

# Избыточная крайняя плоть, фимоз и парафимоз

Кодирование по Международной  
статистической классификации  
болезней и проблем, связанных  
со здоровьем: N47


Возрастная группа: Взрослые

Год утверждения: 2025

Разработчик клинической рекомендации:  
ООО «Российское общество урологов»

Утверждаю  
Председатель Российского общества  
урологов, академик РАН, д.м.н., профессор

Глыбочко П.В.



Согласованы  
Научно-практическим советом Министерства  
Здравоохранения Российской Федерации

## Оглавление

Список сокращений .....	4
Термины и определения .....	4
1. Краткая информация.....	5
1.1. Определение .....	5
1.2. Этиология и патогенез .....	5
1.3. Эпидемиология .....	7
1.4. Особенности кодирования по Международной статистической классификации болезней и проблем, связанных со здоровьем .	8
1.5. Классификация .....	9
1.6. Клиническая картина .....	8
2. Диагностика, медицинские показания и противопоказания к применению методов диагностики .....	9
2.1 Жалобы и анамнез .....	9
2.2 Физикальное обследование .....	9
2.3 Лабораторные диагностические исследования .....	11
2.4 Инструментальные диагностические исследования .....	11
2.5 Консультации специалистов .....	12
3. Лечение, включая медикаментозную и немедикаментозную терапию, медицинские показания и противопоказания к применению методов лечения .....	12
3.1 Консервативное лечение .....	12
3.2. Хирургическое лечение .....	14
3.2.1. Лечение фимоза, избыточной крайней плоти .....	14
3.2.2. Лечение парафимоза .....	16
3.3. Иное лечение .....	16
3.4. Прогноз .....	16
4. Медицинская реабилитация, медицинские показания и противопоказания к применению методов медицинской реабилитации .....	17
5. Профилактика и диспансерное наблюдение, медицинские показания и противопоказания к применению методов профилактики .....	15
6. Организация оказания медицинской помощи .....	16
7. Дополнительная информация (в том числе факторы, влияющие на исход заболевания или состояния) .....	16
Критерии оценки качества медицинской помощи .....	16

Список литературы .....	17
Приложение А1. Состав рабочей группы по разработке и пересмотру клинических рекомендаций .....	23
Приложение А2. Методология разработки клинических рекомендаций .....	24
Приложение А3. Справочные материалы, включая соответствие показаний к применению и противопоказаний, способов применения и доз лекарственных препаратов, инструкции по применению лекарственного препарата .....	24
Приложение Б. Алгоритмы действий врача .....	29
Приложение В. Информация для пациента .....	30

## Список сокращений

ВАШ	— Визуальная аналоговая шкала боли
МКБ-10	— Международная классификация болезней 10-го пересмотра
ОКБ	— облитерирующий ксеротический баланит
ООМ	— объем остаточной мочи
ОТП	— обогащенная тромбоцитами плазма
СД	— сахарный диабет
СЛ	— склероатрофический лихен
СР	— степень рекомендации
УД	— уровень достоверности доказательств
УЗИ	— ультразвуковое исследование

## ТЕРМИНЫ И ОПРЕДЕЛЕНИЯ

Избыточная крайняя плоть – состояние, характеризующееся избыточным развитием крайней плоти, которое может проявляться затруднением выведения головки полового члена.

Фимоз – патологическое состояние, проявляющееся затруднением или невозможностью выведения головки полового члена вследствие сужения крайней плоти или развития рубцовых изменений.

Парафимоз – патологическое состояние, проявляющееся ущемлением головки полового члена суженной и/или отечной крайней плотью, может привести к некрозу головки и требует оказания экстренной медицинской помощи.

Баланит – патологическое состояние, характеризующееся воспалением головки полового члена.

Баланопостит — патологическое состояние, характеризующееся воспалением головки полового члена и крайней плоти.

Функционально-суженная крайняя плоть — состояние, характеризующееся невозможностью полного выведения головки при нормальном развитии крайней плоти.

## **1. Краткая информация по заболеванию или состоянию (группе заболеваний или состояний)**

### **1.1 Определение заболевания или состояния (группы заболеваний или состояний)**

Избыточная крайняя плоть, фимоз и парафимоз относятся к изменениям крайней плоти полового члена и могут наблюдаться как у детей, так и у взрослых. Фимоз — патологическое состояние, проявляющееся затруднением или невозможностью выведения головки полового члена вследствие сужения крайней плоти или развития рубцовых изменений. Фимоз может быть причиной воспалительных поражений головки полового члена и крайней плоти (баланита и баланопостита), а также эректильной дисфункции и инфравезикальной обструкции). Осложнением фимоза является парафимоз - патологическое состояние, проявляющееся ущемлением головки полового члена суженной и/или отечной крайней плотью, находящейся за венечной бороздой [1]. Вследствие риска развития некроза головки парафимоз относится к экстренным состояниям, требующим оказания неотложной медицинской помощи [2].

### **1.2 Этиология и патогенез заболевания или состояния (группы заболеваний или состояний)**

Крайняя плоть покрывает головку полового члена, обеспечивая ее защиту, и состоит из наружного и внутреннего листков [3]. Крайняя плоть эластична и в норме свободно растягивается при выведении головки полового члена.

В процессе эмбриогенеза крайняя плоть впервые появляется на 8-й неделе внутриутробного развития в виде эпителиального гребня, к 16-й неделе крайняя плоть полностью формируется и покрывает головку полового члена. При этом эпителий головки и крайней плоти соприкасаются с формированием препуциальных спаек. Еще до рождения начинается процесс разделения головки и крайней плоти с образованием небольших пространств, которые образуют препуциальный мешок [4]. У большинства мальчиков при рождении невозможно полностью вывести головку из-под крайней плоти, что обозначают термином функционально-суженная крайняя плоть, которая при

отсутствии рецидивирующих баланопоститов до 3-5 летнего возраста не требует лечения. К этому возрасту спайки между головкой полового члена и крайней плотью уже должны исчезнуть, кольцо крайней плоти расшириться, и головка может свободно обнажаться. Если это не происходит, развивается патологический фимоз (врожденный, или первичный) [4; 5]. При фимозе обнажение головки затруднено или невозможно из-за нерастягивающейся крайней плоти и сужения препуциального отверстия и/или наличия спаек между головкой и крайней плотью.

Приобретенный фимоз развивается, как правило, вследствие местного воспалительного процесса (рецидивирующего баланита или баланопостита) и может быть обусловлен несоблюдением правил личной гигиены и микротравмами [6]. Частые рецидивы баланопостита могут привести к развитию облитерирующего ксеротического баланита (ОКБ), представляющего собой хроническое воспалительное заболевание, поражающее головку полового члена, а также крайнюю плоть, наружное отверстие и дистальный отдел уретры, и гистологически идентичное склерозирующему лихену [4]. ОКБ может быть причиной фимоза и меатостеноза [7], и, возможно, имеет предраковый потенциал для трансформации в плоскоклеточную неоплазию и развития рака полового члена во взрослом возрасте [8].

Результаты проведенного в Великобритании исследования показали, что у 31% пациентов фимоз был первичным, у 69% - приобретенным [9]. Значимым фактором риска развития приобретенного фимоза является сахарный диабет, который был выявлен у 32% мужчин с приобретенным фимозом [9]. Частота фимоза у больных сахарным диабетом выше в 6,7 раз, чем в общей популяции мужчин [10]. Также выявлено, что фимоз может быть первым проявлением стойкой гипергликемии [11]. У пациентов с сахарным диабетом 2 типа применение в течение 1 года ингибиторов натрийзависимого переносчика глюкозы 2-го типа (SGLT2i) ассоциирована с увеличением в 2 раза риска фимоза по сравнению с применением аналогов глюкагоноподобного пептида-1 [12].

Парафимоз является осложнением фимоза. При парафимозе суженная крайняя плоть смещается за головку полового члена в венечную борозду при половом акте или мастурбации. Развитие парафимоза возможно также в результате открытия головки и смещения крайней плоти за головку при врачебных манипуляциях на половом члене и уретре (осмотр головки полового члена, катетеризация мочевого пузыря, цистоскопия), гигиеническом уходе за головкой полового члена, мастурбации. Если крайнюю плоть не вернуть на головку полового члена после манипуляции, возникает отек, затем и сужение отечной крайней плоти. Ущемляющее кольцо из крайней плоти приводит к нарушению

кровоснабжения головки полового члена, нарушению лимфооттока, ее увеличению и риску развития некроза [1].

### **1.3 Эпидемиология заболевания или состояния (группы заболеваний или состояний)**

При рождении только у менее 5% мальчиков полностью обнажается головка полового члена из-под крайней плоти, этот показатель увеличивается до 15% к 6 месяцам, 50% - к 1 году, 80% - к 2 годам и примерно 90% - к 3 годам жизни [13]. К 17 годам врожденный фимоз выявляют менее чем у 1% юношей [14]. Частоту фимоза у взрослых мужчин оценивают в широком диапазоне от 0,5 до 13%. По данным системного обзора, проведенного в 2019 году, распространенность фимоза у взрослых составляет 3,4% (95% ДИ: 1,8–6,6)) [15].

Парафимоз возникает у мужчин, которым не выполнялось обрезание. Результаты крупного эпидемиологического исследования показали, что частота парафимоза за 20 лет наблюдения составила 3,5 случая на 1000 мужчин, максимальная частота в возрастных группах от 10 до 14 лет (7,3 случая на 1000 человек) и от 80 до 84 лет (7,8 случая на 1000 человек [16].

### **1.4 Особенности кодирования заболевания или состояния (группы заболеваний или состояний) по Международной статистической классификации болезней и проблем, связанных со здоровьем**

N 47 – Избыточная крайняя плоть, фимоз и парафимоз

### **1.5 Классификация заболевания или состояния (группы заболеваний или состояний)**

Выделяют врожденный (первичный) и приобретенный (вторичный) фимоз. Приобретенный фимоз развивается у взрослых мужчин с нормально сформированной крайней плотью в результате различных заболеваний и травмирующих факторов, часто приводящих к ее рубцеванию.

В настоящее время нет общепринятой классификации фимоза по степени тяжести.

М. Meuli et al. (1994) предложили выделять 4 степени выраженности фимоза, которые оцениваются в незарегистрированном состоянии полового члена: I степень – полностью сдвигающаяся крайняя плоть со сдавливающим кольцом на стволе полового члена; II – частичное обнажение головки; III – возможность визуализации только меатуса; IV степень – невозможность ретракции крайней плоти [17].

C.S. Kikiros et al. (1993) предложили выделить 5 степеней тяжести фимоза, также оцениваемых в спокойном состоянии полового члена: степень 0 – полная ретракция крайней плоти; степень 1 – полная ретракция крайней плоти с сужением, определяемым за головкой; степень 2 – частичное обнажение головки, хорошая визуализация меатуса; степень 3 –

частичная ретракция крайней плоти с видимым меатусом; степень 4 – незначительное обнажение головки полового члена с невозможностью визуализации меатуса; степень 5 – полная неподвижность препуциального мешка [18].

Н.Д. Ахвледиани и соавт. (2022) предложили выделять «функциональный фимоз» у взрослых - сужение крайней плоти, которое проявляется только в состоянии эрекции, и отсутствует в состоянии покоя [19].

Общепринятые классификации парафимоза отсутствуют.

### **1.6 Клиническая картина заболевания или состояния (группы заболеваний или состояний)**

При избыточной крайней плоти могут отмечаться дискомфорт при физической активности, раздражение кожи крайней плоти, затруднение при проведении гигиенических процедур.

Пациент с фимозом предъявляет жалобы на затруднение или невозможность обнажения головки полового члена, боль и дискомфорт при попытке обнажить головку, боль при эрекции и половом акте, зуд, жжение кожи, рези при мочеиспускании, выделения из препуциального мешка (при присоединении инфекции и развитии баланопостита), затрудненное мочеиспускание.

При парафимозе пациент отмечает боль, увеличение в объеме, набухание и отечность головки полового члена. При сборе анамнеза необходимо уточнить, что предшествовало возникновению парафимоза: медицинские манипуляции на половом члене и уретре (например, катетеризация, цистоскопия), половой акт или мастурбация, введение инородных тел в крайнюю плоть, предшествующие затруднения при открытии головки полового члена, травмы наружных половых органов, как часто проводилась гигиеническая обработка головки полового члена [1; 20.]

## **2. Диагностика заболевания или состояния (группы заболеваний или состояний), медицинские показания и противопоказания к применению методов диагностики**

*Критерии установления диагноза.*

*Диагноз устанавливается на основании:*

- 1) анамнестических данных (травмы и воспалительные заболевания крайней плоти, давность жалоб)*
- 2) физикального обследования (осмотра, пальпации) мужских половых органов.*

**Рекомендуется** сбор жалоб и анамнеза у пациента с целью определения тактики лечения:

- давность появления симптомов;
- наличия болевого синдрома в области крайней плоти;
- перенесенные воспалительные и дерматологические заболевания крайней плоти

[4].

**Уровень убедительности рекомендаций С (уровень достоверности доказательств – 5)**

**Комментарии:** Диагностика избыточной крайней плоти, фимоза и парафимоза основывается на сборе анамнестических данных и осмотре. Установка диагноза после проведения физикального обследования, как правило, не вызывает затруднений. При избыточной крайней плоти обнажение головки является возможным, однако, в закрытом состоянии визуализируется избыток крайней плоти. Фимоз диагностируется, когда крайняя плоть не отодвигается или отодвигается только частично. Парафимоз диагностируется, когда после отведения крайней плоти за головку полового члена в венечную борозду образуется констриктивное (ущемляющее) кольцо, приводящее к отеку головки полового члена.

## **2.1 Жалобы и анамнез**

Указаны в разделе 1.6.

## **2.2 Физикальное обследование**

Рекомендуется всем пациентам, предъявляющим жалобы на избыточную крайнюю плоть, затруднения или невозможность обнажения головки полового члена, невозможность обратного смещения крайней плоти, отек, боль в области головки полового члена. проведение физикального обследования с целью установки диагноза [4, 21].

**Уровень убедительности рекомендаций С (уровень достоверности доказательств – 5).**

При физикальном обследовании проводится осмотр полового члена.

Избыточная крайняя плоть - объем избыточной крайней плоти больше необходимого для покрытия головки полового члена, при этом попытка обнажить головку не вызывает затруднений, болезненности и дискомфорта.

При фимозе крайняя плоть будет иметь вид хоботка. Производится оценка степени сужения крайней плоти, отсутствие/наличие воспаления, обращают внимание на наличие трещин или рубцов. При присоединении баланопостита отмечается покраснение крайней плоти. Попытка освободить головку вызывает затруднение, или она безуспешна и сопровождается сильной болью. Во время мочеиспускания происходит характерное



раздувание препуциального мешка, а затем моча начинает выделяться тонкой струей или по каплям.

При парафимозе головка полового члена увеличена в размерах, отечная, синюшная, сдавленная в венечной борозде кольцом отечной крайней плоти. Определяется ущемляющее кольцо из отечной крайней плоти. Возможное осложнение парафимоза – некроз головки полового члена.

- Рекомендуется проведение физикального осмотра наружных половых органов всем мужчинам с гипергликемией, сахарным диабетом, длительно получающих терапию ингибиторами натрийзависимого переносчика глюкозы 2 типа (SGLT2i) с целью выявления фимоза, из-за высокого риска рубцевания крайней плоти [10; 12].

#### **Уровень убедительности рекомендаций В (уровень достоверности доказательств – 3)**

Рекомендуется всем пациентам с подозрением на парафимоз проводить дифференциальную диагностику с травмой полового члена, раком полового члена, баланитом и баланопоститом, отеком полового члена и крайней плоти при сердечной недостаточности, аллергической реакции с целью определения тактики лечения [20]

#### **Уровень убедительности рекомендаций С (уровень достоверности доказательств – 5)**

*Комментарий: При фимозе головка полового члена закрыта. При травме полового члена присутствует соответствующий анамнез, гематомы и ссадины на половом члене и мошонке. При поздних стадиях рака полового члена определяется тканевое, часто распадающееся образование в области головки полового члена и уретры. При баланопостите характерны признаки острого воспалительного процесса, гиперемия крайней плоти и головки, выделения из препуциального мешка и уретры. При отеке полового члена головка закрыта отечной крайней плотью, также определяется отек всего полового члена и мошонки.*

### **2.3 Лабораторные диагностические исследования**

- Рекомендуется пациентам с диагнозом избыточная крайняя плоть, фимоз, парафимоз выполнять лабораторную диагностику при планировании оперативного лечения [4, 21].

#### **Уровень убедительности рекомендаций С (уровень достоверности доказательств – 4)**

Рекомендуется исследование уровня глюкозы в крови у пациентов с приобретенным фимозом (A09.05.023) с целью диагностики сахарного диабета ввиду высокой вероятности причинно-следственной связи данных заболеваний [10, 12, 46].

#### **Уровень убедительности рекомендаций С (уровень достоверности доказательств – 4)**

### **2.4 Инструментальные диагностические исследования**

Инструментальная диагностика при избыточной крайней плоти, фимозе и парафимозе обычно не требуется.

Для оценки состояния мочевых путей и выявления обусловленного фимозом нарушения оттока мочи целесообразно выполнение УЗИ почек и мочевого пузыря с определением объема остаточной мочи (A04.28.002.001, A04.28.002.005) [22; 23].

**Рекомендуется** после выполнения обрезания крайней плоти направить удаленную ткань на гистологическое патолого-анатомическое исследование биопсийного (операционного) материала крайней плоти для исключения рака полового члена, склероатрофического лишая и других заболеваний крайней плоти (A08.21.003) [3, 17, 46, 47]

**Уровень убедительности рекомендаций С (уровень достоверности доказательств – 4)**

### **2.5 Консультация других специалистов**

**Рекомендуется** не прибегать к консультации других специалистов для диагностики фимоза и парафимоза. Однако, при наличии сопутствующих заболеваний и осложнений, особенно перед оперативным вмешательством, может потребоваться консультация специалистов – врача-кардиолога, врача-эндокринолога, врача-невролога, врача-аллерголога, врача-дерматовенеролога и других специалистов [20; 24].

**Уровень убедительности рекомендаций С (уровень достоверности доказательств – 5)**

## **3. Лечение, включая медикаментозную и немедикаментозную терапии, диетотерапию, обезболивание, медицинские показания и противопоказания к применению методов лечения**

Рекомендуется, основывать выбор тактики лечения патологий крайней плоти в зависимости от вида патологии, выраженности клинических проявлений и наличия осложнений [20]. Физиологический фимоз не требует лечения, если нет сопутствующих заболеваний.

**Уровень убедительности рекомендаций С (уровень достоверности доказательств – 5)**

### **3.1 Консервативное лечение**

Консервативное лечение фимоза

**Местное применение кортикостероидов**

**Рекомендуется** консервативное лечение фимоза у взрослых с использованием местного применения кортикостероидов в форме мази или крема (0,05-0,1% #бетаметазон, #гидрокортизон, #триамцинолон и другие) в течение 4–8 недель при отсутствии показаний

к оперативному лечению. Применение кортикостероидов при фимозе эффективнее плацебо и мануального растяжения крайней плоти [25; 26; 27].

**Уровень убедительности рекомендаций С (уровень достоверности доказательств – 3).**

**Комментарии.** Применение кортикостероидов может приводить к частичному или полному разрешению фимоза, однако отсутствуют результаты долгосрочных наблюдений [27]. Эффективность местных кортикостероидов зависит от их правильного применения, которое должно осуществляться непосредственно на суженное кольцо при мягком натягивании кожи крайней плоти. Таким же образом после окончания лечения кортикостероидами следует предотвращать рецидивы, продолжая ежедневно оголять головку полового члена [28]. Хотя лечение кортикостероидами может быть эффективным, возможно развитие побочных эффектов от их применения - атрофии кожи, телеангиэктазии и иммуносупрессии [27].

**Консервативное лечение парафимоза**

**Рекомендуется** в качестве консервативного лечение фимоза выполнять бимануальное смещение указательными и средними пальцами рук крайней плоти на головку полового члена, удерживаемую большими пальцами [1].

**Уровень убедительности рекомендаций С (уровень достоверности доказательств - 5)**

Рекомендуется предварительное местное обезболивание: нанесение на кожу полового члена 2% лидокаина\*\* геля или Лидокаин+Прилокаин крема [1; 29].

**Уровень убедительности рекомендаций С (уровень достоверности доказательств - 4)**

Рекомендуется сжимать головку и набухшую, отечную крайнюю плоть в течение 10-15 мин для уменьшения отека крайней плоти и головки полового члена [1].

**Уровень убедительности рекомендаций С (уровень достоверности доказательств -5)**

Рекомендуется для уменьшения отека крайней плоти и головки полового члена применять метод «перчатки со льдом»: для этого наносят анестезирующий гель (АТХ: G04BX, Другие препараты, применяемые в урологии) на головку полового члена и крайнюю плоть в течение 5 мин. Наливают воду со льдом в резиновую перчатку, завязывают ее на узел, чтобы предотвратить излитие содержимого наружу и инвагинируют половой член в перчатку на 15 мин [30].

**Уровень убедительности рекомендаций С (уровень достоверности доказательств -4)**

Для уменьшения отека перед мануальном пособием **рекомендуется** применять осмотические методы [1; 31; 32]. Осмотические методы включают нанесение веществ с высоким осмотическим градиентом на отечную крайнюю плоть и половой член. Это вызывает удаление жидкости и уменьшение отека. Для этого обильно наносят сахарный

песок на пораженную головку и крайнюю плоть или оборачивают половой член марлей, обильно пропитанной 20% раствором #маннитола\*\*, оставляют на 30-45 мин. [31; 32; 33].

#### **Уровень убедительности рекомендаций С (уровень достоверности доказательств -4)**

**Рекомендуется** применять множественные пункции отекающего кольца крайней плоти [34; 35].

#### **Уровень убедительности рекомендаций С (уровень достоверности доказательств - 4)**

### **3.2. Хирургическое лечение**

#### **3.2.1. Оперативное лечение фимоза**

**Показаниями** к оперативному лечению фимоза являются отсутствие эффекта от консервативного лечения, рецидивирующий баланопостит (в стадии ремиссии), кондиломы, травмы крайней плоти, нарушение оттока мочи [4; 36].

**Противопоказания** к оперативному лечению [4; 36]:

- аномалии полового члена и уретры (гипоспадия и эписпадия уретры и др.);
- воспалительные заболевания полового члена в острой стадии;
- склонность к кровотечениям (тромбоцитопения, коагулопатия, гемофилия);
- сопутствующие заболевания и состояния, не позволяющие проводить хирургическую операцию и/или наркоз.

#### ***Обрезание крайней плоти (циркумцизия)***

Обрезание крайней плоти считается простой хирургической процедурой, однако общий риск осложнений составляет 3,8% [36]. К наиболее частым осложнениям при данном вмешательстве относятся: кровотечение, неполное или чрезмерное удаление крайней плоти, инфекция. В литературе описаны следующие тяжёлые, но редко встречающиеся осложнения (0,2–0,6%): свищи уретры, некротический фасциит, лимфедема, частичная ампутация полового члена и некроз полового члена [37].

Рекомендуется в качестве основного хирургического метода лечения фимоза выполнять обрезание крайней плоти. [34, 37].

#### **Уровень убедительности рекомендаций С (уровень достоверности доказательств - 5)**

Обрезание крайней плоти может проводиться с использованием нескольких техник: гильотинный метод, метод циркулярной резекции, метод дорсального разреза, модифицированная дорсальная продольная гильотинная пластика, обрезание крайней плоти с использованием лазера [20; 38].

Использование лазера при выполнении обрезания крайней плоти обладает рядом потенциальных преимуществ: лучший гемостаз, более быстрое заживление

послеоперационной раны, снижение интенсивности болевого синдрома, уменьшение местного отёка [39].

**Комментарии:** По данным метаанализа использование лазера при обрезании крайней плоти по сравнению со стандартной методикой более низкую общую частоту осложнений (ОШ 0,33, 95% ДИ 0,24-0,47,  $p < 0,001$ ), рубцов (ОШ 0,09, 95% ДИ 0,02–0,41,  $p = 0,002$ ) и неудовлетворительного косметического эффекта (ОШ 0,09, 95% ДИ 0,05-0,15,  $p < 0,001$ ). Не была обнаружена статистически значимая разница во времени операции, частоте кровотечений, инфекционных осложнений и частоте повторных операций [40].

Эффективность обрезания крайней плоти с использованием лазера выше по сравнению со стандартной операцией

#### **Аппаратное обрезание крайней плоти**

За последние 20 лет были разработаны аппараты для выполнения обрезания крайней плоти, которые стали альтернативой стандартным хирургическим методикам [41]. В основе таких аппаратов лежит раздавливание крайней плоти по предполагаемой линии соприкосновения тканей с одновременным достижением гемостаза [26]. Затем крайнюю плоть иссекают или позволяют отслоиться в результате ишемического некроза. Края раны ушивают, склеивают, а иногда оставляют интактными. В настоящее время применяют циркулярные одноразовые устройства, которые одновременно являются и режущим и сшивающим инструментом: степлер для циркумцизии «Шеврон» одноразовый (от 10 до 34мм), анастомат для циркумцизии одноразовый (от 10 до 30мм).

Применение аппаратного обрезания крайней плоти противопоказано мужчинам с анатомическими аномалиями полового члена, парафимозом и активной генитальной инфекцией, а также при раке полового члена, склеротический лихен [42].

**Комментарии.** Обрезание крайней плоти, выполненное при помощи аппаратных методик, по сравнению со стандартными хирургическими техниками, позволяет значительно сократить время операции, вызывает менее выраженный болевой синдром в первые сутки после операции и сопровождается более высоким уровнем удовлетворённости пациентов [43; 44; 45].

**Рекомендуется** осуществлять выбор методики для оперативного лечения фимоза, основываясь на оперативных навыках врача-хирурга и возможностях медицинского учреждения [38].

**Уровень убедительности рекомендаций В (уровень достоверности доказательств – 2)**

**Рекомендуется** проведение контрольного обследования через 4-6 недель после хирургического лечения [26].

**Уровень убедительности рекомендаций С (уровень достоверности доказательств – 3)**

### **3.2.2. Оперативное лечение парафимоза**

**Рекомендуется** при неэффективности указанных выше консервативных мероприятий провести хирургическое лечение - рассечение ущемляющего кольца крайней плоти. Обрезание крайней плоти рекомендуется проводить как следующий этап лечения после нормализации состояния ткани крайней плоти и полового члена [1].

**Уровень убедительности рекомендаций С (уровень достоверности доказательств -5)**

### **3.3 Иное лечение**

**Рекомендуется** совершать гигиенические процедуры с оттягиванием крайней плоти не менее 2-3 раз в неделю всем пациентам с избыточной крайней плотью/фимозом при возможности открыть головку [20].

**Уровень убедительности рекомендаций С (уровень достоверности доказательств – 4)**

### **3.4. Прогноз**

При своевременном лечении прогноз благоприятный.

**3.5. Диетотерапия** не применяется/не предусмотрена.

## **4. Медицинская реабилитация и санаторно-курортное лечение, медицинские показания и противопоказания к применению методов медицинской реабилитации, в том числе основанных на использовании природных лечебных факторов**

Медицинская реабилитация и санаторно-курортное лечение не предусмотрены.

## **5. Профилактика и диспансерное наблюдение, медицинские показания и противопоказания к применению методов профилактики**

· **Рекомендуется** после проведения различных манипуляций, связанных с открытием головки полового члена (катетеризация мочевого пузыря, цистоскопия и т.п.) закрывать головку полового члена крайней плотью [1; 20].

**Уровень убедительности рекомендаций С (уровень достоверности доказательств - 5)**

· **Не рекомендуется** насильственное открытие головки полового члена при сужении крайней плоти [1; 20]

**Уровень убедительности рекомендаций С (уровень достоверности доказательств -5)**

Диспансерное наблюдение не предусмотрено.

## **6. Организация оказания медицинской помощи**

Показания для госпитализации в медицинскую организацию:

- 1) Невозможность самостоятельного мочеиспускания, вызванная полной облитерацией препуциального кольца, является показанием для экстренной госпитализации. В остальных случаях обрезание крайней плоти выполняют в плановом порядке.
- 2) Парафимоз является показанием для экстренной госпитализации.

Показания к выписке пациента из медицинской организации:

- 1) Выполненное хирургическое вмешательство – обрезание крайней плоти.
- 2) Ликвидация ущемляющего кольца крайней плоти и закрытие головки полового члена при парафимозе
- 3) Нормализация общего состояния пациента

## **7. Дополнительная информация (в том числе факторы, влияющие на исход заболевания или состояния)**

Отсутствует

## **8. Критерии оценки качества оказания медицинской помощи**

№	Критерии качества	Оценка выполнения (да/нет)
1.	Выполнен сбор анамнеза заболевания с оценкой жалоб.	Да/Нет
2.	Выполнено физикальное обследование пациента.	Да/Нет
3.	Выполнено консервативное лечение фимоза при отсутствии показаний к хирургическому лечению.	Да/Нет
1.	Выполнено обрезание крайней плоти при наличии показаний и отсутствии противопоказаний	Да/Нет
2.	Выполнено лечение парафимоза с ликвидацией ущемляющего кольца крайней плоти и закрытием головки полового члена.	Да/Нет

## Список литературы

1. Choe JM. Paraphimosis: current treatment options. *Am Fam Physician*. 2000;62(12):2623-2626, 2628
2. Скорая медицинская помощь: национальное руководство. 2-е изд./ Под ред. С.Ф. Багненко, С.С. Петрикова, И.П. Минуллина, А.Г. Мирошниченко. М.: ГЭОТАР-Медиа, 2025. 1032 с
3. Урология: национальное руководство / под ред. Н.А. Лопаткина. – М.; ГЭОТАР-Медиа, 2013. – 1024с.
4. McPhee AS, Stormont G, McKay AC. Phimosis. 2023 Aug 8. In: StatPearls [Internet]. Treasure Island (FL): StatPearls Publishing; 2025.10.14
5. Chan IH, Wong KK. Common urological problems in children: prepuce, phimosis, and buried penis. *Hong Kong Med J*. 2016;22(3):263-269. doi: 10.12809/hkmj154645
6. Perkins OS, Leslie SW, Cortes S. Balanoposthitis. 2024 May 6. In: StatPearls [Internet]. Treasure Island (FL): StatPearls Publishing; 2025
7. Nguyen ATM, Holland AJA. Balanitis xerotica obliterans: an update for clinicians. *Eur J Pediatr*. 2020;179(1):9-16. doi: 10.1007/s00431-019-03516-3
8. Charlton OA, Smith SD. Balanitis xerotica obliterans: a review of diagnosis and management. *Int J Dermatol*. 2019 Jul;58(7):777-781. doi: 10.1111/ijd.14236
9. Bromage S.J., Crump A., Pearce I. Phimosis as a presenting feature of diabetes. *BJU Int*. 2008;101(3):338–340. Doi: 10.1111/j.1464410X.2007.07274.x
10. Bromage SJ, Crump A, Pearce I. Phimosis as a presenting feature of diabetes. *BJU Int*. 2008 Feb;101(3):338-40. doi: 10.1111/j.1464-410X.2007.07274.x. Epub 2007 Nov 13. PMID: 18005214
11. Forouhi N.G., Merrick D., Goyder E., Ferguson B.A., Abbas J, Lachowycz K., Wild S.H. Diabetes prevalence in England, 2001--estimates from an epidemiological model. *Diabet Med*. 2006;23(2):189–197. doi: 10.1111/j.1464-5491.2005.01787.x
12. Ljungberg C, Nørgaard M, Vandenbroucke-Grauls C, Jakobsen JK, Charles MH, Pottegård A, Dalager-Pedersen M, Toft Sørensen H, Thomsen RW. Risk of Phimosis Associated With SGLT2i Versus GLP-1RA: A Danish Cohort Study. *Diabetes Care*. 2025;48(10):1774-1782. doi: 10.2337/dc25-0693
13. Gardiner D. The fate of the foreskin, a study of circumcision. *Br Med J*. 1949;2(4642):1433-1437, illust. doi: 10.1136/bmj.2.4642.1433



14. Oster J. Further fate of the foreskin. Incidence of preputial adhesions, phimosis, and smegma among Danish schoolboys. *Arch Dis Child*. 1968;43(228):200-203. doi: 10.1136/adc.43.228.2003
15. Morris BJ, Matthews JG, Krieger JN. Prevalence of Phimosis in Males of All Ages: Systematic Review. *Urology*. 2020;135:124-132. doi: 10.1016/j.urology.2019.10.003
16. Grutman AJ, Gabrielson AT. Paraphimosis: An Epidemiological Perspective From a Large Multicenter Research Network. *Urol Pract*. 2025;12(5):489-491. doi: 10.1097/UPJ.0000000000000824
17. Meuli M., Briner J., Hanimann B., Sacher P. Lichen sclerosus et atrophicus causing phimosis in boys: a prospective study with 5-year followup after complete circumcision. *J Urol*. 1994;152(3):9878–9879. doi: 10.1016/ s0022-5347(17)32638-1
18. Kikiros C.S., Beasley S.W. Woodward A.A. The response of phimosis to local steroid application. *Pediatr Surg Int*. 1993;8:329–332. doi: org/10.1007/BF00173357
19. Ахвледиани Н.Д., Садченко А.В., Прилепская Е.А., Смерницкий А.М., Пушкарь Д.Ю. Функциональный фимоз: распространенность, особенности диагностики и лечения в амбулаторной практике. *Урология* 2022;(5):54–58 doi: 10.18565/urology.2022.5.54-58
20. Hayashi Y, Kojima Y, Mizuno K, Kohri K. Prepuce: phimosis, paraphimosis, and circumcision. *Scientific World Journal*. 2011;11:289-301. doi: 10.1100/tsw.2011.31
21. McPhee AS, Stormont G, McKay AC. Phimosis. 2023 Aug 8. In: StatPearls [Internet]. Treasure Island (FL): StatPearls Publishing; 2025 Jan–. PMID: 30247847.
22. Tomita K, Kakizawa Y, Yoshida M. [A case of true phimosis with bilateral hydronephrosis and bilateral vesicoureteral reflux]. *Hinyokika Kyo*. 1991;37(3):283-285
23. Sancaktutar AA, Kiliçaslan H, Atar M, Söylemez H, Penbegül N, Bozkurt Y, Tepeler A. Severe phimosis leading to obstructive uropathy in a boy with lichen sclerosus. *Scand J Urol Nephrol*. 2012;46(5):371-374. doi: 10.3109/00365599.2012.689007
24. Шарипов Ф. Национальные клинические протоколы по нозологии «Фимоз и парафимоз» / под ред.. 1-е изд. Ташкент –2024.- 39с.
25. Carilli M, Asimakopoulou AD, Pastore S, Germani S, Orecchia L, Agrò EF, Miano R. Can circumcision be avoided in adult male with phimosis? Results of the PhimoStop™ prospective trial. *Transl Androl Urol*. 2021 Nov;10(11):4152-4160. doi: 10.21037/tau-21-673. PMID: 34984181; PMCID: PMC8661253.

26. Rosato E, Miano R, Germani S, Asimakopoulos AD. Phimosis in Adults: Narrative Review of the New Available Devices and the Standard Treatments. *Clin Pract*. 2024 Feb 18;14(1):361-376. doi: 10.3390/clinpract14010028
27. Lygas A, Joshi HB. An evaluation of the pharmacotherapeutic options for the treatment of adult phimosis. A systematic review of the evidence. *Expert Opin Pharmacother*. 2022 Jun;23(9):1115-1122. doi: 10.1080/14656566.2022.2075697
28. Ghysel C, Vander Eeck K, Bogaert GA. Long-term efficiency of skin stretching and a topical corticoid cream application for unretractable foreskin and phimosis in prepubertal boys. *Urol Int*. 2009;82(1):81-88. doi: 10.1159/000176031
29. Turner CD, Kim HL, Cromie WJ. Dorsal band traction for reduction of paraphimosis. *Urology*. 1999;54(5):917-918. doi: 10.1016/s0090-4295(99)00320-9
30. Houghton GR. The "iced-glove" method of treatment of paraphimosis. *Br J Surg*. 1973;60(11):876-877. doi: 10.1002/bjs.1800601110
31. Kerwat R, Shandall A, Stephenson B. Reduction of paraphimosis with granulated sugar. *Br J Urol*. 1998;82(5):755. doi: 10.1046/j.1464-410x.1998.00902.x
32. González Fernández M, Sousa Escandón MA, Parra Muntaner L, López Pacios JC. Azúcar: tratamiento de elección en la paraquimosis irreductible [Sugar: treatment of choice in irreducible paraphimosis]. *Actas Urol Esp*. 2001;25(5):393-395. Spanish. doi: 10.1016/s0210-4806(01)72638-1
33. Anand A, Kapoor S. Mannitol for paraphimosis reduction. *Urol Int*. 2013;90(1):106-108. doi: 10.1159/000343737
34. Reynard JM, Barua JM Reduction of paraphimosis the simple ways –the Dundee Technique. *BJU Int*. 1999; 83: 859–860.
35. Kumar V, Javle P. Modified puncture technique for reduction of paraphymosis. *Ann R Coll Surg Engl*. 2001;83(2):126-127.
36. Shabanzadeh DM, Clausen S, Maigaard K, Fode M. Male Circumcision Complications - A Systematic Review, Meta-Analysis and Meta-Regression. *Urology*. 2021;152:25-34. doi: 10.1016/j.urology.2021.01.041
37. Totaro A, Volpe A, Racioppi M, Pinto F, Sacco E, Bassi PF. La circoncisione tra storia, religione e giurisdizione [Circumcision: history, religion and law]. *Urologia*. 2011;78(1):1-9. Italian. doi: 10.5301/ru.2011.6433
38. Han H, Xie DW, Zhou XG, Zhang XD. Novel penile circumcision suturing devices versus the shang ring for adult male circumcision: a prospective study. *Int Braz J Urol*. 2017;43(4):736-745. doi: 10.1590/S1677-5538.IBJU.2016.020

39. Xu Y, Li F, Li Z, Guan W, Wu Y, Ouyang Y, Zhao Y, Liu C. A prospective, randomized controlled trial of circumcision in adult males using the CO2 laser: modified technique compared with the conventional dorsal-slit technique. *Photomed Laser Surg.* 2013;31(9):422-427. doi: 10.1089/pho.2013.3550
40. Scarcella S, Law YXT, Bravi CA, Piazza P, Heldwein FL, Ronchi P, Lacetera V, Beatrice V, Gauhar V, Castellani D. Does using a laser improve outcomes of conventional circumcision in adult and children populations? Results from a systematic review and meta-analysis. *Andrology.* 2023;11(1):54-64. doi: 10.1111/andr.13321
41. Котов С.В., Павлов И.С., Корочкин Н.Д., Алекберов Э.М. Аппаратное обрезание крайней плоти: преимущества, выбор устройства и хирургическая техника. *Вестник урологии.* 2024;12(4):114-120. doi: 10.21886/2308-6424-2024-12-4-114-120
42. Peng YF, Cheng Y, Wang GY, Wang SQ, Jia C, Yang BH, Zhu R, Jian SC, Li QW, Geng DW. Clinical application of a new device for minimally invasive circumcision. *Asian J Androl.* 2008;10(3):447-454. doi: 10.1111/j.1745-7262.2008.00411.x
43. Hohlfield A, Ebrahim S, Shaik MZ, Kredo T. Circumcision devices versus standard surgical techniques in adolescent and adult male circumcisions. *Cochrane Database Syst Rev.* 2021;3(3):CD012250. doi: 10.1002/14651858.CD012250.pub2
44. Güler Y, Özmerdiven GÇ, Erbin A. Comparison of ring instruments and classic circumcision methods: a systematic review and meta-analysis. *Arab J Urol.* 2022;20(3):144-158. doi: 10.1080/2090598X.2022.2071545
45. Fan Y, Cao D, Wei Q, Tang Z, Tan P, Yang L, Liu L, Liu Z, Li X, Xue W. The characteristics of circular disposable devices and in situ devices for optimizing male circumcision: a network meta-analysis. *Sci Rep.* 2016;6:25514. doi: 10.1038/srep2551
46. Huang YC, Huang YK, Chen CS, Shindel AW, Wu CF, Lin JH, Chiu KH, Yang TH, Shi CS. Phimosis with Preputial Fissures as a Predictor of Undiagnosed Type 2 Diabetes in Adults. *Acta Derm Venereol.* 2016 Mar;96(3):377-80. doi: 10.2340/00015555-2244. PMID: 26349852.
47. Shah VS, Jung NL, Lee DK, Nepple KG. Does Routine Pathology Analysis of Adult Circumcision Tissue Identify Penile Cancer? *Urology.* 2015 Jun;85(6):1431-1434. doi: 10.1016/j.urology.2014.12.065. Epub 2015 Apr 11. PMID: 25872693; PMCID: PMC5018204.

## **Приложение А1. Состав рабочей группы по разработке и пересмотру клинических рекомендаций**

1. Аль-Шукри Сальман Хасунович - д.м.н., профессор, заведующий кафедрой урологии ФГБОУ ВО «Первый Санкт-Петербургский государственный медицинский университет им. акад. И.П.Павлова» Минздрава РФ (руководитель)
2. Аль-Шукри Адель Сальманович - д.м.н., профессор, руководитель урологического отделения №1 (общей и неотложной урологии) Научно-исследовательского центра урологии НИИ хирургии и неотложной медицины ФГБОУ ВО «Первый Санкт-Петербургский государственный медицинский университет им. акад. И.П.Павлова» Минздрава Р
3. Амдий Рефат Эльдарович - д.м.н., профессор кафедры урологии ФГБОУ ВО «Первый Санкт-Петербургский государственный медицинский университет им. акад. И.П.Павлова» Минздрава РФ
4. Боровец Сергей Юрьевич - д.м.н., профессор кафедры урологии ФГБОУ ВО «Первый Санкт-Петербургский государственный медицинский университет им. акад. И.П.Павлова» Минздрава РФ
5. Кузьмин Игорь Валентинович - д.м.н., профессор кафедры урологии ФГБОУ ВО «Первый Санкт-Петербургский государственный медицинский университет им. акад. И.П.Павлова» Минздрава РФ
6. Максимова Альбина Вадимовна – врач-уролог, ассистент кафедры урологии ФГБОУ ВО «Первый Санкт-Петербургский государственный медицинский университет им. акад. И.П.Павлова» Минздрава РФ.

### **Конфликт интересов:**

Конфликт интересов отсутствует

## **Приложение А2. Методология разработки клинических рекомендаций**

### **Целевая аудитория данных клинических рекомендаций:**

1. Врач-уролог
2. Врач-хирург
3. Врач общей практики (семейный врач);

**Методы, используемые для сбора/селекции доказательств:** поиск в электронных базах данных.

**Описание методов, использованных для оценки качества и силы доказательств:** доказательной базой для рекомендаций являются публикации, вошедшие в Кохрейновскую библиотеку, базы данных EMBASE, MEDLINE и PubMed.

**Методы, использованные для оценки качества и силы доказательств:**

- консенсус экспертов;
- оценка значимости в соответствии с рейтинговой схемой.

**Методы, использованные для анализа доказательств:**

- обзоры опубликованных мета-анализов;
- систематические обзоры с таблицами доказательств.

**Описание методов, использованных для анализа доказательств**

При отборе публикаций, как потенциальных источников доказательств, использованная в каждом исследовании методология изучается для того, чтобы убедиться в ее валидности. Результат изучения влияет на уровень доказательств, присваиваемый публикации, что в свою очередь, влияет на силу рекомендаций.

Для минимизации потенциальных ошибок каждое исследование оценивалось независимо. Любые различия в оценках обсуждались всей группой авторов в полном составе. При невозможности достижения консенсуса привлекался независимый эксперт.

**Таблицы доказательств:** заполнялись авторами клинических рекомендаций.

**Методы, использованные для формулирования рекомендаций:**

консенсус экспертов.

**Индикаторы доброкачественной практики (Good Practice Points –GPPs)**

Рекомендуемая доброкачественная практика базируется на клиническом опыте авторов разработанных рекомендаций.

**Экономический анализ**

Анализ стоимости не проводился и публикации по фармакоэкономике не анализировались.

**Метод валидации рекомендаций**

- Внешняя экспертная оценка.
- Внутренняя экспертная оценка.

**Описание метода валидации рекомендаций**

Настоящие рекомендации в предварительной версии были рецензированы независимыми экспертами, которых, прежде всего, попросили прокомментировать, насколько доступна для понимания интерпретация доказательств, лежащая в основе рекомендаций.

Все комментарии, полученные от экспертов, тщательно систематизировались и обсуждались членами рабочей группы (авторами рекомендаций). Каждый пункт обсуждался в отдельности.

### **Консультация и экспертная оценка**

Проект рекомендаций был рецензирован независимыми экспертами, которых, прежде всего, попросили прокомментировать доходчивость и точность интерпретации доказательной базы, лежащей в основе рекомендаций.

### **Рабочая группа**

Для окончательной редакции и контроля качества рекомендации были повторно проанализированы членами рабочей группы, которые пришли к заключению, что все замечания и комментарии экспертов приняты во

**Таблица 1.** Шкала оценки уровней достоверности доказательств (УДД) для методов диагностики (диагностических вмешательств)

<b>УДД</b>	<b>Расшифровка</b>
1	Систематические обзоры исследований с контролем референсным методом или систематический обзор рандомизированных клинических исследований с применением мета-анализа
2	Отдельные исследования с контролем референсным методом или отдельные рандомизированные клинические исследования и систематические обзоры исследований любого дизайна, за исключением рандомизированных клинических исследований, с применением мета-анализа
3	Исследования без последовательного контроля референсным методом или исследования с референсным методом, не являющимся независимым от исследуемого метода или нерандомизированные сравнительные исследования, в том числе когортные исследования
4	Несравнительные исследования, описание клинического случая
5	Имеется лишь обоснование механизма действия или мнение экспертов

**Таблица 2.** Шкала оценки уровней достоверности доказательств (УДД) для методов профилактики, лечения и реабилитации (профилактических, лечебных, реабилитационных вмешательств)

<b>УДД</b>	<b>Расшифровка</b>
1	Систематический обзор РКИ с применением мета-анализа
2	Отдельные РКИ и систематические обзоры исследований любого дизайна, за исключением РКИ, с применением мета-анализа

3	Нерандомизированные сравнительные исследования, в т.ч. когортные исследования
4	Несравнительные исследования, описание клинического случая или серии случаев, исследования «случай-контроль»
5	Имеется лишь обоснование механизма действия вмешательства (доклинические исследования) или мнение экспертов

**Таблица 3.** Шкала оценки уровней убедительности рекомендаций(УУР) для методов профилактики, диагностики, лечения и реабилитации (профилактических, диагностических, лечебных, реабилитационных вмешательств)

УУР	Расшифровка
А	Сильная рекомендация (все рассматриваемые критерии эффективности (исходы) являются важными, все исследования имеют высокое или удовлетворительное методологическое качество, их выводы по интересующим исходам являются согласованными)
В	Условная рекомендация (не все рассматриваемые критерии эффективности (исходы) являются важными, не все исследования имеют высокое или удовлетворительное методологическое качество и/или их выводы по интересующим исходам не являются согласованными)
С	Слабая рекомендация (отсутствие доказательств надлежащего качества (все рассматриваемые критерии эффективности (исходы) являются неважными, все исследования имеют низкое методологическое качество и их выводы по интересующим исходам не являются согласованными)

#### **Порядок обновления клинических рекомендаций.**

Механизм обновления клинических рекомендаций предусматривает их систематическую актуализацию – не реже чем один раз в три года, а также при появлении новых данных с позиции доказательной медицины по вопросам диагностики, лечения, профилактики и реабилитации конкретных заболеваний, наличии обоснованных дополнений/замечаний к ранее утверждённым КР, но не чаще 1 раза в 6 месяцев.

### **Приложение А3. Справочные материалы, включая соответствие показаний к применению и противопоказаний, способов применения и доз лекарственных препаратов, инструкции по применению лекарственного препарата**

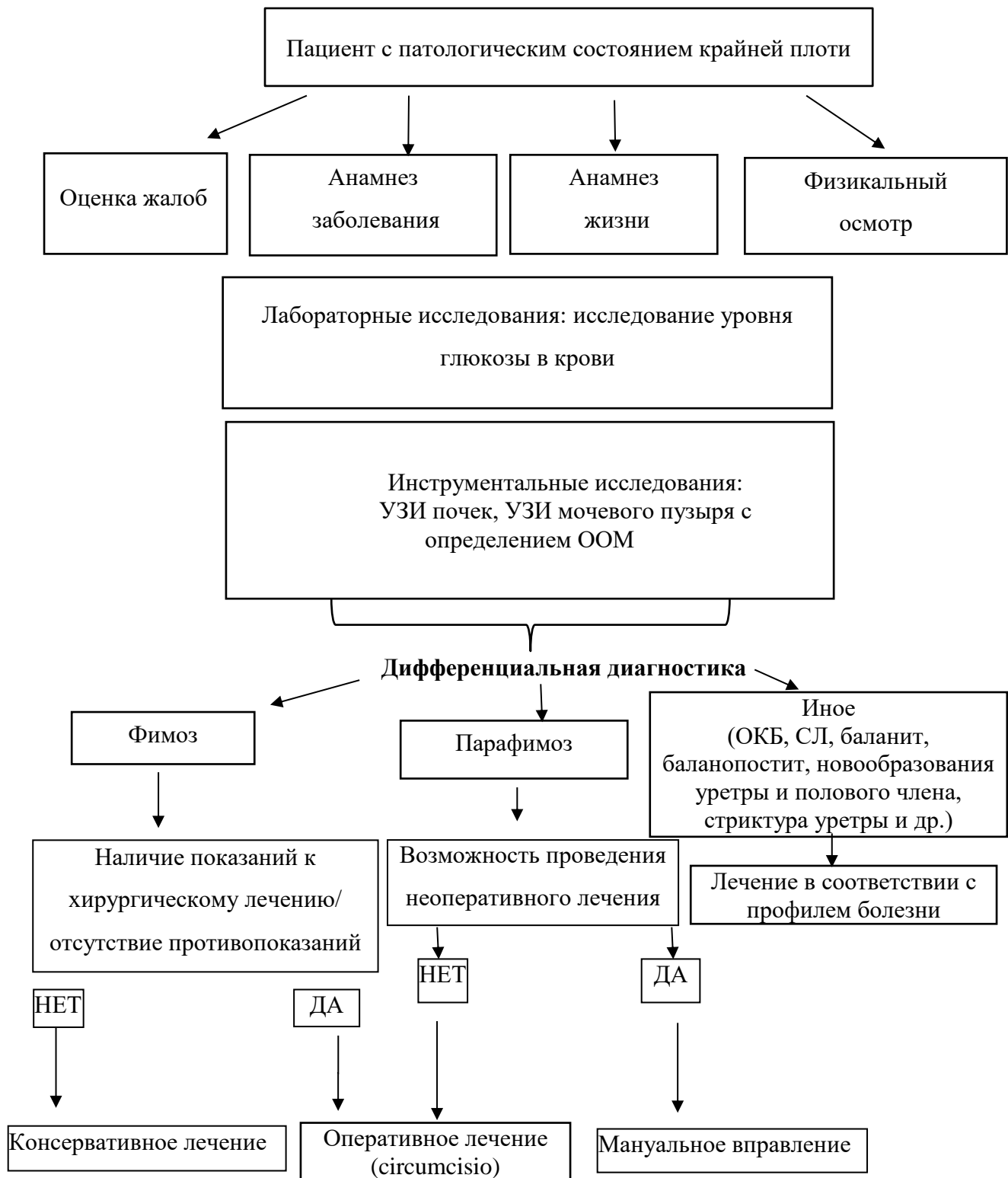
1. Клинические рекомендации Российского общества урологов.

2 Приказ Министерства здравоохранения РФ от 12 ноября 2012 г. N 907н "Об утверждении Порядка оказания медицинской помощи взрослому населению по профилю "урология" (с изменениями и дополнениями)

3 Приказ Министерства здравоохранения РФ от 28 февраля 2019 г N103н «Об утверждении порядка и сроков разработки клинических рекомендаций, их пересмотра, типовой формы клинических рекомендаций и требований к их структуре, составу и научной обоснованности, включаемой в клинические рекомендации информации».....



## Приложение Б. Алгоритмы действий врача



## Приложение В. Информация для пациента

**Фимоз** является врождённым или приобретённым состоянием, характеризующимся сужением просвета крайней плоти с затруднением или невозможностью обнажения головки полового члена. У мальчиков до 5 лет фимоз рассматривается как физиологический и не требует лечения, если нет осложнений, в первую очередь инфекционно-воспалительных. К этому возрасту фимоз, как правило, проходит самостоятельно. Фимоз может появиться во взрослом возрасте. Выделяют несколько факторов, которые повышают риск его развития. К ним относятся воспаление головки и крайней плоти, травма полового члена, сахарный диабет. У пациентов с фимозом может отмечаться нарушение оттока мочи вплоть до задержки мочи, боли при эрекции, иногда невозможность осуществления полового акта. Фимоз часто развивается на фоне воспаления головки и крайней плоти. Для профилактики фимоза необходимо соблюдать гигиену и тщательно промывать водой и мыльным раствором головку и крайнюю плоть. Лечение фимоза зависит от его выраженности и наличия осложнений. В ряду случаев фимоз разрешается после проведения консервативного лечения, однако чаще всего приходится выполнять операцию - круговое иссечение крайней плоти (обрезание).

**Парафимоз** — это острое патологическое состояние, при котором головка полового члена сдавлена и ущемлена суженной крайней плотью, которая сместилась за венечную борозду, увеличилась в объеме из-за отека, образовала сдавливающее кольцо и не может самостоятельно возвратиться в нормальное положение. Парафимоз может являться осложнением фимоза — сужения крайней плоти или может возникать, когда после урологических манипуляций (катетеризации мочеиспускательного канала, цистоскопии) и обнажения головки крайняя плоть осталась за венечной бороздой головки полового члена. Также причинами парафимоза могут быть принудительное насильственное оттягивание крайней плоти, травма головки и крайней плоти при половом акте или мастурбации, воспаление головки полового члена и крайней плоти, аллергические реакции, осложнения венерических заболеваний. Признаками парафимоза являются резкая боль в области головки полового члена, наличие сдавливающего кольца крайней плоти за головкой полового члена, отек и покраснение или даже посинение головки полового члена и невозможность самостоятельно вернуть крайнюю плоть в исходное положение. Если парафимоз не лечить, может развиваться воспаление и отмирание тканей головки полового члена.

При появлении симптомов необходимо срочно обратиться к врачу-урологу. Самолечение опасно. Максимально раннее обращение обеспечивает успешное лечение и

предупредит осложнения. Врач проведет попытку вправления крайней плоти, при невозможности вправить крайнюю плоть необходимо выполнить хирургическое лечение для ликвидации ущемляющего кольца крайней плоти.

Для профилактики парафимоза необходимо избегать насильственного открывания головки полового члена, травмы полового члена при половом акте или мастурбации, закрывать головку полового члена крайней плотью после медицинских процедур при которых открывалась головка полового члена. Также необходимо соблюдение личной гигиены половых органов, лечение фимоза и воспалительных заболеваний в урогенитальной области, обращаться к врачу при болезненных ощущениях, затруднениях при открывании головки полового члена.

### **Приложение Г1-ГN. Шкалы оценки, вопросники и другие оценочные инструменты состояния пациента, приведенные в клинических рекомендациях**

*В Приложениях Г1 – Приложениях ГN указываются шкалы, опросники и другие валидизированные методы оценки состояния пациента, прогноза рисков возникновения осложнений и прогноза развития заболевания/состояния. При размещении шкал представляется оригинальное название и/или название на русском языке. Представляется также паспорт шкалы с заполнением всех пунктов (источник: публикация с валидацией и при наличии - официальный сайт), тип, назначение, содержание (шаблон), ключ (интерпретация) – см. ниже*

**Не предполагается в рамках данных клинических рекомендаций.**