

Утверждено:

Национальный альянс дерматовенерологов
и косметологов.

профессор
Н.Н. Потекаев

М.П.



Утверждено:

Союз педиатров России

профессор, академик РАН
Л.С. Намазова-Баранова

М.П.



Клинические рекомендации

Себорейный кератоз

Кодирование по Международной
статистической классификации
болезней и проблем, связанных
со здоровьем:

МКБ-X L82

Возрастная группа: Взрослые и дети

Год утверждения: 2025

Разработчики клинической рекомендации:

- Общероссийская общественная организация
«Национальный альянс дерматовенерологов и косметологов»
- Союз педиатров России

Одобрено на заседании Научно-практического совета Минздрава России

(протокол от 09.10.2025 № 53).

Оглавление.

Оглавление.....	2
Список сокращений.....	3
Термины и определения.....	4
1. Краткая информация по заболеванию или состоянию (группе заболеваний или состояний).....	5
1.1 Определение заболевания или состояния (группы заболеваний или состояний)	5
1.2 Этиология и патогенез заболевания или состояния (группы заболеваний или состояний)	5
1.3 Эпидемиология заболевания или состояния (группы заболеваний или состояний)	6
1.4 Особенности кодирования заболевания или состояния (группы заболеваний или состояний) по Международной статистической классификации болезней и проблем, связанных со здоровьем.....	7
1.5 Классификация заболевания или состояния (группы заболеваний или состояний).....	7
1.6 Клиническая картина заболевания или состояния (группы заболеваний или состояний)....	8
2. Диагностика заболевания или состояния (группы заболеваний или состояний), медицинские показания и противопоказания к применению методов диагностики.....	10
2.1.Жалобы и анамнез.....	10
2.2.Физикальное обследование.....	10
2.3.Лабораторные диагностические исследования.....	10
2.4. Инструментальные диагностические исследования.....	10
2.5.Иные диагностические исследования.....	11
3.Лечение, включая медикаментозную и немедикаментозную терапию, диетотерапию, обезболивание, медицинские показания и противопоказания к применению методов лечения.....	13
3.1 Деструктивные методы лечения.....	13
3.2 Местная терапия.....	13
4. Медицинская реабилитация и санаторно-курортное лечение, медицинские показания и противопоказания к применению методов реабилитации, в том числе основанных на использовании природных лечебных факторов.....	14
5.Профилактика и диспансерное наблюдение, медицинские показания и противопоказания к применению методов профилактики.....	14
6. Организация оказания медицинской помощи.....	14
6.Дополнительная информация (в том числе факторы, влияющие на исход заболевания или состояния).....	14
Критерии оценки качества медицинской помощи.....	15
Список литературы.....	16
Приложение А1. Состав рабочей группы по разработке и пересмотру клинических рекомендаций.....	19
Приложение А2. Методология разработки клинических рекомендаций.....	20
Приложение А3. Справочные материалы, включая соответствие показаний к применению и противопоказаний, способов применения и доз лекарственных препаратов инструкции по применению лекарственного препарата	21
Приложение Б. Алгоритмы действий врача.....	23
Приложение В. Информация для пациента.....	24

Приложение Г1-ГN Шкалы оценки, вопросники и другие оценочные инструменты состояния пациента, приведенные в клинических рекомендациях	25
--	----

Список сокращений

МКБ — Международная классификация болезней.

TERT – Telomerase reverse transcriptase

DHPH3 - Dipthamide Biosynthesis 3

APP - amyloid precursor protein

УФ – ультрафиолетовый.

ВПЧ – вирус папилломы человека

СК-себорейный кератоз

Термины и определения

Себорейный кератоз (keratoma senile, keratosis senile, старческая бородавка) — распространенное доброкачественное заболевание кожи, эпителиальная опухоль кожи, состоящая из незрелых эпидермальных кератиноцитов [1], которая возникает, как правило, у лиц после 50 лет. Клинические проявления варьибельны. Себорейный кератоз может локализоваться на любом участке кожного покрова. Не встречается на коже ладоней и подошв [2].

1. Краткая информация по заболеванию или состоянию (группе заболеваний или состояний)

1.1. Определение заболевания или состояния (группы заболеваний или состояний)

Себорейный кератоз проявляется в различных формах: от бледно окрашенного поверхностного пятна до коричневой или черной чешуйчатой папулы или бляшки с характерным «прилипшим» внешним видом. В разных публикациях он обозначается разными терминами: себорейная (сальная) или старческая кератома (кератоз или бородавка), базальноклеточная или пигментированная папиллома или эпителиома, себорейная или бородавчатая акантома, старческая папиллома, себорейный невус Унна, себорейная кератопапиллома и т. д. [3,4,5]. Чаще всего опухоли имеют множественный характер роста, что приводит к значительным косметическим дефектам. Кроме того, большинство исследователей рассматривают множественный себорейный кератоз как паранеопластический процесс [6]. У большинства пациентов первоначальные проявления себорейного кератоза наблюдаются в среднем возрасте. Очаги демонстрируют постепенный рост как в размерах, так и в количестве в течение нескольких лет. Высыпания становятся более распространенными по мере старения человека и обнаруживаются почти у всех взрослых в возрасте 60 лет и старше [7].

1.2. Этиология и патогенез заболевания или состояния (группы заболеваний или состояний)

Себорейный кератоз - доброкачественная пролиферация незрелых кератиноцитов, приводящая к образованию четко очерченных круглых или овальных пятен плоской формы. Эти поражения обычно растут медленно, со временем могут увеличиваться в толщине и редко разрешаются спонтанно.

Себорейный кератоз вызван доброкачественной клональной экспансией эпидермальных кератиноцитов. Считается, что существует генетический компонент развития большого количества очагов себорейного кератоза. Точный патогенез этого заболевания кожи в настоящее время неизвестен, но существует возможная корреляция со следующими факторами:

- В случаях спорадического себорейного кератоза активирующие мутации в рецепторе тирозинкиназы, известном как рецептор фактора роста фибробластов-3, являются причиной роста этой доброкачественной опухоли [8].
- При себорейном кератозе были обнаружены активирующие мутации в промоторах TERT и DHRH3 [9]. Однако их значение в развитии себорейного кератоза остается неизвестным [10].
- Воздействие УФ-излучения увеличивает экспрессию белка-предшественника амилоида (amyloid precursor protein, APP) в участках кожи, и эта экспрессия также увеличивается с возрастом. Экспрессия APP и амилоида- β 42 более выражена при себорейном кератозе по сравнению с соседними нормальными участками кожи. Результаты исследований показывают, что чрезмерное количество APP может ускорить развитие себорейного кератоза и служить индикатором старения кожи и повреждений, вызванных УФ-излучением [11].
- При себорейном кератозе часто развиваются онкогенные мутации в сигнальном пути рецептора тирозинкиназы/фосфатидилинозитол-3-киназы/Akt, что приводит к повышенной чувствительности к ингибированию Akt [1].
- FoxN1 — недавно открытый биомаркер, указывающий на наличие онкогенно активного, но неракового фенотипа при себорейном кератозе [12].
- Существуют теории о роли в патогенезе себорейного кератоза *Pityrosporum ovale* [13], вируса герпеса 6A типа [14], вируса папилломы человека [15], иммунологических нарушений и «старения кератиноцитов» [16].

1.3. Эпидемиология заболевания или состояния (группы заболеваний или состояний)

Себорейный кератоз — наиболее распространенная доброкачественная опухоль кожи. Себорейный кератоз преимущественно наблюдаются у взрослых и пожилых людей, как правило, у лиц после 50 лет [17,18,19], достигая 80% в популяции [8].

Хотя себорейный кератоз чаще встречается у пациентов среднего и старшего возраста, он также может присутствовать у молодых людей. Разницы в распространенности между мужчинами и женщинами нет, чаще возникает у людей с более светлым оттенком кожи.

По данным ретроспективного когортного исследования 10 545 пациентов старше 60 лет себорейный кератоз был основной причиной телеконсультаций врачей-дерматовенерологов. Восемьдесят девять процентов поражений возникают у пациентов в возрасте 80 лет и старше [20]. В других исследованиях дерматологических пациентов обнаружили столь же высокую распространенность, связанную с возрастом, а также большее среднее количество и диаметры очагов себорейного кератоза у пожилых людей [21]. Себорейный кератоз может, хотя и значительно реже, развиваться и в более молодом возрасте, исследование с участием 170 человек в возрасте 15–30 лет показало, что у 24% был обнаружен хотя бы один очаг, 78% из которых были на коже туловища [22].

Недавние исследования не выявили существенных гендерных различий в заболеваемости себорейным кератозом, хотя обсервационное исследование показало, что у мужчин наблюдается больше поражений на туловище и руках, чем у женщин [23,24]. Существует высокая вероятность семейного анамнеза, особенно у лиц с большим количеством поражений [25]. СК имеет аутосомно-доминантное наследование с неполной пенетрантностью [26].

1.4. Особенности кодирования заболевания или состояния (группы заболеваний или состояний) по Международной статистической классификации болезней и проблем, связанных со здоровьем)

L82 Себорейный кератоз

1.5. Классификация заболевания или состояния (группы заболеваний или состояний)

Общепринятой клинической классификации не существует. Клинические проявления себорейного кератоза имеют значительное разнообразие.

Патоморфологическая классификация включает следующие подтипы: акантотический тип, гиперкератозный тип, ретикулярный/аденоидный тип, клональный тип, раздраженный тип, меланоакантома и бородавчатый СК с кератоакантомоподобными признаками.

Акантотичный тип

Этот тип встречается наиболее часто и характеризуется выраженным акантозом преимущественно базалоидных клеток. Отмечают наличие умеренного папилломатоза и гиперкератоза. Многочисленные роговые инвагинации на поперечных срезах выглядят как

«псевдороговые кисты». Кроме того, наблюдаются «истинные роговые кисты», характеризующиеся резким и тотальным ороговением с тонким зернистым слоем. Меланоцитарная пролиферация и гиперпигментация сопровождают треть этих поражений. [27].

Гиперкератозный тип (папилломатозный)

Для этой разновидности характерен выраженный гиперортокератоз и папилломатоз, может образовываться кожный рог [8].

Ретикулярный или аденоидный тип.

СК этого подтипа характеризуются тонкими двойными рядами ретикулярного акантоза с легким или умеренным гиперкератозом и папилломатозом. Часто этот себорейный кератоз проявляется гиперпигментацией [28].

Клональный тип

Клональный СК определяется наличием двух отдельных клонов базалоидных клеток. Один из них выглядит как гнезда цитологически различных кератиноцитов, которые расширяют шиповатый слой между нормальным акантотическим эпидермисом. Примерно в 50% клональных себорейных кератом наблюдается цитологическая атипия, и в редких случаях себорейный кератоз прогрессирует до плоскоклеточного рака кожи *in situ*. Этот конкретный тип демонстрирует легкий акантоз, папилломатоз и ортогиперкератоз. Опухолевые клетки имеют веретенообразную форму. При отграниченной опухоли обнаруживаются островки гнезд базалоидных клеток [29,30,31].

Раздраженный тип

При гистологическом исследовании обнаруживаются веретенообразные эозинофильные опухолевые клетки. Существует вероятность присутствия дискератотических клеток [32].

Меланоакантома

Гиперпигментированный акантозный тип с пролиферацией базалоидных клеток с умеренным или даже отсутствующим гиперкератозом. Множество меланоцитов перемежаются множеством меланофагов, расположенных в дерме. В отличие от обычного себорейного кератоза, эти поражения могут появляться на слизистой оболочке полости рта [33].

Веррукозный себорейный кератоз с кератоакантомоподобными признаками

Является редким подтипом. По оценкам одного исследования, частота составляет 0,8% всех кератоакантом. Эти поражения имеют характерные черты, подобные кератоакантоме, включая куполообразную форму, краевые границы, хорошо дифференцированный эпидермис и кратер с

образованием кератиновых пробок, в дополнение к классическим гистологическим особенностям СК. Было выявлено наличие ВПЧ16 [34].

Черный папулезный дерматоз

Некоторые авторы рассматривают черный папулезный дерматоз как отдельное заболевание, однако гистологическая картина неотличима от гистопатологии СК. Гистологические характеристики напоминают характеристики ретикулярного или акантотического себорейного кератоза [35, 36].

1.6 Клиническая картина заболевания или состояния (группы заболеваний или состояний)

Клинически СК имеет тусклую, восковую, бородавчатую поверхность, характерный внешний вид. Цвет очагов может варьировать от светлого до темно-коричневого, желтого и серого, они могут проявляться как изолированное поражение, так и в виде десятков или даже сотен очагов. Очаги могут возникать на любом участке тела, за исключением ладоней, подошв и слизистых оболочек. Высыпания СК часто концентрируются на лице, волосистой части головы, туловище, инфрамаммарных складках, руках и ногах. На спине может наблюдаться рисунок «елочки» из-за расположения очагов по линиям Блашко. Зуд и/или легкая боль могут быть связаны с травмированием и воспалением, если очаги расположены в складках кожи или подвергаются постоянному трению об одежду. Как правило, СК доброкачественный, и очаги растут медленно. Признак (симптом) Лезера-Трела означает внезапное появление множественных очагов себорейного кератоза, который указывает на злокачественное новообразование, обычно связанное с раком желудочно-кишечного тракта или легких.

К клиническим специфическим вариантам себорейного кератоза относятся следующие [1]:

- Штукатурный кератоз - представляет собой скопление маленьких белых тонких приросших папул, которые можно наблюдать у некоторых пациентов. Эти папулы обычно встречаются на тыльной стороне стоп и коже с области голеностопных суставов. Штукатурный кератоз представляет собой папилломатозный кератоз, при котором не наблюдается роговых кист и базалоидных клеток при гистологическом исследовании.
- Акантотический вариант себорейного кератоза, известный как папулезный черный дерматоз, может развиваться у пациентов с темной пигментацией кожи. Для него характерны папулы от коричневого до черного цвета, количество которых увеличивается с возрастом и встречается преимущественно на лице и шее.

- Симптом Лезера-Трела характеризуется внезапным появлением множественных себорейных кератом, а также черного акантоза. Этот признак связан с различными злокачественными новообразованиями, такими как рак желудочно-кишечного тракта и легких.
- Симптом псевдо-Лезера-Трела характеризуется воспалением ранее существовавших себорейных кератом после химиотерапии злокачественных новообразований, особенно при применении таких лекарств, как цитарабин**, доцетаксел**, гемцитабин** или ниволумаб**. Обычно пациенты жалуются на ощущение жжения и зуда. Продолжение терапии опухоли при этом возможно [37].

2. Диагностика заболевания или состояния (группы заболеваний или состояний), медицинские показания и противопоказания к применению методов диагностики

Диагноз СК обычно ставится путем клинического обследования. СК характеризуется своим уникальным внешним видом в виде приподнятой, чешуйчатой папулы от коричневого до черного цвета, прочно прикрепившейся к коже. Такой характерный внешний вид позволяет опытным врачам легко идентифицировать заболевание.

2.1. Жалобы и анамнез

- **Рекомендуется** пациентам с подозрением на СК прием (осмотр, консультацию) врача-дерматовенеролога первичный с целью диагностики, лечения, вторичной профилактики заболевания [1,2].

Уровень убедительности рекомендаций — С (уровень достоверности доказательств — 5)

Комментарий: *предъявляются жалобы на наличие, появление и рост новообразований на коже, иногда сопровождающиеся незначительным зудом, болезненностью при травмировании, появлением очагов себорейного кератоза у лиц пожилого возраста, как правило, старше 50 лет.*

2.2 Физикальное обследование

Объективные клинические проявления заболевания, выявляемые при физикальном обследовании, см. в разделе «Клиническая картина».

Поражения СК, напоминающие меланоцитарные новообразования, сложно диагностировать невооруженным глазом [38].

2.3 Лабораторные диагностические исследования

Лабораторные диагностические исследования не применяются.

2.4 Инструментальные диагностические исследования

- **Рекомендуется** проведение осмотра кожи под увеличением (дерматоскопия) для диагностики СК. Общие дерматоскопические признаки СК включают комедоноподобные отверстия, милиумподобные кисты, мозговидные извилины и бороздки, «изъеденные молью» края, а также сосуды в виде шпилек [39,40].

Уровень убедительности рекомендаций - С (уровень достоверности доказательств 4)

Комментарии: *Двухэтапный алгоритм дерматоскопической диагностики себорейного кератоза объединяет признаки в критерии исключения (пигментная сеть, агрегированные глобулы и гомогенный рисунок с синей пигментацией) и критерии включения в виде трещин и гребней, комедоноподобных отверстий, милиумов, кист и коричневых структур, похожих на отпечатки пальцев [39]. Также в дерматоскопической картине присутствуют дополнительные феномены: сосуды в виде шпилек, края очага, «изъеденные молью», крипты и экзофитные папиллярные структуры [40].*

- **Рекомендуется** пациентам проведение биопсии кожи и патологоанатомическое исследование биопсийного (операционного) материала кожи для исключения меланомы, плоскоклеточного рака или базальноклеточного рака кожи в случаях, когда клинический или дерматоскопический диагноз неоднозначен; наблюдаются изъязвленные поражения, быстрое увеличение размера очагов, или очень большие очаги поражения с различными по морфологии поверхностными участками [41].

Уровень убедительности рекомендаций - С (уровень достоверности доказательств 4)

Комментарии: *возможно проведение инцизионной биопсии, в том числе панч-биопсии или бритвенной (шейв) биопсии новообразования, или эксцизионной биопсии.*

Гистологическими признаками СК являются акантоз, папилломатоз, ортокератоз, гиперкератоз, кератиновые кисты и кератиновые псевдокисты. Кератиновые кисты — это кератиновые жемчужины, локализованные внутриэпидермально и высвобождающиеся трансэпидермально, в то время как кератиновые псевдокисты — это кератиновые инвагинации вышележащего рогового слоя. Ядерная или клеточная атипия обычно не обнаруживается. Меланоциты и меланин присутствуют в различной степени в зависимости от степени пигментации [18].

2.5 Иные диагностические исследования

Консультации других специалистов

- **Рекомендуется** прием (осмотр, консультация) врача-онколога/врача-детского онколога/врача - детского онколога-гематолога первичный пациентам с резким внезапным ростом или появлением множественных очагов СК для диагностики заболевания [22, 42].

Уровень убедительности рекомендаций С (уровень достоверности доказательств — 5).

Комментарии: *Симптом Лезера-Трела включает появление множественных себорейных кератом и связан с основными злокачественными новообразованиями, такими как аденокарцинома желудочно-кишечного тракта, лейкоemia и лимфома [43]. В этом случае решающее значение имеет тщательный сбор анамнеза и физикальное обследование, проведение соответствующего возрастному скрининга рака, дополнительные лабораторные исследования на основе факторов риска и анамнеза пациента. Другими причинами внезапного появления множественных себорейных кератом является химиотерапия.*

3. Лечение, включая медикаментозную и немедикаментозную терапию, диетотерапию, обезболивание, медицинские показания и противопоказания к применению методов лечения

Себорейный кератоз является доброкачественным заболеванием и обычно не требует лечения. Удаление очагов себорейного кератоза проводится по косметическим причинам или при наличии поражений, которые постоянно раздражаются и причиняют пациенту дискомфорт [44].

3.1 Деструктивные методы лечения.

- **Рекомендуется** пациентам с СК лечение методом криотерапии локальной [44, 45].

Уровень убедительности рекомендаций С (уровень достоверности доказательств – 5).

Комментарии: *это наиболее распространенный и доступный метод лечения себорейного кератоза, метод эффективен и обычно хорошо переносится пациентами. Используется жидкий азот для быстрого замораживания или оттаивания целевых клеток, что приводит к их гибели. В настоящее время не существует установленных рекомендаций по времени замораживания или оттаивания, и это время может варьироваться в зависимости от толщины поражения. Для более толстых поражений может потребоваться несколько циклов замораживания/оттаивания для эффективного лечения этой области. Метод криотерапии локальной не предполагает патоморфологического подтверждения и должен использоваться только при очагах с низким клиническим подозрением на злокачественность. Этот метод требует режима ухода за обработанной зоной после процедуры, может появиться эритема,*

боль и образование пузырей. Возможна гипопигментация или гиперпигментация после процедуры на коже в локализации проведенной терапии.

- **Рекомендуется** пациентам с СК удаление доброкачественных новообразований кожи методом электрокоагуляции. [45].

Уровень убедительности рекомендаций С (уровень достоверности доказательств - 2).

Комментарий: *метод применяется для удаления поверхностных эпидермальных поражений без проникновения в дерму. Возможна гипопигментация или гиперпигментация после процедуры на коже в области терапии, образования рубца. В исследовании с участием 33 пациентов для удаления очагов себорейного кератоза проведена электрокоагуляция или криотерапия локальная. Предпочтения пациентов в отношении обеих процедур были сопоставимы в начале, через 2 и 8 недель. Очаги, подвергшиеся электрокоагуляции, демонстрировали более высокую склонность к остаточной гиперпигментации через 8 недель по сравнению с теми, которые подверглись криотерапии [46].*

- **Рекомендуется** **взрослым** пациентам с СК применение аблятивной лазерной терапии (лазерная деструкция ткани кожи) под местной анестезией. Аблятивная лазерная терапия включает YAG- и CO₂-лазеры: Аппарат лазерный длинноимпульсный неодимовый (Nd: YAG); Аппарат лазерный CO₂ медицинский [47, 48].

Уровень убедительности рекомендаций С (уровень достоверности доказательств — 4).

Комментарии: *Проведено сравнительное исследование на 42 пациентах с множественными очагами себорейного кератоза лица, шеи и туловища. Пациентов лечили либо лазером, либо криотерапией локальной. Результаты показали, что лазерное лечение привело к более быстрому заживлению и уменьшению гиперпигментации, чем криотерапия локальная [49].*

3.2 Местная терапия

Не применяется для лечения СК.

Диетотерапия не показана.

4. Медицинская реабилитация и санаторно-курортное лечение, медицинские показания и противопоказания к применению методов реабилитации, в том числе основанных на использовании природных лечебных факторов

Не применяется.

5. Профилактика и диспансерное наблюдение, медицинские показания и противопоказания к применению методов профилактики

Методы профилактики отсутствуют.

- **Рекомендуется больным СК** в случае появления кровоточивости, изъязвления поражений, множественных новых, эруптивных и гиперпигментированных высыпаний - проведение диспансерного наблюдения пациентов (диспансерный прием (осмотр, консультация) врача-дерматовенеролога для клинического и инструментального (контроля) новых очагов СК; необходимо обращать внимание на появление признаков атипии и (или) изменение клинических параметров очагов СК, чтобы не пропустить формирование злокачественного новообразования кожи. [42, 50, 51].

Уровень убедительности рекомендаций С (уровень достоверности доказательств – 5)

6. Организация оказания медицинской помощи

Специализированная помощь оказывается врачами-дерматовенерологами или врачами-косметологами или врачами-онкологами/врачами-детскими онкологами/врачами-детскими онкологами-гематологами в амбулаторном режиме.

7. Дополнительная информация (в том числе факторы, влияющие на исход заболевания или состояния)

Пожилой возраст пациента, наличие соматической патологии, возникновение онкозаболеваний, как правило, отягощают течение заболевания, способствуют увеличению в размерах имеющихся и появлению новых очагов СК. Травматизация, расчесывание очагов, императивное самостоятельное удаление гиперкератотических масс с поверхности очагов, применение раздражающих средств могут ускорить появление онкопролиферативных изменений в очагах СК. Изменение клинических проявлений СК, таких как кровоточивость, быстрое увеличение в размерах очага СК, появление изъязвлений в периметре очагов СК, появление выраженного зуда/жжения в области очагов СК являются показаниями для повторных консультаций врача дерматовенеролога и врача-онколога/ врача - детского онколога-гематолога [22, 42].

Критерии оценки качества медицинской помощи

№	Критерии оценки качества	Оценка выполнения
1.	Прием (осмотр, консультация) врача-дерматовенеролога/врача-онколога/ врача - детского онколога-гематолога первичный	Да/Нет
2.	Проведение местной терапии и/или криотерапии локальной и/или лазерной терапии и/или радиоволновой деструкции (электрокоагуляции)	Да/Нет

Список литературы

1. Barthelmann S, Butsch F, Lang BM, Stege H, Großmann B, Schepler H, Grabbe S. Seborrheic keratosis. J Dtsch Dermatol Ges. 2023 Mar; 21(3):265-277.
2. Sun MD, Halpern AC. Advances in the Etiology, Detection, and Clinical Management of Seborrheic Keratoses. Dermatology. 2022;238(2):205-217.
3. Asri H. The sign of Leser-Trélat: Think in the adenocarcinoma of the lung / H. Asri, M.Soualhi // Pan. Afr. Med. J. – 2018. – Vol.30. – P. 270.
4. Sardon C. The Leser- Trelat sign / C. Sardon, T. Dempsey // Cleve Clin J Med. – 2017. – Vol. 84. - №12. – P. 918-20.
5. Лебедева Ю.В. Совершенствование методов диагностики и лечения себорейного кератоза лица и шеи. (Клинико-морфологическое исследование): дис. ... канд. мед. наук: 14.01.14 / Лебедева Юлия Владиславовна. – Тверь, 2010. – 121с.
6. Wollina U. Seborrheic keratoses – the most common benign skin tumor of humans. Clinical presentation and an update on pathogenesis and treatment options. Open Access Maced J of Med Sci. 2018;6(11):2270-2275.
7. Huang J, Zhang L, Shi L, Wu M, Lv T, Zhang Y, Lai Y, Tu Q, Wang X, Wang H. An epidemiological study on skin tumors of the elderly in a community in Shanghai, China. Sci Rep. 2023 Mar 17;13(1):4441.
8. Jackson JM, Alexis A, Berman B, Berson DS, Taylor S, Weiss JS. Current Understanding of Seborrheic Keratosis: Prevalence, Etiology, Clinical Presentation, Diagnosis, and Management. J Drugs Dermatol. 2015 Oct;14(10):1119-25.
9. Heidenreich B, Denisova E, Rachakonda S, Sanmartin O, Dereani T, Hosen I, Nagore E, Kumar R. Genetic alterations in seborrheic keratoses. Oncotarget. 2017 May 30;8(22):36639-36649.
10. Kato S, Lippman SM, Flaherty KT, Kurzrock R. The Conundrum of Genetic "Drivers" in Benign Conditions. J Natl Cancer Inst. 2016 Aug;108(8).
11. Li Y, Wang Y, Zhang W, Jiang L, Zhou W, Liu Z, Li S, Lu H. Overexpression of Amyloid Precursor Protein Promotes the Onset of Seborrhoeic Keratosis and is Related to Skin Ageing. Acta Derm Venereol. 2018 Jun 08;98(6):594-600.
12. Neel VA, Todorova K, Wang J, Kwon E, Kang M, Liu Q, Gray N, Lee SW, Mandinova A. Sustained Akt Activity Is Required to Maintain Cell Viability in Seborrheic Keratosis, a Benign Epithelial Tumor. J Invest Dermatol. 2016 Mar;136(3):696-705.
13. Borenstein M. Pityrosporum and seborrheic keratosis: an association / M. Borenstein, M. Mirzabeigi, V. Vincek // Dermatol Online J. – 2005. – Vol.11. – №2. – P.3.

14. Ding L. High prevalence and correlates of human herpesvirus-6A in nevocytic nevus and seborrheic diseases: Implication from a pilot study of skin patient tissues in Shanghai / L. Ding, X. Mo, L. Zhang, F. Zhou // *J Med Virol.* – 2018. – Vol. 90. – №9. – P. 1532–40.
15. Кладова А.Ю. Ассоциация эпителиальных опухолей кожи с вирусами папилломы человека: автореф. дис. ... канд. мед. наук:14.00.11/ Кладова Анна Юрьевна. – М., 2007. – 23с.
16. Александрова А.К. Клинико-морфологическая и иммуногистохимическая характеристика себорейного кератоза: дис....докт. мед. наук: 14.03.02, 14.01.10/ М., 2020. – 223 с.
17. Wollina U. Recent advances in managing and understanding seborrheic keratosis [version 1; peer review: 3 approved]. *F1000Research* 2019, 8(F1000 Faculty Rev):1520 (<https://doi.org/10.12688/f1000research.18983.1>)
18. Roh N.K. Clinical and Histopathological Investigation of Seborrheic Keratosis / N.K. Roh, H.J. Hahn, Y.W. Lee et al. // *Ann Dermatol.* – 2016. – Vol. 28. – №2. – P. 152-8.
19. Молочков В.А. Эпителиальные опухоли кожи /В.А Молочков, А.В. Молочков, А.Н. Хлебникова, Ж.С. Кунцевич. – М.: Издательство БИНОМ, 2012. – с.
20. Bianchi MG, Santos A, Cordoli E. Benefits of Teledermatology for Geriatric Patients: Population-Based Cross-Sectional Study. *J Med Internet Res.* 2020;22(4): e16700.
21. Del Rosso JQ. A Closer Look at Seborrheic Keratoses: Patient Perspectives, Clinical Relevance, Medical Necessity, and Implications for Management. *J Clin Aesthet Dermatol.* 2017; 10(3):16–25.
22. Gill D, Dorevitch A, Marks R. The prevalence of seborrheic keratoses in people aged 15 to 30 years: is the term senile keratosis redundant. *Arch Dermatol.* 2000;136(6):759–62.
23. El-Sayed MH, Saleh HM, El Zawahry KMA, Mostafa AE. The dermoscopic features of facial aging among Egyptians: A comparative study between males and females. *J Cosmet Dermatol.* 2019;18(6):1803–13.
24. Requena L, Requena C, Cockerell CJ. Benign Epidermal Tumors and Proliferations. 4th ed. In: Bologna JL, Schaffer JV, Cerroni L, editors. *Dermatology.* Elsevier; 2018.
25. Xie F, Wang R, Chen Y, Jia Y, Jia X, Chen M, et al. A Case of Seborrheic Keratosis and Family Survey. *West Indian Med J.* 2015; 65(1):219–21.
26. Hafner C, Vogt T, Landthaler M, Müsebeck J. Somatic FGFR3 and PIK3CA mutations are present in familial seborrheic keratoses. *Br J Dermatol.* 2008;159(1):214–7.
27. Phulari RG, Buddhdev K, Rathore R, Patel S. Seborrheic keratosis. *J Oral Maxillofac Pathol.* 2014 May;18(2):327-30.
28. Roh NK, Hahn HJ, Lee YW, Choe YB, Ahn KJ. Clinical and Histopathological Investigation of Seborrheic Keratosis. *Ann Dermatol.* 2016 Apr;28(2):152-8.
29. Goldsmith JF, Montaser Kouhsari L, Tahan SR. Clonal-pattern Seborrheic Keratosis: Risk of Recurrence and Progression to Carcinoma. *Am J Surg Pathol.* 2022 Dec 01;46(12):1642-1649.
30. Bahrani E, Sitthinamsuwan P, McCalmont TH, Pincus LB. Ki-67 and p16 Immunostaining Differentiates Pagetoid Bowen Disease From "Microclonal" Seborrheic Keratosis. *Am J Clin Pathol.* 2019 May 03;151(6):551-560.
31. Omman RA, Speiser J, Robinson S, Lapadat R, Mudaliar K. Clonal highlights: Clonal seborrheic keratoses often demonstrates p16 expression. *J Cutan Pathol.* 2019 Jun;46(6):411-417.
32. Richey JD, Deng AC, Dresser K, O'Donnell P, Cornejo KM. Distinguishing between irritated seborrheic keratosis and squamous cell carcinoma in situ using BCL-2 and IMP3 immunohistochemistry. *J Cutan Pathol.* 2018 Aug;45(8):603-609.

33. Tandon A, Srivastava A, Jaiswal R, Bordoloi B. A rare case of oral melanoacanthoma. *J Oral Maxillofac Pathol.* 2018 Sep-Dec;22(3):410-412.
34. Laimer M, Kraus L, Zelger B. Verrucous seborrheic keratosis with keratoacanthoma-like features, a pitfall in differential diagnosis. *J Dtsch Dermatol Ges.* 2015 Sep;13(9):911-3.
35. Metin SA, Lee BW, Lambert WC, Parish LC. Dermatoses papulosa nigra: a clinically and histopathologically distinct entity. *Clin Dermatol.* 2017 Sep-Oct;35(5):491-496.
36. Bhat RM, Patrao N, Monteiro R, Sukumar D. A clinical, dermoscopic, and histopathological study of Dermatoses Papulosa Nigra (DPN) - An Indian perspective. *Int J Dermatol.* 2017 Sep;56(9):957-960.
37. Rambhia PH, Honda K, Arbesman J. Nivolumab induced inflammation of seborrheic keratoses: a novel cutaneous manifestation in a metastatic melanoma patient. *Melanoma Res.* 2018 Oct;28(5):475-477.
38. Carrera C, Segura S, Aguilera P, Takigami CM, Gomes A, Barreiro A. Dermoscopy improves the diagnostic accuracy of melanomas clinically resembling seborrheic keratosis: cross-sectional study of the ability to detect seborrheic keratosis-like melanomas by a group of dermatologists with varying degrees of experience. *Dermatology.* 2017;233(6):471-9. <https://doi.org/10.1159/000486851>.
39. Argenziano G, Soyer HP, Chimenti S, Talamini R, Corona R, Sera F. Dermoscopy of pigmented skin lesions: Results of a consensus meeting via the Internet. *J Am Acad Dermatol.* 2003;48(5):679-93.
40. Braun RP, Rabinovitz HS, Krischer J, Kreusch J, Oliviero M, Naldi L. Dermoscopy of pigmented seborrheic keratosis: a morphological study. *Arch Dermatol.* 2002;138(12):1556-60. <https://doi.org/10.1001/archderm.138.12.1556>.
41. Squillace L, Cappello M, Longo C, Moscarella E, Alfano R, Argenziano G. Unusual Dermoscopic Patterns of Seborrheic Keratosis. *Dermatology.* 2016;232(2):198-202.
42. Мурашкин Н.Н., Валиев Т.Т., Бельшева Т.С. и др. Паранеопластические дерматозы у детей и взрослых. Саркомы костей, мягких тканей и опухоли кожи 2024;16(1):34-50. DOI: <https://doi.org/10.17650/2219-4614-2024-16-1-34-50>
43. Schwartz R.A. Sign of Leser-Trélat. *J Am Acad Dermatol.* 1996;35(1):88-95. doi: 10.1016/S0190-9622(96)90502-2. PMID: 8682971
44. Ranasinghe GC, Friedman AJ. Managing Seborrheic Keratoses: Evolving Strategies for Optimizing Patient Outcomes. *J Drugs Dermatol.* 2017 Nov 01;16(11):1064-1068.
45. Greco MJ, Bhutta BS. Seborrheic Keratosis. [Updated 2024 May 6]. In: StatPearls [Internet]. Treasure Island (FL): StatPearls Publishing; 2024 Jan-. Available from: <https://www.ncbi.nlm.nih.gov/books/NBK545285/>
46. Ethington E, Mitri A, Surprenant D, Murphy M, Rovner R, Reserva J, Swan J, Adams W, Tung R, Lee K. Patient Preferences and Comparative Outcomes Regarding Cryosurgery versus Electrodesiccation in the Removal of Truncal Seborrheic Keratoses. *J Clin Aesthet Dermatol.* 2019 Sep;12(9):E53-E56.
47. Sayan A, Sindel A, Ethunandan M, et al.: Management of seborrheic keratosis and actinic keratosis with an erbium:YAG laser-experience with 547 patients. *Int J Oral Maxillofac Surg.* 2019;48(7):902-7. 10.1016/j.ijom.2018.08.008
48. Cevizci R, Bezgin SÜ, Altın G, et al.: Treatment of seborrheic keratosis in bilateral external auditory canal using fiber CO2 laser. *Kulak Burun Bogaz Ihtis Derg.* 2016;26(5):304-6. 10.5606/kbbihtisas.2016.04810
49. Gurel MS, Aral BB. Effectiveness of erbium:YAG laser and cryosurgery in seborrheic keratoses: Randomized, prospective intraindividual comparison study. *J Dermatolog Treat.* 2015 Oct;26(5):477-80.

50. Ромашкина А.С., Снарская Е.С., Шпак А.М. Синдром Лезера–Трела на приёме врача-косметолога // Российский журнал кожных и венерических болезней. 2023. Т. 26, № 1. С. 5–12. DOI: <https://doi.org/10.17816/dv119853>
51. Didona, D.; Rallo, A.; Carugno, A.; Paolino, G.; Paraneoplastic Dermatoses: A Clue for Underlying Malignancies. J. Clin. Med. 2025, 14, 1014. <https://doi.org/10.3390/jcm14031014>

Приложение А1 Состав рабочей группы по разработке и пересмотру клинических рекомендаций

1. Потеекаев Николай Николаевич – доктор медицинских наук, профессор, президент ООО «Национальный альянс дерматовенерологов и косметологов», член Европейского союза по борьбе с ИППП (IUSTI/BO3), Почетный президент Евро-Азиатской ассоциации дерматовенерологов (EAAD), член Совета директоров Европейской академии дерматовенерологии (EADV), член корреспондент Немецкого общества дерматовенерологов (DDG), Заслуженный врач Российской Федерации, главный внештатный специалист по дерматовенерологии и косметологии Минздрава России, главный внештатный специалист по дерматовенерологии и косметологии Департамента здравоохранения г. Москвы, директор ГБУЗ «Московский научно-практический Центр дерматовенерологии и косметологии ДЗМ», заведующий кафедрой кожных болезней и косметологии ФДПО ФГАОУ ВО «Российский национальный исследовательский медицинский университет им. Н.И. Пирогова» Минздрава России. Конфликт интересов отсутствует.
2. Грекова Юлия Николаевна – доктор медицинских наук, доцент, член ООО «Национальный альянс дерматовенерологов и косметологов», ведущий научный сотрудник научного отдела сифилидологии и инфекций, передаваемых половым путем ГБУ СО «Уральский научно-исследовательский институт дерматовенерологии и иммунопатологии». Конфликт интересов отсутствует.
3. Зильберберг Наталья Владимировна – доктор медицинских наук, профессор, член ООО «Национальный альянс дерматовенерологов и косметологов», главный внештатный специалист по дерматовенерологии и косметологии Уральского Федерального округа, заместитель директора по научно-исследовательской работе ГБУ СО «Уральский научно-исследовательский институт дерматовенерологии и иммунопатологии». Конфликт интересов отсутствует.
4. Кохан Муза Михайловна – доктор медицинских наук, профессор, член ООО «Национальный альянс дерматовенерологов и косметологов», заслуженный врач РФ, заведующий научным клиническим отделом дерматологии ГБУ СО «Уральский научно-

исследовательский институт дерматовенерологии и иммунопатологии». Конфликт интересов отсутствует.

5. Куклин Игорь Александрович – доктор медицинских наук, доцент, член ООО «Национальный альянс дерматовенерологов и косметологов», старший научный сотрудник научного клинического отдела дерматологии ГБУ СО «Уральский научно-исследовательский институт дерматовенерологии и иммунопатологии». Конфликт интересов отсутствует.
6. Кунгуров Николай Васильевич – доктор медицинских наук, профессор, член ООО «Национальный альянс дерматовенерологов и косметологов», заслуженный врач РФ, директор ГБУ СО «Уральский научно-исследовательский институт дерматовенерологии и иммунопатологии». Конфликт интересов отсутствует.
7. Соколова Анна Викторовна – доктор медицинских наук, член ООО «Национальный альянс дерматовенерологов и косметологов», старший научный сотрудник научного клинического отдела дерматологии, ГБУ СО «Уральский научно-исследовательский институт дерматовенерологии и иммунопатологии». Конфликт интересов отсутствует.
8. Баранов Александр Александрович – доктор медицинских наук, профессор, академик РАН, советник руководителя НИИ педиатрии и охраны здоровья детей НКЦ №2 ФГБНУ «РНЦХ им. акад. Б.В.Петровского», профессор кафедры педиатрии и детской ревматологии ФГАОУ «Первый МГМУ им. И.М. Сеченова» Минздрава России (Сеченовский Университет), главный внештатный специалист педиатр Минздрава России, почетный президент Союза педиатров России .. Конфликт интересов отсутствует.
9. Намазова-Баранова Лейла Сеймуровна – академик РАН, профессор, доктор медицинских наук, президент Союза педиатров России; паст-президент ЕРА/UNEPSA; руководитель НИИ педиатрии и охраны здоровья детей НКЦ №2 ФГБНУ «РНЦХ им. акад. Б.В. Петровского», заведующая кафедрой факультетской педиатрии Института материнства и детства ФГАОУ ВО «РНИМУ им. Н.И. Пирогова» Минздрава России (Пироговский Университет), главный внештатный детский специалист по профилактической медицине Минздрава России. Конфликт интересов отсутствует.
10. Амбарчян Эдуард Тигранович – кандидат медицинских наук, член Союза педиатров России. Конфликт интересов отсутствует.
11. Материкин Александр Игоревич – кандидат медицинских наук, заведующий отделом детской дерматологии, заведующий отделением дерматологии с дневным стационаром НИИ педиатрии и охраны здоровья детей НКЦ №2 ФГБНУ «РНЦХ им. акад. Б.В.Петровского», член Союза педиатров России.

Приложение А2. Методология разработки клинических рекомендаций

Целевая аудитория данных клинических рекомендаций:

1. Врачи-специалисты: врач-дерматовенеролог, врач-косметолог, врач-онколог.
2. Ординаторы и слушатели циклов повышения квалификации по указанной специальности.

Таблица 1. Шкала оценки уровней достоверности доказательств (УДД) для методов диагностики (диагностических вмешательств)

УДД	Расшифровка
1	Систематические обзоры исследований с контролем референсным методом или систематический обзор рандомизированных клинических исследований с применением мета-анализа.
2	Отдельные исследования с контролем референсным методом или отдельные рандомизированные клинические исследования и систематические обзоры исследований любого дизайна, за исключением рандомизированных клинических исследований, с применением мета-анализа.
3	Исследования без последовательного контроля референсным методом или исследования с референсным методом, не являющимся независимым от исследуемого метода или нерандомизированные сравнительные исследования, в том числе когортные исследования.
4	Несравнительные исследования, описание клинического случая.
5	Имеется лишь обоснование механизма действия или мнение экспертов (вмешательств).

Таблица 2. Шкала оценки уровней достоверности доказательств (УДД) для методов профилактики, лечения и реабилитации (профилактических, лечебных, реабилитационных вмешательств)

УДД	Расшифровка
1	Систематический обзор РКИ с применением мета-анализа.
2	Отдельные РКИ и систематические обзоры исследований любого дизайна, за исключением РКИ, с применением мета-анализа.
3	Нерандомизированные сравнительные исследования, в т.ч. когортные исследования.
4	Несравнительные исследования, описание клинического случая или серии случаев, исследования «случай-контроль».
5	Имеется лишь обоснование механизма действия вмешательства (доклинические исследования) или мнение экспертов

Таблица 3. Шкала оценки уровней убедительности рекомендаций (УУР) для методов профилактики, диагностики, лечения и реабилитации (профилактических, диагностических, лечебных, реабилитационных вмешательств).

УУР	Расшифровка
А	Сильная рекомендация (все рассматриваемые критерии эффективности (исходы) являются важными, все исследования имеют высокое или удовлетворительное методологическое качество, их выводы по интересующим исходам являются согласованными).
В	Условная рекомендация (не все рассматриваемые критерии эффективности (исходы) являются важными, не все исследования имеют высокое или удовлетворительное методологическое качество и/или их выводы по интересующим исходам не являются согласованными).
С	Слабая рекомендация (отсутствие доказательств надлежащего качества (все рассматриваемые критерии эффективности (исходы) являются неважными, все исследования имеют низкое методологическое качество и их выводы по интересующим исходам не являются согласованными).

Порядок обновления клинических рекомендаций.

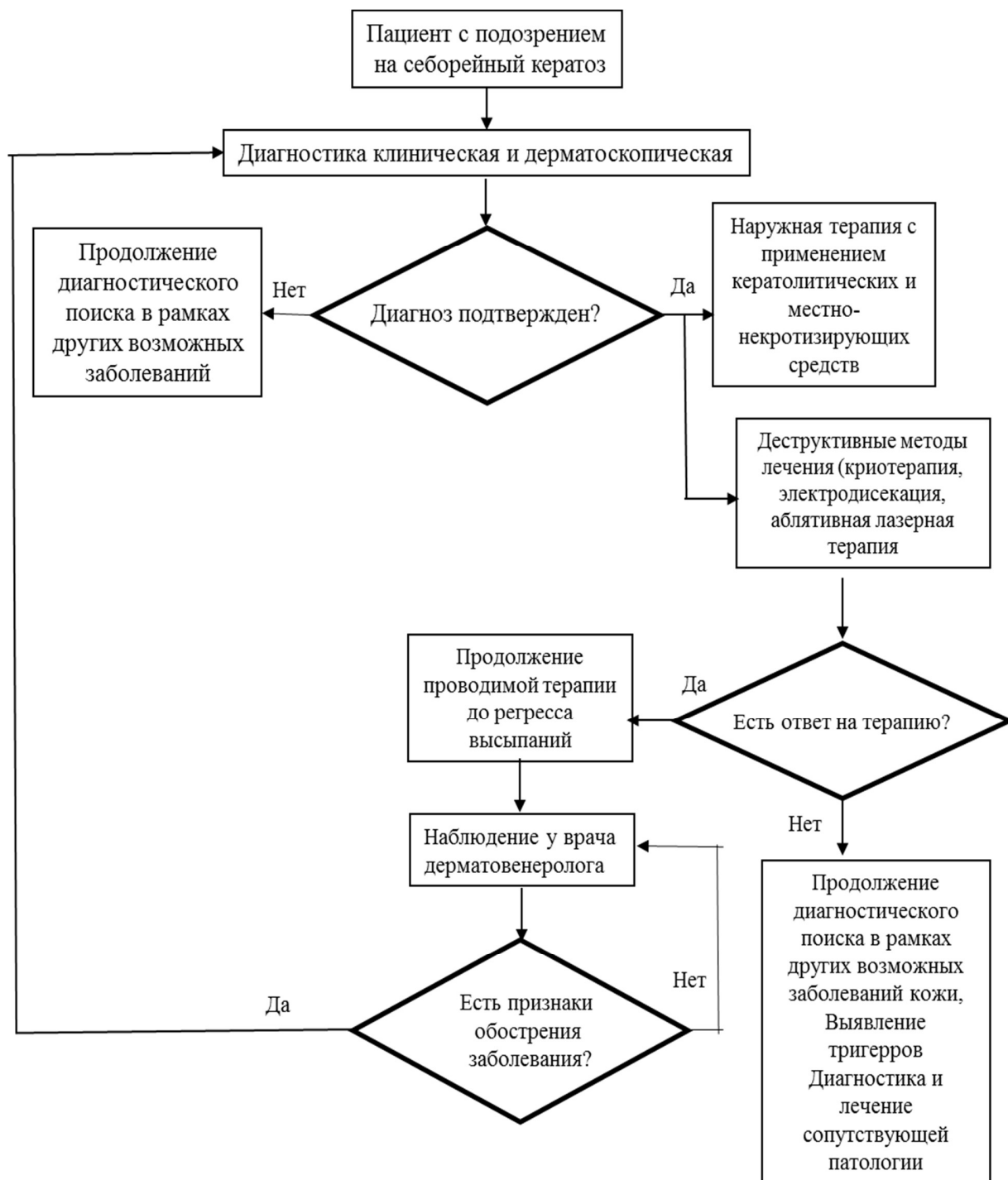
Механизм обновления клинических рекомендаций предусматривает их систематическую актуализацию – не реже чем один раз в три года, а также при появлении новых данных с позиции доказательной медицины по вопросам диагностики, лечения, профилактики и реабилитации конкретных заболеваний, наличии обоснованных дополнений/замечаний к ранее утверждённым КР, но не чаще 1 раза в 6 месяцев.

Приложение А3. Справочные материалы, включая соответствие показаний к применению и противопоказаний, способов применения и доз лекарственных препаратов инструкции по применению лекарственного препарата

Данные клинические рекомендации разработаны с учётом следующих нормативно-правовых документов:

1. Федеральный закон “Об основах охраны здоровья граждан в Российской Федерации” №323-ФЗ от 21.11.2011 г. (ред. от 23.07.2025).
2. Порядок оказания медицинской помощи по профилю «дерматовенерология», утвержденный Приказом Министерства здравоохранения Российской Федерации № 924н от 15 ноября 2012 г.
3. Приказ Министерства здравоохранения РФ от 15 марта 2022 г. N 168н "Об утверждении порядка проведения диспансерного наблюдения за взрослыми" (с изменениями и дополнениями).

Приложение Б. Алгоритм действий врача



Приложение В. Информация для пациента

Себорейный кератоз (старческая бородавка) — это широко распространенное доброкачественное поражение кожи, которое проявляется преимущественно у лиц старше 50 лет (но может присутствовать и у достаточно молодых людей), одинаково часто у мужчин и женщин, чаще у людей с более светлым оттенком кожи. В большинстве случаев СК имеет доброкачественный характер. Диагноз устанавливается врачом при клиническом осмотре с обязательным проведением дерматоскопии. При появлении множественных очагов или их быстром росте, кровоточивости, изъязвлении необходимо обратиться к врачу-онкологу.

Заболевание может проявляться наличием изолированных очагов, но в большинстве случаев высыпания имеют множественный характер, достигая десятков и даже сотен очагов, приводя к косметическим дефектам. Элементы могут возникать на любых участках, кроме ладоней, подошв и слизистых оболочек, чаще всего на лице, волосистой части головы, туловище, складках, руках и ногах. Если очаги расположены в складках кожи или подвергаются постоянному трению об одежду могут возникать зуд и/или легкая болезненность, связанные с травмированием и воспалением.

Избыточное УФ-излучение может ускорить развитие СК. При пребывании на открытом солнце необходимо пользоваться солнцезащитными средствами.

СК является доброкачественным заболеванием и обычно не требует какого-либо лечения. Необходимо диспансерное наблюдение за вновь появляющимися очагами с целью не пропустить новообразования с признаками малигнизации.

Удаление (деструкция) СК проводится по эстетическим показаниям или, когда очаги причиняют пациенту дискомфорт, снижают качество его жизни.

**Приложение Г1 - ГN. Шкалы оценки, вопросники и другие оценочные инструменты
состояния пациента, приведенные в клинических рекомендациях**

Общепринятой шкалы оценки не существует.