

Утверждено:

Общероссийская общественная  
организация «Общество

офтальмологов России»

заместитель председателя, профессор

Ходжаев Н.С.



Утверждено:

Общероссийская общественная  
организация «Ассоциация  
врачей-офтальмологов»

президент, академик РАН  
Нероев В.В.



МИНИСТЕРСТВО  
ЗДРАВООХРАНЕНИЯ  
РОССИЙСКОЙ ФЕДЕРАЦИИ

Клинические рекомендации

## Регматогенная отслойка сетчатки

Кодирование по Международной статистической классификации болезней и проблем,  
связанных со здоровьем: H33.0

Возрастная группа: взрослые, дети

Год утверждения: 2025

Разработчик клинической рекомендации:

- Общероссийская общественная организация «Общество офтальмологов России»
- Общероссийская общественная организация «Ассоциация врачей-офтальмологов»

## Оглавление

Оглавление .....	2
Список сокращений.....	4
Термины и определения.....	5
1. Краткая информация по заболеванию или состоянию (группе заболеваний или состояний) .....	6
1.1 Определение заболевания или состояния (группы заболеваний или состояний) .....	6
1.2 Этиология и патогенез заболевания или состояния (группы заболеваний или состояний) .....	6
1.3 Эпидемиология заболевания или состояния (группы заболеваний или состояний) ...	7
1.4 Особенности кодирования заболевания или состояния (группы заболеваний или состояний) по Международной статистической классификации болезней и проблем, связанных со здоровьем .....	8
1.5 Классификация заболевания или состояния (группы заболеваний или состояний)....	8
1.6 Клиническая картина заболевания или состояния (группы заболеваний или состояний) .....	9
2. Диагностика заболевания или состояния (группы заболеваний или состояний), медицинские показания и противопоказания к применению методов диагностики.....	10
2.1 Жалобы и анамнез .....	11
2.2 Физикальное обследование .....	12
2.3 Лабораторные диагностические исследования.....	12
2.4 Инструментальные диагностические исследования .....	122
2.5 Иные диагностические исследования.....	15
3. Лечение, включая медикаментозную и немедикаментозную терапии, диетотерапию, обезболивание, медицинские показания и противопоказания к применению методов лечения .....	17
3.1 Консервативное лечение .....	17
3.2 Лазерное лечение.....	18
3.3 Хирургическое лечение.....	18
3.4. Иное лечение.....	28
4. Медицинская реабилитация и санаторно-курортное лечение, медицинские показания и противопоказания к применению методов медицинской реабилитации, в том числе основанных на использовании природных лечебных факторов .....	28
5. Профилактика и диспансерное наблюдение, медицинские показания и противопоказания к применению методов профилактики .....	2929

6. Организация оказания медицинской помощи .....	31
7. Дополнительная информация (в том числе факторы, влияющие на исход заболевания или состояния) .....	322
Критерии оценки качества медицинской помощи .....	333
Список литературы .....	34
Приложение А1. Состав рабочей группы по разработке и пересмотру клинических рекомендаций.....	43
Приложение А2. Методология разработки клинических рекомендаций .....	45
Приложение А3. Справочные материалы, включая соответствие показаний к применению и противопоказаний, способов применения и доз лекарственных препаратов, инструкции по применению лекарственного препарата .....	47
Приложение Б. Алгоритмы действий врача .....	51
Приложение В. Информация для пациентов .....	<b>Ошибка! Закладка не определена.</b> 52
Приложение Г1-ГН. Шкалы оценки, вопросники и другие оценочные инструменты состояния пациента, приведенные в клинических рекомендациях.....	54

## Список сокращений

ВОЗ — Всемирная организация здравоохранения

ВПМ — внутренняя пограничная мембрана

ВГД — внутриглазное давление

ДЗН — диск зрительного нерва

ЗОСТ — задняя отслойка стекловидного тела

ЛК — лазеркоагуляция

МИ — медицинские изделия

ПВР — пролиферативная витреоретинопатия

ПВХРД — периферические витреохориоретинальные дистрофии

РОС — ретматогенная отслойка сетчатки

РПЭ — ретинальный пигментный эпителий

СМ — силиконовое масло

СТ — стекловидное тело

УЗИ — ультразвуковое исследование

ЭФИ — электрофизиологические исследования

\*\* — жизненно необходимые и важнейшие лекарственные препараты (ЖНВЛП)

## Термины и определения

**«Белое с вдавлением»** – это оптическое явление, при котором цвет глазного дна изменяется от его обычно оранжево-красного цвета до полупрозрачного белого или серовато-белого цвета при исследовании со склеральной компрессией. **«Белое без вдавления»** имеет тот же вид, но выявляется без применения давления на склеру, которая, однако, позволяет четче визуализировать беловатый очаг и лучше очертить границы поражения. Выявление данных оптических феноменов связано с наличием тракционного воздействия СТ на сетчатку в местах выявляемого побеления.

**Биомикроскопия глаза** — метод прижизненного визуального исследования оптических сред и тканей глаза, основанный на создании контраста между освещенными и неосвещенными участками, проводимый при помощи щелевой лампы и дополнительных диагностических линз (в частности, для биомикроскопии глазного дна).

**Витреозэктомия** – эндовитреальное хирургическое вмешательство, направленное на удаление стекловидного тела и устранение витреоретинальных тракций.

**Гемофтальм** — витреальное кровоизлияние (геморрагия), скопление крови в стекловидном теле или витреальной полости (при авитрии).

**Дегенерация по типу «следа улитки»** – это дегенерация схожая с дегенерацией по типу «решетки», но при ней отсутствуют облитерированные сосуды сетчатки и пигментация в зоне поражения.

**Деструкция стекловидного тела** – это изменение структуры стекловидного тела (СТ) вследствие нарушения связей гиалуроновой кислоты и коллагеновых волокон, приводящего к разжижению СТ – синхизису и/или синерезису – уплотнению структуры, что происходит в результате многих причин: инволюционных изменений, после хирургических вмешательств, внутриглазного воспаления, травмы глаза и других.

**Задняя отслойка стекловидного тела (ЗОСТ)** – это процесс, включающий ряд физиологических изменений в СТ, приводящих к отделению задних кортикальных слоев СТ от сетчатки и зрительного нерва. Является одним из проявлений инволюционных возрастных изменений. В случае распространения ЗОСТ до зубчатой линии ЗОСТ можно считать полной.

**Оптическая когерентная томография (ОКТ)** — диагностический неинвазивный бесконтактный метод прижизненной визуализации, качественного и количественного анализа морфологических особенностей структур глазного дна, основанный на принципе световой интерферометрии.

**Пролиферативная витреоретинопатия (ПВР)** – патологический процесс, сопровождающийся миграцией, трансдифференцировкой и пролиферацией различных

типов клеток, приводящий к формированию и разрастанию фиброзной ткани на поверхности сетчатки, цилиарного тела, в полости стекловидного тела, субретинально.

**Разрыв сетчатки** – это любой дефект, затрагивающий всю толщину нейросенсорной сетчатки. Клиническое значение разрыва заключается в том, что жидкость из витреальной полости может проникнуть в пространство между нейросенсорной сетчаткой и ретинальным пигментным эпителием (РПЭ), тем самым вызывая регматогенную отслойку сетчатки (РОС).

**Решетчатая дегенерация** – это белесоватые, переплетающиеся полосы, образующие фигуру решетки на периферии сетчатки, между переплетениями могут возникать красноватые участки истончения сетчатки, кисты, пигментация. Гистологические признаки включают в себя атрофию различной степени выраженности, иррегулярность внутренних слоев сетчатки, над пораженной зоной расположен карман с разжиженным СТ, отмечается адгезия СТ к краям повреждения.

## **1. Краткая информация по заболеванию или состоянию (группе заболеваний или состояний)**

### **1.1 Определение заболевания или состояния (группы заболеваний или состояний)**

**Регматогенная отслойка сетчатки (РОС)** – патологическое состояние, характеризующееся отслоением нейросенсорной части сетчатки от ретинального пигментного эпителия (РПЭ) вследствие поступления жидкости из витреальной полости через разрыв сетчатки в субретинальное пространство. Как правило, без проведения лечения РОС приводит к необратимой слепоте.

### **1.2 Этиология и патогенез заболевания или состояния (группы заболеваний или состояний)**

РОС является одним из тяжелейших заболеваний, лечение которого представляет собой актуальную и сложную задачу. Развитие РОС напрямую связано с изменением фибриллярной структуры стекловидного тела (СТ), с развитием синхизиса и синерезиса, кульминацией которого является формирование незавершенной задней отслойки стекловидного тела (ЗОСТ) с появлением участков постоянного тракционного воздействия, которые, в свою очередь, приводят к разрыву сетчатки [1,2,3,7,57].

Предрасполагающими факторами развития РОС выступают заболевания или состояния, способствующие изменению структуры СТ: миопия, афакия, артификация,

травма, воспалительные и инфекционные заболевания глаз, синдром Марфана, возрастные изменения (ЗООТ, сенильный ретиношизис), периферические витреохориоретинальные дистрофии (ПВХРД). Среди последних выделяют наиболее опасные: решетчатая дистрофия, «след улитки», дегенерация по типу «белое с вдавлением» и «белое без вдавления» и другие [1,4,9,28,30,33,40,83].

Непосредственным условием формирования РОС является появление разрыва сетчатки. Разрыв развивается в результате нарушений структуры СТ, сопровождающихся выраженным сокращением коллагеновых волокон и усилением тракционных сил, направленных в сторону основания СТ с локальным сквозным повреждением структуры сетчатки. Через разрыв сетчатки жидкость попадает в субретиальное пространство и отслаивает нейросенсорную сетчатку от РПЭ [28,29,31,49].

В основе нарушения адгезии между нейросенсорной частью сетчатки и РПЭ и формирования РОС принято выделять несколько ключевых патогенетических факторов: патология СТ с развитием аномальной ЗООТ; витреоретинальную тракцию, формирующую разрыв, и гравитационные силы, которые способствуют патологическому току жидкости в субретиальное пространство [5,25,32]. Тракционное воздействие сопровождается приподниманием краев разрыва, вследствие чего жидкость из витреальной полости беспрепятственно проникает в субретиальное пространство [31,34,35]. Риск возникновения активных тракций пропорционален степени подвижности СТ, которая увеличивается по мере прогрессирования его деструкции [28,29,31,35].

### **1.3 Эпидемиология заболевания или состояния (группы заболеваний или состояний)**

Социальная значимость и актуальность изучаемой проблемы состоит в том, что РОС, являясь одним из тяжелейших заболеваний органа зрения, поражает практически все возрастные группы пациентов, но чаще наблюдается у людей молодого, трудоспособного возраста [19,27,33]. Распространенность данного заболевания, по данным разных авторов, составляет в общей популяции около 10–15 случаев на 100 000 населения, двусторонняя РОС встречается в 5-30% случаев [1,36,41,43]. В структуре причин первичной инвалидности по зрению доля отслойки сетчатки составляет от 2 до 9% [27,42]. При этом около 89% больных находятся в молодом трудоспособном возрасте [37]. Согласно данным литературы, РОС без лечения приводит к необратимой потере зрительных функций в 55% случаев, у 36% пациентов сохраняется правильная светопроекция, и лишь 9% больных способны определить движение руки у лица [27,28,39].

**1.4 Особенности кодирования заболевания или состояния (группы заболеваний или состояний) по международной статистической классификации болезней и проблем, связанных со здоровьем**

**Н33.0 – отслойка сетчатки с разрывом сетчатки**

**1.5 Классификация заболевания или состояния (группы заболеваний или состояний)**

I. Современная международная классификация отслоек сетчатки и дефектов сетчатой оболочки (в соответствии с международной классификацией болезней) [1,7,9]:

1. Регматогенная отслойка сетчатки
2. Экссудативная, серозная (вторичная) отслойка сетчатки
3. Тракционная отслойка сетчатки
4. Смешанные формы отслойки сетчатки
5. Ретиношизис и ретинальные кисты
  - Кисты и псевдокисты в области зубчатой линии сетчатки
- Исключения: микрокистозная дегенерация сетчатки
6. Дефекты сетчатой оболочки без отслойки сетчатки

II. По распространённости:

- Тотальная отслойка сетчатки — сетчатка отслоена на всём протяжении;
- Субтотальная отслойка сетчатки — площадь отслойки сетчатки занимает не более трёх квадрантов;
- Распространённая отслойка сетчатки — площадь отслойки сетчатки занимает не более двух квадрантов;
- Локальная отслойка сетчатки — площадь отслойки сетчатки занимает не более одного квадранта.

III. По давности возникновения:

- «свежая» (до 1 месяца)
- «несвежая» (от 1 до 3 месяцев)
- «старая» (от 3 месяцев и более)

IV. По степени подвижности:

- подвижная
- ригидная

V. По высоте:



- плоская
- высокая
- пузыревидная

VI. По вовлечению в процесс макулярной области:

- без вовлечения макулярной области (macula on)
- с вовлечением макулярной области (macula off)

V. Классификация ПВР, сопутствующей РОС.

классификация предложена Machemer и соавт. в 1991 г. (таб.1) [21]:

Стадия А — стекловидное тело мутное, с мелкими пигментными скоплениями и их отложением на сетчатке, преимущественно в нижних отделах полости глаза, сетчатка подвижная.

Стадия В — сморщивание поверхности отслоенной сетчатки, уменьшение ее подвижности, ретинальные сосуды извитые, край разрыва сетчатки завернутый, стекловидное тело малоподвижное.

Стадия С (posterior) — формирование фокальных диффузных фиксированных складок сетчатки позади экватора, наличие субретинальных тяжей.

Стадия С (anterior) — формирование фиксированных складок сетчатки кпереди от экватора, смещение периферической сетчатки к цилиарному телу, плотные тяжи стекловидного тела. Выраженность пролиферации определяется объемом патологии сетчатки и количеством часовых меридианов (1-12) даже при несмежных пролиферациях.

Вид сокращения мембран делится на типы: 1 (локальный), 2 (диффузный), 3 (субретинальный), 4 (круговой), 5 (со смещением кпереди).

#### **1.6 Клиническая картина заболевания или состояния (группы заболеваний или состояний)**

При механическом раздражении, в том числе разрыве и тракции СТ на сетчатку у пациента появляются фотопсии. Больной видит в участке поля зрения, противоположном формирующемуся разрыву, «вспышки света» или «молнии» при движении глаза или в покое. Подобные симптомы являются предвестниками развития РОС. У пациента с только что произошедшим периферическим разрывом поле зрения не изменено. При формировании отслойки сетчатки больной может заметить черную тень у края поля зрения. При прогрессировании начавшейся отслойки пациент жалуется на ощущение надвигающейся с края поля зрения к его центру «завесы» (сверху, снизу или с боков). В

проекции, противоположной разрыву, возникает искажение предметов (метаморфопсии), дрожание изображения. В случае распространения отслойки и захвата макулярной зоны отмечают метаморфопсии и снижение остроты зрения вплоть до светоощущения. Длительно существующая отслойка сетчатки приводит к полной потере зрительных функций глаза.

При прохождении разрыва сетчатки по сосуду развивается гемофтальм различной интенсивности: от частичного до тотального. В зависимости от степени гемофтальма жалобы пациента могут варьировать от появления помутнений, «точек» в поле зрения, до выраженного снижения зрения вплоть до светоощущения.

При локальной РОС, особенно в нижней половине глазного дна, заболевание может длительно протекать бессимптомно. При РОС с центральным разрывом пациент может предъявлять жалобы на искривление линий, искажение предметов (метаморфопсии), также больные отмечают симптом зрения «сквозь слой колеблющейся воды».

При РОС возможно снижение ВГД в среднем на 5 мм. рт. ст. В некоторых случаях РОС протекает с офтальмогипертензией.

При офтальмоскопии зона отслоенной сетчатки имеет белесоватый или сероватый цвет, рисунок хориоидеи не дифференцируется. При движении глаза в случаях свежих отслоек сетчатка подвижная, при «старых» ригидных отслойках сетчатка не меняет свою конфигурацию. Разрывы сетчатки офтальмоскопируются как ярко-красные дефекты различной формы и размеров. Разрывы могут быть одиночные или множественные. При локализации разрывов в верхней половине глазного дна РОС распространяется быстро. РОС медленно прогрессирует по площади и может ограничиваться отложением пигмента, формируя линию самоограничения. При длительно существующих РОС возможно развитие вторичных дистрофических изменений, таких как пигментные и атрофические очажки, интратетинальные, субретинальные фиброзные изменения [7,9,28,83].

## **2. Диагностика заболевания или состояния (группы заболеваний или состояний), медицинские показания и противопоказания к применению методов диагностики**

*В случае возникновения РОС диагноз должен быть установлен в максимально сжатые сроки с целью разработки тактики ведения пациента и, при наличии показаний, оказания оперативного или лазерного вмешательства в установленные сроки для*

повышения эффективности лечения данной патологии. Принципиально важным представляется выявление и локализация разрывов сетчатки для выбора оптимальной тактики хирургического или лазерного вмешательства.

Врач-офтальмолог на основе анамнестических данных, осмотра больного, оценки клинической картины и дополнительных методов обследования верифицирует состояние по критериям МКБ-10.

Клиническая картина является основой для диагностики РОС. Указанные в п. 1.6 симптомы и клинические признаки являются клиническими критериями установления данного заболевания: наличие одного или нескольких разрывов сетчатки и скопление вокруг них жидкости под сетчаткой любой локализации и протяженности с / без помутнением стекловидного тела, кровоизлиянием в стекловидное тело, с / без пролиферативной витреоретинопатией при наличии собственного хрусталика или артефакции, установленная при офтальмоскопии и подтвержденная методом ультразвукового исследования глазного яблока в варианте В-сканирования.

## **2.1 Жалобы и анамнез**

- **Рекомендуется** сбор анамнеза и жалоб при патологии глаза всем пациентам с подозрением на РОС с целью выяснения наличия функциональных зрительных расстройств [4,7,9,20,28,36,49].

**Уровень убедительности рекомендаций С (уровень достоверности доказательств – 5)**

**Комментарии:** возможно отсутствие жалоб в течение продолжительного времени, несмотря на прогрессирование заболевания. Пациенты с РОС могут жаловаться на вспышки или фотопсии, симптом "табачной пыли" - плавающие глыбки пигмента, которые видит больной в участке поля зрения, противоположном формирующемуся разрыву, наличие недавно появившихся или увеличившихся «чёрных точек» или «летающих мушек»; искажение, искажение предметов – метаморфопсии; жалобы на завесу или вуаль перед глазом с последующим снижением зрения вплоть до светоощущения [7,28,49]. Из данных анамнеза важно уточнить длительность существования жалоб, наличие у пациента аномалий рефракции, предшествовавших появлению жалоб эпизодов тяжелого физического труда, травмирующих воздействий, ранее проведенные хирургические вмешательства на органе зрения, а также наличие РОС у родственников [59].

## **2.2 Физикальное обследование**

Физикальное обследование пациентов для выявления признаков РОС не применяется.

## **2.3 Лабораторные диагностические исследования**

Диагностических критериев РОС на основании данных лабораторных исследований не существует.

## **2.4 Инструментальные диагностические исследования**

- **Рекомендуется** визометрия (A02.26.004) с полной коррекцией всем пациентам с РОС при постановке диагноза, и при каждом повторном осмотре для контроля за лечением с целью определения тяжести зрительных расстройств [28,36,44,47,48].

**Уровень убедительности рекомендаций С (уровень достоверности доказательств – 5)**

- **Рекомендуется** рефрактометрия или определение рефракции с помощью набора пробных линз (A02.26.013) всем пациентам с РОС при диагностике заболевания, динамическом наблюдении и контроле за лечением с целью определения максимально скорректированной остроты зрения для точной оценки тяжести зрительных расстройств [119,120].

**Уровень убедительности рекомендаций С (уровень достоверности доказательств – 5)**

- **Рекомендуется** офтальмотонометрия (A02.26.015) (в том числе, под местной анестезией с использованием раствора местного анестетика) всем пациентам с РОС при диагностике заболевания, динамическом наблюдении и контроле за лечением с целью выявления нарушений офтальмотонуса [28,36,44,47,119].

**Уровень убедительности рекомендаций С (уровень достоверности доказательств – 5)**

- **Рекомендуется** биомикроскопия глаза (A03.26.001) и биомикроскопия глазного дна (A03.26.018), и/или осмотр периферии глазного дна с использованием трехзеркальной линзы Гольдмана (A03.26.003) или офтальмоскопия (A02.26.003) обратная периферических отделов сетчатки (при невозможности или затруднении биомикроскопии), в том числе в условиях медикаментозного мидриаза, при необходимости со склеральным вдавлением, всем пациентам с РОС на всех визитах

с целью выявления изменений на глазном дне, оценки их тяжести, мониторинга и выбора оптимальной тактики ведения [10,36,37,44,48,49,119]

**Уровень убедительности рекомендаций С (уровень достоверности доказательств – 4)**

**Комментарии:** биомикроскопия глазного дна с асферическими линзами при помощи щелевой лампы (или офтальмоскопия) является основным методом диагностики изменений глазного дна при РОС в рамках офтальмологического приема при любом виде (первичная медико-санитарная помощь, специализированная помощь) и условиях (стационарная, амбулаторная) оказания медицинской помощи. У больных РОС она должна проводиться с широким зрачком (в условиях медикаментозного мидриаза) при отсутствии у пациента противопоказаний. Важно помнить, что до фармакологического расширения зрачка нужно оценить глубину передней камеры.

Офтальмоскопия проводится за щелевой лампой в положении пациента сидя при максимально достижимом мидриазе с помощью бесконтактных диагностических линз. Для уточнения места периферического разрыва в сложных или неясных случаях можно также использовать контактную трехзеркальную линзу. Кроме того, выполняют непрямую бинокулярную офтальмоскопию, используя линзу с большим увеличением для детального осмотра структур глазного дна. При этом предпочтительным является положение пациента – лежа на спине, что создает оптимальные условия для определения истинных границ РОС.

Исследование сетчатки принято начинать с верхнего сегмента в районе меридиана 12 часов, постепенно смещаясь по часовой стрелке, осматривая всю сетчатку вплоть до зубчатой линии. Пациента просят двигать глазами и головой с целью выбора оптимальной позиции для осмотра. Субретинальная жидкость обычно распространяется соответственно направлению силы тяжести, а конфигурация РОС ограничивается областью зубчатой линии - ora serrata, диском зрительного нерва и областью первичного ретинального разрыва. Обнаружение ПВХРД, разрывов сетчатки является крайне важной задачей. От размеров, расположения, конфигурации разрывов и границ самой РОС будет зависеть тактика хирургического лечения конкретного пациента.

Существуют общепринятые правила нахождения разрывов сетчатки в зависимости от границ РОС [7,36].

*Правило 1: При верхних темпоральных или назальных РОС первичный разрыв в 98% случаев располагается в пределах 1,5 часов ниже более высокой границы отслойки;*

*Правило 2: При верхних РОС, пересекающих меридиан 12 часов, или тотальных отслойках первичный разрыв в 93% случаев располагается в пределах треугольника с вершиной на 12 часах и сторонами, удаленными на 1,5 часа в обе стороны от 12 часов;*

*Правило 3: При нижних РОС разрыв расположен внизу между меридианами 9 и 3 часов. Отслойка чаще является плоской, ввиду меньшего воздействия силы тяжести на субретинальную жидкость. Более высоко расположенная граница нижней отслойки в 95% случаев указывает с какой стороны от ДЗН находится разрыв;*

*Правило 4: При нижних буллезных (пузыревидных) ОС разрыв сетчатки располагается сверху. Нижние отслойки, исходящие из нижнего разрыва, не имеют буллезной формы и не образуют складок.*

*По окончанию исследования рекомендуется выявленные изменения описать в амбулаторную карту, историю болезни и/или зарисовать на схеме глазного дна.*

- **Рекомендуется** ультразвуковая биометрия глаза (А04.26.004) всем пациентам с РОС для измерения биометрических параметров глаза: переднезадней оси, глубины передней камеры и толщины хрусталика пациентам в случае планирования замены хрусталика в ходе операции по поводу РОС с целью получения данных для точного расчета оптической силы искусственного хрусталика [28,36,47,53,119].  
**Уровень убедительности рекомендаций С (уровень достоверности доказательств – 4)**

- **Рекомендуется** ультразвуковое исследование глазного яблока (А04.26.002) в варианте В-сканирования всем пациентам с РОС на этапе диагностики заболевания, а также, в случае подозрения на наличие нарушений витреоретинальных взаимоотношений и состояния оболочек – в ходе динамического наблюдения и контроля за лечением с целью оценки положения оболочек и пространственных взаимоотношений внутриглазных структур [36,45,49,53,96,119].

**Уровень убедительности рекомендаций С (уровень достоверности доказательств – 4)**

- **Рекомендуется** статическая периметрия (A02.26.005) или компьютерная периметрия (A03.26.020) пациентам с РОС при необходимости углубленного изучения состояния поля зрения в ходе диагностики заболевания, динамического наблюдения и контроля за лечением с целью оценки функции сетчатки и проводящих путей [36,45,114,119-120].

**Уровень убедительности рекомендаций С (уровень достоверности доказательств – 5)**

- **Рекомендуется** электрофизиологическое исследование (регистрация электрической чувствительности и лабильности зрительного анализатора A05.26.003; электроретинография A05.26.001) пациентам с РОС при необходимости детального изучения степени нарушения зрительных функций, определения функционального прогноза операции с целью оценки функции сетчатки и проводящих путей [36,55,56,114,119-120].

**Уровень убедительности рекомендаций С (уровень достоверности доказательств – 4)**

**Комментарии:** решение о назначении иных дополнительных методов исследования принимается по результатам базового обследования.

## **2.5 Иные диагностические исследования**

- **Рекомендуется** биомикрофотография глазного дна с использованием фундус-камеры при наличии технической возможности всем пациентам с РОС в условиях медикаментозного мидриаза (с использованием антихолинергических средств и симпатомиметиков, кроме противоглаукомных препаратов S01FB) при диагностике заболевания, динамическом наблюдении и контроле за лечением с целью скрининга, мониторинга и оценки эффективности лечения [113,119].

**Уровень убедительности рекомендаций С (уровень достоверности доказательств – 5)**

**Комментарии:** необходимость и частота фотографирования глазного дна с помощью фундус-камеры определяется врачом-офтальмологом в зависимости от особенностей течения РОС. Фотографирование глазного дна необходимо выполнять в условиях расширенного зрачка. Во многих исследованиях было показано, что фармакологический мидриаз значительно повышает качество фотографий. Именно поэтому в настоящее время съемку глазного дна

*рекомендуется выполнять в условиях медикаментозного мидриаза независимо от типа ретинальной камеры.*

- **Рекомендуется** оптическое исследование сетчатки с помощью томографа офтальмологического когерентного оптического (оптическая когерентная томография, ОКТ) (А03.26.019) в условиях медикаментозного при наличии технических возможностей пациентам с РОС и макулярным разрывом или с подозрением на его наличие, а также при необходимости углубленной оценки состояния сетчатки центральной зоны при диагностике заболевания, динамическом наблюдении и контроле за лечением с целью количественной и качественной оценки патологических изменений центральной зоны сетчатки, мониторингирования эффективности лечения [28,44,65,113].

**Уровень убедительности рекомендаций С (уровень достоверности доказательств – 5)**

**Комментарии:** *Оптическое исследование сетчатки с помощью томографа офтальмологического когерентного оптического рекомендуется выполнять в условиях фармакологического мидриаза, поскольку это значительно повышает качество сканирования.*

- **Рекомендуется** оптическое исследование сетчатки с помощью томографа офтальмологического когерентного оптического (А03.26.019) в режиме ангиографии (оптическая когерентная томография в режиме ангиографии, ОКТ-А) (при наличии технических возможностей) в условиях медикаментозного мидриаза пациентам с РОС при подозрении на нарушение ретинальной микроциркуляции в центральной области глазного дна с целью выявления и мониторинга изменений. [50,51,52,65,114].

**Уровень убедительности рекомендаций С (уровень достоверности доказательств – 4)**

**Комментарии:** *необходимость и частота ОКТ-А определяется врачом-офтальмологом в зависимости от особенностей течения заболевания и наличия сопутствующей патологии. Оптическое исследование сетчатки с помощью компьютерного анализатора (А03.26.019) в режиме ангиографии рекомендуется выполнять в условиях фармакологического мидриаза, поскольку это значительно повышает качество исследования.*



Необходимо направлять к профильным специалистам за консультацией пациентов с сопутствующими, в том числе, системными заболеваниями и факторами риска различных осложнений перед выполнением лазерного или хирургического лечения с целью выявления возможных противопоказаний к данным видам лечения и минимизирования риска осложнений. Выбор профиля специалиста (врач-терапевт, врач-оториноларинголог, врач-стоматолог, врач-эндокринолог и др.) определяется в зависимости от сопутствующего системного заболевания и фактора риска системных осложнений [36].

- Рекомендуется флюорография легких (или флюорография легких цифровая) или рентгенография легких (или рентгенография легких цифровая) всем пациентам с РОС при подготовке к хирургическому лечению либо для оценки общего статуса, выявления сопутствующих заболеваний и возможных противопоказаний к данным видам лечения, минимизирования риска осложнений [8,44-46]

Уровень убедительности рекомендаций С (уровень достоверности доказательств – 5)

- Рекомендуется регистрация электрокардиограммы пациентам с РОС при подготовке к хирургическому лечению для оценки общего статуса, выявления сопутствующих заболеваний и возможных противопоказаний к данным видам лечения, минимизирования риска осложнений [8]

Уровень убедительности рекомендаций С (уровень достоверности доказательств – 5)

### **3. Лечение, включая медикаментозную и немедикаментозную терапии, диетотерапию, обезболивание, медицинские показания и противопоказания к применению методов лечения**

#### **3.1 Консервативное лечение**

- Не рекомендуется проводить консервативное лечение пациентов с РОС [36,46].  
Уровень убедительности рекомендаций С (уровень достоверности доказательств – 5).

### **3.2 Лазерное лечение**

- **Рекомендуется** проведение фокальной лазерной коагуляции глазного дна (А22.26.009) под местной анестезией (с использованием раствора местного анестетика) в условиях медикаментозного мидриаза при локальной периферической РОС с целью создания хориоретинальной адгезии вокруг разрыва сетчатки и зоны скопления субретинальной жидкости для предотвращения распространения жидкости в субретинальном пространстве и увеличения площади отслойки сетчатки [100,101,110].

**Уровень убедительности рекомендаций А (уровень достоверности доказательств – 2).**

**Комментарии:** При наличии разрыва сетчатки и скоплении вокруг него субретинальной жидкости не более 2 диаметров диска зрительного нерва (периферическая локальная РОС) возможно лазерное лечение, при котором ограничивается участок скопления субретинальной жидкости [84,85,86,87].

Важно, что лечение не снижает риск возникновения новых разрывов. Параметры фокальной лазеркоагуляции периферии сетчатки (барьерная, ограничительная): диаметр пятна 200-500 мкм, мощность подбирается индивидуально до получения коагулята 2-3 степени, которые наносятся в 3-5 рядов край в край друг к другу или в шахматном порядке по границе отслоенной сетчатки со всех сторон [62,63].

Мониторинг проводится через 2-4 недели после лечения. При отсутствии прогрессирования отслойки сетчатки рекомендуется динамическое наблюдение по месту жительства 1 раз в 6-12 месяцев. Рекомендуется разъяснить пациенту возможные жалобы при прогрессировании РОС. При усилении клинических симптомов (фотопсии, симптом "табачной пыли", наличие недавно появившихся или увеличившихся «чёрных точек» или «летающих мушек»; метаморфопсии; увеличение по площади завесы или вуали) и угрозе распространения отслойки сетчатки с захватом макулы рекомендуется консультация врача-офтальмолога для решения вопроса о хирургическом лечении [59,60,86].

### **3.3 Хирургическое лечение**

- **Рекомендовано** своевременное патогенетическое лечение всем пациентам с РОС после установления диагноза с целью сохранения зрительных функций [28,111,112]

**Уровень убедительности рекомендаций С (уровень достоверности доказательств – 5).**

**Комментарии:** необходимо информировать пациента о перспективах естественного течения заболевания при отсутствии лечения, о неуклонном прогрессировании анатомических и функциональных изменений при РОС вплоть до полной потери зрения. Пациент должен понимать, что эффективность лечения РОС зависит от своевременности проведения хирургического и/или лазерного вмешательства [102,111,112].

### **Экстрасклеральная хирургия**

- **Рекомендуется** круговое эписклеральное пломбирование (A16.26.082) и (или) локальное эписклеральное пломбирование пациентам (A16.26.081) с РОС с целью восстановления нормальных анатомических соотношений и стабилизации или повышения корригированной остроты зрения [38,68,69,103]

(Уровень убедительности рекомендаций С (уровень достоверности доказательств – 5))

- **Комментарии:** проводится в условиях операционной; под местной анестезией (с использованием инстилляций местных анестетиков), при необходимости с пара- или ретробульбарной инъекцией местных анестетиков (при необходимости – с использованием сочетанной анестезии), в условиях медикаментозного, после обработки кожи век, области вокруг глаз и глазной поверхности антисептиками и дезинфицирующими средствами в комбинации с другими препаратами, применяемыми в офтальмологии S01XA (включая препараты йода), с использованием противомикробных и противовоспалительных препаратов, при необходимости с сопутствующими манипуляциями, включая микроинвазивную витреоектомию или витреошвартэктомию, эндовитреальное введение лекарственных препаратов, воздуха, силикона, тампонаду витреальной полости (материалом офтальмологическим для временного замещения стекловидного тела глаза человека: перфторорганическим соединением или иным высокомолекулярным соединением), эндовитреальную замену материала офтальмологического для временного замещения стекловидного тела глаза человека: перфторорганического соединения на силикон, удаление силиконового масла (или иного высокомолекулярного соединения) из витреальной полости пациентам с РОС с целью восстановления нормальных анатомических соотношений, стабилизации или повышения корригированной остроты зрения [38,68,69,103].

**Техника операции:**

Проводится разрез конъюнктивы на расстоянии не более 4 мм от лимба, выделяют и берут на швы-держалки прямые мышцы, проводят локализацию разрыва с помощью либо непрямой бинокулярной офтальмоскопии, либо с помощью широкоугольных систем, встроенных в операционный микроскоп, либо с помощью системы офтальмологической 3D визуализацией (Система офтальмологическая 3D визуализации РЗН 2017/6557), позволяющих получить стереоскопическое изображение в режиме реального времени. Проводят фиксацию эписклеральной пломбы для операций по поводу отслойки сетчатки к склере в проекции разрыва сетчатки. При наличии показаний, могут быть выполнены дополнительное локальное эписклеральное пломбирование, криопексия оболочек глаза, трансклеральное дренирование субретинальной жидкости, трансклеральная эндотампонада офтальмологическим газом, воздухом *pars plana*, применение эндоосветителя (ФСЗ 2012/12246) через клапанный порт 23-27 G, парацентез, пункция передней камеры глаза при повышении офтальмотонуса, установка раздуваемого баллона-катетера офтальмологического (ФСР 2011/12166) при отслойке сетчатки, пневморетинопексия [89,90], при сниженной прозрачности оптических сред ввиду помутнения хрусталика возможно проведение ультразвуковой факоэмульсификации с имплантацией интраокулярной линзы, применение эндовитреальной хирургии *pars plana* 23-27G при наличии показаний и иные манипуляции с использованием операционного офтальмологического микроскопа, устройств оптических для визуализации глазного дна (контактных или бесконтактных широкоугольных систем), системы офтальмологической 3D визуализации, позволяющих получить стереоскопическое изображение в режиме реального времени.

В послеоперационном периоде обязательна секторальная лазеркоагуляция сетчатки.

- Рекомендуется инстилляции в конъюнктивальную полость лекарственных веществ до и после кругового эписклерального кругового и (или) локального эписклерального пломбирования пациентам с РОС с целью профилактики послеоперационных осложнений [70-73,104,105,106,107].

Уровень убедительности рекомендаций С (уровень достоверности доказательств – 5)

Комментарии: инстилляции в конъюнктивальную полость противомикробных препаратов (включая антибиотики, фторхинолоны и другие), противоглаукомных

препаратов и миотических средств (при повышении внутриглазного давления), противовоспалительных препаратов (включая кортикостероиды и нестероидные противовоспалительные препараты), противовоспалительных препаратов в комбинации с противомикробными препаратами при необходимости субконъюнктивальные и/или парабульбарные инъекции и/или внутримышечное и/или внутривенное введение лекарственных препаратов, инъекции противомикробных препаратов системного действия (при отсутствии медицинских противопоказаний), включая антибактериальные препараты системного действия и кортикостероиды системного действия с целью профилактики послеоперационных осложнений [70-73,104,105,106,107]. Продолжительность инстилляций и инъекций лекарственных препаратов до и после витреоретинального хирургического вмешательства устанавливается на основе комплексной оценки клинической картины заболевания, особенностей течения операции и послеоперационного периода.

- **Рекомендуется** удаление эписклеральной пломбы для операций по поводу отслойки сетчатки пациентам с РОС при наличии показаний с целью устранения явлений отторжения пломбировочного материала, восстановления нормальных анатомических соотношений [74,75].

**Уровень убедительности рекомендаций С (уровень достоверности доказательств – 4)**

**Комментарии:** проводится в условиях операционной; под местной анестезией (с использованием инстилляций местных анестетиков), при необходимости с парали или ретробульбарной инъекцией местных анестетиков (при необходимости – с использованием сочетанной анестезии), в условиях медикаментозного мидриаза, после обработки кожи век, области вокруг глаз и глазной поверхности антисептиками и дезинфицирующими средствами, другими противомикробными препаратами (включая препараты йода), с использованием противомикробных и противовоспалительных препаратов, при необходимости с сопутствующими манипуляциями, включая микроинвазивную витреоектомию или витреошвартэктомию, эндовитреальное введение лекарственных препаратов, воздуха, силикона, тампонаду витреальной полости (перфторорганическим или иным высокомолекулярным соединением), эндовитреальную замену перфторорганического соединения на силикон, удаление силикона (или иного высокомолекулярного соединения) из витреальной полости [74,75]. В ходе удаления

эписклеральной пломбы для операций по поводу отслойки сетчатки при наличии показаний, могут быть выполнены дополнительное локальное эписклеральное пломбирование, криопексия оболочек глаза, конъюнктивы, кожи век, трансклеральная эндотампонада офтальмологическим газом (Витреоретинальная тампонада ФСЗ 2008/02532, комплект для витреоретинальной инъекции газов) воздухом через pars plana, применение осветителя через клапанный порт 23-27 G, парацентез, пункция передней камеры глаза при повышении офтальмотонуса, установка раздуваемого баллона-катетера офтальмологического при отслойке сетчатки, пневморетинопексия, при сниженной прозрачности оптических сред ввиду помутнения хрусталика возможно проведение ультразвуковой факоэмульсификации с имплантацией интраокулярной линзы, применение эндовитреальной хирургии pars plana 23-27G при наличии показаний и иные манипуляции с использованием операционного офтальмологического микроскопа, устройств оптических для визуализации глазного дна (контактных или бесконтактных широкоугольных систем), системы офтальмологической 3D визуализации, позволяющих получить стереоскопическое изображение в режиме реального времени.

- **Рекомендуется** инстилляция лекарственных веществ в конъюнктивальную полость до и после удаления эписклеральной пломбы для операций по поводу отслойки сетчатки пациентам с РОС с целью профилактики послеоперационных осложнений [70-73,104,105,106,107].

**Уровень убедительности рекомендаций С (уровень достоверности доказательств – 5)**

**Комментарии:** инстилляции лекарственных веществ в конъюнктивальную полость с использованием противомикробных препаратов (включая антибиотики, фторхинолоны и противомикробные препараты другие), противоглаукомных препаратов и миотических средств (при повышении внутриглазного давления), противовоспалительных препаратов (включая кортикостероиды и нестероидные противовоспалительные препараты), противовоспалительные и противомикробные средства в комбинации при необходимости субконъюнктивальные и/или парабульбарные инъекции и/или внутримышечное и/или внутривенное введение лекарственных препаратов системного действия (при отсутствии медицинских противопоказаний), включая антибактериальные препараты системного действия и кортикостероиды системного действия с

целью профилактики послеоперационных осложнений [70-73,104,105,106,107]. Продолжительность инстилляций и инъекций лекарственных препаратов до и после витреоретинального хирургического вмешательства устанавливается на основе комплексной оценки клинической картины заболевания, особенностей течения операции и послеоперационного периода.

### **Витреоретинальная хирургия**

• **Рекомендуется** микроинвазивная витреозэктомия или витреошвартэктомия пациентам с РОС и при наличии показаний в виде сопутствующего гемофтальма, пролиферативной витреоретинопатии, эпиретинального фиброза, множественных или крупных периферических ретинальных разрывов, наличия макулярного разрыва и других, с целью восстановления нормальных анатомических соотношений, стабилизации или повышения корригированной остроты зрения [76,77,78,79,90,91].

**Уровень убедительности рекомендаций С (уровень достоверности доказательств – 4)**

**Комментарии:** проводится в условиях операционной с применением технологии 23-27Ga; под местной анестезией (с использованием инстилляций местных анестетиков), при необходимости с использованием анестезии с пара- или ретробульбарной инъекцией местных анестетиков (при необходимости – с использованием сочетанной анестезии), в условиях медикаментозного мидриаза, после обработки кожи век, области вокруг глаз и глазной поверхности антисептиками и дезинфицирующими средствами, другими противомикробными препаратами (включая препараты йода), при необходимости с возможным применением сопутствующих манипуляций, включая тампонаду витреальной полости материалом офтальмологическим для временного замещения стекловидного тела глаза человека: перфторорганическим соединением или иным высокомолекулярным соединением, эндовитреальную замену его на силикон, эндовитреальное введение лекарственных препаратов, воздуха, силикона, газа (Витреоретинальная тампонада ФСЗ 2008/02532, комплект для витреоретинальной инъекции газов), эндолазеркоагуляцию офтальмологическим лазером с длиной волны 532 нм, эписклеральное круговое и (или) локальное пломбирование, удаление силикона (или иного высокомолекулярного соединения) из витреальной полости, витреошвартэктомию, мембранопилинг, при необходимости в сочетании с факоэмульсификацией с имплантацией интраокулярной линзы или факоэмульсификация без интраокулярной линзы.

Врач-офтальмолог, направляющий больного на витреальное вмешательство, должен обращать внимание на несколько моментов:

- степень выраженности патологических изменений для прогнозирования функционального результата операции;
- степень помутнения хрусталика для планирования этапной или сочетанной хирургии (микроинвазивная витреоректомия или витреошвартэктомия в сочетании с ультразвуковой факоэмульсификацией) для тщательной санации периферических отделов сетчатки при сниженной прозрачности оптических сред;
- при кровоизлиянии в стекловидное тело необходимо проводить ультразвуковое исследование глазного яблока для оценки распространенности отслойки сетчатки, степени подвижности отслоенной сетчатки, наличия отслойки сосудистой оболочки;
- тяжесть общего заболевания, предполагаемая продолжительность жизни пациента, риск анестезии.

Подготовка пациента к хирургическому вмешательству осуществляется при необходимости совместно с врачами иных специальностей с целью снижения риска системных и местных осложнений [13,16,18,22,23,24,83,93].

Для проведения микроинвазивной задней закрытой витреоректомии или витреошвартэктомии *pars plana* 23-27G необходимо применение офтальмологической хирургической системы с использованием наборов 23-27Ga (предпочтительно 25Ga) для задней витреоректомии, или наборов комбинированных. Используются операционный офтальмологический микроскоп с увеличением, фокусом, поступательным вдоль двух осей (X и Y) и вращательным движением (общий шаг, отклонение), устройств оптических для визуализации глазного дна контактных или бесконтактных широкоугольных систем), системы офтальмологической 3D визуализации, позволяющих получить стереоскопическое изображение в режиме реального времени.

Производится сквозной прокол склеры в 3-4 мм от лимба (расстояние отмечается противоположной стороной троакара, имеющего метки 3 и 4 мм) с установкой 3 и более клапанных портов 23-27G, инфузионной системы. Для эффективной обработки зоны СТ, близкого к плоскости сетчатки, а также в целях удаления задних кортикальных слоев, предпочтительнее использование витреотомов, порт которых максимально смещён к его дистальному концу. Производится витреоректомия (удаление СТ до зубчатой линии с использованием витреотома) 23-27Ga, склерокомпрессии с тщательной обработкой краев разрыва, аспирацией



субретинальной жидкости (пассивной или активной), эндолазеркоагуляции разрывов сетчатки и участков, повышающих риск рецидива, при необходимости с использованием эндовитреального введения лекарственных препаратов, воздуха, силикона, офтальмологического газа (Витреоретинальная тампонада ФСЗ 2008/02532, комплект для витреоретинальной инъекции газов), материала офтальмологического для временного замещения стекловидного тела глаза человека: перфторорганического соединения (или иного высокомолекулярного) соединения [108,109].

В ходе микроинвазивной задней закрытой витреоектомии или витреошвартэктомии pars plana 23-27G при наличии показаний, могут быть выполнены мембранотилинг, ретиномомия, эндодиатермокоагуляция, установка осветителя по типу шандельера через дополнительный порт 23-27 G, ультразвуковая факоэмульсификация с имплантацией интраокулярной линзы, удаление силикона (или иного высокомолекулярного соединения) из витреальной полости, эписклеральное круговое и (или) локальное пломбирование и иные манипуляции.

- **Рекомендуется** инстилляции лекарственных веществ в конъюнктивальную полость до и после микроинвазивной витреоектомии или витреошвартэктомии пациентам с РОС с целью профилактики послеоперационных осложнений [70-73,104,105,106,107].

**Уровень убедительности рекомендаций С (уровень достоверности доказательств – 5)**

**Комментарии:** инстилляции лекарственных веществ в конъюнктивальную полость с использованием противомикробных препаратов (включая антибиотики, фторхинолоны и другие противомикробные препараты), противоглаукомных препаратов и миотических средств (при повышении внутриглазного давления), противовоспалительных препаратов (включая кортикостероиды и нестероидные противовоспалительные препараты), противовоспалительные и противомикробные средства в комбинации при необходимости субконъюнктивальные и/или парабульбарные и/или внутримышечные и/или внутривенные инъекции противомикробных препаратов системного действия (при отсутствии медицинских противопоказаний), включая антибактериальные препараты системного действия и кортикостероиды системного действия с целью профилактики послеоперационных осложнений [70-73,104,105,106,107].

*Продолжительность инстилляций и инъекций лекарственных препаратов до и после витреоретинального хирургического вмешательства устанавливается на основе комплексной оценки клинической картины заболевания, особенностей течения операции и послеоперационного периода.*

- **Рекомендуется** удаление силиконового масла (или иного высокомолекулярного соединения) из витреальной полости, при необходимости с сопутствующими манипуляциями, включая повторную тампонаду витреальной полости материалом офтальмологическим для временного замещения стекловидного тела глаза человека: перфторорганическим соединением или иным высокомолекулярным соединением, эндовитреальную замену его на силикон, эндовитреальное введение лекарственных препаратов, воздуха, силикона, газа (Витреоретинальная тампонада ФСЗ 2008/02532, комплект для витреоретинальной инъекции газов), эндолазеркоагуляцию, эндодиатермокоагуляцию пациентам с оперированной РОС, в отдаленном периоде после операции микроинвазивной витреозэктомии или витреошвартэктомии с целью предотвращения осложнений, связанных с чрезмерно длительной эндотампонадой силиконовым маслом [80,81,82].

**Уровень убедительности рекомендаций С (уровень достоверности доказательств – 4)**

**Комментарии:** *проводится в условиях операционной; под местной анестезией с использованием инстилляций местных анестетиков, при необходимости с пара- или ретробульбарной инъекцией местных анестетиков, при необходимости с использованием сочетанной анестезии; в условиях медикаментозного мидриаза, после обработки кожи век, области вокруг глаз и глазной поверхности, антисептиками и дезинфицирующими средствами, другими противомикробными препаратами (включая препараты йода) с использованием противомикробных и противовоспалительных средств [80,81,82].*

*Продолжительность эндотампонады витреальной полости силиконовым маслом устанавливает врач на основе результатов динамического наблюдения пациента. Решение о завершении силиконовой тампонады принимается на основе оценки следующих факторов:*

- *полная адаптация сетчатки в течение не менее 1 месяца;*
- *отсутствие признаков активности пролиферативного процесса;*
- *отсутствие тракционных воздействий на сетчатку;*
- *полное блокирование старых и отсутствие новых ретинальных разрывов;*

- *состоятельные, пигментированные, четко оформленные лазеркоагуляты;*
- *нормальный уровень внутриглазного давления;*
- *степень эмульгации силиконового масла др.*

*В ходе удаления силиконового масла из витреальной полости используется установка троакарной системы pars plana 23-27G (предпочтительны клапанные порты), могут быть выполнены мембранопилинг, ретиномомия, эндолазеркоагуляция сетчатки лазером с длиной волны 532 нм, эндодиатермокоагуляция, эндовитреальное введение лекарственных препаратов, воздуха, силикона, газа (Витреоретинальная тампонада ФСЗ 2008/02532, комплект для витреоретинальной инъекции газов), тампонада витреальной полости (материалом для замещения водянистой влаги / жидкости стекловидного тела глаза, интраоперационным), установка осветителя по типу шандельера через дополнительный порт 23-27 Ga, при сниженной прозрачности оптических сред ввиду помутнения хрусталика возможно проведение ультразвуковой факоэмульсификации с имплантацией интраокулярной линзы и иные манипуляции с использованием операционного офтальмологического микроскопа, устройств оптических для визуализации глазного дна (контактных или бесконтактных широкоугольных систем), системы офтальмологической 3D визуализации, позволяющих получить стереоскопическое изображение в режиме реального времени.*

- **Рекомендуется** до и после удаления силиконового масла (или иного высокомолекулярного соединения) из витреальной полости инстилляцией в конъюнктивальную полость лекарственных веществ пациентам с РОС с целью профилактики послеоперационных осложнений [70-73,104,105,107].

**Уровень убедительности рекомендаций С (уровень достоверности доказательств – 5)**

- **Комментарии:** инстилляцией в конъюнктивальную полость лекарственных веществ с использованием противомикробных препаратов (включая антибиотики, фторхинолоны и другие противомикробные препараты), противоглаукомных препаратов и миотических средств (при повышении внутриглазного давления), противовоспалительных препаратов (включая кортикостероиды и нестероидные противовоспалительные препараты), противовоспалительных и противомикробных средств в комбинации при необходимости субконъюнктивальные и/или парабульбарные и/или внутримышечные и/или внутривенные инъекции противомикробных препаратов

*системного действия (при отсутствии медицинских противопоказаний), включая антибактериальные препараты системного действия и кортикостероиды системного действия с целью профилактики послеоперационных осложнений [70-73,104,105,107]. Продолжительность инстилляций и инъекций лекарственных препаратов до и после витреоретинального хирургического вмешательства устанавливается на основе комплексной оценки клинической картины заболевания, особенностей течения операции и послеоперационного периода.*

- **Рекомендовано** ограничение коагулятами зоны отслоенной сетчатки и/или достижение частичного / полного анатомического прилегания сетчатки на момент выписки из стационара пациентам с РОС [7,9,32,37,91].

**Уровень убедительности рекомендаций С (уровень достоверности доказательств – 5).**

### **3.4. Иное лечение**

**Не предусмотрено.**

**Диетотерапия не применяется.**

## **4. Медицинская реабилитация и санаторно-курортное лечение, медицинские показания и противопоказания к применению методов медицинской реабилитации, в том числе основанных на использовании природных лечебных факторов**

- **Рекомендуется** подбор очковой коррекции зрения (очки корригирующие в индивидуальной упаковке или без упаковки) пациентам со слабовидением с целью повышения зрительных функций, качества жизни и социальной адаптации [64,65,91,97].

**Уровень убедительности рекомендаций С (уровень достоверности доказательств – 4).**

**Комментарии:** для полноценной психологической реабилитации пациент до операции должен быть предупрежден о медленном улучшении зрения в послеоперационном периоде. При длительном наблюдении после успешной хирургии РОС острота зрения может достигать максимальных значений в сроки 5 лет и более после проведенного лечения [39,97]. При наличии адекватного

и своевременного лечения рекомендована ранняя двигательная реабилитация пациентов с РОС [66].

## **5. Профилактика и диспансерное наблюдение, медицинские показания и противопоказания к применению методов профилактики**

- **Рекомендуется** своевременная диагностика периферических витреохориоретинальных дистрофий у пациентов с ПВХРД и выявление других предрасполагающих факторов РОС [59].  
**Уровень убедительности рекомендаций С (уровень достоверности доказательств – 5).**
- **Рекомендуется** фокальная лазерная коагуляция глазного дна (А22.26.009) при наличии периферических витреохориоретинальных дистрофий у пациентов с ПВХРД, ретинальных разрывов и других предрасполагающих факторов РОС [59].  
**Уровень убедительности рекомендаций С (уровень достоверности доказательств – 5).**
- **Рекомендуется** выполнение контрольного ультразвукового исследования глазного яблока (А04.26.002) в варианте В-сканирования пациентам с гемофтальмом, как фактором риска развития РОС, с целью выявления разрыва сетчатки [36,120].  
**Уровень убедительности рекомендаций С (уровень достоверности доказательств – 5).**  
**Комментарии:** *Кратность осмотра и ультразвукового исследования при гемофтальме определяется индивидуально врачом-офтальмологом, в зависимости от течения процесса. Также осуществляют амбулаторное наблюдение до рассасывания гемофтальма за пациентами группы риска по возникновению РОС: при миопии любой степени; при отсутствии в анамнезе сосудистой патологии сетчатки (диабетической ретинопатии, возрастной макулярной дегенерации, венозной окклюзии); при травме глаза; при отслойке сетчатки на парном глазу; при афакии/артифакии и другой патологии в сроки до 3-х месяцев [3]. При выявлении разрыва сетчатки пациент должен быть осмотрен врачом-офтальмологом для*

решения вопроса о целесообразности и возможности выполнения хирургического вмешательства [11].

• **Рекомендуется** диспансерный прием (осмотр, консультация) врача-офтальмолога в течение первого месяца после оперативного вмешательства, далее 1 раз в 6-12 месяцев всем пациентам с РОС с целью выявления, оценки тяжести изменений сетчатки, их мониторинга и выработки тактики ведения пациента. Длительность наблюдения определяется лечащим врачом с учетом послеоперационного офтальмологического статуса [67].

**Уровень убедительности рекомендаций С (уровень достоверности доказательств – 4).**

**Комментарии:** врач-офтальмолог проводит осмотры послеоперационных пациентов один и более раз в течение первого месяца после проведенного лечения с учетом послеоперационного офтальмологического статуса, последующий мониторинг осуществляется врачом-офтальмологом по месту жительства 1 раз в 6-12 месяцев после проведенного лечения для отслеживания возможных поздних осложнений [67]. Помимо стандартных параметров контроля, необходимо контролировать наличие признаков отторжения интраокулярной линзы силиконового для хирургического лечения отслойки сетчатки стерильного (в случаях экстрасклеральной хирургии), и признаков эмульгации силикона (в случае применения при витреоретинальной хирургии). При неожиданном снижении остроты зрения или появлении каких-либо жалоб со стороны органа зрения, обследование у врача-офтальмолога должно быть проведено по возможности скорее, вне зависимости от сроков очередного визита к врачу.

С целью определения субъективной удовлетворённости пациентов результатами проведённого лечения возможно применение различных оценочных инструментов, в частности Вопросник зрительных функций Национального Института Глаза (NEI-VFQ 25) (Приложение Г1-ГН) [116,118].

## **6. Организация оказания медицинской помощи**

Вопросы организации оказания медицинской помощи при РОС, прежде всего, связаны со своевременностью диагностики и возможностью выполнения раннего лечения до возникновения отслойки макулярной зоны. Способы и сроки оказания медицинской помощи зависят от типа регматогенной отслойки сетчатки. Критерии выбора тактики ведения пациентов РОС указаны в таблице 4 Приложения А3 [88,92,94].

Первичная специализированная медико-санитарная помощь оказывается врачом-офтальмологом в поликлиническом отделении медицинской организации.

Проведение лечения (лазерных вмешательств, экстрасклеральной хирургии или витреоретинальной хирургии) проводится врачом-офтальмологом в амбулаторных условиях, или в условиях дневного стационара, или в условиях круглосуточного стационара. Основанием для выписки пациента из медицинской организации служит полное завершение запланированного лечения.

### **Показания для плановой госпитализации в медицинскую организацию:**

- необходимость выполнения хирургических вмешательств в условиях дневного, круглосуточного стационара.

### **Показания для неотложной госпитализации в медицинскую организацию:**

- эндофтальмит как осложнение витреоретинального вмешательства [14].

### **Показания к выписке пациента из медицинской организации:**

- 1) завершение лечения или одного из этапов оказания специализированной, в том числе высокотехнологичной, медицинской помощи в условиях круглосуточного или дневного стационара при условии отсутствия осложнений лечения, требующих медикаментозной коррекции и/или медицинских вмешательств в стационарных условиях;
- 2) отказ пациента или его законного представителя от специализированной, в том числе высокотехнологичной, медицинской помощи в условиях круглосуточного или дневного стационара;
- 3) необходимость перевода пациента в другую медицинскую организацию.

## **7. Дополнительная информация (в том числе факторы, влияющие на исход заболевания или состояния)**

В послеоперационном периоде необходимо разъяснить пациенту рекомендуемую кратность обследования у врача-офтальмолога в зависимости от тяжести клинической картины, а также необходимость внеплановых осмотров при появлении любых новых зрительных расстройств.

В случае необратимой слепоты или слабосвидения пациент должен владеть полной информацией о возможностях профессиональной, социальной, психологической реабилитации.

**В случае проведения лазеркоагуляции сетчатки необходимо обсудить с пациентом следующие моменты:**

- необходимость повторных осмотров и, при необходимости, дополнительного лазерного или хирургического лечения;

**В случае проведения экстрасклеральной и витреоретинальной хирургии необходимо обсудить с пациентом следующие моменты:**

- важно предупредить пациента об особенностях послеоперационного течения и возможных глазных проявлениях (раздражение, покраснение глаза, выраженный отек век в сочетании с обильным отделяемым, боли в области глаза, ощущение инородного тела за веками или неприятное чувство при моргании и другие), степень выраженности которых зависит от особенностей проведенной операции, а также индивидуальной чувствительности организма к перенесенной операционной травме.

- важно разъяснить пациенту, что во время периода реабилитации могут потребоваться временные очки или контактные линзы; окончательную очковую коррекцию целесообразно проводить не ранее, чем через 2-3 месяца после операции (сроки подбора очков решаются индивидуально).

- в случае наличия жалоб и изменений, характерных для РОС, со стороны оперированного глаза надо разъяснить пациенту необходимость внепланового обследования у врача-офтальмолога.

- важно разъяснить, о постепенном улучшении зрения в послеоперационном периоде, о том, что по мере восстановления зрения могут возникнуть жалобы на искажение линий и предметов, появиться двоение (как правило, эти симптомы ослабевают постепенно в течение нескольких недель или месяцев).

- важно предупредить пациента о соблюдении режима (определенное положение головы, временное ограничение активности, особенности постельного режима)



после операции, что может иметь определенное лечебное значение. Индивидуальные рекомендации необходимо уточнять во время консультации врача.

– важно предупреждать пациентов о необходимости незамедлительно сообщать о симптомах, при наличии которых можно заподозрить внутриглазное воспаление (эндофтальмит): боль в глазу или увеличение неприятных ощущений в глазу, усиление покраснения глаза, нечеткости или снижения зрения, увеличение светочувствительности, увеличение числа «летающих мушек» в поле зрения.

### Критерии оценки качества медицинской помощи

№ п/п	Критерии качества	Оценка выполнения
1.	Выполнена визометрия	Да/Нет
2.	Выполнена офтальмоскопия и/или биомикроскопия глазного дна	Да/Нет
3.	Выполнено ультразвуковое исследование глазного яблока в варианте В-сканирования	Да/Нет
4.	Выполнена статическая / компьютерная периметрия	Да/Нет
5.	Выполнена фокальная лазерная коагуляция глазного дна и/или хирургическое вмешательство (в зависимости от медицинских показаний и при отсутствии медицинских противопоказаний)	Да/Нет
6.	Проведена терапия с использованием противомикробных препаратов (включая антибиотики, фторхинолоны и другие противомикробные препараты), противоглаукомных препаратов и миотических средств (при повышении внутриглазного давления), противовоспалительных препаратов (включая кортикостероиды и нестероидные противовоспалительные препараты), противовоспалительные и противомикробные средства в комбинации при необходимости субконъюнктивальные и/или парабульбарные и/или внутримышечные и/или внутривенные инъекции противомикробных препаратов системного действия, включая антибактериальные препараты системного действия и кортикостероиды системного действия с целью профилактики послеоперационных осложнений (в зависимости от медицинских показаний и при отсутствии медицинских противопоказаний) в качестве предоперационной подготовки и послеоперационного ведения пациента.	Да/Нет
7	Выполнено ограничение коагулятами зоны отслоенной сетчатки и/или достигнуто частичное / полное анатомическое прилегание сетчатки на момент выписки из стационара пациентам с РОС	Да/Нет

## Список литературы

1. Аванесова Т.А. Регматогенная отслойка сетчатки: современное состояние проблемы / Офтальмология. — 2015. — Т. 12, № 1. — С. 24–32.
2. «Вопросы лазерной офтальмологии» под ред. Большунова А.В., Москва, издательство «Апрель» 2013г.
3. Demir M. et al. Evaluation of Surgical and Non-surgical Approaches in Patients with Vitreous Hemorrhage // Retina-Vitreus/Journal of Retina-Vitreous. — 2020. — Т. 29. — №. 2.
4. Захаров, В. Д. Хирургия отслойки сетчатки: дис. ... канд. мед. наук / В. Д. Захаров. — Москва, 1985. — 164 с.
5. Захаров, В. Д., Кислицына, Н. М., Колесник, С. В., Новиков, С. В., Колесник, А. И., & Веселкова, М. П. Ультроструктурные особенности витреоретинального интерфейса у пациентов с регматогенной отслойкой сетчатки, осложненной пролиферативной витреоретинопатией / Практическая медицина. — 2017. — Т. 2. — №. 9 (110).
6. Казайкин В.Н. Тампонада витреальной полости жидкими заменителями стекловидного тела в хирургии гигантских ретинальных разрывов: Автореф. дис. ... канд. мед. наук. — Екатеринбург, 2000. — 26 с.
7. Крейсиг И. Минимальная хирургия отслойки сетчатки: Практическое руководство / Пер. с англ.— Т.1— М.: Издательский центр МНТК «Микрохирургия глаза», 2005. — 208 с.
8. Аветисов С.Э, Егоров Е.А., Мошетова Л.К., Нероев В.В, Тахчиди Х.П. Офтальмология: Национальное руководство/Витреоретинальная хирургия – М.: ГЭОТАР-Медиа, 2024. – С. 692-693.
9. Нероев В.В., Сарыгина О.И. «Отслойка сетчатки» «Офтальмология, национальное руководство» Москва, «ГЭОТАР-Медиа» 2008г.
10. Sharma A., Grigoropoulos V., Williamson T. H. Management of primary rhegmatogenous retinal detachment with inferior breaks / British journal of ophthalmology. — 2004. — Т. 88. — №. 11. — С. 1372-1375.
11. Batman C., Cekic O., Bonnet M. Preoperative vitreous hemorrhage associated with rhegmatogenous retinal detachment //Graefe's Archive for Clinical and Experimental Ophthalmology. — 1997. — Т. 235. — №. 11. — С. 741-742.
12. Шишкин М.М. Передняя пролиферативная витреоретинопатия: Дис. ... д-ра мед наук. — СПб, 2000. — 453 с.
13. Шкворченко Д.О. Комплексное хирургическое лечение отслоек сетчатки, осложненных гигантскими разрывами и отрывами от зубчатой линии, с применением жидких перфторорганических соединений: Дис. ... канд. мед. наук.— М., 1995.— С. 26-35.

14. Поздеева Н. А., Околов И. Н. Экспериментальное обоснование этапного лечения послеоперационных эндофтальмитов с применением перфторорганического соединения с растворами антибактериальных препаратов: Дисс. ...канд.мед.наук.- М., 2019.- 143 с.
15. Sodhi A., Leung L., Do D.V. et al. Recent Trends in the Management of Rhegmatogenous Retinal 1. Detachment / *Surv. Ophthalmol.* – 2008. – Vol. 53. – P. 50–67.
16. Cibis P., Becher B., Okun E. The use of liquid silicone in retinal detachment surgery / *Arch.Ophthalmol.* – 1962. – Vol. 68. – P. 590-599.
17. Sádaba L. M., Fernández-Robredo P., Rodríguez J. A., García-Layana A. Antioxidant effects of vitamins C and E, multivitamin-mineral complex and flavonoids in a model of retinal oxidative stress: the ApoE-deficient mouse // *Exp. eye. res.* – 2008. – Mar. № 86 (3). – P. 470–479.
18. Gerardo González-Saldivar, David R. Chow, Optimizing visual performance with digitally assisted vitreoretinal surgery // *Clinical science* / April 2020 · Vol. 51, No. 4.
19. H. Zou et al «Epidemiology survey of rhegmatogenous retinal detachment in Beixinjing District, Shanghai, China. *Retina*, 2002, Vol. 22.- N3.-P. 294-299.
20. Polkinghorne P.Y., Craig Y.P., «Northern New Zealand Rhegmatogenous Retinal Detachment Study: epidemiology and risk factors» / *Clin. Experiment. Ophthalmol.*- 2004.- Vol. 32.- N2.-P. 159-163.
21. Machemer R., Aaberg T. M., Freeman H. M., Irvine A. R., Lean J. S., Michels R. M. An updated classification of retinal detachment with proliferative vitreoretinopathy/ *Am. J. Ophthalmol.*- 1991.- Vol. 112 (2).- P. 159-165.17.
22. Eckardt C., Paulo E.B. Heads-up surgery for vitreoretinal procedures: an experimental and clinical study / *Retina.* – 2016. – № 36 (1). – P. 137-147.
23. Adam M., Thornton S., Regillo C., Park C. Minimal endoillumination levels and display luminous emittance during three-dimensional heads-up vitreoretinal surgery / *Retina.*- 2017.- Vol.- 37(9).-P. 1746-1749.
24. Rani D., Kumar A., Chandra P, Chawla R. et al. Heads-up 3D viewing system in rhegmatogenous retinal detachment with proliferative vitreoretinopathy - A prospective randomized trial / *Indian J. Ophthalmol.*- 2021.- Feb.- Vol. 69(2).- P. 320–325.
25. Lewis H. Peripheral retinal degenerations and the risk of retinal detachment / *Am. J. Ophthalmol.*- 2003.- Vol. 136(1).-P.155-60.
26. Kwon OW, Song JH, Roh MI. Retinal Detachment and Proliferative Vitreoretinopathy / *Dev. Ophthalmol.*- 2016.-Vol. 55.-P.154-62.

27. Mitry D, Charteris DG, Fleck BW, Campbell H, Singh J. The epidemiology of rhegmatogenous retinal detachment: geographical variation and clinical associations / Br. J. Ophthalmol.- 2010 Jun.- Vol. 94(6).- P.678-84.
28. Sultan, Z. N., Agorogiannis, E. I., Iannetta, D., Steel, D., & Sandinha, T. Rhegmatogenous retinal detachment: a review of current practice in diagnosis and management / BMJ open ophthalmology.- 2020.- Vol. 5(1).- P. e000474.
29. Öhman, T., Gawriyski, L., Miettinen, S., Varjosalo, M., & Loukovaara, S. Molecular pathogenesis of rhegmatogenous retinal detachment / Scientific reports.-2021.-Vol. 11(1).- P. 966.
30. Byer N.E. Prognosis of asymptomatic retinal breaks / Arch. Ophthalmol.- 1974.-Vol.92.- P.208– 210.
31. Sebag J. Vitreoschisis / Graefes. Arch. Clin. Exp. Ophthalmol.- 2008.-Vol. 246.-P.329–332.
32. Шкворченко , Д. О.Захаров В. Д., Какунина С. А. и др. Сравнительная оценка результатов хирургического лечения ретматогенной отслойки сетчатки / Офтальмохирургия - 2015.- №4.-С.43-50.
32. Kuhn F., Aylward B. Rhegmatogenous retinal detachment: a reappraisal of its pathophysiology and treatment. / Ophthalmic Res. – 2014. – Vol.51, №1. -P.15-31.
33. Leeuwen R., Haarman A.E., van de Put M.A.J. et al. Dutch Rhegmatogenous Retinal Detachment Study Group. Association of Rhegmatogenous Retinal Detachment Incidence With Myopia Prevalence in the Netherlands. / JAMA Ophthalmol. – 2021. – Vol.139, № 1. – P.85- 92.
34. Кислицына Н.М., Новиков С.В., Колесник С.В. и др. Анатомо- топографические особенности стекловидного тела и витреоретинального интерфейса при отслойке сетчатки, осложненной пролиферативной витреоретинопатией // Практическая медицина – 2017. – 9(110) - том 1. – С. 150-157.
35. Лыскин П.В. Новые данные о механизме витреоретинальной адгезии и задней отслойке стекловидного тела человека / Российская детская офтальмология. – 2019. - №2. – с. 57-62.
36. Аветисов С.Э, Егоров Е.А., Мошетова Л.К.,Нероев В.В, Тахчиди Х.П. Офтальмология: Национальное руководство – М.: ГЭОТАР-Медиа, 2024. – С. 677-685.
37. Brinton, D.A. Retinal detachment – Principles and practice / D.A. Brinton, C.P. Wilkinson. – Oxford: University Press. Inc., 2009. – P. 109-115.
38. Heimann H. et al. Scleral buckling versus primary vitrectomy in rhegmatogenous retinal detachment: a prospective randomized multicenter clinical study //Ophthalmology. – 2007. – Т. 114. – №. 12. – С. 2142-2154. e4.

39. Kusaka S. et al. Long-term visual recovery after scleral buckling for macula-off retinal detachments //Japanese journal of ophthalmology. – 1998. – Т. 42. – №. 3. – С. 218-222.
40. Uhr JH, Obeid A, Wibbelsman TD, et al. . Delayed retinal breaks and detachments after acute posterior vitreous detachment / Ophthalmology.- 2020.- Vol.127.- P.516–22.
41. Lewis H. Peripheral retinal degenerations and the risk of retinal detachment / Am. J. Ophthalmol. 2003.- Vol. 136.- P.155–60.
42. Risk factors for idiopathic rhegmatogenous retinal detachment. the eye disease case-control study Group. Am. J. Epidemiol.- 1993.- Vol.137.-P.749–57.
43. Османов Р.Э. Медико-эпидемиологический анализ заболеваемости и хирургического лечения регматогенной отслойки сетчатки в Тамбовской области за период 2006–2015 гг. / Точка зрения. Восток – Запад. 2016. (2). 17–21.
44. Изменение толщины центральной зоны сетчатки после витрэктомии по поводу регматогенной отслойки сетчатки с использованием силиконовой тампонады / Р. Р. Файзрахманов, А. В. Суханова, О. А. Павловский [и др.] // Вестник Национального медико-хирургического центра им. Н.И. Пирогова. – 2020. – Т. 15, № 2. – С. 89-91. – DOI 10.25881/BPNMSC.2020.32.27.015. – EDN IVIYJZ.
45. Морфофункциональные параметры центрального отдела сетчатки пациентов после хирургического лечения регматогенной отслойки сетчатки, осложненной макулярным разрывом / Е. Е. Ваганова, Р. Р. Файзрахманов, О. Л. Сехина, В. С. Клев // Современные технологии в офтальмологии. – 2023. – № 1(47). – С. 54-59. – DOI 10.25276/2312-4911-2023-1-54-59. – EDN ZXDZIY.
46. Анализ анатомического успеха витрэктомии при регматогенной отслойке сетчатки / Б. М. Азнабаев, Т. И. Дибаяев, Т. Н. Исмагилов [и др.] // Медицинский вестник Башкортостана. – 2025. – Т. 20, № 2(116). – С. 91-94. – EDN YSPCOC.
47. Danese C., Lanzetta P. Optical coherence tomography findings in rhegmatogenous retinal detachment: a systematic review //Journal of Clinical Medicine. – 2022. – Т. 11. – №. 19. – С. 5819.
48. Eisner G. Biomicroscopy of the peripheral fundus: an atlas and textbook. – Springer Science & Business Media, 2012.
49. Ray F Gariano, Chang-Hee Kim Evaluation and management of suspected retinal detachment / Am. Fam. Physician.- 2004.-Т Apr. 1.-Vol.69(7).- P.1691-8.
50. Galantuomo M. S. et al. OCT angiography in adult primary rhegmatogenous retinal detachment before and after vitreoretinal surgery / Investigative Ophthalmology & Visual Science. – 2017. – Т. 58. – №. 8. – С. 4155-4155.

51. Hong E. H. et al. Changes in retinal vessel and retinal layer thickness after vitrectomy in retinal detachment via swept-source OCT angiography / *Investigative ophthalmology & visual science*. – 2020. – Т. 61. – №. 2. – С. 35-35.
52. Wang H. et al. Macular perfusion changes assessed with optical coherence tomography angiography after vitrectomy for rhegmatogenous retinal detachment / *Graefe's Archive for Clinical and Experimental Ophthalmology*. – 2019. – Т. 257. – №. 4. – С. 733-740.
53. Ahmed J. et al. Evaluation of vitreo-retinal pathologies using B-scan ultrasound / *Pakistan Journal of Ophthalmology*. – 2009. – Т. 25. – №. 4.
54. Nagai N. et al. Flicker Perimetry and Automated Static Perimetry after Surgery for Rhegmatogenous Retinal Detachment with Macula Detachment / *Investigative Ophthalmology & Visual Science*. – 2003. – Т. 44. – №. 13. – С. 1880-1880.
55. Parvaresh M. M. Electroretinography and rhegmatogenous retinal detachment / *Journal of ophthalmic & vision research*. – 2018. – Т. 13. – №. 3. – С. 217.
56. Lin J. B. et al. Preoperative electrophysiological characterization of patients with primary macula-involving rhegmatogenous retinal detachment / *Journal of ophthalmic & vision research*. – 2018. – Т. 13. – №. 3. – С. 241.
57. Дога А. В. и др. Ретматогенная отслойка сетчатки: современные подходы к лечению / *РМЖ. Клиническая офтальмология*. – 2020. – Т. 20. – №. 2.
58. Shukla D., Maheshwari R., Kim R. Barrage laser photocoagulation for macula-sparing asymptomatic clinical rhegmatogenous retinal detachments / *Eye*. – 2007. – Т. 21. – №. 6. – С. 742-745.
59. Flaxel C. J. et al. Posterior vitreous detachment, retinal breaks, and lattice degeneration Preferred Practice Pattern® / *Ophthalmology*. – 2020. – Т. 127. – №. 1. – С. P146-P181.
60. Byer N. E. Subclinical retinal detachment resulting from asymptomatic retinal breaks: prognosis for progression and regression / *Ophthalmology*. – 2001. – Т. 108. – №. 8. – С. 1499-1503.
61. Emsley E., Steptoe P. J., Cazabon S. Management of a rhegmatogenous retinal detachment in a low-resource setting: treatment options when there is no vitreoretinal surgeon / *Case Reports*. – 2018. – Т. 2018. – С. bcr-2017-223389.
62. Kovacević D., Loncarek K. Long-term results of argon laser retinal photocoagulation for retinal ruptures / *Acta medica Croatica: casopis Hrvatske akademije medicinskih znanosti*. – 2006. – Т. 60. – №. 2. – С. 149-152.
63. Khan A. A., Gupta A., Bennett H. Risk stratifying retinal breaks / *Canadian Journal of Ophthalmology*. – 2013. – Т. 48. – №. 6. – С. 546-548.

64. Beekhuis H., Talsma, M., Vreugdenhil, W., Eggink, F., Peperkamp, E. D., Meurs, J. V. Changes in refraction after retinal detachment surgery corrected by extended wear contact lenses for early visual rehabilitation / *Retina*.- 1993.-Vol.13(2).- P. 120-124.
65. Аветисов С.Э., Егоров Е.А., Мошетова Л.К., Нероев В.В., Тахчиди Х.П. Офтальмология: Национальное руководство/Оптическая когерентная томография глаза – М.: ГЭОТАР-Медиа, 2024. – С. 150-187.
66. Bovino J. A., Marcus D. F. Physical activity after retinal detachment surgery // *American journal of ophthalmology*. – 1984. – Т. 98. – №. 2. – С. 171-179.
67. Thompson J. T. The repair of rhegmatogenous retinal detachments / *Ophthalmology*. – 1990. – Т. 97. – №. 11. – С. 1562-1572.
68. Schwartz S.G., Kuhl D.P., McPherson AR, Holz E.R., Mieler W.F. Twenty-year follow-up for scleral buckling / *Arch. Ophthalmol.*- 2002.- Vol. 120(3).- P. 325-9.
69. Kobashi H, Takano M, Yanagita T, et al. Scleral buckling and pars plana vitrectomy for rhegmatogenous retinal detachment: an analysis of 542 eyes / *Curr. Eye Res.*- 2014.- Vol.- 39(2) .- P. 204-11.
70. Wubben TJ, Besirli CG, Zacks DN. Pharmacotherapies for Retinal Detachment / *Ophthalmology*.- 2016 Jul.- Vol.123(7).- P.1553-62.
71. Schneider E.W., Geraets R.L., Johnson M.W. Pars plana vitrectomy without adjuvant procedures for repair of primary rhegmatogenous retinal detachment / *Retina*.- 2012.- Vol. 32.- P. 213-219.
72. Khan MA, Brady CJ, Kaiser RS. Clinical management of proliferative vitreoretinopathy: an update / *Retina*.- 2015 Feb.- Vol.35(2).- P.165-75.
73. Dehghan M.H., Ahmadi H., Soheilian M. et al. Effect of oral prednisolone on visual outcomes and complications after scleral buckling // *Eur. J. Ophthalmol.*- 2010.- Vol. 20.- P. 419-423.
74. Hammersley, J. Risk factors for scleral buckle removal: a matched, casecontrol study. Investigative / J. Hammersley, D. J. Covert, D. P. Han // *Ophthalmology & Visual Science*. – 2009. – Vol. 50. – P. 2063.
75. Han, Dennis P. MD; Covert, Douglas J. MD, MPH; Wirostko, William J. MD; Hammersley, Jill A. MD; Lindgren, Kevin E. MD Scleral buckle removal in the vitrectomy era // *Retina*: February 2013.- Volume 33. - Issue 2 – P. 387-391.
76. Baseer, U. Ahmad, St. Louis Trends & Approaches to Repairing Detachment Review of Ophthalmology / Baseer, U. Ahmad, G. Shah, K. Blinder, Online 4/5/2013.
77. Gonvers M. Temporary silicone oil tamponade in the management of retinal detachment with proliferative vitreoretinopathy // *Am. J. Ophthalmol.*- 1985 Aug.- Vol.15.- N100(2).- P. 239-45.

78. Antoun, Joelle MD; Azar, Georges MD; Jabbour, Elyse MD; Kourie, Hampig Raphael MD; Slim, Elise MD; Schakal, Alexandre MD; Jalkh, Alex MD. Vitreoretinal surgery with silicone oil tamponade in primary uncomplicated rhegmatogenous retinal detachment // *Retina*.- October 2016 .- Volume 36. - Issue 10. – P. 1906-1912.
79. Hocaoglu M, Karacorlu M, Ersoz MG, Sayman Muslubas I, Arf S. Vitrectomy with silicone oil tamponade for retinal detachment associated with giant retinal tears: Favourable outcomes without adjuvant scleral buckling // *Acta. Ophthalmol.*- 2019.- Vol. 97(2).- P.e271-e276.
80. Тахчиди Х. П., Метаев С. А., Глинчук Н. Я., Газаль Н. А. Обоснование раннего удаления силиконового масла при лечении тяжелых отслоек сетчатки различного генеза / *Вестник ОГУ*. 2004. №5.
81. Diana M.L., FISHER L.Y., Smiddy W.E. et al. Complications After Removal of Silicone Oil / *Retinal Physician*.- Volume 16, Issue: October 2019.- Page(s): 22-26.
82. Abu-Yaghi, N.E., Abu Gharbieh, Y.A., Al-Amer, A.M. et al. Characteristics, fates and complications of long-term silicone oil tamponade after pars plana vitrectomy / *BMC Ophthalmol.*- 2020.- Vol. 20.-P. 336.
83. Глазные болезни. Учебник // Под ред. проф. В.Г. Копаевой. – М.: Издательство «Офтальмология», 2018. – 495с. (Учеб.лит. для студентов мед.вузов).
84. Adrean S. D., Elliot D. Prophylaxis for retinal detachment // *Rev Ophthalmol.* – 2005. – Т. 12. – №. 7. – С. 82-7.
85. Jones W. L. et al. Care of the patient with retinal detachment and related peripheral vitreoretinal disease // St. Louis: American Optometric Association. – 2004.
86. Велиева И. А., Сурнина З. В. Показания к применению лазерной коагуляции сетчатки в лечении ретиношизиса и регматогенной отслойки сетчатки // *Вестник офтальмологии*. – 2020. – Т. 136. – №. 6. – С. 50-56.
87. Ильина Т. С. и др. Эффективность лазерной коагуляции в лечении регматогенной отслойки сетчатки // *Вестник офтальмологии*. – 2010. – Т. 126. – №. 5. – С. 40-43.
88. Атьков О. Ю., Леонова Е. С. Планы ведения больных «Офтальмология» Доказательная медицина // *ГЭОТАР–Медиа*: М. – 2011. – С. 83-99.
89. Tornambe P. E. Pneumatic retinopexy: the evolution of case selection and surgical technique. A twelve-year study of 302 eyes // *Transactions of the American Ophthalmological Society*. – 1997. – Т. 95. – С. 551.
90. Малакян Н.Ю. Возможности микроинвазивной хирургии в комбинированном лечении отслоек сетчатки.... канд. мед. наук / Н.Ю. Малакян – Москва, 2012. – 117 с.



91. Soni C., Hainsworth D. P., Almony A. Surgical management of rhegmatogenous retinal detachment: a meta-analysis of randomized controlled trials // *Ophthalmology*. – 2013. – Т. 120. – №. 7. – С. 1440-1447.
92. Salicone A. et al. Visual recovery after scleral buckling procedure for retinal detachment // *Ophthalmology*. – 2006. – Т. 113. – №. 10. – С. 1734-1742.
93. Brazitikos P. D. et al. Primary pars plana vitrectomy versus scleral buckle surgery for the treatment of pseudophakic retinal detachment: a randomized clinical trial // *Retina*. – 2005. – Т. 25. – №. 8. – С. 957-964.
94. Frings A. et al. Visual recovery after retinal detachment with macula-off: is surgery within the first 72 h better than after? // *British Journal of Ophthalmology*. – 2016. – Т. 100. – №. 11. – С. 1466-1469.
95. Gariano R. F., Kim C. H. Evaluation and management of suspected retinal detachment // *American family physician*. – 2004. – Т. 69. – №. 7. – С. 1691-1698.
96. Elabjer B. K. et al. Ultrasound reliability in detection of retinal tear in acute symptomatic posterior vitreous detachment with vitreous hemorrhage // *International journal of ophthalmology*. – 2017. – Т. 10. – №. 12. – С. 1922.
97. Rossetti A. et al. Long-term follow-up with optical coherence tomography and microperimetry in eyes with metamorphopsia after macula-off retinal detachment repair // *Eye*. – 2010. – Т. 24. – №. 12. – С. 1808-1813.
98. Strehlo M. et al. Predominantly superior retinal tears detected by B-scan ultrasonography // *Journal of Ophthalmology*. – 2019. – Т. 2019.
99. Chu H. C. et al. The use of ocular ultrasound for the diagnosis of retinal detachment in a local accident and emergency department // *Hong Kong Journal of Emergency Medicine*. – 2017. – Т. 24. – №. 6. – С. 263-267.
100. Veckeneer M. et al. Randomized clinical trial of cryotherapy versus laser photocoagulation for retinopexy in conventional retinal detachment surgery // *American journal of ophthalmology*. – 2001. – Т. 132. – №. 3. – С. 343-347.
101. Blindbæk S., Grauslund J. Prophylactic treatment of retinal breaks—a systematic review // *Acta Ophthalmologica*. – 2015. – Т. 93. – №. 1. – С. 3-8.
102. Sung J. Y. et al. Clinical characteristics and prognosis of Total Rhegmatogenous retinal detachment: a matched case-control study // *BMC ophthalmology*. – 2020. – Т. 20. – №. 1. – С. 1-6.
103. Королева И. А., Кожухов А. А. Место повидон-йода в офтальмологической практике // *РМЖ. Клиническая офтальмология*. – 2018. – Т. 18. – №. 1. – С. 45-48.

104. Майчук Ю. Ф. Ципрофлоксацин-первый фторхинолоновый антибиотик, вошедший в офтальмологическую практику в России. Обзор литературы и собственные наблюдения // Рефракционная хирургия и офтальмология. – 2007. – Т. 7. – №. 4. – С. 1-10.
105. Поляк М. С., Околов И. Н., Пирогов Ю. И. Антибиотики в офтальмологии. – 2015.
106. Иошин И. Э. Эффективная фармакотерапия послеоперационного периода стандартной факоемульсификации // Эффективная фармакотерапия. – 2012. – №. 38. – С. 10-15.
107. Kim S. J., Flach A. J., Jampol L. M. Nonsteroidal anti-inflammatory drugs in ophthalmology // Survey of ophthalmology. – 2010. – Т. 55. – №. 2. – С. 108-133.
108. Borowicz D. et al. Functional and morphological results of treatment of macula-on and macula-off rhegmatogenous retinal detachment with pars plana vitrectomy and sulfur hexafluoride gas tamponade // BMC ophthalmology. – 2019. – Т. 19. – №. 1. – С. 1-8.
109. Трайдомед Инвест / Некоторые аспекты использования расширяющихся газов в офтальмохирургии. – URL: <http://tradomed-invest.ru/text/text.html>. Дата обращения: 11.01.2017 г.
110. Huang, Yu-Te<sup>a</sup>; Yang, Chang-Hao<sup>b</sup>; Chen, Shih-Jen<sup>c</sup>; Cheng, Cheng-Kuo<sup>d</sup>; Ho, Tzyu-Chang<sup>b</sup>; Wu, Tsung-Tien<sup>c</sup>; Sheu, Shwu-Juan<sup>f</sup>; Hsieh, Yi-Ting<sup>b</sup>; Chang, Chia-Jen<sup>g</sup>; Wu, Jian-Sheng<sup>h</sup>; Liu, Laura<sup>i</sup>; Chen, San-Ni<sup>a,\*</sup>. Guidelines and treatment patterns for primary rhegmatogenous retinal detachments: Expert consensus and survey in Taiwan Retina Society // Journal of the Chinese Medical Association .- 2024.- Vol.87(1).- P. 25-32.
111. Greven M. A. et al. Reductions in final visual acuity occur even within the first 3 days after a macula-off retinal detachment // British Journal of Ophthalmology. – 2018.
112. Gariano R. F., Kim C. H. Evaluation and management of suspected retinal detachment // American family physician. – 2004. – Т. 69. – №. 7. – С. 1691-1699.
113. Малышев, А. В. Хирургическое лечение регматогенной отслойки сетчатки на основе одномоментного проведения витрэктомии и факоемульсификации катаракты / А. В. Малышев, С. А. Сай, А. С. Головин // Офтальмология. – 2025. – Т. 22, № 2. – С. 311-316. – DOI 10.18008/1816-5095-2025-2-311-316. – EDN OJKVNJ.
114. Коняев, Д. А. Особенности структурно-функциональных и микроциркуляционных изменений слоев сетчатки после эндовитреального лечения регматогенной отслойки сетчатки / Д. А. Коняев, Р. Э. Османов // Современные технологии в офтальмологии. – 2018. – № 1. – С. 200-204. – EDN YSLRUB.
115. Лазикова Г. Ф. и др. Профилактика ВИЧ-инфекции. Санитарно-эпидемиологические правила СП 3.1. 5.2826-10. – 2011.

116. Owen CG, Rudnicka AR, Smeeth L, Evans JR, Wormald RP, Fletcher AE. Is the NEI-VFQ-25 a useful tool in identifying visual impairment in an elderly population? // BMC Ophthalmol. – 2006 - Jun 9:6:24. (<https://www.ncbi.nlm.nih.gov/pubmed/16764714>)
117. Fabian ID, Abudy A, Kinori M, Skaat A, Glovinsky Y, Farkash I, Zohar J, Moisseiev J. Diagnosis of posttraumatic stress disorder after surgery for primary rhegmatogenous retinal detachment. Retina. 2013 Jan; 33(1):111-9.
118. Okamoto F., Okamoto Y., Fukuda S., Hiraoka T., Oshika T. Vision-related quality of life and visual function after vitrectomy for various vitreoretinal disorders. Invest Ophthalmol Vis Sci. 2010 Feb; 51(2):744-51.
119. Белоусова Е.В. Хирургическое лечение регматогенной отслойки сетчатки с использованием локальной однопортовой витрэктомии : специальность 14.01.07 "Глазные болезни" : автореферат диссертации на соискание ученой степени кандидата медицинских наук / Е.В. Белоусова. - Москва, 2017.
120. Хурдаева А.Г. Хирургическое лечение регматогенной отслойки сетчатки, сочетанной с макулярным разрывом, с применением богатой тромбоцитами плазмы крови : специальность 3.1.5. «Офтальмология» : диссертация на соискание ученой степени кандидата медицинских наук / А.Г. Хурдаева - Москва, 2023 - 131с.

### **Приложение А1. Состав рабочей группы по разработке и пересмотру клинических рекомендаций**

- 1 **Аванесова Татьяна Андреевна** - к.м.н., ФГБУ "Центральная клиническая больница с поликлиникой" Управления делами Президента РФ
- 2 **Арсютов Дмитрий Геннадьевич** - к.м.н., генеральный директор ФГАУ "НМИЦ "МНТК "Микрохирургия глаза" им. акад. С.Н. Федорова" Минздрава России
- 3 **Байбородов Ярослав Владимирович** - к.м.н., заведующий хирургическим отделением Санкт-Петербургского филиала ФГАУ «НМИЦ «МНТК «Микрохирургия глаза» им. акад. С.Н. Федорова» Минздрава России, доцент кафедры офтальмологии ФГБОУ ВО «Северо-Западный государственный медицинский университет имени И. И. Мечникова» Минздрава России
- 4 **Бойко Эрнест Витальевич** - д.м.н., профессор, член-корреспондент Военно-медицинской академии, директор Санкт-Петербургского филиала ФГАУ "НМИЦ "МНТК "Микрохирургия глаза" им. акад. С.Н. Федорова" Минздрава России,

- заведующий кафедрой офтальмологии ФГБОУ ВО «Северо-Западный государственный медицинский университет имени И. И. Мечникова» Минздрава России
- 5 **Горшков Илья Михайлович** – к.м.н., заведующий витреоретинальным отделением ФГАУ «НМИЦ «МНТК «Микрохирургия глаза» им. акад. С.Н. Федорова» Минздрава РФ
  - 6 **Зайцева Ольга Владимировна** – к.м.н., заместитель директора по организационно-методической работе ФГБУ «Национальный медицинский исследовательский центр институт глазных болезней им. Гельмгольца» Министерства здравоохранения Российской Федерации, ведущий научный сотрудник отдела патологии сетчатки, исполнительный директор ООО «Ассоциация врачей-офтальмологов»
  - 7 **Казайкин Виктор Николаевич** - д.м.н., заведующий отделением витреоретинальной хирургии АО «Екатеринбургский центр МНТК «Микрохирургия глаза»
  - 8 **Колесник Светлана Валерьевна** - к.м.н., научный сотрудник отдела витреоретинальной хирургии и диабета глаза ФГАУ «НМИЦ «МНТК «Микрохирургия глаза» им. акад. С.Н. Федорова» Минздрава РФ
  - 9 **Крыль Леонид Анатольевич** – к.м.н., старший научный сотрудник отдела лазерной хирургии сетчатки ФГАУ «НМИЦ «МНТК «Микрохирургия глаза» им. акад. С.Н. Федорова» Минздрава РФ
  - 10 **Куликов Алексей Николаевич** - д.м.н., начальник кафедры (начальник клиники) офтальмологии ФГБОУ ВО «Военно-медицинская академия им. С.М. Кирова» - главный офтальмолог Министерства обороны Российской Федерации
  - 11 **Малафеев Александр Владимирович** – к.м.н., врач-офтальмолог витреоретинального отделения Краснодарского филиала ФГАУ «НМИЦ «МНТК «Микрохирургия глаза» им. акад. С.Н. Федорова» Минздрава РФ
  - 12 **Нероев Владимир Владимирович** - д.м.н., профессор, директор ФГБУ МНИИ глазных болезней им. Гельмгольца Минздрава РФ, зав. кафедрой глазных болезней ФДПО, академик РАН, главный внештатный специалист офтальмолог Минздрава России, президент ООО «Ассоциация врачей-офтальмологов»
  - 13 **Петрачков Денис Валериевич** - к.м.н., ФГБНУ "Научно-исследовательский институт глазных болезней"
  - 14 **Самойлов Александр Николаевич** - д.м.н., профессор, заведующий кафедрой офтальмологии КГМУ
  - 15 **Сдобникова Светлана Владиленовна** – к.м.н., старший научный сотрудник МНОЦ МГУ им. М.В. Ломоносова
  - 16 **Стебнев Сергей Дмитриевич** - д.м.н., профессор кафедры глазных болезней Института последипломного образования ФГБОУ ВО «СамГМУ» Минздрава России, главный врач ООО «Хирургия глаза», г. Самара
  - 17 **Столяренко Георгий Евгеньевич** - д.м.н., профессор, генеральный директор ООО «Центр диагностики и хирургии заднего отдела глаза» г. Москва
  - 18 **Унгурьянов Олег Владимирович** - к.м.н., офтальмологическая клиника "Спектр"

- 19 **Файзрахманов Ринат Рустамович** - д.м.н., заведующий ФГБУ «Национальный медико-хирургический Центр имени Н.И. Пирогова» Минздрава РФ, член правления ООО "Общество офтальмологов России"
- 20 **Худяков Александр Юрьевич** – заведующий отделением хирургии патологии сетчатки и стекловидного тела Хабаровского филиала ФГАУ «НМИЦ «МНТК «Микрохирургия глаза» им. акад. С.Н. Федорова» Минздрава РФ
- 21 **Черных Дмитрий Валерьевич** - к.м.н., 1 офтальмологическое отделение "Новосибирского филиала ФГАУ «НМИЦ «МНТК «Микрохирургия глаза» им. акад. С.Н. Федорова» Минздрава РФ
- 22 **Шишкин Михаил Михайлович** - д.м.н., профессор врач-офтальмолог (главный специалист) ФГБУ «Национальный медико-хирургический Центр имени Н.И. Пирогова» Минздрава РФ, член Президиума Правления общества офтальмологов России
- 23 **Шкворченко Дмитрий Олегович** - к.м.н., заместитель главного врача по медицинской части ФГАУ «НМИЦ «МНТК «Микрохирургия глаза» им. акад. С.Н. Федорова» Минздрава РФ
- 24 **Юдина Нина Николаевна** – к.м.н., заведующая отделением витреоретинальной хирургии Калужского филиала ФГАУ «НМИЦ «МНТК «Микрохирургия глаза» им. акад. С.Н. Федорова» Минздрава РФ
- 25 **Якимов Алексей Петрович** – к.м.н., заместитель директора по лечебной работе Иркутского филиала ФГАУ «НМИЦ «МНТК «Микрохирургия глаза» им. акад. С.Н. Федорова» Минздрава РФ Заслуженный врач РФ, главный офтальмолог г. Иркутска, ассистент кафедры ИГМАПО

## **Приложение А2. Методология разработки клинических рекомендаций**

### **Целевая аудитория данных клинических рекомендаций:**

- Врачи-офтальмологи;
- Врачи общей практики (семейный врач)
- Студенты медицинских ВУЗов, ординаторы и аспиранты.

**Методы, использованные для сбора/селекции доказательств:** поиск в электронных базах данных; анализ современных научных разработок по проблеме РОС в России и за рубежом; обобщение практического опыта российских и зарубежных специалистов. Описание методов, использованных для сбора/селекции доказательств: доказательной базой для рекомендаций являются публикации, вошедшие в Кохрайновскую библиотеку, базы данных EMBASE и MEDLINE, а также монографии и статьи в ведущих специализированных рецензируемых отечественных медицинских

журналах по данной тематике. Методы, использованные для оценки качества и силы доказательств: консенсус экспертов, оценка значимости в соответствии с рейтинговой схемой.

**Таблица 1. Шкала оценки уровней достоверности доказательств (УДД) для методов диагностики (диагностических вмешательств)**

УДД	Расшифровка
1	Систематические обзоры исследований с контролем референтным методом или систематический обзор рандомизированных клинических исследований с применением метаанализа
2	Отдельные исследования с контролем референтным методом или отдельные рандомизированные клинические исследования и систематические обзоры исследований любого дизайна, за исключением рандомизированных клинических исследований, с применением метаанализа
3	Исследования без последовательного контроля референтным методом или исследования с референтным методом, не являющимся независимым от исследуемого метода, или нерандомизированные сравнительные исследования, в том числе когортные исследования
4	Несравнительные исследования, описание клинического случая
5	Имеется лишь обоснование механизма действия или мнение экспертов

**Таблица 2. Шкала оценки уровней достоверности доказательств (УДД) для методов профилактики, лечения, медицинской реабилитации, в том числе основанных на использовании природных лечебных факторов (профилактических, лечебных, реабилитационных вмешательств)**

УДД	Расшифровка
1	Систематический обзор рандомизированных клинических исследований с применением метаанализа
2	Отдельные рандомизированные клинические исследований и систематические обзоры исследований любого дизайна, за исключением рандомизированных клинических исследований с применением метаанализа
3	Нерандомизированные сравнительные исследования, в т.ч. когортные исследования
4	Несравнительные исследования, описание клинического случая или серии случаев, исследования «случай-контроль»
5	Имеется лишь обоснование механизма действия вмешательства (доклинические исследования) или мнение экспертов

**Таблица 3. Шкала оценки уровней убедительности рекомендаций (УУР) для методов профилактики, диагностики, лечения и реабилитации (профилактических, диагностических, лечебных, реабилитационных вмешательств)**

<b>УУР</b>	<b>Расшифровка</b>
<b>А</b>	Сильная рекомендация (все рассматриваемые критерии эффективности (исходы) являются важными, все исследования имеют высокое или удовлетворительное методологическое качество, их выводы по интересующим исходам являются согласованными)
<b>В</b>	Условная рекомендация (не все рассматриваемые критерии эффективности (исходы) являются важными, не все исследования имеют высокое или удовлетворительное методологическое качество и/или их выводы по интересующим исходам не являются согласованными)
<b>С</b>	Слабая рекомендация (отсутствие доказательств надлежащего качества (все рассматриваемые критерии эффективности (исходы) являются неважными, все исследования имеют низкое методологическое качество и их выводы по интересующим исходам не являются согласованными)

#### **Порядок обновления клинических рекомендаций.**

Механизм обновления клинических рекомендаций предусматривает их систематическую актуализацию – не реже чем один раз в три года, а также при появлении новых данных с позиции доказательной медицины по вопросам диагностики, лечения, профилактики и реабилитации конкретных заболеваний, наличии обоснованных дополнений/замечаний к ранее утверждённым клиническим рекомендациям, но не чаще 1 раза в 6 месяцев.

#### **Приложение А3. Справочные материалы, включая соответствие показаний к применению и противопоказаний, способов применения и доз лекарственных препаратов, инструкции по применению лекарственного препарата**

Актуальные инструкции к лекарственным препаратам, упоминаемым в данных клинических рекомендациях, опубликованы на сайте <http://grls.rosminzdrav.ru>. Приказ Минздрава России от 09.02.2016 N 80н (ред. от 17.03.2025) "Об утверждении порядка ведения государственного реестра лекарственных средств для медицинского применения"

Данные клинические рекомендации разработаны с учетом следующих документов:

1. Приказ МЗ РФ от 09 июня 2020 г. № 558н "О внесении изменений в порядок оказания медицинской помощи взрослому населению при заболеваниях глаза, его придаточного аппарата и орбиты", утвержденный приказом Министерства здравоохранения Российской Федерации от 12 ноября 2012 г. N 902н"
2. Международная классификация болезней, травм и состояний, влияющих на здоровье, 10-го пересмотра (МКБ-10) (Всемирная организация здравоохранения) 1994.
3. Приказ Минздрава России N 804н от 13.10.2017 «Об утверждении номенклатуры медицинских услуг» (с изменениями 24.09.2020 с изменением от 26.10.2022 ) « Об утверждении номенклатуры медицинских услуг»
4. Федеральный закон от 21.11.2011 N323- ФЗ ( ред. От 28. 12. 2024) «Об основах охраны здоровья граждан в Российской Федерации» ( с изм. И доп., вступ. В силу с 01. 07. 2025)
5. Приказ Минздрава России от 12.11.2012 № 902н (ред. От 01.02.2022) "Об утверждении Порядка оказания медицинской помощи взрослому населению при заболеваниях глаза, его придаточного аппарата и орбиты".
6. Приказ Минздрава России от 02. 05. 2023 N 205н ( ред. От 04. 12 2023) «Об утверждении Номенклатуры должностей медицинских работников и фармацевтических работников»
7. Распоряжение Правительства РФ от 12.10.2019 N 2406-р (ред. от 15. 01. 2025) «Об утверждении перечня жизненно необходимых и важнейших лекарственных препаратов, а также перечней лекарственных препаратов для медицинского применения и минимального ассортимента лекарственных препаратов, необходимых для оказания медицинской помощи»
8. Управление плановой госпитализацией в многопрофильной больнице. Методические рекомендации № 2001/144: (утв. Министерством здравоохранения РФ 09.11.2001).
9. Приказ Министерства здравоохранения и социального развития РФ от 29 декабря 2008 г. N 786н ( ред. От 07. 12. 2009) "О порядке формирования и утверждении государственного задания на оказание в 2009 году высокотехнологичной медицинской помощи гражданам Российской Федерации за счет ассигнований федерального бюджета" ( вместе с « Порядком направления граждан в медицинские учреждения для оказания



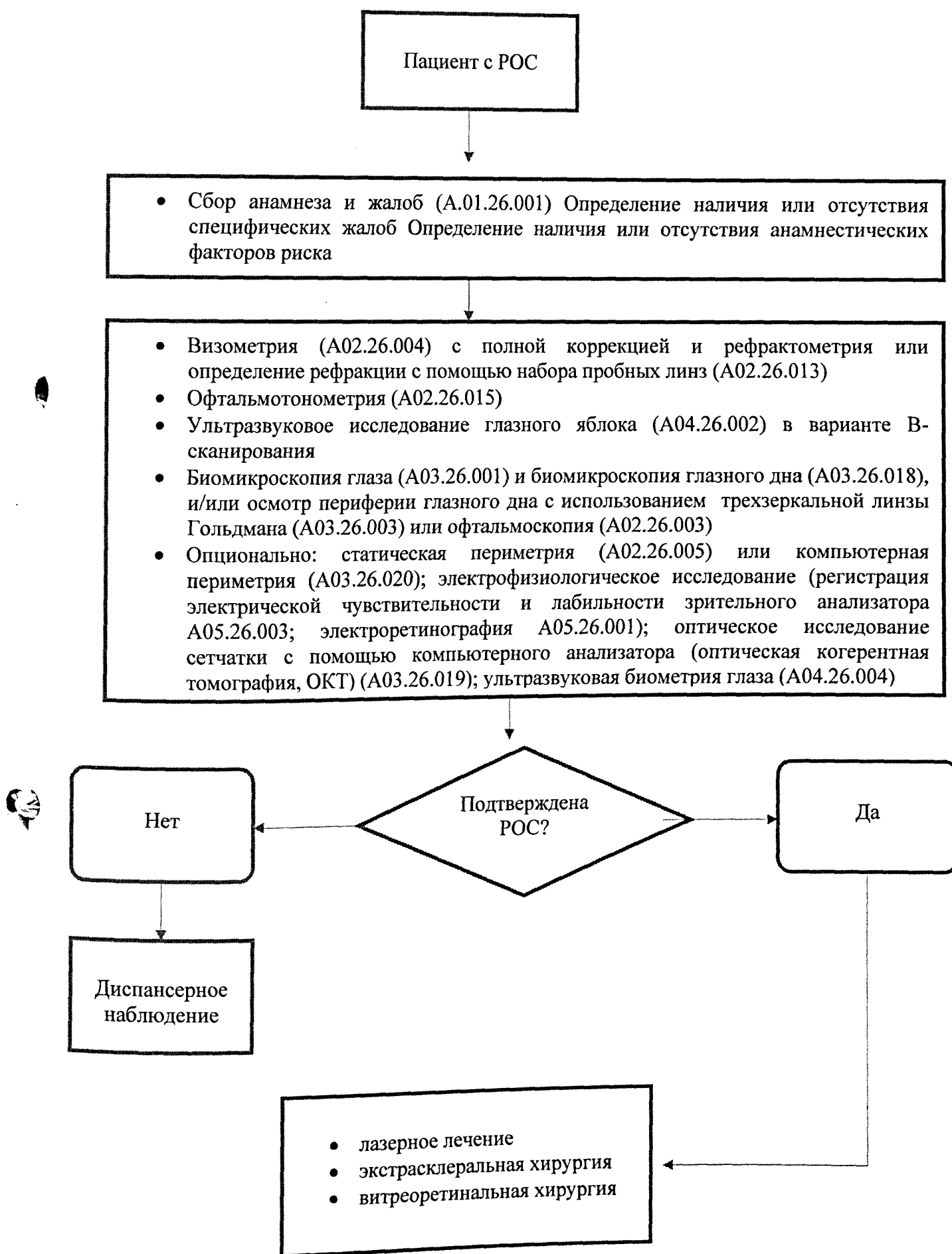
высокотехнологичной медицинской помощи в рамках государственного задания на оказание в 2009 году высокотехнологичной медицинской помощи гражданам Российской Федерации за счет ассигнований федерального бюджета" )

**Таблица 4. Критерии выбора тактики ведения пациентов с РОС**

Тяжесть поражения	Тактика ведения
<b>Нет РОС, наличие ПВХРД, разрыва сетчатки</b>	Рекомендуется фокальная лазерная коагуляция глазного дна вокруг разрывов в случаях, перечисленных в разделе «Профилактика» настоящих клинических рекомендаций (стр.29).
<b>Наличие разрыва сетчатки и скопление вокруг него субретинальной жидкости не более 2 диаметров диска зрительного нерва</b>	Рекомендуется фокальная лазерная коагуляция глазного дна и динамическое наблюдение пациента, направленное на выявление факторов прогрессирования РОС (усиление тракции сетчатки со стороны стекловидного тела, формирование нового разрыва / разрывов сетчатки, увеличение площади отслойки сетчатки, кровоизлияние в стекловидное тело, пролиферативная витреоретинопатия).
<b>РОС с одним или множественными периферическими разрывами, находящимися в пределах одного или нескольких квадрантов, субтотальной и тотальной отслойке сетчатки, РОС с отрывом от зубчатой линии без выраженной пролиферативной витреоретинопатии и заворота края сетчатки, при наличии сохранного собственного хрусталика.</b>	Экстрасклеральная хирургия / витреоретинальная хирургия (на усмотрение врача-офтальмолога) и динамическое наблюдение пациента, направленное на выявление факторов прогрессирования РОС (неприлегание отслойки сетчатки, формирование нового разрыва / разрывов сетчатки, кровоизлияние в стекловидное тело, пролиферативная витреоретинопатия).
<b>РОС с одним или множественными периферическими разрывами, находящимися в пределах одного или нескольких квадрантов, расположенными на одном или разном расстоянии от зубчатой линии, при сочетании периферического с макулярным разрывом, гигантского разрыва,</b>	Витреозэктомия / витреошвартэктомия и динамическое наблюдение пациента, направленное на выявление факторов, способствующих рецидивированию РОС (неприлегание отслойки сетчатки, формирование нового разрыва / разрывов сетчатки, формирование эпиретинальных / субретинальных мембран, пролиферативная витреоретинопатия).

<p>субтотальной и тотальной отслойке сетчатки, РОС с/без отрывом от зубчатой линии, и заворотом края сетчатки, РОС при помутнении стекловидного тела, кровоизлиянии в стекловидное тело, РОС с выраженной пролиферативной витреоретинопатией при наличии сохранного собственного хрусталика или артификации.</p>	
<p>(после лечения)</p>	<p>Рекомендуется наблюдение пациента, направленное на выявление факторов, способствующих рецидивированию РОС (неприлегание отслойки сетчатки, формирование нового разрыва / разрывов сетчатки, формирование эпиретинальных / субретинальных мембран, пролиферативная витреоретинопатия).</p>

## Приложение Б. Алгоритмы действий врача



## Приложение В. Информация для пациента

На сегодняшний день в медицине все больше внимания уделяется вопросам информирования пациентов и членов их семей о заболевании. Дефицит информации, недостаточная осведомленность о возможностях лечения, рекомендуемых сроках выполнения хирургических вмешательств, возможных осложнениях может вызывать у них различные эмоциональные реакции в виде тревожности, реактивной депрессии, конфликтности, что может приводить к несоблюдению врачебных назначений и рекомендаций и последующей неудовлетворенности от проведенного лечения.

Регматогенная отслойка сетчатки (РОС) является тяжелым заболеванием органа зрения и значимой медико-социальной проблемой в связи с трудностями лечения и реабилитации больных, преобладанием среди пациентов людей трудоспособного возраста и вероятностью рецидива. Без своевременного лазерного / хирургического лечения она может привести к слабовидению и слепоте. С течением времени РОС имеет тенденцию к распространению. На скорость распространения РОС влияет величина разрыва и его расположение, а также состояние стекловидного тела. При этом предрасполагающими факторами развития РОС выступают заболевания, сопровождающиеся изменением структуры стекловидного тела: миопия, афакия, артификация, травма, воспалительные и инфекционные заболевания глаз (цитомегаловирусная инфекция, токсоплазмоз), синдром Марфана, возрастные изменения и другие.

Международный практический опыт показал, что своевременно установленный клинический диагноз и проведенное соответствующее хирургическое лечение при данной патологии обеспечивают благоприятный прогноз и сохранение качества зрительных функций. Пациенту необходимо знать, что лазерное лечение, может потребовать повторные сеансы лечения, кратность и объем которых устанавливает врач.

После проведенного хирургического вмешательства пациенту будут разъяснены особенности периода реабилитации и восстановления зрительных функций. Ему рекомендуют продолжить лечение в амбулаторных условиях, которое включает инстилляции лекарственных препаратов для предотвращения воспалительных явлений в органе зрения. Пациенту следует соблюдать режим (определенное положение головы, временное ограничение активности, особенности постельного режима) после операции, что может иметь определенное лечебное значение. Индивидуальные рекомендации необходимо уточнять во время консультации врача. Рекомендуется проинформировать больных, прооперированных по поводу РОС, о строгом ограничении физической нагрузки, посещения бани или сауны в течение месяца после операции, занятиями

спортом в течение месяца после операции, в дальнейшем возможно небольшое расширение физической нагрузки только после консультации с лечащим врачом. В послеоперационном периоде пациенту будут разъяснены рекомендуемая кратность обследования у врача-офтальмолога в зависимости от тяжести клинической картины, а также необходимость внеплановых осмотров при появлении любых новых зрительных расстройств. Пациент должен неукоснительно выполнять все рекомендации врача.

**Приложение Г1 - ГН. Шкалы оценки, вопросники и другие оценочные  
инструменты состояния пациента, приведенные в клинических  
рекомендациях**

**Приложение Г1. Вопросник зрительных функций Национального Института Глаза**

Название на русском языке: Вопросник зрительных функций Национального Института Глаза

Оригинальное название (если есть): The National Eye Institute Visual Function Questionnaire (NEI-VFQ 25)

Источник (официальный сайт разработчиков, публикация с валидацией): [116,118]

Тип (подчеркнуть):

шкала оценки индекс вопросник

другое (уточнить):

Назначение: субъективная оценка пациентом зрительных функций

Оценочный инструмент, содержание:

**Русскоязычная версия вопросника NEI-VFQ 25:**

1. В целом Вы могли бы сказать, что состояние Вашего здоровья:

прекрасное.....1

очень хорошее.....2

хорошее.....3

удовлетворительное.....4

плохое.....5

2. В настоящее время могли бы Вы сказать, что зрение обоих глаз (в очках или с контактными линзами, если Вы их используете) прекрасное, хорошее, удовлетворительное, плохое, очень плохое?

прекрасное.....1

хорошее.....2

удовлетворительное.....3

плохое.....4

очень плохое.....5

полностью слеп/-а.....6

3. Как часто Вы испытываете чувство беспокойства по поводу своего зрения?

- никогда..... 1
- редко..... 2
- иногда..... 3
- часто..... 4
- постоянно..... 5

4. Насколько сильную боль или дискомфортные ощущения Вы испытываете в глазах или вокруг глаз (например, жжение, зуд или ноющую боль)?

- не возникают..... 1
- незначительные..... 2
- умеренные..... 3
- сильные..... 4
- очень сильные..... 5

5. Насколько Вам трудно читать обычный газетный шрифт? совсем нетрудно..... 1

- немного трудно..... 2
- довольно трудно..... 3
- чрезвычайно трудно..... 4
- перестали делать это из-за зрения..... 5

перестали делать это по другим причинам или не имеете к этому интереса..... 6

6. Насколько Вам трудно заниматься теми видами работы или любимыми занятиями, для которых:

требуется хорошо видеть вблизи: приготовление еды, шитье, мелкий ремонт в доме или использование ручных инструментов?

- совсем не трудно..... 1
- немного трудно..... 2
- довольно трудно..... 3
- чрезвычайно трудно..... 4
- перестали делать это из-за зрения..... 5

перестали делать это по другим причинам или не имеете к этому интереса..... 6

7. Из-за проблем со зрением насколько Вам трудно найти что-либо на полке, заставленной разными предметами?

совсем не трудно..... 1

немного трудно..... 2

довольно трудно..... 3

чрезвычайно трудно..... 4

перестали делать это из-за зрения..... 5

перестали делать это по другим причинам или не имеете к этому интереса..... 6

8. Насколько Вам трудно читать уличные вывески и указатели или названия магазинов?

совсем не трудно..... 1

немного трудно..... 2

довольно трудно..... 3

чрезвычайно трудно..... 4

перестали делать это из-за зрения..... 5

перестали делать это по другим причинам или не имеете к этому интереса..... 6

9. Из-за проблем со зрением насколько Вам трудно шагать вниз по ступеням, спускаться по лестнице или сходить с тротуара при тусклом освещении или ночью?

совсем не трудно..... 1

немного трудно..... 2

довольно трудно..... 3

чрезвычайно трудно..... 4

перестали делать это из-за зрения..... 5

перестали делать это по другим причинам или не имеете к этому интереса..... 6

10. Из-за проблем со зрением насколько Вам трудно замечать объекты по сторонам, когда Вы идете?

совсем не трудно..... 1



немного трудно..... 2

довольно трудно..... 3

чрезвычайно трудно..... 4

перестали делать это из-за зрения..... 5

перестали делать это по другим причинам или не имеете к этому интереса..... 6

11. Из-за проблем со зрением насколько Вам трудно увидеть, как люди реагируют на то, что Вы им говорите?

совсем не трудно..... 1

немного трудно..... 2

довольно трудно..... 3

чрезвычайно трудно..... 4

перестали делать это из-за зрения..... 5

перестали делать это по другим причинам или не имеете к этому интереса..... 6

12. Из-за проблем со зрением насколько Вам трудно выбирать себе одежду и подбирать предметы одежды, подходящие друг другу?

совсем не трудно..... 1

немного трудно..... 2

довольно трудно..... 3

чрезвычайно трудно..... 4

перестали делать это из-за зрения..... 5

перестали делать это по другим причинам или не имеете к этому интереса..... 6

13. Из-за проблем со зрением насколько Вам трудно общаться с людьми, когда Вы ходите в гости?

совсем не трудно..... 1

немного трудно..... 2

довольно трудно..... 3

чрезвычайно трудно..... 4

перестали делать это из-за зрения..... 5

перестали делать это по другим причинам или не имеете к этому интереса..... 6

14. Из-за проблем со зрением насколько Вам трудно ходить в кино, в театр или посещать спортивные мероприятия?

совсем не трудно..... 1

немного трудно..... 2

довольно трудно..... 3

чрезвычайно трудно..... 4

перестали делать это из-за зрения..... 5

перестали делать это по другим причинам или не имеете к этому интереса..... 6

15. Если в настоящее время водите машину: насколько Вам трудно водить машину днем, когда Вы ездите по знакомым для Вас местам?

совсем не трудно..... 1

немного трудно..... 2

довольно трудно..... 3

чрезвычайно трудно..... 4

16. Насколько Вам трудно водить машину ночью в знакомых местах?

совсем не трудно..... 1

немного трудно..... 2

довольно трудно..... 3

чрезвычайно трудно..... 4

перестали делать это из-за зрения..... 5

перестали делать это по другим причинам или не имеете к этому интереса..... 6

16а. Насколько Вам трудно водить машину в сложных условиях, таких как плохая погода, час пик, шоссе или городское движение?

совсем не трудно..... 1

немного трудно..... 2

довольно трудно..... 3

чрезвычайно трудно..... 4

перестали делать это из-за зрения..... 5

перестали делать это по другим причинам или не имеете к этому интереса..... 6

17. Из-за проблем со зрением Вам удастся сделать меньше, чем Вам хотелось бы?

Постоянно..... 1

Часто..... 2

Иногда..... 3

Редко..... 4

Никогда..... 5

18. Из-за проблем со зрением Вы ограничены в том, как долго Вы можете работать или заниматься другими видами деятельности?

Постоянно..... 1

Часто..... 2

Иногда..... 3

Редко..... 4

Никогда..... 5

19. Насколько часто Вам приходится отказываться от того, что Вы хотели бы делать из-за боли или дискомфортных ощущений в глазах или вокруг глаз, например, жжение, зуд или ноющая боль?

Постоянно..... 1

Часто..... 2

Иногда..... 3

Редко..... 4

Никогда..... 5

20. Из-за проблем со зрением я провожу дома большую часть времени:

совершенно верно..... 1

в основном верно..... 2

не знаю..... 3

в основном неверно..... 4

совершенно неверно..... 5

21. Из-за проблем со зрением я часто чувствую себя раздраженным/-ой и неудовлетворенным/-ой :

совершенно верно..... 1

в основном верно..... 2

не знаю..... 3

в основном неверно..... 4

совершенно неверно..... 5

22. Из-за проблем со зрением я значительно хуже могу контролировать то, что делаю:

совершенно верно..... 1

в основном верно..... 2

не знаю..... 3

в основном неверно..... 4

совершенно неверно..... 5

23. Из-за проблем со зрением мне приходится слишком часто полагаться на то, что мне говорят окружающие:

совершенно верно..... 1

в основном верно..... 2

не знаю..... 3

в основном неверно..... 4

совершенно неверно..... 5

24. Из-за проблем со зрением мне часто необходима помощь окружающих:

совершенно верно..... 1

в основном верно..... 2

не знаю..... 3

в основном неверно..... 4

совершенно неверно..... 5

25. Я беспокоюсь о том, что из-за проблем со зрением я могу сделать что-то, из-за чего я или окружающие будут испытывать неловкость:

совершенно верно..... 1

- в основном верно..... 2  
не знаю..... 3  
в основном неверно..... 4  
совершенно неверно..... 5

### **Интерпретация**

Все вопросы, предложенные в анкете, сгруппированы в блоки, оценивающие физическое, психическое и социальное функционирование пациента относительно качества его зрительного восприятия. Сумма баллов по всем разделам методики позволяет оценить степень снижения качества жизни больного относительно его зрительных функций.