

Утверждено:

**Общероссийская общественная организация
«Ассоциация колопроктологов России»**

Протокол № _____ от _____

Президент АКР, академик РАН



Ю.А. Шелыгин

М.П.

Клинические рекомендации

Аденоматозный полипозный синдром

Кодирование по
Международной статистической
классификации болезней и проблем, связанных со
здоровьем:

D 12

Возрастная группа:

взрослые

Год утверждения:

2025

Разработчик клинических рекомендаций:

Общероссийская общественная организация «Ассоциация колопроктологов России»

Оглавление

Список сокращений.....	5
Термины и определения.....	6
1. Краткая информация по заболеванию или состоянию (группе заболеваний или состояний)	7
1.1 Определение заболевания или состояния (группы заболеваний или состояний) ...	7
1.2 Этиология и патогенез заболевания или состояния (группы заболеваний или состояний)	7
1.3 Эпидемиология заболевания или состояния (группы заболеваний или состояний).....	8
1.4 Особенности кодирования заболевания или состояния (группы заболеваний или состояний) по Международной статистической классификации болезней и проблем, связанных со здоровьем	9
1.5 Классификация заболевания или состояния (группы заболеваний или состояний).....	9
1.6 Клиническая картина заболевания или состояния (группы заболеваний или состояний)	11
2. Диагностика заболевания или состояния, медицинские показания и противопоказания к применению методов диагностики	11
2.1 Жалобы и анамнез.....	13
2.3 Лабораторные диагностические исследования.....	14
2.4 Инструментальные диагностические исследования.....	15
2.5 Иные диагностические исследования	17
3. Лечение, включая медикаментозную и немедикаментозную терапии, диетотерапию, обезболивание, медицинские показания и противопоказания к применению методов лечения.....	17
3.1 Консервативное лечение	17
3.2 Хирургическое лечение.....	18
3.2.1 Классическая форма аденоматозного полипозного синдрома	17
3.2.2 Ослабленная форма аденоматозного полипозного синдрома.....	18
3.2.3 <i>MUTYH</i> -ассоциированный полипоз	20
3.3 Лечение колоректального рака на фоне аденоматозного полипозного синдрома.....	20
3.4 Лечение десмоидных опухолей у пациентов с аденоматозным полипозным синдромом	21
4. Медицинская реабилитация и санаторно-курортное лечение, медицинские показания и противопоказания к применению методов реабилитации, в том числе основанных на использовании природных лечебных факторов	22
5. Профилактика и диспансерное наблюдение, медицинские показания и противопоказания к применению методов профилактики.....	25
6. Организация оказания медицинской помощи	27
7. Дополнительная информация (в том числе факторы, влияющие на исход заболевания или состояния)	29
Критерии оценки качества медицинской помощи	30

Список литературы.....	31
Приложение А1. Состав рабочей группы по разработке и пересмотру клинических рекомендаций.....	39
Приложение А2. Методология разработки клинических рекомендаций.....	40
Приложение А3. Справочные материалы, включая соответствие показаний к применению и противопоказаний, способов применения и доз лекарственных препаратов, инструкции по применению лекарственного препарата.....	42
Приложение Б. Алгоритмы действий врача.....	43
Приложение В. Информация для пациента	44
Приложение Г1-ГN. Шкалы оценки, вопросники и другие оценочные инструменты состояния пациента, приведенные в клинических рекомендациях	45

Список сокращений

АПС	- аденоматозный полипозный синдром
ЗАПК	- запираательный аппарат прямой кишки
КРР	- колоректальный рак
КТ	- компьютерная томография
МАП	- <i>MUTYH</i> -ассоциированный полипоз
МРТ	- магнитно-резонансная томография
ПВ	- патогенный вариант
ТРУЗИ	- трансректальное ультразвуковое исследование
УЗИ	- ультразвуковое исследование
ЭГДС	- эзофагогастродуоденоскопия

Термины и определения

Аутосомно-доминантный тип наследования – это тип наследования, для которого характерны следующие признаки: каждый больной потомок имеет больного родителя; болезнь встречается у лиц обоих полов; риск наследования заболевания для детей пораженного родителя составляет 50%; у здоровых потомков больного все дети должны быть здоровы.

Аутосомно-рецессивный тип наследования – это тип наследования признака, для которого характерны следующие признаки: болезнь встречается у лиц обоих полов; в родословной имеются перерывы; больные дети могут рождаться у здоровых родителей; если оба родителя больны, то все их дети тоже будут больны.

Пробанд – человек, с которого начинается составление родословной для изучения процесса наследования какого-либо заболевания среди членов одной семьи.

Родословное древо – графическое отображение данных семейного анамнеза, помимо характера родственных связей между членами семьи отражает информацию о проявлении какого-либо признака, состоянии здоровья или патологии среди родственников, дает визуальную информацию о характере наследования признака.

Герминальные (наследственные) варианты – любые генетические изменения, имеющие место внутри клеток-предшественниц половых клеток; определяются во всех клетках организма.

Патогенный вариант (ранее «мутация») – вариант гена, который достоверно приводит к развитию заболевания.

Аденома – это доброкачественная опухоль, происходящая из железистого эпителия.

Полип – это собирательный термин, используемый для обозначения различных по происхождению патологических разрастаний тканей над слизистой оболочкой.

Зубчатая аденома – это вариант полипа, занимающий промежуточное положение между аденомами и гиперпластическими полипами, характерной особенностью которого является выраженное расширение базальных отделов и горизонтальный рост крипт вдоль мышечной пластинки слизистой оболочки.

Гиперпластический полип – это полип, образующийся в результате очаговой гиперплазии и по морфологическому строению не относящийся к доброкачественным опухолям кишечника.

Десмоидная опухоль (десмоид, десмома, агрессивный фиброматоз) – это редкая, локально инвазивная, неметастазирующая опухоль, развивающаяся из мышечно-апоневротических структур и занимающая промежуточное положение между доброкачественными и злокачественными новообразованиями. Наиболее распространенной локализацией является передняя брюшная стенка, верхние и нижние конечности, брыжейка тонкой кишки.

1. Краткая информация по заболеванию или состоянию (группе заболеваний или состояний)

1.1 Определение заболевания или состояния (группы заболеваний или состояний)

Аденоматозный полипозный синдром (АПС) – это редкое наследственное заболевание, характеризующееся развитием в молодом возрасте множественных (более 20) аденом толстой кишки с их неизбежной злокачественной трансформацией в случае несвоевременного хирургического лечения [1-2].

1.2 Этиология и патогенез заболевания или состояния (группы заболеваний или состояний)

Этиологической причиной развития АПС является наличие одного герминального патогенного варианта в гене *APC*, или двух патогенных вариантов в гене *MUTYH*.

Ген *APC* (adenomatous polyposis coli) был идентифицирован и картирован двумя независимыми группами исследователей в 1986-1987 гг. [3-5]. Он расположен на длинном плече 5 хромосомы в участке 5q22, включает 16 экзонов, из которых 15 кодируют белок, содержащий 2843 аминокислоты [6]. Ген *APC* отвечает за синтез специфического белка, который функционирует как опухолевый супрессор, обеспечивая нормальную пролиферацию в клетках слизистой оболочки желудочно-кишечного тракта. Патогенные варианты (ПВ) в гене *APC* приводят к синтезу «укороченного» белка, который теряет функцию подавления нарастающей дисплазии эпителия, и являются причиной развития аутосомно-доминантного наследственного синдрома - семейного аденоматоза толстой кишки, который характеризуется развитием множественных аденом с последующей их злокачественной трансформацией в 100% случаев [7,8]. Наиболее часто встречающимися типами ПВ в гене *APC* являются делеция, инсерция со сдвигом рамки считывания и нонсенс-мутация. Делеция характеризуется выпадением одного или нескольких нуклеотидов, число которых не кратно 3, из нормальной цепи ДНК, инсерция - это вставка одного или нескольких нуклеотидов, число которых не кратно 3, в молекулу ДНК, а нонсенс-мутация - тип ПВ, при котором сразу происходит образование преждевременного стоп-кодона [9]. К настоящему времени описано более 2000 уникальных патогенных наследственных вариантов в гене *APC*, однако новые ПВ регулярно находят в продолжающихся исследованиях, что обусловлено как популяционной принадлежностью пробандов, так и природой самого гена [8,9]. Для заболевания характерным является аутосомно-доминантный тип наследования, имеющий ряд особенностей:

- признак встречается, как правило, в каждом поколении, что называют наследованием

по вертикали;

- лица мужского и женского пола поражаются с одинаковой частотой;
- больные мужчины и женщины одинаково передают признак потомству - мальчикам и девочкам;
- больной член семьи, как правило, имеет больного родителя (реже родителей);
- вероятность рождения больного ребенка, если больны оба родителя, составляет 75%, если болен один из них - 50%.

В 2002 году впервые были описаны биаллельные ПВ в гене *MUTYH*, расположенном на первой хромосоме в участке 1p34 [10]. Данный ген кодирует белок эксцизионной репарации ДНК, участвующий в восстановлении окислительного повреждения гуанина. ***MUTYH*-ассоциированный полипоз (МАП)** является заболеванием с аутосомно-рецессивным типом наследования, характеризующимся развитием множественных аденом толстой кишки и риском КРР на их фоне, достигающим 80% в случае несвоевременной диагностики и лечения. Характерной особенностью АПС, обусловленного ПВ в гене *MUTYH*, является наличие в толстой кишке помимо аденоматозных полипов также стелющихся **зубчатых аденом**, гиперпластических полипов, смешанных полипов (гиперпластические и аденоматозные) [11,12]. Для заболевания характерным является аутосомно-рецессивный тип наследования, имеющий ряд особенностей:

- признак встречается редко, не в каждом поколении;
- больные дети рождаются, как правило, у здоровых родителей;
- болеют в основном sibсы (братья, сестры);
- у больного родителя могут рождаться здоровые дети;
- лица мужского и женского пола поражаются с одинаковой частотой;
- вероятность рождения больного ребенка в браке двух гетерозигот равна 25% для каждого последующего ребенка независимо от числа уже имеющих больных детей.

При рождении ребенка клинические признаки АПС не проявляются. В дальнейшем по мере роста организма обнаруживается появление мелких полипов на слизистой оболочке толстой кишки [13,14].

1.3 Эпидемиология заболевания или состояния (группы заболеваний или состояний)

В 2023 году в Российской Федерации выявлено более 80700 новых случаев КРР [15]. Около 5-10% приходятся на случаи рака с известной молекулярно-генетической причиной, при этом до 1% случаев вызвано АПС [16], который является вторым по частоте генетически детерминированным синдромом после синдрома Линча [17,18]. Распространенность ПВ в гене *APC* у европейцев, по разным оценкам, составляет от 1:6850 - 1:31250 [19,20].

Частота встречаемости биаллельных ПВ в гене *MUTYH*, по разным оценкам, составляет 1:20000 - 1:60000 [19,21].

1.4 Особенности кодирования заболевания или состояния (группы заболеваний или состояний) по Международной статистической классификации болезней и проблем, связанных со здоровьем

1.4 Коды по МКБ-10

Класс - Новообразования (C00-D48) (II).

Блок - Доброкачественные новообразования (D10-D36).

Код - D12 - Доброкачественное новообразование ободочной кишки, прямой кишки, заднего прохода [ануса] и анального канала:

D12.0 - Слепой кишки

D12.1 – Червеобразного отростка

D12.2 - Восходящей ободочной кишки

D12.3 - Поперечной ободочной кишки

D12.4 - Нисходящей ободочной кишки

D12.5 - Сигмовидной кишки

D12.6 - Ободочной кишки неуточненной части, в том числе

- Аденоматоз ободочной кишки
- Толстой кишки без дополнительного уточнения
- Полипоз (врожденный) ободочной кишки

D12.7 - Ректосигмоидного соединения

D12.8 - Прямой кишки

D12.9 - Заднего прохода [ануса] и анального канала

1.5 Классификация заболевания или состояния (группы заболеваний или состояний)

К полипозным синдромам относят ситуации, когда при обследовании выявляют 20 и более полипов толстой кишки. Все они объединяются понятием «аденоматозный полипозный синдром».

АПС классифицируют по клиническому течению и локализации ПВ. Классификация применяется для определения тяжести заболевания и выбора тактики лечения [1,2]. Выделяют следующие клинические формы заболевания:

1. Классическая форма - наиболее часто встречающаяся форма, для которой

характерно наличие в толстой кишке сотен или тысяч (т.е. более 100) полипов, а их злокачественная трансформация наступает в возрасте 18-40 лет. Первые симптомы заболевания могут появляться уже в детском возрасте. Кроме того, у пациентов с классической формой заболевания могут развиваться выраженные метаболические нарушения и анемия, нередко вызывающие у детей отставание в физическом развитии [2,23]. При классической форме АПС ПВ в гене *APC* обнаруживают примерно в 80% наблюдений. В остальных случаях констатируют наличие гена *APC* дикого типа.

При классической форме АПС дополнительно выделяют синдром Гарднера и синдром Тюрко.

- *Синдром Гарднера* - сочетание АПС с опухолями мягких тканей, остеомами костей черепа. Чаще всего встречаются десмомы - высокодифференцированные соединительнотканые опухоли, локализующиеся в передней брюшной стенке, брыжейке тонкой или толстой кишки, иногда в межмышечных слоях спины и плечевого пояса. По своей структуре опухоли не являются злокачественными, не дают метастазов, однако склонны к агрессивному местно-деструктивному росту и частому рецидивированию.
- *Синдром Тюрко* - АПС в сочетании со злокачественными опухолями центральной нервной системы - медуллобластомами.

2. Ослабленная форма, для которой характерно наличие в толстой кишке от 20 до 100 полипов, локализующихся преимущественно в проксимальных отделах. Клинические проявления возникают в возрасте 40-45 лет, а малигнизация полипов происходит в возрасте старше 50 лет. Ослабленная форма встречается примерно у 8% пациентов с АПС. При ослабленной форме АПС ПВ в гене *APC* выявляют примерно в 20% наблюдений. В остальных случаях, при выявлении 20-99 полипов, констатируют наличие гена *APC* дикого типа.

3. *MUTYH*-ассоциированный полипоз, обусловленный наличием 2 биаллельных ПВ в гене *MUTYH*, в отличие от классической и ослабленной форм, при которых ПВ имеют место в гене *APC* [24-27]. Несмотря на локализацию ПВ в разных генах, МАП может проявлять себя как классическая форма АПС (100 и более полипов), так и ослабленная (20-99 полипов). В отличие от классической и ослабленной форм АПС, при МАП всегда выявляется 2 ПВ в гене *MUTYH*.

4. Доклиническая форма. К данному варианту заболевания относятся клинические ситуации, когда у родственника пациента с АПС был выявлен ПВ, но при колоноскопии полипы толстой кишки выявлены не были.

1.6 Клиническая картина заболевания или состояния (группы заболеваний или состояний)

Наиболее частыми проявлениями заболевания *при классической форме АПС* являются изменения частоты и консистенции стула - диарейный синдром, метаболические нарушения, а также наличие примеси крови и слизи в кале, боли в животе. Помимо того, характерными симптомами являются также общая слабость, головокружение, которые развиваются на фоне анемии. Первые симптомы появляются в возрасте 14-16 лет, а злокачественное перерождение полипов наступает в возрасте 18-40 лет. При позднем обращении возможны признаки нарушения кишечной проходимости.

При ослабленной форме АПС основными жалобами у пациентов служат выделение крови, слизи из заднего прохода. При этом первые симптомы заболевания появляются в возрасте 20-45 лет, а злокачественное перерождение полипов зачастую наступает в возрасте старше 40 лет. Наиболее часто диагноз ослабленной формы АПС устанавливают в результате обследования по поводу клинической симптоматики, характерной для наличия злокачественной опухоли толстой кишки.

MUTYH-ассоциированный полипоз по клинической картине схож с ослабленной формой АПС.

Кроме того, у пациентов с АПС имеется высокий риск развития злокачественных новообразований внекишечной локализации: рак двенадцатиперстной кишки, желудка, щитовидной железы, головного мозга, гепатобластомы (могут возникать у детей), опухоли гепатобилиарной системы [23].

2. Диагностика заболевания или состояния (группы заболеваний или состояний), медицинские показания и противопоказания к применению методов диагностики

Диагностика АПС основана на клинической картине заболевания, данных семейного анамнеза, эндоскопической картине и молекулярно-генетическом исследовании.

При установке диагноза АПС необходимо проводить дифференциальную диагностику с другими заболеваниями и наследственными синдромами:

- рак толстой кишки
- синдром Линча
- синдром Пейтца-Егерса
- ювенильный полипоз
- зубчатый полипоз
- смешанный полипоз

Критерии установления диагноза/состояния:

Диагноз АПС устанавливают на основании клинической картины (наличие 20 и более полипов толстой кишки) и результатов генетических исследований с указанием наличия и локализации ПВ в генах *APC/MUTYH*. Последние два критерия особенно важны для клинического генетика, участие которого при АПС необходимо в рамках работы мультидисциплинарной команды.

При наличии 100 и более полипов толстой кишки устанавливают диагноз классической формы АПС. При выявлении ПВ в гене *APC* его обязательно указывают. Например:

«Аденоматозный полипозный синдром, классическая форма. Патогенный вариант в гене *APC* с.2730-2737del8».

Если у пациента не выявляют ПВ в гене *APC*, то констатируют наличие гена *APC* дикого типа. При этом диагноз формулируют следующим образом:

«Аденоматозный полипозный синдром, классическая форма. Ген *APC* дикого типа».

При классической форме АПС и выявлении опухоли мягких тканей устанавливают диагноз синдрома Гарднера, а также указывают характер, локализацию и размер опухоли мягких тканей, например:

«Аденоматозный полипозный синдром, классическая форма. Патогенный вариант в гене *APC* с.2730-2737del8. Синдром Гарднера, десмома передней брюшной стенки 6х13 см».

При классической форме АПС и выявлении опухоли задней черепной ямки устанавливают диагноз синдрома Тюрко. Эту часть диагноза формирует врач-нейрохирург, например:

«Аденоматозный полипозный синдром, классическая форма. Патогенный вариант в гене *APC* с.2730-2737del8. Синдром Тюрко, медуллобластома мозжечка».

При обнаружении 20-99 полипов толстой кишки устанавливают диагноз ослабленной формы АПС. При ослабленной форме обязательно указывают количество и размер выявленных полипов, а также локализацию ПВ в гене *APC*, например:

«Аденоматозный полипозный синдром, ослабленная форма (52 полипа толстой кишки, 3-28 мм). Патогенный вариант в гене *APC* p.Arg405Ter».

Если при наличии 20-99 полипов толстой кишки ПВ в гене *APC* не выявляют, то констатируют дикий тип *APC* гена, например:

«Аденоматозный полипозный синдром, ослабленная форма (34 полипа толстой кишки, 8-34 мм), ген *APC* дикого типа».

Если у родственников пациента выявлен ПВ в гене *APC*, то даже при отсутствии

полипов толстой кишки необходимо выставить диагноз АПС, при этом обязательно указывают локализацию ПВ, например:

«Аденоматозный полипозный синдром, доклиническая форма. Патогенный вариант в гене APC c.2730-2737del8».

При выявлении у пациента 2 биаллельных ПВ в гене *MUTYH* устанавливают диагноз МАП, при этом указывают число и размеры полипов, а также локализацию ПВ в гене *MUTYH*, например:

«Аденоматозный полипозный синдром. *MUTYH*-ассоциированный полипоз (14 полипов, 6-25 мм). Патогенные варианты в гене *MUTYH* p.Arg231His и p.Gly382Asp».

При МАП, если число полипов больше 100, то точное количество и размеры полипов не указывают, например:

«Аденоматозный полипозный синдром. *MUTYH*-ассоциированный полипоз (более 100 полипов). Патогенные варианты в гене *MutYH* p.Arg231His и p.Gly382Asp».

При обнаружении 2 ПВ в гене *MUTYH* у родственников пациента, даже при отсутствии полипов при колоноскопии устанавливают диагноз АПС, например:

«Аденоматозный полипозный синдром. *MUTYH*-ассоциированный полипоз. Патогенные варианты в гене *MUTYH* p.Arg231His и p.Gly382Asp. Доклиническая стадия».

При обнаружении злокачественной опухоли толстой кишки при АПС на первое место в диагнозе нужно выносить диагноз рака, например:

«Рак восходящей кишки T4N0M0. Аденоматозный полипозный синдром, классическая форма. Патогенный вариант в гене APC c.2730-2737del8».

2.1 Жалобы и анамнез

Для пациентов с АПС наиболее характерны жалобы на частый, жидкий стул, боли в животе, наличие патологических примесей в стуле (кровь, слизь). Некоторые пациенты могут предъявлять жалобы на общую слабость, снижение веса, вздутие живота, тошноту.

- Всем пациентам, у которых по данным анамнеза и инструментального обследования имеется (имелось) суммарно более 20 полипов толстой кишки (включая аденомы, зубчатое поражение, гиперпластические полипы), а также тем, у кого имеется семейный анамнез АПС или в анамнезе на фоне наличия любого количества полипов в толстой кишке имелись внекишечные проявления АПС (множественные аденомы двенадцатиперстной кишки/желудка, десмоидные опухоли, папиллярный рак щитовидной железы, эпидермальные кисты, остеомы), **рекомендуется** составление родословной с последующим анализом характерного для данной семьи типа наследования (аутосомно-доминантный, аутосомно-рецессивный) [24,28-30].

Уровень убедительности рекомендаций - С (уровень достоверности доказательств – 5)

2.2 Физикальное обследование

Всем пациентам с подозрением на АПС необходимо проведение физикального обследования:

- общий осмотр;
- осмотр и пальпация живота;
- наружный осмотр области промежности и заднего прохода;
- пальцевое исследование прямой кишки.

При общем осмотре пациента обращают внимание на индекс массы тела, бледность и сухость кожных покровов, наличие/отсутствие внекишечных проявлений (опухоли мягкий тканей, сальных желез). Осмотр и пальпацию живота проводят с целью выявления опухолей органов брюшной полости, десмоидных опухолей и оценки состояния паховых лимфоузлов.

Осмотр перианальной области проводят на гинекологическом кресле в положении пациента на спине с максимально приведенными к животу ногами, а при невозможности - в положении на боку. При наружном осмотре области промежности и заднего прохода обращают внимание на изменения перианальной кожи, форму ануса, его зияние, наличие каких-либо изменений и деформаций. При пальцевом исследовании прямой кишки оценивают наличие или отсутствие полипов в нижеампулярном отделе прямой кишки и их размеры, а также наличие или отсутствие злокачественных новообразований на их фоне. Следует обратить внимание на тонус и волевые сокращения анального сфинктера для оценки состояния запирающего аппарата прямой кишки (ЗАПК).

2.3 Лабораторные диагностические исследования

- Всем пациентам с подозрением на АПС **рекомендуется** выполнить молекулярно-генетическое исследование мутаций в генах *APC/MUTYH* в крови [30-36].

Уровень убедительности рекомендаций - С (уровень достоверности доказательств - 4)

Комментарий: этот метод позволяет установить не только наличие заболевания у пациента, но и определить вероятность его развития у еще здорового ребенка. Всем пациентам, имеющим более 20 аденоматозных полипов в толстой кишке, необходимо выполнять ДНК-диагностику всей кодирующей последовательности генов *APC/MUTYH*. Причем если у больного выявлено более 100 полипов, то в целях экономии времени целесообразно начинать исследование с гена *APC*, а если их количество от 20 до 100, то с гена *MUTYH* [19,21,22,34]. Учитывая количество уже известных ПВ в гене *APC* (более 2000), а также гене *MUTYH* (более 220), **необходимо** проводить изучение **полной кодирующей последовательности** указанных генов.

Методы: производят забор крови у больного АПС, исследуют кодирующие участки

генов APC/MUTYH. В случае обнаружения ПВ производят забор крови у его кровных родственников. Поскольку у кровных родственников выявленный ПВ локализуется в тех же участках гена, что и у пациента, проводят прицельное изучение только одного участка гена. В случае подтверждения наличия ПВ исследуемому устанавливают диагноз АПС и назначают проведение эндоскопического исследования.

- Всем пациентам с подозрением на АПС, у которых по результатам секвенирования не выявлено ПВ в генах APC/MUTYH, **рекомендуется** продолжить молекулярно-генетическое исследование с целью поиска крупных перестроек в гене APC [30].

Уровень убедительности рекомендаций - С (уровень достоверности доказательств - 4)

Комментарий: согласно исследованиям, крупные перестройки в гене APC составляют до 10% от общего количества диагностируемых ПВ, ведущих к развитию классической формы АПС. При последовательном использовании традиционного секвенирования по Сэнгеру и метода выявления крупных перестроек (MLPA - мультиплексная лигазная цепная реакция) удается поднять суммарную частоту обнаруженных ПВ в гене APC выше 90 %. При этом необходимость поиска протяженных делеций/дупликаций в гене MUTYH не показана [30].

- Всем кровным родственникам пациента с подтвержденным наличием ПВ в генах APC/MUTYH (дети, братья и сестры, племянники) **рекомендуется** выполнять молекулярно-генетическое исследование для поиска аналогичного ПВ, в случае выявления которого им показано проведение пожизненного клинического мониторинга и выполнение своевременного оперативного вмешательства во избежание злокачественной трансформации полипов [31-33].

Уровень убедительности рекомендаций - С (уровень достоверности доказательств - 5)

Комментарий: в случае отсутствия ПВ в генах APC и MUTYH у больных с клинической картиной АПС отпадает целесообразность генетического тестирования всех его кровных родственников. Но все эти родственники потенциально находятся в группе риска развития рака толстой кишки и нуждаются в пожизненном мониторинге.

Кроме того, у пациентов с подозрением на АПС по результатам общего (клинического) анализа крови может быть диагностирована желездефицитная анемия, а биохимическое исследование крови позволяет выявить электролитные и метаболические нарушения, гипопроотеинемию (в частности, гипоальбуминемию).

2.4 Инструментальные диагностические исследования

- **Рекомендуется** всем пациентам с подозрением на АПС выполнение тотальной колоноскопии с биопсией [17,19,26, 28].

Уровень убедительности рекомендаций С (уровень достоверности доказательств - 5)

Комментарий: колоноскопия является основным и наиболее точным методом диагностики АПС. При данном исследовании определяют степень поражения различных отделов толстой кишки полипами, что прямым образом влияет на выбор тактики лечения. С помощью биопсии получают данные о злокачественной трансформации полипов в различных участках толстой кишки [28].

- Для повышения частоты выявления аденом всем пациентам с подозрением на АПС **рекомендуется** при колоноскопии дополнительно использовать программное обеспечение (искусственный интеллект), продемонстрировавшее воспроизводимый уровень точности автоматизированного выявления/детекции эпителиальных доброкачественных новообразований толстой кишки [91-95].

Уровень убедительности рекомендации В (уровень достоверности доказательств – 1).

Комментарий: В систематическом обзоре был проведен анализ 6 рандомизированных контролируемых исследований для сравнения ЧВА при проведении колоноскопии с использованием и без использования CAdE-системы (2480 человек в группе с применением CAdE, 2482 – в контрольной группе) [91]. Результаты мета-анализа показали статистически значимое увеличение частоты выявления аденом в случае использования компьютерных систем автоматической детекции полипов и увеличения времени выведения колоноскопа. Другой систематический обзор с мета-анализом семи рандомизированных клинических исследований (2595 колоноскопий с применением CAdE систем, 2622 стандартных колоноскопий) показал 80% увеличение среднего количества выявляемых аденом небольшого размера на одного пациента при применении средств автоматической компьютерной детекции, по сравнению со стандартной колоноскопией [92]. Правда, исследования, включенные в обзор, в основном, проведены в одной стране (КНР); также не указан уровень врачей-эндоскопистов, выполнявших колоноскопии. Мета-анализ шести рандомизированных контролируемых исследований (4996 случаев) показал более высокий уровень выявления аденом и полипов при колоноскопии с использованием искусственного интеллекта для плоских аденом и зубчатых образований на широком основании, хотя для полипов на ножке «стандартная» колоноскопия показала лучший результат [93]. Крупное мультицентровое рандомизированное контролируемое исследование (3059 пациентов, 1519 в группе проведения колоноскопии с использованием CAdE системы, 1540 в контрольной группе стандартной колоноскопии) показало увеличение частоты выявленных аденом, как у эндоскопистов с опытом более 5000 проведенных колоноскопий, так и у менее опытных эндоскопистов [94]. Аналогичные результаты получены в исследованиях отечественных разработок [95].

- **Рекомендуется** всем пациентам с АПС проведение ЭГДС для определения

наличия/отсутствия полипов в желудке, двенадцатиперстной кишке и их злокачественной трансформации [38-41].

Уровень убедительности рекомендаций С (уровень достоверности доказательств - 4)

- **Рекомендуется** всем пациентам с АПС проведение КТ или МРТ органов брюшной полости, КТ или МРТ органов таза у мужчин и органов малого таза у женщин с целью исключения опухолей внекишечной локализации и десмоидных опухолей интраабдоминальной локализации [35-37,42,43].

Уровень убедительности рекомендаций С (уровень достоверности доказательств - 4)

Комментарий: при наличии злокачественных опухолей на фоне АПС дополнительно выполняют КТ органов грудной полости для определения распространенности злокачественного процесса и диагностики отдаленного метастазирования опухоли.

- При планировании пациенту с АПС оперативного вмешательства с формированием тонкокишечного резервуара **рекомендуется** проведение физиологического исследования функций сфинктерного (запирательного) аппарата прямой кишки для исключения исходной недостаточности анального сфинктера, которая может негативно сказаться на функциональных результатах операции [44,45].

Уровень убедительности рекомендаций С (уровень достоверности доказательств - 5)

- При наличии злокачественных опухолей прямой кишки на фоне АПС **рекомендуется** выполнение магнитно-резонансной томографии органов малого таза для оценки наличия злокачественной трансформации и глубины инвазии [35,51,59].

Уровень убедительности рекомендаций В (уровень достоверности доказательств - 3)

Комментарий: при выявлении у пациента с АПС новообразования с подозрением на малигнизацию или злокачественной опухоли толстой кишки необходимо проведение дополнительных методов обследования, предусмотренных Клиническими рекомендациями по диагностике и лечению рака ободочной кишки и ректосигмоидного перехода, рака прямой кишки [58,59].

2.5 Иные диагностические исследования

Нет.

3. Лечение, включая медикаментозную и немедикаментозную терапии, диетотерапию, обезболивание, медицинские показания и противопоказания к применению методов лечения

3.1 Консервативное лечение

Методов нехирургического лечения АПС не существует [1,2,35,47].

3.2 Хирургическое лечение

В настоящее время основным методом лечения АПС является хирургический. При этом лечение АПС следует выполнять в специализированных стационарах, поскольку частота осложнений и функциональный исход существенно зависит от квалификации врача-колопроктолога, врача-хирурга (в частности, от числа проведенных аналогичных вмешательств) [48].

- При выполнении хирургических вмешательств пациентам с АПС **рекомендуется** использование лапароскопических технологий при технической возможности [49,50,83,84].

Уровень убедительности рекомендаций А (уровень достоверности доказательств - 2)

Комментарии: применение лапароскопических технологий позволяет уменьшить операционную травму, снизить уровень периоперационных осложнений, обеспечивает возможность ранней активизации больного, а также сокращение сроков реабилитационного периода [50]. Помимо этого, у пациенток с АПС использование лапароскопических технологий снижает риск развития бесплодия на 90% [83].

3.2.1 Классическая форма АПС

Учитывая генетически-детерминированную природу заболевания (следовательно, отсутствие возможностей консервативного лечения), а также облигатно-предраковый статус заболевания, единственно возможным методом хирургического лечения является удаление органа-мишени - толстой кишки.

- При подтвержденной классической форме АПС всем пациентам **рекомендуется** выполнение колпроктэктомии с формированием тонкокишечного резервуара, резервуаро-анального анастомоза и превентивной илеостомы [52, 53, 86].

Уровень убедительности рекомендаций С (уровень достоверности доказательств - 4)

Комментарий: принимая во внимание молодой возраст пациентов (при классической форме заболевания манифестация происходит во 2-3 десятилетия жизни), с потенциальной целью социальной адаптации после удаления толстой кишки выполняют пластический этап операции - формирование резервуара из дистальной петли подвздошной кишки, низведение полученной конструкции в полость таза с наложением резервуаро-анального анастомоза и превентивной двустольной илеостомы [53].

Для улучшения качества жизни пациентов при выполнении хирургического вмешательства возможно сохранение 1-2 см стенки прямой кишки в наданальной области для формирования анастомоза аппаратным способом. При невозможности сформировать анастомоз при помощи сшивающего аппарата следует выполнить его наложение ручным способом. Несмотря на то, что при использовании сшивающего аппарата сохраняется

небольшой фрагмент слизистой оболочки, риск развития рака в этой области невысок и соответствует таковому при формировании ручного анастомоза [54].

Реконструктивную операцию по восстановлению непрерывности кишечника - закрытие илеостомы - выполняют не ранее, чем через 2-3 месяца после первичной операции при условии герметичности тонкокишечного резервуара, а также резервуаро-анального анастомоза (по результатам ретроградного рентгенологического исследования с контрастом - резервуарографии) [2].

- Больному с классической формой АПС при наличии противопоказаний к формированию тонкокишечного резервуара и резервуаро-анального анастомоза **рекомендуется** выполнение колпроктэктомии с формированием концевой илеостомы [35].

Уровень убедительности рекомендаций С (уровень достоверности доказательств - 5)

Комментарий: противопоказаниями к выполнению колпроктэктомии с формированием тонкокишечного резервуара и резервуаро-анального анастомоза являются: наличие десмоидной опухоли, вовлекающей брыжейку тонкой кишки, а также анатомические особенности брыжейки тонкой кишки, исключающие возможность низведения в полость малого таза; наличие низко расположенного рака прямой кишки с прорастанием в окружающие ткани и инфильтрацией элементов тазового дна; а также отказ пациента от пластического компонента операции в пользу формирования постоянной илеостомы (в связи с личностными предпочтениями или нарушением работы запирающего аппарата прямой кишки) [35].

3.2.2 Ослабленная форма АПС

Выбор метода хирургического лечения ослабленной формы АПС зависит от возраста манифестации заболевания, количества, вида, размеров и локализации выявленных полипов толстой кишки, а также результатов генетического исследования.

- Больному с ослабленной формой АПС при возможности полной эндоскопической санации толстой кишки и наличии не более 10 полипов размером $>1\text{ см}$ **рекомендуется** выполнение эндоскопического удаления полипов толстой кишки [55,87].

Уровень убедительности рекомендаций С (уровень достоверности доказательств - 5)

Комментарий: необходимо помнить, что независимо от результатов выполнения эндоскопической полипэктомии пациентам требуется регулярное динамическое наблюдение, так как данный метод является исключительно поддерживающим и не может заменить радикальную операцию [55]. Противопоказаниями к эндоскопической полипэктомии служат: подозрение на наличие малигнизации в каком-либо из полипов, наличие дисплазии высокой степени в ткани полипа по результатам биопсии, значимое увеличение количества и размеров полипов в срок между двумя ближайшими

колоноскопиями [55].

- При ослабленной форме АПС и выявлении биаллельных ПВ в гене *MUTYH*, а также при обнаружении в прямой кишке незначительного количества полипов, **рекомендуется** выполнение колэктомии с формированием илеоректального анастомоза [35,56,57].

Уровень убедительности рекомендаций С (уровень достоверности доказательств - 4)

Комментарий: клиническая картина АПС, обусловленного наличием ПВ в гене *MUTYH*, характеризуется преимущественным поражением правых отделов толстой кишки и незначительным количеством полипов в прямой кишке, в связи с чем возможно ее сохранение при хирургическом лечении [56]. При выявлении ослабленной формы АПС у пациентов старше 45 лет при отсутствии признаков малигнизации полипов и преимущественном поражении правых отделов толстой кишки также возможно сохранение прямой кишки и формирование илеоректального анастомоза. После выполнения указанной операции пациентам необходим ежегодный эндоскопический контроль с удалением вновь образующихся полипов в прямой кишке [57].

3.2.3 МАП

- Больному с МАП при наличии 20-99 полипов и возможности полной эндоскопической санации толстой кишки (при наличии не более 10 полипов размером >1см) **рекомендуется** выполнение эндоскопического удаления полипов толстой кишки [12, 87].

Уровень убедительности рекомендаций С (уровень достоверности доказательств - 5).

- При выявлении биаллельных ПВ в гене *MUTYH*, а также при обнаружении более 100 полипов в ободочной кишке и незначительного количества полипов в прямой кишке, **рекомендуется** выполнение колэктомии с формированием илеоректального анастомоза [35,56,57,86].

Уровень убедительности рекомендаций С (уровень достоверности доказательств - 5)

- При МАП с количеством полипов 100 и более, а также множественным поражением прямой кишки всем пациентам **рекомендуется** выполнение колпроктэктомии с формированием тонкокишечного резервуара, резервуаро-анального анастомоза, превентивной илеостомии [12].

Уровень убедительности рекомендаций С (уровень достоверности доказательств - 5)

3.3 Лечение КРР на фоне АПС

В большинстве случаев при диагностике АПС выявляют наличие одиночных или синхронных множественных малигнизированных опухолей толстой кишки. При этом зачастую симптоматика КРР играет ведущую роль в клинической картине.

При выявлении злокачественной опухоли толстой кишки у пациента с АПС

целесообразно проведение неoadъювантного/адъювантного лечения (при необходимости) по поводу КРР (см. клинические рекомендации «Рак ободочной кишки и ректосигмоидного перехода» и «Рак прямой кишки») [58,59]. При развитии КРР на фоне АПС приоритетным является лечение онкологического заболевания согласно его локализации и степени распространенности [58,59].

- При хирургическом лечении больного с КРР на фоне АПС оперативное вмешательство **рекомендуется** выполнять согласно онкологическим принципам, изложенным в клинических рекомендациях по диагностике и лечению рака ободочной и прямой кишки [58,59], дополняя его удалением остальных отделов толстой кишки.

Уровень убедительности рекомендаций С (уровень достоверности доказательств - 5)

- При хирургическом лечении больного с КРР на фоне АПС, у которого подтверждено наличие биаллельных патогенных вариантов в гене *MUTYH* и диагностировано менее 100 полипов толстой кишки, **рекомендуется** выполнять сегментарную резекцию толстой кишки согласно онкологическим принципам, изложенным в клинических рекомендациях по диагностике и лечению рака ободочной и прямой кишки [58,59]

Уровень убедительности рекомендаций С (уровень достоверности доказательств - 5)

с последующим ежегодным эндоскопическим контролем и удалением выявляемых полипов в оставшихся отделах толстой кишки [86].

Уровень убедительности рекомендаций В (уровень достоверности доказательств - 2)

Комментарий: согласно результатам проведенного систематического обзора с метаанализом хирургической тактики у больных с *MUTYH*-ассоциированным полипозом, обобщившим данные о 474 пациентах с МАП, КРР был диагностирован у 56% больных, подавляющему большинству из которых (87%) были выполнены сегментарные резекции толстой кишки. При этом метакронные раки встречались лишь в 5% случаев. Авторы приходят к выводу, что, несмотря на риск развития КРР, который в большинстве наблюдений имел неагрессивное течение, клиническое течение *MUTYH*-ассоциированного полипоза является относительно благоприятным. Для данной категории пациентов возможно ограничиться резекцией пораженного раком отдела толстой кишки с ежегодным эндоскопическим контролем и удалением выявляемых полипов в оставшихся отделах толстой кишки [86].

3.4 Лечение десмоидных опухолей у пациентов с АПС

Десмоидные опухоли – это гистологически доброкачественные, но потенциально локально агрессивные новообразования, которые поражают около 15% пациентов с АПС. В

отличие от других десмоидных опухолей, АПС-ассоциированные десмоиды, как правило, располагаются в брюшной полости и вовлекают брыжейку тонкой кишки. Большинство из них возникает после проведенного оперативного лечения. Факторами риска развития десмоидов считают наличие подобных опухолей в семейном анамнезе, внутрибрюшные хирургические вмешательства, а также расположение ПВ в промежутке от 148 до 1800 кодонов в гене *APC* [60]. При совпадении этих факторов риск развития внутрибрюшной десмоидной опухоли достигает 65% [61].

Доказанных предикторов роста десмоидных опухолей не существует. Некоторые из них могут спонтанно прекратить расти, некоторые регрессируют, а другие продолжают безостановочный рост. У незначительного количества пациентов этот рост может быть быстрым и неконтролируемым.

- При выявлении у пациентов с АПС десмоидной опухоли, располагающейся в толще брюшной стенки или в брюшной полости, **рекомендуется** проведение консервативной терапии высокодозными препаратами группы антиэстрогенов в комбинации с нестероидным противовоспалительным препаратом из группы производных уксусной кислоты и родственных соединений [35, 88].

Уровень убедительности рекомендаций С (уровень достоверности доказательств - 5)

Комментарии: ввиду незначительного количества и качества (ретроспективные, неконтролируемые) проведенных исследований убедительных данных о приоритетных методах лечения десмоидных опухолей нет. Однако в проспективном когортном исследовании, включившем 64 пациента с возникшими на фоне АПС десмоидными внутрибрюшными опухолями, после проводимого на протяжении как минимум 1 года лечения высокодозными антиэстрогенами в комбинации с нестероидным противовоспалительным препаратом из группы производных уксусной кислоты и родственных соединений продемонстрирован ответ опухоли (в виде стабилизации или регрессии) в 85% случаев. После достижения положительного ответа доза препаратов была редуцирована у 60% пациентов, на этом фоне отмечен только один рецидив опухоли через 10 лет [62]. Таким образом, роль хирургического лечения десмоидных опухолей должна быть ограничена коррекцией вторичных изменений, обусловленных местным характером роста опухоли - обструкции желудочно-кишечного тракта, мочевыводящих путей, и т.д.

4. Медицинская реабилитация и санаторно-курортное лечение, медицинские показания и противопоказания к применению методов реабилитации, в том числе основанных на использовании природных лечебных факторов

Специфические меры реабилитации пациентов с АПС отсутствуют. У ряда

пациентов, у которых оперативное вмешательство по поводу АПС завершилось формированием тонкокишечного резервуара и резервуаро-анального анастомоза, возможно ухудшение функции держания. Меры медицинской реабилитации направлены на максимально быстрое восстановление в послеоперационном периоде, достижение социально-приемлемой степени адаптации пациентов в обществе после хирургического лечения. При этом реабилитацию таким пациентам проводят в три этапа: 1-й этап (ранняя реабилитация) - осуществляется непосредственно после хирургического вмешательства по 14-е сутки. Основными задачами являются: восстановление нормального функционирования желудочно-кишечного тракта, контроль гомеостаза, купирование послеоперационного болевого синдрома, активизация пациента, заживление послеоперационных ран. Второй этап реабилитации начинается после 15-х суток и продолжается по мере необходимости в последующем, направлен на окончательное заживление послеоперационных ран с контролем за деятельностью желудочно-кишечного тракта и других систем организма. Данный этап возможно осуществлять как амбулаторно, так и в условиях стационара дневного или круглосуточного пребывания. Третий этап реабилитации осуществляется в поздний послеоперационный период у пациентов как с постоянной илеостомой, так и перед реконструктивно-восстановительной операцией. Основными реабилитационными действиями на данном этапе являются компенсация функции желудочно-кишечного тракта, а также мероприятия, направленные на выявление нарушений и коррекцию функции запирающего аппарата прямой кишки.

Пациентам с АПС, перенесшим хирургическое вмешательство с формированием временной/постоянной илеостомы, необходимо использование калоприемников и средств по уходу за стомой [63]. Для ухода за стомой в раннем послеоперационном периоде используют специальный послеоперационный калоприемник, который наклеивают сразу же по окончании операции. В пластине вырезают отверстие, соответствующее размеру стомы. Прозрачный мешок и снимающаяся крышка позволяют контролировать состояние стомы в раннем послеоперационном периоде. Для дальнейшего ухода за стомой пациенту подбирают одно- или двухкомпонентную систему с учетом функциональных особенностей стомы, рельефа перистомальной области, индивидуальных предпочтений и возможности обучения пациента.

- Пациентам с АПС перед выполнением реконструктивно-восстановительной операции **рекомендуется** выполнение исследования функций сфинктерного (запирающего) аппарата прямой кишки (сфинктерометрия, профилометрия, исследование проводимости по срамному нерву) с последующим осмотром (консультацией) врача функциональной диагностики при выявлении функциональных нарушений [45,46].

Уровень убедительности рекомендаций С (уровень достоверности доказательств - 5)

Комментарий: у ряда пациентов, у которых оперативное вмешательство по поводу АПС завершилось формированием тонкокишечного резервуара, возможно снижение функции держания, обусловленное удалением ампулы прямой кишки и интраоперационной травматизацией запирающего аппарата вследствие формирования резервуаро-анального анастомоза [64,85].

- При выявлении у пациента с АПС, перенесшего колпроктэктомия с формированием тонкокишечного резервуара и резервуаро-анального анастомоза, недостаточности анального сфинктера 2-3 степени перед реконструктивной операцией **рекомендуется** проведение 10-дневного цикла электростимуляции с использованием биологической обратной связи (БОС-терапия и тиббиальная нейромодуляция) в условиях дневного или круглосуточного стационара с целью улучшения ожидаемого качества жизни пациентов [46, 65].

Уровень убедительности рекомендаций С (уровень достоверности доказательств - 4)

Комментарий: в реабилитации пациентов с недостаточностью анального сфинктера, по данным литературы, широкое применение нашел метод лечения, основанный на биологической обратной связи (БОС), направленный на улучшение сократительной способности мышц наружного сфинктера и тазового дна за счет увеличения как силы, так и длительности произвольного сжатия [46, 65]. Данный метод вовлекает в процесс реабилитации собственные ресурсы организма с выработкой правильных навыков на уровне создания новых условно-рефлекторных связей. Так же эффективным является метод тиббиальной нейромодуляции, при котором электрический ток по одним нервным путям модулирует существовавшую ранее активность в других нервных путях или центрах. Чрескожную электростимуляцию заднего большеберцового нерва применяют при функциональных заболеваниях органов малого таза, так как в составе заднего большеберцового нерва проходят волокна из II и III крестцовых сегментов спинного мозга, играющие значительную роль в иннервации прямой кишки, мочевого пузыря и их сфинктеров. Доказано, что мышечные структуры отключенного запирающего аппарата могут реагировать на терапию биологической обратной связью и проведение тиббиальной нейромодуляции с увеличением как тонуса, так и силы волевых сокращений [46, 65]. Стимуляцию тиббиального нерва проводят с помощью накожного стимулирующего электрода, что позволяет пациенту после курса предварительного обучения продолжить курс лечения самостоятельно в домашних условиях. В таком случае курс лечения с ежедневными сеансами стимуляции может продлеваться до 1-3 месяцев. Контроль эффективности БОС-терапии производят перед началом и по окончании каждого курса

процедур путем комплексного физиологического исследования функции запирающего аппарата прямой кишки (сфинктерометрия + физиологическое исследование резервуарной функции сформированного резервуара). При улучшении показателей тонуса и сократительной способности анальных сфинктеров можно ставить вопрос о выполнении реконструктивно-восстановительной операции, направленной на возобновление естественного пассажа по желудочно-кишечному тракту [46].

5. Профилактика и диспансерное наблюдение, медицинские показания и противопоказания к применению методов профилактики

С учетом того, что АПС является наследственным заболеванием, специфической профилактики его не существует [1,2]. Несмотря на это, имеются данные о изучении применения нестероидных противовоспалительных и противоревматических препаратов в качестве химиопрофилактических средств у пациентов с АПС. При этом было продемонстрировано, что назначение нестероидных противовоспалительных препаратов из группы производных уксусной кислоты и родственных соединений, а также из группы коксибов уменьшают количество и размер полипов в краткосрочной перспективе [66-69], однако долгосрочная профилактика рака как конечная точка не была достигнута в крупных рандомизированных исследованиях [70-72].

Рассматривая АПС как облигатное предраковое заболевание, важно уточнить, что единственным способом профилактики КРР является своевременное хирургическое лечение, описанное в п.3. К мерам профилактики также можно отнести тщательный сбор семейного анамнеза у пациента с АПС, проведение необходимого генетического исследования и комплексное обследование ближайших кровных родственников для своевременного выявления больных АПС до начала проявления клинической симптоматики.

АПС зачастую сопровождается развитием множественных полипов также в верхних отделах желудочно-кишечного тракта (желудок, двенадцатиперстная кишка). При этом полипы фундальных желез выявляются у 80% пациентов с АПС [73] и являются полностью доброкачественными образованиями без злокачественного потенциала, не повышая риск развития рака желудка [74]. Вместе с тем, наличие аденоматозных полипов в двенадцатиперстной кишке при АПС ассоциировано с риском развития рака в 5% наблюдений [75].

- Пациентам с АПС **рекомендуется** проводить эзофагогастродуоденоскопию с возраста 25 лет, у тех пациентов, кому диагноз АПС установлен в более позднем возрасте, - с момента установки диагноза АПС [35, 41].

Уровень убедительности рекомендаций С (уровень достоверности доказательств - 5).

Комментарий: учитывая частоту развития рака двенадцатиперстной кишки, достигающей 5%, профилактическое удаление органа не применяется. При этом для тех пациентов, у кого рак двенадцатиперстной кишки был диагностирован в процессе динамического наблюдения, было продемонстрировано преимущество в выживаемости по сравнению с теми, кто обратился к врачу уже с клинической симптоматикой [76]. В настоящее время для стадирования поражения двенадцатиперстной кишки и определения интервалов наблюдения принято использовать классификацию Spigelman A.D. (табл. 1).

Таблица 1. Классификация поражения двенадцатиперстной кишки при АПС и соответствующая тактика ведения (по Spigelman A.D. [37,38]).

	Количество баллов		
	1	2	3
Число полипов	1-4	5-20	>20
Размер полипа, мм	1-4	5-10	>10
Гистологическая структура	Тубулярная	Тубулярно-ворсинчатая	Ворсинчатая
Степень Дисплазии	Слабая	Умеренная	Тяжелая
Сумма баллов	Стадия	Рекомендованная тактика	
0	0	ЭГДС через 5 лет	
1-4	I	ЭГДС через 5 лет	
5-6	II	ЭГДС через 3 года	
7-8	III	ЭГДС через 1 год, возможно эндоскопическое вмешательство	
9-12	IV	ЭГДС через 6-12 месяцев либо эндоскопическое/хирургическое лечение	

- Всем пациентам с АПС, перенесшим колпроктэктомию с формированием илео-ректального/резервуаро-анального анастомоза, **рекомендуется** проводить ежегодное эндоскопическое исследование оставшейся части прямой кишки, тонкокишечного резервуара [12,35,36,81].

Уровень убедительности рекомендаций А (уровень достоверности доказательств - 3).

Комментарий: в остающейся после хирургического лечения части прямой кишки возможно появление новых полипов, которые при отсутствии необходимого контроля склонны к малигнизации. Кроме того, через 12-18 месяцев после закрытия илеостомы в резервуаре развиваются морфологические изменения эпителиальной выстилки,

характеризующиеся уплощением и сокращением числа ворсинок, приводящим к их атрофии ("толстокишечная метаплазия"), что потенциально ведет к риску развития злокачественной трансформации слизистой оболочки резервуара [79,80]. Так, в результате систематического обзора 54 работ, обобщивших данные о 5010 пациентах, оперированных по поводу АПС, отмечено, что суммарный риск развития аденом в тонкокишечном резервуаре и оставшейся части прямой кишки при формировании резервуаро-ректального анастомоза составил 85% к 20 годам после операции. Риск выявления аденом после операции с формированием илео-ректального анастомоза составил 85% к 5 годам после операции и 100% к 10 годам. Кумулятивный риск развития рака к 30 годам после хирургического лечения АПС составил 24% [81].

- Всем пациентам, перенесшим хирургическое лечение по поводу АПС, **рекомендуется** проводить ежегодное комплексное УЗИ/КТ органов брюшной полости и малого таза для своевременного выявления возможных десмоидных опухолей [89, 90].

Уровень убедительности рекомендаций А (уровень достоверности доказательств - 2).

Комментарий: АПС-ассоциированные десмомы, как правило, располагаются в брюшной полости, вовлекают брыжейку тонкой кишки и возникают после операции. Факторами риска развития десмом считают наличие подобных опухолей в семейном анамнезе, хирургическое вмешательство на брюшной полости, а также расположение ПВ в промежутке со 148 до 1800 кодона в гене APC [60]. При совпадении этих факторов риск развития внутрибрюшной десмоидной опухоли достигает 65% [61,82].

6. Организация оказания медицинской помощи

Первичная специализированная медико-санитарная помощь больным АПС оказывается врачом-колопроктологом, врачом-онкологом и иными врачами-специалистами в медицинских организациях, имеющих лицензию на оказание соответствующих видов медицинской деятельности.

При подозрении или выявлении АПС у пациента врачи-терапевты, врачи-терапевты участковые, врачи общей практики (семейные врачи), врачи-специалисты, средние медицинские работники в установленном порядке направляют пациента на консультацию в медицинскую организацию, имеющую в своем составе кабинет врача-колопроктолога, и/или амбулаторный колопроктологический центр (отделение) для оказания ему первичной специализированной медико-санитарной помощи. Консультация в указанных структурных подразделениях медицинской организации должна быть проведена не позднее 15 рабочих дней с даты выдачи направления на консультацию.

Врач-колопроктолог организует своевременное квалифицированное обследование пациента, включая определение степени выраженности клинической симптоматики,

эндоскопическое исследование, взятие биопсийного материала и консультацию врача-генетика. Врач-генетик выясняет семейный анамнез, составляет родословную и назначает проведение ДНК-диагностики в лаборатории генетики.

При необходимости лечения и углубленного обследования в стационарных условиях пациент направляется лечащим врачом в колопроктологическое отделение или иную медицинскую организацию, оказывающую медицинскую помощь в стационарных условиях пациентам по профилю "колопроктология".

Врач-колопроктолог медицинской организации, имеющей в своем составе кабинет врача-колопроктолога, амбулаторный колопроктологический центр (отделение), направляет пациента в медицинские организации, имеющие для оказания медицинской помощи в стационарных условиях в своем составе колопроктологическое отделение и генетическую лабораторию (в случае невозможности установления диагноза при оказании первичной специализированной медико-санитарной помощи), для оказания специализированной, в том числе высокотехнологичной, медицинской помощи. Срок начала оказания специализированной, за исключением высокотехнологичной, медицинской помощи определяется по решению комиссии по отбору пациентов для госпитализации в зависимости от тяжести клинической симптоматики, срок не должен превышать 30 календарных дней с даты выдачи направления на госпитализацию.

Специализированная, в том числе высокотехнологичная, медицинская помощь при АПС оказывается врачами-колопроктологами в медицинских организациях, имеющих в своем составе колопроктологическое отделение, имеющих лицензию, необходимую материально-техническую базу, сертифицированных специалистов, в стационарных условиях и условиях дневного стационара и включает в себя диагностику, лечение АПС, требующих использования специальных методов и сложных уникальных медицинских технологий, а также медицинскую реабилитацию.

Показания для госпитализации в круглосуточный или дневной стационар медицинской организации, оказывающей специализированную, в том числе высокотехнологичную медицинскую помощь при АПС, определяются врачом-колопроктологом с проведением при необходимости мультидисциплинарного консилиума.

Показанием для госпитализации пациента в медицинскую организацию в экстренной или неотложной форме является:

- 1) Наличие осложнений АПС, требующих оказания ему специализированной медицинской помощи в экстренной и неотложной форме.
- 2) Наличие осложнений лечения АПС, требующих оказания ему специализированной медицинской помощи в экстренной и неотложной форме.

Показанием для госпитализации в медицинскую организацию в плановой форме является:

1) Необходимость выполнения сложных интервенционных диагностических медицинских вмешательств, требующих последующего наблюдения в условиях круглосуточного или дневного стационара.

2) Наличие показаний к специализированному лечению АПС (хирургическое вмешательство), требующему наблюдения в условиях круглосуточного или дневного стационара.

Показанием к выписке пациента из медицинской организации является:

1) Завершение курса лечения или одного из этапов оказания специализированной, в том числе высокотехнологичной медицинской помощи, в условиях круглосуточного или дневного стационара, при условии отсутствия осложнений лечения, требующих медикаментозной коррекции и/или медицинских вмешательств в стационарных условиях.

2) Отказ пациента или его законного представителя от специализированной, в том числе высокотехнологичной медицинской помощи в условиях круглосуточного или дневного стационара, установленной консилиумом медицинской организации, оказывающей лечение АПС при условии отсутствия осложнений основного заболевания и/или лечения, требующих медикаментозной коррекции и/или медицинских вмешательств в стационарных условиях.

3) Необходимость перевода пациента в другую медицинскую организацию по соответствующему профилю оказания медицинской помощи. Заключение о целесообразности перевода пациента в профильную медицинскую организацию осуществляется после предварительной консультации по предоставленным медицинским документам и/или предварительного осмотра пациента врачами-специалистами медицинской организации, в которую планируется перевод.

7. Дополнительная информация (в том числе факторы, влияющие на исход заболевания или состояния)

Нет.

Критерии оценки качества медицинской помощи

Критерии оценки качества первичной медико-санитарной помощи взрослым при аденоматозном полипозном синдроме (коды по МКБ - 10: D12)

№ п/п	Критерии оценки качества	Оценка выполнения
1.	Выполнена колоноскопия (тотальная)	Да/Нет
2.	Выполнена эзофагогастродуоденоскопия	Да/Нет
3.	Выполнена компьютерная томография органов брюшной полости	Да/Нет
4.	Выполнена компьютерная томография органов таза	Да/Нет
5.	Выполнено молекулярно-генетическое исследование мутаций в гене <i>APC</i> в крови и/или молекулярно-генетическое исследование мутаций в гене <i>MUTYH</i> в крови (при установлении диагноза)	Да/Нет

Критерии оценки качества специализированной медицинской помощи взрослым при аденоматозном полипозном синдроме (коды по МКБ - 10: D12)

№ п/п	Критерии оценки качества	Оценка выполнения
1.	Выполнена колоноскопия (тотальная) (при отсутствии выполнения на предыдущем этапе и/или при не информативности ранее проведенного исследования)	Да/Нет
2.	Выполнена эзофагогастродуоденоскопия (при отсутствии выполнения на предыдущем этапе и/или при не информативности ранее проведенного исследования)	Да/Нет
3.	Выполнена компьютерная томография органов брюшной полости (при отсутствии выполнения на предыдущем этапе и/или при не информативности ранее проведенного исследования)	Да/Нет
4.	Выполнена компьютерная томография органов таза (при отсутствии выполнения на предыдущем этапе и/или при не информативности ранее проведенного исследования)	Да/Нет
5.	Выполнено молекулярно-генетическое исследование мутаций в гене <i>APC</i> в крови и/или молекулярно-генетическое исследование мутаций в гене <i>MUTYH</i> в крови (при установлении диагноза и/или при отсутствии выполнения на предыдущем этапе, и/или при не информативности ранее проведенного исследования)	Да/Нет
6.	Выполнено исследование функций сфинктерного (запирательного) аппарата прямой кишки (при планировании формирования тонкокишечного резервуара)	Да/Нет
7.	Выполнена колэктомия с брюшно-анальной резекцией прямой кишки или лапароскопическая колэктомия с брюшно-анальной резекцией прямой кишки, или лапароскопически-ассистированная, колэктомия с брюшно-анальной резекцией прямой кишки (при классической форме)	Да/Нет
8.	Выполнена лапароскопически-ассистированная колэктомия с формированием илеоректального анастомоза или колэктомия с формированием илеоректального анастомоза (при ослабленной форме)	Да/Нет

Список литературы

1. Справочник по колопроктологии (под редакцией Ю.А.Шелыгина, Л.А. Благодарного) - М.: Литтерра, - 2012. - 596 с.
2. Цуканов А.С., Шелыгин Ю.А., Фролов С.А., Кузьминов А.М. Семейный аденоматоз толстой кишки. Хирург. 2017; 3: 14-24.
3. Groden J., Thliveris A., Samowitz W. et al. Identification and characterization of the familial adenomatous polyposis coli gene. Cell. 1991; 66: 589-600.
4. Herrera L., Kakati S., Gibas L. et al. Gardner syndrome in man with an interstitial deletion of 5q. Am.J.Med.Genet. 1986; 25: 473-476.
5. Joslyn G., Carlson M., Thliveris A. et al. Identification of deletion mutations and three new genes at the familial polyposis locus. Cell. 1991; 66: 601-613.
6. Nallamilli B.R.R., Hegde M. Detecting *APC* gene mutations in familial adenomatous polyposis (FAP). Curr.Protoc.Hum.Genet. 2017; 92: 10.8.1-10.8.16. doi:10.1002/cphg.29
7. Fodde R. The APC gene in colorectal cancer. Eur J Cancer. 2002; 38(7): 867-871.
8. Tsukanov A.S., Pospekhova N.I., Shubin V.P., Kuzminov A.M., Kashnikov V.N., Frolov S.A., Shelygin Y.A. Mutations in the *APC* gene in Russian patients with classic form of familial adenomatous polyposis. Russian Journal of Genetics. 2017; 53(3): 369375.
9. Kastrinos F., Syngal S. Inherited Colorectal Cancer Syndromes. Cancer J. 2011; 17(6): 405-415.
10. Al-Tassan N., Chmiel N. H., Maynard J. et al. Inherited variants of *MUTYH* associated with somatic G:C/T:A mutations in colorectal tumors. Nature Genetics. 2002; 30: 227-232.
11. Kantor M., Sobrado J., Patel S. et al. Hereditary Colorectal Tumors: A Literature Review on *MUTYH*-associated Polyposis. Gastroenterology Research and Practice. 2017; 2017:8693182. doi: 10.1155/2017/8693182.
12. Nielsen M., Infante E., Brand R. *MUTYH* Polyposis. In: Adam M.P., Ardinger H.H., Pagon R.A. et al., editors. GeneReviews® [Internet]. Seattle (WA): University of Washington, Seattle. 2012; 4 [Updated 2021 May].
13. Galiatsatos P, Foulkes WD. Familial adenomatous polyposis. Am J Gastroenterol. 2006; 101(2): 385-398.
14. Septer S., Lawson C.E., Anant S., Attard T. Familial adenomatous polyposis in pediatrics: natural history, emerging surveillance and management protocols, chemopreventive strategies, and areas of ongoing debate. Fam Cancer. 2016; 15(3): 477-485.
15. Злокачественные новообразования в России в 2023 году (заболеваемость и смертность) (под редакцией А.Д. Каприна, В.В. Старинского, А.О. Шахзадовой) — М.: МНИОИ им. П.А. Герцена — филиал ФГБУ «НМИЦ радиологии» Минздрава

России, - 2024. – илл. – 276 с.

16. Цуканов А.С., Шубин В.П., Поспехова Н.И., Сачков И.Ю., Кашников В.Н., Шельгин Ю.А. Наследственные раки желудочно-кишечного тракта. Практическая онкология. 2014; 15(3): 126-133.
17. Rozen P., Macrae F. Familial adenomatous polyposis: The practical applications of clinical and molecular screening. *Fam. Cancer*. 2006; 5: 227-235.
18. Цуканов А.С., Поспехова Н.И., Шубин В.П. и др. Дифференциальный диагноз синдрома Линча от других форм неполипозного колоректального рака среди российских пациентов. Российский журнал гастроэнтерологии, гепатологии, колопроктологии. 2014; 24(2): 78-84.
19. Grover S., Kastrinos F., Steyerberg E.W. et al. Prevalence and phenotypes of *APC* and *MUTYH* mutations in patients with multiple colorectal adenomas. *JAMA*. 2012; 308: 485-492.
20. Scheuner M., McNeel T., Freedman A. Population prevalence of familial cancer and common hereditary cancer syndromes. The 2005 California Health Interview Survey. *Genet Med*. 2010; 12: 726-735.
21. Цуканов А.С., Шубин В.П., Кузьминов А.М. и др. Дифференциальный диагноз *MutYH*-ассоциированного полипоза и спорадических полипов толстой кишки. Российский журнал гастроэнтерологии, гепатологии, колопроктологии. 2018; 28(6): 51-57.
22. Kim J.C., Bodmer W.F. Genotypic and Phenotypic Characteristics of Hereditary Colorectal Cancer. *Ann Coloproctol* 2021; 37(6): 368-38.
23. Dinarvand P., Davaro E.P., Doan J.V. et al. Familial Adenomatous Polyposis Syndrome: An Update and Review of Extraintestinal Manifestations. *Arch Pathol Lab Med*. 2019; 143(11): 1382-1398.
24. Brensinger J.D., Laken S.J., Luce M.C. et al. Variable phenotype of familial adenomatous polyposis in pedigrees with 3' mutation in the APC gene. *Gut*. 1998; 43(4): 548-552.
25. Soravia C., Berk T., Madlensky L. et al. Genotype-phenotype correlations in attenuated adenomatous polyposis coli. *Am J Hum Genet*. 1998; 62: 1290-1301.
26. Lal G., Gallinger S. Familial adenomatous polyposis. *Seminars in Surgical Oncology*. 2000; 18: 314-323.
27. Novelli M. The pathology of hereditary polyposis syndromes. *Histopathology*. 2015; 66(1): 78- 87.
28. Barrow P, Khan M, Lalloo F, Evans DG, Hill J. Systematic review of the impact of registration and screening on colorectal cancer incidence and mortality in familial

- adenomatous polyposis and Lynch syndrome. Br J Surg. 2013; 100:1719–1731.
29. Riley BD, Culver JO, Skrzynia C, et al. Essential elements of genetic cancer risk assessment, counseling, and testing: updated recommendations of the National Society of Genetic Counselors. J Genet Couns. 2012; 21:151–161.
30. Логинова А.Н., Шельгин Ю.А., Шубин В.П., Кузьминов А.М., Пикунов Д.Ю., Савельева Т.А., Цуканов А.С. Протяженные перестройки в генах, ответственных за развитие семейного аденоматоза толстой кишки, *MUTYH*-ассоциированного полипоза и синдрома Пейтца-Егерса у российских пациентов. Российский журнал гастроэнтерологии, гепатологии, колопроктологии. 2023. Т. 33. № 1. С. 59-67.
31. Talseth-Palmer B.A. The genetic basis of colonic adenomatous polyposis syndromes. Hereditary Cancer in Clinical Practice (2017) 15:5 DOI 10.1186/s13053-017-0065-x.
32. Jass JR. Colorectal polyposis: from phenotype to diagnosis. Pathol Res Pract. 2008; 204(7):431–47.
33. Friedl W., Caspari R., Sengteller M. et al. Can APC mutation analysis contribute to therapeutic decisions in familial adenomatous polyposis? Experience from 680 FAP families, Gut 2001; 48:515–521.
34. Шубин В.П., Пикунов Д.Ю., Логинова А.Н., Баринов А.А., Шельгин Ю.А., Цуканов А.С. Роль молекулярно-генетического исследования в диагностике наследственного полипозного синдрома. Якутский медицинский журнал. 2023. № 2 (82). С. 49-52.
35. Herzig D., Hardiman K., Weiser M. et al. The American Society of Colon and Rectal Surgeons Clinical Practice Guidelines for the Management of Inherited Polyposis Syndromes. Dis Colon Rectum. 2017; 60(9): 881-894.
36. Syngal S., Brand R.E., Church J.M. et al. ACG clinical guideline: Genetic testing and management of hereditary gastrointestinal cancer syndromes. Am J Gastroenterol. 2015; 110(2): 223-263.
37. Зароднюк И.В., Белов Д.М., Кузьминов А.М., Вышегородцев Д.В., Королик В.Ю., Пикунов Д.Ю., Савельева Т.А. КТ и МРТ диагностика десмоидных фибром при семейном аденоматозе толстой кишки. Колопроктология. 2022. Т. 21. № 2 (80). С. 34-46. Doi 10.33878/2073-7556-2022-21-2-34-46
38. Spigelman A., Talbot I., Williams C. et al. Upper gastrointestinal cancer in patients with familial adenomatous polyposis. Lancet. 1989; 334 (8666): 783-785.
39. Brosens L.A., Keller J.J., Offerhaus G.J.A. et al. Prevention and management of duodenal polyps in familial adenomatous polyposis. Gut. 2005; 54 (7): 1034-1043.
40. Leone P.J., Mankaney G., Sarvapelli Sh. Et al. Endoscopic and histologic features

- associated with gastric cancer in familial adenomatous polyposis. *Gastrointest Endosc.* 2019; 89(5):961-968.
41. Kallenberg F.G.J., Bastiaansen B.A.J., Dekker E. Cap-assisted forward-viewing endoscopy to visualize the ampulla of Vater and the duodenum in patients with familial adenomatous polyposis. *Endoscopy*, 2017;49(2):181-185.
42. de Marchis M.L., Tonelli F., Quaresmini D. et al. Desmoid Tumors in Familial Adenomatous Polyposis. *Anticancer Res.* 2017; 37(7): 3357-3366.
43. Campos F.G., Martinez C.A., Novaes M., Nahas S.C. Desmoid tumors: clinical features and outcome of an unpredictable and challenging manifestation of familial adenomatous polyposis. *Fam Cancer.* 2015; 14(2): 211-219.
44. Будтуев А.С., Пикунов Д.Ю., Рыбаков Е.Г., Севостьянов С.И. Синдром низкой передней резекции прямой кишки и методы его хирургической коррекции. *Вестник хирургии им. И.И. Грекова.* 2014; 173(4): 106-110.
45. Подберзская А.А., Салмин Р.М., Могилевец Э.В. и др. Современные хирургические методы лечения полипоза толстой кишки. *Журнал Гродненского государственного медицинского университета.* – 2016. – № 4(56). – С. 26-29.
46. Фоменко О.Ю., Ачкасов С.И., Титов А.Ю. и соавт. Современные возможности улучшения функционального состояния запирающего аппарата у пациентов с наличием превентивных кишечных стом. *Российский журнал гастроэнтерологии, гепатологии, колопроктологии.* 2015; 25(5): 77-83.
47. Roncucci L., Pedroni M., Mariani F. Attenuated adenomatous polyposis of the large bowel: Present and future. *World J Gastroenterol.* 2017; 23(23): 4135-4139.
48. Burns E.M., Bottle A., Aylin P. et al. Volume analysis of outcome following restorative proctocolectomy. *Br J Surg.* 2011; 98: 408-417.
49. Sylla P., Chessin D.B., Gorfine S.R. et al. Evaluation of onestage laparoscopic-assisted restorative proctocolectomy at a specialty center: comparison with the open approach. *Dis Colon Rectum.* 2009; 52(3): 394-399.
50. Zhang H., Hu S., Zhang G. et al. Laparoscopic versus open proctocolectomy with ileal pouch-anal anastomosis. *Minim Invasive Ther Allied Technol.* 2007; 16(3): 187-191.
51. Norenberg D., Sommer W. H., Thasler W. et al. Structured Reporting of Rectal Magnetic Resonance Imaging in Suspected Primary Rectal Cancer: Potential Benefits for Surgical Planning and Interdisciplinary Communication. *Invest Radiol.* 2017; 52(4): 232-239.
52. Ellis C.N. Colonic adenomatous polyposis syndromes: clinical management. *Clin Colon Rectal Surg.* 2008; 21: 256-262.
53. Aziz O., Athanasiou T., Fazio V.W. et al. Meta-analysis of observational studies of

- ileorectal versus ileal pouch-anal anastomosis for familial adenomatous polyposis. *Br J Surg*. 2006; 93: 407-417.
54. Tajika M., Niwa Y., Bhatia V. et al. Risk of ileal pouch neoplasms in patients with familial adenomatous polyposis. *World J Gastroenterol*. 2013; 19: 6774-6783.
55. Lynch P.M., Morris J.S., Wen S. et al. Proposed staging system and stage-specific interventions for familial adenomatous polyposis. *Gastrointest Endosc*. 2016; 84(1): 115-125.
56. Knudsen A., Bisgaard M., Bulow S. Attenuated familial adenomatous polyposis (AFAP). A review of the literature. *Fam Cancer*. 2003; 2: 43-55.
57. Nascimbeni R., Pucciarelli S., Di Lorenzo D. et al. Rectum-sparing surgery may be appropriate for biallelic MutYH-associated polyposis. *Dis Colon Rectum*. 2010; 53:1670-1675.
58. Клинические рекомендации "Рак ободочной кишки и ректосигмоидного перехода", год утверждения: 2025. https://cr.minzdrav.gov.ru/preview-cr/396_4
59. Клинические рекомендации "Рак прямой кишки", год утверждения: 2025. https://cr.minzdrav.gov.ru/preview-cr/554_4
60. Nieuwenhuis M.H., Lefevre J.H., Bulow S. et al. Family history, surgery, and APC mutation are risk factors for desmoid tumors in familial adenomatous polyposis: an international cohort study. *Dis Colon Rectum*. 2011; 54: 1229-1234.
61. Speake D., Evans D.G., Lalloo F. et al. Desmoid tumours in patients with familial adenomatous polyposis and desmoid region adenomatous polyposis coli mutations. *Br J Surg*. 2007; 94: 1009-1013.
62. Quast D.R., Schneider R., Burdzik E. et al. Long-term outcome of sporadic and FAP-associated desmoid tumors treated with high-dose selective estrogen receptor modulators and sulindac: a single-center long-term observational study in 134 patients. *Fam Cancer*. 2016; 15: 31-40.
63. Лукьянова И.Е., Суханов В.Г. Реабилитационная помощь лицам с ограничениями жизнедеятельности. — М.: Наука, 2007.
64. Annibali R., Oresland T., Hulten L. Does the level of stapled ileoanal anastomosis influence physiologic and functional outcome? *Dis Colon Rectum*. 1994; 37: 321-329.
65. Фоменко О.Ю., Ачкасов С.И., Титов А.Ю. и соавт. Роль аноректальной манометрии, БОС-терапии и тиббиальной нейромодуляции в диагностике и консервативном лечении анальной инконтиненции у пожилых. *Клиническая геронтология*. 2015; 5(6): 16-20.
66. Labayle D., Fischer D., Vielh P. et al. Sulindac causes regression of rectal polyps in familial

- adenomatous polyposis. *Gastroenterology*. 1991; 101: 635-639.
67. Steinbach G., Lynch P.M., Phillips R.K.S. et al. The effect of celecoxib, a cyclooxygenase-2 inhibitor, in familial adenomatous polyposis. *N Engl J Med*. 2000; 342: 1946-1952.
 68. Nugent K.P., Farmer K.C., Spigelman A.D. et al. Randomized controlled trial of the effect of sulindac on duodenal and rectal polyposis and cell proliferation in patients with familial adenomatous polyposis. *Br J Surg*. 1993; 80: 1618-1619.
 69. Higuchi T., Iwama T., Yoshinaga K. et al. A randomized, double-blind, placebo-controlled trial of the effects of rofecoxib, a selective cyclooxygenase-2 inhibitor, on rectal polyps in familial adenomatous polyposis patients. *Clin Cancer Res*. 2003; 9: 4756-4760.
 70. Tonelli F., Valanzano R., Messerini L. et al. Long-term treatment with sulindac in familial adenomatous polyposis: is there an actual efficacy in prevention of rectal cancer? *J Surg Oncol*. 2000; 74: 15-20.
 71. Cruz-Correa M., Hyland L.M., Romans K.E. et al. Long-term treatment with sulindac in familial adenomatous polyposis: a prospective cohort study. *Gastroenterology*. 2002; 122: 641-645.
 72. International Society for Gastrointestinal Hereditary Tumours-InSiGHT. *Fam Cancer*. 2015; 14(Suppl 1): 1-91.
 73. Bianchi L.K., Burke C.A., Bennett A.E. et al. Fundic gland polyp dysplasia is common in familial adenomatous polyposis. *Clin Gastroenterol Hepatol*. 2008; 6: 180-185.
 74. Walton S-J., Frayling I.M., Clark S.K. et al. Gastric tumours in FAP. *Fam Cancer*. 2017; 16: 363-369.
 75. Vasen H.F., Bulow S., Myrhy T. et al. Decision analysis in the management of duodenal adenomatosis in familial adenomatous polyposis. *Gut*. 1997; 40: 716-719.
 76. Bulow S., Christensen I.J., H0jen H. et al. Duodenal surveillance improves the prognosis after duodenal cancer in familial adenomatous polyposis. *Colorectal Dis*. 2012; 14: 947-952.
 77. Arvanitis M.L., Jagelman D.G., Fazio V.W. et al. Mortality in patients with familial adenomatous polyposis. *Dis Colon Rectum* 1990; 33(8): 639-642.
 78. Bertoni G., Sassatelli R., Nigrisoli E., et al. High prevalence of adenomas and microadenomas of the duodenal papilla and periampullary region in patients with familial adenomatous polyposis. *Eur J Gastroenterol Hepatol* 1996; 8(12): 1201-1206.
 79. Shepherd N.A., Jass J.R., Duval I. et al. Restorative proctocolectomy with ileal reservoir: pathological and histochemical study of mucosal biopsy specimens. *J Clin Pathol*. 1987; 40: 601-607.
 80. Setti Carraro P.G., Talbot I.C., Nicholls J.R. Patterns of distribution of endoscopic and histological changes in the ileal reservoir after restorative proctocolectomy for ulcerative

- colitis. A long-term follow-up study. *Int J Colorectal Dis.* 1998; 13: 103-107.
81. Gavric A., Sanchez L.R., Brunori A. et al. Endoscopic management of patients with familial adenomatous polyposis after prophylactic colectomy or restorative proctocolectomy – systematic review of the literature. *Radiol Oncol.* 2024; 58(2): 153–169.
82. Slowik V., Attard T., Dai H., et al. Desmoid tumors complicating Familial Adenomatous Polyposis: a meta-analysis mutation spectrum of affected individuals. *BMC Gastroenterology.* 2015; 15: 84-90.
83. Ahmed Ali U., Keus F., Heikens J.T. et al. Open versus laparoscopic (assisted) ileo pouch anal anastomosis for ulcerative colitis and familial adenomatous polyposis. *Cochrane Database Syst Rev.* 2009; (1) CD006267.
84. Ueno H., Kobayashi H., Konishi T. et al. Prevalence of laparoscopic surgical treatment and its clinical outcomes in patients with familial adenomatous polyposis in Japan. *Int J Clin Oncol.* 2016; 21(4): 713-722.
85. Fazio V.W., Ziv Y., Church J.M. et al. Ileal pouch-anal anastomoses complications and function in 1005 patients. *Ann Surg.* 1995; 222: 120-127.
86. Тобоева М.Х., Шелыгин Ю.А., Цуканов А.С., Пикунов Д.Ю., Фролов С.А., Пономаренко А.А. Хирургическая тактика у пациентов с *MUTYH*-ассоциированным полипозом (систематический обзор, метаанализ). *Колопроктология.* 2022. Т. 21. № 4 (82). С. 120-129. Doi 10.33878/2073-7556-2022-21-4-120-129
87. NCCN Clinical Practice Guidelines in Oncology Genetic/Familial High-Risk Assessment: Colorectal version 1.2024.
88. Vasen H.F., Möslein G., Alonso A., Aretz S., et al. Guidelines for the clinical management of familial adenomatous polyposis (FAP). *Gut.* 2008;57(5):704-13.
89. Aelvoet A.S., Struik D., Bastiaansen B.A. J. et al. Colectomy and desmoid tumours in familial adenomatous polyposis: a systematic review and meta-analysis. *Familial Cancer* (2022), <https://doi.org/10.1007/s10689-022-00288-y>.
90. Jannasch O., Evert M., Rapp L., Lippert H., Meyer F. Aktuelle Diagnostik und Therapie von Desmoidtumoren bei Patienten mit familiärer adenomatöser Polyposis - aus chirurgischer Sicht [Current diagnosis and treatment of desmoid tumours in patients with familial adenomatous polyposis - the surgical view]. *Zentralbl Chir.* 2010;135(1): 34-43. German. doi: 10.1055/s-0028-1098794.
91. Real-time computer aided colonoscopy versus standard colonoscopy for improving adenoma detection rate: a meta-analysis of randomized-controlled trials. *Lancet.* 2020. URL: [https://www.thelancet.com/journals/eclinm/article/PIIS2589-5370\(20\)30366-7/fulltext](https://www.thelancet.com/journals/eclinm/article/PIIS2589-5370(20)30366-7/fulltext).

92. Does computer-aided diagnostic endoscopy improve the detection of commonly missed polyps? A meta-analysis. Clin Endosc. 2022. URL: <https://www.e-ce.org/m/journal/view.php?number=7624>.
93. Artificial intelligence (AI) real-time detection vs. routine colonoscopy for colorectal neoplasia: a meta-analysis and trial sequential analysis. Int J Colorectal Dis. 2021. URL: <https://link.springer.com/article/10.1007/s00384-021-03929-3>.
94. Artificial intelligence-assisted colonoscopy for colorectal cancer screening: a multicenter randomized controlled trial. Gastroenterology. 2022. URL: <https://pubmed.ncbi.nlm.nih.gov/35863686>.
95. Ачкасов СИ, Шелыгин ЮА, Ликотов АА, и др. Эффективность эндоскопической диагностики новообразований толстой кишки с использованием искусственного интеллекта: результаты проспективного тандемного исследования. Колопроктология. 2024;23(2):28-34. doi:10.33878/2073-7556-2024-23-2-28-34.

**Приложение А1. Состав рабочей группы по разработке и пересмотру
клинических рекомендаций**

№	Ф.И.О.	Ученая степень	Ученое звание	Профессиональная ассоциация
1.	Ачкасов Сергей Иванович	д.м.н.	Член- корреспондент РАН, профессор	Ассоциация колопроктологов России
2.	Вышегородцев Дмитрий Вячеславович	д.м.н.		Ассоциация колопроктологов России
3.	Имянитов Евгений Наумович	д.м.н.	Член- корреспондент РАН, профессор	Общество Клинической Онкологии
4.	Кашников Владимир Николаевич	д.м.н.	Доцент	Ассоциация колопроктологов России
5.	Кузьминов Александр Михайлович	д.м.н.	Профессор	Ассоциация колопроктологов России
6.	Куцев Сергей Иванович	д.м.н.	Академик РАН	Ассоциация медицинских генетиков
7.	Москалев Алексей Игоревич	к.м.н.		Ассоциация колопроктологов России
8.	Пикунов Дмитрий Юрьевич	к.м.н.		Ассоциация колопроктологов России
9.	Савельева Татьяна Александровна			Ассоциация колопроктологов России
9.	Стрельников Владимир Викторович	д.б.н.	Доцент	Ассоциация медицинских генетиков
10	Тобоева Маргарита Хетаговна	к.м.н.		Ассоциация колопроктологов России
11.	Фролов Сергей Алексеевич	д.м.н.	Профессор	Ассоциация колопроктологов России
12.	Цуканов Алексей Сергеевич	д.м.н.		Ассоциация колопроктологов России
13.	Шелыгин Юрий Анатольевич	д.м.н.	Академик РАН, профессор	Ассоциация колопроктологов России

Большинство членов рабочей группы являются членами Ассоциации колопроктологов России. Конфликт интересов отсутствует.

Приложение А2. Методология разработки клинических рекомендаций

Целевая аудитория данных клинических рекомендаций:

1. Врачи-колопроктологи
2. Врачи-гастроэнтерологи
3. Врачи-эндоскописты
4. Врачи-хирурги
5. Врачи-онкологи
6. Врачи общей практики (семейные врачи)
7. Врачи-терапевты
8. Врачи-генетики
9. Врачи-лабораторные генетики.

В данных клинических рекомендациях все сведения ранжированы по уровню достоверности (доказательности) в зависимости от количества и качества исследований по данной проблеме.

Таблица 1. Шкала оценки уровней достоверности доказательств (УДД) для методов диагностики (диагностических вмешательств)

УДД	Расшифровка
1	Систематические обзоры исследований с контролем референсным методом или систематический обзор рандомизированных клинических исследований с применением мета-анализа
2	Отдельные исследования с контролем референсным методом или отдельные рандомизированные клинические исследования и систематические обзоры исследований любого дизайна, за исключением рандомизированных клинических исследований с применением мета-анализа
3	Исследования без последовательного контроля референсным методом или исследования с референсным методом, не являющимся независимым от исследуемого метода, или нерандомизированные сравнительные исследования, в том числе когортные исследования
4	Несравнительные исследования, описание клинического случая
5	Имеется лишь обоснование механизма действия или мнение экспертов

Таблица 2. Шкала оценки уровней достоверности доказательств (УДД) для методов профилактики, лечения и реабилитации (профилактических, лечебных, реабилитационных вмешательств)

УДД	Расшифровка
1	Систематический обзор РКИ с применением мета-анализа
2	Отдельные РКИ и систематические обзоры исследований любого дизайна, за исключением РКИ с применением мета-анализа
3	Нерандомизированные сравнительные исследования, в т.ч. когортные исследования
4	Несравнительные исследования, описание клинического случая или серии случаев, исследования «случай-контроль»
5	Имеется лишь обоснование механизма действия вмешательства (доклинические исследования) или мнение экспертов

Таблица 3. Шкала оценки уровней убедительности рекомендаций (УУР) для методов профилактики, диагностики, лечения и реабилитации (профилактических, диагностических, лечебных, реабилитационных вмешательств)

УУР	Расшифровка
А	Сильная рекомендация (все рассматриваемые критерии эффективности (исходы) являются важными, все исследования имеют высокое или удовлетворительное методологическое качество, их выводы по интересующим исходам являются согласованными)
В	Условная рекомендация (не все рассматриваемые критерии эффективности (исходы) являются важными, не все исследования имеют высокое или удовлетворительное методологическое качество и/или их выводы по интересующим исходам не являются согласованными)
С	Слабая рекомендация (отсутствие доказательств надлежащего качества (все рассматриваемые критерии эффективности (исходы) являются неважными, все исследования имеют низкое методологическое качество и их выводы по интересующим исходам не являются согласованными)

Порядок обновления клинических рекомендаций.

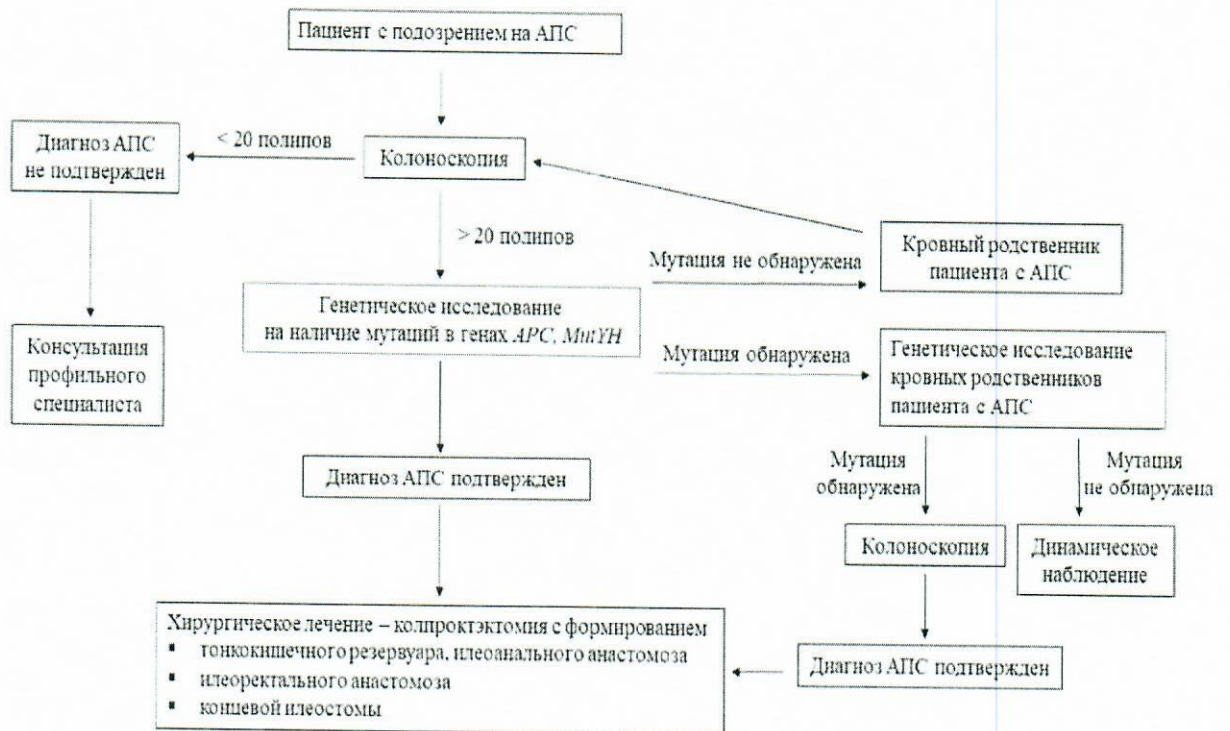
Механизм обновления клинических рекомендаций предусматривает их систематическую актуализацию - не реже чем один раз в три года, а также при появлении новых данных с позиции доказательной медицины по вопросам диагностики, лечения, профилактики и реабилитации конкретных заболеваний, наличии обоснованных дополнений/замечаний к ранее утверждённым КР, но не чаще 1 раза в 6 месяцев.

**Приложение А3. Справочные материалы, включая соответствие показаний
к применению и противопоказаний, способов применения и доз
лекарственных препаратов, инструкции по применению лекарственного
препарата**

Данные клинические рекомендации разработаны с учётом следующих нормативно-правовых документов:

1. Федеральному закону от 21.11.2011 г. № 323-ФЗ (с изменениями на 24.12. 2024 г.) «Об основах охраны здоровья граждан в Российской Федерации»
2. Постановлению Правительства Российской Федерации от 17.11.2021 г. № 1968 «Об утверждении Правил поэтапного перехода медицинских организаций к оказанию медицинской помощи на основе клинических рекомендаций, разработанных и утвержденных в соответствии с частями 3, 4, 6 - 9 и 11 статьи 37 Федерального закона «Об основах охраны здоровья граждан в Российской Федерации»
3. Приказу Министерства здравоохранения Российской Федерации от 2 апреля 2010 г. № 206н (ред. от 21.02.2020) «Об утверждении порядка оказания медицинской помощи населению с заболеваниями толстой кишки, анального канала и промежности колопроктологического профиля»
4. Приказу Министерства здравоохранения Российской Федерации от 15.03.2022 № 168н «Об утверждении порядка проведения диспансерного наблюдения за взрослыми»
5. Приказу Министерства здравоохранения Российской Федерации от 23.12.2020 № 1363н "Об утверждении Порядка направления застрахованных лиц в медицинские организации, функции и полномочия учредителей в отношении которых осуществляют Правительство Российской Федерации или федеральные органы исполнительной власти, для оказания медицинской помощи в соответствии с едиными требованиями базовой программы обязательного медицинского страхования"

Приложение Б. Алгоритмы действий врача



Приложение В. Информация для пациента

При наличии у пациента близких родственников, у которых ранее был диагностирован АПС, либо рак толстой кишки в молодом возрасте, либо имелись указания на наличие множественных полипов толстой кишки, необходимо обращение к врачу для проведения необходимых обследований и возможной ранней диагностики АПС.

Пациентам с диагностированным АПС необходимо помнить об обязательном пожизненном регулярном динамическом наблюдении и плановом обследовании даже после проведенного хирургического лечения, т.к. органами-мишенями при АПС являются не только элементы желудочно-кишечного тракта, но и другие системы и органы.

**Приложение Г1-ГN. Шкалы оценки, вопросники и другие оценочные
инструменты состояния пациента, приведенные в клинических
рекомендациях**

Информация отсутствует