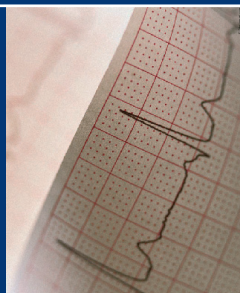


**В.В.Мурашко**  
**А.В.Струтынский**



**ЭКГ**

# ЭЛЕКТРО КАРДИО ГРАФИЯ

**В.В.Мурашко,  
А.В.Струтынский**

# **ЭЛЕКТРОКАРДИОГРАФИЯ**

***Учебное пособие***

*Рекомендовано Учебно-методическим объединением  
по медицинскому и фармацевтическому образованию  
вузов России в качестве учебного пособия  
для студентов медицинских вузов*

17-е издание (электронное)



**Москва  
«МЕДпресс-информ»  
2021**

УДК 616.12-073.97  
ББК 53.4  
М91

*Все права защищены. Никакая часть данной книги не может быть воспроизведена в любой форме и любыми средствами без письменного разрешения владельцев авторских прав.*

*Рецензенты:*

*А.А.Шептулин*, проф., д.м.н., каф. внутр. болезней ММА им. И.М.Сеченова;

*С.Н.Прокопьева*, доц., зав. каф. функц. диагностики Казанской гос. мед. акад.;

*А.Г.Латыпов*, доц. каф. функц. диагностики Казанской гос. мед. акад.

**Мурашко В.В.**

М91 Электрокардиография [Электронный ресурс] : учебн. пособие / В.В.Мурашко, А.В.Струтынский. — 17-е изд. (эл.). — М.: МЕДпресс-информ, 2021. — 320 с. : ил.  
ISBN 978-5-00030-941-4

В учебном пособии с современных позиций рассмотрены изменения электрокардиограммы при нарушениях функций автоматизма, возбудимости и проводимости, при гипертрофии предсердий и желудочков, а также при поражении миокарда различной этиологии.

УДК 616.12-073.97  
ББК 53.4

ISBN 978-5-00030-941-4

© Мурашко В.В., Струтынский А.В., 2004  
© Оформление, оригинал-макет.  
Издательство «МЕДпресс-информ», 2004

# ОГЛАВЛЕНИЕ

<b>Предисловие .....</b>	<b>8</b>
<b>Введение.....</b>	<b>9</b>
<b>Глава 1. Биоэлектрические основы электрокардиографии .....</b>	<b>11</b>
1.1. Мембранная теория возникновения биопотенциалов .....	11
1.2. Основные функции сердца .....	14
1.2.1. Функция автоматизма .....	14
1.2.2. Функция проводимости .....	16
1.2.3. Функция возбудимости и рефрактерность волокон миокарда .....	20
1.2.4. Функция сократимости .....	21
1.3. Формирование нормальной электрокардиограммы .....	21
1.3.1. Формирование электрограммы одиночного мышечного волокна .....	21
1.3.2. Дипольные свойства волны деполяризации и реполяризации на поверхности одиночного мышечного волокна. Понятие о векторе .....	24
1.3.3. Электрическое поле источника тока. Понятие о суммации и разложении векторов .....	27
1.3.4. Формирование электрокардиограммы при распространении волны возбуждения по сердцу .....	31
Контрольные вопросы .....	42
<b>Глава 2. Методика регистрации электрокардиограммы .....</b>	<b>43</b>
2.1. Электрокардиографическая аппаратура .....	43
2.2. Электрокардиографические отведения .....	45
2.2.1. Стандартные отведения .....	45
2.2.2. Усиленные отведения от конечностей .....	47
2.2.3. Шестиосевая система координат (по Bayley) .....	49
2.2.4. Грудные отведения .....	51
2.2.5. Дополнительные отведения .....	53
2.3. Техника регистрации электрокардиограммы .....	55
2.3.1. Условия проведения электрокардиографического исследования .....	55
2.3.2. Наложение электродов .....	56
2.3.3. Подключение проводов к электродам .....	57
2.3.4. Выбор усиления электрокардиографа .....	57
2.3.5. Запись электрокардиограммы .....	57
2.4. Функциональные пробы .....	58
2.4.1. Пробы с физической нагрузкой .....	58
2.4.2. Проба с блокаторами $\beta$ -адренорецепторов .....	59
2.4.3. Проба с хлоридом калия .....	60

2.4.4. Проба с дипиридамолом .....	60
2.5. Дополнительные методы исследования .....	61
2.5.1. Длительное мониторирование ЭКГ по Холтеру .....	61
2.5.2. Чреспищеводная электрическая стимуляция сердца .....	62
2.5.3. Электрография пучка Гиса .....	63
Контрольные вопросы .....	64
<b>Глава 3. Нормальная электрокардиограмма .....</b>	<b>65</b>
3.1. Зубец <i>P</i> .....	66
3.2. Интервал <i>P—Q(R)</i> .....	68
3.3. Желудочковый комплекс <i>QRST</i> .....	69
3.3.1. Зубец <i>Q</i> .....	69
3.3.2. Зубец <i>R</i> .....	72
3.3.3. Зубец <i>S</i> .....	75
3.3.4. Сегмент <i>RS—T</i> .....	77
3.3.5. Зубец <i>T</i> .....	78
3.3.6. Интервал <i>Q—T (QRST)</i> .....	80
Контрольные вопросы .....	81
<b>Глава 4. Анализ электрокардиограммы .....</b>	<b>82</b>
4.1. Анализ сердечного ритма и проводимости .....	84
4.1.1. Анализ регулярности сердечных сокращений .....	84
4.1.2. Подсчет числа сердечных сокращений .....	85
4.1.3. Определение источника возбуждения .....	87
4.1.4. Оценка функции проводимости .....	90
4.2. Определение поворотов сердца вокруг переднезадней, продольной и поперечной осей .....	95
4.2.1. Определение положения электрической оси сердца. Повороты сердца вокруг переднезадней оси .....	95
4.2.2. Определение поворотов сердца вокруг продольной оси .....	107
4.2.3. Определение поворотов сердца вокруг поперечной оси (верхушкой вперед или назад) .....	110
4.3. Анализ предсердного зубца <i>P</i> .....	112
4.4. Анализ желудочкового комплекса <i>QRST</i> .....	113
4.4.1. Анализ комплекса <i>QRS</i> .....	113
4.4.2. Анализ сегмента <i>RS—T</i> .....	114
4.4.3. Анализ зубца <i>T</i> .....	114
4.4.4. Анализ интервала <i>Q—T</i> .....	114
4.5. Электрокардиографическое заключение .....	114
Контрольные вопросы .....	115
<b>Глава 5. Электрокардиограмма при нарушениях ритма сердца .....</b>	<b>116</b>
5.1. Нарушения автоматизма СА-узла (номотопные аритмии) .....	117

5.1.1. Синусовая тахикардия .....	118
5.1.2. Синусовая брадикардия .....	120
5.1.3. Синусовая аритмия .....	120
5.1.4. Синдром слабости синоатриального узла .....	121
5.2. Эктопические (гетеротопные) ритмы, обусловленные преобладанием автоматизма эктопических центров .....	122
5.2.1. Медленные (замещающие) выскальзывающие ритмы и комплексы .....	123
5.2.2. Ускоренные эктопические ритмы, или непароксизмальная тахикардия .....	125
5.2.3. Миграция суправентрикулярного водителя ритма .....	126
5.3. Эктопические (гетеротопные) циклы и ритмы, преимущественно не связанные с нарушением автоматизма .....	129
5.3.1. Экстрасистолия .....	129
5.3.2. Пароксизмальная тахикардия .....	140
5.3.3. Трепетание предсердий .....	148
5.3.4. Мерцание (фибрилляция) предсердий .....	151
5.3.5. Трепетание и мерцание (фибрилляция) желудочков .....	154
5.4. Выявление аритмий с помощью длительного мониторирования ЭКГ по Холтеру .....	155
Контрольные вопросы .....	157

## **Глава 6. Электрокардиограмма при нарушениях функции**

<b>проводимости .....</b>	<b>162</b>
6.1. Синоатриальная блокада .....	162
6.2. Внутрисердечная блокада .....	164
6.3. Атриовентрикулярные блокады .....	164
6.3.1. Атриовентрикулярная блокада I степени .....	165
6.3.2. Атриовентрикулярная блокада II степени .....	167
6.3.3. Атриовентрикулярная блокада III степени (полная атриовентрикулярная блокада) .....	169
6.4. Синдром Морганьи—Адамса—Стокса .....	171
6.5. Синдром Фредерика .....	173
6.6. Электрограмма пучка Гиса при атриовентрикулярных блокадах .....	173
6.7. Блокада ножек и ветвей пучка Гиса .....	177
6.7.1. Блокада одной ветви пучка Гиса (однопучковые блокады) .....	177
6.7.2. Сочетанные блокады двух ветвей пучка Гиса (двухпучковые блокады) .....	187
6.7.3. Блокада трех ветвей пучка Гиса (трехпучковая блокада) .....	193
6.8. Синдромы преждевременного возбуждения желудочков .....	195

6.8.1. Электрокардиограмма при синдроме Вольфа— Паркинсона—Уайта (Wolff—Parkinson—White, WPW) .....	195
6.8.2. Синдром укороченного интервала $P-Q(R)$ .....	199
Контрольные вопросы .....	200
<b>Глава 7. Электрокардиограмма при гипертрофии предсердий и желудочков .....</b>	<b>207</b>
7.1. Гипертрофия левого предсердия .....	207
7.2. Гипертрофия правого предсердия .....	209
7.3. Перегрузка предсердий.....	212
7.4. Гипертрофия левого желудочка.....	214
7.5. Гипертрофия правого желудочка.....	221
7.6. Комбинированная гипертрофия обоих желудочков.....	230
7.7. Перегрузка желудочков .....	233
Контрольные вопросы .....	234
<b>Глава 8. Электрокардиограмма при ишемической болезни сердца .....</b>	<b>240</b>
8.1. Электрокардиограмма при ишемии, ишемическом повреждении и некрозе сердечной мышцы .....	240
8.1.1. Ишемия миокарда .....	240
8.1.2. Ишемическое повреждение .....	243
8.1.3. Некроз .....	246
8.2. Электрокардиограмма при остром крупноочаговом инфаркте миокарда в динамике.....	252
8.2.1. Острая стадия инфаркта миокарда .....	253
8.2.2. Подострая стадия инфаркта миокарда .....	255
8.2.3. Рубцовая стадия инфаркта миокарда.....	256
8.2.4. Изменения электрокардиограммы при инфарктах миокарда различной локализации .....	257
8.2.5. Прекардиальное электрокардиографическое картирование сердца при остром инфаркте миокарда.....	265
8.3. Электрокардиограмма при аневризме сердца .....	266
8.4. Электрокардиограмма при мелкоочаговом инфаркте миокарда .....	267
8.5. Электрокардиограмма при приступе стенокардии .....	268
8.6. Электрокардиограмма при хронической ишемической болезни сердца.....	270
8.6.1. Проба с дозированной физической нагрузкой на велозергометре .....	272
8.6.2. Дипиридамовая проба .....	275
8.6.3. Длительное мониторирование ЭКГ по Холтеру .....	278
8.6.4. Чреспищеводная электрическая стимуляция сердца.....	282

Контрольные вопросы .....	284
<b>Глава 9. Электрокардиограмма при некоторых заболеваниях сердца и синдромах</b> .....	288
9.1. Электрокардиограмма при приобретенных пороках сердца .....	288
9.1.1. Электрокардиограмма при стенозе левого атриовентрикулярного отверстия (митральный стеноз) .....	288
9.1.2. Электрокардиограмма при недостаточности митрального клапана (митральная недостаточность) .....	290
9.1.3. Электрокардиограмма при сочетанном митральном пороке сердца .....	292
9.1.4. Электрокардиограмма при сужении устья аорты (аортальный стеноз) .....	292
9.1.5. Электрокардиограмма при недостаточности клапана аорты (аортальная недостаточность) .....	295
9.1.6. Электрокардиограмма при недостаточности трехстворчатого клапана (трикуспидальная недостаточность) .....	296
9.2. Электрокардиограмма при остром легочном сердце .....	298
9.3. Электрокардиограмма при перикардитах .....	299
9.4. Электрокардиограмма при миокардитах .....	302
9.5. Электрокардиограмма при кардиомиопатиях .....	302
9.5.1. Электрокардиограмма при алкогольной миокардиодистрофии .....	303
9.5.2. Электрокардиограмма при тиреотоксической миокардиодистрофии .....	305
9.5.3. Электрокардиограмма при климактерической и дисгормональной миокардиодистрофии .....	305
9.6. Электрокардиограмма при нарушениях электролитного обмена .....	306
9.6.1. Электрокардиограмма при гипокалиемии .....	307
9.6.2. Электрокардиограмма при гиперкалиемии .....	308
9.6.3. Электрокардиограмма при гипокальциемии .....	308
9.6.4. Электрокардиограмма при гиперкальциемии .....	308
9.7. Электрокардиограмма при передозировке сердечных гликозидов .....	310
9.8. Синдром ранней реполяризации желудочков .....	311
Контрольные вопросы .....	312
<b>Список литературы</b> .....	314



# ПРЕДИСЛОВИЕ

## *Уважаемый коллега!*

С момента выхода первого издания этой книги прошло более 15 лет. За это время существенно изменилось оснащение современной кардиологической и терапевтической клиники. Разработаны и внедрены в широкую клиническую практику многие новые высокоинформативные методы инструментального исследования сердца, коренным образом изменившие наши представления о механизмах формирования и прогрессирования патологических процессов в сердце, а также критериях диагностики и оценки результатов лечения. Тем не менее, среди многочисленных инструментальных методов исследования до сих пор ведущее место справедливо принадлежит традиционной электрокардиографии. Несмотря на все свои ограничения, этот метод является незаменимым в повседневной клинической практике, помогая врачу своевременно диагностировать нарушения сердечного ритма и проводимости, инфаркт миокарда и нестабильную стенокардию, эпизоды безболевого ишемии миокарда и другие хронические формы ИБС, гипертрофию или электрическую перегрузку желудочков сердца и предсердий, кардиомиопатии и миокардиты и т.п. Следует заметить, что основные принципы анализа традиционной ЭКГ, изложенные в нашем учебном пособии, в частности векторный принцип анализа электрокардиограмм, практически не изменились за это время и полностью применимы к оценке многих современных способов изучения электрической активности сердца — длительного мониторингирования ЭКГ по Холтеру, результатов функциональных нагрузочных тестов, автоматизированных систем регистрации и анализа электрокардиограмм, многополюсного поверхностного ЭКГ-картирования сердца и даже внутрисердечного электрофизиологического исследования (ЭФИ). Освоению метода клинической электрокардиографии и посвящена наша книга. Ее отличительной особенностью является то, что она предназначена главным образом для студентов медицинских вузов, впервые приступающих к овладению этим методом и не обладающих опытом и навыками работы с электрокардиограммами. Поэтому мы постарались сохранить такую структуру изложения материала, которая, на наш взгляд, наиболее полно отвечает задачам преподавания электрокардиологии в медицинском вузе. Авторы выражают глубокую признательность всем читателям, приславшим свои отзывы, замечания и предложения, касающиеся содержания и формы учебного пособия, и надеются на такую же активность своих новых корреспондентов после выхода в свет очередного издания.

# ВВЕДЕНИЕ

Среди многочисленных инструментальных методов исследования, которыми в совершенстве должен владеть современный практический врач, ведущее место справедливо принадлежит электрокардиографии. Этот метод исследования биоэлектрической активности сердца является сегодня незаменимым в диагностике нарушений ритма и проводимости, гипертрофий желудочков и предсердий, ишемической болезни сердца, инфарктов миокарда и других заболеваний сердца.

Уважаемый коллега, в первых трех главах учебного пособия с современных позиций излагаются теоретические основы электрокардиографии, методика и техника регистрации электрокардиограмм, приводится подробное описание нормальной электрокардиограммы. Хотелось обратить Ваше внимание на то, что при написании этих глав особое значение мы придавали их практической направленности. Все основные теоретические положения, изложенные в этих главах и предлагаемые Вам для запоминания, в полном объеме используются в последующих главах учебного пособия при описании конкретных признаков различных электрокардиографических синдромов. Поэтому мы настоятельно рекомендуем Вам не ограничиваться простым чтением этих глав. Постарайтесь хорошенько разобраться во всех теоретических вопросах, выполнить все предлагаемые задания и, наконец, ответить на все контрольные вопросы, приводимые в конце каждой главы. Это, несомненно, будет способствовать более быстрому и надежному формированию основ так называемого электрофизиологического мышления, столь необходимого для чтения нормальных и патологических электрокардиограмм.

Особое внимание Вам следует уделить изучению 4-й главы учебного пособия. Она посвящена подробному описанию методики и техники анализа электрокардиограммы. В главе приведен наиболее оптимальный, на наш взгляд, алгоритм такого анализа. Советуем обязательно воспользоваться этим алгоритмом при самостоятельной расшифровке многочисленных электрокардиограмм, приведенных в этой и в последующих главах пособия в качестве контрольных заданий.

Если Вам удастся в совершенстве овладеть общим методом анализа электрокардиограмм, дальнейшее изучение конкретных признаков различных электрокардиографических синдромов, приведенных в последующих главах, не представит для Вас больших трудностей. В этих главах описаны изменения ЭКГ при нарушениях рит-

ма и проводимости, при гипертрофии предсердий и желудочков, при остром инфаркте миокарда и стенокардии, а также при некоторых других заболеваниях и синдромах. В этой связи обращаем Ваше внимание на то, что в конце почти каждой главы пособия приведены электрокардиограммы для самостоятельной расшифровки с целью закрепления всего пройденного материала. Только выполнив эти задания и ответив на все контрольные вопросы, целесообразно переходить к изучению следующих глав.

***Желаем успехов в Вашей работе!***

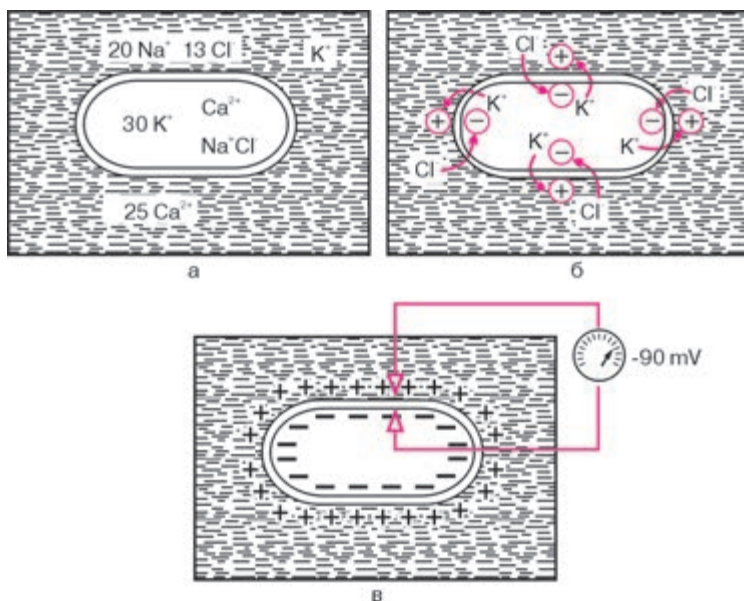
## Глава 1

# БИОЭЛЕКТРИЧЕСКИЕ ОСНОВЫ ЭЛЕКТРОКАРДИОГРАФИИ

### 1.1. Мембранная теория возникновения биопотенциалов

В основе возникновения электрических явлений в сердце лежит, как известно, проникновение ионов калия ( $K^+$ ), натрия ( $Na^+$ ), кальция ( $Ca^{2+}$ ), хлора ( $Cl^-$ ) и других через мембрану мышечной клетки. В электрохимическом отношении клеточная мембрана представляет собой оболочку, обладающую разной проницаемостью для различных ионов. Она как бы разделяет два раствора электролитов, существенно отличающихся по своему составу. Внутри клетки, находящейся в невозбужденном состоянии, концентрация  $K^+$  в 30 раз выше, чем во внеклеточной жидкости (рис. 1.1, а). Наоборот, во внеклеточной среде примерно в 20 раз выше концентрация  $Na^+$ , в 13 раз выше концентрация  $Cl^-$  и в 25 раз выше концентрация  $Ca^{2+}$  по сравнению с внутриклеточной средой. Такие высокие градиенты концентрации ионов по обе стороны мембраны поддерживаются благодаря функционированию в ней ионных насосов, с помощью которых ионы  $Na^+$ ,  $Ca^{2+}$  и  $Cl^-$  выводятся из клетки, а ионы  $K^+$  входят внутрь клетки. Этот процесс осуществляется против концентрационных градиентов этих ионов и требует затраты энергии.

В невозбужденной клетке мембрана более проницаема для  $K^+$  и  $Cl^-$ . Поэтому ионы  $K^+$  в силу концентрационного градиента стремятся выйти из клетки, перенося свой положительный заряд во внеклеточную среду. Ионы  $Cl^-$ , наоборот, входят внутрь клетки, увеличивая тем самым отрицательный заряд внутриклеточной жидкости. Это перемещение ионов и приводит к *поляризации* клеточной мембраны невозбужденной клетки: наружная ее поверхность становится положительной, а внутренняя — отрицательной (рис. 1.1, б). Возникающая таким образом на мембране разность потенциалов препятствует дальнейшему перемещению ионов ( $K^+$  — из клетки и  $Cl^-$  — в клетку), и наступает стабильное состояние поляризации мембраны клеток сократительного миокарда в период диастолы. Если мы теперь с помощью микроэлектродов измерим разность потенциалов между наружной и внутренней поверхностью клеточной мембраны, как это показано на рисунке 1.1, в, то зарегистрируем так называемый *трансмембранный*

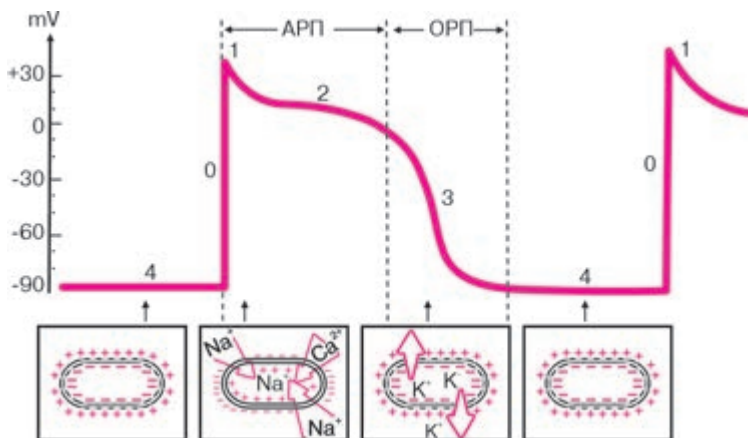


**Рис. 1.1.** Поляризация клеточной мембраны невозбужденной клетки:  
 а — соотношение концентрации ионов  $\text{Na}^+$ ,  $\text{K}^+$ ,  $\text{Cl}^-$  и  $\text{Ca}^{2+}$  внутри клетки и во внеклеточной жидкости; б — перемещение ионов  $\text{K}^+$  и  $\text{Cl}^-$  вследствие концентрационного градиента; в — регистрация трансмембранного потенциала покоя

потенциал покоя (ТМПП), имеющий отрицательную величину, в норме составляющую около  $-90 \text{ mV}$ .

При возбуждении клетки резко изменяется проницаемость ее стенки по отношению к ионам различных типов. Это приводит к изменению ионных потоков через клеточную мембрану и, следовательно, к изменению величины самого ТМПП. Кривая изменения трансмембранного потенциала во время возбуждения получила название *трансмембранного потенциала действия (ТМПД)*. Различают несколько фаз ТМПД миокардиальной клетки (рис. 1.2).

**Фаза 0.** Во время этой начальной фазы возбуждения — фазы деполяризации — резко увеличивается проницаемость мембраны клетки для ионов  $\text{Na}^+$ , которые быстро устремляются внутрь клетки (быстрый натриевый ток). При этом, естественно, меняется заряд мембраны: внутренняя поверхность мембраны становится положительной, а наружная — отрицательной. Величина ТМПД изменяется от  $-90 \text{ mV}$  до  $+20 \text{ mV}$ , т.е. происходит реверсия заряда — перезарядка мембраны. Продолжительность этой фазы не превышает 10 мс.



**Рис. 1.2.** Трансмембранный потенциал действия (ТМПД).

Объяснение в тексте. АРП и ОРП — абсолютный и относительный рефрактерные периоды

**Фаза 1.** Как только величина ТМПД достигнет примерно +20 мВ, проницаемость мембраны для  $Na^+$  уменьшается, а для  $Cl^-$  увеличивается. Это приводит к возникновению небольшого тока отрицательных ионов  $Cl^-$  внутрь клетки, которые частично нейтрализуют избыток положительных ионов  $Na$  внутри клетки, что ведет к некоторому падению ТМПД примерно до 0 или ниже. Эта фаза носит название фазы *начальной быстрой реполяризации*.

**Фаза 2.** В течение этой фазы величина ТМПД поддерживается примерно на одном уровне, что приводит к формированию на кривой ТМПД своеобразного *плато*. Постоянный уровень величины ТМПД поддерживается при этом за счет медленного входящего тока  $Ca^{2+}$  и  $Na^+$ , направленного внутрь клетки, и тока  $K^+$  из клетки. Продолжительность этой фазы велика и составляет около 200 мс. В течение фазы 2 мышечная клетка остается в возбужденном состоянии, начало ее характеризуется деполяризацией, окончание — реполяризацией мембраны.

**Фаза 3.** К началу фазы 3 резко уменьшается проницаемость клеточной мембраны для  $Na^+$  и  $Ca^{2+}$  и значительно возрастает проницаемость ее для  $K^+$ . Поэтому вновь начинает преобладать перемещение ионов  $K^+$  наружу из клетки, что приводит к восстановлению прежней поляризации клеточной мембраны, имевшей место в состоянии покоя: наружная ее поверхность вновь оказывается заряженной положительно, а внутренняя поверхность — отрицательно.

ТМПД достигает величины ТМПП. Эта фаза носит название фазы *конечной быстрой реполяризации*.

**Фаза 4.** Во время этой фазы ТМПД, называемой фазой диастолы, происходит восстановление исходной концентрации  $K^+$ ,  $Na^+$ ,  $Ca^{2+}$ ,  $Cl^-$  соответственно внутри и вне клетки благодаря действию « $Na^+ - K^+$ -насоса». При этом уровень ТМПД мышечных клеток остается на уровне примерно  $-90 \text{ mV}$ .

Клетки проводящей системы сердца и клетки синусового узла обладают способностью к спонтанному медленному увеличению ТМПП – уменьшению отрицательного заряда внутренней поверхности мембраны во время фазы 4. Этот процесс получил название *спонтанной диастолической деполяризации* и лежит в основе автоматической активности клеток синоатриального (синусового) узла и проводящей системы сердца, т.е. способности к «самопроизвольному» зарождению в них электрического импульса (подробнее см. ниже).

### **Запомните!**

Наружная поверхность клеточной мембраны заряжена:

- 1) положительно – в невозбужденной мышечной клетке, находящейся в состоянии покоя;
- 2) отрицательно – в клетке, находящейся в состоянии возбуждения в фазе 0 и 1 ТМПД (деполяризация и ранняя быстрая реполяризация);
- 3) положительно – в клетке, восстанавливающей свой исходный потенциал (реполяризация клетки).

## **1.2. Основные функции сердца**

Сердце обладает рядом функций, определяющих особенности его работы.

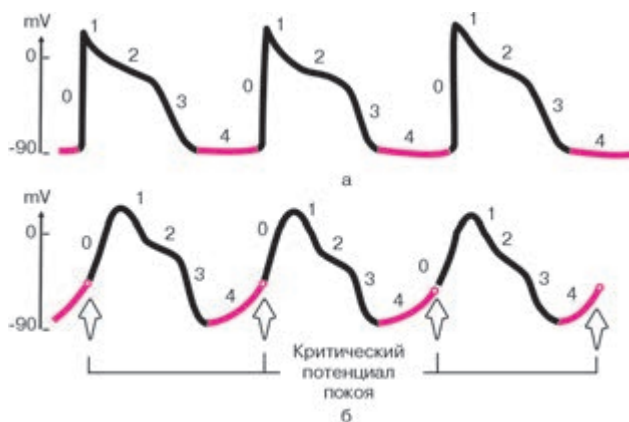
### **1.2.1. Функция автоматизма**

*Функция автоматизма заключается в способности сердца вырабатывать электрические импульсы при отсутствии внешних раздражений.*

Функцией автоматизма обладают клетки синоатриального узла (СА-узла) и проводящей системы сердца: атриовентрикулярного соединения (АВ-соединения), проводящей системы предсердий и желудочков. Они получили название *клеток водителей ритма* – пейсмекеров (от англ. *pacemaker* – водитель). Сократительный миокард лишен функции автоматизма.

Если в норме ТМПД сократительных мышечных клеток в течение всей диастолической фазы (фазы 4 ТМПД) стабильно поддерживается на одном и том же уровне, равном примерно  $-90$  mV, для волокон водителей ритма (пейсмейкеров) характерно медленное спонтанное уменьшение мембранного потенциала в диастолу, как это показано на рисунке 1.3. Этот процесс носит название *медленной спонтанной диастолической деполяризации* и возникает в результате особых свойств мембраны пейсмейкеров — постепенного самопроизвольного увеличения в диастолу проницаемости мембраны для ионов  $\text{Na}^+$ , медленно входящих в клетку. В результате скопления в клетке все большего количества положительных ионов отрицательный заряд внутренней поверхности клеточной мембраны частично нейтрализуется и разность потенциалов между наружной и внутренней поверхностью мембраны (ТМПП) постепенно уменьшается. Как только ТМПП достигнет критического уровня (примерно  $-60$  mV), проницаемость мембраны для ионов  $\text{Na}^+$  резко и быстро возрастает, что приводит к возникновению быстрой лавинообразной деполяризации клетки (фаза 0 ТМПД) — ее возбуждению, которая является импульсом к возбуждению других клеток миокарда.

Понятно, что чем выше скорость спонтанной диастолической деполяризации, тем чаще в клетках водителя ритма возникают электрические импульсы. В норме максимальной скоростью диастолической деполяризации и максимальной автоматической активностью обладают клетки СА-узла, который вырабатывает электрические импульсы с частотой около 60–80 в минуту. Это центр *автоматизма первого порядка* (рис. 1.4).



**Рис. 1.3.** Спонтанная диастолическая деполяризация волокон водителей ритма — пейсмейкеров. *Объяснение в тексте.*

*а — ТМПД мышечных клеток; б — ТМПП клеток пейсмейкеров*



Функцией автоматизма обладают некоторые участки проводящей системы предсердий и АВ-соединение — зона перехода атрио-вентрикулярного узла (АВ-узла) в пучок Гиса<sup>1</sup> (см. рис. 1.4). Эти участки проводящей системы сердца, являющиеся центрами *автоматизма второго порядка*, могут продуцировать электрические импульсы с частотой 40–60 в минуту. Следует подчеркнуть, что сам АВ-узел, также входящий в состав АВ-соединения, не обладает функцией автоматизма.

Наконец, центрами *автоматизма третьего порядка*, обладающими самой низкой способностью к автоматизму (25–45 импульсов в минуту), являются нижняя часть пучка Гиса, его ветви и волокна Пуркинье<sup>2</sup>. Однако в норме возбуждение сердца происходит только в результате импульсов, возникающих в волокнах СА-узла, который является единственным нормальным водителем ритма. Дело в том, что в условиях сравнительно частой импульсации СА-узла подавляется автоматизм клеток АВ-соединения, пучка Гиса и волокон Пуркинье. Последние являются только потенциальными, или *латентными, водителями ритма*. При поражениях СА-узла функцию водителя ритма могут взять на себя нижележащие отделы проводящей системы сердца — центры автоматизма II и даже III порядка.

### **Запомните!**

1. Все волокна проводящей системы сердца (кроме средней части АВ-узла) потенциально обладают функцией автоматизма.
2. В норме единственным водителем ритма является СА-узел, который подавляет автоматическую активность остальных (эктопических) водителей ритма сердца.

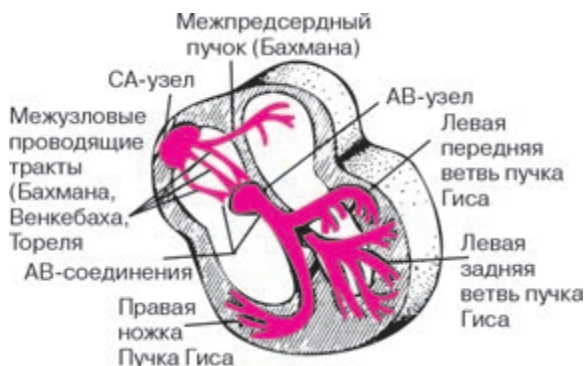На функцию СА-узла и других водителей ритма большое влияние оказывает симпатическая и парасимпатическая нервная система: активация симпатической системы ведет к увеличению автоматизма клеток СА-узла и проводящей системы, а парасимпатической системы — к уменьшению их автоматизма.

### **1.2.2. Функция проводимости**

*Функция проводимости — это способность к проведению возбуждения, возникшего в каком-либо участке сердца, к другим отделам сердечной мышцы.*

<sup>1</sup> По Международной анатомической номенклатуре — предсердно-желудочковый пучок.

<sup>2</sup> По Международной гистологической номенклатуре — сердечный проводящий миоцит.



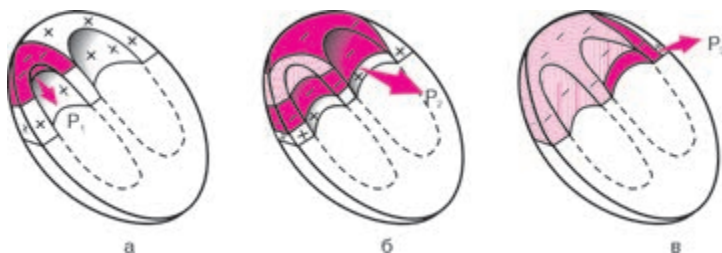**Рис. 1.4.** Проводящая система сердца. *Объяснение в тексте*

Функцией проводимости обладают как волокна специализированной проводящей системы сердца, так и сократительный миокард, однако в последнем случае скорость проведения электрического импульса значительно меньше.

Следует хорошо усвоить последовательность и особенности распространения возбуждения по различным отделам проводящей системы сердца. В норме волна возбуждения, генерированного в клетках СА-узла, распространяется по короткому проводящему пути на правое предсердие, по трем межузловым трактам — Бахмана, Венкебаха и Тореля — к АВ-узлу и по межпредсердному пучку Бахмана — на левое предсердие (см. рис. 1.4). Возбуждение распространяется по этим проводящим трактам в 2–3 раза быстрее, чем по миокарду предсердий. Общее направление движения волны возбуждения — сверху вниз и несколько влево от области СА-узла к верхней части АВ-узла. Вначале возбуждается правое предсердие, затем присоединяется левое, в конце возбуждается только левое предсердие (рис. 1.5). Скорость распространения возбуждения здесь невелика и составляет в среднем около  $30\text{--}80\text{ см} \cdot \text{с}^{-1}$ . Время охвата волной возбуждения обоих предсердий не превышает 0,1 с.

### **Запомните!**

1. Направление распространения волны возбуждения по предсердиям — сверху вниз и немного влево.
2. Вначале возбуждается правое, затем правое и левое предсердия, в конце — только левое предсердие.
3. Время охвата возбуждением предсердий не превышает в норме 0,1 с.



**Рис. 1.5.** Распространение возбуждения по предсердиям:

*а* — начальное возбуждение правого предсердия; *б* — возбуждение правого и левого предсердий; *в* — конечное возбуждение левого предсердия. Красным цветом показаны возбужденные (заштрихованные) и возбуждающиеся в настоящий момент (сплошные) участки.  $P_r$ ,  $P_{II}$ ,  $P_{III}$  — моментные векторы деполяризации предсердий

В АВ-узле и особенно в пограничных участках между АВ-узлом и пучком Гиса происходит значительная задержка волны возбуждения, скорость проведения не более  $2\text{--}5\text{ см} \cdot \text{с}^{-1}$ . Задержка возбуждения в АВ-узле способствует тому, что желудочки начинают возбуждаться только после окончания полноценного сокращения предсердий.

Малая скорость проведения электрического импульса в АВ-узле обуславливает и другую особенность его функционирования: АВ-узел может «пропустить» из предсердий в желудочки не более 180–220 импульсов в минуту. Поэтому при учащении сердечного ритма более 180–220 ударов в минуту некоторые импульсы из предсердий не достигают желудочков, наступает так называемая *атриовентрикулярная блокада проведения*. В этом отношении АВ-узел является одним из самых уязвимых отделов проводящей системы сердца.

### **Запомните!**

1. В АВ-узле происходит физиологическая задержка волны возбуждения, определяющая нормальную временную последовательность возбуждения предсердий и желудочков.

2. При учащении сердечных импульсов, исходящих из СА-узла или предсердий, более 180–220 в минуту даже у здорового человека может наступить частичная атриовентрикулярная блокада проведения электрического импульса от предсердий к желудочкам.

От АВ-узла волна возбуждения передается на хорошо развитую внутрисердечную проводящую систему, состоящую из предсердно-желудочкового пучка (пучка Гиса), основных ветвей (ножек) пучка Гиса и волокон Пуркинье. В норме скорость проведения по пучку Гиса и его ветвям

составляет  $100\text{--}150\text{ см} \cdot \text{с}^{-1}$ , а по волокнам Пуркинье —  $300\text{--}400\text{ см} \cdot \text{с}^{-1}$ . Большая скорость проведения электрического импульса по проводящей системе желудочков способствует почти одновременному охвату желудочков волной возбуждения и наиболее оптимальному и эффективному выбросу крови в аорту и легочную артерию. В норме общая продолжительность деполяризации желудочков колеблется от 0,08 до 0,10 с.

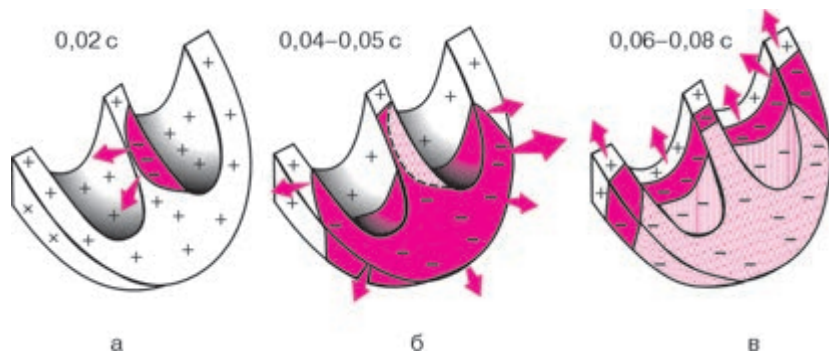
Для правильного понимания генеза различных зубцов ЭКГ необходимо хорошо знать нормальную последовательность охвата возбуждением (деполяризацией) миокарда желудочков. Поскольку волокна Пуркинье преимущественно располагаются в субэндокардиальных отделах желудочков, именно эти отделы возбуждаются первыми, и отсюда волна деполяризации распространяется к субэпикардиальным участкам сердечной мышцы (рис. 1.6). Процесс возбуждения желудочков начинается с деполяризации левой части межжелудочковой перегородки в средней ее трети (рис. 1.6, а). Фронт возбуждения при этом движется слева направо и быстро охватывает среднюю и нижнюю части *межжелудочковой перегородки*. Почти одновременно происходит возбуждение апикальной (верхушечной) области, передней, задней и боковой стенок правого, а затем и левого желудочка. Здесь возбуждение распространяется от эндокарда к эпикарду и волна деполяризации преимущественно ориентирована сверху вниз и вначале направо, а затем начинает отклоняться влево.

Через 0,04–0,05 с волна возбуждения уже охватывает большую часть миокарда *левого желудочка*, а именно его апикальную область, переднюю, заднюю и боковые стенки. Волна деполяризации при этом ориентирована сверху вниз и справа налево (рис. 1.6, б).

Последними в период 0,06–0,08 с возбуждаются *базальные отделы* левого и правого желудочков, а также межжелудочковой перегородки. При этом фронт волны возбуждения направлен вверх и слегка направо, как это показано на рисунке 1.6, в.

### **Запомните!**

1. В норме возбуждение распространяется по желудочкам за 0,08–0,10 с.
2. Волна деполяризации в стенке желудочка распространяется от эндокарда к эпикарду.
3. Нормальная последовательность охвата возбуждением желудочков такова, что вначале деполяризуется межжелудочковая перегородка, затем большая часть правого и левого желудочков (верхушка, задняя и боковая стенки желудочков). Последними возбуждаются базальные отделы левого и правого желудочков и межжелудочковой перегородки.



**Рис. 1.6.** Распространение возбуждения по сократительному миокарду желудочков:

*а* — возбуждение (деполяризация) межжелудочковой перегородки (0,02 с); *б* — деполяризация верхушек, передней, задней и боковой стенок желудочков (0,04–0,05 с); *в* — деполяризация базальных отделов левого и правого желудочков и межжелудочковой перегородки (0,06–0,08 с).

Цветовые обозначения те же, что и на рисунке 1.5

### 1.2.3. Функция возбудимости и рефрактерность волокон миокарда

*Возбудимость* — это способность сердца возбуждаться под влиянием импульсов. Функцией возбудимости обладают клетки как проводящей системы сердца, так и сократительного миокарда. Возбуждение сердечной мышцы сопровождается, как вы уже знаете (см. раздел 1.1), возникновением ТМПД и в конечном счете — электрического тока.

В разные фазы ТМПД возбудимость мышечного волокна при поступлении нового импульса различна. В начале ТМПД (фаза 0, 1, 2) клетки полностью невозбудимы, или *рефрактерны*, к дополнительному электрическому импульсу. Это так называемый *абсолютный рефрактерный период* миокардиального волокна, когда клетка вообще неспособна отвечать новой активацией на какой-либо дополнительный электрический стимул (см. рис. 1.2). В конце ТМПД (фаза 3) имеет место *относительный рефрактерный период*, во время которого нанесение очень сильного дополнительного стимула может привести к возникновению нового повторного возбуждения клетки, тогда как слабый импульс остается без ответа. Во время диастолы (фаза 4 ТМПД) полностью восстанавливается возбудимость миокардиального волокна, а его рефрактерность отсутствует.

#### 1.2.4. Функция сократимости

Сократимость — это способность сердечной мышцы сокращаться в ответ на возбуждение. Этой функцией в основном обладает сократительный миокард. В результате последовательного сокращения различных отделов сердца и осуществляется основная — насосная — функция сердца.

### 1.3. Формирование нормальной электрокардиограммы

#### 1.3.1. Формирование электрограммы одиночного мышечного волокна

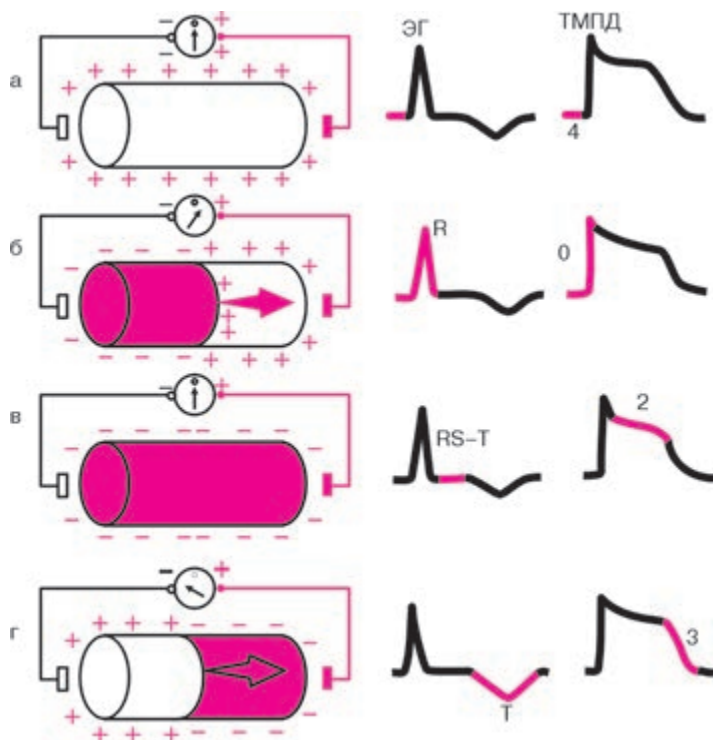
Колебания величины ТМПД отражают динамику процессов де- и реполяризации в различных участках сердечной мышцы. Однако в клинической электрокардиографии электроды располагают на значительном удалении от миокардиальной клетки, и поэтому измерение ТМПД невозможно. Электрические потенциалы регистрируются обычно с *поверхности* возбудимой ткани или проводящей среды, окружающей сердце (эпикардиальной поверхности сердца, поверхности тела, конечностей, пищевода и т.д.).

##### **Запомните!**

Электрокардиограмма — запись колебаний разности потенциалов, возникающих на *поверхности* возбудимой ткани или окружающей сердце проводящей среды при распространении волны возбуждения по сердцу.

Разность потенциалов, создаваемая источником тока, характеризует напряжение, или электродвижущую силу (ЭДС), источника тока.

Вначале рассмотрим процесс формирования разности потенциалов на поверхности одиночного мышечного волокна и генез электрограммы (ЭГ) волокна (рис. 1.7). Как вам уже известно, в состоянии покоя вся наружная поверхность клеточной мембраны заряжена положительно. Между любыми двумя точками этой поверхности разность потенциалов отсутствует. На ЭГ одиночного мышечного волокна, зарегистрированной с помощью двух электродов, расположенных на поверхности клетки, записывается горизонтальная нулевая (изоэлектрическая) линия (рис. 1.7, а). При возбуждении миокардиального волокна (рис. 1.7, б) наружная поверхность деполяризованного участка заряжается отрицательно по отношению к поверхности участка, находящегося еще в состоянии покоя (поляризации); между ними появляет-



**Рис. 1.7.** Формирование разности потенциалов на поверхности одиночного мышечного волокна при его деполяризации и реполяризации и регистрация электрограммы (ЭГ) одиночного мышечного волокна. *Объяснение в тексте. Красным цветом показаны возбужденные участки, стрелки обозначают направление движения волны деполяризации и реполяризации*

ся разность потенциалов, которая и может быть зарегистрирована на ЭГ в виде положительного отклонения, направленного вверх от изолинии, — зубца *R* ЭКГ. Зубец *R* примерно соответствует фазе 0 ТМПД.

Когда все волокно окажется в состоянии возбуждения (рис. 1.7, в) и вся его поверхность будет заряжена отрицательно, разность потенциалов между электродами снова окажется равной нулю и на ЭГ будет записываться изолиния.



**Запомните!**

Быстрая деполяризация одиночного мышечного волокна на ЭГ, зарегистрированной с помощью поверхностных электродов, сопровождается быстрым положительным отклонением — зубцом  $R$ .

Далее в течение некоторого времени на ЭГ записывается горизонтальная, близкая к изоэлектрической, линия. Поскольку все участки миокардиального волокна находятся в фазе 2 ТМПД (фазе плато), поверхность волокна остается заряженной отрицательно, и разность потенциалов на поверхности мышечной клетки отсутствует или очень мала (см. рис. 1.7, в). Это сегмент  $RS-T$  ЭГ.

**Запомните!**

В течение времени, соответствующего полному охвату *возбуждением* волокна миокарда, на ЭГ регистрируется сегмент  $RS-T$ , в норме расположенный приблизительно на уровне изолинии.

Процесс быстрой конечной реполяризации одиночного мышечного волокна (фаза 3 ТМПД) начинается в том же участке, что и волна деполяризации (рис. 1.7, г). При этом поверхность реполяризованного участка заряжается положительно, и между двумя электродами, расположенными на поверхности волокна, вновь возникает разность потенциалов, которая на ЭГ проявляется новым отклонением от изолинии — зубцом  $T$  ЭГ. Поскольку к электроду, соединенному с «+» электрокардиографа, теперь обращена поверхность с отрицательным, а не с положительным зарядом, как при распространении волны деполяризации, на ЭГ будет регистрироваться не положительный, а отрицательный зубец  $T$ . Кроме того, в связи с тем, что скорость распространения процесса реполяризации значительно меньше скорости перемещения фронта деполяризации, продолжительность зубца  $T$  ЭГ больше таковой зубца  $R$ , а амплитуда — меньше.

**Запомните!**

Процесс быстрой конечной реполяризации одиночного волокна на ЭГ регистрируется в виде отрицательного зубца  $T$ .

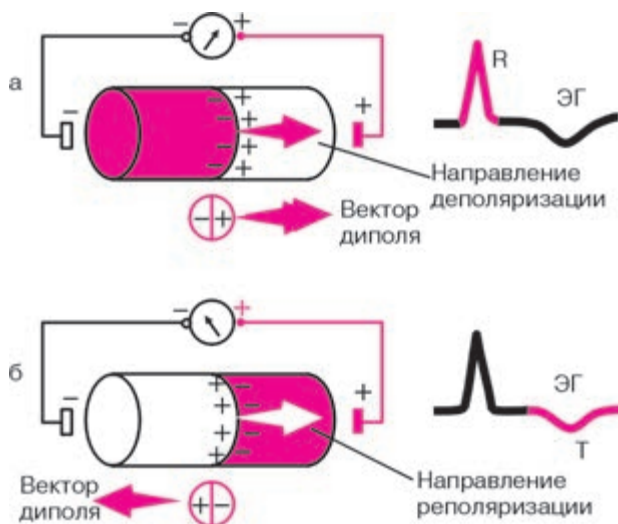
Следует отметить, что на форму зубцов ЭГ влияет не только электрическая активность самого мышечного волокна, но и место расположения положительного и отрицательного электродов отведения, с помощью которого регистрируется ЭГ. Об этом и пойдет речь в следующем разделе.



### 1.3.2. Дипольные свойства волны деполяризации и реполяризации на поверхности одиночного мышечного волокна. Понятие о векторе

В клинической электрокардиографии электрические явления, возникающие на поверхности возбудимой среды (волокна, сердца), принято описывать с помощью так называемой *дипольной концепции* распространения возбуждения в миокарде. Это значительно упрощает трактовку всех электрокардиографических изменений, поэтому необходимо более подробно рассмотреть некоторые свойства сердечного диполя.

Как видно на рисунке 1.8, процесс распространения волны деполяризации и волны реполяризации по одиночному мышечному волокну можно условно представить как перемещение двойного слоя зарядов, расположенных на границе возбужденного (–) и невозбужденного (+) участков волокна. Эти заряды, равные по величине и противоположные по знаку, находятся на бесконечно малом расстоянии друг от друга и обозначаются как элементарные сердечные диполи. Положительный полюс диполя (+) всегда обращен в сторону невозбужденного, а отрицательный полюс (–) – в сторону возбужденного участка миокардиального волокна. Диполь создает элементарную ЭДС.



**Рис. 1.8.** Направление вектора сердечного диполя при деполяризации (а) и реполяризации (б) одиночного мышечного волокна

ЭДС диполя — векторная величина, которая характеризуется не только количественным значением потенциала, но и направлением — пространственной ориентацией от (–) к (+).

**Запомните!**

Условно принято считать, что вектор любого диполя направлен от его отрицательного полюса к положительному, как это показано на рисунке 1.8.

На рисунке также хорошо видно, что направление движения волны деполаризации по одиночному мышечному волокну всегда совпадает с направлением вектора диполя, а направление движения волны реполяризации противоположно ориентации вектора диполя.

Теперь, чтобы описать, как будет выглядеть форма ЭГ при любых направлениях движения волны де- и реполяризации, вам необходимо хорошо запомнить всего три общих правила.

**Запомните!**

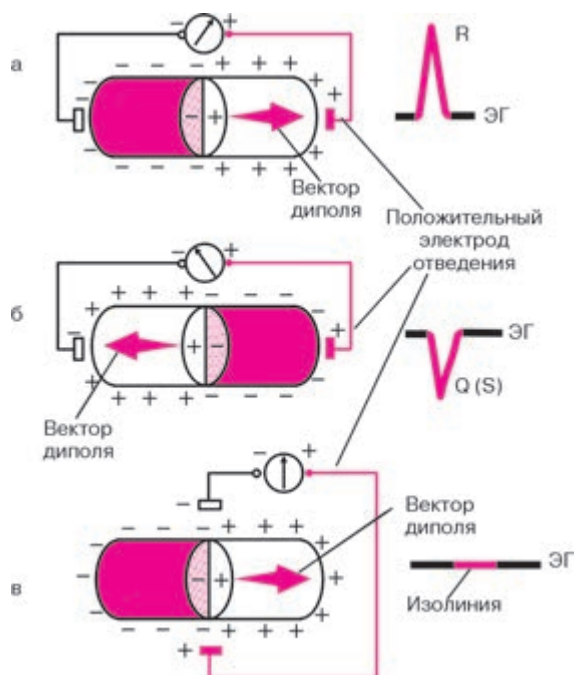
*Правило первое.* Если в процессе распространения возбуждения вектор диполя направлен в сторону положительного электрода отведения, то на ЭГ мы получим отклонение вверх от изолинии — положительный зубец ЭГ (рис. 1.9, а).

*Правило второе.* Если вектор диполя направлен в сторону отрицательного электрода отведения, то на ЭГ мы зафиксируем отрицательное отклонение, вниз от изолинии, т.е. отрицательный зубец ЭГ (рис. 1.9, б).

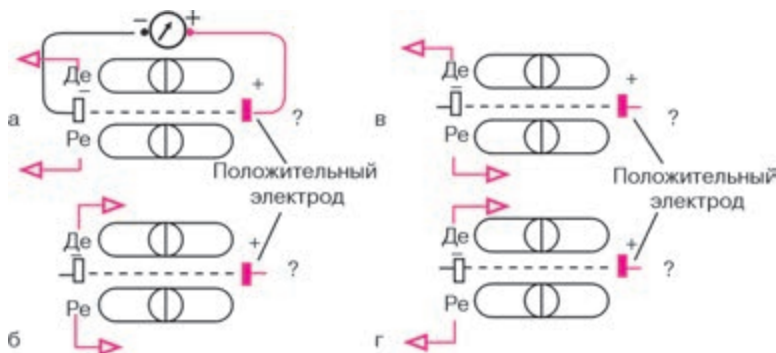
*Правило третье.* Наконец, если вектор диполя расположен перпендикулярно к оси отведения, то на ЭГ записывается изолиния, т.е. отсутствуют положительные или отрицательные отклонения ЭГ (рис. 1.9, в).

Эти простые правила позволят вам самостоятельно определить конфигурацию ЭГ при любом расположении активного положительного электрода и любом направлении движения волны де- и реполяризации, изображенных на рисунке 1.10. При решении этих заданий обязательно воспользуйтесь следующим *алгоритмом*:

- 1) определите и отметьте на схеме полярность диполя во время де- и реполяризации;
- 2) обозначьте стрелкой направление вектора диполя во время де- и реполяризации;
- 3) схематично зарисуйте конфигурацию ЭГ во время де- и реполяризации.



**Рис. 1.9.** Три варианта формы ЭГ одиночного мышечного волокна в зависимости от направления вектора сердечного диполя по отношению к положительному (активному) электроду отведения



**Рис. 1.10.** Задание 1. Определите форму ЭКГ во время де- и реполяризации по отношению к положительному (активному) электроду отведения:

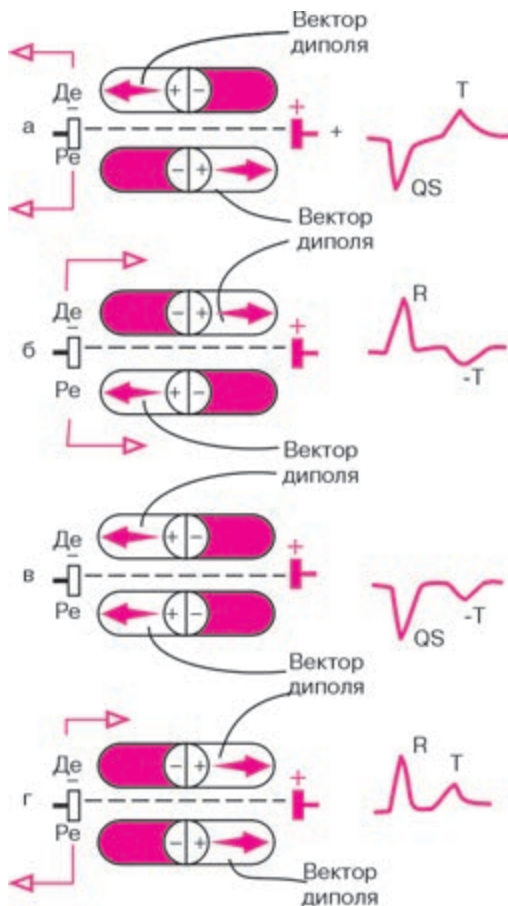
*Де* – деполяризация; *Ре* – реполяризация

А теперь проверьте правильность вашего решения, взглянув на рисунок 1.11.

### 1.3.3. Электрическое поле источника тока.

#### Понятие о суммации и разложении векторов

Электродвижущую силу (ЭДС) любого источника тока (одиночного мышечного волокна или целого сердца) можно зарегистрировать, устанавливая электроды не только на поверхности возбудимой ткани,

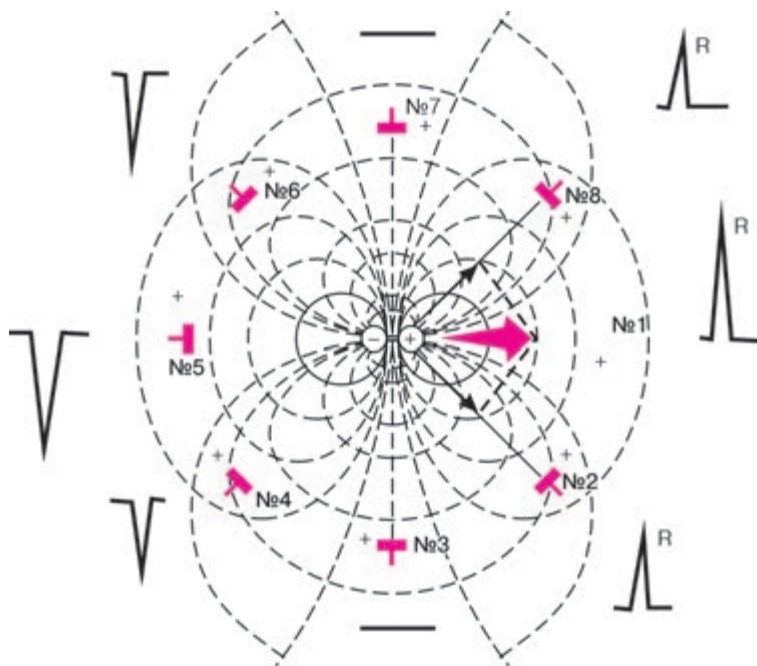


**Рис. 1.11.** Форма ЭГ при различном направлении де- и реполяризации (эталонные правильных ответов к заданию на рисунке 1.10).

*Красным цветом обозначены участки мышечного волокна, находящиеся в состоянии возбуждения*

но и в проводящей среде, окружающей источник. Это возможно благодаря существованию вокруг каждого источника тока электрического поля (рис. 1.12). Диполь создает в окружающей его среде силовые линии, идущие от положительного к отрицательному заряду диполя. По нормали к ним располагаются изопотенциальные линии с одинаковым положительным или отрицательным потенциалом. На границе между положительной и отрицательной половинами электрического поля располагается линия нулевого потенциала.

Помещая электроды в любые точки электрического поля, можно зарегистрировать разность потенциалов, несущую определенную информацию об ЭДС источника тока. Следует подчеркнуть, что основные закономерности формирования ЭГ, присущие одиночному мышечному волокну, остаются справедливыми и для электрического поля источника тока в целом, и для формирования ЭКГ. Это означает, что конфигу-



**Рис. 1.12.** Форма ЭГ в зависимости от расположения положительного (активного) электрода отведения в электрическом поле сердечного диполя и от направления вектора диполя.

*Красной стрелкой обозначен вектор диполя. №1–8 — позиции положительных (активных) электродов*

рация ЭКГ прежде всего будет зависеть от направления вектора диполя по отношению к электродам отведения, точнее, по отношению к направлению оси электрокардиографического отведения. В рассматриваемых нами случаях осью однополюсного электрокардиографического отведения можно назвать гипотетическую линию, соединяющую положительный электрод, расположенный в выбранной точке электрического поля, с электродом, расположенным в центре источника тока (в центре диполя), – отрицательный полюс отведения (см. рис. 1.12).

Однако оси электрокардиографических отведений могут располагаться в электрическом поле не только параллельно и перпендикулярно направлению диполя, как в случаях, подробно описанных нами в предыдущих разделах (см. позиции электродов №1, 3, 5 и 7 на рис. 1.12), но и под некоторым углом к нему (см. позиции электродов №2, 4, 6 и 8). Чтобы в этих случаях определить величину и конфигурацию электрокардиографических комплексов, необходимо воспользоваться хорошо известным вам из курса физики правилом разложения векторов.

Например, нас интересует, как будет выглядеть ЭКГ, зарегистрированная с помощью отведения с положительным электродом, установленным в позиции №8 на рисунке 1.12. Для этого достаточно из конца реального вектора источника тока провести перпендикуляр к оси электрокардиографического отведения №8 и получить проекцию ЭДС источника тока на ось данного отведения. Поэтому суммарная электрическая активность, зарегистрированная в этом отведении, окажется положительной и основным отклонением на ЭКГ будет положительный зубец *R* несколько меньшей амплитуды, чем при расположении электрода в позиции №1, совпадающей с направлением реального вектора ЭДС.

Наоборот, в отведении, записанном с помощью положительного электрода, установленного в позиции №4, вектор проецируется на отрицательную половину оси отведения. Поэтому основным отклонением на ЭКГ является отрицательный зубец *S*.

Аналогичным способом можно определить конфигурацию электрокардиографических комплексов при любом другом расположении электродов (см. рис. 1.12).

#### **Запомните!**

Амплитуда и форма электрокардиографических комплексов при любой локализации электродов в электрическом поле определяются величиной и направлением *проекции ЭДС источника тока (вектора диполя)* на ось данного электрокардиографического отведения.

В сердце одновременно (в каждый момент систолы) происходит возбуждение многих участков миокарда, причем направление векторов деполяризации и реполяризации в каждом из этих участков может быть различным и даже прямо противоположным (рис. 1.13, а). При этом электрокардиограф записывает некоторую *суммарную, или результирующую, ЭДС сердца* для данного момента возбуждения.

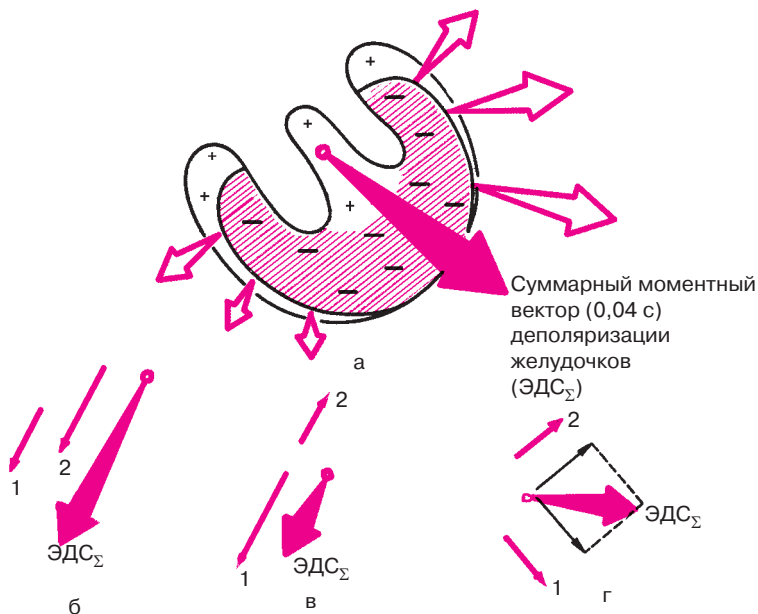
### Запомните!

Суммарный моментный вектор сердца определяется как алгебраическая сумма всех векторов, его составляющих.

Теоретически можно представить себе три случая суммирования векторов и получения суммарного результирующего вектора:

1) если два вектора источника тока направлены в одну сторону и параллельны друг другу, то результирующий вектор представляет собой сумму векторов и направлен в ту же сторону (рис. 1.13, б);

2) если два вектора источников тока направлены в противоположные стороны, то результирующий вектор равен их разности и ориентирован в сторону большего вектора (рис. 1.13, в);



**Рис. 1.13.** Различные варианты формирования суммарного результирующего вектора ( $\text{ЭДС}_\Sigma$ ). Объяснение в тексте

3) если два вектора источников тока направлены под углом друг к другу, то результирующий вектор (ЭДС) равен по величине и направлению диагонали параллелограмма, сторонами которого являются два данных (1 и 2) вектора (рис. 1.13, г). При этом допускается, что оба вектора исходят из одной точки.

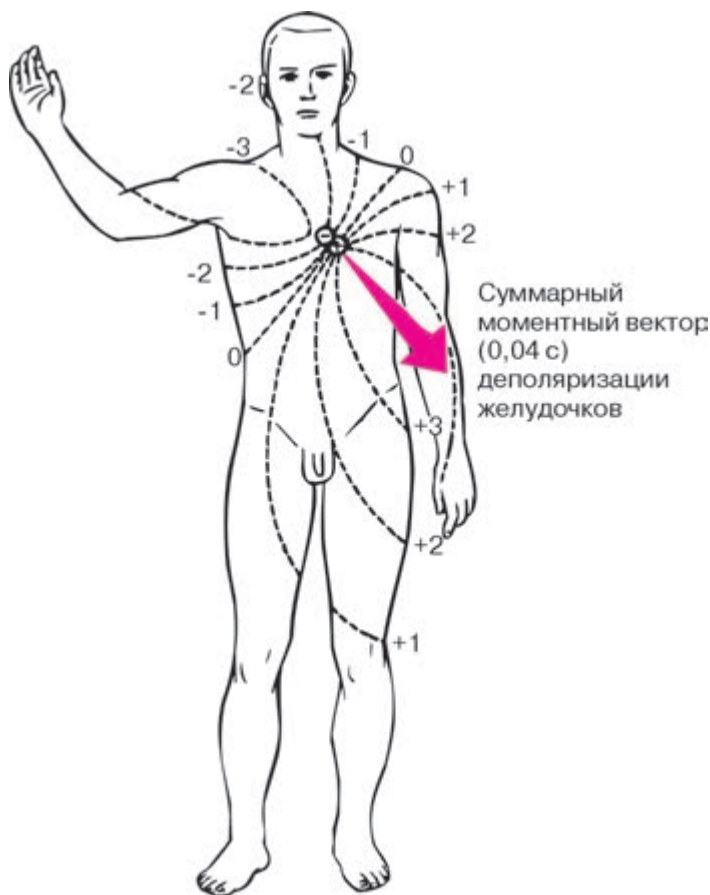
В заключение следует отметить, что существенное влияние на амплитуду электрокардиографических зубцов оказывает также расстояние от исследующего электрода до источника тока. Величина зубцов ЭКГ обратно пропорциональна квадрату расстояния от электрода до источника тока. Это означает, что чем дальше расположен электрод от источника тока, тем меньше амплитуда зубцов комплексов электрокардиограммы. Однако при удалении электродов более чем на 12 см от сердца дальнейшее изменение амплитуды зубцов оказывается ничтожным.

#### **1.3.4. Формирование электрокардиограммы при распространении волны возбуждения по сердцу**

Распространение волны деполяризации и реполяризации по сердцу является несравненно более сложным процессом, чем движение фронта возбуждения по одиночному мышечному волокну. Это объясняется тем, что в сердце одновременно функционирует большое число элементарных источников тока — сердечных диполей, каждый из которых обусловлен возбуждением отдельных миокардиальных волокон и отличается от других таких же диполей как по величине, так и по направлению. Однако, согласно дипольной концепции электрокардиографии, при определенных допущениях *сердце можно условно рассматривать как один точечный источник тока — единый сердечный диполь*, создающий в окружающем его объемном проводнике (теле) электрическое поле (рис. 1.14), которое и может быть зарегистрировано с помощью электродов, расположенных на поверхности тела. Вектор единого сердечного диполя представляет собой не что иное, как суммарный моментный вектор всех элементарных источников тока, существующих в данный момент.

Как видно на рисунке 1.15, в процессе возбуждения сердечной мышцы вектор единого сердечного диполя постоянно меняет свою величину и ориентацию, причем любому моменту распространения возбуждения по сердцу соответствует свой *суммарный моментный вектор* (1, 2, ... 8). Соединив стрелки последовательных моментных векторов, получим так называемую векторную петлю, очень наглядно графически отображающую ход возбуждения в сердечной мышце. Если теперь, согласно известному вам правилу, суммировать все отдельные моментные





**Рис. 1.14.** Электрическое поле единого сердечного диполя через 0,04 с после начала возбуждения желудочков

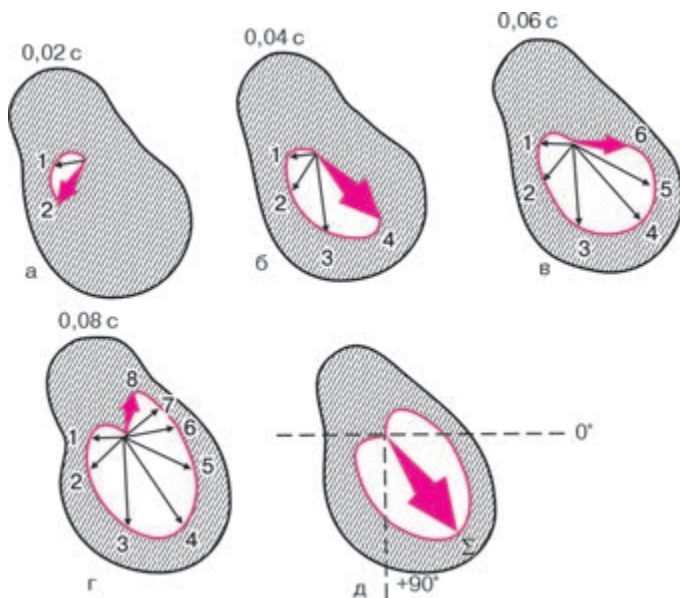
векторы, получим один *средний результирующий вектор ЭДС сердца*, отражающий среднее направление и величину ЭДС сердца в течение всего периода деполяризации желудочков. Эти понятия – моментный вектор и средний результирующий вектор ЭДС сердца – имеют большое практическое значение при описании различных изменений ЭКГ, в чем вы сами вскоре сможете убедиться. Средний результирующий вектор деполяризации желудочков обозначается  $\overrightarrow{AQRS}$ , деполяризации предсердий –  $\overrightarrow{AP}$ , а реполяризации желудочков –  $\overrightarrow{AT}$ .

**Запомните!**

1. Моментный вектор единого сердечного диполя — это алгебраическая сумма всех векторов элементарных сердечных диполей, существующих в тот или иной момент распространения возбуждения по сердцу.

2. Средний результирующий вектор интегрально отражает среднюю величину и ориентацию ЭДС сердца в течение всего периода распространения волны возбуждения или реполяризации по соответствующим отделам сердца (AQRS, AP, AT).

В норме средний результирующий вектор деполяризации желудочков ориентирован влево вниз под углом  $30\text{--}70^\circ$  к горизонтали, проведенной через электрический центр сердечного диполя (см. рис. 1.14). Это примерно соответствует ориентации анатомической оси сердца. Поэтому пространственное расположение двух полюсов единого сердечного диполя во время возбуждения желудочков таково, что положительный полюс диполя обращен к верхушке, а отрицательный — к основанию сердца. Вследствие этого изопотенциальные линии с поло-



**Рис. 1.15.** Моментные векторы ЭДС единого сердечного диполя во время деполяризации желудочков (а — г) и средний результирующий вектор возбуждения желудочков (д). *Объяснение в тексте*

жительным потенциалом на протяжении почти всего периода возбуждения располагаются в основном в левой нижней части тела, а отрицательные изопотенциальные линии – в правой верхней части тела. Линия нулевого потенциала ориентирована перпендикулярно направлению среднего результирующего вектора.

Устанавливая электроды на поверхности тела, мы сможем зарегистрировать на ЭКГ изменения электрического поля сердца во время деполяризации и реполяризации миокарда, обусловленные изменениями величины и ориентации сердечного диполя на протяжении всего возбуждения сердца.

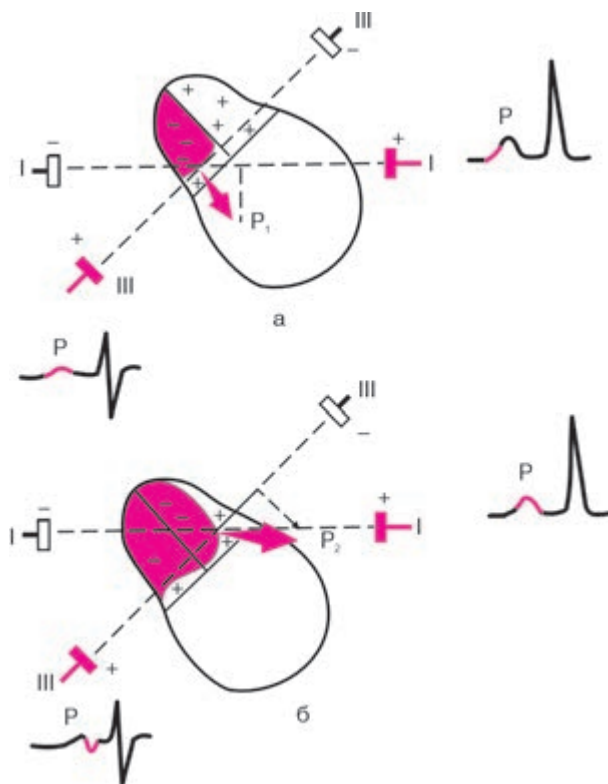
Рассмотрим процесс формирования ЭКГ, зарегистрированной с помощью поверхностных электродов, применяемых в клинической электрокардиографии. Допустим, что на поверхности тела установлены электроды двух отведений (рис. 1.16). Ось одного отведения расположена горизонтально (обозначим его I), ось другого отведения идет под углом к горизонтали, как это видно на рисунке (обозначим это отведение III).

**Деполяризация предсердий.** В норме волна возбуждения распространяется по предсердиям сверху вниз от области СА-узла к верхней границе АВ-узла. Деполяризация предсердий регистрируется на ЭКГ в виде зубца P.

Первый моментный вектор деполяризации правого предсердия ( $P_1$ ) направлен вниз и слегка влево (рис. 1.16, а), а второй моментный вектор деполяризации преимущественно левого предсердия ( $P_2$ ) – влево (рис. 1.16, б). В отведении I проекции  $P_1$  и  $P_2$  на ось этого отведения ориентированы в сторону положительного полюса отведения. Поэтому на ЭКГ получим положительное отклонение – положительный зубец P. В отведении III проекция  $P_1$  ориентирована в сторону положительного электрода. В результате этого в отведении III фиксируется небольшое начальное положительное отклонение – начальная положительная фаза зубца P. Небольшая по величине проекция второго моментного вектора на ось отведения III направлена в сторону отрицательного электрода, в связи с чем на ЭКГ может иногда регистрироваться вторая небольшая отрицательная фаза зубца P, обусловленная конечным изолированным возбуждением левого предсердия.

Следует отметить, что процесс *реполяризации предсердий* обычно не находит отражения на ЭКГ, так как он наслаивается по времени на процесс деполяризации желудочков (комплекс QRS).

Из предсердий электрический импульс направляется в АВ-узел, где происходит медленное распространение волны возбуждения. Затем возбуждается пучок Гиса, ножки и ветви пучка Гиса и волокна



**Рис. 1.16.** Формирование зубца *P* ЭКГ при деполяризации предсердий.  
*Объяснение в тексте*

Пуркинье. Величина разности потенциалов, возникающая в этот период в сердце, очень мала, так как возбуждается только атриовентрикулярная проводящая система. Поэтому на ЭКГ записывается изоэлектрический сегмент *P–Q(R)* (рис. 1.17).

**Деполяризация желудочков.** Процесс деполяризации миокарда желудочков на ЭКГ регистрируется в виде комплекса *QRS*. Для правильного понимания генеза различных зубцов комплекса *QRS* необходимо хорошо помнить нормальную последовательность охвата возбуждением миокарда желудочков. Обычно выделяют три последовательные фазы распространения возбуждения по желудочкам, каждой из которых соответствует свой суммарный моментный вектор.

Начальный моментный вектор соответствует 0,01–0,03 с *QRS*. Обозначим его как вектор 0,02 с (рис. 1.18, а). Процесс возбуждения

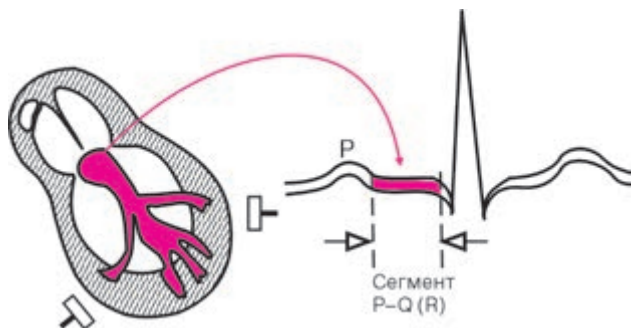


Рис. 1.17. Формирование сегмента  $P-Q(R)$

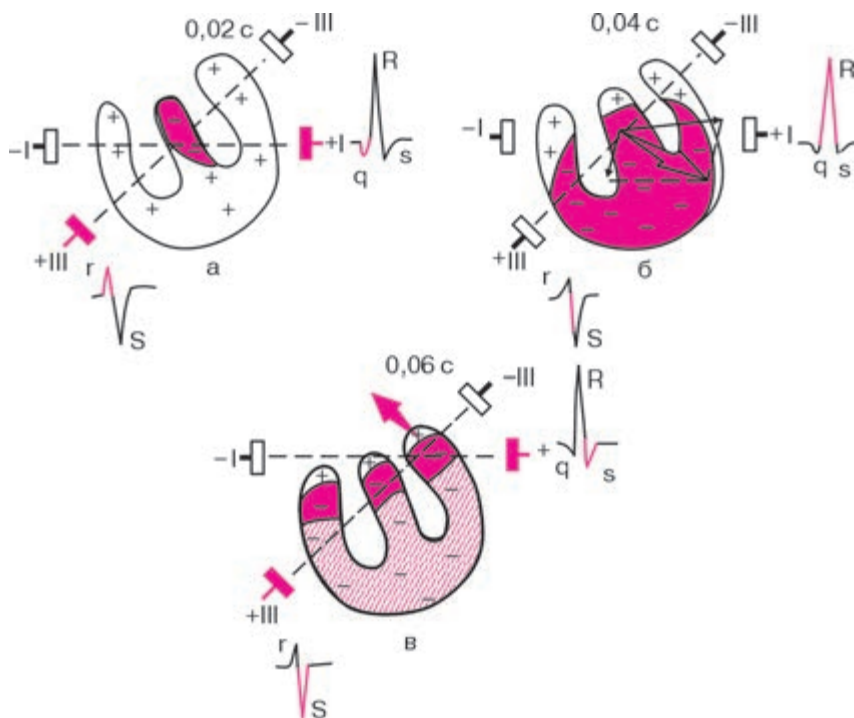


Рис. 1.18. Формирование комплекса  $QRS$  при деполяризации желудочков:  
 а — возбуждение межжелудочковой перегородки; б — возбуждение правого и левого желудочков с преобладанием ЭДС левого желудочка; в — возбуждение базальных отделов желудочков и межжелудочковой перегородки.

Красные стрелки обозначают моментные векторы деполяризации желудочков

желудочков начинается, как вы помните, с деполяризации преимущественно левой части *межжелудочковой перегородки* в средней ее трети. Фронт возбуждения при этом движется направо и вперед. При этом положительный полюс единого сердечного диполя обращен к положительному электроду III отведения. В отведении III будет фиксироваться положительное отклонение — небольшой зубец *r*. Наоборот, этот вектор направлен к отрицательному электроду I отведения, и в отведении I мы получим отрицательное отклонение — небольшой зубец *q*. Небольшая амплитуда зубцов *r* и *q* обусловлена тем, что разность потенциалов, возникающая при возбуждении межжелудочковой перегородки, невелика.

Затем происходит возбуждение апикальной области *правого и левого желудочков*. Здесь возбуждение распространяется от эндокарда к эпикарду, и волна деполяризации постепенно направляется вниз направо и затем вниз влево. В результате деполяризации верхушек правого и левого желудочков и их передней, боковой и задней стенок возникает средний моментный вектор *QRS* (0,04–0,05 с). Обозначим его как вектор 0,04 с (рис. 1.18, б). Моментный вектор деполяризации желудочков 0,04 с является результирующим двух векторов: правожелудочкового, направленного слева направо, имеющего малую величину, и левожелудочкового, ориентированного справа налево, имеющего несравненно большую величину. Суммация этих двух векторов, согласно известному вам правилу, дает суммарный моментный вектор, направленный справа налево и вниз. Он ориентирован в сторону положительного электрода I отведения, вследствие чего в этом отведении появляется положительное отклонение высокой амплитуды — зубец *R*.

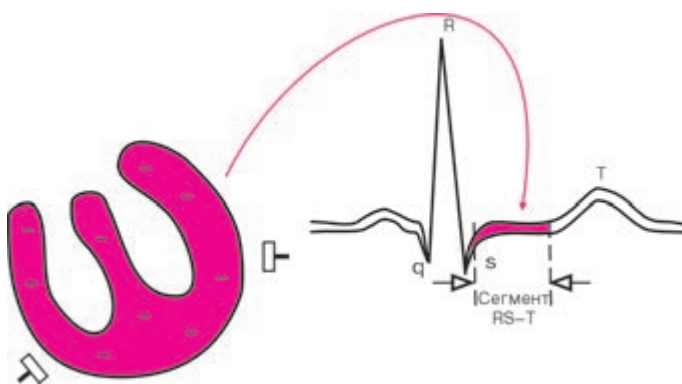
Наоборот, моментный вектор 0,04 с деполяризации желудочков обращен в сторону отрицательного полюса III отведения. Здесь в этот момент будет фиксироваться глубокое отрицательное отклонение — зубец *S*.

Конечный моментный вектор соответствует 0,06–0,08 с *QRS*. Обозначим его как вектор 0,06 с (рис. 1.18, в). Последними в период 0,06–0,08 с возбуждаются *базальные отделы* межжелудочковой перегородки, правого и левого желудочков. При этом фронт волны возбуждения и соответственно моментный вектор 0,06 с деполяризации желудочков направлены вверх и слегка вправо, т.е. в сторону отрицательных электродов I и III отведений. Следовательно, на ЭКГ в I отведении в этот момент будет фиксироваться небольшое отрицательное отклонение — зубец  $S_I$ . В отведении III ориентация моментного вектора 0,06 с также в сторону отрицательного полюса будет способствовать еще большему углублению зубца  $S_{III}$ .

Таким образом, генез зубцов комплекса  $QRS$  в I и III отведениях отражает различные этапы возбуждения желудочков: вначале — возбуждение межжелудочковой перегородки (зубцы  $q_I$  и  $r_{III}$ ), затем — деполяризацию верхушек и стенок желудочков, преимущественно левого желудочка (регистрируется основной зубец комплекса  $QRS$ , например, зубец  $R_I$ ), и, наконец, возбуждение базальных отделов желудочков (зубец  $S_{I, III}$ ).

**Реполяризация желудочков.** В период полного охвата возбуждением желудочков разность потенциалов отсутствует, а на ЭКГ регистрируется изоэлектрическая линия — сегмент  $RS-T$  (рис. 1.19).

Процесс быстрой конечной реполяризации желудочков соответствует на ЭКГ зубцу  $T$ . Распространение фронта реполяризации по миокарду желудочков существенно отличается от движения волны реполяризации в одиночном мышечном волокне. Если в последнем случае направления перемещения волн реполяризации и деполяризации совпадают, то в целом сердце в норме они направлены в противоположные стороны: деполяризация происходит от эндокарда к эпикарду (рис. 1.20, а), а реполяризация — от эпикарда к эндокарду (рис. 1.20, б). Это обусловлено тем, что длительность ТМПД в субэпикардиальных отделах желудочков на 0,03–0,04 с меньше, чем в субэндокардиальных участках, и процесс реполяризации раньше начнется именно в субэпикардиальных отделах. Поскольку во время реполяризации эти отделы приобретают положительный заряд, а субэндокардиальные отделы еще возбуждены, т.е. заряжены отрицательно, ориентация векторов единого сердечного диполя (от отрицательного к положительному полюсу) окажется такой же, как и в период деполяризации (от эндокарда к эпикарду), и электроды,

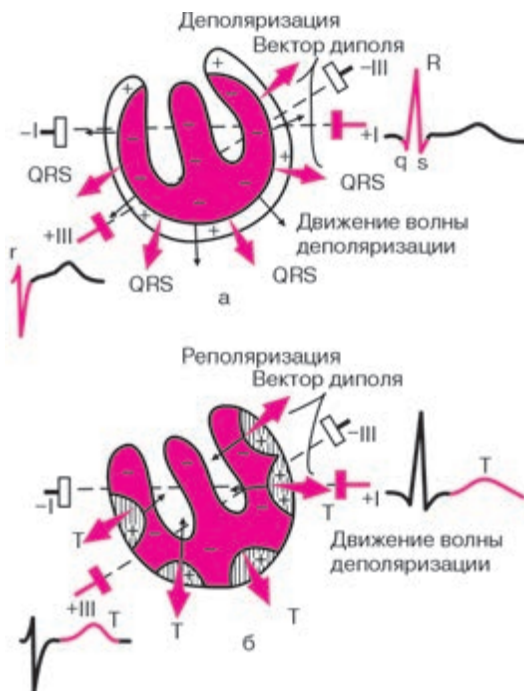


**Рис. 1.19.** Формирование сегмента  $RS-T$  в период полного охвата возбуждением желудочков



установленные на поверхности, будут фиксировать преимущественно положительное отклонение — положительный зубец  $T$  (см. рис. 1.20, б).

Хорошо зная последовательность охвата возбуждением желудочков, а также общие закономерности формирования желудочковых комплексов ЭКГ, можно определить конфигурацию ЭКГ при любом расположении исследующих активных электродов. Наоборот, используя анализ известных ЭКГ в различных отведениях, можно описать величину и направление отдельных моментных векторов, среднего результирующего вектора — ЭДС сердца и, соответственно, ход возбуждения и реполяризации миокарда. Это и есть так называемый *векторный принцип* анализа ЭКГ, которым мы вскоре воспользуемся. А пока проверим, как вы усвоили общий принцип построения ЭКГ в зависимости от направления и величины отдельных моментных векторов комплекса  $QRS$  по отношению к исследующему активному электроду. На рисунке 1.21 показано расположение трех моментных векторов деполяризации желудочков —



**Рис. 1.20.** Распространение волны реполяризации по миокарду желудочков и формирование зубца  $T$  (б). Для сравнения показано движение волны деполяризации по желудочкам (а)



0,02, 0,04 и 0,06 с — по отношению к осям 5 электрокардиографических отведений, условно обозначенных I, III, aVL, aVF и aVR.

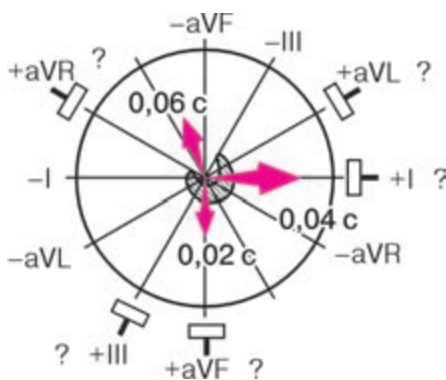
Попробуйте самостоятельно определить конфигурацию желудочкового комплекса *QRS* в этих отведениях, воспользовавшись следующим алгоритмом решения задания:

1) определите величину и направление проекции каждого моментного вектора на ось электрокардиографического отведения. Для этого из концов векторов 0,02, 0,04 и 0,06 с проведите к оси отведения перпендикуляр;

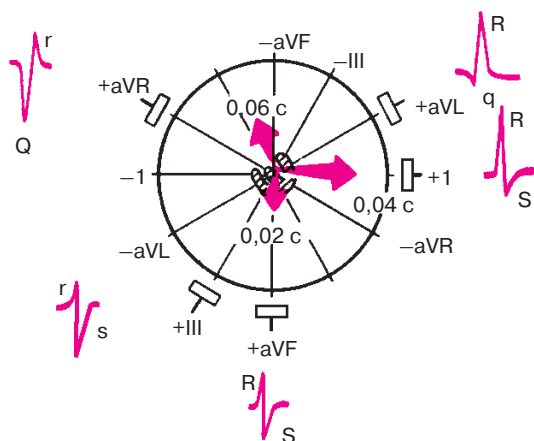
2) воспользовавшись правилом, изложенным на с. 25, определите, какое (положительное или отрицательное) отклонение на ЭКГ вызовет каждый моментный вектор;

3) сопоставляя величину и направление проекции моментных векторов 0,02, 0,04 и 0,06 с, схематично зарисуйте конфигурацию комплекса *QRS* в данном отведении.

Те же операции следует проделать и для остальных 4 отведений. Только после этого проверьте правильность вашего решения, взглянув на рисунок 1.22. Например, в отведении I желудочковый комплекс имеет вид *Rs*: 1) моментный вектор 0,02 с перпендикулярен оси отведения I, и его проекция на эту ось равна нулю, в связи с чем зубец *Q* не выражен; 2) моментный вектор 0,04 с направлен в сторону положительного электрода I отведения, поэтому на ЭКГ фиксируется максимальный положительный зубец *R*<sub>1</sub>; 3) проекция конечного моментного вектора 0,06 с небольшая и направлена в сторону отрицательного электрода I отведения, что обуславливает появление на ЭКГ небольшого зубца *s*.



**Рис. 1.21.** Задание 2. Определите форму комплекса *QRS* в 5 электрокардиографических отведениях при известном (приведенном на рисунке) расположении трех моментных векторов деполяризации желудочков: 0,02 с, 0,04 с, 0,06 с



**Рис. 1.22.** Форма комплекса *QRS* при расположении моментных векторов *QRS*, изображенном на рисунке 1.21 (эталонные правильных ответов)

*В отведении aVF* желудочковый комплекс имеет вид *rs* с небольшими зубцами *r* и *s*: 1) небольшой начальный моментный вектор 0,02 с направлен в сторону положительного электрода отведения *aVF*, и на ЭКГ регистрируется небольшое положительное отклонение — зубец *r*; 2) средний моментный вектор 0,04 с перпендикулярен оси отведения *aVF*, и его проекция на ось этого отведения равна нулю; 3) небольшая проекция конечного моментного вектора 0,06 с ориентирована в сторону отрицательного электрода отведения *aVF*, что ведет к появлению на ЭКГ зубца *S*, равного по амплитуде зубцу *r*.

*В отведении aVR* желудочковый комплекс имеет вид *Qr*:

1) проекции моментных векторов 0,02 с и 0,04 с направлены в сторону отрицательного электрода отведения *aVR*, поэтому в этот период (вплоть до 0,04 с) на ЭКГ регистрируется довольно широкий и глубокий зубец *Q*; 2) проекция конечного моментного вектора 0,06 с ориентирована к положительному электроду отведения *aVR*, поэтому на ЭКГ появляется в конце желудочкового комплекса небольшой зубец *r*.

Аналогичным образом объясняется конфигурация желудочкового комплекса *QRS* в остальных отведениях.

Прежде чем переходить к изучению следующей главы, предлагаем вам ответить еще на несколько контрольных вопросов, которые помогут самостоятельно оценить уровень усвоения знаний. После каждого контрольного вопроса в скобках указан номер раздела, в котором вы найдете правильные ответы на эти вопросы.

## КОНТРОЛЬНЫЕ ВОПРОСЫ

1. Как заряжена наружная поверхность клеточной мембраны: а) не возбужденной мышечной клетки? б) клетки, находящейся в состоянии деполяризации? в) клетки, находящейся в состоянии реполяризации? (1.1)
2. Какой отдел проводящей системы сердца в норме является водителем ритма? (1.2.1)
3. Каковы последовательность и время охвата возбуждением правого и левого предсердий в норме? (1.2.2)
4. Какое максимальное число импульсов в минуту из предсердий к желудочкам может в норме пропустить АВ-узел без развития атрио-вентрикулярной блокады проведения? (1.2.2)
5. Как распространяется волна деполяризации в толще миокарда желудочков: от эпикарда к эндокарду или от эндокарда к эпикарду? (1.2.2)
6. Что такое (ЭКГ) электрокардиограмма? (1.3.1)
7. Каким фазам распространения возбуждения по одиночному мышечному волокну соответствуют следующие зубцы и сегменты ЭГ:  
а) зубец *R*; б) сегмент *RS–T*; в) зубец *T*? (1.3.1)
8. Каково направление вектора сердечного диполя по отношению к положительному и отрицательному зарядам диполя? (1.3.2)
9. Чем определяются амплитуда и форма электрокардиографических комплексов при различной локализации электродов в электрическом поле? (1.3.3)
10. Что такое «моментный» и «средний результирующий» вектор единого сердечного диполя? (1.3.4)

## Глава 2

# МЕТОДИКА РЕГИСТРАЦИИ ЭЛЕКТРОКАРДИОГРАММЫ

### 2.1. Электрокардиографическая аппаратура

*Электрокардиографы — приборы, регистрирующие изменение разности потенциалов между двумя точками в электрическом поле сердца (например, на поверхности тела) во время его возбуждения. Современные электрокардиографы отличаются высоким техническим совершенством и позволяют осуществить как одноканальную, так и многоканальную запись ЭКГ.*

В последнем случае синхронно регистрируются несколько различных электрокардиографических отведений (от 2 до 6—8), что значительно сокращает время исследования и дает возможность получить более точную информацию об электрическом поле сердца.

Электрокардиографы состоят из входного устройства, усилителя биопотенциалов и регистрирующего устройства (рис. 2.1). Разность потенциалов, возникающая на поверхности тела при возбуждении сердца, регистрируется с помощью системы металлических электродов, укрепленных на различных участках тела резиновыми ремнями

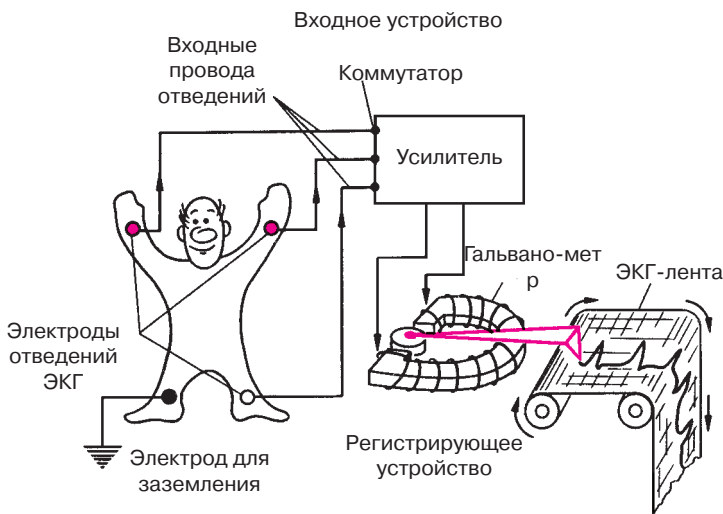


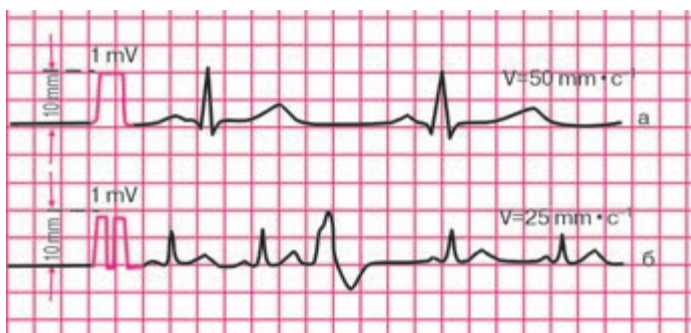
Рис. 2.1. Устройство электрокардиографа

или грушами. Через входные провода, маркированные различным цветом, электрический сигнал подается на коммутатор, а затем на вход усилителя, состоящего из катодных ламп, триодов или интегральных схем.

Малое напряжение, воспринимаемое электродами и не превышающее  $1\text{--}3\text{ мВ}$ , усиливается во много раз и подается в регистрирующее устройство прибора. Здесь электрические колебания преобразуются в механические смещения якоря электромагнита и тем или иным способом записываются на специальной движущейся бумажной ленте. В настоящее время чаще всего используют непосредственную механическую регистрацию этих перемещений якоря электромагнита с помощью очень легкого (малоинерционного) писчика, к которому подводятся чернила. В этом случае запись проводится обычно на электрокардиографической бумажной ленте, напоминающей миллиметровку (рис. 2.2). В некоторых электрокардиографах осуществляется так называемая тепловая запись ЭКГ с помощью писчика, который нагревается и как бы «выжигает» соответствующую кривую на специальной тепловой бумаге.

Наконец, существуют такие электрокардиографы капиллярного типа (мингографы), в которых запись ЭКГ осуществляется с помощью тонкой струи разбрызгивающихся чернил.

Независимо от технической конструкции каждый электрокардиограф имеет устройство для регулировки и контроля усиления. Для этого на усилитель подается стандартное калибровочное напряжение, равное  $1\text{ мВ}$ . Усиление электрокардиографа обычно устанавливается таким образом, чтобы это напряжение вызывало отклонение регист-



**Рис. 2.2.** ЭКГ, зарегистрированные со скоростью  $50\text{ мм}\cdot\text{с}^{-1}$  (а) и  $25\text{ мм}\cdot\text{с}^{-1}$  (б).

*В начале каждой кривой показан контрольный милливольт*

рирующей системы на 10 мм (см. рис. 2.2). Такая калибровка усиления позволяет сравнивать между собой ЭКГ, зарегистрированные у пациента в разное время и (или) разными приборами.

Лентопротяжные механизмы во всех современных электрокардиографах обеспечивают движение бумаги с различной скоростью: 25, 50, 100 мм · с<sup>-1</sup> и т.д. В зависимости от выбранной скорости движения бумаги изменяется форма регистрирующей кривой: ЭКГ записывается либо растянутой (рис. 2.2, а), либо более сжатой (рис. 2.2, б). Чаше всего в практической электрокардиологии скорость регистрации ЭКГ составляет 50 мм · с<sup>-1</sup>.

Электрокардиографы должны устанавливаться в сухом помещении при температуре не ниже 10 °С и не выше 30 °С. Во время работы электрокардиограф, а также металлическая кровать или экранирующая сетка, на которой лежит пациент, должны быть заземлены.

## 2.2. Электрокардиографические отведения

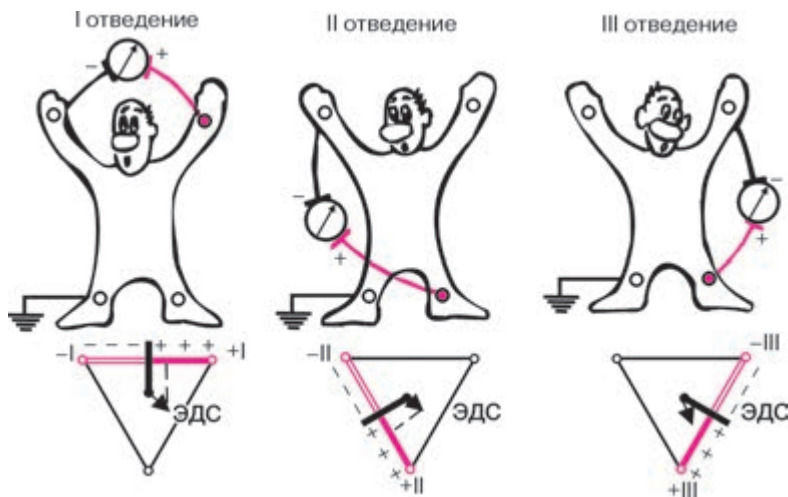
Изменения разности потенциалов на поверхности тела, возникающие во время работы сердца, записываются с помощью различных систем отведений ЭКГ. Каждое отведение регистрирует разность потенциалов, существующую между двумя определенными точками электрического поля сердца, в которых установлены электроды. Таким образом, различные электрокардиографические отведения отличаются между собой прежде всего участками тела, от которых отводится разность потенциалов.

Электроды, установленные в каждой из выбранных точек на поверхности тела, подключаются к гальванометру электрокардиографа. Один из электродов присоединяют к положительному полюсу гальванометра (это *положительный*, или *активный*, *электрод* отведения), второй электрод — к его отрицательному полюсу (*отрицательный электрод отведения*) (рис. 2.3).

В настоящее время в клинической практике наиболее широко используют 12 отведений ЭКГ, запись которых является обязательной при каждом электрокардиографическом обследовании больного: 3 стандартных отведения, 3 усиленных однополюсных отведения от конечностей и 6 грудных отведений.

### 2.2.1. Стандартные отведения

Стандартные двухполюсные отведения, предложенные в 1913 г. Эйнтховеном, фиксируют разность потенциалов между двумя точками электрического поля, удаленными от сердца и расположенными



**Рис. 2.3.** Формирование трех стандартных электрокардиографических отведений от конечностей.

Внизу — треугольник Эйнтховена, каждая сторона которого является осью того или иного стандартного отведения

во фронтальной плоскости — на конечностях. Для записи этих отведений электроды накладывают на правой руке (красная маркировка), левой руке (желтая маркировка) и на левой ноге (зеленая маркировка) (см. рис. 2.3). Эти электроды попарно подключаются к электрокардиографу для регистрации каждого из трех стандартных отведений. Четвертый электрод устанавливается на правую ногу для подключения заземляющего провода (черная маркировка)

**Запомните!** Стандартные отведения от конечностей регистрируют при следующем попарном подключении электродов:

- I отведение — левая рука (+) и правая рука (—);
- II отведение — левая нога (+) и правая рука (—);
- III отведение — левая нога (+) и левая рука (—).

Знаками (+) и (—) здесь обозначено соответствующее подключение электродов к положительному или отрицательному полюсам гальванометра, т.е. указаны положительный и отрицательный полюс каждого отведения.

Как видно на рисунке 2.3, три стандартных отведения образуют равносторонний треугольник (треугольник Эйнтховена), вершина-

ми которого являются правая рука, левая рука и левая нога с установленными там электродами. В центре равностороннего треугольника Эйнтховена расположен электрический центр сердца, или точечный единый сердечный диполь, одинаково удаленный от всех трех стандартных отведений.

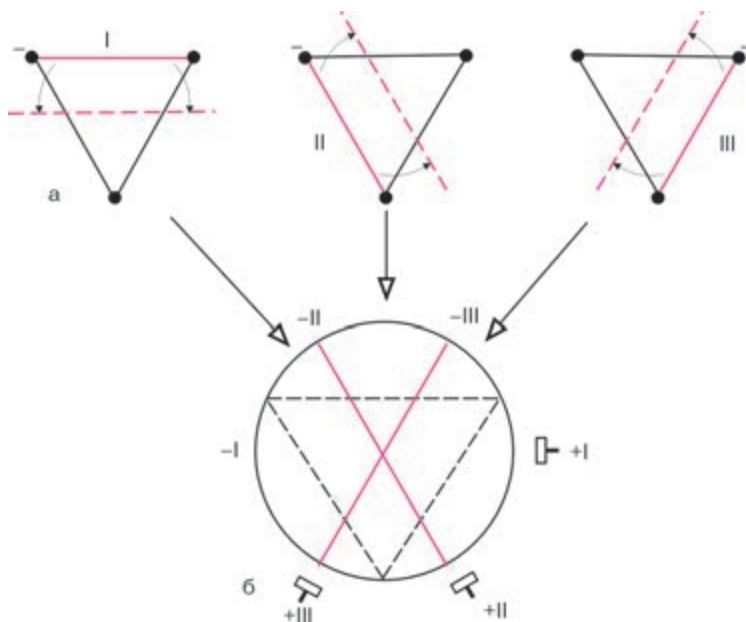
*Гипотетическая линия, соединяющая два электрода, участвующих в образовании электрокардиографического отведения, называется осью отведения.* Осями стандартных отведений являются стороны треугольника Эйнтховена (см. рис. 2.3). Перпендикуляры, проведенные из центра сердца, т.е. из места расположения единого сердечного диполя, к оси каждого стандартного отведения, делят каждую ось на две равные части: положительную, обращенную в сторону положительного (активного) электрода (+) отведения, и отрицательную, обращенную к отрицательному электроду (—). Если ЭДС сердца в какой-либо момент сердечного цикла проецируется на положительную часть оси отведения, на ЭКГ записывается положительное отклонение (положительные зубцы *R*, *T*, *P*). Если ЭДС сердца проецируется на отрицательную часть оси отведения, на ЭКГ регистрируются отрицательные отклонения (зубцы *Q*, *S*, иногда отрицательные зубцы *T* или даже *P*).

Для облегчения анализа ЭКГ, зарегистрированных в стандартных отведениях, и ускорения операции разложения вектора ЭДС сердца в электрокардиографии принято несколько смещать оси этих отведений, как это показано на рисунке 2.4, и проводить их через электрический центр сердца. Получается удобная для дальнейшего анализа *трехосевая система координат*, в которой угол между осью каждого отведения составляет, как и в традиционном треугольнике Эйнтховена,  $60^\circ$ . Такое небольшое смещение осей стандартных отведений вполне правомочно, так как при перемещении осей параллельно их первоначальному расположению проекция на них сердечного вектора не изменяется.

### 2.2.2. Усиленные отведения от конечностей

Усиленные отведения от конечностей были предложены Гольдбергером в 1942 г. Они регистрируют разность потенциалов между одной из конечностей, на которой установлен активный положительный электрод данного отведения (правая рука, левая рука или левая нога), и средним потенциалом двух других конечностей (рис. 2.5). Таким образом, в качестве отрицательного электрода в этих отведениях используют так называемый *объединенный электрод Гольдбергера*, который образуется при соединении через дополнительное сопротивление двух конечностей.





**Рис. 2.4.** Трехосевая система координат стандартных отведений.

Красным цветом показаны оси трех стандартных отведений от конечностей в треугольнике Эйнтховена (а) и в трехосевой системе координат (б)

**Запомните!** Три усиленных однополюсных отведения от конечностей обозначают следующим образом:

aVR – усиленное отведение от правой руки;

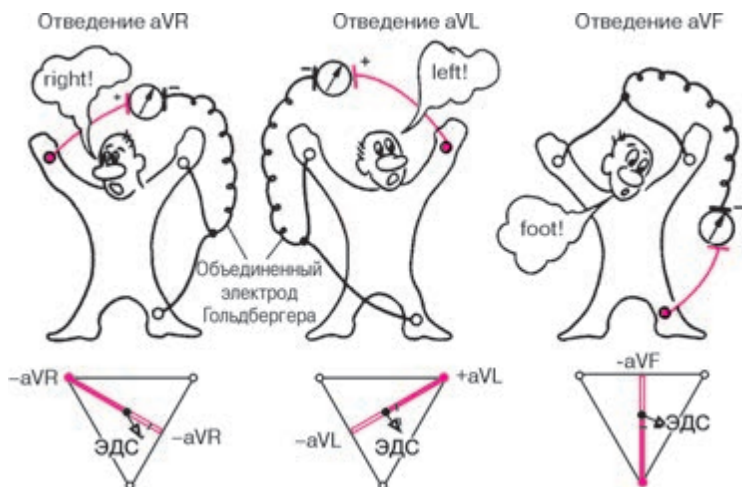
aVL – усиленное отведение от левой руки;

aVF – усиленное отведение от левой ноги.

Обозначение усиленных отведений от конечностей происходит от первых букв английских слов: «a» – augmented (усиленный); «V» – voltage (потенциал); «R» – right (правый); «L» – left (левый); «F» – foot (нога).

Как видно на рисунке 2.5, оси усиленных однополюсных отведений от конечностей получают, соединяя электрический центр сердца с местом наложения активного электрода данного отведения, т.е. фактически – с одной из вершин треугольника Эйнтховена.

Электрический центр сердца как бы делит оси этих отведений на две равные части: положительную, обращенную к активному электроду, и отрицательную, обращенную к объединенному электроду Гольдберга.



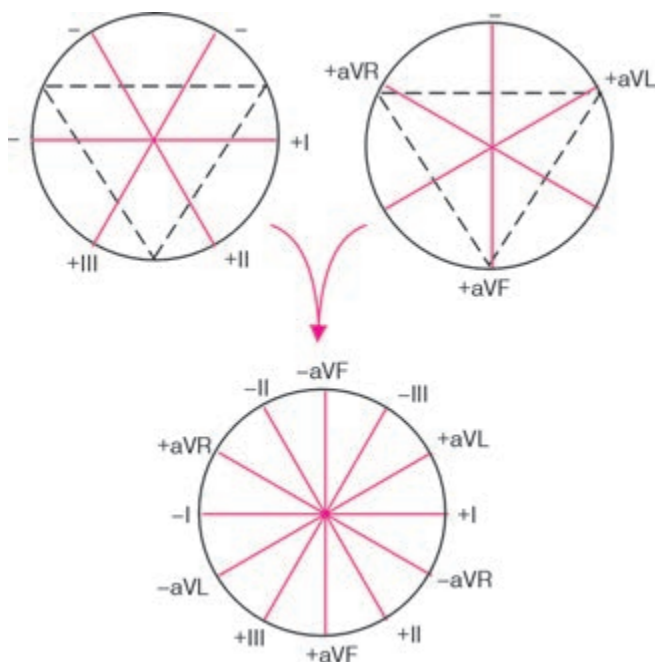
**Рис. 2.5.** Формирование трех усиленных однополюсных отведений от конечностей.

*Внизу — треугольник Эйнтховена и расположение осей трех усиленных однополюсных отведений от конечностей*

### 2.2.3. Шестиосевая система координат (по Bayley)

Стандартные и усиленные однополюсные отведения от конечностей дают возможность зарегистрировать изменения ЭДС сердца во фронтальной плоскости, т.е. в плоскости, в которой расположен треугольник Эйнтховена. Для более точного и наглядного определения различных отклонений ЭДС сердца в этой фронтальной плоскости, в частности для определения положения электрической оси сердца, была предложена так называемая шестиосевая система координат [Bayley, 1943]. Она получается при совмещении осей трех стандартных и трех усиленных отведений от конечностей, проведенных через электрический центр сердца. Последний делит ось каждого отведения на положительную и отрицательную части, обращенные соответственно к активному (положительному) или к отрицательному электроду (рис. 2.6).

Электрокардиографические отклонения в разных отведениях от конечностей можно рассматривать как различные проекции одной и той же ЭДС сердца на оси данных отведений. Поэтому, сопоставляя амплитуду и полярность электрокардиографических комплексов в различных отведениях, входящих в состав шестиосевой системы координат, можно достаточно точно определять величину и направление вектора ЭДС сердца во фронтальной плоскости.



**Рис. 2.6.** Формирование шестиосевой системы координат (по Bayley)

Направление осей отведений принято определять в градусах. За начало отсчета ( $0^\circ$ ) условно принимается радиус, проведенный строго горизонтально из электрического центра сердца влево по направлению к активному положительному полюсу I стандартного отведения. Положительный полюс II стандартного отведения расположен под углом  $+60^\circ$ , отведения aVF — под углом  $+90^\circ$ , III стандартного отведения — под углом  $+120^\circ$ , aVL — под углом  $-30^\circ$ , а aVR — под углом  $-150^\circ$ . Ось отведения aVL перпендикулярна оси II стандартного отведения, ось I стандартного отведения перпендикулярна оси aVF, а ось aVR перпендикулярна оси III стандартного отведения.

А теперь проверим вашу зрительную память и умение работать с иллюстрациями и текстом. Отложив учебник, постарайтесь самостоятельно, без подсказки изобразить шестиосевую систему координат. Для этого: 1) нарисуйте окружность; 2) под углом примерно в  $30^\circ$  проведите в этой окружности 6 диаметров, соответствующих 6 осям отведений от конечностей; 3) обозначьте направление осей отведений в градусах; 4) обозначьте все 6 отведений, а также положительные и отрицательные полюса осей этих отведений.

Сверьте ваш рисунок с изображением шестиосевой системы координат на рисунке 2.6 учебника. Советуем вам несколько раз повторить это задание, так как без хорошего пространственного представления расположения осей отведений от конечностей во фронтальной плоскости вы не сможете научиться определять положение электрической оси сердца и проводить так называемый векторный анализ ЭКГ.

#### 2.2.4. Грудные отведения

Грудные однополюсные отведения, предложенные Вильсоном (Wilson) в 1934 г., регистрируют разность потенциалов между активным положительным электродом, установленным в определенных точках на поверхности грудной клетки, и *отрицательным объединенным электродом Вильсона*.

Последний образуется при соединении через дополнительные сопротивления трех конечностей (правой руки, левой руки и левой ноги), объединенный потенциал которых близок к нулю (около 0,2 mV).

Обычно для записи ЭКГ используют 6 общепринятых позиций грудного электрода на передней и боковой поверхности грудной клетки, которые в сочетании с объединенным электродом Вильсона образуют 6 грудных отведений (рис. 2.7). Грудные отведения обозначаются заглавной латинской буквой V (потенциал, напряжение) с добавлением номера позиции активного положительного электрода, обозначенного арабскими цифрами.

Отведение  $V_1$  — активный электрод установлен в *четвертом межреберье* по правому краю грудины.

Отведение  $V_2$  — активный электрод расположен в *четвертом межреберье* по левому краю грудины.

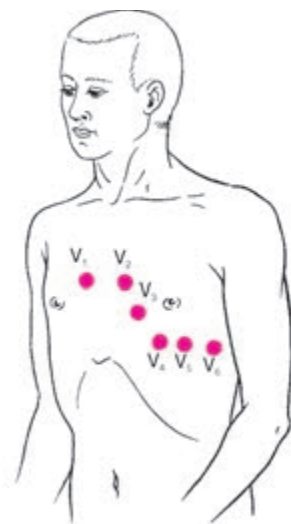
Отведение  $V_3$  — активный электрод находится *между второй и четвертой позицией*, примерно на уровне четвертого ребра по левой парастеральной линии.

Отведение  $V_4$  — активный электрод установлен в *пятом межреберье по левой срединно-ключичной линии*.

Отведение  $V_5$  — активный электрод расположен на том же горизонтальном уровне, что и  $V_4$  по *левой передней подмышечной линии*.

Отведение  $V_6$  — активный электрод находится по *левой средней подмышечной линии* на том же горизонтальном уровне, что и электроды отведений  $V_4$  и  $V_5$ .

В отличие от стандартных и усиленных отведений от конечностей грудные отведения регистрируют изменения ЭДС сердца преимущественно в горизонтальной плоскости. Как показано на рисунке 2.8, ось каждого грудного отведения образована линией, соединяющей



**Рис. 2.7.** Расположение 6 электродов грудных отведений на поверхности грудной клетки

электрический центр сердца с местом расположения активного электрода на грудной клетке.

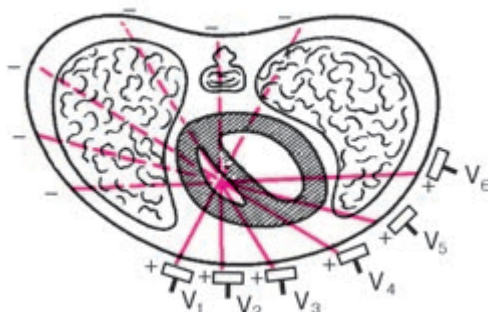
На рисунке видно, что оси отведений  $V_1$  и  $V_5$ , а также  $V_2$  и  $V_6$  оказываются приблизительно перпендикулярными друг другу.

Советуем вам несколько раз выполнить следующее задание, не прибегая к помощи учебника:

- 1) изобразить на бумаге поперечный разрез грудной клетки;
- 2) обозначить электрический центр сердца несколько левее средней линии тела;
- 3) провести и обозначить оси 6 грудных отведений.

После этого сверьте ваши рисунки со схемой, изображенной на рисунке 2.8.

Итак, в клинической электрокардиографии наиболее широкое распространение получили 12 электрокардиографических отведений (3 стандартных, 3 усиленных однополюсных отведения от конечностей и 6 грудных отведений). Электрокардиографические отклонения в каждом из этих отведений отражают суммарную ЭДС всего сердца, т.е. являются результатом одновременного воздействия на данное отведение изменяющегося электрического потенциала в левых и правых отделах сердца, в передней и задней стенке желудочков, в верхушке и основании сердца и т.д.



**Рис. 2.8.** Расположение осей 6 грудных отведений в горизонтальной плоскости

### 2.2.5. Дополнительные отведения

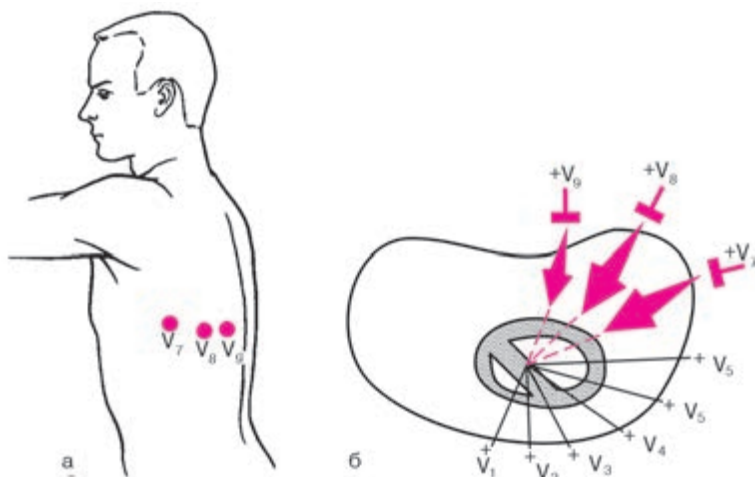
Диагностические возможности электрокардиографического исследования могут быть расширены при применении некоторых дополнительных отведений. Их использование особенно целесообразно в тех случаях, когда обычная программа регистрации 12 общепринятых отведений ЭКГ не позволяет достаточно надежно диагностировать ту или иную электрокардиографическую патологию или требует уточнения некоторых количественных параметров выявленных изменений.

Методика регистрации дополнительных грудных отведений отличается от методики записи 6 общепринятых грудных отведений лишь локализацией активного электрода на поверхности грудной клетки. В качестве электрода, соединенного с отрицательным полюсом кардиографа, используют объединенный электрод Вильсона.

**Отведения  $V_7-V_9$ .** Активный электрод устанавливают по задней подмышечной ( $V_7$ ), лопаточной ( $V_8$ ) и паравerteбральной ( $V_9$ ) линиям на уровне горизонтали, на которой расположены электроды  $V_4-V_6$  (рис. 2.9). Эти отведения обычно используют для более точной диагностики очаговых изменений миокарда в заднебазальных отделах левого желудочка.

**Отведения  $V_{3R}-V_{6R}$ :** грудной (активный) электрод помещают на правой половине грудной клетки в позициях, симметричных обычным точкам расположения электродов  $V_3-V_6$ . Эти отведения используют для диагностики гипертрофии правых отделов сердца.

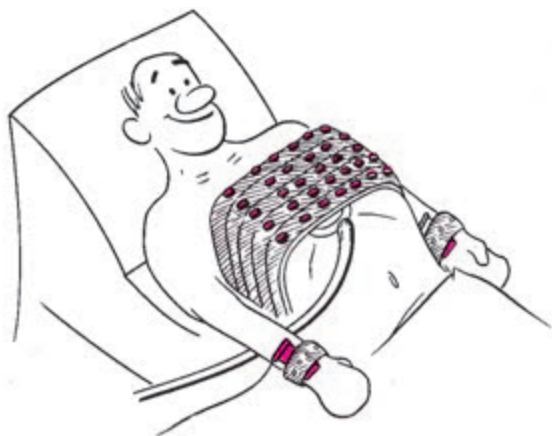
**Отведения по Нэбу.** Двухполюсные грудные отведения, предложенные в 1938 г. Нэбом, фиксируют разность потенциалов между двумя точками, расположенными на поверхности грудной клетки. Для записи трех отведений по Нэбу применяют электроды, обычно используемые для регистрации трех стандартных отведений от конечностей.



**Рис. 2.9.** Расположение электродов (а) и осей (б) дополнительных грудных отведений  $V_7$ – $V_9$

Электрод, обычно устанавливаемый на правой руке (красная маркировка провода), помещают во второе межреберье по правому краю грудины; электрод с левой ноги (зеленая маркировка) переставляют в позицию грудного отведения  $V_4$  (у верхушки сердца), а электрод, расположенный на левой руке (желтая маркировка), помещают на том же горизонтальном уровне, что и зеленый электрод, но по задней подмышечной линии. Если переключатель отведений электрокардиографа находится в положении I стандартного отведения, регистрируют отведение «Dorsalis» (D). Перемещая переключатель на II и III стандартные отведения, записывают соответственно отведения «Anterior» (A) и «Inferior» (I). Отведения по Нэбу находят применение для диагностики очаговых изменений миокарда задней стенки (отведение D), передней боковой стенки (отведение A) и верхних отделов передней стенки (отведение I).

**Прекардиальная картография.** В последние годы все большее распространение в клинической практике получает методика регистрации так называемой прекардиальной картограммы (Maroko и соавт., Дорофеева З.З., Рыбыкина Г.В., Виноградов А.В.) в 35 точках на передней и боковой поверхности грудной клетки. Электроды устанавливают пятью горизонтальными рядами от второго до шестого межреберья по 7 электродов в каждом ряду. Электроды располагаются от правой парастеральной до левой задней подмышечной линии. На рисунке 2.10



**Рис. 2.10.** Регистрация прекардиальной картограммы в 35 отведениях с помощью специального многоэлектродного пояса

изображена регистрация прекардиальной картограммы с помощью специального многоэлектродного пояса отечественного производства.

Прекардиальная картография позволяет исследовать большую зону миокарда, уточнять локализацию очаговых изменений миокарда, а также измерять размеры некротической и перинфарктной зоны при остром инфаркте миокарда.

## **2.3. Техника регистрации электрокардиограммы**

Для получения качественной записи ЭКГ необходимо строго придерживаться некоторых общих правил ее регистрации.

### **2.3.1. Условия проведения электрокардиографического исследования**

ЭКГ регистрируют в специальном помещении, удаленном от возможных источников электрических помех: электромоторов, физиотерапевтических и рентгеновских кабинетов, распределительных электрощитов и т.д. Кушетка должна находиться на расстоянии не менее 1,5–2 м от проводов электросети.

Целесообразно экранировать кушетку, подложив под пациента одеяло со вшитой металлической сеткой, которая должна быть заземлена.

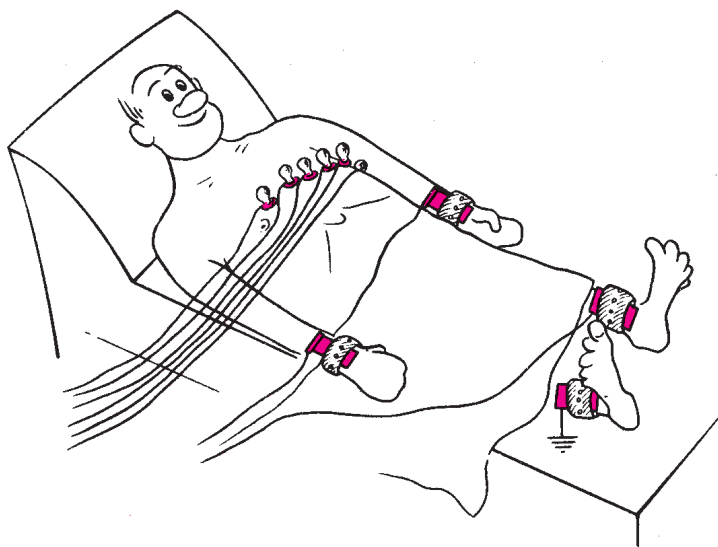
Исследование проводится после 10–15-минутного отдыха и не ранее чем через 2 ч после приема пищи. Больной должен быть раздет до пояса, голени должны быть также освобождены от одежды.



Запись ЭКГ проводится обычно в положении больного лежа на спине, что позволяет добиться максимального расслабления мышц.

### 2.3.2. Наложение электродов

На внутреннюю поверхность голеней и предплечий в нижней их трети с помощью резиновых лент накладывают 4 пластинчатых электрода, а на грудь устанавливают один или несколько (при многоканальной записи) грудных электродов, используя резиновую грушу-присоску (рис. 2.11). Для улучшения качества ЭКГ и уменьшения количества наводных токов следует обеспечить хороший контакт электродов с кожей. Для этого необходимо: 1) предварительно обезжирить кожу спиртом в местах наложения электродов; 2) при значительной волосистости кожи смочить места наложения электродов мыльным раствором; 3) покрыть электроды слоем специальной токопроводящей пасты, которая позволяет максимально снизить межэлектродное сопротивление. Не следует применять марлевые прокладки, которые в процессе исследования быстро высыхают, что резко увеличивает электрическое сопротивление кожи. Необходимо использовать электродную пасту или, по крайней мере, обильно смачивать кожу в местах наложения электродов раствором натрия хлорида.



**Рис. 2.11.** Установка электрокардиографических электродов на конечностях и грудной клетке

### 2.3.3. Подключение проводов к электродам

К каждому электроду, установленному на конечностях или на поверхности грудной клетки, присоединяют провод, идущий от электрокардиографа и маркированный определенным цветом. Общепринятой является такая маркировка входных проводов: правая рука — красный цвет, левая рука — желтый цвет, левая нога — зеленый цвет, правая нога (заземление пациента) — черный цвет, грудной электрод — белый цвет.

При наличии 6-канального электрокардиографа, позволяющего одновременно зарегистрировать ЭКГ в 6 грудных отведениях, к электроду  $V_1$  подключают провод, имеющий красную окраску на наконечнике, к электроду  $V_2$  — желтую,  $V_3$  — зеленую,  $V_4$  — коричневую,  $V_5$  — черную и  $V_6$  — синюю или фиолетовую. Маркировка остальных проводов та же, что и в одноканальных электрокардиографах.

### 2.3.4. Выбор усиления электрокардиографа

Прежде чем начинать запись ЭКГ, на всех каналах электрокардиографа необходимо установить одинаковое усиление электрического сигнала. Для этого в каждом электрокардиографе предусмотрена возможность подачи на гальванометр стандартного калибровочного напряжения, равного 1 mV. Обычно усиление каждого канала подбирается таким образом, чтобы напряжение 1 mV вызывало отклонение гальванометра и регистрирующей системы, равное 10 мм. Для этого в положении переключателя отведений «0» регулируют усиление электрокардиографа и регистрируют калибровочный милливольт.

При необходимости можно изменить усиление: уменьшить при слишком большой амплитуде зубцов ЭКГ ( $1 \text{ mV} = 5 \text{ мм}$ ) или увеличить при малой их амплитуде ( $1 \text{ mV} = 15$  или  $20 \text{ мм}$ ).

### 2.3.5. Запись электрокардиограммы

Запись ЭКГ осуществляют при спокойном дыхании. Вначале записывают ЭКГ в стандартных отведениях (I, II, III), затем в усиленных отведениях от конечностей (aVR, aVL и aVF) и грудных отведениях ( $V_1$ – $V_6$ ). В каждом отведении записывают не менее 4 сердечных циклов *PQRST*. ЭКГ регистрируют, как правило, при скорости движения бумаги  $50 \text{ мм} \cdot \text{с}^{-1}$ . Меньшую скорость ( $25 \text{ мм} \cdot \text{с}^{-1}$ ) используют при необходимости более длительной записи ЭКГ, например для диагностики нарушений ритма.

Сразу после окончания исследования на бумажной ленте записывают фамилию, имя и отчество пациента, его возраст, дату и время ис-

следования, номер истории болезни. Лента с ЭКГ должна быть разрезана по отведениям и наклеена на специальный бланк в той же последовательности, которая была рекомендована для съемки ЭКГ.

## 2.4. Функциональные пробы

Функциональные пробы значительно расширяют диагностические возможности метода электрокардиографии. Они позволяют выявить скрытые электрокардиографические нарушения, которые по разным причинам не могли быть зарегистрированы при обычном электрокардиографическом исследовании в покое (скрытая коронарная недостаточность, преходящие нарушения ритма).

Из всего множества функциональных проб приведем описание лишь наиболее распространенных.

### 2.4.1. Пробы с физической нагрузкой

Пробы с дозированной физической нагрузкой применяются с целью выявления скрытой коронарной недостаточности, преходящих нарушений ритма сердца и для установления индивидуальной толерантности больных к физической нагрузке.

Физическая нагрузка, как известно, оказывает разнообразное действие на сердечно-сосудистую систему, вызывая, в частности, тахикардию, умеренное повышение артериального давления, увеличение работы сердца и, соответственно, потребности миокарда в кислороде. У здорового человека это приводит к адекватному расширению коронарных сосудов и увеличению сократимости миокарда. В условиях лимитированного коронарного кровообращения у больных атеросклерозом коронарных артерий увеличение потребности миокарда в кислороде приводит к острой коронарной недостаточности, сопровождающейся приступом стенокардии и изменениями на ЭКГ.

В настоящее время наибольшее распространение в клинической практике получили пробы с дозированной физической нагрузкой на велоэргометре или тредмиле (бегущая дорожка). Наиболее доступной является *велоэргометрия*. Используемый для этой цели велоэргометр позволяет строго дозировать физическую нагрузку и оценивать величину мощности выполненной работы в ваттах (Вт) или килограммометрах в минуту (кгм/мин). Для проведения пробы необходимы также электрокардиограф (желательно многоканальный), сфигмоманометр для измерения уровня артериального давления и фонендоскоп. Кабинет функциональной диагностики, где проводится исследование, должен быть оснащен дефибриллятором и набором средств для оказания неотложной помощи.

Велоэргометрическую пробу проводят обычно в первой половине дня натощак или через 2–3 ч после еды. Желательно, чтобы за сутки до проведения исследования пациент не принимал лекарственных препаратов, оказывающих влияние на результаты пробы с физической нагрузкой (сустак, нитронг,  $\beta$ -адреноблокаторы, сердечные гликозиды, мочегонные, некоторые противоаритмические препараты).

Применяются различные схемы проведения велоэргометрической пробы. Чаще всего нагрузку повышают ступенеобразно каждые 3 или 5 мин, начиная с мощности 150 кГм/мин. Такое ступенеобразное повышение величины нагрузки можно осуществлять как непрерывно в течение 15–20 мин (у относительно хорошо тренированных лиц с заведомо высокой толерантностью к физической нагрузке), так и с 3–5-минутными перерывами для отдыха после каждой ступени нагрузки (у менее тренированных лиц или больных с заболеваниями сердца).

Велоэргометрическую пробу проводят под постоянным контролем ЭКГ на экране осциллоскопа, уровня артериального давления и состояния больного. Запись ЭКГ и измерение артериального давления проводят до начала исследования, в конце каждой минуты пробы, а также на 30-й секунде, 1, 2, 3, 5, 7 и 10-й минутах отдыха.

Критерии прекращения пробы и анализ ее результатов подробно рассматриваются в главе 8.

Велоэргометрическая проба противопоказана при остром инфаркте миокарда и предынфарктном состоянии, сердечной недостаточности, остром тромбозе, выраженной дыхательной недостаточности. Относительными противопоказаниями к проведению пробы с дозированной физической нагрузкой на велоэргометре являются выраженная артериальная гипертензия (артериальное давление выше 220/130 мм рт. ст.), тахикардия неясного генеза (частота ритма выше 100 ударов в минуту), тяжелые нарушения ритма и проводимости, обморочные состояния в анамнезе, лихорадка.

#### **2.4.2. Проба с блокаторами $\beta$ -адренорецепторов**

Проба с блокаторами  $\beta$ -адренорецепторов (анаприлин, индерал, обзидан) проводится с целью уточнения природы выявленных ранее электрокардиографических нарушений процесса реполяризации (сегмента *RS–T* и зубца *T*) и проведения дифференциальной диагностики функциональных (нейроциркуляторная дистония, дисгормональная миокардиодистрофия) и органических (стенокардия и др.) заболеваний сердца.

Исследование проводят утром натощак. После регистрации исходной ЭКГ в 12 общепринятых отведениях больному дают внутрь 40–80 мг анаприлина (обзидан, индерал) и записывают повторно ЭКГ через 30, 60 и 90 мин после приема препарата.

При функциональных обратимых изменениях миокарда, сопровождающихся изменениями конечной части желудочкового комплекса (сегмента  $RS-T$  и зубца  $T$ ), прием  $\beta$ -адреноблокаторов в большинстве случаев приводит к частичной или полной нормализации ЭКГ (положительная проба). Электрокардиографические нарушения органической природы не претерпевают существенных изменений после приема препарата (отрицательная проба). Под влиянием блокаторов  $\beta$ -адренорецепторов возможны небольшая брадикардия и увеличение продолжительности интервала  $P-Q(R)$ . Проведение пробы противопоказано больным с бронхиальной астмой и сердечной недостаточностью.

#### 2.4.3. Проба с хлоридом калия

Проба с хлоридом калия применяется с той же целью, что и проба с  $\beta$ -адреноблокаторами. После записи исходной ЭКГ больному дают внутрь 6–8 г хлорида калия, разведенного в стакане воды. Повторно ЭКГ регистрируют через 30, 60 и 80 мин после приема калия. Частичная или полная нормализация ранее измененных сегмента  $RS-T$  и зубца  $T$  после приема препарата (положительная проба) наступает, как правило, при функциональных изменениях миокарда. Отрицательная проба чаще свидетельствует об органических процессах в сердечной мышце.

При проведении пробы может иногда появиться тошнота и слабость.

#### 2.4.4. Проба с дипиридамолом

Проба с дипиридамолом (курантилом) применяется с целью выявления коронарной недостаточности, особенно в тех случаях, когда по разным причинам невозможно проведение пробы с дозированной физической нагрузкой.

Внутривенное введение дипиридамола, являющегося мощным вазодилататором, приводит к значительному расширению интактных коронарных артерий, не пораженных атеросклерозом. В результате этого у больных ИБС происходит перераспределение кровотока в пользу ишемизированных зон миокарда и, наоборот, снижение кровотока в ишемизированных участках сердечной мышцы (так называемый феномен обкрадывания).

Дипиридамолом вводят внутривенно в дозе 0,75 мг на 1 кг массы тела, что составляет обычно 9–12 мл 0,5% раствора.

Чаще всего расчетную дозу препарата делят на 3 равные части, которые вводят в 3 этапа. В течение первых 3 мин вводят первую треть дозы, затем в течение следующих 3—5 мин вторую часть дозы. Если к этому времени не появятся клинические или (и) электрокардиографические признаки ишемии миокарда (см. главу 8) на протяжении следующих 3—5 мин вводят последнюю треть дозы.

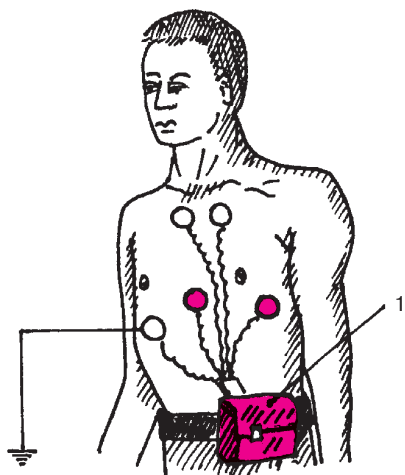
Дипиридамовую пробу осуществляют под постоянным ЭКГ-контролем. При отсутствии признаков ишемии миокарда ЭКГ регистрируют еще 10, 15 и 20 мин после окончания введения препарата. Исследование завершают внутривенным введением 10 мл 2,4% раствора эуфиллина, который является физиологическим антагонистом дипиридамола.

## **2.5. Дополнительные методы исследования**

### **2.5.1. Длительное мониторирование ЭКГ по Холтеру**

В последние годы широкое распространение в клинической практике получило длительное мониторирование ЭКГ по Холтеру. Метод применяется в основном для диагностики преходящих нарушений ритма сердца, а также для выявления ишемических изменений ЭКГ у больных ИБС. Существенным преимуществом метода является возможность длительной (в течение 1—2 суток) регистрации ЭКГ в привычных для пациента условиях. Прибор для длительного мониторирования ЭКГ по Холтеру состоит из системы отведений, специального устройства, регистрирующего ЭКГ на магнитную ленту, и стационарного электрокардиоанализатора. Миниатюрное регистрирующее устройство и электроды укрепляются на теле пациента. Обычно используют от двух до четырех прекардиальных биполярных отведений, соответствующих, например, стандартным позициям грудных электродов  $V_1$  и  $V_5$  (рис. 2.12). Запись ЭКГ проводится на магнитной ленте при очень малой скорости ее движения ( $25\text{--}100\text{ мм} \cdot \text{мин}^{-1}$ ). При проведении исследования пациент ведет дневник, в который вносятся данные о характере выполняемой пациентом нагрузки и о субъективных неприятных ощущениях больного (боли в области сердца, одышка, перебои, сердцебиения и др.) с указанием точного времени их возникновения.

После окончания исследования кассету с магнитной записью ЭКГ помещают в электрокардиоанализатор, который в автоматическом режиме осуществляет анализ сердечного ритма и изменений конечной части желудочкового комплекса, в частности сегмента  $RS\text{--}T$ . Одновременно производится автоматическая распечатка эпизодов суточной ЭКГ, квалифицированных прибором как нарушения ритма или изменения процесса реполяризации желудочков. В современных системах для




**Рис. 2.12.** Схема наложения активных (красный цвет) и индифферентных электродов для длительной регистрации ЭКГ по Холтеру:

*1 — миниатюрное регистрирующее устройство*

длительного мониторингирования ЭКГ по Холтеру предусмотрено представление данных на специальной бумажной ленте в сжатом компактном виде, что позволяет получить наглядное представление о наиболее существенных эпизодах нарушений ритма сердца и смещений сегмента  $RS-T$ . Информация может быть представлена также в цифровом виде и в виде гистограмм, отражающих распределение в течение суток различных частот сердечного ритма и (или) эпизодов аритмий (рис. 2.13).

### 2.5.2. Чреспищеводная электрическая стимуляция сердца

Чреспищеводная электрическая стимуляция сердца (ЧПЭС) — неинвазивный метод исследования, который используется для диагностики скрытой коронарной недостаточности у больных ИБС, изучения характера и электрофизиологических механизмов нарушений ритма сердца, а также для купирования пароксизмальных наджелудочковых тахикардий. Сущность метода заключается в регулируемом увеличении числа сердечных сокращений (ЧСС) путем навязывания искусственного ритма электрической стимуляцией предсердий. Для этого используется гибкий биполярный электрод-катетер, который вводится через нос или рот в пищевод и устанавливается на уровне предсердий. Электрод позволяет регистрировать внутрипищевод-



**Рис. 2.13.** Электрокардиоанализатор и вывод данных холтеровского мониторинга ЭКГ на бумажной ленте и экране дисплея

ную ЭКГ, поэтому при его установке ориентируются на появление максимальной амплитуды зубца *P* пищевода ЭКГ.

Техника ЧПЭС, используемой для выявления скрытой коронарной недостаточности, описывается в главе 8.

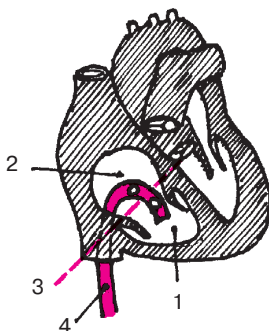
### 2.5.3. Электрография пучка Гиса

Регистрация электрограммы пучка Гиса относится к числу высокоинформативных инвазивных методов электрофизиологического исследования, который используется для уточнения локализации атриовентрикулярной блокады, характера пароксизмальных тахиаритмий, источника и механизмов эктопических нарушений ритма и т.п. Метод позволяет измерить скорость проведения электрического импульса по различным участкам проводящей системы сердца.

Для записи электрограммы пучка Гиса в правые отделы сердца вводят биполярный катетер-электрод, который устанавливают на уровне медиальной створки трехстворчатого клапана (рис. 2.14). При этом один электрод находится в предсердии, а другой в правом желудочке. Оба электрода соприкасаются с той частью перегородки, в которой находится общий ствол пучка Гиса. После фильтрации и усиления сигнал от электродов подается на регистрирующее устройство, с помощью которого осуществляется запись электрограммы пучка Гиса. Одновременно регистрируют стандартные отведения ЭКГ.

Примеры использования результатов анализа электрограмм пучка Гиса для диагностики локализации атриовентрикулярных блокад приводятся в главе 6.





**Рис. 2.14.** Схема расположения электродов при регистрации потенциалов проводящей системы сердца (пучка Гиса):

*1 — правый желудочек; 2 — правое предсердие; 3 — уровень трехстворчатого клапана; 4 — катетер с электродами*

## КОНТРОЛЬНЫЕ ВОПРОСЫ

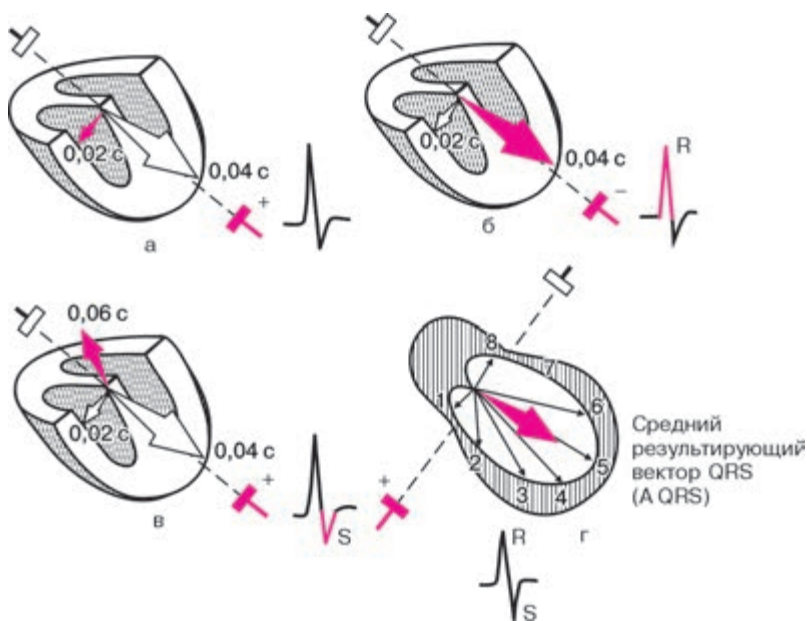
1. Какой электрод условно называется активным и какой объединенным? (2.2)
2. При каком попарном подключении электродов, расположенных на конечностях, образуются I, II и III стандартные отведения? (2.2.1)
3. Что называется осью электрокардиографического отведения? (2.2.1)
4. Как образуются усиленные однополюсные отведения от конечностей?
5. Как образуются грудные однополюсные отведения? (2.2.4)
6. Каковы диагностические возможности дополнительных грудных отведений  $V_7-V_9$ ? (2.2.5)
7. Перечислите приемы, которые используют при наложении электрокардиографических электродов для уменьшения количества наводных токов и улучшения качества записи ЭКГ. (2.3.2)
8. Назовите маркировку (цвет) проводов, которые подключают к электродам, расположенным на конечностях, а также на грудной клетке в позициях  $V_1-V_6$ . (2.3.3)
9. Для какой цели используется регистрация калибровочного контрольного милливольта? (2.3.4)
10. Каковы цели проведения пробы с дозированной физической нагрузкой? (2.4.1)
11. С какой целью используют пробы с калием и обзиданом (инделалом)? (2.4.2 и 2.4.3)
12. Назовите цели дипиридамоловой пробы. (2.4.4)

## Глава 3

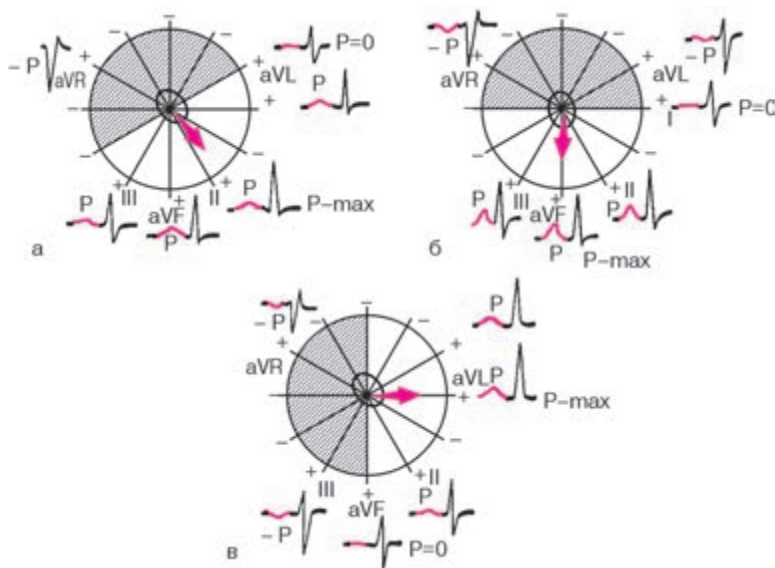
# НОРМАЛЬНАЯ ЭЛЕКТРОКАРДИОГРАММА

Любая ЭКГ состоит из нескольких зубцов, сегментов и интервалов, отражающих сложный процесс распространения волны возбуждения по сердцу.

Форма электрографических комплексов и величина зубцов  $P$ ,  $Q$ ,  $R$ ,  $S$  и  $T$  различны в разных электрокардиографических отведениях и определяются величиной и направлением проекции моментных векторов ЭДС сердца на ось того или иного отведения. Напомним, что, если проекция моментного вектора направлена в сторону положительного электрода отведения, на ЭКГ регистрируется отклонение вверх от изолинии — положительные зубцы  $P$ ,  $R$  или  $T$ , как показано на рисунке 3.1, б. Если проекция вектора обращена в сторону отрицательного электрода, на ЭКГ фиксируется отклонение вниз от изолинии — отрицательные зубцы  $P$ ,  $Q$ ,  $S$  или  $T$  (рис. 3.1, в). В случае, когда моментный вектор перпендикулярен



**Рис. 3.1.** Зависимость формы электрокардиографических комплексов от величины и направления моментных и средних результирующих векторов источника тока на ось электрокардиографического отведения. *Объяснение в тексте*



**Рис. 3.2.** Формирование зубца *P* в 6 отведениях от конечностей при нормальном (а), вертикальном (б) и горизонтальном (в) положении среднего результирующего вектора *P* деполяризации предсердий

оси отведения, его проекция на эту ось равна нулю и на ЭКГ не регистрируется отклонение от изолинии (рис. 3.1, а). Если же в течение цикла возбуждения вектор меняет свое направление по отношению к полюсам оси отведений, то зубец становится двухфазным, т.е. отклоняется то вверх (+), то вниз (–) от изолинии (рис. 3.1, г). В дальнейшем вы будете часто встречаться с ситуацией, когда средний результирующий вектор (*P*, *QRS* или *T*) перпендикулярен оси отведения, как это показано на рисунке 3.1, г и его проекция на ось этого отведения равна нулю. Запомните, что в этих случаях в данном отведении будут регистрироваться, как правило, два одинаковых по амплитуде, но противоположных по направлению зубца (например, *R* и *S*), алгебраическая сумма которых равна нулю.

### 3.1. Зубец *P*

Зубец *P* отражает процесс деполяризации правого и левого предсердий. Как показано на рисунке 3.2, а, в норме во фронтальной плоскости средний результирующий вектор деполяризации предсердий (вектор *P*) расположен почти параллельно оси II стандартного отведения и проецируется на положительные части осей отведений II, aVF, I

и III. Поэтому в этих отведениях обычно регистрируется положительный зубец  $P$ , имеющий максимальную амплитуду в I и II отведениях.

В отведении  $aVR$  зубец  $P$  всегда отрицательный, так как вектор  $P$  проецируется на отрицательную часть оси этого отведения.

Поскольку ось отведения  $aVL$  перпендикулярна направлению среднего результирующего вектора  $P$ , его проекция на ось этого отведения близка к нулю, и на ЭКГ в большинстве случаев регистрируется двухфазный или низкоамплитудный зубец  $P$ .

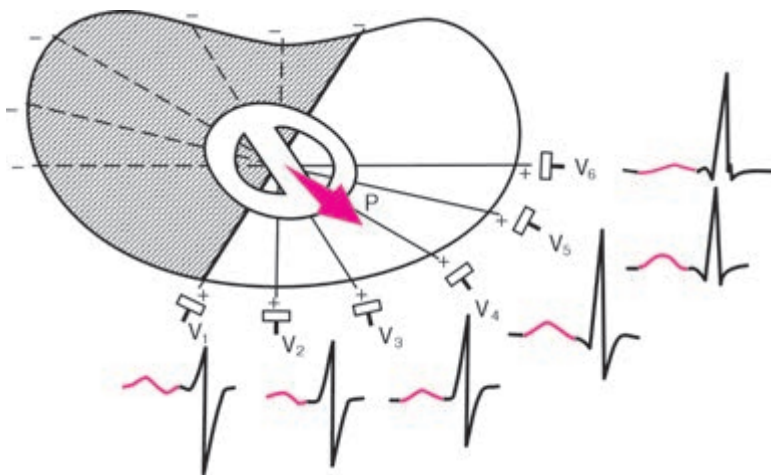
При более вертикальном расположении сердца в грудной клетке (например, у лиц с астеническим телосложением), когда вектор  $P$  оказывается параллельным оси отведения  $aVF$  (рис. 3.2, б), амплитуда зубца  $P$  увеличивается в отведениях III и  $aVF$  и уменьшается в отведениях I и  $aVL$ . Зубец  $P_{aVL}$  при этом может стать даже отрицательным.

Наоборот, при более горизонтальном положении сердца в грудной клетке (например, у гиперстеников) вектор  $P$  параллелен оси I стандартного отведения (рис. 3.2, в). При этом амплитуда зубца  $P$  увеличивается в отведениях I и  $aVL$ .  $P_{aVL}$  становится положительным и уменьшается в отведениях III и  $aVF$ . В этих случаях проекция вектора  $P$  на ось III стандартного отведения равна нулю или даже имеет отрицательное значение. Поэтому зубец  $P_{III}$  может быть двухфазным или отрицательным.

Таким образом, у здорового человека в отведениях I, II и  $aVF$  зубец  $P$  всегда положительный, в отведениях III и  $aVL$  он может быть положительным, двухфазным или (редко) отрицательным, а в отведении  $aVR$  зубец  $P$  всегда отрицательный.

В горизонтальной плоскости средний результирующий вектор  $P$  обычно совпадает с направлением осей грудных отведений  $V_4 - V_5$  и проецируется на положительные части осей отведений  $V_2 - V_6$ , как это показано на рисунке 3.3. Поэтому у здорового человека зубец  $P$  в отведениях  $V_2 - V_6$  всегда положительный.

Направление среднего вектора  $P$  почти всегда перпендикулярно оси отведения  $V_1$ , в то же время направление двух моментных векторов деполяризации различно. Первый начальный моментный вектор возбуждения предсердий ориентирован вперед, в сторону положительного электрода отведения  $V_1$ , а второй конечный моментный вектор (меньший по величине) обращен назад, в сторону отрицательного полюса отведения  $V_1$ . Поэтому зубец  $P_{V_1}$  чаще бывает двухфазным (+-). Первая положительная фаза зубца  $P_{V_1}$ , обусловленная возбуждением правого и частично левого предсердий, больше второй отрицательной фазы зубца  $P_{V_1}$ , отражающей относительно короткий период конечного возбуждения только левого предсердия. Иногда вторая отрицательная фаза зубца  $P_{V_1}$ , слабо выражена и зубец  $P_{V_1}$  положительный.



**Рис. 3.3.** Формирование зубца *P* при деполяризации предсердий в 6 грудных отведениях

Таким образом, у здорового человека в грудных отведениях  $V_2$ – $V_6$  всегда регистрируется положительный зубец *P*, а в отведении  $V_1$  он может быть двухфазным или положительным.

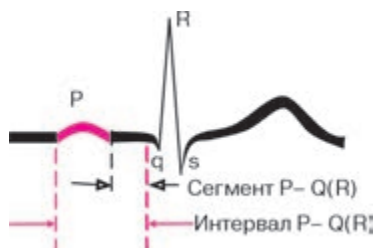
Амплитуда зубцов *P* не превышает 1,5–2,5 мм, а продолжительность – 0,1 с.

#### **Запомните!**

1. В норме в отведениях I, II, aVF,  $V_2$ – $V_6$  зубец *P* всегда положительный.
2. В отведениях III, aVL,  $V_1$  зубец *P* может быть положительным, двухфазным, а в отведениях III и aVL иногда даже отрицательным.
3. В отведении aVR зубец *P* всегда отрицательный.
4. Продолжительность зубца *P* не превышает 0,1 с, а его амплитуда – 1,5–2,5 мм.

### **3.2. Интервал *P*–*Q*(*R*)**

Интервал *P*–*Q*(*R*) измеряется от начала зубца *P* до начала желудочкового комплекса *QRS* (зубца *Q* или *R*). Он отражает продолжительность атриовентрикулярного проведения, т.е. время распространения возбуждения по предсердиям, АВ-узлу, пучку Гиса и его разветвлениям



**Рис. 3.4.** Интервал  $P-Q(R)$  и сегмент  $P-Q(R)$  ЭКГ

(рис. 3.4). Не следует путать интервал  $P-Q(R)$  с сегментом  $P-Q(R)$ , который измеряется от конца зубца  $P$  до начала  $Q$  или  $R$ .

Длительность интервала  $P-Q(R)$  колеблется от 0,12 до 0,20 с и у здорового человека зависит в основном от частоты сердечных сокращений: чем она выше, тем короче интервал  $P-Q(R)$ .

### 3.3. Желудочковый комплекс *QRST*

Желудочковый комплекс *QRST* отражает сложный процесс распространения (комплекс *QRS*) и угасания (сегмент *RS-T* и зубец *T*) возбуждения по миокарду желудочков. Если амплитуда зубцов комплекса *QRS* достаточно велика и превышает 5 мм, их обозначают заглавными буквами латинского алфавита *Q*, *R*, *S*, если мала (менее 5 мм) — строчными буквами *q*, *r*, *s*, как это показано на рис. 3.5.

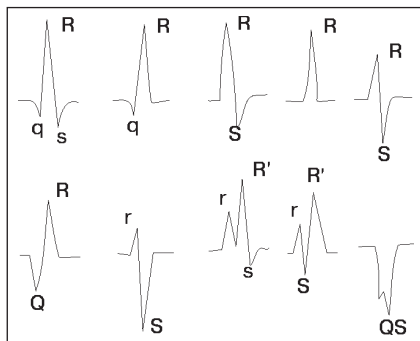
Зубцом *R* называют любой положительный зубец, входящий в состав комплекса *QRS*. Если имеется несколько таких положительных зубцов, их обозначают соответственно как *R*, *R'*, *R''* и т.д. Отрицательный зубец комплекса *QRS*, непосредственно предшествующий зубцу *R*, обозначают буквой *Q* (*q*), а отрицательный зубец, следующий сразу за зубцом *R*, — буквой *S* (*s*).

Если на ЭКГ регистрируется только отрицательное отклонение, а зубец *R* отсутствует совсем, желудочковый комплекс обозначают *QS*. Варианты конфигурации комплекса *QRS* изображены на рисунке 3.5.

Генез отдельных зубцов комплекса *QRS* в различных отведениях можно объяснить существованием трех моментных векторов желудочковой деполяризации и различной их проекцией на оси электрокардиографических отведений.

#### 3.3.1. Зубец *Q*

В большинстве кардиографических отведений зубец *Q* обусловлен начальным моментным вектором деполяризации межжелудочковой



**Рис. 3.5.** Наиболее часто встречающиеся варианты формы комплекса *QRS*

перегородки – вектором 0,02 с. Как показано на рисунке 3.6, а, во фронтальной плоскости начальный моментный вектор ориентирован *слева направо и несколько вверх*. Он проецируется обычно на отрицательные части осей отведений I, II, III, aVL и aVF. Как правило, величина этой проекции небольшая, соответственно зубцы *Q* в отведениях от конечностей имеют малую амплитуду.

Следует помнить, что при любых положениях сердца в грудной клетке величина зубцов *Q* у здорового человека не должна превышать  $\frac{1}{4}$  амплитуды зубца *R* в этом же отведении, а его продолжительность – 0,03 с.

Исключение составляет отведение aVR, в котором регистрируются глубокие и широкие зубцы *Q*, значительно превышающие амплитуду зубцов  $r_{aVR}$ , или весь желудочковый комплекс имеет вид *QS*. Однако зубцы  $Q_{aVR}$  обусловлены не начальным, а вторым (средним) моментным вектором 0,04 с (см. раздел 3.3.2).

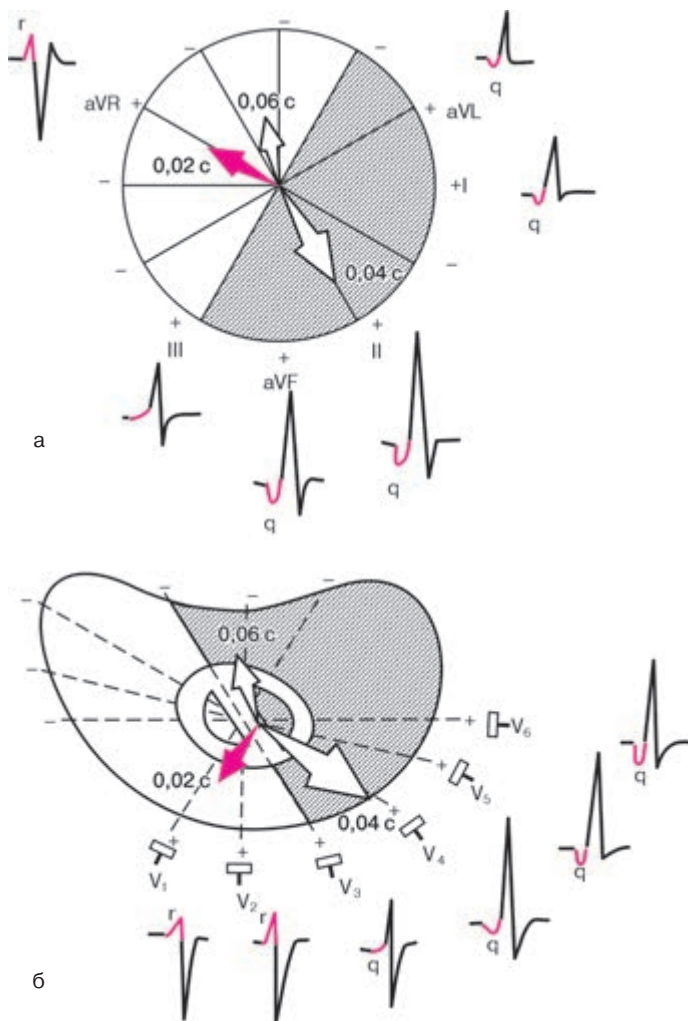
В горизонтальной плоскости (рис. 3.6, б) начальный моментный вектор (0,02 с) ориентирован *слева направо и вперед*, проецируясь при этом на положительные части осей грудных отведений  $V_1$  и  $V_2$ . Поэтому в этих отведениях регистрируются сравнительно небольшие положительные зубцы  $r_{V_1}$  и  $r_{V_2}$ . Одновременно этот начальный моментный вектор проецируется на отрицательные части осей отведений  $V_4$ – $V_6$ , где фиксируются небольшие зубцы  $q_{V_4-V_6}$ . Их амплитуда также не превышает  $\frac{1}{4}$  высоты зубцов  $R_{V_4-V_6}$ , а длительность – 0,03 с.

### **Запомните!**

1. В норме зубец *Q* может быть зарегистрирован во всех стандартных и усиленных однополюсных отведениях от конечностей и в грудных отведениях  $V_4$ – $V_6$ .

2. Амплитуда нормального зубца *Q* во всех отведениях, кроме *aVR*, не превышает  $\frac{1}{4}$  высоты зубца *R*, а его продолжительность — 0,03 с.

3. В отведении *aVR* у здорового человека может быть зафиксирован глубокий и широкий зубец *Q* или даже комплекс *QS*.



**Рис. 3.6.** Формирование ЭКГ в отведениях от конечностей (а) и в грудных отведениях (б) под влиянием начального моментного вектора желудочковой деполаризации 0,02 с. *Объяснение в тексте*



### 3.3.2. Зубец R

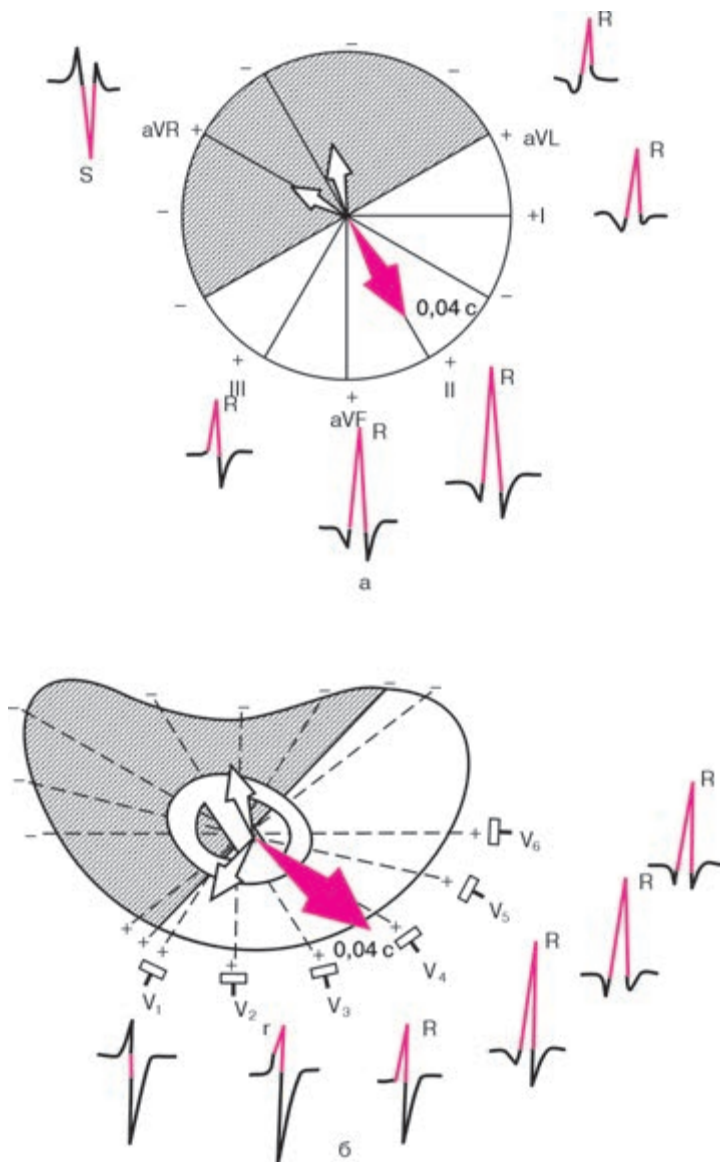
Зубец  $R$  во всех отведениях, за исключением правых грудных отведений ( $V_1, V_2$ ) и отведения  $aVR$ , обусловлен проекцией на оси отведений *второго (среднего) моментного вектора QRS*, или условно вектора 0,04 с. Вектор 0,04 с отражает процесс дальнейшего распространения возбуждения по миокарду правого и левого желудочков. Но, поскольку левый желудочек является более мощным отделом сердца, вектор 0,04 с ориентирован *влево и вниз*, т.е. в сторону левого желудочка (рис. 3.7). Как видно на рисунке 3.7, а, во *фронтальной плоскости* вектор 0,04 с проецируется на положительные части осей отведений I, II, III,  $aVL$  и  $aVF$  и на отрицательную часть оси отведения  $aVR$ . Поэтому во всех отведениях от конечностей, за исключением  $aVR$ , формируются высокие зубцы  $R$ , причем при нормальном анатомическом положении сердца в грудной клетке зубец  $R_{II}$  имеет максимальную амплитуду. В отведении  $aVR$ , как было сказано выше, всегда преобладает отрицательное отклонение — зубец  $S$ ,  $Q$  или  $QS$ , обусловленный проекцией вектора 0,04 с на отрицательную часть оси этого отведения.

При вертикальном положении сердца в грудной клетке зубец  $R$  становится максимальным в отведениях  $aVF$  и II, а при горизонтальном положении — в I стандартном отведении и несколько увеличивается в отведении  $aVL$  (подробнее см. главу IV).

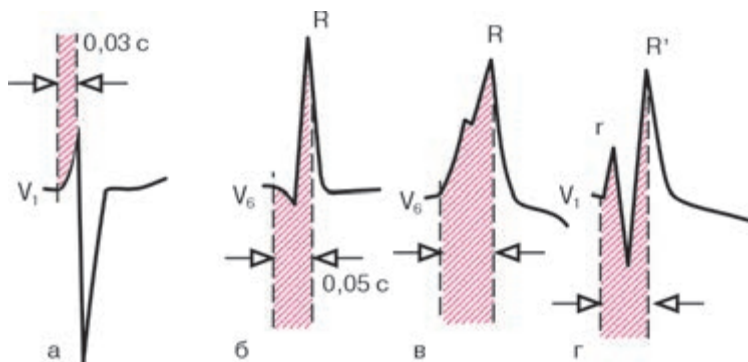
В горизонтальной плоскости грудных отведений (рис. 3.7, б) вектор 0,04 с обычно совпадает с направлением оси отведения  $V_4$ . Поэтому зубец  $R_{V_4}$  превышает по амплитуде зубцы  $R$  в остальных грудных отведениях, как это показано на рисунке 3.7, б. Таким образом, в левых грудных отведениях ( $V_4-V_6$ ) зубец  $R$  формируется в результате проекции главного моментного вектора 0,04 с на положительные части этих отведений.

Оси правых грудных отведений ( $V_1, V_2$ ) обычно перпендикулярны направлению главного моментного вектора 0,04 с, поэтому последний почти не оказывает своего влияния на эти отведения. Зубец  $R$  в отведениях  $V_1$  и  $V_2$ , как было показано выше, формируется в результате проекции на оси этих отведений начального моментного выбора (0,02 с) и отражает распространение возбуждения по межжелудочковой перегородке.

В норме амплитуда зубца  $R$  постепенно увеличивается от отведения  $V_1$  к отведению  $V_4$ , а затем вновь несколько уменьшается в отведениях  $V_5$  и  $V_6$ . Высота зубца  $R$  в отведениях от конечностей не превышает обычно 20 мм, а в грудных отведениях — 25 мм. Иногда у здоровых лиц зубец  $r_{V_1}$  столь слабо выражен, что желудочковый комплекс в отведении  $V_1$  приобретает вид  $QS$ .



**Рис. 3.7.** Формирование ЭКГ в отведениях от конечностей (а) и в грудных отведениях (б) под влиянием среднего моментного вектора желудочковой депolarизации  $0,04 \text{ c}$



**Рис. 3.8.** Измерение интервала внутреннего отклонения:

*а и б — нормальная продолжительность интервала внутреннего отклонения в отведении  $V_1$  (0,03 с) и  $V_6$  (0,05 с); в и г — увеличение времени внутреннего отклонения*

Для сравнительной характеристики времени распространения волны возбуждения от эндокарда до эпикарда правого и левого желудочков принято определять так называемый *интервал внутреннего отклонения* (intrinsicoid deflection) соответственно в правых ( $V_1$ ,  $V_2$ ) и левых ( $V_5$ ,  $V_6$ ) грудных отведениях. Он измеряется от начала желудочкового комплекса (зубца  $Q$  или  $R$ ) до вершины зубца  $R$  в соответствующем отведении, как показано на рисунке 3.8. В патологии при наличии расщепления зубца  $R$  (комплексы типа  $RSR'$  или  $qRsr'$ ) интервал измеряется от начала комплекса  $QRS$  до вершины последнего зубца  $R$ .

В норме интервал внутреннего отклонения в правом грудном отведении ( $V_1$ ) не превышает 0,03 с, а в левом грудном отведении  $V_6$  — 0,05 с.

### Запомните!

1. В норме зубец  $R$  может регистрироваться во всех стандартных и усиленных отведениях от конечностей. В отведении  $aVR$  зубец  $R$  нередко плохо выражен или отсутствует вообще.

2. В грудных отведениях амплитуда зубца  $R$  постепенно увеличивается от  $V_1$  к  $V_4$ , а затем несколько уменьшается в  $V_5$  и  $V_6$ . Иногда зубец  $r_{V_1}$  может отсутствовать.

3. Зубец  $R_{V_1, V_2}$  отражает распространение возбуждения по межжелудочковой перегородке и правому желудочку, а зубец  $R_{V_4, V_5, V_6}$  — по мышце левого и частично правого желудочков.

4. Интервал внутреннего отклонения в отведении  $V_1$  не превышает 0,03 с, а в отведении  $V_6$  — 0,05 с.

### 3.3.3. Зубец S

Зубец *S* в большинстве электрокардиографических отведений обусловлен проекцией на оси отведений *третьего конечного (базального)* моментного вектора — 0,06 с. Вектор 0,06 с в норме отражает процесс распространения волны возбуждения в базальных отделах межжелудочковой перегородки правого и левого желудочков.

Его ориентация во фронтальной и горизонтальной плоскости подвержена значительным колебаниям даже у здоровых людей, в связи с чем амплитуда зубца *S* в различных отведениях колеблется в больших пределах. Нередко зубец *S* может отсутствовать, особенно в отведениях от конечностей.

При нормальном положении сердца вектор 0,06 с чаще ориентирован *вверх, вправо и назад*, как показано на рисунке 3.9. Поэтому во *фронтальной плоскости* (рис. 3.9, а) он оказывается почти параллельным осям отведений II и aVF, проецируясь на отрицательные части осей этих отведений, где обычно и регистрируются наиболее выраженные зубцы *S*.

Как указывалось выше, в отведении aVR глубокий отрицательный зубец *S* (или *QS*) обусловлен проекцией второго среднего моментного вектора (вектора 0,04 с) на ось этого отведения.

В *горизонтальной плоскости* (рис. 3.9, б) вектор 0,06 с проецируется на отрицательные части осей отведений  $V_1$ – $V_6$ , причем в отведении  $V_{1,2}$  эта проекция максимальна, а в  $V_{5,6}$  — мала. Поэтому амплитуда зубца *S* в грудных отведениях постепенно уменьшается от  $V_1$  к  $V_4$ ; в отведениях  $V_5$  и  $V_6$  зубец *S* имеет малую амплитуду или отсутствует совсем.

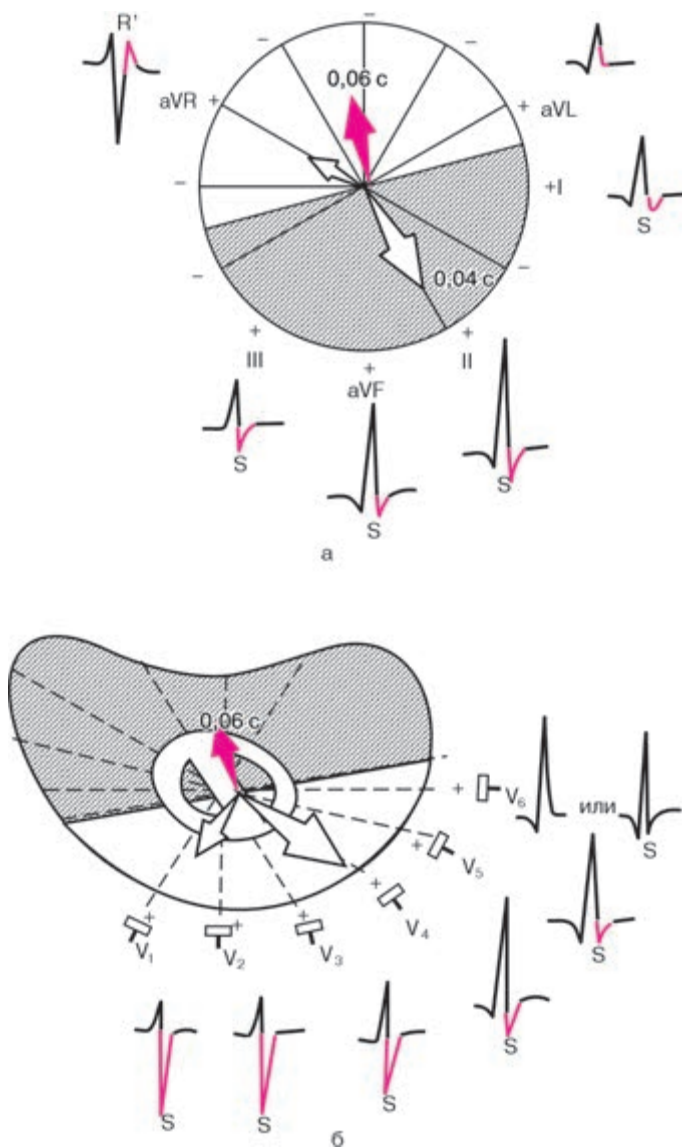
Таким образом, в норме в грудных отведениях наблюдается постепенное (от  $V_1$  к  $V_4$ ) увеличение высоты зубца *R* и уменьшение амплитуды зубца *S*. Отведение, в котором амплитуды зубцов *R* и *S* равны (чаще  $V_3$ ), соответствует так называемой переходной зоне, т.е. плоскости, которая перпендикулярна среднему пространственному вектору *QRS*. У здорового человека комплексы *QRS*, отражающие переходную зону, регистрируются в отведениях  $V_2$ ,  $V_3$  (чаще) или  $V_4$  (см. рис. 3.9).

В норме амплитуда зубца *S* не превышает обычно 20 мм.

#### Запомните!

1. У здорового человека амплитуда зубца *S* в различных электрокардиографических отведениях колеблется в больших пределах, не превышая 20 мм.

2. При нормальном положении сердца в грудной клетке в отведениях от конечностей амплитуда *S* мала, кроме отведения aVR.



**Рис. 3.9.** Формирование ЭКГ в отведениях от конечностей (а) и грудных отведениях (б) под влиянием конечного моментного вектора желудочковой деполяризации  $0,06 \text{ c}$

3. В грудных отведениях зубец *S* постепенно уменьшается от  $V_1$ ,  $V_2$  до  $V_4$ , а в отведениях  $V_5$ ,  $V_6$  имеет малую амплитуду или отсутствует совсем.

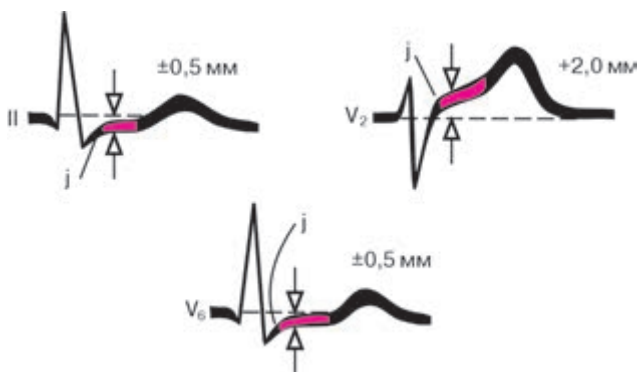
4. Равенство зубцов *R* и *S* в грудных отведениях («переходная зона») обычно регистрируется в отведении  $V_3$  или (реже) между  $V_2$  и  $V_3$  или  $V_3$  и  $V_4$ .

Максимальная продолжительность желудочкового комплекса не превышает 0,10 с (чаще 0,07–0,09 с).

Амплитуда и соотношение положительных (*R*) и отрицательных зубцов (*Q* и *S*) в различных отведениях во многом зависят от поворотов оси сердца вокруг трех его осей: переднезадней, продольной и сагитальной (см. главу 4).

### 3.3.4. Сегмент *RS–T*

Сегмент *RS–T* – отрезок от конца комплекса *QRS* (конца зубца *R* или *S*) до начала зубца *T*. Он соответствует периоду полного охвата возбуждением обоих желудочков, когда разность потенциалов между различными участками сердечной мышцы отсутствует или мала. Поэтому в норме в стандартных и усиленных однополюсных отведениях от конечностей, электроды которых расположены на большом расстоянии от сердца, сегмент *RS–T* расположен на изолинии и его смещение вверх или вниз не превышает  $\pm 0,5$  мм (рис. 3.10). В грудных отведениях ( $V_1$ – $V_3$ ) даже у здорового человека нередко наблюдается небольшое смещение сегмента *RS–T* вверх от изолинии (не более 2 мм).



**Рис. 3.10.** Варианты нормального расположения сегмента *RS–T* в стандартных и грудных отведениях. Максимальные отклонения сегмента *RS–T*, возможные в норме

В левых грудных отведениях сегмент  $RS-T$  чаще регистрируется на уровне изолинии, так же как в стандартных ( $\pm 0,5$  мм).

Точка перехода комплекса  $QRS$  в сегмент  $RS-T$  обозначается как *точка  $RS-T$ -соединения ( $j$ )*. Отклонения точки  $j$  от изолинии часто используются для количественной характеристики смещения сегмента  $RS-T$ .

#### **Запомните!**

1. Сегмент  $RS-T$  у здорового человека в отведениях от конечностей расположен на изолинии ( $\pm 0,5$  мм).

2. В норме в грудных отведениях  $V_1-V_3$  может наблюдаться небольшое смещение этого сегмента  $RS-T$  вверх от изолинии (не более 2 мм), а в отведениях  $V_{4,5,6}$  — вниз (не более 0,5 мм).

### **3.3.5. Зубец $T$**

Зубец  $T$  отражает процесс быстрой конечной реполяризации миокарда желудочков (фаза 3 ТМПД). В норме суммарный результирующий вектор желудочковой реполяризации (вектор  $T$ ) обычно имеет почти такое же направление, что и средний вектор деполяризации желудочков (0,04 с). Поэтому в большинстве отведений, где регистрируется высокий зубец  $R$ , зубец  $T$  имеет положительное значение, проецируясь на положительные части осей электрокардиографических отведений (рис. 3.11). При этом наибольшему зубцу  $R$  соответствует наибольший по амплитуде зубец  $T$ , и наоборот. В отведении  $aVR$  зубец  $T$  всегда отрицательный.

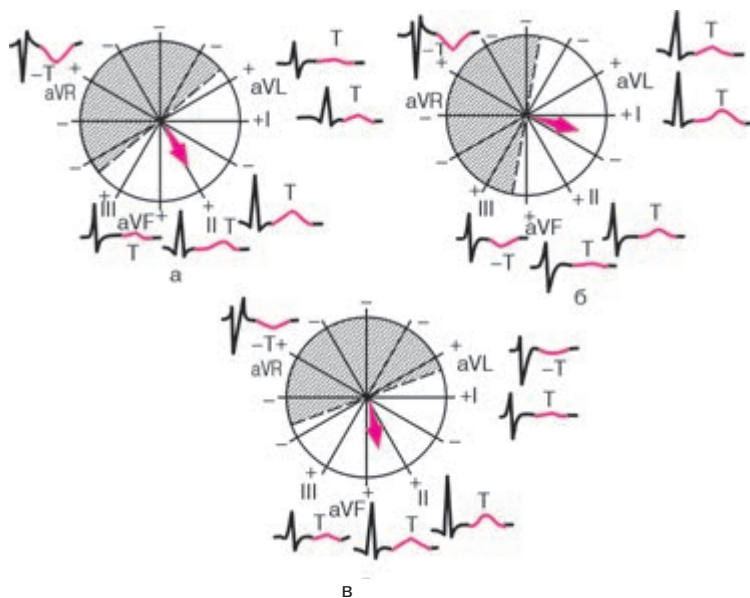
При нормальном положении сердца в грудной клетке направление вектора  $T$  иногда бывает перпендикулярным оси III стандартного отведения, в связи с чем в этом отведении иногда может регистрироваться двухфазный ( $\pm$ ) или низкоамплитудный (сглаженный) зубец  $T_{III}$ .

При горизонтальном расположении сердца (рис. 3.11, б) вектор  $T$  может проецироваться даже на отрицательную часть оси отведения III, и на ЭКГ регистрируется отрицательный зубец  $T_{III}$ . Однако в отведении  $aVF$  при этом зубец  $T$  остается положительным.

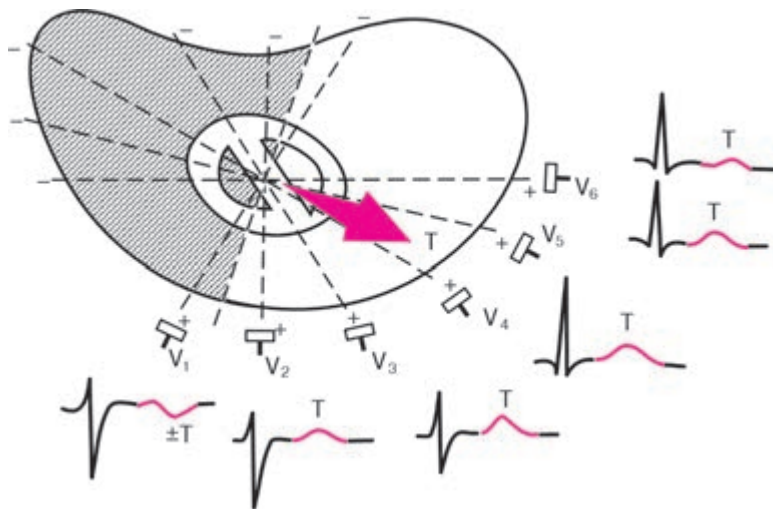
При вертикальном расположении сердца (рис. 3.11, в) в грудной клетке вектор  $T$  проецируется на отрицательную часть оси отведения  $aVL$  и на ЭКГ фиксируется отрицательный зубец  $T_{aVL}$ .

В грудных отведениях (рис. 3.12) зубец  $T$  обычно имеет максимальную амплитуду в отведении  $V_4$  или  $V_3$ . Высота зубца  $T$  в грудных отведениях обычно увеличивается от  $V_1$  к  $V_4$ , а затем несколько уменьшается в  $V_{5,6}$ . В отведении  $V_1$  зубец  $T$  может быть двухфазным или даже отрицательным. В норме всегда  $T_{V_6}$  больше  $T_{V_1}$ .





**Рис. 3.11.** Формирование зубца  $T$  в 6 отведениях от конечностей при нормальном (а), горизонтальном (б) и вертикальном (в) положении среднего результирующего вектора  $T$



**Рис. 3.12.** Формирование зубца  $T$  в грудных отведениях



Амплитуда зубца  $T$  в отведениях от конечностей у здорового человека не превышает 5–6 мм, а в грудных отведениях – 15–17 мм. Продолжительность зубца  $T$  колеблется от 0,16 до 0,24 с.

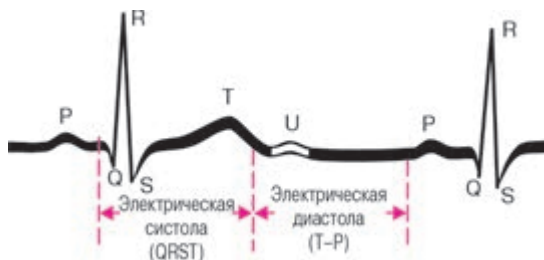
### Запомните!

1. В норме зубец  $T$  всегда положительный в отведениях I, II, aVF,  $V_2$ – $V_6$ . Причем  $T_I > T_{III}$ , а  $T_{V_6} > T_{V_1}$ .
2. В отведениях III, aVL и  $V_1$  зубец  $T$  может быть положительным, двухфазным или отрицательным.
3. В отведении aVR зубец  $T$  в норме всегда отрицательный.

### 3.3.6. Интервал $Q-T$ (QRST)

Интервал  $Q-T$  (QRST) измеряется от начала комплекса  $QRS$  (зубца  $Q$  или  $R$ ) до конца зубца  $T$  (рис. 3.13). Интервал  $Q-T$  (QRST) называют *электрической систолой желудочков*. Во время электрической систолы возбуждаются все отделы желудочков сердца. Продолжительность интервала  $Q-T$  в первую очередь зависит от частоты ритма: чем больше ЧСС, тем короче должный интервал  $Q-T$ . Нормальная продолжительность интервала  $Q-T$  определяется по формуле Базетта:  $Q-T = K \cdot R-R$ , где  $K$  – коэффициент, равный 0,37 для мужчин и 0,40 для женщин;  $R-R$  – длительность одного сердечного цикла.

Иногда на ЭКГ, особенно в правых грудных отведениях, сразу после зубца  $T$  регистрируется небольшой положительный зубец  $U$ , происхождение которого до сих пор неизвестно. Есть предположение, что зубец  $U$  соответствует периоду кратковременного повышения возбудимости миокарда желудочков (фаза экзальтации), наступающему после окончания электрической систолы левого желудочка (рис. 3.13).



**Рис. 3.13.** Нормальная ЭКГ. Начало и окончание интервала  $QRST$  ( $Q-T$ ) и зубец  $U$

## КОНТРОЛЬНЫЕ ВОПРОСЫ

1. Какие электрофизиологические процессы в сердечной мышце отражают:

а) зубец  $P$ ; б) интервал  $P-Q(R)$ ; в) комплекс  $QRS$ ; г) сегмент  $RS-T$  и д) зубец  $T$  ЭКГ?

2. Каковы в норме полярность и форма зубца  $P$  в отведениях I, II,  $aVF$ ,  $V_2-V_6$ , III,  $aVL$ ,  $V_1$  и  $aVR$ ? (3.1)

3. Каковы нормальная продолжительность и амплитуда зубца  $P$  ЭКГ? (3.1)

4. Какова нормальная продолжительность интервала  $P-Q(R)$ ? (3.2)

5. Каковы в норме максимальная амплитуда и продолжительность зубца  $Q$  в большинстве отведений от конечностей и в грудных отведениях? (3.3.1)

6. Как изменяется в норме амплитуда зубца  $R$  в грудных отведениях от  $V_1$  до  $V_6$ ? (3.3.2)

7. Что такое «интервал внутреннего отклонения»? (3.2.2)

8. Как изменяется в норме амплитуда зубца  $S$  в грудных отведениях от  $V_1$  до  $V_6$ ? (3.3.3)

9. Какова в норме продолжительность комплекса  $QRS$ ? (3.3.3)

10. Какова полярность зубца  $T$  в отведениях I, II,  $aVF$ ,  $V_2-V_6$ , III,  $aVL$ ,  $V_1$  и  $aVR$ ? (3.3.5)

11. Какой интервал ЭКГ называется электрической систолой желудочков и как зависит его продолжительность от частоты ритма сердца? (3.3.6)

## Глава 4

### АНАЛИЗ ЭЛЕКТРОКАРДИОГРАММЫ

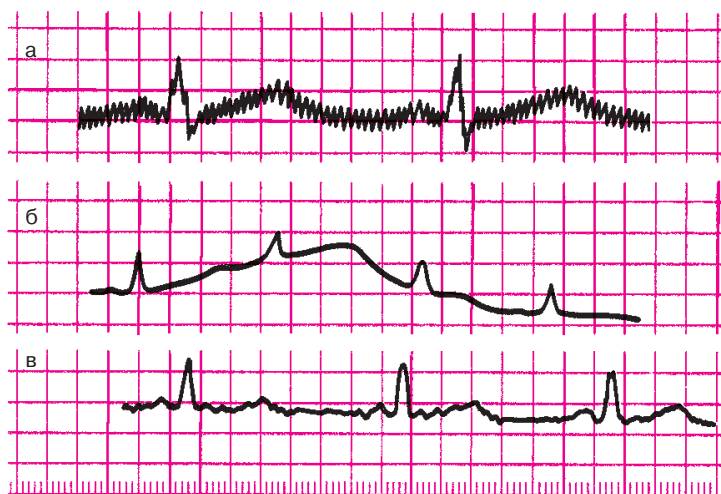
Анализ любой ЭКГ следует начать с проверки *правильности техники ее регистрации*. Во-первых, необходимо обратить внимание на наличие разнообразных помех, которые могут быть обусловлены наводными токами, мышечным тремором, плохим контактом электродов с кожей (рис. 4.1) и другими причинами. Если помехи значительны, ЭКГ следует переснять.

Во-вторых, необходимо проверить амплитуду *контрольного милливольта*, которая должна соответствовать 10 мм (рис. 4.2).

В-третьих, следует оценить скорость движения бумаги во время регистрации ЭКГ (см. рис. 4.2).

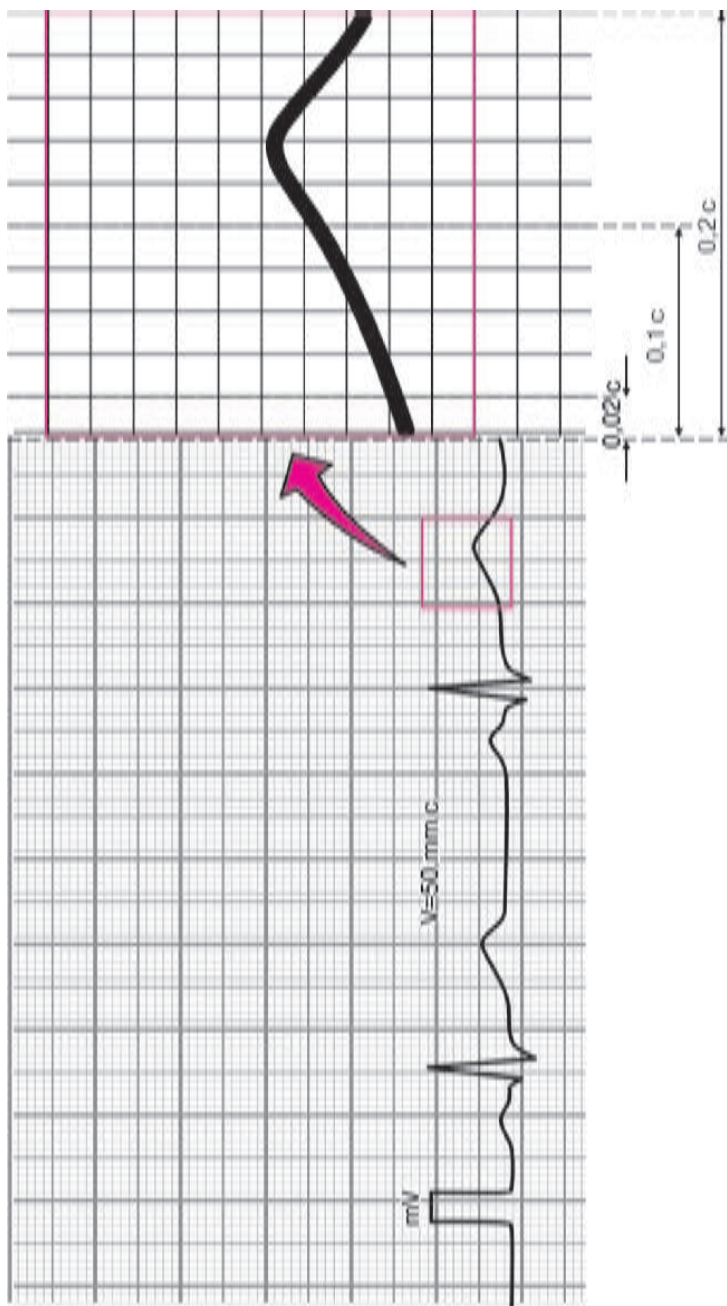
#### Запомните!

При записи ЭКГ со скоростью  $50 \text{ мм} \cdot \text{с}^{-1}$  1 мм на бумажной ленте соответствует отрезку времени 0,02 с, 5 мм — 0,1 с, 10 мм — 0,2 с, 50 мм — 1,0 с.



**Рис. 4.1.** Помехи, возникающие при регистрации ЭКГ:

*а — наводные токи — сетевая наводка в виде правильных колебаний с частотой 50 Гц; б — «плавание» (дрейф) изолинии в результате плохого контакта электрода с кожей; в — наводка, обусловленная мышечным тремором (видны неправильные частые колебания)*



**Рис. 4.2.** Запись ЭКГ на миллиметровой бумаге со скоростью  $50 \text{ мм} \cdot \text{с}^{-1}$ . Каждый миллиметр бумаги по горизонтали соответствует  $0,02 \text{ с}$ , каждые  $5 \text{ мм}$  —  $0,1 \text{ с}$ , а  $10 \text{ мм}$  —  $0,2 \text{ с}$ . Справа — увеличенный в 5 раз отрезок кривой

В этом случае ширина комплекса  $QRS$  обычно не превышает 4–6 мм (0,08–0,12 с), а интервал  $Q-T$  – 20 мм (0,4 с).

При записи ЭКГ со скоростью  $25 \text{ мм} \cdot \text{с}^{-1}$  один мм соответствует временному интервалу 0,04 с, следовательно, ширина комплекса  $QRS$ , как правило, не превышает 2–3 мм (0,08–0,12 с), а интервала  $Q-T$  – 10 мм (0,4 с).

Чтобы избежать ошибок в интерпретации электрокардиографических изменений, при анализе любой ЭКГ вы должны строго придерживаться определенной схемы ее расшифровки, которую следует хорошо запомнить.

### **Общая схема (план) расшифровки ЭКГ**

#### *I. Анализ сердечного ритма и проводимости:*

- 1) оценка регулярности сердечных сокращений;
- 2) подсчет числа сердечных сокращений;
- 3) определение источника возбуждения;
- 4) оценка функции проводимости.

#### *II. Определение поворотов сердца вокруг переднезадней, продольной и поперечной осей:*

- 1) определение положения электрической оси сердца во фронтальной плоскости;
- 2) определение поворотов сердца вокруг продольной оси;
- 3) определение поворотов сердца вокруг поперечной оси.

#### *III. Анализ предсердного зубца P.*

#### *IV. Анализ желудочкового комплекса QRS-T:*

- 1) анализ комплекса  $QRS$ ;
- 2) анализ сегмента  $RS-T$ ;
- 3) анализ зубца  $T$ ;
- 4) анализ интервала  $Q-T$ .

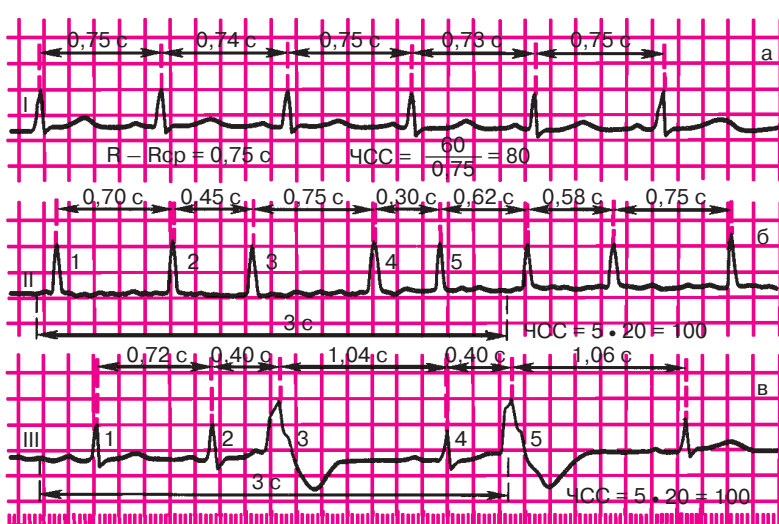
#### *V. Электрокардиографическое заключение.*

## **4.1. Анализ сердечного ритма и проводимости**

Анализ ритма сердца включает определение регулярности и числа сердечных сокращений, нахождение источника возбуждения, а также оценку функции проводимости.

### **4.1.1. Анализ регулярности сердечных сокращений**

Регулярность сердечных сокращений оценивается при сравнении продолжительности интервалов  $R-R$  между последовательно зарегистрированными сердечными циклами. Интервал  $R-R$  обычно измеряется между вершинами зубцов  $R$  (или  $S$ ), как это показано на рисунке 4.3.



**Рис. 4.3.** Оценка регулярности сердечного ритма и частоты сердечных сокращений. *Объяснение в тексте.*

*а — правильный ритм; б, в — неправильный ритм*

Регулярный, или *правильный, ритм* сердца (рис. 4.3, а) диагностируется в том случае, если продолжительность измеренных интервалов  $R-R$  одинакова и разброс полученных величин не превышает  $\pm 10\%$  от средней продолжительности интервалов  $R-R$ . В остальных случаях диагностируется неправильный (нерегулярный) сердечный ритм (рис. 4.3, б, в). Неправильный ритм сердца (аритмия) может наблюдаться при экстрасистолии, мерцательной аритмии, синусовой аритмии и т.д. (подробнее см. главу 5).

#### 4.1.2. Подсчет числа сердечных сокращений

Подсчет числа сердечных сокращений (ЧСС) проводится с помощью различных методик, выбор которых зависит от регулярности ритма сердца.

При *правильном ритме* ЧСС определяют по формуле:

$$\text{ЧСС} = \frac{60}{R-R},$$

где 60 — число секунд в минуте,  $R-R$  — длительность интервала, выраженная в секундах.

Гораздо удобнее определять ЧСС с помощью специальных таблиц, в которых каждому значению интервала  $R-R$  соответствует заранее вычисленное ЧСС, как показано в таблице 4.1.

Пример подсчета ЧСС при правильном ритме приведен на рисунке 4.3, а.

При *неправильном ритме* ЭКГ в одном из отведений (наиболее часто во II стандартном отведении) записывается дольше, чем обычно, например в течение 3–4 с.

При скорости движения бумаги  $50 \text{ мм} \cdot \text{с}^{-1}$  это время соответствует отрезку электрокардиографической кривой длиной 15–20 см. Затем подсчитывают число комплексов  $QRS$ , зарегистрированных за 3 с (15 см бумажной ленты), и полученный результат умножают на 20 (рис. 4.3, б, в).

При неправильном ритме можно ограничиться также определением минимального и максимального ЧСС. Минимальное ЧСС определяется по продолжительности наибольшего интервала  $R-R$ , а максимальное ЧСС — по наименьшему интервалу  $R-R$ . Расчет ЧСС производится по формуле:

$$\text{ЧСС} = \frac{60}{R-R} \text{ или по таблице 4.1.}$$

Таблица 4.1

**Число сердечных сокращений (ЧСС) в зависимости  
от длительности интервала  $R-R$**

Длительность интервала $R-R$ , с	ЧСС в минуту	Длительность интервала $R-R$ , с	ЧСС в минуту
1,50	40	0,85	70
1,40	43	0,80	75
1,30	46	0,75	80
1,25	48	0,70	86
1,20	50	0,65	82
1,15	52	0,60	100
1,10	54	0,55	109
1,05	57	0,50	120
1,00	60	0,45	133
0,95	63	0,40	150
0,90	66	0,35	172

У здорового человека в покое ЧСС составляет от 60 до 90 в минуту. Повышение ЧСС (более 90 в минуту) называют *тахикардией*, а урежение (менее 60 в минуту) – *брадикардией*.

#### 4.1.3. Определение источника возбуждения

Для определения источника возбуждения, или так называемого водителя ритма, необходимо оценить ход возбуждения по предсердиям и установить отношения зубцов  $R$  к желудочковым комплексам  $QRS$ .

**Синусовый ритм.** В норме электрический импульс, возникающий в СА-узле, распространяется по предсердиям сверху вниз (рис. 4.4). Вектор деполяризации предсердий ( $P$ ) при этом направлен в сторону положительного электрода II стандартного отведения, и на ЭКГ в этом отведении фиксируются *положительные зубцы  $P$* . Положительный зубец  $P$  также регистрируется в отведениях I, aVF,  $V_4-V_6$ . Возбуждение предсердий при этом всегда предшествует возбуждению желудочков, поэтому положительные зубцы  $P_{II}$  регистрируются перед каждым комплексом  $QRS$ . В большинстве случаев в каждом отведении они имеют одинаковую форму и обычно располагаются на одинаковом расстоянии от комплекса  $QRS$ , как это показано на рисунке 4.4, а.

##### Запомните!

Синусовый ритм характеризуется:

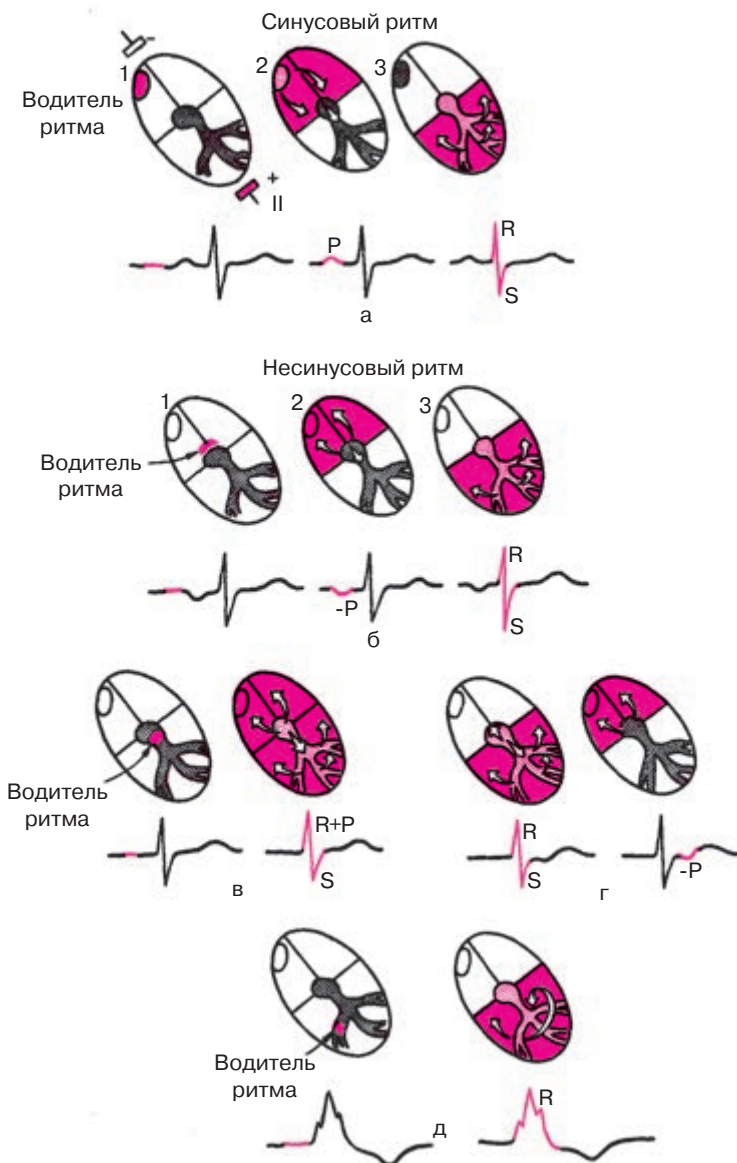
- 1) наличием во II стандартном отведении положительных зубцов  $P$ , предшествующих каждому комплексу  $QRS$ ;
- 2) постоянной одинаковой формой всех зубцов  $P$  в одном и том же отведении.

При отсутствии этих признаков диагностируются различные варианты *несинусового ритма*. К ним относятся предсердные ритмы, ритмы из АВ-соединения, желудочковые (идиовентрикулярные) ритмы, мерцательная аритмия и др.

**Предсердный ритм.** В тех случаях, когда источник возбуждения располагается в *нижних отделах предсердий* (например, в области коронарного синуса), электрический импульс по предсердиям распространяется в обратном направлении (снизу вверх), и на ЭКГ во II и III стандартных отведениях регистрируются (рис. 4.4, б) отрицательные зубцы  $P$ , которые предшествуют комплексам  $QRS$ . При этом интервал  $P-Q(R)$  может быть несколько укорочен или не изменен.

Поскольку движение волны возбуждения по желудочкам не нарушено, регистрируются обычные неизмененные (узкие) комплексы  $QRS$ . Частота сердечных сокращений составляет от 60 до 90 ударов в минуту.





**Рис. 4.4.** ЭКГ при синусовом и несинусовом ритмах.

*Объяснение в тексте.*

*а — синусовый ритм; б — нижнепредсердный ритм; в, г — ритмы из АВ-соединения; д — желудочковый (идиовентрикулярный) ритм*

**Ритмы из АВ-соединения.** Если водитель ритма локализуется в АВ-соединении, то возбуждение желудочков происходит обычным путем — сверху вниз, а предсердий — ретроградно, снизу вверх. Поэтому на ЭКГ регистрируются нормальные неизменные комплексы *QRS* и отрицательные зубцы *P*. При этом, если эктопический импульс одновременно достигает предсердий и желудочков, зубец *P* наслаивается на комплекс *QRS* и не виден на ЭКГ (рис. 4.4, в). Если эктопический импульс вначале достигает желудочков и только потом — предсердий, отрицательный зубец *P* располагается после комплекса *QRS* (рис. 4.4, г). Частота сердечных сокращений при ритме из АВ-соединения обычно ниже частоты синусового ритма и составляет 40–60 в минуту.

**Желудочковый, или идиовентрикулярный, ритм.** Если источником возбуждения является проводящая система желудочков (ножки и ветви пучка Гиса или волокна Пуркинье), то речь идет о так называемом желудочковом (идиовентрикулярном) ритме (рис. 4.4, д). Электрические импульсы, возникающие в желудочках, генерируются в гораздо более медленном ритме (меньше 40 в минуту). Возбуждение проводится по желудочкам необычным путем: оно сначала охватывает тот желудочек, в котором находится эктопический водитель ритма, и только потом медленно достигает противоположного желудочка. Вследствие этого комплексы *QRS* расширены и деформированы. Возбуждение не проводится на миокард предсердий, поэтому отсутствует постоянная закономерная связь комплексов *QRS* с зубцами *P*: желудочки возбуждаются в своем медленном ритме, а предсердия — в своем обычном ритме, источником которого продолжает оставаться СА-узел. Идиовентрикулярный ритм чаще встречается при полной атриовентрикулярной блокаде.

Другие разновидности несинусовых ритмов и отдельных сокращений будут подробно рассмотрены в главе 5.

### Запомните!

1. Предсердные ритмы (из нижних отделов предсердий) характеризуются наличием отрицательных зубцов  $P_{II}$ ,  $P_{III}$  и следующих за ними неизменных комплексов *QRS*.

2. Ритмы из АВ-соединения характеризуются:

а) отсутствием на ЭКГ зубца *P*, сливающегося с обычным неизменным комплексом *QRS*, либо б) наличием отрицательных зубцов *P*, расположенных после обычных неизменных комплексов *QRS*.

3. Желудочковый (идиовентрикулярный) ритм характеризуется:

а) медленным желудочковым ритмом (менее 40 в минуту);

б) наличием расширенных и деформированных комплексов *QRS*;

в) отсутствием закономерной связи комплексов *QRS* и зубцов *P*.

#### 4.1.4. Оценка функции проводимости

Для предварительной оценки функции проводимости (рис. 4.5) необходимо измерить *длительность зубца P*, которая характеризует скорость проведения электрического импульса по предсердиям, *продолжительность интервала P–Q(R)* (скорость проведения по предсердиям, АВ-узлу и системе Гиса) и общую *длительность желудочкового комплекса QRS* (проведение возбуждения по желудочкам). При этих измерениях следует учитывать скорость регистрации ЭКГ.

Увеличение длительности указанных зубцов и интервалов указывает на замедление проведения в соответствующем отделе проводящей системы сердца.

После этого измеряют *интервал внутреннего отклонения* в грудных отведениях  $V_1$  и  $V_6$ .

Более точные диагностические критерии конкретных нарушений сердечного ритма и проводимости будут подробно рассмотрены в главах 5 и 6. А пока предлагаем вам выполнить несколько заданий по общему (предварительному) анализу сердечного ритма и проводимости. Рекомендуем вам при этом воспользоваться схемой проводящей системы сердца, изображенной под каждым ЭКГ-заданием, а также следующим алгоритмом.

##### Алгоритм анализа сердечного ритма и проводимости

###### I. Определение регулярности ритма сердца:

- 1) определите на ЭКГ и отметьте на схеме (рис. 4.6) все моменты возбуждения желудочков (по комплексу *QRS*);
- 2) сравнивая продолжительность интервалов *R–R*, определите регулярность возбуждения желудочков – правильный или неправильный ритм.

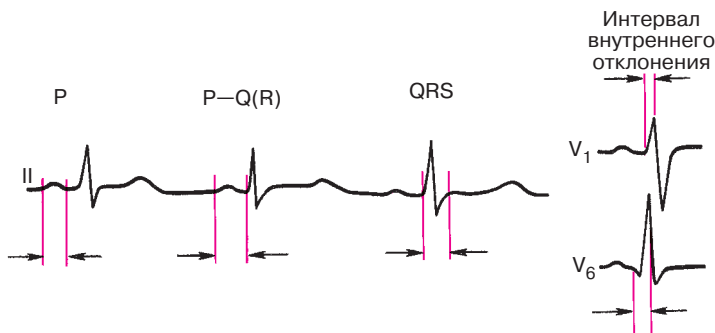


Рис. 4.5. Оценка функции проводимости по ЭКГ. Объяснение в тексте

### II. Подсчет ЧСС:

1) измерьте продолжительность интервалов  $R-R$  в секундах, помня, что  $1 \text{ мм} = 0,02 \text{ с}$  (при скорости регистрации ЭКГ, равной  $50 \text{ мм} \cdot \text{с}^{-1}$ );

2) при правильном ритме расчет ЧСС проводится по формуле:

$$\text{ЧСС} = \frac{60}{R-R} \text{ или по таблице 4.1;}$$

3) при неправильном ритме рассчитывают ЧСС по числу комплексов  $QRS$ , зарегистрированных в течение 3 с (15 см бумажной ленты).

### III. Определение источника возбуждения (водителя ритма):

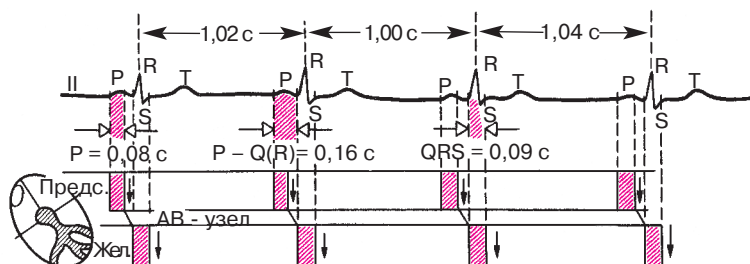
1) определите на ЭКГ и отметьте на схеме все моменты возбуждения предсердий (зубцы  $P$ ),

2) в каждом сердечном цикле определите и отметьте на схеме стрелкой направление распространения возбуждения по предсердиям:  $\downarrow$  — обычное направление сверху вниз (при положительных зубцах  $P_{II}$  и  $P_{III}$ ) или  $\uparrow$  — необычное направление снизу вверх (при отрицательных зубцах  $P_{II}$  и  $P_{III}$ );

3) проанализируйте взаимосвязь возбуждений предсердий и желудочков в каждом сердечном цикле:

а) определите, какой отдел сердца (предсердия или желудочки) возбуждается первым;

б) определите, закономерна ли такая взаимосвязь, т.е. повторяется ли во всех сердечных циклах одинаковая форма  $P$  и длительность интервала  $P-Q(R)$ ;



**Рис. 4.6.** Пример анализа сердечного ритма и проводимости: ритм правильный, ЧСС — 59 в минуту; ритм синусовый.

Длительность  $P = 0,08 \text{ с}$ ,  $P-Q(R) = 0,16 \text{ с}$ ,  $QRS = 0,09 \text{ с}$ . Заключение: нарушения ритма и проводимости отсутствуют

4) определите источник возбуждения (водитель ритма) — синусовый или синусовый (какой конкретно?) ритм. При определении источника возбуждения следует пользоваться критериями, изложенными в разделе 4.1.3.

*IV. Оценка функции проводимости:*

- 1) измерьте длительность зубца  $P_{II}$  (в норме не более 0,1 с);
- 2) измерьте длительность интервалов  $P-Q(R)$  (в норме от 0,12 до 0,2 с);
- 3) измерьте продолжительность всех комплексов  $QRS$  (норма от 0,06 до 0,10 с);
- 4) измерьте интервал внутреннего отклонения в отведениях  $V_1$  (норма до 0,03 м) и  $V_6$  (норма до 0,05 с) на тех ЭКГ, где приведены эти отведения;

5) определите, есть ли нарушение проводимости по предсердиям, АВ-проводящей системе или желудочкам (по какому именно?).

На рисунке 4.6 приведен пример анализа сердечного ритма и проводимости с помощью схемы проводящей системы и представленного алгоритма.

А теперь самостоятельно выполните задание по предварительному анализу ритма и проводимости по ЭКГ, изображенным на рисунках 4.7 и 4.8. Проверьте правильность выполненных вами заданий.

*Эталоны правильных ответов*

**Рис. 4.7, а.** Ритм правильный, синусовый. ЧСС 103 в минуту (синусовая тахикардия);  $P - 0,08$  с;  $P-Q(R) - 0,16$  с;  $QRS - 0,10$  с.

**Рис. 4.7, б.** Ритм правильный, синусовый;  $R-R - 1,32$  с; ЧСС — 45 в минуту (синусовая брадикардия);  $P - 0,07$  с;  $P-Q(R) - 0,15$  с;  $QRS - 0,09$  с.

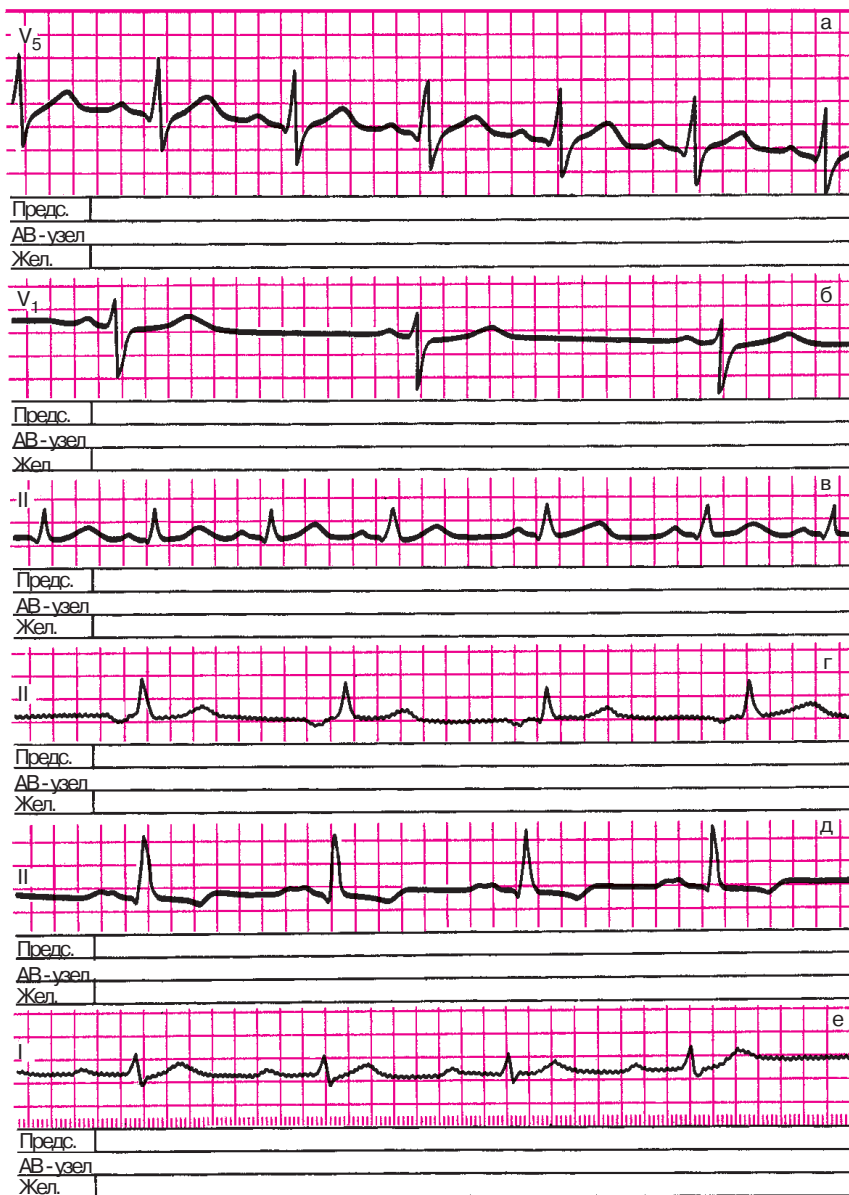
**Рис. 4.7, в.** Ритм неправильный, синусовый (синусовая аритмия);  $R-R$  от 0,46 до 0,70 с; ЧСС  $\approx 120$  в минуту (тахикардия);  $P - 0,09$  с;  $P-Q(R) - 0,14$  с;  $QRS - 0,08$  с.

**Рис. 4.7, г.** Ритм правильный, синусовый (из нижних отделов предсердий);  $P - 0,09$  см; зубцы  $P$  отрицательные;  $P-Q(R) - 0,14$  с;  $QRS - 0,08$  с.

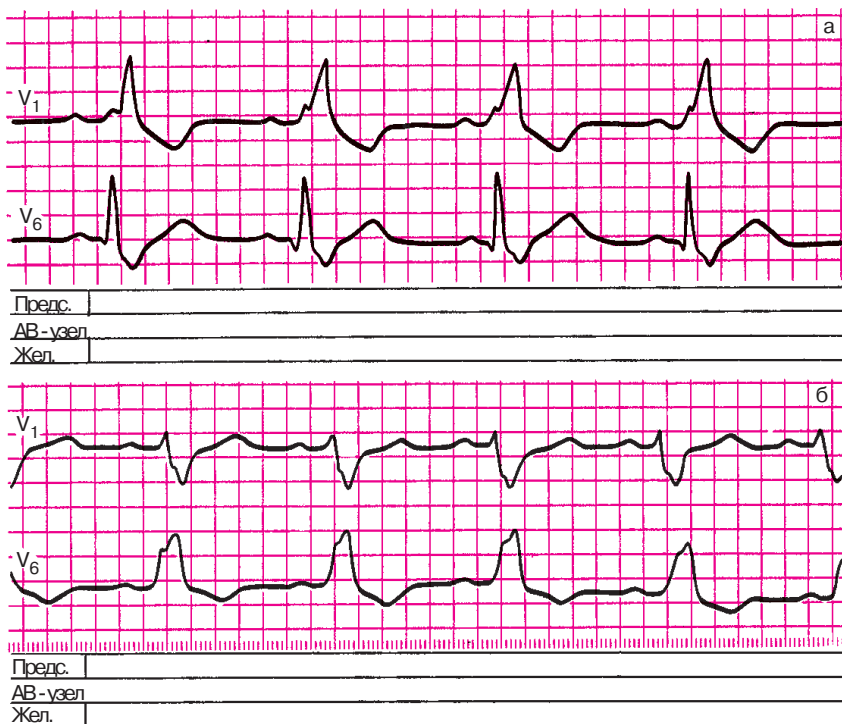
**Рис. 4.7, д.** Ритм правильный, синусовый:  $R-R - 0,84$  с; ЧСС — 70 в минуту;  $P - 0,13$  с; зубцы  $P$  расщеплены, с двугорбой вершиной;  $P-Q(R) - 0,20$  с;  $QRS - 0,08$  с.

Заключение: имеется нарушение (замедление) внутрисердечной проводимости.

**Рис. 4.7, е.** Ритм правильный, синусовый;  $R-R - 0,84$  с; ЧСС — 70 в минуту;  $P - 0,10$  с;  $P-Q(R) - 0,24$  с;  $QRS - 0,09$  с.

**Рис. 4.7.** Задания:

*а* — 3, *б* — 4, *в* — 5, *г* — 6, *д* — 7, *е* — 8



**Рис. 4.8.** Задания:

а — 9, б — 10

Заключение: имеется замедление АВ-проводимости (атриовентрикулярная блокада I степени).

**Рис. 4.8, а.** Ритм правильный, синусовый;  $R-R = 0,80$  с; ЧСС — 75 в минуту;  $P = 0,08$  с;  $P-Q(R) = 0,14$  с;  $QRS = 0,17$  с; интервал внутреннего отклонения в отведении В<sub>1</sub> составляет 0,10 с, в В<sub>6</sub> — 0,05 с.

Заключение: имеется нарушение проводимости электрического импульса по проводящей системе правого желудочка (блокада правой ножки пучка Гиса).

**Рис. 4.8, б.** Ритм правильный, синусовый:  $R-R = 0,70$  см; ЧСС — 86 в минуту;  $P = 0,08$  с;  $P-Q(R) = 0,17$  с;  $QRS = 0,14$  с; интервал внутреннего отклонения в В<sub>1</sub> — 0,03 с, в В<sub>6</sub> — 0,10 с.

Заключение: имеется нарушение проводимости электрического импульса по проводящей системе левого желудочка (блокада левой ножки пучка Гиса).

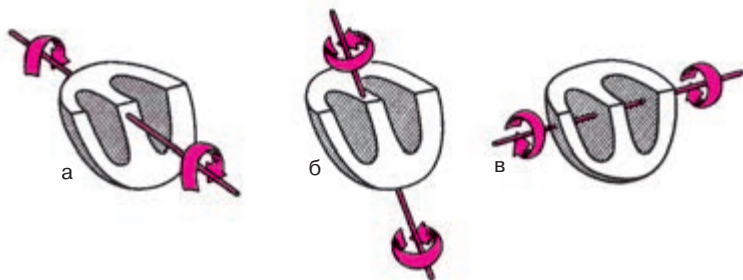
## 4.2. Определение поворотов сердца вокруг переднезадней, продольной и поперечной осей

В предыдущей главе мы уже говорили о том, что конфигурация комплекса  $QRS$  в 12 электрокардиографических отведениях прежде всего обусловлена индивидуальными особенностями пространственного расположения трех моментных векторов желудочковой деполяризации и вектора реполяризации по отношению к осям электрокардиографических отведений. Как моментные векторы, так и средние результирующие векторы  $QRS$ ,  $P$  и  $T$  могут быть спроецированы на фронтальную, горизонтальную и сагиттальную плоскости тела. В этих плоскостях и происходят повороты сердца соответственно вокруг условных переднезадней, продольной и поперечной осей (рис. 4.9). При расшифровке любой ЭКГ необходимо определить эти повороты сердца.

### 4.2.1. Определение положения электрической оси сердца. Повороты сердца вокруг переднезадней оси

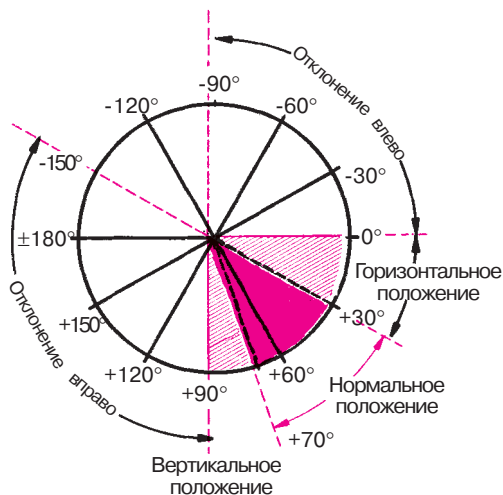
Проекцию среднего результирующего вектора  $QRS$  на фронтальную плоскость называют *средней электрической осью сердца* ( $BQRS$ ). Повороты сердца вокруг условной переднезадней оси сопровождаются отклонением электрической оси сердца во фронтальной плоскости и существенным изменением конфигурации комплекса  $QRS$  в стандартных и усиленных однополюсных отведениях от конечностей.

Как показано на рисунке 4.10, положение электрической оси сердца в шестиосевой системе Бейли количественно выражается углом  $\alpha$ , который образован электрической осью сердца и положительной половиной оси стандартного отведения. Положительный полюс оси этого отведения соответствует началу отсчета  $-0^\circ$ , отрицательный —  $\pm 180^\circ$ . Перпендикуляр, проведенный из электрического центра сердца к горизон-



**Рис. 4.9.** Повороты сердца вокруг переднезадней (а), продольной (б) и поперечной (в) осей





**Рис. 4.10.** Различные варианты положения средней электрической оси сердца

тальной нулевой линии, совпадает с осью отведения aVF, положительный полюс которого соответствует  $+90^\circ$ , а отрицательный — минус  $90^\circ$ . Положительный полюс оси II стандартного отведения располагается под углом  $+60^\circ$ , III стандартного отведения — под углом  $+120^\circ$ , отведения aVL — под углом  $-30^\circ$ , а отведения aVR — под углом  $-150^\circ$  и т.д.

### **Запомните!**

Различают следующие варианты положения электрической оси сердца (рис. 4.10):

- 1) нормальное положение, когда угол  $\alpha$  составляет от  $+30^\circ$  до  $+69^\circ$ ;
- 2) вертикальное положение — угол  $\alpha$  от  $+70^\circ$  до  $+90^\circ$ ;
- 3) горизонтальное положение — угол  $\alpha$  от  $0^\circ$  до  $+29^\circ$ ;
- 4) отклонение оси вправо — угол  $\alpha$  от  $+91^\circ$  до  $\pm 180^\circ$ ;
- 5) отклонение оси влево — угол  $\alpha$  от  $0^\circ$  до  $-90^\circ$ .

У здорового человека электрическая ось сердца располагается обычно в секторе от  $0^\circ$  до  $+90^\circ$ , лишь изредка выходя за эти пределы. В норме электрическая ось сердца приблизительно соответствует ориентации его анатомической оси. Например, горизонтальное положение электрической оси сердца (угол  $\alpha$  от  $0^\circ$  до  $29^\circ$ ) часто встречается у здоровых людей с гиперстеническим типом телосложения, а вертикальное положение электрической оси — у лиц с вертикально расположенным сердцем.

Более значительные повороты электрической оси сердца вокруг переднезадней оси как вправо (больше  $+90^\circ$ ), так и влево (меньше  $0^\circ$ ), как правило, обусловлены патологическими изменениями в сердечной мышце — гипертрофией миокарда желудочков или нарушениями внутрижелудочковой проводимости (см. ниже). Однако следует помнить, что при умеренных патологических изменениях в сердце положение электрической оси сердца может ничем не отличаться от такового у здоровых людей, т.е. оно может быть горизонтальным, вертикальным или даже нормальным.

**Запомните!**

1. Нормальное, горизонтальное и вертикальное положение электрической оси сердца (от  $0^\circ$  до  $+90^\circ$ ) может встречаться как у здоровых людей, так и у больных с гипертрофией желудочков или нарушениями внутрижелудочковой проводимости.

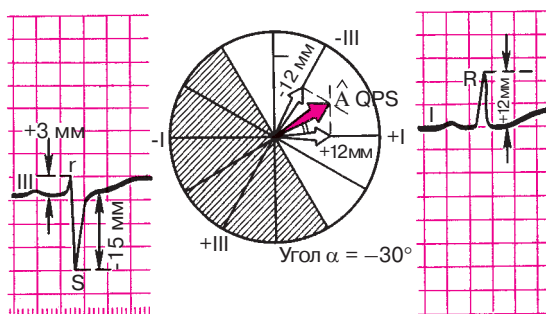
2. Отклонение электрической оси вправо (больше  $+90^\circ$ ) или влево (меньше  $0^\circ$ ), как правило, свидетельствует о наличии патологических изменений в сердечной мышце.

Рассмотрим два метода определения положения электрической оси сердца.

**Определение угла  $\alpha$  графическим методом.** Для точного определения положения электрической оси сердца графическим методом достаточно вычислить алгебраическую сумму амплитуд зубцов комплекса *QRS* в любых двух отведениях от конечностей, оси которых расположены во фронтальной плоскости. Обычно для этой цели используют I и III стандартные отведения (рис. 4.11). Положительная или отрицательная величина алгебраической суммы зубцов *QRS* в произвольно выбранном масштабе откладывается на положительную или отрицательную часть оси соответствующего отведения в шестиосевой системе координат Бейли.

Например, на ЭКГ, представленной на рисунке 4.11, алгебраическая сумма зубцов комплекса *QRS* в I стандартном отведении составляет  $+12$  мм ( $R = 12$  мм,  $Q = 0$  мм,  $S = 0$  мм). Эту величину откладывают на положительную часть оси отведения I. Сумма зубцов в III стандартном отведении равна  $-12$  мм ( $R = +3$  мм,  $S = -15$  мм); ее откладывают на отрицательную часть этого отведения.

Эти величины (соответствующие алгебраической сумме амплитуд зубцов) фактически представляют собой *проекции искомой электрической оси сердца* на оси I и III стандартных отведений. Из концов этих проекций восстанавливают перпендикуляры к осям отведений. Точка



**Рис. 4.11.** Пример определения угла  $\alpha$  графическим методом.

*Объяснение в тексте*

пересечения перпендикуляров соединяется с центром системы. Эта линия и является электрической осью сердца (*BQRS*). В данном случае угол  $\alpha$  составляет  $-30^\circ$  (резкое отклонение влево электрической оси сердца).

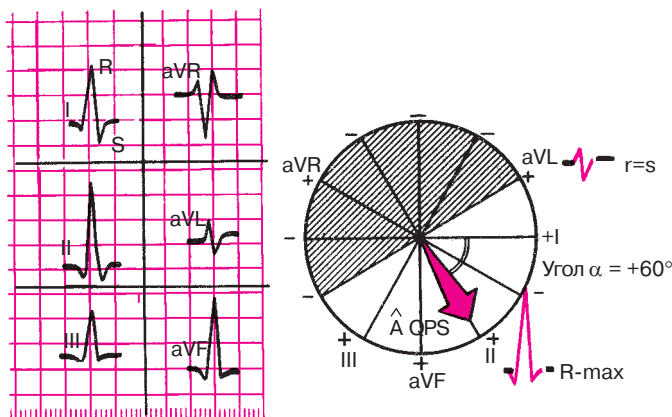
Угол  $\alpha$  можно также определить после вычисления алгебраических сумм амплитуд зубцов комплекса *QRS* в двух отведениях от конечностей по различным таблицам и диаграммам, приведенным в руководстве по электрокардиографии.

**Визуальное определение угла  $\alpha$ .** Описанный выше графический метод определения положения электрической оси сердца, хотя и является наиболее точным, на практике довольно редко используется в клинической электрокардиографии. Более простым и доступным является визуальный метод определения положения электрической оси сердца, который позволяет быстро оценивать угол  $\alpha$  с точностью до  $\pm 10^\circ$ . Метод основан на двух хорошо известных принципах.

1. Максимальное положительное или отрицательное значение алгебраической суммы зубцов комплекса *QRS* наблюдается в том электрокардиографическом отведении, ось которого приблизительно совпадает с расположением электрической оси сердца, параллельна ей.

2. Комплекс типа *RS*, где алгебраическая сумма зубцов равна нулю ( $R = S$  или  $R = Q + S$ ), записывается в том отведении, ось которого перпендикулярна электрической оси сердца.

Для примера попытаемся определить положение электрической оси сердца визуальным методом по ЭКГ, приведенной на рисунке 4.12. Максимальная алгебраическая сумма зубцов комплекса *QRS* и наиболее высокий зубец *R* наблюдаются во II стандартном отведении, а комплекс типа *RS* ( $R \approx S$ ) — в отведении *aVL*. Это свидетельствует о том,

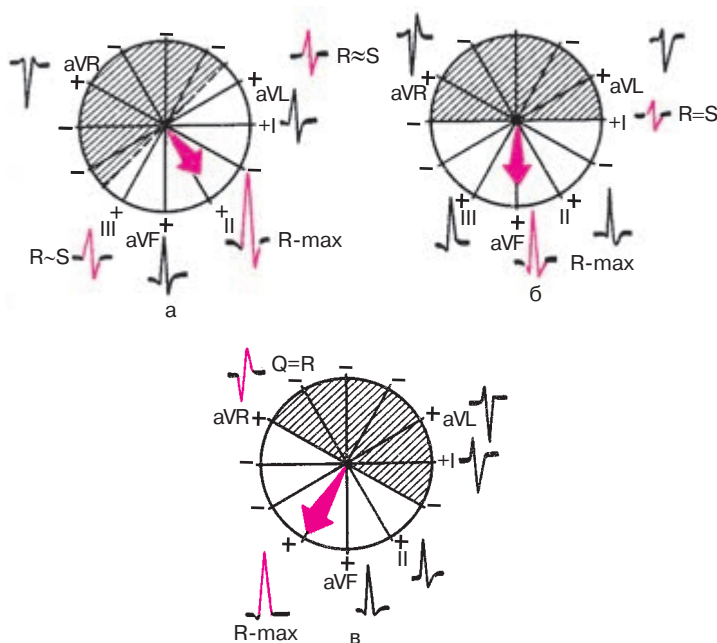


**Рис. 4.12.** Пример визуального определения угла  $\alpha$  по форме желудочкового комплекса  $QRS$  в 6 отведениях от конечностей (угол  $\alpha = +60^\circ$ )

что электрическая ось сердца расположена под углом  $\alpha$  около  $60^\circ$  (совпадает с осью II стандартного отведения и перпендикулярна оси отведения  $aVL$ ). Это подтверждается также примерным равенством амплитуды зубцов  $R$  в I и III отведениях, оси которых в данном случае располагаются под некоторым одинаковым (!) углом к электрической оси сердца ( $R_{II} > R_I = R_{III}$ ). Таким образом, на ЭКГ имеется нормальное положение электрической оси сердца (угол  $\alpha = 60^\circ$ ).

Рассмотрим еще один вариант нормального положения электрической оси сердца (угол  $\alpha = 45^\circ$ ), изображенный на рисунке 4.13, а. В этом случае электрическая ось сердца расположена между осями отведений II и  $aVR$ . Максимальный зубец  $R$  будет зарегистрирован так же, как и в предыдущем примере, в отведении II, причем  $R_{II} > R_I > R_{III}$ . При этом электрическая ось перпендикулярна гипотетической линии, которая как бы проходит между осями III стандартного отведения и отведения  $aVL$ . При определенных допущениях можно считать, что оси отведений III и  $aVL$  почти перпендикулярны электрической оси сердца. Поэтому именно в этих отведениях алгебраическая сумма зубцов приближается к нулю, а сами комплексы  $QRS$  принимают вид  $RS$ , где зубцы  $R_{III}$  и  $R_{aVL}$  имеют минимальную амплитуду, лишь немного превышающую амплитуду соответствующих зубцов  $S_{III}$  и  $S_{aVL}$ .

При *вертикальном* положении электрической оси сердца (рис. 4.13, б), когда угол  $\alpha$  составляет около  $+90^\circ$ , максимальная алгебраическая сумма зубцов комплекса  $QRS$  и максимальный положительный зубец  $R$  будут выявляться в отведении  $aVF$ , ось которого совпадает с направ-



**Рис. 4.13.** Форма желудочного комплекса  $QRS$  в 6 отведениях от конечностей при нормальном (а), вертикальном положении (б) и резком отклонении вправо (в) электрической оси сердца

лением электрической оси сердца. Комплекс типа  $RS$ , где  $R = S$ , регистрируется в I стандартном отведении, ось которого перпендикулярна направлению электрической оси сердца. В отведении  $aVL$  преобладает отрицательный зубец  $S$ , а в отведении III — положительный зубец  $R$ .

При еще более выраженном повороте электрической оси сердца вправо, например, если угол  $\alpha$  составляет  $+120^\circ$ , как это изображено на рисунке 4.13, в, максимальный зубец  $R$  регистрируется в III стандартном отведении. В отведении  $aVR$  записывается комплекс  $QR$ , где  $R = Q$ . В отведении II и  $aVF$  преобладают положительные зубцы  $R$ , а в отведении I и  $aVL$  — глубокие отрицательные зубцы  $S$ .

Наоборот, при *горизонтальном* положении электрической оси сердца (угол  $\alpha$  от  $+30^\circ$  до  $0^\circ$ ) максимальный зубец  $R$  будет фиксироваться в I стандартном отведении (рис. 4.14, а), а комплекс типа  $RS$  — в отведении  $aVF$ . В отведении III регистрируется углубленный зубец  $S$ , а в отведении  $aVL$  — высокий зубец  $R$ .  $R_I > R_{II} > R_{III} < S_{III}$ .

При значительном отклонении электрической оси сердца влево (угол  $\alpha = -30^\circ$ ), как показано на рисунке 4.14, б, максимальный положительный зубец  $R$  смещается в отведение  $aVL$ , а комплекс  $QRS$  типа  $RS$  – в отведение  $II$ . Высокий зубец  $R$  фиксируется также в I отведении, а в отведениях  $III$  и  $aVF$  преобладают глубокие отрицательные зубцы  $S$ .  $R_I > R_{II} > R_{III}$ .

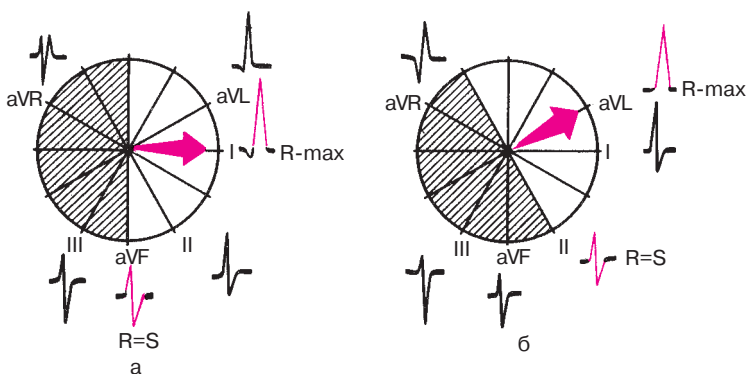
### Запомните!

1. При нормальном положении электрической оси сердца (угол  $\alpha$  от  $+30^\circ$  до  $+69^\circ$ ): а)  $R_{II} \geq R_I \geq R_{III}$ , б) в отведениях  $III$  и  $aVL$  зубцы  $R$  и  $S$  примерно равны друг другу.

2. При горизонтальном положении или отклонении электрической оси сердца влево (угол  $\alpha$  от  $+30^\circ$  до  $-90^\circ$ ): а) высокие зубцы  $R$  фиксируются в отведениях  $I$  и  $aVL$ , причем  $R_I > R_{II} > R_{III}$ ; б) глубокий зубец  $S$  регистрируется в отведении  $III$ .

3. При вертикальном положении или отклонении электрической оси сердца вправо (угол  $\alpha$  от  $+70^\circ$  до  $+180^\circ$ ): а) высокие зубцы  $R$  регистрируются в отведениях  $III$  и  $aVF$ , причем  $R_{III} \geq R_{II} > R_I$ ; б) глубокие зубцы  $S$  регистрируются в отведениях  $I$  и  $aVL$ .

Итак, для практического определения положения электрической оси сердца будем в дальнейшем пользоваться визуальным методом определения угла  $\alpha$ . Предлагаем вам самостоятельно выполнить несколько заданий по определению положения электрической оси сердца визуальным способом (см. рис. 4.16–4.19). При этом целесо-



**Рис. 4.14.** Форма желудочкового комплекса  $QRS$  в 6 отведениях от конечностей при горизонтальном положении (а) и резком отклонении электрической оси сердца влево (б)

образно воспользоваться заранее заготовленной схемой шестиосевой системы координат (см. рис. 2.6), а также следующим алгоритмом.

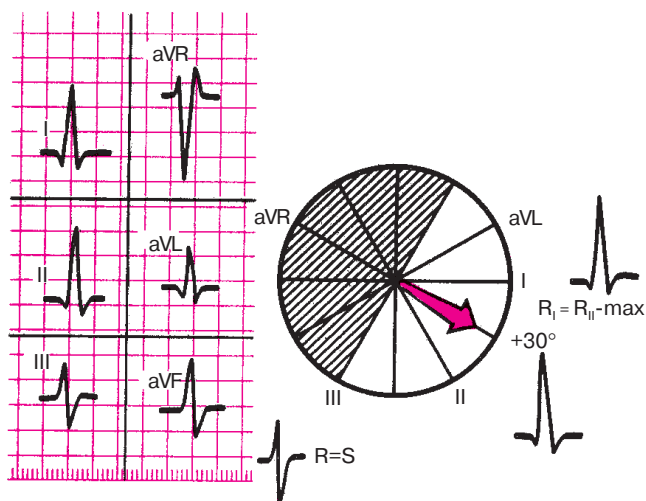
*Алгоритм определения положения электрической оси сердца во фронтальной плоскости*

1. Найдите одно или два отведения, в которых алгебраическая сумма амплитуд зубцов комплекса  $QRS$  приближается к нулю ( $R \approx S$  или  $R \approx Q + S$ ). Ось этого отведения почти перпендикулярна искомому направлению электрической оси сердца.

2. Найдите одно или два отведения, в которых алгебраическая сумма зубцов комплекса  $QRS$  имеет максимальное положительное значение. Ось этого отведения приблизительно совпадает с направлением электрической оси сердца.

3. Проведите корректировку двух результатов. Определите угол  $\alpha$ .

Пример использования данного алгоритма приведен на рисунке 4.15. При анализе ЭКГ в 6 отведениях от конечностей, представленных на рисунке 4.15, ориентировочно определяется нормальное положение электрической оси сердца  $R_{II} = R_I > R_{III}$ . Алгебраическая сумма зубцов комплекса  $QRS$  равна нулю в отведении III ( $R = S$ ). Следовательно, электрическая ось предположительно располагается под углом  $\alpha + 30^\circ$  к горизонтали, совпадая с осью aVR. Алгебраическая сумма зубцов  $QRS$



**Рис. 4.15.** Пример использования алгоритма определения положения электрической оси сердца. *Объяснение в тексте*

имеет максимальное значение в отведениях I и II, причем  $R_I = R_{II}$ . Это подтверждает высказанное предположение о значении угла  $\alpha$  ( $+30^\circ$ ), так как одинаковые проекции на оси отведений (равные зубцы  $R_I$  и  $R_{II}$ ) возможны только при таком расположении электрической оси сердца.

**Заключение.** Нормальное положение электрической оси сердца. Угол  $\alpha = +30^\circ$ .

А теперь с помощью алгоритма самостоятельно определите положение электрической оси сердца на ЭКГ, представленных на рисунках 4.16–4.19.

Проверьте правильность вашего решения.

### Эталоны правильных ответов

**Рис. 4.16, а.** Анализ соотношений зубцов комплекса  $QRS$  на представленных ЭКГ позволяет предположить, что имеется нормальное положение электрической оси сердца ( $R_{II} > R_I > R_{III}$ ). Действительно, сумма зубцов комплекса  $QRS$  равна нулю в отведении  $aVL$  ( $R = S$ ). Следовательно, электрическая ось сердца предположительно располагается под углом  $\alpha +60^\circ$  к горизонтали и совпадает с осью II стандартного отведения. Алгебраическая сумма зубцов комплекса  $QRS$  имеет максимальное значение во II стандартном отведении. Это подтверждает высказанное предположение о значении угла  $\alpha +60^\circ$ . **Заключение.** Нормальное положение электрической оси сердца. Угол  $\alpha +60^\circ$ .

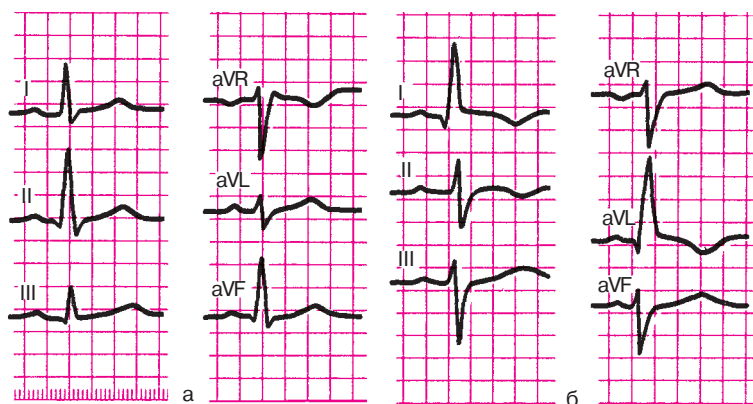
**Рис. 4.16, б.** На ЭКГ имеется отклонение электрической оси сердца влево: высокие зубцы  $R$  зарегистрированы в отведениях I и  $aVL$ , глубокие зубцы  $S$  – в отведениях III и  $aVF$ , причем  $R_I > R_{II} > R_{III}$ .

Алгебраическая сумма амплитуд зубцов комплекса  $QRS$  равна нулю во II стандартном отведении. Следовательно, электрическая ось сердца перпендикулярна оси II отведения, т.е. расположена под углом  $\alpha = -30^\circ$ . Максимальное положительное значение суммы зубцов  $QRS$  выявляется в отведении  $aVL$ , что подтверждает высказанное предположение. **Заключение.** Отклонение электрической оси сердца влево. Угол  $\alpha = -30^\circ$ .

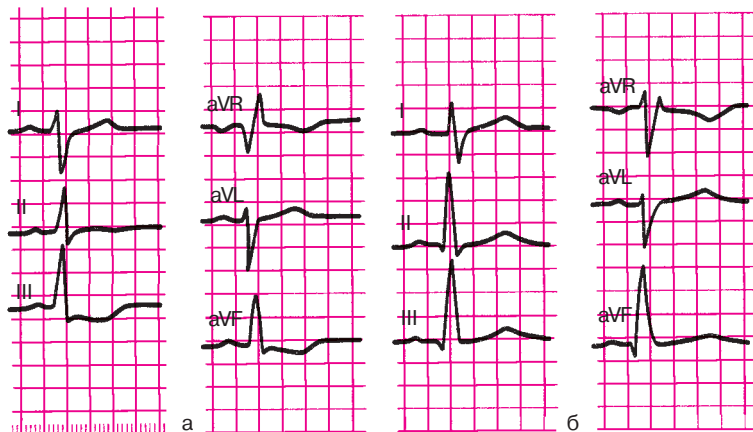
**Рис. 4.17, а.** На ЭКГ имеется отклонение электрической оси сердца вправо: высокие зубцы  $R_{III}$ ,  $aVF$  и глубокие зубцы  $S_I$ ,  $aVL$ , причем  $R_{III} > R_{II} > R_I$ . Алгебраическая сумма амплитуд зубцов комплекса  $QRS$  равна нулю в отведении  $aVR$ . Электрическая ось сердца расположена под углом  $\alpha +120^\circ$  и примерно совпадает с осью III стандартного отведения. Это подтверждается тем, что максимальная амплитуда зубца  $R$  определяется в отведении III.

**Заключение.** Отклонение электрической оси сердца вправо. Угол  $\alpha = +120^\circ$ .



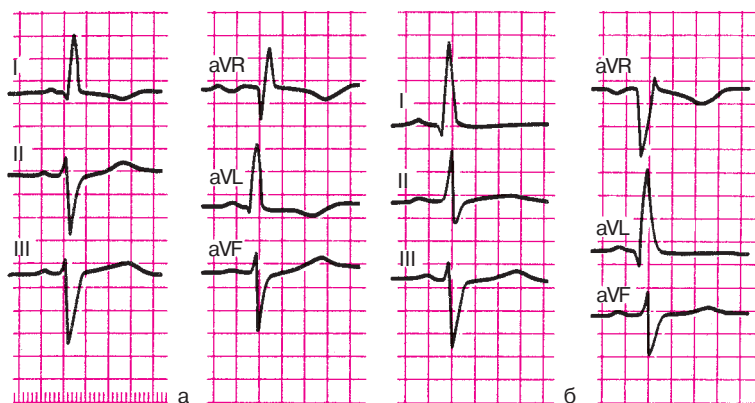
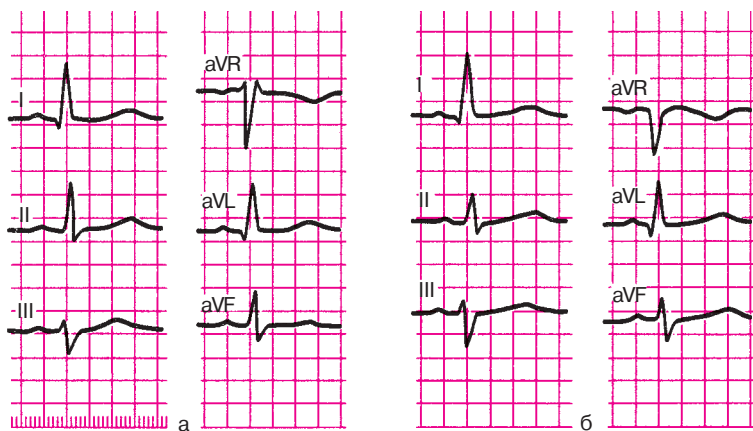


**Рис. 4.16.** Задания:  
а — 11, б — 12



**Рис. 4.17.** Задания:  
а — 13, б — 14

**Рис. 4.17, б.** На ЭКГ зарегистрированы высокие зубцы  $R_{III, aVF}$  и относительно глубокие зубцы  $S_I, aVL$ , причем  $R_{III} \geq R_{II} > R_I$ . Сумма амплитуд зубцов  $QRS$  равна нулю в отведении I. Электрическая ось сердца расположена под углом  $\alpha = +90^\circ$ , совпадая с осью отведения  $aVF$ . В отведении  $aVF$  имеется максимальная положительная сумма амплитуд зубцов  $QRS$ , что подтверждает данное предположение. *Заключение.* Вертикальное положение электрической оси сердца. Угол  $\alpha = +90^\circ$ .

**Рис. 4.18.** Задания:*а — 15, б — 16***Рис. 4.19.** Задания:*а — 17, б — 18*

**Рис. 4.18, а.** На ЭКГ зарегистрированы высокие зубцы  $R_I$ ,  $a_{VL}$  и глубокие зубцы  $S_{III}$ ,  $a_{VF}$ , причем  $R_I > R_{II} > R_{III}$ . В отведении  $a_{VR}$  алгебраическая сумма зубцов комплекса  $QRS$  равна нулю. Электрическая ось сердца, вероятнее всего, совпадает с отрицательной половиной оси III стандартного отведения (наибольшая амплитуда  $S_{III}$ ). В отличие от ЭКГ, изображенной на рисунке 4.17, а, электрическая ось сердца отклонена не вправо, а влево, поэтому угол  $\alpha$  составляет приблизительно  $-60^\circ$ . **Заключение.** Резкое отклонение электрической оси сердца влево. Угол  $\alpha \approx -60^\circ$ .

**Рис. 4.18, б.** Ориентировочно имеется поворот оси сердца влево: высокие зубцы  $R_I, aVL$ , глубокие зубцы  $S_{III}, aVF$ , причем  $R_I > R_{II} > R_{III}$ . На ЭКГ нет отведения, в котором алгебраическая сумма зубцов  $QRS$  четко равна нулю. Однако минимальная алгебраическая сумма зубцов  $QRS$ , приближающаяся к нулю, обнаруживается в отведениях II и  $aVF$ , оси которых расположены рядом, под углом  $30^\circ$  друг к другу. Причем сумма амплитуд зубцов комплекса  $QRS$  во II стандартном отведении имеет небольшое положительное значение, а в отведении  $aVF$  — небольшое отрицательное значение. Следовательно, гипотетическая линия, перпендикулярная электрической оси сердца, проходит между осями отведений II и  $aVF$ , а сама электрическая ось сердца соответственно расположена приблизительно под углом  $\alpha$ , равном  $-15^\circ$ , т.е. между осями отведений I и  $aVL$ . Действительно, максимальная алгебраическая сумма зубцов  $QRS$  обнаруживается в отведениях I и  $aVL$ , что подтверждает высказанное предположение. *Заключение.* Отклонение электрической оси сердца влево. Угол  $\alpha \approx -15^\circ$ .

**Рис. 4.19, а.** Ориентировочно имеется поворот электрической оси сердца влево: высокие зубцы  $R_I, aVL$ , относительно глубокий зубец  $S_{III}$ , причем  $R_I \geq R_{II} > R_{III}$ . Как и в предыдущем примере, на ЭКГ нельзя выявить отведение, в котором алгебраическая сумма зубцов  $QRS$  равна нулю. Гипотетическая линия, перпендикулярная электрической оси сердца, вероятно, проходит между рядом расположенными осями отведений III и  $aVF$ , так как алгебраическая сумма зубцов  $QRS$  в этих отведениях приближается к нулю, причем сумма зубцов в III отведении указывает на преобладание отрицательного зубца  $S$ , а в отведении  $aVF$  — на преобладание зубца  $R$ . Следовательно, электрическая ось сердца, вероятнее всего, располагается под углом  $\alpha \approx +15^\circ$ . Максимальная положительная алгебраическая сумма зубцов  $QRS$  выявляется в отведении I, что подтверждает высказанное предположение. *Заключение.* Горизонтальное положение электрической оси сердца. Угол  $\alpha \approx +15^\circ$ .

**Рис. 4.19, б.** Ориентировочно имеется поворот электрической оси сердца влево: высокие зубцы  $R_I, aVL$ , глубокие зубцы  $S_{III}, aVF$ , причем  $R_I > R_{II} > R_{III}$ . В отведении  $aVF$  алгебраическая сумма зубцов  $QRS$  равна нулю, т.е. электрическая ось перпендикулярна оси отведения  $aVF$ . Следовательно, можно предполагать, что угол  $\alpha$  составляет  $0^\circ$ . Максимальная положительная сумма зубцов обнаруживается в I стандартном отведении, что подтверждает высказанное предположение. *Заключение.* Горизонтальное положение электрической оси сердца. Угол  $\alpha \approx 0^\circ$ .

#### 4.2.2. Определение поворотов сердца вокруг продольной оси

Повороты сердца вокруг продольной оси, условно проведенной через верхушку и основание сердца, определяются по конфигурации комплекса *QRS* в грудных отведениях, оси которых расположены в *горизонтальной плоскости* (рис. 4.20).

Для этого обычно необходимо установить локализацию переходной зоны, а также оценить форму комплекса *QRS* в отведении  $V_6$ .

При *нормальном* положении сердца в горизонтальной плоскости (рис. 4.20, а) переходная зона, как известно, расположена чаще всего в отведении  $V_3$ . В этом отведении регистрируются одинаковые по амплитуде зубцы *R* и *S*.

В отведении  $V_6$  желудочковый комплекс обычно имеет форму *qRs*. При этом зубцы *q* и *s* имеют очень малую амплитуду. Это, как вы помните, обусловлено соответствующим пространственным расположением трех моментных векторов (0,02 с, 0,04 с и 0,06 с), изображенных на рисунке 4.20, а.

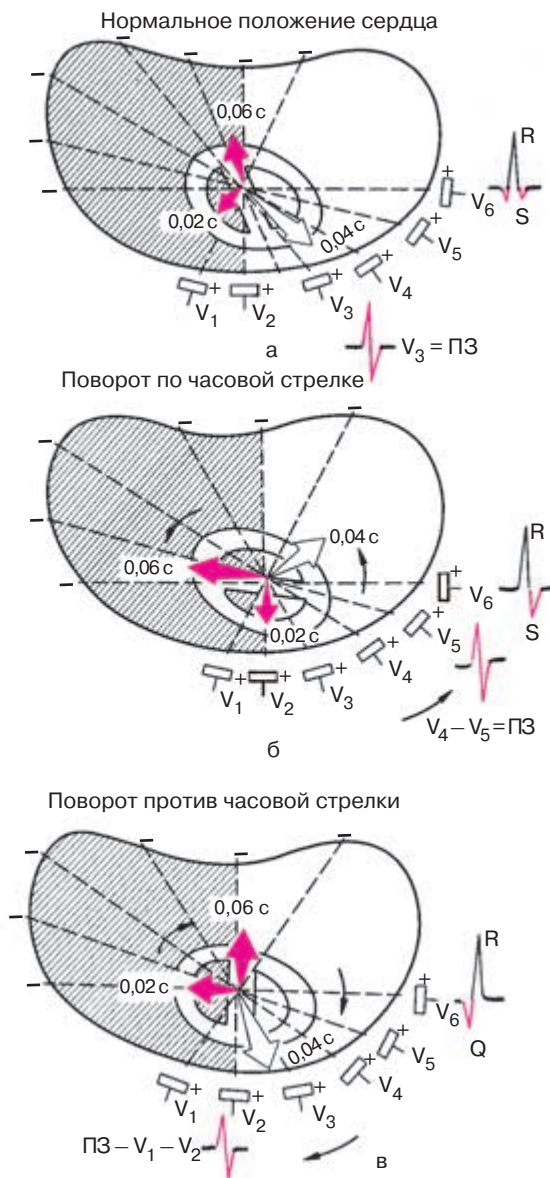Как видно на рисунке 4.20, б, при повороте сердца вокруг продольной оси *по часовой стрелке* (если следить за вращением сердца снизу со стороны верхушки), межжелудочковая перегородка располагается относительно параллельно передней грудной стенке, переходная зона смещается несколько влево, в область отведения  $V_4$ . При этом сердце поворачивается таким образом, что направление начального моментного вектора (0,02 с), обусловленного возбуждением межжелудочковой перегородки, оказывается почти перпендикулярным оси отведения  $V_6$ , и поэтому зубец *q* теперь не регистрируется в этом отведении. Наоборот, направление конечного моментного вектора (0,06 с) почти совпадает с осью отведения  $V_6$ . Вектор 0,06 с проецируется на отрицательную часть оси отведения  $V_6$ , в результате чего на ЭКГ в этом отведении регистрируется выраженный зубец *S*. Комплекс типа *RS* фиксируется также в I стандартном отведении, тогда как в III отведении имеется форма *qR*.

##### Запомните!

Электрокардиографическими признаками поворота сердца вокруг продольной оси *по часовой стрелке* являются:

- 1) комплекс *QRS* формы *RS* в отведении  $V_6$ , а также в I стандартном отведении;
- 2) возможное смещение переходной зоны влево в отведение  $V_4$ .

При поворотах сердца вокруг продольной оси *против часовой стрелки* (рис. 4.20, в) межжелудочковая перегородка перпендикулярна пе-



**Рис. 4.20.** Форма желудочкового комплекса  $QRS$  в грудных отведениях при поворотах сердца вокруг продольной оси (модификация схемы А.З.Чернова и М.И.Кечкера, 1979). *Объяснение в тексте*

редней грудной стенке, поэтому переходная зона может сместиться вправо к отведению  $V_2$ . Начальный моментный вектор (0,02 с) оказывается почти параллельным оси отведения  $V_6$ , в связи с чем происходит некоторое углубление зубца  $Q$  в этом отведении. Зубец  $Q$  фиксируется теперь не только в  $V_{5,6}$ , но и в отведении  $V_4$  (реже в  $V_3$ ). Наоборот, положение конечного моментного вектора (0,06 с) оказывается почти перпендикулярным оси отведения  $V_6$ , поэтому зубец  $S$  в этом отведении не выражен. Такую же форму имеет комплекс  $QRS$  в I стандартном отведении ( $qR$ ).

**Запомните!**

Электрокардиографическими признаками поворота сердца вокруг продольной оси против часовой стрелки являются:

- 1) комплекс  $QRS$  формы  $qR$  в отведении  $V_6$ , а также в I стандартном отведении;
- 2) возможное смещение переходной зоны вправо к отведению  $V_2$ .

Следует добавить, что повороты сердца вокруг продольной оси по часовой стрелке нередко сочетаются с вертикальным положением электрической оси сердца или отклонением оси сердца вправо, а повороты против часовой стрелки — с горизонтальным положением или отклонением электрической оси сердца влево.

Предлагаем вам самостоятельно определить положение электрической оси сердца (во фронтальной плоскости) и повороты сердца по часовой стрелке и против нее на ЭКГ, изображенных на рисунках 4.21 и 4.22. Воспользуйтесь при этом следующим алгоритмом:

1. Определите положение электрической оси сердца.
2. Определите конфигурацию комплекса  $QRS$  в отведениях  $V_6$ ,  $V_5$ , I и III.
3. Определите локализацию переходной зоны в грудных отведениях. А теперь проверьте правильность вашего решения.

**Эталоны правильных ответов**

**Рис. 4.21.** Положение электрической оси сердца горизонтальное (угол  $\alpha \approx +15^\circ$ ). Имеется также поворот сердца вокруг продольной оси против часовой стрелки (комплекс  $QRS$  в отведениях  $V_5$  и  $V_6$  типа  $QR$ , переходная зона (ПЗ) в отведении  $V_2$ ).

**Рис. 4.22.** Имеется поворот электрической оси сердца вправо (угол  $\alpha \approx +120^\circ$ ), а также поворот сердца вокруг продольной оси по часовой стрелке ПЗ в отведении  $V_6$  (комплекс  $QRS$  в отведениях  $V_5$ ,  $V_6$  типа  $RS$ ).

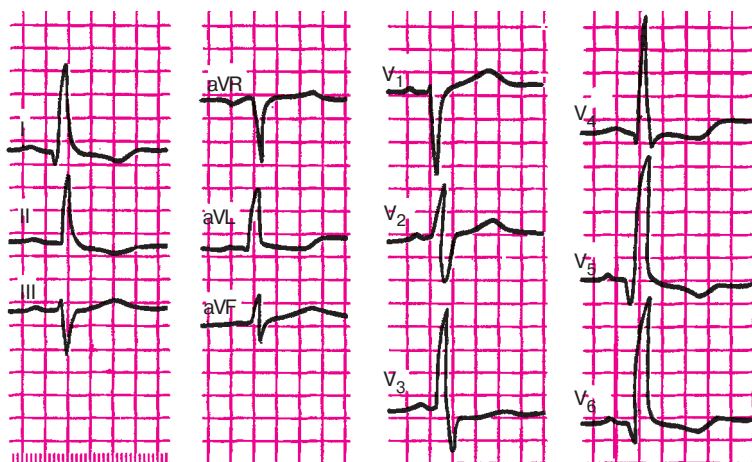


Рис. 4.21. Задание 19

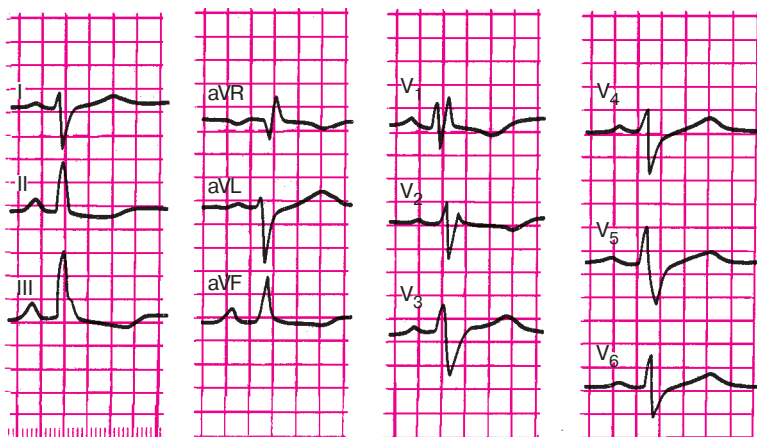


Рис. 4.22. Задание 20

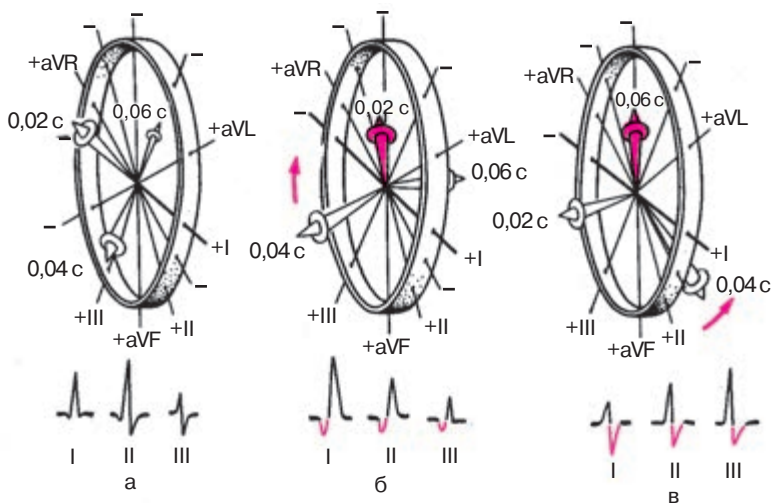
#### 4.2.3. Определение поворотов сердца вокруг поперечной оси (верхушкой вперед или назад)

Реже на ЭКГ фиксируются повороты сердца вокруг его поперечной оси, происходящие в переднезадней (сагиттальной) плоскости (рис. 4.23). Повороты сердца вокруг поперечной оси принято связывать с отклонением верхушки сердца вперед или назад по отношению к ее обычному положению, что приводит к нарушению обычного пространственного

расположения трех моментных векторов деполяризации желудочков в сагиттальной и фронтальной плоскостях. Повороты сердца вокруг поперечной оси верхушкой вперед или назад лучше всего фиксируются в трех стандартных отведениях от конечностей. Взгляните на рисунок 4.23. На нем изображена знакомая вам шестисосевая система координат Бейли, повернутая под некоторым углом к наблюдателю, а также пространственное расположение трех моментных векторов (0,02 с, 0,04 с и 0,06 с).

В большинстве случаев при нормальном положении сердца (рис. 4.23, а) начальный моментный вектор (0,02 с) ориентирован несколько вверх и вправо, а конечный моментный вектор (0,06 с) — вверх и влево или вправо. Оба вектора пространственно располагаются под некоторым углом к фронтальной плоскости, причем вектор 0,02 с ориентирован вперед, а вектор 0,06 с — назад. Оба вектора проецируются на отрицательные части осей стандартных отведений, в результате чего в этих отведениях могут фиксироваться относительно небольшие по амплитуде зубцы *Q* и *S*. Следует помнить, что зубцы *Q* и *S* могут регистрироваться только в одном-двух из трех стандартных отведений: в I и II или во II и III.

При поворотах сердца вокруг поперечной оси *верхушкой вперед* (рис. 4.23, б) начальный моментный вектор (0,02 с) смещается еще больше вверх и несколько вправо, в связи с чем зубец *Q* начинает ре-



**Рис. 4.23.** Форма ЭКГ в трех стандартных отведениях:

*а* — при нормальном положении сердца; *б* — при повороте сердца вокруг поперечной оси верхушкой вперед; *в* — при повороте сердца вокруг поперечной оси верхушкой назад



гистрироваться во всех трех стандартных отведениях и становится более выраженным.

Конечный моментный вектор (0,06 с) отклоняется вниз и назад, вследствие чего он располагается теперь почти перпендикулярно к фронтальной плоскости. Поэтому его проекция на оси всех стандартных отведений приближается к нулю, что приводит к исчезновению зубца  $S$  в этих отведениях.

#### **Запомните!**

При повороте сердца вокруг поперечной оси верхушкой вперед желудочковый комплекс  $QRS$  в стандартных отведениях приобретает форму  $qR_I$ ,  $qR_{II}$  и  $qR_{III}$ .

При поворотах сердца вокруг поперечной оси *верхушкой назад* (рис. 4.23, в) начальный моментный вектор (0,02 с) смещается вперед и вниз так, что его ориентация в пространстве оказывается почти перпендикулярной к фронтальной плоскости. Поэтому проекция вектора 0,02 с на оси стандартных отведений приближается к нулю, а сами зубцы  $Q$  не регистрируются.

Конечный моментный вектор (0,06 с) при этом смещается еще больше вверх и начинает проецироваться на отрицательные части осей всех трех стандартных отведений от конечностей, что ведет к появлению достаточно глубоких зубцов  $S_I$ ,  $S_{II}$  и  $S_{III}$ .

#### **Запомните!**

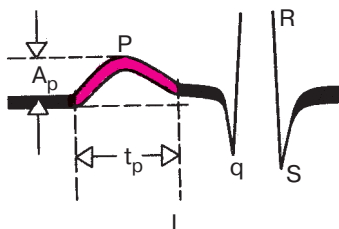
При поворотах сердца вокруг поперечной оси верхушкой назад желудочковый комплекс в стандартных отведениях приобретает форму  $RS_I$ ,  $RS_{II}$ ,  $RS_{III}$ .

Таким образом, для определения поворотов сердца вокруг поперечной оси необходимо оценить конфигурацию комплекса  $QRS$  в стандартных отведениях от конечностей.

### **4.3. Анализ предсердного зубца $P$**

После определения поворотов сердца вокруг переднезадней, продольной и поперечной осей переходят к анализу предсердного зубца  $P$ . Анализ зубца  $P$  включает: 1) измерение амплитуды зубца  $P$ ; 2) измерение длительности зубца  $P$ ; 3) определение полярности зубца  $P$ ; 4) определение формы зубца  $P$ .

Амплитуда зубца  $P$  измеряется от изолинии до вершины зубца, а его длительность — от начала до окончания зубца, как показано на рисунке



**Рис. 4.24.** Измерение амплитуды и продолжительности зубца *P* ЭКГ:

$A_p$  — амплитуда зубца *P*,  $t_p$  — длительность зубца *P*

4.24. В норме амплитуда зубца *P* не превышает 2,5 мм, а его длительность 0,1 с. Полярность зубца *P* в отведениях I, II и III является важнейшим электрокардиографическим признаком, указывающим на направление движения волны возбуждения по предсердиям и, следовательно, на локализацию источника возбуждения (водителя ритма). Как вы помните, при нормальном движении волны возбуждения по предсердиям сверху вниз и влево зубцы  $P_I$ , II, III положительные, а при направлении возбуждения снизу вверх — отрицательные. В этом последнем случае водитель ритма расположен в нижних отделах предсердий или в верхней части АВ-узла. При возбуждении, исходящем из средней части правого предсердия, волна деполяризации направляется как вверх, так и вниз. Средний вектор *P* направлен влево, соответственно зубец  $P_I$  увеличивается, становится больше зубца  $P_{II}$ , а зубец  $P_{III}$  становится отрицательным неглубоким.

Большое практическое значение имеет определение формы зубца *P*. Расщепленный с двумя вершинами, уширенный зубец *P* в «левых» отведениях (I, aVL,  $V_5$ ,  $V_6$ ) характерен для больных с митральными пороками сердца и гипертрофией левого предсердия, а заостренные высокоамплитудные зубцы *P* в отведениях II, III, aVF наблюдаются при гипертрофии правого предсердия у больных с легочным сердцем (подробнее см. главу 7).

## 4.4. Анализ желудочкового комплекса *QRST*

### 4.4.1. Анализ комплекса *QRS*

Кроме оценки соотношения зубцов *Q*, *R* и *S* в 12 электрокардиографических отведениях, которое позволяет определить повороты сердца вокруг трех осей, при анализе комплекса *QRS* следует:

1. Оценить зубец *Q*: а) измерить его амплитуду и сравнить ее с амплитудой зубца *R* в этом же отведении; б) измерить продолжительность зубца *Q*.

Напомним, что для так называемого патологического зубца  $Q$  характерно увеличение его амплитуды более  $1/4$  амплитуды зубца  $R$  в этом отведении. Особенно четким признаком является увеличение продолжительности зубца  $Q$  более 0,03 с.

2. Оценить зубец  $R$ : а) измерить амплитуду зубца  $R$ , сопоставить ее с амплитудой зубца  $Q$  или  $S$  в том же отведении и с зубцом  $R$  в других отведениях; б) измерить продолжительность интервала внутреннего отклонения в отведениях  $V_1$  и  $V_6$ ; в) обратить внимание на возможное расщепление зубца  $R$ , а также появление второго дополнительного зубца  $R$  в том же отведении.

3. Оценить зубец  $S$ : а) измерить амплитуду зубца  $S$ , сопоставить ее с амплитудой зубца  $R$  в том же отведении; б) обратить внимание на возможное уширение, зазубренность или расщепление зубца  $S$ .

#### 4.4.2. Анализ сегмента $RS-T$

Анализируя состояние сегмента  $RS-T$ , необходимо:

1) найти точку соединения  $j$ ; 2) измерить ее отклонение (+—) от изолинии; 3) измерить величину смещения сегмента  $RS-T$  от изолинии вверх или вниз в точке, отстоящей от точки  $j$  вправо на 0,08 с; 4) определить форму возможного смещения сегмента  $RS-T$ : горизонтальное, косонисходящее, косовосходящее смещение (подробнее см. главу 8).

#### 4.4.3. Анализ зубца $T$

При анализе зубца  $T$  следует:

1. Определить полярность (направление) зубца  $T$ . В норме, как вы помните, зубец  $T$  имеет, как правило, то же направление что и основной зубец комплекса  $QRS$  (кроме отведений  $V_1, V_2$ ). Поэтому в большинстве отведений зубец  $T$  положительный.

2. Оценить форму зубца  $T$ . В норме зубец  $T$  имеет пологое восходящее и несколько более крутое нисходящее колено (см. рис. 3.13).

3. Измерить амплитуду зубца  $T$ .

#### 4.4.4. Анализ интервала $Q-T$

Интервал  $QT$  (электрическая систола желудочков) измеряется от начала комплекса  $QRS$  (зубцов  $Q$  и  $R$ ) до окончания зубца  $T$  (см. рис. 3.13).

### 4.5. Электрокардиографическое заключение

В электрокардиографическом заключении следует отметить следующее:

1. Источник ритма сердца (синусовый или несинусовый ритм).
2. Регулярность ритма сердца (правильный или неправильный ритм).

3. Число сердечных сокращений (ЧСС).

4. Положение электрической оси сердца.

5. Наличие четырех электрокардиографических синдромов:

- а) нарушений ритма сердца; б) нарушений проводимости; в) гипертрофии миокарда желудочков и предсердий или острых их перегрузок;
- г) повреждений миокарда (ишемии, дистрофии, некрозов, рубцов).

Подробнее о диагностике этих четырех электрокардиографических синдромов см. ниже. Ряд других редко встречающихся изменений миокарда также определяется по ЭКГ. Их в данном руководстве мы не приводим.

### КОНТРОЛЬНЫЕ ВОПРОСЫ

1. Как оценить регулярность сердечных сокращений? (4.1.1)
2. По какой формуле рассчитывают ЧСС при правильном ритме? (4.1.2)
3. Какими электрокардиографическими признаками характеризуется синусовый ритм? (4.1.3).
4. Назовите электрокардиографические признаки несинусовых ритмов. (4.1.3)
5. Как оценить функцию проводимости по предсердиям, АВ-узлу и желудочкам? (4.1.4)
6. Назовите электрокардиографические признаки нормального положения электрической оси сердца. (4.2.1)
7. Перечислите электрокардиографические критерии определения вертикального положения электрической оси сердца. (4.2.1)
8. Каковы признаки горизонтального положения электрической оси сердца? (4.2.1)
9. Как изменится ЭКГ при повороте сердца вокруг продольной оси по часовой стрелке? (4.2.2)
10. Перечислите электрокардиографические признаки поворота сердца вокруг продольной оси против часовой стрелки. (4.2.2)
11. Как проводится анализ предсердного зубца *P*? (4.3)
12. Как проводится анализ желудочкового комплекса *QRST*? (4.4.1)
13. Что такое «патологический зубец *Q*»? (4.4.1)
14. Как проводится анализ сегмента *RS–T*? (4.2.2)
15. Как проводится анализ зубца *T*? (4.4.3)
16. Назовите основные пункты электрокардиографического заключения. (4.5)

## Глава 5

# ЭЛЕКТРОКАРДИОГРАММА ПРИ НАРУШЕНИЯХ РИТМА СЕРДЦА

Нарушениями ритма сердца, или *аритмиями*, называют:

- 1) изменение ЧСС выше или ниже нормального предела колебаний (60–90 в минуту);
- 2) нерегулярность ритма сердца (неправильный ритм) любого происхождения;
- 3) изменение локализации источника возбуждения (водителя ритма), т.е. любой несинусовый ритм;
- 4) нарушение проводимости электрического импульса по различным участкам проводящей системы сердца.

В практической электрокардиографии очень часто встречается сочетание 2, 3 или 4 из этих признаков.

Все аритмии — это результат изменения основных функций сердца: автоматизма, возбудимости и проводимости. По современным представлениям, в большинстве случаев в основе аритмии лежит различное сочетание нарушений этих функций.

Ниже приводится в несколько сокращенном виде простая и удобная в практическом отношении классификация нарушений ритма сердца по М.С.Кушаковскому и Н.Б.Журавлевой (1981) в модификации, которую мы используем в своей работе. Согласно этой классификации, все аритмии делятся на 3 большие группы:

- 1) аритмии, обусловленные нарушением образования электрического импульса;
- 2) аритмии, связанные с нарушением проводимости;
- 3) комбинированные аритмии, механизм которых состоит в нарушениях как проводимости, так и процесса образования электрического импульса.

### *Классификация аритмий сердца*

#### **I. Нарушение образования импульса**

##### *А. Нарушение автоматизма СА-узла (номотопные аритмии)*

1. Синусовая тахикардия.
2. Синусовая брадикардия.
3. Синусовая аритмия.
4. Синдром слабости синусового узла.

##### *Б. Эктопические (гетеротопные) ритмы, обусловленные преобладанием автоматизма эктопических центров*

1. Медленные (замещающие) выскальзывающие комплексы и ритмы:
    - а) предсердные,
    - б) из АВ-соединения,
    - в) желудочковые.
  2. Ускоренные эктопические ритмы (непароксизмальные тахикардии):
    - а) предсердные,
    - б) из АВ-соединения,
    - в) желудочковые.
  3. Миграция суправентрикулярного водителя ритма.
- В. Эктопические (гетеротопные) ритмы, преимущественно не связанные с нарушением автоматизма (механизм повторного входа волны возбуждения и др.)*
1. Экстрасистолия:
    - а) предсердная,
    - б) из АВ-соединения,
    - в) желудочковая.
  2. Пароксизмальная тахикардия:
    - а) предсердная,
    - б) из АВ-соединения,
    - в) желудочковая.
  3. Трепетание предсердий.
  4. Мерцание (фибриляция) предсердий.
  5. Трепетание и мерцание (фибриляция) желудочков.

## **II. Нарушения проводимости**

1. Синоатриальная блокада.
2. Внутрипредсердная блокада.
3. Атриовентрикулярная блокада:
  - а) I степени,
  - б) II степени,
  - в) III степени (полная).
4. Внутривентрикулярные блокады (блокады ветвей пучка Гиса):
  - а) одной ветви (однопучковые, или монофасцикулярные),
  - б) двух ветвей (двухпучковые, или бифасцикулярные),
  - в) трех ветвей (трехпучковые, или трифасцикулярные).
5. Асистолия желудочков.
6. Синдромы преждевременного возбуждения желудочков:
  - а) синдром Вольфа—Паркинсона—Уайта (WPW),
  - б) синдром укороченного интервала  $P-Q$  (CLC).

### III. Комбинированные нарушения ритма

1. Парасистолия.
2. Эктопические ритмы с блокадой выхода.
3. Атриовентрикулярные диссоциации.

В данной главе будут рассмотрены электрокардиографические признаки первой группы аритмий, обусловленных нарушениями образования импульса.

## 5.1. Нарушения автоматизма СА-узла (номотопные аритмии)

К аритмиям, обусловленным нарушениями образования импульса в СА-узле, относятся синусовая тахикардия, синусовая брадикардия, синусовая аритмия и синдром слабости СА-узла.

### 5.1.1. Синусовая тахикардия

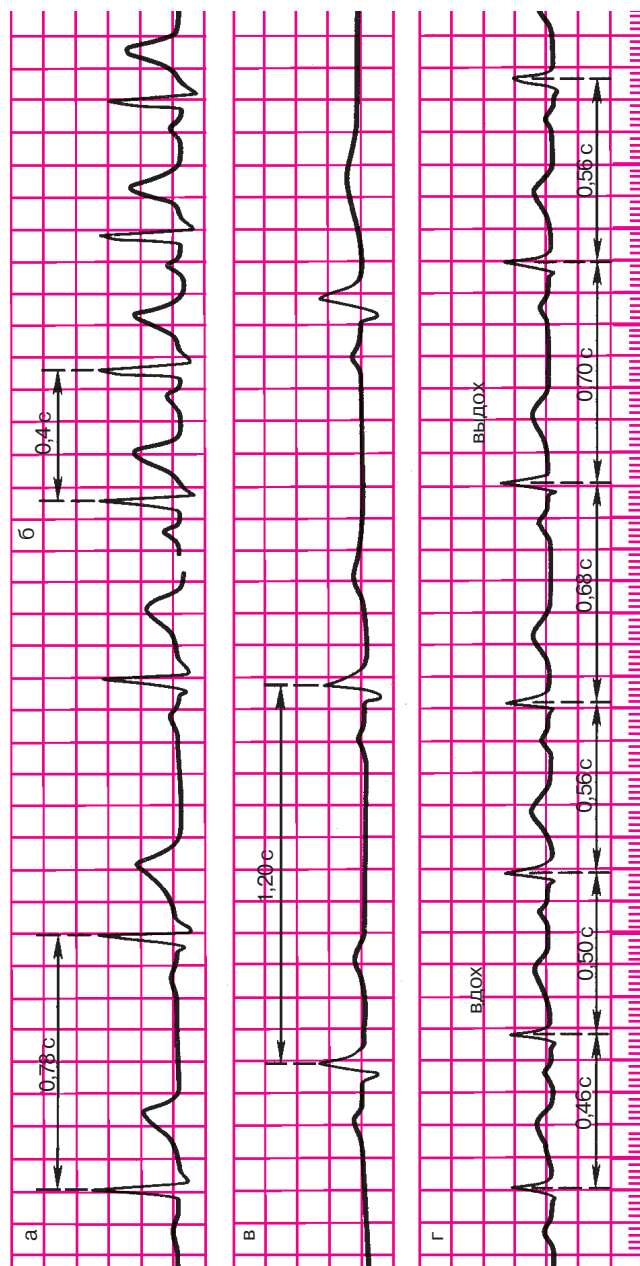
*Синусовой тахикардией называется увеличение ЧСС от 90 до 150–180 в минуту при сохранении правильного синусового ритма.*

Синусовая тахикардия обусловлена повышением автоматизма основного водителя ритма — синоатриального узла (СА-узла). У совершенно здоровых людей она возникает при физических нагрузках или эмоциональном напряжении. Она может развиваться в результате ишемии или дистрофических изменений в СА-узле, а также при различных инфекциях, токсическом воздействии на СА-узел, при повышении температуры, у больных с сердечной недостаточностью. Поскольку при синусовой тахикардии СА-узел регулярно вырабатывает электрические импульсы, которые обычным путем проводятся по предсердиям и желудочкам, ЭКГ мало отличается от нормы, за исключением учащения сердечных сокращений. На ЭКГ имеется правильное чередование зубцов *P* и комплекса *QRS–T*, характерное для синусового ритма. При выраженной тахикардии могут наблюдаться косовосходящая депрессия сегмента *RS–T* не более 1 мм, некоторое увеличение амплитуды зубцов *T* и *P*, наложение зубца *P* на зубец *T* предшествующего цикла. На рисунке 5.1 представлена ЭКГ здорового человека, зарегистрированная в покое (а) и после физической нагрузки, сопровождавшейся синусовой тахикардией (б).

#### Запомните!

Основными электрокардиографическими признаками синусовой тахикардии являются:

- 1) увеличение числа сердечных сокращений до 90–160 (180) в минуту (укорочение интервалов *R–R*);



**Рис. 5.1.** Нотопные нарушения ритма:

а — ЭКГ здорового человека, зарегистрированная в покое (ЧСС 77 в минуту); б — ЭКГ того же человека после физической нагрузки (синусовая тахикардия, ЧСС 150 в минуту); в — ЭКГ здорового спортсмена, зарегистрированная в покое (синусовая брадикардия); г — ЭКГ больного с синусовой (дыхательной) аритмией. Во время вдоха наблюдается учащение, а во время выдоха — урежение сердечных сокращений



2) сохранение правильного синусового ритма (правильное чередование зубца  $P$  и комплекса  $QRS$  во всех циклах и положительный зубец  $P_{I, II, aVF, V_{4-6}}$ ).

### 5.1.2. Синусовая брадикардия

*Синусовой брадикардией называется уменьшение ЧСС до 59–40 в минуту при сохранении правильного синусового ритма.*

Синусовая брадикардия обусловлена уменьшением автоматизма СА-узла. Нередко основной причиной синусовой брадикардии является повышение тонуса блуждающего нерва. Среди здоровых людей синусовая брадикардия особенно часто наблюдается у спортсменов. В патологии синусовая брадикардия встречается при некоторых инфекциях (грипп, брюшной тиф), при инфаркте миокарда (при угнетении автоматизма СА-узла вследствие ишемии), повышении внутричерепного давления (раздражение блуждающего нерва) и т.д.

Так же как и при синусовой тахикардии, ЭКГ при синусовой брадикардии мало отличается от нормальной, за исключением более редкого ритма. На ЭКГ имеется правильное чередование зубца  $P$  и комплекса  $QRS-T$  во всех циклах, свойственное синусовому ритму. Иногда при выраженной брадикардии может уменьшаться амплитуда зубца  $P$  и несколько увеличиваться продолжительность интервала  $P-Q(R)$  (до 0,21–0,22 с).

На рис. 5.1 в приведена ЭКГ при синусовой брадикардии, зарегистрированная у спортсмена.

#### Запомните!

Основными электрокардиографическими признаками синусовой брадикардии являются:

- 1) уменьшение числа сердечных сокращений в минуту до 59–40 (увеличение длительности интервалов  $R-R$ );
- 2) сохранение правильного синусового ритма.

### 5.1.3. Синусовая аритмия

*Синусовой аритмией называется неправильный синусовый ритм, характеризующийся периодами постепенного учащения и урежения ритма.*

Чаще всего встречается *синусовая дыхательная аритмия*, при которой ЧСС увеличивается на вдохе и уменьшается на выдохе. Синусовая дыхательная аритмия обусловлена неравномерным и нерегулярным образо-

ванием импульсов в СА-узле, что, в свою очередь, может быть связано с колебаниями тонуса блуждающего нерва и (или) изменением кровенаполнения сердца во время дыхания.

Синусовая дыхательная аритмия чаще встречается у здоровых людей молодого возраста, а также в периоде выздоровления (реконвалесценции) при различных инфекционных заболеваниях. Очень часто синусовая дыхательная аритмия регистрируется у больных нейроциркуляторной дистонией.

При синусовой аритмии проведение электрического импульса по предсердиям, АВ-узлу и желудочкам не нарушено. Поэтому на ЭКГ обычно не наблюдается изменений формы и продолжительности зубца  $P$  и комплекса  $QRST$ , а также последовательности их возникновения: везде зубец  $P$  предшествует комплексу  $QRST$ . Интервалы  $P-Q(T)$  постоянны, что характерно, как вы помните, для синусового ритма при нормальной атриовентрикулярной проводимости. Единственным электрокардиографическим признаком, отличающим синусовую аритмию от регулярного синусового ритма, является периодическое постепенное укорочение интервалов  $R-R$  при учащении ритма и удлинение интервалов  $R-R$  при его урежении. Эти колебания продолжительности интервалов  $R-R$  обычно превышают 0,15 с и чаще связаны с фазами дыхания.

На рисунке 5.1, г представлена ЭКГ больной нейроциркуляторной дистонией с синусовой дыхательной аритмией.

#### **Запомните!**

Основными электрокардиографическими признаками синусовой (дыхательной) аритмии являются:

- 1) колебания продолжительности интервалов  $R-R$ , превышающие 0,15 с и связанные с фазами дыхания;
- 2) сохранение всех электрокардиографических признаков синусового ритма (чередование зубца  $P$  и комплекса  $QRST$ ).

#### **5.1.4. Синдром слабости синоatriального узла**

В основе синдрома слабости СА-узла (СССУ) лежит *снижение функции автоматизма СА-узла*, возникающее под влиянием ряда патологических факторов. К ним относятся многочисленные заболевания сердца (острый инфаркт миокарда, миокардиты, хроническая ИБС, кардиомиопатии и др.), ведущие к развитию ишемии, дистрофии, некрозу или фиброзу в области СА-узла, а также интоксикация сердечными гликозидами, блокаторами  $\beta$ -адренорецепторов, хини-

дином. CCCУ может возникнуть в результате гормонально-обменных нарушений, а также после купирования приступа пароксизмальной тахикардии или мерцательной аритмии.

У больных с CCCУ, как правило, наблюдается стойкая *синусовая брадикардия*. Характерно, что при пробе с дозированной физической нагрузкой или после введения атропина у них отсутствует адекватное учащение сердечных сокращений. В результате значительного снижения функции автоматизма основного водителя ритма — СА-узла — создаются условия для периодической замены синусового ритма на ритмы из центров автоматизма II и III порядка. При этом возникают различные *несинусовые эктопические ритмы* (чаще предсердные, из АВ-соединения, мерцание и трепетание предсердий и т.д.). Нередко при CCCУ возникает также нарушение проведения электрического импульса из СА-узла к предсердиям — так называемая *синоатриальная блокада*. Наконец, весьма характерно для больных с синдромом слабости СА-узла чередование периодов выраженной брадикардии и тахикардии (так называемый *синдром брадикардии—тахикардии*) в виде периодического появления на фоне редкого синусового ритма приступов эктопической тахикардии, мерцания или трепетания предсердий. Подробное описание этих отдельных проявлений CCCУ вы найдете ниже, в главах 5 и 6.

#### **Запомните!**

Наиболее характерными электрокардиографическими признаками синдрома слабости СА-узла являются:

- 1) стойкая синусовая брадикардия;
- 2) периодическое появление эктопических (несинусовых) ритмов;
- 3) наличие СА-блокады;
- 4) синдром брадикардии—тахикардии.

## **5.2. Эктопические (гетеротопные) ритмы, обусловленные преобладанием автоматизма эктопических центров**

Как вы уже знаете, под гетеротопными эктопическими нарушениями ритма понимают аритмии, обусловленные импульсами, исходящими из различных участков проводящей системы сердца, расположенных вне СА-узла. Различают два типа гетеротопных (эктопических) нарушений ритма. Если имеется значительное повышение воз-

будимости новых эктопических центров и эктопический импульс возникает раньше, чем очередной импульс из СА-узла, он как бы подавляет, «перебивает» основной синусовый ритм. В таких случаях говорят об *активных гетеротопных (эктопических) аритмиях*.

В тех случаях, когда первично имеется уменьшение активности основного водителя ритма — СА-узла — или нарушение проведения синусовых импульсов по проводящей системе сердца, возникает замедление основного синусового ритма. В этих условиях может проявиться активность эктопических центров II и III порядка. Но поскольку такая активность носит вторичный характер, аритмии, возникающие в этих случаях, получили название *пассивных гетеротопных (эктопических) нарушений ритма*.

Рассмотрим вначале ЭКГ-признаки пассивных гетеротопных (эктопических) аритмий.

### 5.2.1. Медленные (замещающие) выскальзывающие ритмы и комплексы

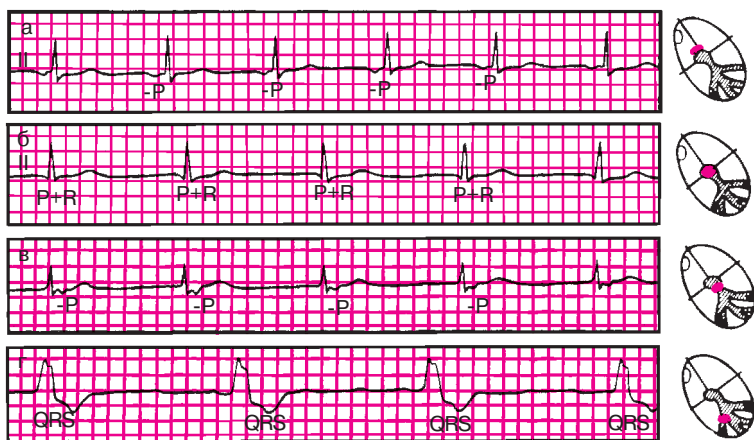
*Медленные (замещающие) выскальзывающие ритмы* — это несинусовые эктопические ритмы, источником которых являются предсердия, АВ-соединение или желудочки. Являясь пассивными, эктопические ритмы как бы защищают сердце от длительных периодов асистолии, связанной с угнетением основного синусового ритма. Поскольку автоматизм эктопических центров II и III порядка ниже, чем СА-узла, ЧСС при таких эктопических ритмах, как правило, не превышает 60 в минуту, поэтому их и называют медленными. Все установившиеся несинусовые эктопические (гетеротопные) ритмы обычно правильные, поэтому на ЭКГ регистрируются одинаковые интервалы  $R-R$ .

Вы, очевидно, помните, что изменения ЭКГ при пассивных гетеротопных ритмах мы подробно рассматривали в главе 4. Советуем еще раз вспомнить эти признаки, прочитав раздел 4.1.3 и взглянув на рисунок 4.4. После этого вам будет легко расшифровать ЭКГ, изображенные на рисунке 5.2.

#### Запомните!

Основными ЭКГ-признаками медленных (замещающих) выскальзывающих ритмов являются:

- 1) правильный желудочковый ритм с ЧСС, обычно не превышающей 60 в минуту;
- 2) наличие в каждом зарегистрированном комплексе  $P-QRS-T$  признаков несинусового (предсердного, АВ-соединения или желудочкового) водителя ритма (см. раздел 4.1.3).



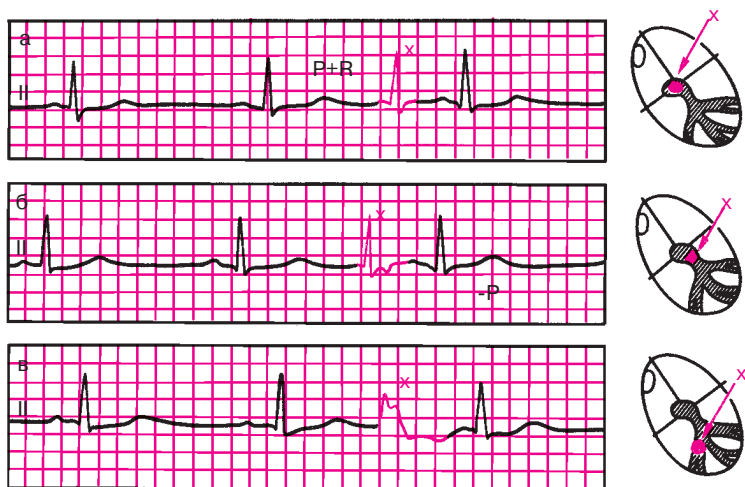
**Рис. 5.2.** ЭКГ больных с медленными (замещающими) выскальзывающими ритмами:

*а* — предсердный ритм; *б* — ритм из АВ-соединения с одновременным возбуждением желудочков и предсердий; *в* — ритм из АВ-соединения с возбуждением желудочков, предшествующим возбуждению предсердий; *г* — желудочковый (идиовентрикулярный ритм)

Иногда у больных с непостоянным преходящим (чаще кратковременным) угнетением функции СА-узла, временным нарушением проведения синусовых импульсов по проводящей системе или при любой брадикардии на ЭКГ на фоне обычного синусового ритма можно зарегистрировать отдельные несинусовые комплексы, исходящие из предсердий, АВ-соединения или желудочков. Эти комплексы отделены обычно от предшествующих им синусовых комплексов более продолжительным интервалом  $R-R$ , который свидетельствует о временном угнетении синусовых функций (рис. 5.3). После эктопического сокращения интервал  $R-R$  нормальной длительности или даже несколько укорочен.

По хорошо знакомым вам признакам (см. раздел 4.1.3) легко установить источник эктопического комплекса.

Такие отдельные несинусовые эктопические комплексы получили название медленных (замещающих) выскальзывающих комплексов. Так же как и медленные выскальзывающие эктопические ритмы, они как бы защищают сердце от продолжительных периодов асистолии, вызванных угнетением синусовых функций. Встречаются выскальзывающие эктопические комплексы при синусовой брадикардии, синусовой аритмии, преходящей синоатриальной блокаде, АВ-блокаде и некоторых других нарушениях ритма и проводимости.



**Рис. 5.3.** ЭКГ больных с медленными (замещающими) выскальзывающими эктопическими комплексами:

*а, б — выскальзывающие комплексы из АВ-соединения; в — выскальзывающие комплексы из желудочка*

Выскальзывающие эктопические ритмы и комплексы не всегда свидетельствуют об органических заболеваниях сердца и могут быть выявлены даже у здоровых лиц с высоким тонусом блуждающего нерва (ваготонией).

### **Запомните!**

Основными признаками медленных (замещающих) выскальзывающих комплексов являются:

- 1) наличие на ЭКГ отдельных несинусовых комплексов, источником которых являются импульсы, исходящие из предсердий, АВ-соединения или желудочков (см. раздел 4.1.3);
- 2) интервал  $R-R$ , предшествующий выскальзывающему эктопическому комплексу, удлинён, а следующий за ним  $R-R$  — нормальный или укорочен.

### **5.2.2. Ускоренные эктопические ритмы, или непароксизмальная тахикардия**

Ускоренные эктопические ритмы, или непароксизмальная тахикардия, — это неприступообразное учащение сердечного ритма до 90–130 в минуту, вызванное относительно частыми эктопическими импульсами, исходящими

из предсердий, АВ-соединения или желудочков. Таким образом, ускоренные эктопические ритмы, или непароксизмальная тахикардия, отличаются от соответствующих форм медленных (замещающих) выскальзывающих ритмов более высокой частотой сердечных сокращений. В то же время ЧСС не превышает обычно 120–130 в минуту, что в большинстве случаев позволяет дифференцировать ускоренные эктопические ритмы с различными формами пароксизмальной тахикардии (см. ниже). Кроме того, в отличие от пароксизмальной тахикардии ускоренные эктопические ритмы характеризуются постепенным началом и окончанием, в связи с чем больные иногда не ощущают учащения ритма сердца.

Ускоренные эктопические ритмы, или непароксизмальная тахикардия, обусловлены повышением частоты спонтанной деполяризации клеток центров автоматизма. Непароксизмальная тахикардия встречается, как правило, при выраженных органических изменениях в сердечной мышце: инфаркте, хронической ишемической болезни, гипертонической болезни, миокардитах и т.д. Частой причиной непароксизмальной тахикардии является интоксикация препаратами дигиталиса.

В зависимости от локализации эктопического очага различают предсердную, атриовентрикулярную и желудочковую формы непароксизмальной тахикардии. Электрокардиографические признаки каждой из них напоминают таковые при предсердных, атриовентрикулярных и желудочковых медленных (замещающих) выскальзывающих ритмах (см. раздел 5.2.1), за исключением более высокой частоты сердечных сокращений (рис. 5.4).

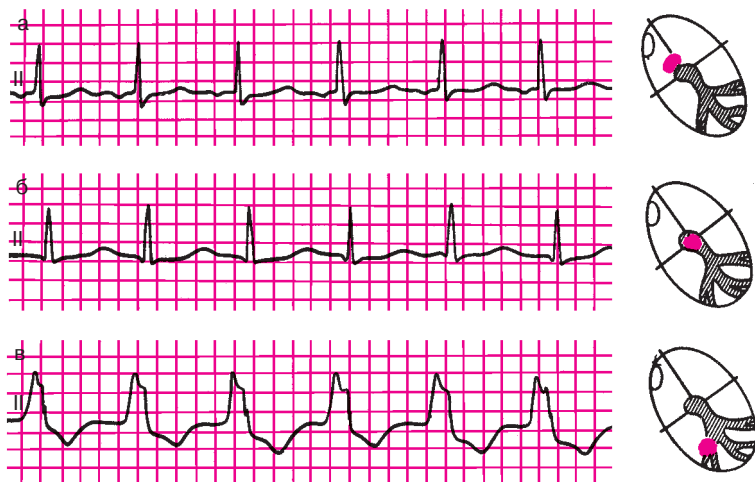
### **Запомните!**

Наиболее характерными признаками непароксизмальной тахикардии, или ускоренных эктопических ритмов, являются:

- 1) неприступообразное постепенное учащение сердечного ритма до 90–130 в минуту;
- 2) правильный желудочковый ритм;
- 3) наличие в каждом зарегистрированном комплексе *P-QRS-T* признаков несинусового (предсердного, атриовентрикулярного или желудочкового) водителя ритма (см. раздел 4.1.3).

### **5.2.3. Миграция суправентрикулярного водителя ритма**

*Миграцией суправентрикулярного водителя ритма называется такая аритмия, для которой характерно постепенное, от цикла к циклу, перемещение источника ритма от СА-узла к АВ-соединению. Последовательные сокращения сердца каждый раз обусловлены импульсами, исходя-*



**Рис. 5.4.** Ускоренные эктопические ритмы, или непароксизмальные тахикардии: а — ускоренный предсердный ритм; б — ускоренный ритм из АВ-соединения с одновременным возбуждением предсердий и желудочков; в — желудочковый (идио-вентрикулярный) ускоренный ритм

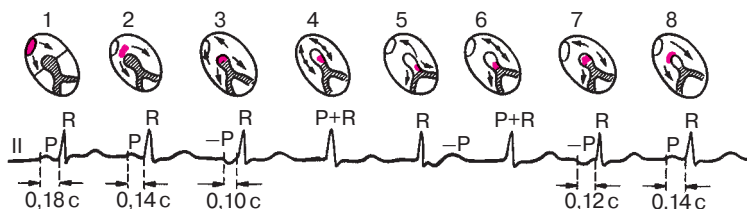
щими из разных участков проводящей системы сердца: из СА-узла, из верхних или нижних отделов предсердий, из АВ-соединения. Такая миграция водителя ритма может встречаться у здоровых людей при повышении тонуса блуждающего нерва, а также у больных с ишемической болезнью сердца, ревматическими пороками сердца, различными инфекционными заболеваниями. Нередко миграция водителя ритма встречается при синдроме слабости синусового узла (СССУ).

Основными электрокардиографическими признаками миграции суправентрикулярного водителя ритма являются постепенное, от цикла к циклу изменение формы и полярности зубца *P*, а также продолжительности интервалов *P–Q(R)* и *P–P (R–R)*. На рисунке 5.5 представлена ЭКГ больной нейроциркулярной дистонией, у которой регистрируется миграция суправентрикулярного водителя ритма.

*Первый цикл  $P–QRS–T$*  обусловлен импульсом, исходящим из СА-узла, поэтому на ЭКГ регистрируется обычный положительный зубец *P* неизменной формы. Интервал *P–Q(R)* составляет 0,18 с.

*Второй цикл* обусловлен импульсом из верхних отделов предсердий, поэтому, хотя зубец *P* положителен, на ЭКГ заметна его небольшая деформация, что свидетельствует об изменении хода распространения волны возбуждения по предсердиям. Поскольку путь элект-





**Рис. 5.5.** ЭКГ больной с миграцией суправентрикулярного водителя ритма.

*Объяснение в тексте*

рического импульса до проводящей системы желудочков короче, чем в предыдущем комплексе, продолжительность интервала  $P-Q(R)$  уменьшается до 0,14 с.

*Третий цикл* обусловлен импульсом, исходящим из нижних отделов предсердий; возбуждение по предсердиям распространяется не сверху вниз, как в норме, а ретроградно — снизу вверх, и на ЭКГ во II, III отведениях фиксируется отрицательный зубец  $P$ . Интервал  $P-Q(R)$  может укоротиться до 0,10–0,12 с.

*Четвертый цикл* обусловлен импульсом из АВ-соединения. Возбуждение при этом одновременно достигает предсердий и желудочков, и на ЭКГ зубец  $P$  сливается с комплексом  $QRS$ .

*Пятый цикл* также вызван импульсом из АВ-соединения, но с более ранним возбуждением желудочков, чем предсердий. Поэтому отрицательный зубец  $P$  следует после комплекса  $QRS$ . Последующая динамика формы зубца  $P$  и продолжительность интервала  $P-Q(R)$  свидетельствуют о том, что водитель ритма постепенно перемещается обратно к СА-узлу.

Третьим признаком миграции водителя ритма является *нерезко выраженная аритмия* в виде небольшого колебания интервалов  $R-R$ . Обычно чем выше в предсердиях расположен источник возбуждения, тем чаще ритм.

### **Запомните!**

Основными электрокардиографическими признаками миграции суправентрикулярного водителя ритма являются:

- 1) постепенное от цикла к циклу изменение формы и полярности зубца  $P$ ;
- 2) изменение продолжительности интервала  $P-Q(R)$  в зависимости от локализации водителя ритма;
- 3) нерезко выраженные колебания продолжительности интервалов  $R-R$  ( $P-P$ ).

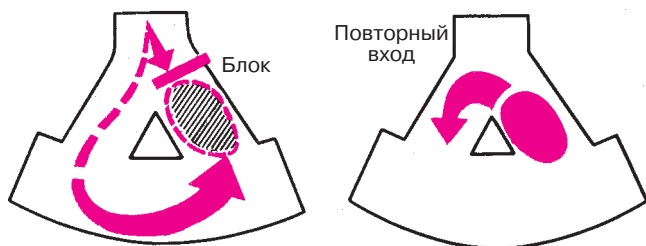
### 5.3. Эктопические (гетеротопные) циклы и ритмы, преимущественно не связанные с нарушением автоматизма

#### 5.3.1. Экстрасистолия

*Экстрасистолия — преждевременное внеочередное возбуждение сердца, обусловленное механизмом повторного входа или повышенной осцилляторной активностью клеточных мембран, возникающими в предсердиях, АВ-соединении или в различных участках проводящей системы желудочков. В большинстве случаев экстрасистолия — это эпизод необычной патологической импульсации на фоне нормального или патологического основного ритма.*

В современной электрокардиологии основным механизмом экстрасистолии считают механизм повторного входа волны возбуждения (re-entry). Сущность этого механизма состоит в следующем.

При развитии в отдельных участках сердечной мышцы ишемии, дистрофии, некроза, кардиосклероза или значительных метаболических нарушений электрические свойства различных участков миокарда и проводящей системы сердца могут существенно отличаться друг от друга. Возникает так называемая *электрическая негомогенность сердечной мышцы*, которая нередко проявляется неодинаковой скоростью проведения электрического импульса в различных участках сердца и развитием односторонних блокад проведения. На рисунке 5.6 заштрихован участок с такой односторонней блокадой проведения, который возбуждается не обычным, а окольным путем с большой временной задержкой, когда все остальные участки сердечной мышцы успели не только возбудиться, но и выйти из состояния рефрактерности (невозбудимости). В этом случае возбуждение этого участка может повторно распространиться на рядом лежа-



**Рис. 5.6.** Механизм повторного входа волны возбуждения (re-entry).  
*Объяснение в тексте*

шие отделы сердца еще до того, как к ним подойдет вновь очередной импульс из СА-узла. Возникает повторный вход волны возбуждения в те отделы сердца, которые только что вышли из состояния рефрактерности, в результате чего наступает преждевременное внеочередное возбуждение сердца — экстрасистола.

Описывают и некоторые другие механизмы развития экстрасистол: увеличение амплитуды следовых потенциалов (осцилляций в фазе 4ПД), асинхронную реполяризацию отдельных участков миокарда, также создающую негомогенность электрического состояния миокарда.

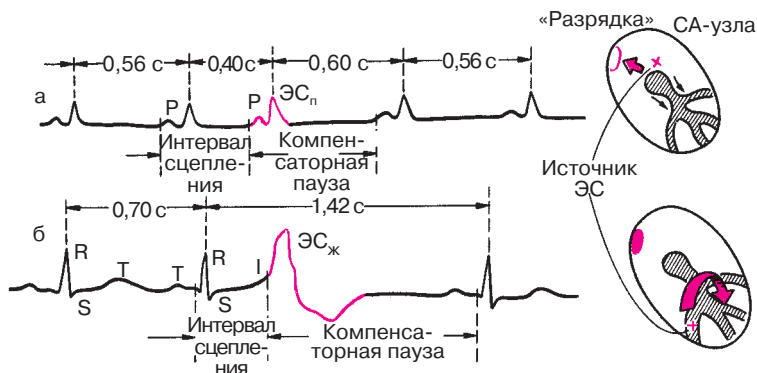
Экстрасистолия — одно из самых частых нарушений ритма сердца. У здоровых людей экстрасистолия носит *функциональный характер* и может провоцироваться различными вегетативными реакциями, эмоциональным напряжением, курением, злоупотреблением крепким чаем, кофе, алкоголем и т.д.

Такая экстрасистолия, как правило, не требует применения специальных противоаритмических препаратов и проходит самостоятельно после устранения воздействия на пациента указанных провоцирующих факторов.

Гораздо более серьезны в прогностическом отношении экстрасистолы *органического происхождения*. Их появление свидетельствует о достаточно глубоких изменениях в сердечной мышце в виде очагов ишемии, дистрофии, некроза или кардиосклероза, способствующих, как вы уже знаете, формированию электрической негомогенности сердечной мышцы и возникновению экстрасистолы и ряда других аритмий. Чаще всего экстрасистолия наблюдается при остром инфаркте миокарда (в 80—100% случаев), хронической ишемической болезни сердца, артериальных гипертензиях, ревматических пороках сердца, миокардитах, застойной недостаточности кровообращения. Различные варианты стойкой желудочковой аллоритмии — бигеминии, тригеминии — характерны для передозировки дигиталиса.

Различают экстрасистолию предсердную, из АВ-соединения и желудочковую. Однако, прежде чем приступить к изложению электрокардиографических критериев отдельных форм экстрасистолы, коротко остановимся на некоторых общих понятиях и терминах, которые используются при описании экстрасистол.

Расстояние от предшествующего экстрасистоле очередного цикла *P—QRST* основного ритма до экстрасистолы получило название *интервала сцепления*. При предсердной экстрасистолы интервал сцепления измеряется от начала зубца *P*, предшествующего экстрасистоле цикла, до начала зубца *P* экстрасистолы, при экстрасисто-



**Рис. 5.7.** Измерение интервала сцепления и длительности компенсаторной паузы при предсердной (а) и желудочковой (б) экстрасистолии

лии желудочковой и из АВ-соединения — от начала комплекса *QRS*, предшествующего экстрасистоле, до начала комплекса *QRS* экстрасистолы (рис. 5.7).

Важное диагностическое и прогностическое значение имеет выделение *ранних экстрасистол*. Ранними экстрасистолическими комплексами называют такие, начальная часть которых наслаивается на зубец *T* предшествующей экстрасистолы цикла *P–QRST* основного ритма или отстоит от конца зубца *T* этого комплекса не более чем на 0,04 с.

Расстояние от экстрасистолы до следующего за ней цикла *P–QRST* основного ритма (например, синусового) называется *компенсаторной паузой*. Различают неполные и полные компенсаторные паузы. Если экстрасистола возникает в предсердии или в АВ-соединении, эктопический импульс распространяется не только на желудочки, но также ретроградно по предсердиям. Достигнув СА-узла, эктопический импульс «разряжает» его, т.е. прекращает процесс подготовки следующего очередного синусового импульса, который начинается вновь как бы с нуля только после такой «разрядки». Поэтому пауза, которая имеется после предсердной или атриовентрикулярной экстрасистолы, включает время, необходимое для того, чтобы эктопический импульс достиг СА-узла и «разрядил» его, а также время, которое требуется для подготовки в нем очередного синусового импульса. Такая компенсаторная пауза называется *неполной*. Она, как правило, чуть больше обычного интервала *P–P* (*R–R*) (рис. 5.7, а).

При желудочковой экстрасистолии (рис. 5.7, б) обычно не происходит «разрядки» СА-узла, поскольку эктопический импульс, возни-

кающий в желудочках, как правило, не может ретроградно пройти через АВ-узел и достичь предсердий и СА-узла. В этом случае очередной синусовый импульс беспрепятственно возбуждает предсердия, проходит по АВ-узлу, но в большинстве случаев не может вызвать очередной деполяризации желудочков, так как после желудочковой экстрасистолы они находятся еще в состоянии рефрактерности. Обычное нормальное возбуждение желудочков произойдет только за счет следующего (второго после экстрасистолы) синусового импульса. Поэтому продолжительность компенсаторной паузы при желудочковой экстрасистолы заметно больше продолжительности неполной компенсаторной паузы. Расстояние между нормальным (синусового происхождения) желудочковым комплексом *QRS*, предшествующим экстрасистоле, и первым нормальным синусовым комплексом *QRS*, регистрирующимся после экстрасистолы, равно удвоенному интервалу *R–R* и свидетельствует о *полной компенсаторной паузе*.

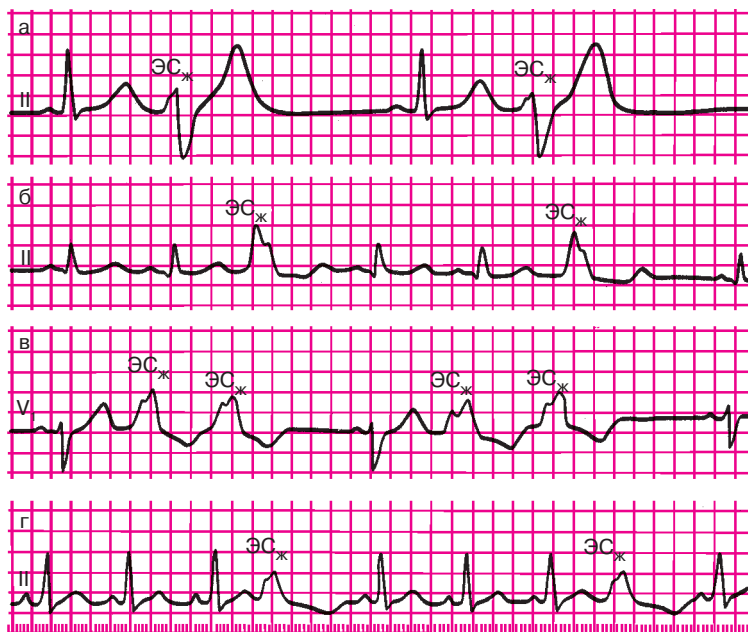
Экстрасистолы могут быть *единичными* и *парными*, если подряд регистрируются две экстрасистолы. О *групповой (залповой) экстрасистолии* или коротком пароксизме тахикардии говорят в том случае, если подряд следуют три и более экстрасистолы.

Экстрасистолы могут быть *монотонными*, исходящими из одного эктопического источника, и *политонными* (полифокусными), обусловленными функционированием нескольких эктопических очагов образования экстрасистолы. В последнем случае регистрируются отличающиеся друг от друга по форме экстрасистолические комплексы с разными интервалами сцепления.

Правильное чередование экстрасистол с нормальными синусовыми циклами *P–QRST* свидетельствует об аллоритмической экстрасистолии, или об аллоритмии (рис. 5.8). Если экстрасистолы правильно повторяются после каждого нормального синусового комплекса, речь идет о *бигеминии* (рис. 5.8, а). Если за каждыми двумя нормальными циклами *P–QRST* следует одна экстрасистола или после каждых двух экстрасистол, возникающих одна за другой, регистрируется один нормальный цикл *P–QRST*, говорят о *тригеминии* (рис. 5.8, б, в), если экстрасистолы возникают после каждого третьего нормального синусового цикла *P–QRST* — о *квадригеминии* (рис. 5.8, г) и т.д.

#### 5.3.1.1. Предсердная экстрасистолия

Основными электрокардиографическими признаками предсердной экстрасистолы являются *преждевременное появление сердечного цикла*, а также *деформация или изменение полярности зубцов P'*. В тех случаях, когда экстрасистола возникает в верхних отделах предсердий,



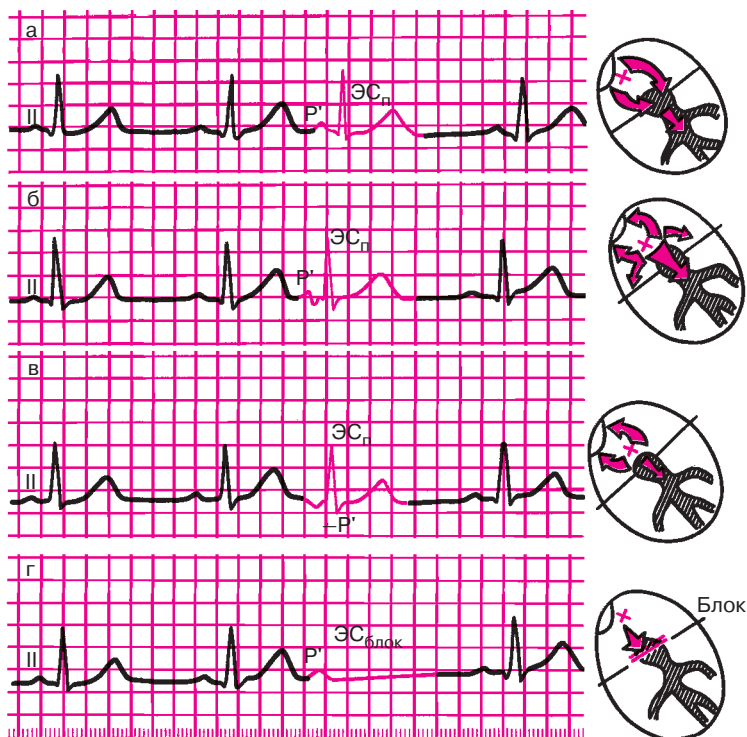
**Рис. 5.8.** Различные варианты аллоритмической (правильно повторяющейся) желудочковой экстрасистолы (ЭС<sub>ж</sub>):

*а — бигеминия; б, в — тригеминия; г — квадригеминия*

близко от синусового узла, зубец  $P'$  во II стандартном отведении по форме мало отличается от нормы (рис. 5.9, а). Деформация зубца  $P'$  наблюдается при локализации эктопического центра в средних отделах предсердий, когда экстрасистолический импульс одновременно распространяется вверх и вниз по предсердиям (рис. 5.9, б). В этих случаях экстрасистолический зубец  $P'$  снижается или становится двухфазным.

Если экстрасистола исходит из нижних отделов предсердий, на ЭКГ фиксируется отрицательный зубец  $P'$  экстрасистолы (рис. 5.9, в), так как предсердия возбуждаются снизу вверх.

Интервал  $P-Q(R)$  при предсердных экстрасистолах может быть нормальным, укороченным или удлинённым. Укорочение интервала  $P-Q(R)$  возникает в тех случаях, когда источник экстрасистолы локализуется в нижних отделах предсердий (рис. 5.9, в). Удлинение интервала  $P-Q(R)$  экстрасистолы обычно происходит при ранних предсердных экстрасистолах, когда внеочередной импульс застает АВ-узел в состоянии относительной рефрактерности после предшествующего нормального синусового цикла. В некоторых случаях ранний пред-



**Рис. 5.9.** ЭКГ во II стандартном отведении при предсердной экстрасистолии: а — из верхних отделов предсердий (зубец  $P'_{II}$ , положительный); б — из средних отделов предсердий (зубец  $P'_{II}$  деформирован, двухфазный или снижен); в — из нижних отделов предсердий (зубец  $P'_{II}$  отрицательный); г — блокированная предсердная экстрасистола (отсутствует экстрасистолический комплекс QRS после зубца  $P'$ ). Справа — схематическое изображение места возникновения экстрасистолы и распространения возбуждения

сердный экстрасистолический импульс совсем не проводится к желудочкам, так как АВ-узел находится в это время в состоянии абсолютной рефрактерности. На ЭКГ при этом фиксируется преждевременный экстрасистолический зубец  $P'$ , после которого отсутствует комплекс QRS. Это так называемые *блокированные предсердные экстрасистолы* (рис. 5.9, г).

Комплекс  $QRS'$  при предсердных экстрасистолах в большинстве случаев не изменен и по форме похож на все предшествующие и последующие комплексы синусового происхождения. Это связано с тем, что эктопический импульс по проводящей системе обоих желудоч-

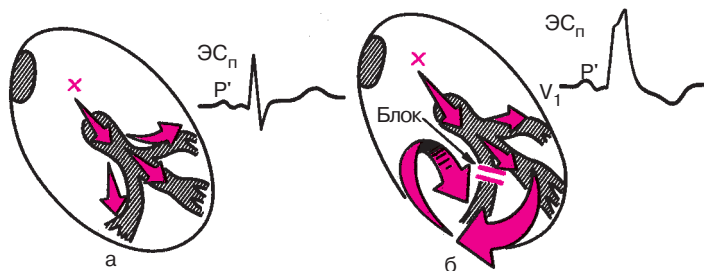
ков, в том числе по обеим ножкам пучка Гиса, распространяется обычным путем синхронно в оба желудочка. Только в редких случаях возникают деформированные и уширенные желудочковые комплексы, которые называются *абберантными* (рис. 5.10, б). Они наблюдаются при увеличении продолжительности рефрактерного периода одной из ножек пучка Гиса (обычно правой). В этих случаях ранний эктопический импульс может быть проведен на желудочки только по левой ножке пучка Гиса к левому желудочку и лишь после этого — с большим опозданием — к правому желудочку. Такое запаздывание проведения внеочередного эктопического импульса по одной из ножек пучка Гиса приводит к уширению и деформации экстрасистолического желудочкового комплекса  $QRS'$  (см. рис. 5.10, б), по форме напоминающего обычно комплекс  $QRS$  при блокаде правой ножки пучка Гиса (подробнее см. в главе 6).

При предсердных экстрасистолах, как правило, наблюдается неполная компенсаторная пауза, причины появления которой были рассмотрены выше.

### Запомните!

Наиболее характерными электрокардиографическими признаками предсердной экстрасистолы являются:

1) преждевременное внеочередное появление зубца  $P'$  и следующего за ним комплекса  $QRST'$ ;



**Рис. 5.10.** Механизм образования абберантных желудочковых комплексов  $QRS$  при предсердной экстрасистолии:

*а — при равенстве рефрактерных периодов ветвей (ножек) пучка Гиса проведение по желудочкам не нарушено (синхронно); б — при удлинении рефрактерного периода правой ножки пучка Гиса возбуждение правого желудочка замедлено, электрический импульс к правому желудочку проводится необычным путем (от левого желудочка). Комплекс  $QRS$  — абберантный*



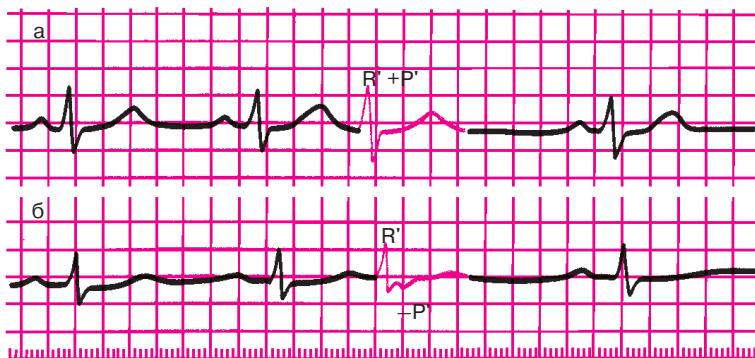
- 2) деформация или изменение полярности зубца  $P'$  экстрасистолы;
- 3) наличие неизмененного экстрасистолического желудочкового комплекса  $QRST$ , похожего по форме на обычные нормальные комплексы  $QRST$  синусового происхождения;
- 4) наличие после предсердной экстрасистолы неполной компенсаторной паузы.

### 5.3.1.2. Экстрасистолы из атриовентрикулярного соединения

Эктопический импульс, возникающий в АВ-соединении, распространяется в двух направлениях: сверху вниз по проводящей системе желудочков и желудочкам и ретроградно снизу вверх по АВ-узлу и предсердиям.

Поскольку волна возбуждения охватывает желудочки обычным путем, комплекс  $QRST$  экстрасистолы не изменен и похож на остальные желудочковые комплексы синусового происхождения.

Ретроградное распространение возбуждения по предсердиям приводит к формированию отрицательных зубцов  $P'$ . Однако при одновременном возбуждении предсердий и желудочков зубец  $P'$  сливается с комплексом  $QRS$  и не выявляется на ЭКГ (рис. 5.11, а). Если эктопический импульс быстрее достигает желудочков, чем предсердий,



**Рис. 5.11.** ЭКГ при экстрасистолии из АВ-соединения:

*а* — экстрасистолический импульс одновременно достигает предсердий и желудочков, комплекс  $QRS$  и зубцы  $P'$  сливаются друг с другом (зубца  $P'$  экстрасистолы не видно); *б* — экстрасистолический импульс вначале достигает желудочков, а затем предсердий, отрицательный зубец  $P'$  расположен после желудочкового комплекса  $QRS'$

отрицательный зубец  $P'$  располагается после экстрасистолического комплекса  $QRS'$  (рис. 5.11, б).

В большинстве случаев экстрасистолический импульс «разряжает» СА-узел, что приводит к появлению после атриовентрикулярной экстрасистолы неполной компенсаторной паузы.

#### **Запомните!**

Основными электрокардиографическими признаками экстрасистолы из АВ-соединения являются:

- 1) преждевременное внеочередное появление на ЭКГ неизменного желудочкового комплекса  $QRS'$ , похожего по форме на остальные комплексы  $QRST$  синусового происхождения;
- 2) отрицательный зубец  $P'$  в отведениях II, III и aVF после экстрасистолического комплекса  $QRS'$  или отсутствие зубца  $P'$  (слияние  $P'$  и  $QRS'$ );
- 3) наличие неполной компенсаторной паузы.

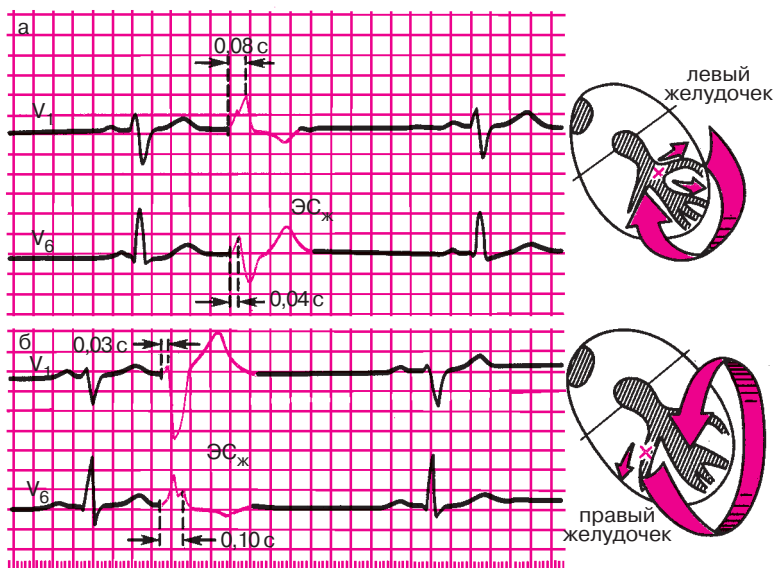
#### **5.3.1.3. Желудочковая экстрасистолия**

Желудочковая экстрасистолия — это преждевременное возбуждение сердца, возникающее под влиянием импульсов, исходящих из различных участков проводящей системы желудочков. Источником желудочковой экстрасистолии в большинстве случаев являются разветвления пучка Гиса и волокна Пуркинье. Это ведет к значительному нарушению процесса распространения волны возбуждения по правому и левому желудочкам: вначале возбуждается тот желудочек, в котором возник экстрасистолический импульс, и только после этого с большим опозданием происходит деполяризация другого желудочка. Это приводит к значительному увеличению *общей продолжительности экстрасистолического желудочкового комплекса  $QRS'$*  (до 0,12 с и больше) и его деформации. Экстрасистолические комплексы при этом очень напоминают по форме комплексы  $QRS'$  при блокадах ножек пучка Гиса (см. главу 6).

Чтобы определить локализацию источника желудочковой экстрасистолы, в большинстве случаев достаточно измерить продолжительность интервала внутреннего отклонения экстрасистолического комплекса  $QRS$  в правых ( $V_1$ ,  $V_2$ ) и левых грудных отведениях ( $V_5$ ,  $V_6$ ). При правожелудочковой экстрасистолии интервал внутреннего отклонения в отведениях  $V_5$  и  $V_6$  значительно увеличен (0,06 с и более), так как деполяризация левого желудочка резко замедлена и осуществляется необычным путем. Наоборот, при левожелудочковой экстрасистоле интервал внутреннего отклонения имеет нормальную продол-

жительность в отведениях  $V_5$ ,  $V_6$  (не более 0,05 с), а в отведениях  $V_2$ ,  $V_1$  значительно превышает 0,03 с (рис. 5.12).

В результате нарушения последовательности распространения волны возбуждения при желудочковой экстрасистолии резко измененной оказывается и последовательность процесса реполяризации желудочков, что выражается в смещении сегмента  $RS-T$  и выше или ниже изолинии, а также в формировании асимметричного отрицательного или положительного зубца  $T$ , как при блокадах ножек пучка Гиса (подробнее см. ниже). При правожелудочковой экстрасистолии наблюдаются депрессия сегмента  $RS-T'$  и отрицательный асимметричный зубец  $T'$  экстрасистолического желудочкового комплекса в левых грудных отведениях ( $V_5$ ,  $V_6$ ), а при левожелудочковой экстрасистолии — в правых грудных отведениях ( $V_1$ ,  $V_2$ ). Как видно на рисунке 5.12, смещение сегмента  $RS-T'$  и зубца  $T$  при желудочковой экстрасистолии дискордантны основному зубцу желудочкового экстрасистолического комплекса  $QRS'$ , т.е. направлены в сторону, противополо-



**Рис. 5.12.** ЭКГ при левожелудочковой (а) и правожелудочковой (б) экстрасистолах. При левожелудочковой экстрасистоле интервал внутреннего отклонения  $QRS$  увеличен в отведении  $V_1$ , при правожелудочковой — в отведении  $V_6$ : Справа — схематическое изображение распространения возбуждения при желудочковой экстрасистоле

ложную этому зубцу. Если в том или ином электрокардиографическом отведении желудочковая экстрасистола представлена в основном широким деформированным зубцом  $R'$ , сегмент  $RS-T$  смещен ниже изолинии и имеется отрицательный асимметричный зубец  $T'$  с пологим нисходящим и крутым восходящим коленом (рис. 5.12). Наоборот, если основным зубцом комплекса  $QRS$  является деформированный расширенный зубец  $S'$ , сегмент  $RS-T'$  расположен выше изолинии и на ЭКГ регистрируется положительный асимметричный зубец  $T$ .

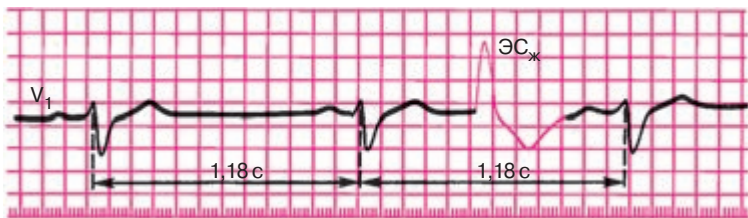
Важным электрокардиографическим признаком желудочковой экстрасистолы является *отсутствие перед экстрасистолическим комплексом  $QRS'$  зубца  $P$* , а также наличие полной компенсаторной паузы.

Лишь иногда, обычно на фоне относительно редкого основного синусового ритма, компенсаторная пауза после желудочковой экстрасистолы может отсутствовать. Это объясняется тем, что очередной (первый после экстрасистолы) синусовый импульс достигает желудочков в тот момент, когда они уже вышли из состояния рефрактерности. Как видно на рисунке 5.13, в этих случаях экстрасистола как бы вставлена между двумя нормальными желудочковыми комплексами без какой бы то ни было компенсаторной паузы. Это так называемые *вставочные*, или интерполированные, желудочковые экстрасистолы. Компенсаторная пауза может отсутствовать и при желудочковой экстрасистолии на фоне мерцательной аритмии.

### Запомните!

Основными электрокардиографическими признаками желудочковой экстрасистолы являются:

- 1) преждевременное внеочередное появление на ЭКГ измененного желудочкового комплекса  $QRS'$ ;
- 2) значительное расширение и деформация экстрасистолического комплекса  $QRS'$ ;



**Рис. 5.13.** ЭКГ при вставочной (интерполированной) желудочковой экстрасистоле ( $ЭС_{ж}$ ). Компенсаторная пауза отсутствует

- 3) расположение сегмента  $RS-T$  и зубца  $T'$  экстрасистолы дискордантно направлению основного зубца комплекса  $QRS$ ;
- 4) отсутствие перед желудочковой экстрасистолой зубца  $P$ ;
- 5) наличие в большинстве случаев после желудочковой экстрасистолы полной компенсаторной паузы.

Желудочковая экстрасистолия органического происхождения в целом имеет более серьезный прогноз, чем суправентрикулярные экстрасистолы, существенно повышая риск внезапной смерти. Речь идет о так называемых *угрожающих* желудочковых экстрасистолах, к которым относятся: 1) частые желудочковые экстрасистолы; 2) политопные (полифокусные) желудочковые экстрасистолы; 3) парные (групповые) желудочковые экстрасистолы; 4) ранние желудочковые экстрасистолы.

Такие «угрожающие» экстрасистолы нередко являются предвестниками более тяжелых нарушений ритма — пароксизмальной желудочковой тахикардии и фибрилляции или трепетания желудочков (см. разделы 5.3.2 и 5.3.5).

### 5.3.2. Пароксизмальная тахикардия

*Пароксизмальная тахикардия — это внезапно начинающийся и так же внезапно заканчивающийся приступ учащения сердечных сокращений до 140–250 в минуту при сохранении в большинстве случаев правильного регулярного ритма.* Он обусловлен частыми эктопическими импульсами, исходящими из предсердий, АВ-соединения или из желудочков.

Приступ пароксизмальной тахикардии продолжается обычно от нескольких секунд до нескольких часов, лишь изредка дольше. Больные в большинстве случаев ощущают внезапное начало и окончание приступа.

Важным признаком любой пароксизмальной тахикардии является сохранение в течение всего пароксизма (кроме первых нескольких циклов) правильного ритма и постоянной частоты сердечных сокращений, которая в отличие от синусовой тахикардии не изменяется после физической нагрузки, эмоционального напряжения, при глубоком дыхании или после инъекции атропина.

В настоящее время выделяют два основных механизма пароксизмальных тахикардий: 1) механизм повторного входа волны возбуждения (*re-entry*); 2) повышение автоматизма клеток проводящей системы сердца — эктопических центров II и III порядка (более редкий механизм).

Эти механизмы не случайно сходны с механизмами возникновения экстрасистолии, поскольку при определенных допущениях и сам приступ пароксизмальной тахикардии можно рассматривать как длинный ряд следующих одна за другой с большой частотой экстрасистол, источником которых является путь повторного входа или эктопический центр, расположенный в предсердиях, АВ-узле или желудочках.

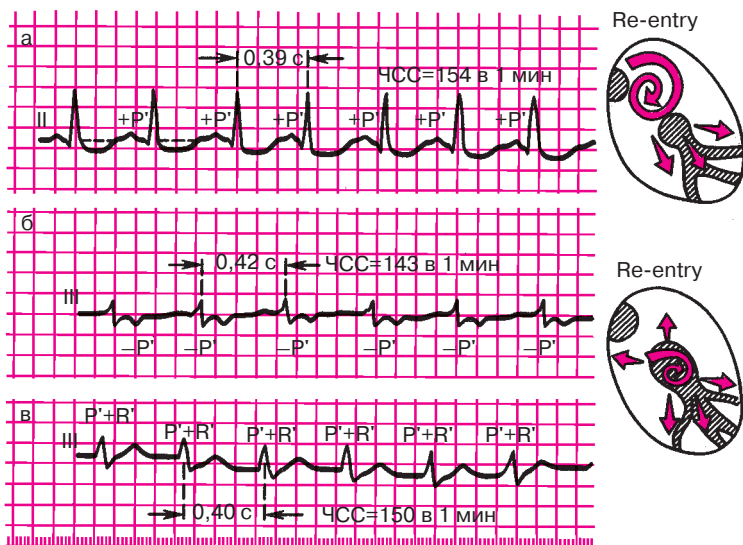
В последние годы все большее значение в генезе пароксизмальной тахикардии придается именно механизму re-entry, ведущему к многократно повторяющемуся круговому движению волны возбуждения по определенному участку проводящей системы сердца, что и является источником частых эктопических импульсов. Для осуществления механизма re-entry необходим ряд условий, в первую очередь существование двух независимых друг от друга в функциональном или анатомическом отношении путей проведения электрического импульса, имеющих различные электрофизиологические свойства. Такая ситуация может возникнуть при формировании электрической неомогенности различных участков сердечной мышцы и ее проводящей системы у больных с острым инфарктом миокарда, хронической ишемической болезнью сердца, миокардитами и некоторыми другими заболеваниями, а также у лиц с врожденными аномалиями развития проводящей системы сердца, например у больных с дополнительными аномальными путями быстрого проведения — синдромом WPW, CLC и т.д. (см. главу 6) или с так называемой продольной функциональной диссоциацией АВ-узла.

В зависимости от локализации эктопического центра повышенного автоматизма или постоянно циркулирующей возвратной волны возбуждения (re-entry) различают предсердную, атриовентрикулярную и желудочковую формы пароксизмальной тахикардии.

#### 5.3.2.1. Предсердная пароксизмальная тахикардия

При предсердной пароксизмальной тахикардии источник частой патологической импульсации расположен в предсердиях. Основным электрокардиографическим признаком этой формы пароксизмальной тахикардии является наличие зубца  $P'$  перед каждым желудочковым комплексом  $QRS$  (рис. 5.14). В связи с тем, что распространение волны возбуждения по предсердиям изменено, зубец  $P'$ , как правило, *деформирован* (например, в отведениях II, III, aVF он может быть отрицательным при расположении эктопического очага в нижних отделах предсердий) (рис. 5.14, а).

Поскольку при предсердной пароксизмальной тахикардии волна возбуждения распространяется по желудочкам обычным путем по сис-



**Рис. 5.14.** ЭКГ при суправентрикулярных пароксизмальных тахикардиях:

*а* — предсердная пароксизмальная тахикардия; *б* — атриовентрикулярная (узловая) тахикардия с предшествующим возбуждением желудочков и последующим ретроградным возбуждением предсердий; *в* — атриовентрикулярная (узловая) тахикардия с одновременным возбуждением предсердий и желудочков. Справа — схематическое изображение места возникновения кругового движения волны возбуждения

теме Гиса—Пуркинье, желудочковые комплексы *QRS* в большинстве случаев не изменены и по форме напоминают комплексы *QRS*, регистрировавшиеся до возникновения приступа пароксизмальной тахикардии. В редких случаях, так же как и при предсердной экстрасистолии, могут наблюдаться уширенные и деформированные *аберрантные* желудочковые комплексы *QRS*, обусловленные преходящей блокадой одной из ножек пучка Гиса.

Интервал *P–Q(R)* часто бывает удлинненным более 0,2 с, что отражает замедление проводимости по АВ-узлу — атриовентрикулярную блокаду I степени. Нередко при очень частой патологической предсердной импульсации АВ-узел не может провести все импульсы к желудочкам. В связи с этим к желудочкам проводится, например, каждый второй или каждый третий импульс — развивается атриовентрикулярная блокада II степени с периодическим выпадением отдельных желудочковых комплексов (подробнее см. главу 6).

В некоторых случаях, особенно у пожилых людей с ишемической болезнью сердца, при предсердной пароксизмальной тахикардии в грудных отведениях может наблюдаться смещение сегмента  $RS-T$  ниже изолинии и формирование отрицательного зубца  $T$ . Это является отражением коронарной недостаточности и ишемии сердечной мышцы, которая возникает на фоне учащенного ритма, поскольку увеличение ЧСС ведет у этих больных к увеличению потребности миокарда в кислороде, которая не удовлетворяется при коронаросклерозе. В некоторых случаях развивается спазм коронарных артерий.

#### **Запомните!**

Наиболее характерными электрокардиографическими признаками предсердной пароксизмальной тахикардии являются:

- 1) внезапно начинающийся и так же внезапно заканчивающийся приступ учащения сердечных сокращений до 140–250 в минуту при сохранении правильного ритма;
- 2) наличие перед каждым желудочковым комплексом  $QRS'$  сниженного, деформированного, двухфазного или отрицательно-го зубца  $P$ ;
- 3) нормальные неизмененные желудочковые комплексы  $QRS$ , похожие на  $QRS$ , регистрировавшиеся до возникновения приступа пароксизмальной тахикардии (за исключением редких случаев с аберрацией желудочкового проведения);
- 4) в некоторых случаях наблюдается ухудшение атриовентрикулярной проводимости с развитием атриовентрикулярной блокады I степени [удлинение интервала  $P-Q(R)$  более 0,2 с] или II степени с периодическими выпадениями отдельных комплексов  $QRS'$  (непостоянные признаки).

#### **5.3.2.2. Пароксизмальная тахикардия из атриовентрикулярного соединения**

При атриовентрикулярной пароксизмальной тахикардии эктопический очаг расположен в области АВ-соединения. Электрокардиографические признаки этой формы пароксизмальной тахикардии очень схожи с таковыми при предсердной тахикардии. На ЭКГ фиксируется *внезапное учащение сердечных сокращений* до 140–220 в минуту при сохранении в большинстве случаев правильного ритма. Частота сердечных сокращений в момент пароксизма практически не изменяется под влиянием физической и психической нагрузки, при дыхании или после введения атропина.



Так же как при предсердной форме пароксизмальной тахикардии, при атриовентрикулярной пароксизмальной тахикардии *желудочковые комплексы QRS не изменены*, поскольку волна возбуждения распространяется по желудочкам обычным путем — по пучку Гиса и волокнам Пуркинье. Довольно редко наблюдаются аберрантные желудочковые комплексы *QRS* — уширенные и деформированные.

Главным и, пожалуй, единственным отличием этой формы пароксизмальной тахикардии от предсердной является иное соотношение во времени желудочковых комплексов *QRS* и предсердных зубцов *P*. Поскольку эктопический импульс при пароксизмальной тахикардии из АВ-соединения распространяется по предсердиям не обычным путем, а ретроградно — снизу вверх, зубцы *P* в отведениях II, III и aVF при этой форме тахикардии всегда отрицательные. Если эктопический импульс достигает желудочков раньше, чем предсердий, отрицательный зубец *P* регистрируется позади комплекса *QRS*, обычно между зубцами *R* и *T* (рис. 5.14, б). Если эктопический импульс одновременно достигает предсердий и желудочков, то комплекс *QRS'* и зубец *P'* сливаются друг с другом. В таких случаях зубцы *P* вообще невозможно обнаружить на ЭКГ (рис. 5.14, в).

#### **Запомните!**

Наиболее характерными электрокардиографическими признаками пароксизмальной тахикардии из АВ-соединения являются:

- 1) внезапно начинающийся и так же внезапно заканчивающийся приступ учащения сердечных сокращений до 140–220 в минуту при сохранении правильного ритма;
- 2) наличие в отведениях II, III и aVF отрицательных зубцов *P'*, расположенных позади комплексов *QRS'* или сливающихся с ними и не регистрирующихся на ЭКГ;
- 3) нормальные неизмененные (неуширенные и недеформированные) желудочковые комплексы *QRS'*, похожие на *QRS*, регистрировавшиеся до возникновения приступа пароксизмальной тахикардии (за исключением относительно редких случаев с аберрацией желудочкового проведения).

Таким образом, основными отличительными признаками предсердной и атриовентрикулярной форм пароксизмальной тахикардии, выявляемыми на поверхностной ЭКГ, являются различная форма и полярность зубцов *P'*, а также их расположение по отношению к желудочковому комплексу *QRS*. Однако очень часто на ЭКГ,

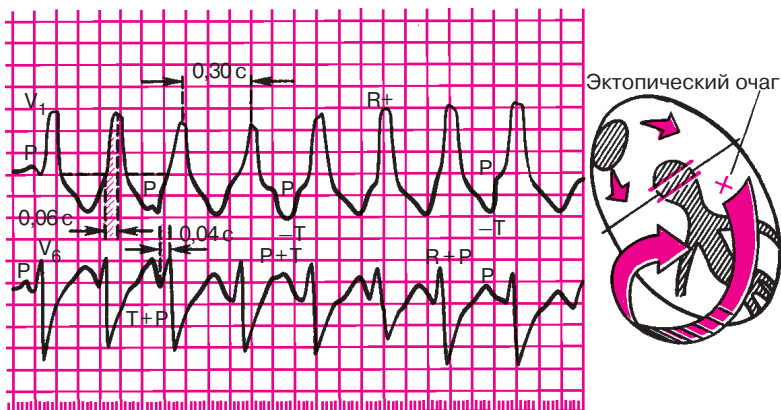
зарегистрированной в момент приступа, на фоне резко выраженной тахикардии выявить зубец *P* не удастся. Поэтому в практической электрокардиологии предсердную и атриовентрикулярную формы пароксизмальной тахикардии часто объединяют понятием «*наджелудочковая (суправентрикулярная) пароксизмальная тахикардия*», наиболее типичными электрокардиографическими признаками которой являются:

- 1) увеличение ЧСС до 140–220 в минуту;
- 2) нормальные неизмененные желудочковые комплексы *QRS*, похожие на комплексы *QRS*, регистрировавшиеся до приступа пароксизмальной тахикардии;
- 3) отсутствие зубца *P* на ЭКГ или наличие его перед либо после каждого комплекса *QRS*.

### 5.3.2.3. Желудочковая пароксизмальная тахикардия

При желудочковой пароксизмальной тахикардии источник эктопических импульсов расположен в проводящей системе желудочков — пучке Гиса, ветвях пучка Гиса или волокнах Пуркинье. Как правило, желудочковая пароксизмальная тахикардия развивается на фоне значительных органических изменений в сердечной мышце, например при остром инфаркте миокарда или хронической ишемической болезни сердца.

Так же как при суправентрикулярной пароксизмальной тахикардии, наблюдается внезапное начало приступа желудочковой тахикардии с *увеличением ЧСС до 140–220 в минуту*. В большинстве случаев ритм остается правильным. Однако в отличие от предсердной или атриовентрикулярной тахикардии при желудочковой пароксизмальной тахикардии ход возбуждения по желудочкам резко нарушен: эктопический импульс, возникший в каком-либо разветвлении пучка Гиса, вначале возбуждает один желудочек, а затем с большим опозданием переходит на второй желудочек и распространяется по нему необычным путем. В результате изменения хода волны возбуждения по желудочкам вторично резко нарушенным оказывается и процесс их реполяризации. Все эти изменения очень напоминают таковые при желудочковой экстрасистолии, а также при блокадах ножек пучка Гиса (см. ниже). Поэтому сходными оказываются изменения желудочкового комплекса *QRS*' сегмента *RS–T* и зубца *T*. При желудочковой пароксизмальной тахикардии комплекс *QRS* деформирован и уширен, его продолжительность превышает 0,12 с (рис. 5.15). Сегмент *RS–T* и зубец *T*, так же как при желудочковой экстрасистолии, располагаются дискордантно по отношению к основному зубцу комплекса *QRS*. В тех от-



**Рис. 5.15.** ЭКГ при пароксизмальной желудочковой тахикардии.

*Эктопический очаг расположен в левом желудочке, поэтому форма комплекса QRS напоминает таковую при левожелудочковой экстрасистолии или блокаде правой ножки пучка Гиса. Предсердия возбуждаются в своем ритме, а желудочки — в своем; имеется атриовентрикулярная диссоциация. Объяснение в тексте*

ведениях, где основным зубцом комплекса является зубец *R*, сегмент *RS–T* смещен ниже изоэлектрической линии, а зубец *T* отрицательный. Если основной зубец комплекса *QRS* направлен вниз (зубец *S* или комплекс *QS*), сегмент *RS–T* располагается выше изолинии, а зубец *T* положительный (см. рис. 5.15).

Важным электрокардиографическим признаком желудочковой пароксизмальной тахикардии является так называемая *атриовентрикулярная (предсердно-желудочковая) диссоциация* (АВ-диссоциация), т.е. полная разобщенность в деятельности предсердий и желудочков. Дело в том, что эктопические импульсы, возникающие в желудочках, не проводятся ретроградно через АВ-узел к предсердиям. Предсердия возбуждаются обычным путем за счет импульсов, исходящих из СА-узла. В большинстве случаев синусовый импульс достигает АВ-узла в тот момент, когда тот находится в состоянии рефрактерности. Это происходит потому, что частота импульсов, исходящих из желудочков, примерно в 2–3 раза превышает частоту синусового ритма. АВ-узел, испытывая такую «бомбардировку» электрическими импульсами, большую часть времени находится в рефрактерной фазе. По этой причине синусовые импульсы чаще всего не проводятся на желудочки. Таким образом, желудочки возбуждаются и сокращаются в своем — очень частом — ритме, источником которого является эктопический очаг, рас-

положенный в желудочках, а предсердия возбуждаются за счет нормальных синусовых импульсов. На ЭКГ при этом могут регистрироваться обычные, неизменные положительные зубцы *P*, следующие друг за другом через равные интервалы времени с частотой около 70–90 в минуту. Важно отметить, что зубцы *P* наслаиваются на различные участки комплекса *QRST*, то регистрируясь перед комплексом *QRS* или после него, то сливаясь с зубцами *R*, *S* или *T*, как это показано на рисунке 5.15. Никакой *закономерной взаимосвязи* между относительно редкими зубцами *P* и деформированными частыми комплексами *QRS* выявить не удастся.

Надо сказать, что хотя выявление феномена атриовентрикулярной диссоциации имеет очень важное значение для диагностики желудочковой пароксизмальной тахикардии, оно сопряжено с большими трудностями, поскольку на ЭКГ, зарегистрированной в момент приступа, далеко не всегда можно выявить зубцы *P*.

Иногда при желудочковой пароксизмальной тахикардии, несмотря на наличие феномена атриовентрикулярной диссоциации, одиночные синусовые импульсы достигают АВ-узла в тот период, когда он на короткое время вышел из состояния рефрактерности. Тогда такой синусовый импульс проводится к желудочкам и вызывает их одиночное нормальное возбуждение, имеющее синусовое происхождение. На ЭКГ в этих случаях на фоне деформированных комплексов *QRS* регистрируются одиночные нормальные комплексы *QRS*, которым предшествует положительный зубец *P*. Это так называемые *захваченные сокращения желудочков*, которые также являются одним из важных диагностических признаков желудочковой пароксизмальной тахикардии.

Желудочковая пароксизмальная тахикардия, как правило, сопровождается выраженными гемодинамическими нарушениями: снижением ударного выброса, падением артериального давления, появлением болей в области сердца, а также признаков сердечной недостаточности.

Приступ желудочковой пароксизмальной тахикардии заканчивается обычно так же внезапно, как и начинается. После приступа на ЭКГ часто фиксируются желудочковые экстрасистолы.

#### **Запомните!**

Наиболее характерными электрокардиографическими признаками желудочковой пароксизмальной тахикардии являются:

1) внезапно начинающийся и так же внезапно заканчивающийся приступ учащения сердечных сокращений до 140–220 в минуту при сохранении в большинстве случаев правильного ритма;

2) деформация и расширение комплекса *QRS* более 0,12 с с дискордантным расположением сегмента *RS–T* и зубца *T*;

3) наличие атриовентрикулярной диссоциации, т.е. полного разобщения частого ритма желудочков (комплекса *QRS*) и нормального ритма предсердий (зубца *P*) с изредка регистрирующимися одиночными нормальными неизменными комплексами *QRST* синусового происхождения («захваченные» сокращения желудочков).

### 5.3.3. Трепетание предсердий

*Трепетание предсердий — это значительное учащение сокращений предсердий (до 200–400 в минуту) при сохранении правильного регулярного предсердного ритма.*

Трепетание предсердий наблюдается при органических изменениях в миокарде предсердий и обусловлено наличием в нем электрической негомогенности и, возможно, эктопического очага импульсации. В молодом возрасте это нарушение ритма встречается у больных ревматизмом, миокардитом, митральными пороками сердца, а в пожилом и старческом возрасте — чаще всего при ишемической болезни сердца, острым инфаркте миокарда и некоторых других заболеваниях сердца.

Непосредственными механизмами, ведущими к очень частому возбуждению и сокращению предсердий при их трепетании, являются либо повышение автоматизма клеток проводящей системы предсердий, либо механизм повторного входа волны возбуждения — *re-entry*, когда в предсердиях создаются условия для длительной ритмичной циркуляции круговой волны возбуждения. В отличие от пароксизмальной предсердной тахикардии, когда волна возбуждения циркулирует по предсердиям с частотой 140–250 в минуту, при трепетании предсердий частота такой ритмичной циркуляции выше и составляет обычно 250–400 в минуту.

В результате частого ритмичного возбуждения предсердий при их трепетании на ЭКГ регистрируются частые (от 200 до 400 в минуту) *регулярные предсердные волны F*. Они похожи друг на друга и имеют очень характерную для трепетания предсердий пилообразную форму: пологое нисходящее отрицательное колено и круто поднимающееся положительное колено, непосредственно переходящее одно в другое (рис. 5.16). Расстояния между вершинами предсердных волн (*F–F*) одинаковы, что говорит о правильном регулярном предсердном ритме. Волны *F* лучше всего выявляются в отведениях  $V_{1,2}$ , II, III и aVF.

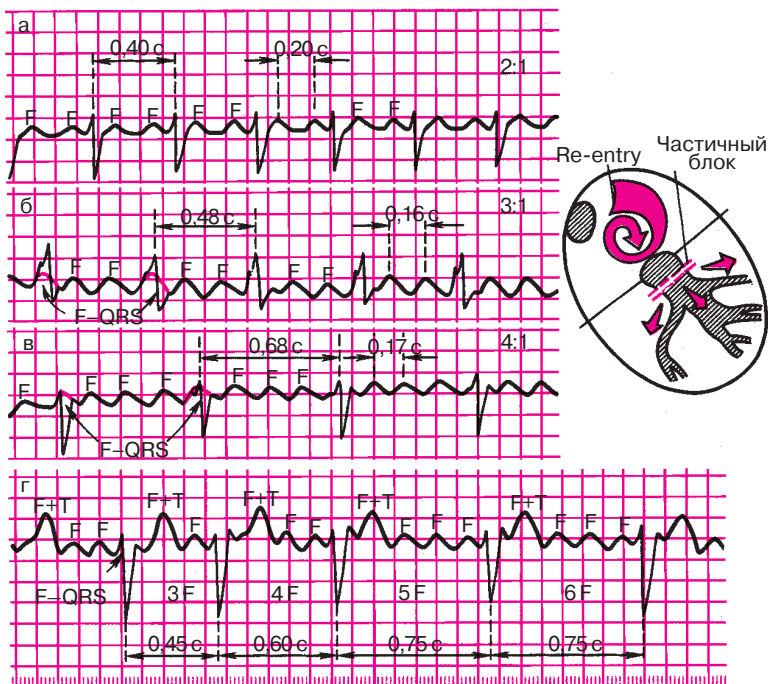
*Желудочковые комплексы QRS при трепетании предсердий имеют нормальную неизменную форму, поскольку возбуждение по желудоч-*

кам проводится обычным путем. Однако частота желудочковых комплексов *QRS* всегда меньше частоты предсердных волн *F*. Это объясняется тем, что АВ-соединение не может проводить к желудочкам такое большое количество импульсов из предсердий, так как часть их достигает АВ-узла, когда тот находится в состоянии рефрактерности. В большинстве случаев к желудочкам проводится только каждый второй или третий предсердный эктопический импульс. Это свидетельствует о *функциональной атриовентрикулярной блокаде 2:1*, когда на два предсердных сокращения (две волны *F*) приходится один желудочковый комплекс *QRS*, и об атриовентрикулярной блокаде 3:1, когда комплекс *QRS* возникает после каждой третьей волны *F*. Такая функциональная атриовентрикулярная блокада, развивающаяся при трепетании предсердий, предотвращает слишком частую и неэффективную работу желудочков. Например, если частота возбуждений предсердий составляет 300 в минуту, то при соотношении 2:1 ритм желудочков — только 150 в минуту и т.д.

Реже, при дополнительном патологическом нарушении проводимости, может возникнуть атриовентрикулярная блокада 4:1, 5:1, 6:1 и т.д., что приводит к еще большему урежению желудочкового ритма, вплоть до брадикардии (см. рис. 5.16).

Если степень замедления атриовентрикулярной проводимости при трепетании предсердий остается постоянной, на ЭКГ регистрируется правильный желудочковый ритм, характеризующийся одинаковыми интервалами *R—R*. Тогда каждому желудочковому комплексу *QRS* соответствует определенное число предсердных волн *F*. Например, при функциональной атриовентрикулярной блокаде 2:1 каждому комплексу *QRS* предшествует 2 предсердные волны *F* (рис. 5.16, а), при атриовентрикулярной блокаде 3:1 — 3 волны *F* (рис. 5.16, б), при блокаде 4:1 — 4 волны *F* (рис. 5.16, в) и т.д. Во всех этих случаях говорят о *правильной (регулярной) форме трепетания предсердий*.

Если у одного и того же больного с трепетанием предсердий наблюдается скачкообразное изменение степени атриовентрикулярной блокады и к желудочкам проводится то второй, то лишь третий или четвертый предсердный импульс, то на ЭКГ регистрируется неправильный желудочковый ритм, как это показано на рисунке 5.16, г. В этих случаях диагностируют *неправильную (нерегулярную) форму трепетания предсердий*. Описанные скачкообразные изменения степени атриовентрикулярной блокады и, следовательно, числа желудочковых сокращений весьма характерны для данного нарушения ритма, хотя далеко не всегда их удается зарегистрировать во время обычной относительно короткой записи ЭКГ.



**Рис. 5.16.** ЭКГ при трепетании предсердий:

*а* — правильная форма с функциональной атриовентрикулярной блокадой (2:1);  
*б* — правильная форма (3:1); *в* — правильная форма (4:1); *г* — неправильная форма трепетания предсердий (изменение степени атриовентрикулярной блокады) (3:1, 4:1, 5:1). Красным пунктиром показаны волны *F*, сливающиеся с комплексом *QRS*. Справа — схема возникновения re-entry при трепетании предсердий

Чаще всего трепетание предсердий возникает в виде внезапно начинающихся приступов сердцебиений (*пароксизмальная форма*). Гораздо реже встречается *постоянная форма трепетания предсердий*, длительность которой превышает 2 нед. Обе формы трепетания предсердий могут переходить в мерцание (фибрилляцию) предсердий.

### Запомните!

Наиболее характерными электрокардиографическими признаками трепетания предсердий являются:

1) наличие на ЭКГ частых — до 200–400 в минуту — регулярных, похожих друг на друга предсердных волн *F*, имеющих характерную пилообразную форму (отведения II, III, aVF,  $V_1$ ,  $V_2$ );



2) в большинстве случаев правильный, регулярный желудочковый ритм с одинаковыми интервалами  $F-F$  (за исключением случаев изменения степени атриовентрикулярной блокады в момент регистрации ЭКГ);

3) наличие нормальных неизменных желудочковых комплексов, каждому из которых предшествует определенное (чаще постоянное) количество предсердных волн  $F$  (2:1, 3:1, 4:1 и т.д.).

#### 5.3.4. Мерцание (фибрилляция) предсердий

*Мерцание (фибрилляция) предсердий, или мерцательная аритмия, — это такое нарушение ритма сердца, при котором на протяжении всего сердечного цикла наблюдается частое (от 350 до 700 в минуту) беспорядочное, хаотичное возбуждение и сокращение отдельных групп мышечных волокон предсердий, каждая из которых фактически является теперь своеобразным эктопическим очагом импульсации. При этом возбуждение и сокращение предсердия как единого целого отсутствуют.*

Как было сказано, частота импульсов, возникающих в предсердиях при мерцательной аритмии, выше их частоты при трепетании предсердий и достигает 300–700 в минуту. Далеко не все из этих беспорядочных импульсов могут пройти через АВ-узел к желудочкам, поскольку многие из них застают его в состоянии рефрактерности. В связи с этим частота возбуждения желудочков при мерцании предсердий не превышает обычно 150–200 в минуту, а чаще составляет 90–140 в минуту. Важно подчеркнуть, что ритм возбуждения желудочков также является беспорядочным и хаотичным, нерегулярным (так называемая абсолютная аритмия желудочков).

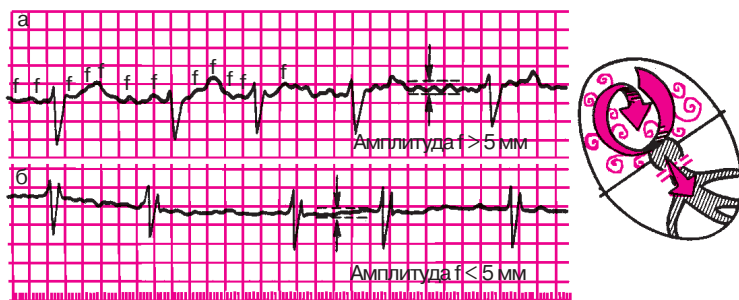
Мерцательная аритмия в большинстве случаев наблюдается при органических изменениях в миокарде предсердий, чаще всего при таких заболеваниях, как *ишемическая болезнь сердца, митральный стеноз, тиреотоксикоз*, а также при наличии *дополнительных путей проведения*. Во всех этих случаях выявляется выраженная электрическая негомогенность миокарда предсердий, которая и лежит в основе формирования кругового движения волны возбуждения по предсердиям вследствие описанного выше механизма re-entry. Однако в отличие от предсердной пароксизмальной тахикардии или трепетания предсердий, когда частое круговое движение волны возбуждения в течение достаточно длительного времени происходит по одному и тому же «проторенному» пути, при мерцательной аритмии направление волны возбуждения постоянно меняется. Это происходит по



разным причинам, в том числе вследствие неодинаковой длительности рефрактерного периода отдельных мышечных волокон предсердий, в связи с чем волна деполяризации все время как бы наталкивается на «препятствие» из невозбудимой ткани. Происходит разрыв основной круговой волны возбуждения, от нее отходят новые дополнительные волны, возникает вихревое движение возбуждения по миокарду предсердий, в связи с чем создается впечатление, что каждое мышечное волокно или группа волокон сами по себе являются источником возбуждения и объектом сокращения.

В начальных стадиях заболеваний, о которых шла речь выше, мерцательная аритмия может носить *пароксизмальный характер*, т.е. проявляться в виде периодически возникающих приступов фибрилляции предсердий, длящихся обычно от нескольких минут до нескольких часов (реже — более продолжительное время). В промежутках между приступами регистрируется правильный синусовый ритм. В дальнейшем мерцательная аритмия приобретает постоянный характер.

Существует два основных электрокардиографических признака мерцания предсердий. *Первый* — отсутствие на ЭКГ во всех электрокардиографических отведениях зубцов *P* (рис. 5.17), отражающих, как известно, почти одномоментное возбуждение предсердий. Вместо зубца *P* на протяжении всего сердечного цикла регистрируются *частые нерегулярные волны мерцания предсердий* — волны *f*, обусловленные хаотичным возбуждением отдельных мышечных волокон предсердий. Волны *f* лучше всего фиксируются в отведениях II, III, aVF и особенно  $V_1$  и  $V_2$ . Волны *f* появляются на ЭКГ совершенно беспорядочно и нерегулярно. Они имеют разную амплитуду и отличаются друг от друга по форме.



**Рис. 5.17.** ЭКГ при мерцании (фибрилляции) предсердий:  
*а* — крупноволнистая форма; *б* — мелковолнистая форма. Справа — схематическое изображение вихревого движения волны возбуждения по предсердиям

В зависимости от величины волн различают крупно- и мелковолнистую формы мерцания предсердий. При *крупноволнистой* форме амплитуда волн  $f$  превышает 0,5 мм, а их частота достигает 350–450 в минуту. Такие волны хорошо распознаются на ЭКГ. Крупноволнистая форма мерцательной аритмии часто встречается у больных с выраженной гипертрофией предсердий, например у лиц с митральным стенозом (рис. 5.17, а).

При *мелковолнистой* форме фибрилляции предсердий частота волн  $f$  достигает 600–700 в минуту, а их амплитуда — меньше 0,5 мм. Иногда волны  $f$  вообще не видны на ЭКГ ни в одном из электрокардиографических отведений. Такая форма мерцательной аритмии нередко наблюдается у пожилых людей, страдающих ишемической болезнью сердца, острым инфарктом миокарда, атеросклеротическим кардиосклерозом, тиреотоксикозом (рис. 5.17, б).

*Второй* важнейший электрокардиографический признак мерцания предсердий — *нерегулярность желудочковых сокращений (неправильный желудочковый ритм)*, что выражается в различных по продолжительности интервалах  $R-R$  (см. рис. 5.17). Как правило, при мерцательной аритмии возбуждение по желудочкам распространяется обычным путем. Поэтому желудочковые комплексы  $QRS$  имеют нормальный вид — не уширены и не деформированы.

В зависимости от частоты желудочковых сокращений различают брадисистолическую, нормосистолическую и тахисистолическую формы мерцательной аритмии. При *брадисистолической* форме мерцания предсердий частота желудочковых сокращений составляет менее 60 в минуту, при *нормосистолической* — от 60 до 90 в минуту, а при *тахисистолической* форме — от 90 до 200 в минуту.

### **Запомните!**

Наиболее характерными электрокардиографическими признаками мерцания (фибрилляции) предсердий являются:

1) отсутствие во всех электрокардиографических отведениях зубца  $P$ ;

2) наличие на протяжении всего сердечного цикла беспорядочных волн  $f$ , имеющих различную форму и амплитуду. Волны  $f$  лучше регистрируются в отведениях  $V_1$ ,  $V_2$ , II, III и aVF;

3) нерегулярность желудочковых комплексов  $QRS$  — неправильный желудочковый ритм (различные по продолжительности интервалы  $R-R$ );

4) наличие комплексов  $QRS$ , имеющих в большинстве случаев нормальный неизмененный вид без деформации и уширения.

### 5.3.5. Трепетание и мерцание (фибрилляция) желудочков

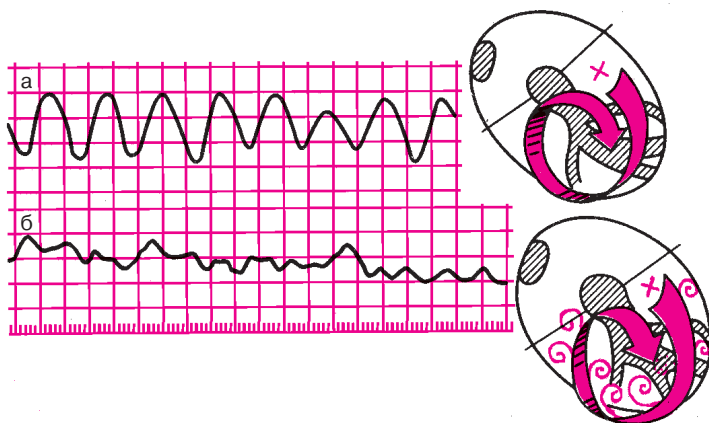
*Трепетание желудочков — это частое (до 200–300 в минуту) ритмичное их возбуждение, обусловленное устойчивым круговым движением импульса (re-entry), локализованного в желудочках. Трепетание желудочков, как правило, переходит в мерцание (фибрилляцию) желудочков, отличающееся столь же частым (до 200–500 в минуту), но беспорядочным, нерегулярным возбуждением и сокращением отдельных мышечных волокон желудочков.*

Мерцание желудочков, так же как и трепетание, возникает в результате быстрого кругового движения волны возбуждения по миокарду желудочков вследствие функционирования механизма re-entry. При трепетании желудочков волна возбуждения циркулирует по мышце желудочков ритмично по одному и тому же пути, а при мерцании направление движения волны возбуждения постоянно меняется, что приводит к нерегулярному беспорядочному возбуждению и сокращению отдельных групп мышечных волокон желудочков — фибрилляции желудочков.

Трепетание и мерцание (фибрилляция) желудочков являются одной из частых причин внезапной смерти больных с острым инфарктом миокарда, хронической ишемической болезнью сердца, гипертонической болезнью, миокардитами, аортальными пороками сердца и т.д. Возникновение трепетания и мерцания желудочков у этих больных равносильно остановке кровообращения, поскольку столь частые сокращения желудочков (тем более хаотичное сокращение отдельных мышечных волокон желудочков при их фибрилляции) неэффективны в гемодинамическом отношении.

При *трепетании желудочков* на ЭКГ регистрируется синусоидальная кривая с частыми, ритмичными, довольно крупными широкими и похожими друг на друга волнами, отражающими возбуждение желудочков (рис. 5.18, а). Однако в отличие, например, от пароксизмальной желудочковой тахикардии, при трепетании желудочков на ЭКГ нельзя различить какие-либо элементы желудочкового комплекса (зубцы *R*, *S*, сегмент *RS–T*, зубец *T* или изоэлектрический интервал *T–QRS*). Частота волн трепетания желудочков составляет обычно 200–300 в минуту.

При *мерцании (фибрилляции) желудочков* на ЭКГ регистрируются различные по форме и амплитуде волны, отражающие возбуждение отдельных мышечных волокон желудочков и возникающие с частотой от 200 до 500 в минуту. Они отличаются полной хаотичностью и нерегулярностью (рис. 5.18, б).



**Рис. 5.18.** ЭКГ при трепетании (а) и мерцании (фибрилляции) желудочков (б). Трепетание вызвано правильным круговым движением, мерцание — неправильным вихревым движением волны возбуждения по желудочкам

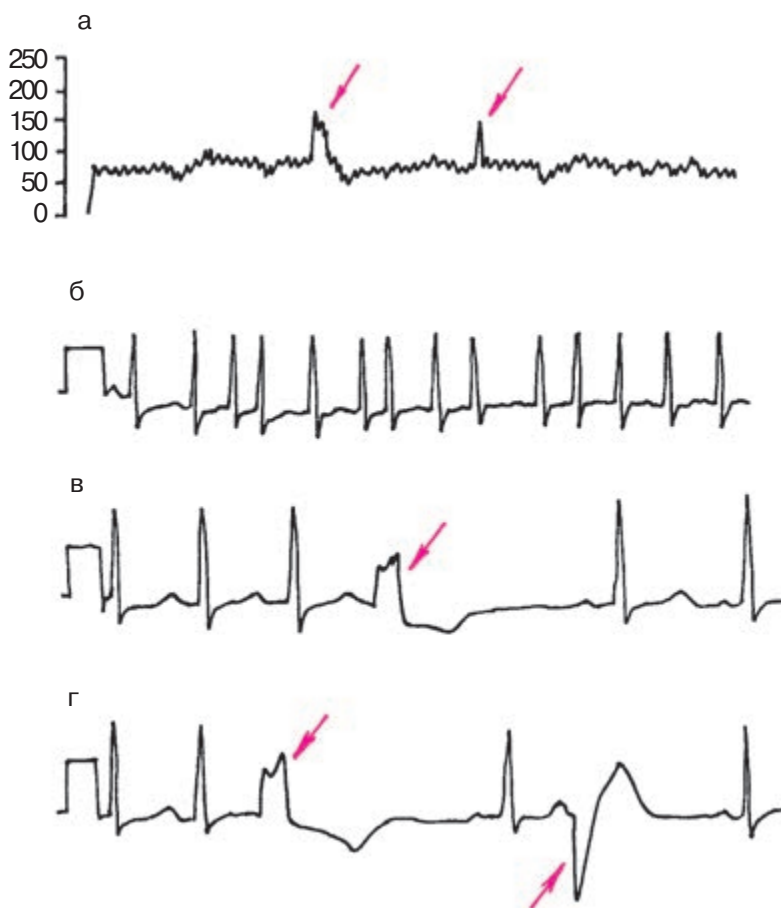
**Запомните!**

1. Основным электрокардиографическим признаком трепетания желудочков является наличие на ЭКГ частых (до 200–300 в минуту) регулярных и одинаковых по форме и амплитуде волн трепетания, напоминающих синусоидальную кривую.

2. При мерцании (фибрилляции) желудочков на ЭКГ регистрируются частые (от 200 до 500 в минуту), но нерегулярные волны, отличающиеся друг от друга различной формой и амплитудой.

## 5.4. Выявление аритмий с помощью длительного мониторинга ЭКГ по Холтеру

Использование длительного мониторинга ЭКГ по Холтеру является частью обязательной программы обследования больных с нарушениями ритма сердца или с подозрением на наличие таких нарушений. Наибольшее значение этот метод имеет у пациентов с пароксизмальными аритмиями. *Метод позволяет:* 1) установить факт возникновения пароксизмальных нарушений ритма сердца и определить их характер и продолжительность, поскольку у многих больных сохраняются относительно короткие эпизоды пароксизмов аритмий, которые в течение длительного времени не удается зафиксировать.



**Рис. 5.19.** График изменений частоты сердечных сокращений (а) и фрагменты длительной записи ЭКГ по Холтеру у больного с нарушениями ритма сердца; б — ЭКГ во время одного из эпизодов пароксизма мерцания предсердий; в и г — полиморфная желудочковая экстрасистолия. Красными стрелками обозначены эпизоды повышения ЧСС (а) во время пароксизмов мерцательной аритмии и желудочковые экстрасистолы (в, г)

сировать с помощью классического ЭКГ-исследования; 2) изучить корреляцию между пароксизмами нарушений ритма и субъективными и объективными клиническими проявлениями болезни (перебои в работе сердца, сердцебиения, эпизоды потери сознания, немоти-

вированной слабости, головокружений и т.п.); 3) составить ориентировочное представление об основных электрофизиологических механизмах пароксизмальных нарушений ритма сердца, так как всегда имеется возможность зарегистрировать начало и конец приступа аритмий; 4) объективно оценить эффективность проводимой противоаритмической терапии.

На рисунке 5.19 приведены примеры использования длительного ЭКГ-мониторирования по Холтеру для диагностики различных нарушений ритма у больного ИБС. Вверху показан график изменений частоты сердечных сокращений, зарегистрированный в течение суток (рис. 5.19, а). Хорошо видны два относительно непродолжительных эпизода повышения ЧСС до 160 и 150 в минуту, сопровождавшихся ощущением сердцебиения, общей слабости, головокружением и болями в области сердца. На рис. 5.19, б представлена ЭКГ, зарегистрированная во время одного из таких эпизодов, характер изменений которой позволил диагностировать наличие у больного пароксизмальной мерцательной тахикардии. Кроме того, у пациента обнаружена полиморфная желудочковая экстрасистолия (рис. 5.19, в, г) со средней частотой 260 в час, наиболее выраженная в дневные часы (средняя частота 480 в час).

### КОНТРОЛЬНЫЕ ВОПРОСЫ

1. Что называют нарушениями ритма сердца?
2. На какие три группы делятся все аритмии?
3. Каковы электрокардиографические признаки синусовой тахикардии? (5.1.1)
4. Назовите электрокардиографические признаки синусовой брадикардии. (5.1.2)
5. Как изменится ЭКГ при синусовой аритмии? (5.1.3)
6. Какие два механизма лежат в основе большинства нарушений ритма сердца?
7. Каковы электрокардиографические признаки предсердной экстрасистолии? (5.3.1)
8. Перечислите электрокардиографические признаки экстрасистолии из АВ-соединения. (5.3.1)
9. Назовите электрокардиографические признаки желудочковой экстрасистолии. (5.3.1)
10. Что такое вставочные (интерполированные) экстрасистолы? (5.3.1)
11. Какие экстрасистолы называют «угрожающими желудочковыми экстрасистолами»? (5.3.1).

12. Перечислите основные электрокардиографические признаки суправентрикулярной пароксизмальной тахикардии (предсердной и из АВ-соединения). (5.3.2)

13. Каковы электрокардиографические признаки пароксизмальной тахикардии? (5.3.2)

14. Каковы электрокардиографические признаки правильной и неправильной форм трепетания предсердий? (5.3.3)

15. Назовите электрокардиографические признаки мерцания (фибрилляции) предсердий. (5.3.4)

16. Как изменится ЭКГ при трепетании и мерцании (фибрилляции) желудочков? (5.3.5)

Если вы правильно ответили на все контрольные вопросы, можете проверить на практике свои умения диагностировать различные нарушения ритма сердца. Предлагаем вам самостоятельно расшифровать ЭКГ, изображенные на рисунках 5.20–5.26, и установить точный электрокардиографический диагноз аритмии. При расшифровке ЭКГ советуем вам воспользоваться алгоритмом анализа сердечного ритма, приведенным в главе 4. Напомним, что этот алгоритм включает в себя:

- 1) определение регулярности ритма желудочков и предсердий;
- 2) подсчет числа сокращений желудочков и предсердий;
- 3) определение источника возбуждения.

Только выполнив все эти три действия и определив источник возбуждения в каждом сердечном цикле, вы сможете перейти к окончательной диагностике конкретной аритмии.

Проверьте правильность вашего решения.

### *Эталоны правильных ответов*

**Рис. 5.20, а.** Предсердная экстрасистола.

**Рис. 5.20, б.** Экстрасистола из АВ-соединения с предшествующим возбуждением желудочков.

**Рис. 5.20, в.** Синусовая тахикардия (ЧСС 100 в минуту).

**Рис. 5.21, а.** Пароксизмальная предсердная тахикардия (ЧСС 150 в минуту).

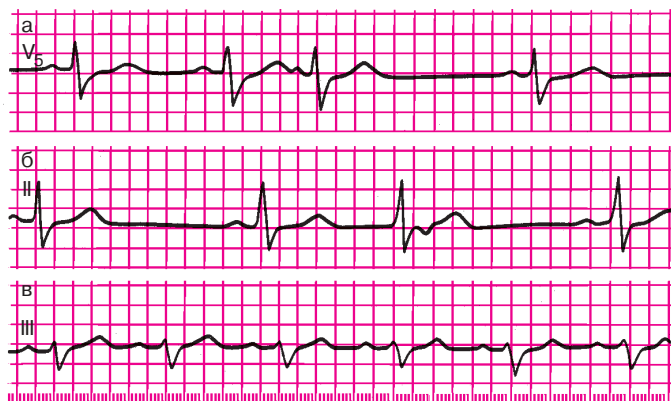
**Рис. 5.21, б.** Трепетание предсердий, правильная форма (5:1).

**Рис. 5.21, в.** Пароксизмальная желудочковая тахикардия (ЧСС 150 в минуту).

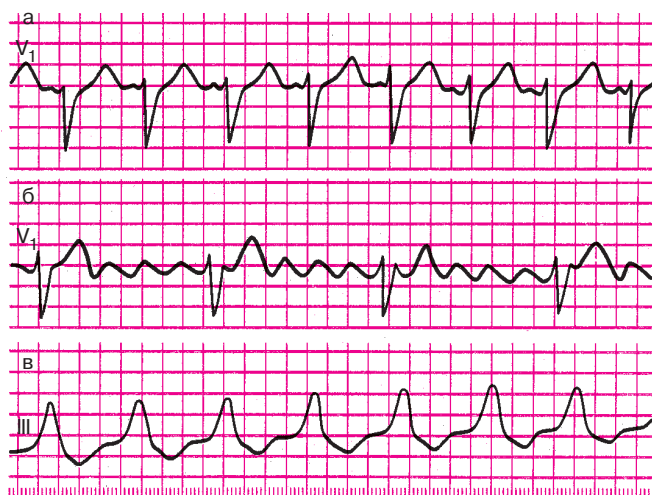
**Рис. 5.22.** Желудочковая экстрасистолия типа тригеминии.

**Рис. 5.23.** Правожелудочковая экстрасистолия.

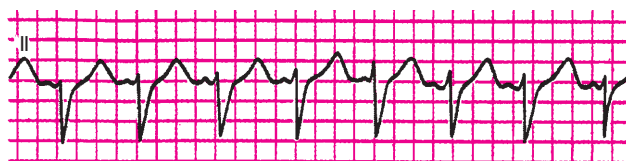**Рис. 5.24.** Мерцание (фибрилляция) предсердий и желудочковая экстрасистолия.



**Рис. 5.20.** Задания:  
*a* — 21, *б* — 22, *в* — 23



**Рис. 5.21.** Задания:  
*a* — 24, *б* — 25, *в* — 26



**Рис. 5.22.** Задание 27



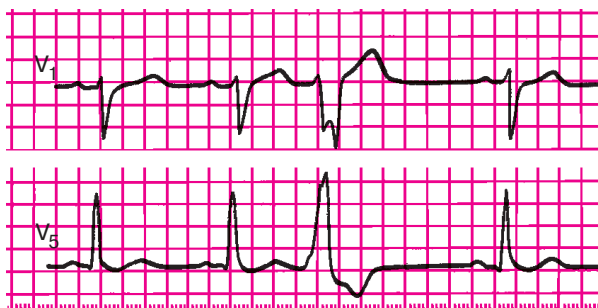

Рис. 5.23. Задание 28

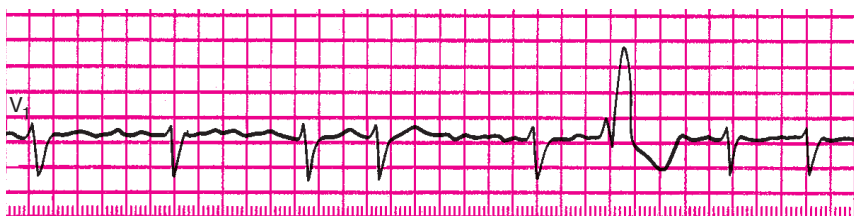


Рис. 5.24. Задание 29

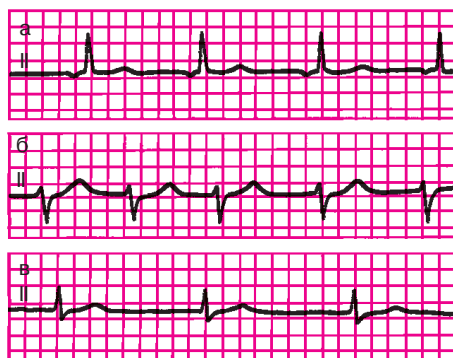
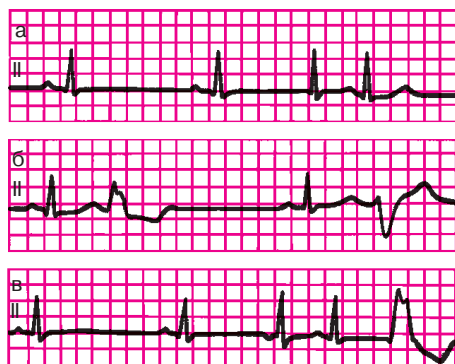


Рис. 5.25. Задания 30—32

**Рис. 5.25, а.** Медленный предсердный (замещающий) выскальзывающий ритм.

**Рис. 5.25, б.** Ускоренный эктопический ритм из АВ-соединения (непароксизмальная тахикардия) с ЧСС 100 в минуту.

**Рис. 5.25, в.** Медленный атриовентрикулярный ритм с одновременным возбуждением предсердий и желудочков.



**Рис. 5.26.** Задания 33—35

**Рис. 5.26, а.** Вставочная (интерполированная) экстрасистола из АВ-соединения (3-й комплекс) с одновременным возбуждением предсердий и желудочков.

**Рис. 5.26, б.** Политопная желудочковая экстрасистолия.

**Рис. 5.26, в.** Вставочная (интерполированная) предсердная экстрасистола (3-й комплекс) и желудочковая экстрасистола (5-й комплекс).

## Глава 6

# ЭЛЕКТРОКАРДИОГРАММА ПРИ НАРУШЕНИЯХ ФУНКЦИИ ПРОВОДИМОСТИ

Замедление или полное прекращение проведения электрического импульса по какому-либо отделу проводящей системы получило название *блокады сердца*. Если имеет место лишь замедление проведения или периодически возникающее прекращение проведения отдельных импульсов в нижележащие отделы проводящей системы, говорят о неполной блокаде сердца. Полное прекращение проведения всех импульсов свидетельствует о возникновении полной блокады. В зависимости от места, в котором произошло нарушение проводимости, различают синоатриальную, внутрипредсердную, атриовентрикулярную и внутрисердечные блокады.

### 6.1. Синоатриальная блокада

*Синоатриальная блокада — это нарушение проведения электрического импульса от синусового узла к предсердиям.* Такая блокада часто возникает при воспалительных и дегенеративных изменениях в предсердиях в области СА-узла (при ревмокардите, миокардитах, атеросклеротическом кардиосклерозе, остром инфаркте миокарда).

Чаще возникает неполная синоатриальная блокада, когда на предсердия (и, следовательно, на желудочки) не проводится лишь часть электрических импульсов, возникающих в синусовом узле (рис. 6.1). В результате этого на ЭКГ наблюдается периодическое выпадение части сердечных циклов (зубцов *P* и комплекса *QRST*). Как видно на рисунке 6.1, в момент таких выпадений одного цикла пауза между двумя сердечными циклами примерно в 2 раза больше обычного интервала между зубцами *R—R* или зубцами *P—P*.

Реже при синоатриальной блокаде наблюдается выпадение подряд двух или трех циклов *PQRST*. Тогда на ЭКГ фиксируется длинная пауза, превышающая обычные интервалы *R—R* (или *P—P*) соответственно в 3 или 4 раза. На фоне такой удлиненной паузы могут возникнуть замещающие (выскальзывающие) сокращения и ритмы (см. разделы 5.2 и 4.1.3), источником которых являются эктопические центры, расположенные в предсердиях, АВ-соединении, в проводящей системе желудочков.

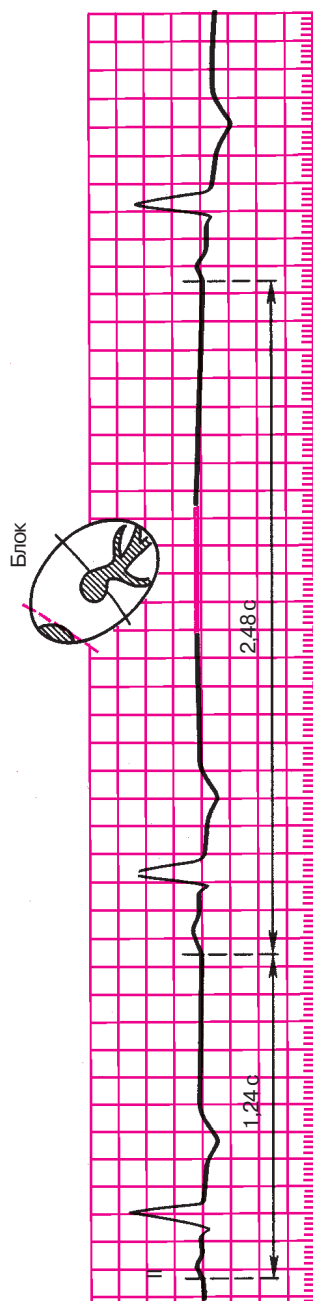


Рис. 6.1. ЭКГ при синоатриальной блокаде

**Запомните!**

Электрокардиографическими признаками неполной синоатриальной блокады являются:

- 1) периодические выпадения отдельных сердечных циклов (зубцов *P* и комплексов *QRST*);
- 2) увеличение в момент выпадения сердечных циклов паузы между двумя соседними зубцами *P* или *R* почти в 2 раза (реже в 3 или 4 раза) по сравнению с обычными интервалами *P–P* или *R–R*.

## 6.2. Внутрисердечная блокада

*Внутрисердечная блокада — это нарушение проведения электрического импульса по проводящей системе предсердий.*

Этот вариант блокады сердца встречается у больных с острым инфарктом миокарда, атеросклеротическим кардиосклерозом, митральными пороками сердца, миокардитами и другими заболеваниями.

В клинической практике чаще встречается неполная внутрисердечная блокада, характеризующаяся замедлением проведения импульсов по предсердиям (от СА-узла или правого предсердия к левому предсердию), что приводит к увеличению продолжительности зубца *P* более 0,11 с и к его расщеплению (рис. 6.2).

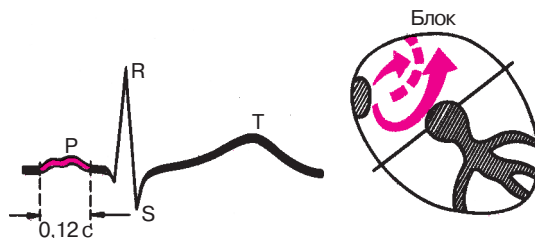
**Запомните!**

Электрокардиографическими признаками неполной внутрисердечной блокады являются:

- 1) увеличение продолжительности зубца *P* более 0,11 с;
- 2) расщепление зубца *P*.

## 6.3. Атриовентрикулярные блокады

*Атриовентрикулярная блокада — это нарушение проведения электрического импульса от предсердий к желудочкам.* Как показано на рисунке 6.3, задержка проведения возбуждения от предсердий к желудочкам может произойти на разных участках проводящей системы. При нарушении блокады на уровне предсердий, АВ-узла или основного ствола пучка Гиса говорят о *проксимальной* атриовентрикулярной блокаде. Если задержка проведения импульса произошла одновременно на уровне всех трех ветвей пучка Гиса (так называемая трифасцикулярная, или трехпучковая, блокада), это свидетельствует о *дистальной* атриовентрикулярной блокаде. Чаще всего



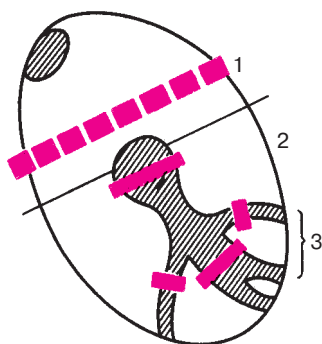
**Рис. 6.2.** ЭКГ при внутрисердечной блокаде

нарушение проведения возбуждения происходит в области АВ-узла, когда развивается узловая проксимальная атриовентрикулярная блокада.

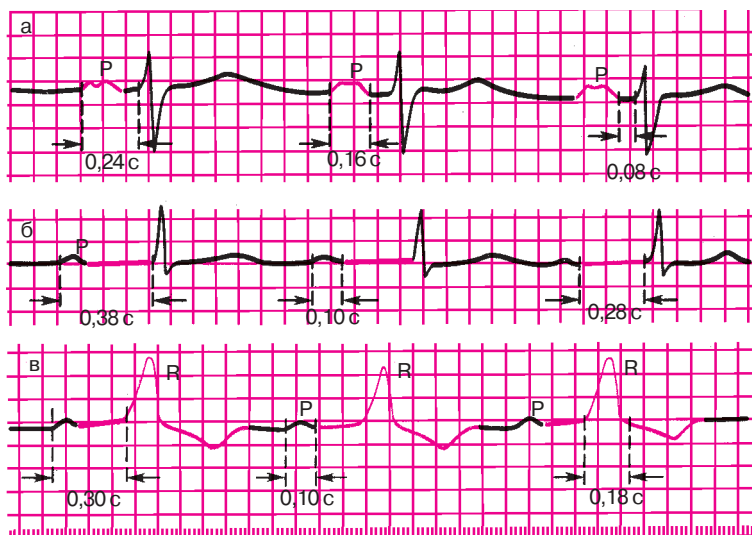
Атриовентрикулярные блокады встречаются у больных с ишемической болезнью сердца, ревмокардитом, острым инфарктом миокарда и другими заболеваниями сердца, а также при передозировке сердечных гликозидов,  $\beta$ -адреноблокаторов, хинидина, верапамила. Различают три степени атриовентрикулярной блокады.

### 6.3.1. Атриовентрикулярная блокада I степени

Атриовентрикулярная блокада I степени характеризуется замедлением предсердно-желудочковой проводимости, что на ЭКГ проявляется постоянным удлинением интервала  $P-Q(R)$  более 0,20 с.



**Рис. 6.3.** Различные варианты локализации атриовентрикулярных блокад: 1 — предсердная проксимальная атриовентрикулярная блокада; 2 — узловая проксимальная атриовентрикулярная блокада; 3 — дистальная (трехпучковая) атриовентрикулярная блокада



**Рис. 6.4.** ЭКГ при атриовентрикулярной блокаде I степени:

*а* – предсердная форма блокады; *б* – узловая форма; *в* – дистальная (трехпучковая) блокада

При наличии *узловой блокады* увеличение продолжительности интервала  $P-Q(R)$  происходит главным образом за счет удлинения сегмента  $P-Q(R)$ , т.е. увеличения времени атриовентрикулярной (узловой) задержки. Форма и продолжительность комплекса  $QRS$  при этом не изменяются (рис. 6.4, б). *Предсердную форму* атриовентрикулярной блокады (рис. 6.4, а) можно предположить в части случаев удлинения интервала  $P-Q(R)$ , когда одновременно имеется расширение зубца  $P$ . Его продолжительность в этих случаях превышает 0,11 с, зубец  $P$  расщеплен, а комплекс  $QRS$  имеет нормальную форму. В этих случаях может быть и сочетание выраженной внутрипредсердной блокады с замедлением предсердно-желудочковой проводимости в АВ-узле. Точная диагностика предсердной формы возможна по гис-электрограмме.

Наконец, при *дистальной форме* атриовентрикулярной блокады I степени (рис. 6.4, в), когда задержка электрического импульса происходит одновременно на уровне трех ветвей пучка Гиса (трехпучковая блокада), наряду с удлинением интервала  $P-Q(R)$  наблюдается выраженная деформация желудочкового комплекса  $QRS$  (рис. 6.4, в) по типу двухпучковой блокады в системе Гиса. Подробное объяснение этих изменений ЭКГ приведено ниже.

### 6.3.2. Атриовентрикулярная блокада II степени

Атриовентрикулярная блокада II степени характеризуется периодически возникающим прекращением проведения отдельных электрических импульсов от предсердий к желудочкам. В результате этого время от времени наблюдается выпадение одного или нескольких желудочковых сокращений. На ЭКГ в этот момент регистрируется только зубец  $P$ , а следующий за ним желудочковый комплекс  $QRST$  отсутствует (рис. 6.5).

При атриовентрикулярной блокаде II степени число сокращений предсердий (количество зубцов  $P$ ) всегда больше числа желудочковых комплексов  $QRST$ . Соотношение предсердного и желудочкового ритмов принято обозначать 2:1, 4:3, 3:2 и т.д. Например, атриовентрикулярная блокада 4:3 означает, что каждым четверым предсердным зубцам  $P$  соответствуют только три желудочковых комплекса  $QRST$ , иными словами, желудочковое сокращение выпадает после каждого четвертого предсердного зубца. При атриовентрикулярной блокаде 2:1 выпадает каждый второй желудочковый комплекс, а при блокаде 3:1 наблюдается выпадение двух подряд комплексов  $QRST$ .

Различают три типа атриовентрикулярной блокады II степени.

**I тип (тип I Мобитца).** При I типе блокады II степени наблюдается постепенное, от одного комплекса к другому, замедление проводимости по АВ-узлу, вплоть до полной задержки одного (редко двух-трех) электрических импульсов. На ЭКГ (см. рис. 6.5) можно заметить при этом постепенное удлинение интервала  $P-Q(R)$  с последующим выпадением желудочкового комплекса  $QRST$ . После удлиненной паузы — периода выпадения сокращения желудочков — проводимость по АВ-узлу восстанавливается, и на ЭКГ вновь регистрируется нормальный или слегка удлиненный интервал  $P-Q(R)$ , после чего весь цикл повторяется снова.

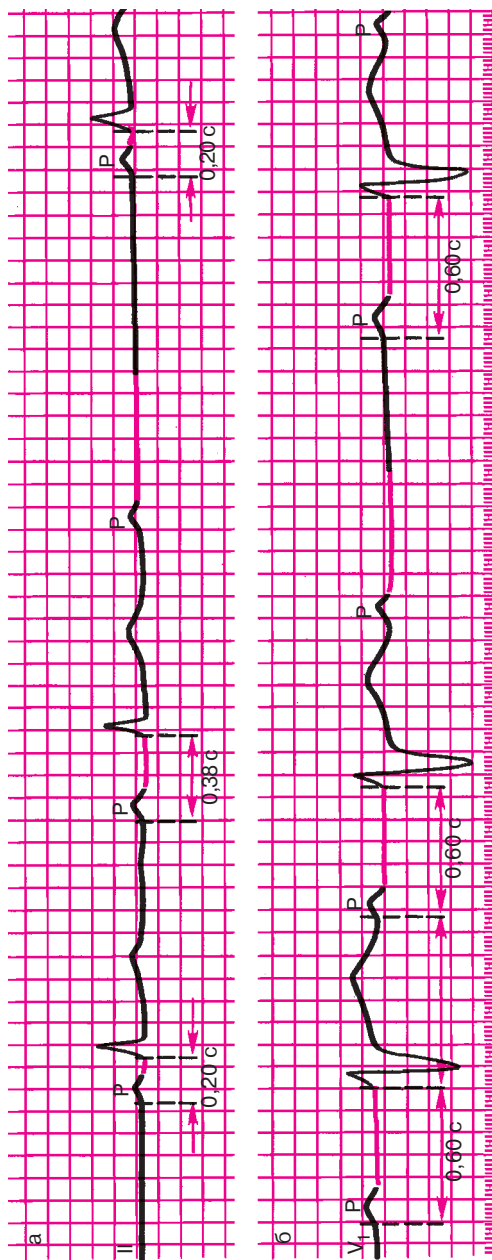
#### Запомните!

Периоды постепенного увеличения интервала  $P-Q(R)$  с последующим выпадением желудочкового комплекса называются периодами Самойлова — Венкебаха.

Тип I атриовентрикулярной блокады II степени чаще всего наблюдается при *проксимальных (узловых)* нарушениях проводимости и поэтому обычно не сопровождается деформацией желудочковых комплексов.

**II тип (тип II Мобитца).** При II типе атриовентрикулярной блокады II степени выпадение отдельных желудочковых сокращений не сопровождается постепенным удлинением интервала  $P-Q(R)$ , кото-





**Рис. 6.5.** ЭКГ при атриовентрикулярной блокаде II степени (3:2):  
 а — I тип (с периодами Венкебаха); б — II тип

рый остается постоянным (нормальным или удлинненным). Выпадение желудочковых комплексов может быть регулярным или беспорядочным. Такой тип блокады чаще наблюдается при дистальном нарушении предсердно-желудочковой проводимости на уровне ветвей пучка Гиса. Поэтому при II типе атриовентрикулярной блокады комплексы *QRS* могут быть расширены и деформированы (см. рис. 6.5).

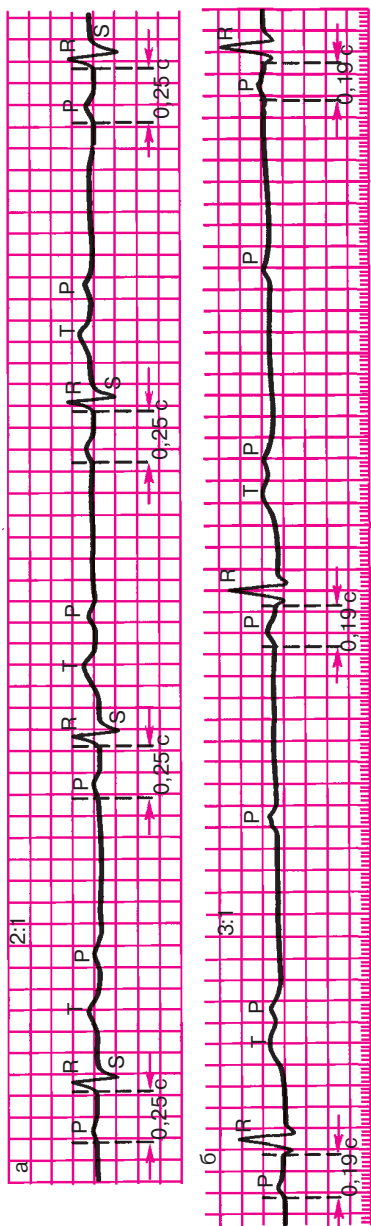
**III тип** атриовентрикулярной блокады II степени (рис. 6.6) получил название *неполной атриовентрикулярной блокады высокой степени* или *далеко зашедшей атриовентрикулярной блокады II степени*, поскольку степень нарушения атриовентрикулярной проводимости при этом значительно выше, чем при I или II типе. При высокой степени неполной атриовентрикулярной блокады на ЭКГ выпадает либо каждый второй (2:1), либо два и более подряд желудочковых комплекса (блокады 3:1, 4:1 и т.д.). Это приводит к резкой брадикардии, на фоне которой могут возникнуть расстройства сознания (головокружения, потеря сознания и т.д.). Кроме того, выраженная желудочковая брадикардия способствует образованию замещающих (выскальзывающих) сокращений и ритмов.

Атриовентрикулярная блокада II степени III типа может встречаться как при *проксимальной*, так и при *дистальной* форме нарушения предсердно-желудочковой проводимости. Поэтому комплексы *QRS* могут быть как неизменными при проксимальной блокаде, так и расширенными и деформированными при дистальной блокаде.

### **6.3.3. Атриовентрикулярная блокада III степени (полная атриовентрикулярная блокада)**

Атриовентрикулярная блокада III степени характеризуется полным прекращением проведения импульса от предсердий к желудочкам, в результате чего предсердия и желудочки возбуждаются и сокращаются независимо друг от друга. Предсердия возбуждаются регулярными импульсами, исходящими из синусового узла или предсердий, обычно с частотой 70–80 в минуту. Источниками возбуждения желудочков служат АВ-соединение или проводящая система желудочков, т.е. эктопические центры автоматизма II или III порядка. Как правило, желудочки возбуждаются при этом регулярно, но с более низкой частотой (от 60 до 30 в минуту).

На ЭКГ при атриовентрикулярной блокаде III степени определяются полное разобщение деятельности предсердий и желудочков: зубцы *P* могут регистрироваться в самые различные моменты систолы и диастолы желудочков, иногда наслаиваясь на комплекс *QRS* или зубцы *T* и деформируя их (рис. 6.7). В отличие от нормального синус-



**Рис. 6.6.** ЭКГ при атриовентрикулярной блокаде II степени (III тип, или неполная атриовентрикулярная блокада высокой степени):  
 а – 2:1; б – 3:1

сового ритма или неполной атриовентрикулярной блокады I или II степени при полной атриовентрикулярной блокаде на ЭКГ нельзя обнаружить известной нам закономерной взаимосвязи комплексов *QRS* и всегда предшествующего им зубца *P*. Это является главным признаком полной атриовентрикулярной блокады.

В большинстве случаев интервалы *P–P* и *R–R* постоянны, но *R–R* больше, чем *P–P*.

Если имеется *проксимальная* атриовентрикулярная блокада III степени, водитель ритма желудочков обычно расположен в АВ-соединении ниже места блокады (см. рис. 6.7). Поэтому возбуждение распространяется по проводящей системе желудочков обычным путем и комплексы *QRS* не изменены. Число желудочковых сокращений обычно не ниже 40–60 в минуту.

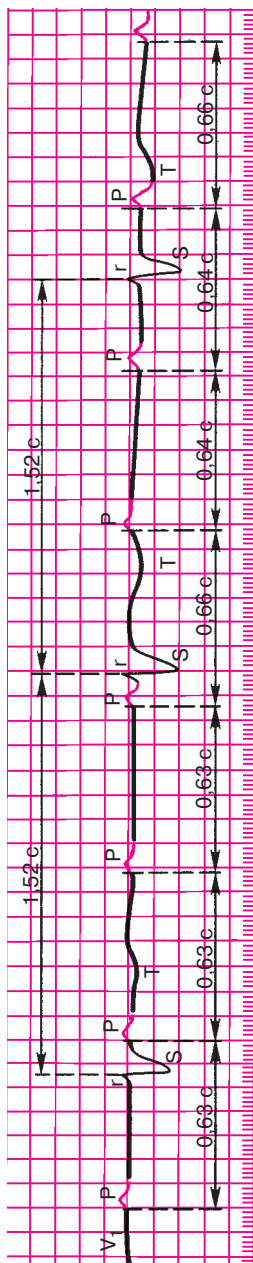
Если имеется полная *дистальная (трифасцикулярная)* атриовентрикулярная блокада, источник ритма желудочков расположен в одной из ветвей пучка Гиса. Ход возбуждения желудочков резко нарушен, и комплексы *QRS* уширены и деформированы, а число желудочковых сокращений не превышает 40–45 в минуту.

## 6.4. Синдром Морганьи–Адамса–Стокса

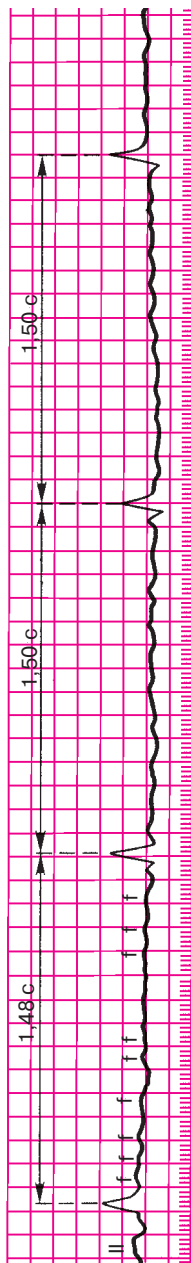
Атриовентрикулярная блокада II и III степени, особенно дистальная форма полной атриовентрикулярной блокады, часто сопровождается выраженными гемодинамическими нарушениями, обусловленными снижением минутного объема крови и гипоксией органов, в первую очередь головного мозга.

Особенно опасны в этом отношении длительные периоды асистолии желудочков, т.е. периоды отсутствия эффективных сокращений желудочков, возникающие в результате перехода атриовентрикулярной блокады II степени в полную атриовентрикулярную блокаду, когда еще не начал функционировать новый эктопический водитель ритма желудочков, расположенный ниже уровня блокады. Асистолия желудочков может развиваться и при резком угнетении автоматизма эктопических центров II и III порядка при блокаде III степени. Наконец, причиной асистолии могут служить трепетание или фибрилляция желудочков (см. раздел 5.3.5), часто наблюдающиеся при полной атриовентрикулярной блокаде.

Если асистолия желудочков длится дольше 10–20 с, больной теряет сознание, развивается судорожный синдром, что обусловлено гипоксией головного мозга. Такие приступы получили название *приступов Морганьи–Адамса–Стокса*. Прогноз у больных с приступами Морганьи–Адамса–Стокса плохой, поскольку каждый из этих приступов может закончиться летальным исходом.



**Рис. 6.7.** ЭКГ при полной атриовентрикулярной блокаде (III степень). Полное разобщение ритма предсердий и желудочков. *Описание в тексте*



**Рис. 6.8.** ЭКГ при синдроме Фредерика: сочетание мерцания (фибрилляции) предсердий и полной атриовентрикулярной блокады. Хорошо заметны волны мерцания *f*

## 6.5. Синдром Фредерика

*Синдромом Фредерика называется сочетание полной атриовентрикулярной блокады с мерцанием или трепетанием предсердий.* При этом на ЭКГ вместо зубцов *P* регистрируются волны мерцания (*f*) или трепетания (*F*) предсердий и комплексы *QRST*, часто уширенные и деформированные (рис. 6.8). Ритм желудочков правильный, число желудочковых сокращений в зависимости от локализации эктопического водителя, замещающего ритм желудочков, от 30 до 60 в минуту.

### Запомните!

Основными электрокардиографическими признаками атриовентрикулярной блокады являются:

- 1) при I степени — увеличение продолжительности интервала *P–Q(R)* более 0,20 с;
- 2) при II степени — выпадение отдельных желудочковых комплексов *QRST*;
- 3) при III степени — полное разобщение предсердного (*P*) и желудочкового (*QRST*) ритмов и снижение числа желудочковых сокращений до 60–30 в минуту или меньше.

## 6.6. Электрограмма пучка Гиса при атриовентрикулярных блокадах

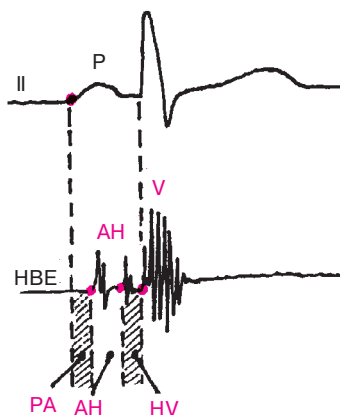
На рисунке 6.9 представлена нормальная электрограмма пучка Гиса (НВЕ), которая состоит из трех групп осцилляций, каждая из которых соответствует активации определенного отдела проводящей системы.

### Запомните!

На электрограмме пучка Гиса группа осцилляций *A* соответствует деполяризации нижней части предсердий, группа осцилляций *H* обусловлена активацией общего ствола пучка Гиса, а группа осцилляций *V* вызвана деполяризацией миокарда желудочков.

Сопоставление электрограммы пучка Гиса с зубцом *P* стандартной ЭКГ позволяет количественно оценить ряд интервалов:

- 1) интервал *P–A* (от начала зубца *P* ЭКГ до начала группы осцилляций *A* на *НВЕ*) отражает время проведения электрического импульса по предсердиям;
- 2) интервал *A–H* (от начала осцилляций *A* до начала осцилляций *H*) соответствует времени проведения по АВ-соединению;
- 3) интервал *H* (продолжительность осцилляций группы *H*) от-



**Рис. 6.9.** Схема анализа интервалов электрограммы пучка Гиса (HBE).

*Объяснение в тексте*

ражает время проведения по общему стволу пучка Гиса; 4) интервал  $H-V$  (от начала осцилляций  $H$  до первых отклонений желудочкового комплекса) соответствует проведению импульса по пучку Гиса, его ветвям и волокнам Пуркинье. В таблице 6.1 представлены нормальные значения указанных интервалов.

Использование метода электрографии пучка Гиса позволяет уточнить локализацию атриовентрикулярной блокады. В зависимости от уровня блокирования электрического импульса в атриовентрикулярной системе М.С.Кушаковский и Н.Б.Журавлева выделяют 5 типов АВ-блокад (табл. 6.2). Характерно, что каждый из этих типов может достигать различной степени блокирования электрического импульса (от I до III сте-

*Таблица 6.1*

### Нормальные значения интервалов электрограммы пучка Гиса

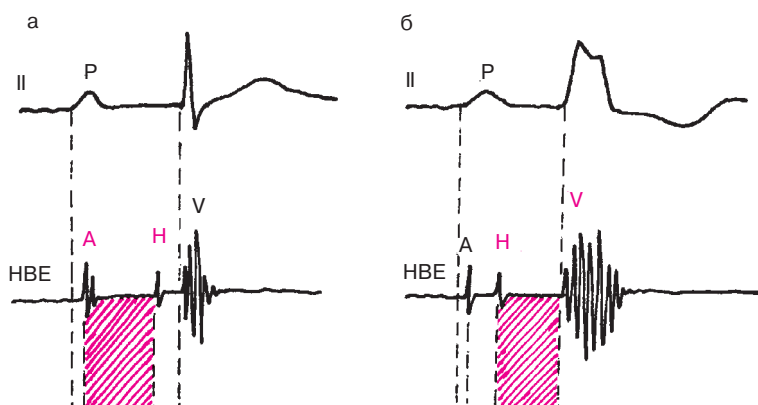
Интервал	Участок проводящей системы	Продолжительность (мс)
P—A	Предсердия	15—50
A—H	АВ-соединение	50—120
H	Общий ствол пучка Гиса	15—20
H—V	Общий ствол и ветви пучка Гиса, волокна Пуркинье	30—55

Таблица 6.2

**Топографическая классификация АВ-блокад  
(по М.С.Кушаковскому и Н.Б.Журавлевой)**

Тип АВ-блокады	Уровень блокирования	Возможные степени АВ-блокады
Межузловая (Р—А-блокада)	Правое предсердие (межузловые тракты)	I степень; II степень (тип I Мобитца)
Узловая (А—Н-блокада)	АВ-соединение	I степень; II степень (тип I и III Мобитца); III степень
Стволовая (Н <sub>1</sub> Н <sub>2</sub> -блокада)	Общий ствол пучка Гиса	I степень; II степень (тип I, II и III); III степень
Трехпучковая (Н—V-блокада)	Обе ножки пучка Гиса	I степень; II степень (тип I, II и III); III степень
Комбинированные блокады	На нескольких уровнях	Сочетание различных степеней блокады

пени) и, наоборот, каждой из трех степеней блокады может соответствовать разный уровень нарушения проводимости. Так, при атриовентрикулярной блокаде I степени в половине случаев наблюдается узловая форма блокады, проявляющаяся увеличением интервала А—Н электрограммы пучка Гиса больше 120 мс, тогда как интервалы Р—А и Н—V имеют нормальную продолжительность (рис. 6.10, а). Часто встречается также трех-



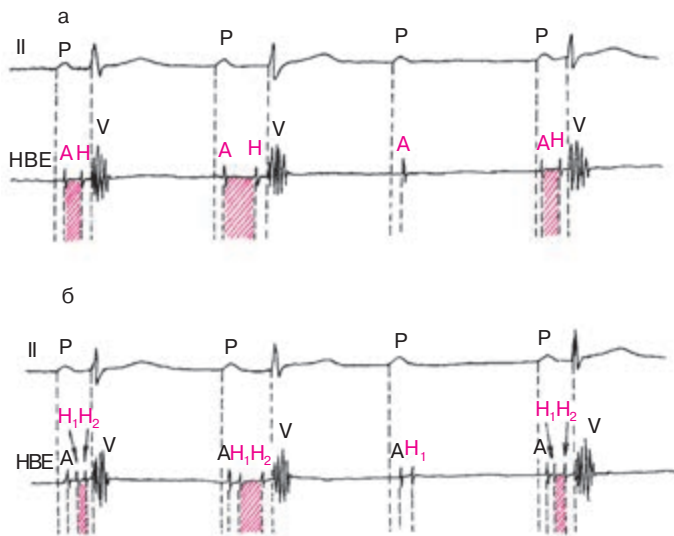
**Рис. 6.10.** Электрограмма пучка Гиса при узловом (а) и трехпучковом (б) типах атриовентрикулярной блокады I степени. *Объяснение в тексте*



пучковая атриовентрикулярная блокада I степени, для которой характерно увеличение  $H-V$ -интервала больше 55 мс (рис. 6.10, б). При стволовом типе атриовентрикулярной блокады I степени наблюдается увеличение продолжительности группы осцилляций Н ( $H_1$ ,  $H_2$ ) больше 20 мс, а при комбинированной блокаде — удлинение интервалов  $A-H$  и  $H-V$ .

Такая же картина может наблюдаться при атриовентрикулярной блокаде II степени, проявляющейся периодическим выпадением желудочкового комплекса. Наиболее часто встречающийся узловой тип блокады характеризуется увеличением интервала  $A-H$  электрограммы пучка Гиса (рис. 6.11, а), тогда как при редко встречающейся стволовой атриовентрикулярной блокаде II степени наблюдается увеличение продолжительности группы осцилляций Н ( $H_1$ ,  $H_2$ ) (рис. 6.11, б). Полная атриовентрикулярная блокада III степени чаще носит характер трехпучковой блокады, хотя блокирование электрического импульса может происходить и на уровне АВ-соединения (узловой тип), общего ствола пучка Гиса.

Таким образом, уточнение локализации атриовентрикулярной блокады I–III степени с помощью электрографии пучка Гиса позволяет лучше понять конкретные механизмы, вызвавшие нарушение проводимости, и оценить прогноз заболевания. Однако следует помнить, что



**Рис. 6.11.** Электрограмма пучка Гиса у больных с атриовентрикулярной блокадой II степени типа I Мобитца:

*а* — узловой тип блокады; *б* — стволовой тип блокады. В обоих случаях третий зубец P блокирован

эта важная информация, получаемая с помощью сложного инвазивного метода исследования, не должна являться самоцелью. Проведение этого дополнительного исследования может быть оправдано только в том случае, если решается вопрос показаний к *оперативному вмешательству*, например, у больных с постинфарктным кардиосклерозом и хронической аневризмой левого желудочка, осложненными прогрессирующей сердечной недостаточностью и (или) тяжелыми нарушениями ритма и проводимости, требующими хирургической коррекции.

## 6.7. Блокада ножек и ветвей пучка Гиса

*Блокадой ножек или ветвей пучка Гиса называется замедление или полное прекращение проведения возбуждения по одной, двум или трем ветвям пучка Гиса.*

Различают следующие блокады.

*Однопучковые блокады* — поражение одной ветви пучка Гиса: а) блокада правой ножки (ветви); б) блокада левой передней ветви; в) блокада левой задней ветви.

*Двухпучковые блокады* — сочетанное поражение двух из трех ветвей пучка Гиса (в разных вариантах): а) блокада левой ножки (сочетание блокады левых передней и задней ветвей); б) блокада правой ветви и левой передней ветви; в) блокада правой ветви и левой задней ветви.

*Трехпучковые блокады* — одновременное поражение всех трех ветвей пучка Гиса.

Кроме того, выделяют так называемую *очаговую внутрижелудочковую блокаду*, характеризующуюся нарушением проведения в каком-либо ограниченном участке системы волокон Пуркинье.

При полном прекращении проведения возбуждения по той или иной ветви или ножке пучка Гиса говорят о полной блокаде (слово «полная» в заключении по ЭКГ обычно не пишется). Частичное замедление проводимости свидетельствует о неполной блокаде. Блокады ножек или ветвей пучка Гиса развиваются при остром инфаркте миокарда, атеросклеротическом кардиосклерозе, миокардитах, заболеваниях, сопровождающихся выраженной гипертрофией желудочков (пороки сердца, хроническое легочное сердце и др.).

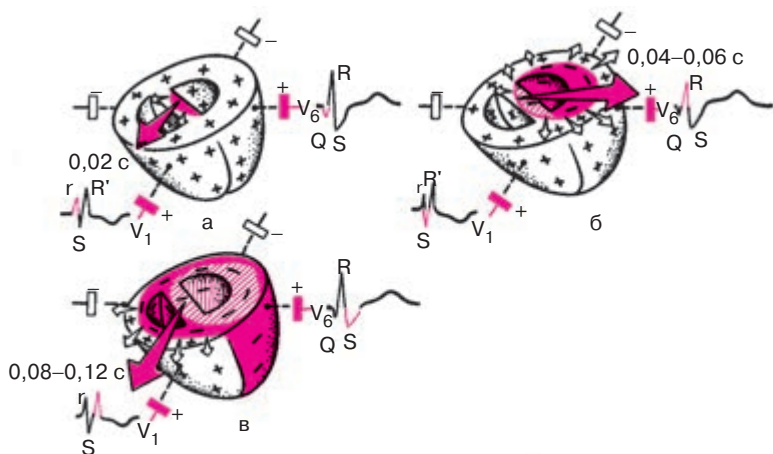
### 6.7.1. Блокада одной ветви пучка Гиса (однопучковые блокады)

#### 6.7.1.1. Блокада правой ножки (ветви) пучка Гиса

При *полной блокаде правой ветви пучка Гиса* полностью прекращается проведение возбуждения по правой ветви. В результате правый

желудочек и правая половина межжелудочковой перегородки возбуждаются необычным путем: волна деполяризации переходит сюда с левой стороны межжелудочковой перегородки и от левого желудочка, возбуждающихся первыми, и по сократительным мышечным волокнам медленно охватывает миокард правого желудочка. Это резко меняет последовательность распространения волны деполяризации, что и является причиной резкого изменения конфигурации желудочкового комплекса *QRS*, особенно в грудных отведениях.

На рисунке 6.12, а видно, что в начальный момент деполяризация желудочков не нарушена, поскольку первой, как и в норме, возбуждается левая половина межжелудочковой перегородки. Поэтому начальный моментный вектор (0,02 с), как и в норме, ориентирован слева направо и несколько вперед, т.е. в сторону положительного электрода отведения  $V_1$ . В этом отведении фиксируется небольшой положительный зубец  $r_{V_1}$ , отражающий распространение возбуждения по межжелудочковой перегородке. Начальный вектор 0,02 с *QRS* проецируется на отрицательную половину отведения  $V_6$ , и поэтому здесь регистрируется небольшое отрицательное отклонение — зубец  $q_{V_6}$ .



**Рис. 6.12.** Распространение волны возбуждения при блокаде правой ножки пучка Гиса:

*а* — начало деполяризации левой половины межжелудочковой перегородки;  
*б* — деполяризация левого желудочка; *в* — замедленная деполяризация правого желудочка. Красными стрелками показаны моментные векторы деполяризации желудочков, белыми — направление распространения волны возбуждения

В следующую стадию деполяризации желудочков (рис. 6.12, б), в связи с тем что правая ножка пучка Гиса блокирована полностью, возбуждение распространяется только по левому желудочку. Правый желудочек в этот период не возбуждается. Поэтому средний моментный вектор (0,04 с), а затем и векторы 0,06 с и 0,07 с *QRS* ориентированы справа налево в сторону положительного электрода  $V_6$ . В этом отведении регистрируется положительный зубец *R*, соответствующий распространению возбуждения по левому желудочку. Поскольку векторы 0,04–0,06 с проецируются при этом на отрицательную часть оси отведения  $V_1$ , как это показано на рисунке 6.12, в этом отведении появляется отрицательный зубец *S*.

В конечной стадии деполяризации желудочков происходит возбуждение правого желудочка с опозданием на 0,04–0,06 с, т.е. в период 0,08–0,12 с *QRS*. Как было указано выше, оно осуществляется необычным путем — по мышечным волокнам. Поэтому возбуждение правого желудочка замедлено, оно происходит, когда левый желудочек уже возбудился. Конечные векторы деполяризации желудочков (0,08–0,12 с) обращены вправо вперед, т.е. в сторону положительного электрода  $V_1$ , и проецируются на положительную часть этого отведения, в связи с чем в отведении  $V_1$  регистрируется второй положительный зубец  $R'_{V_1}$ , отражающий процесс распространения возбуждения по правому желудочку. Амплитуда зубца  $R'_{V_1}$  обычно больше, чем зубца  $r_{V_1}$ . Зубец  $R'_{V_1}$  уширен и часто зазубрен.

Как видно на рисунке 6.12, в, конечный моментный вектор 0,08–0,12 с, связанный с замедленным возбуждением правого желудочка, проецируется на отрицательную часть оси отведения  $V_6$ . Поэтому в отведении  $V_6$  фиксируется в этот период *QRS* уширенный зубец *S*.

Таким образом, при полной блокаде правой ножки пучка Гиса в отведении  $V_1$  регистрируется комплекс *QRS* типа  $rSR'$  или  $rsR'$ , т.е. комплекс, имеющий характерный М-образный вид.

Продолжительность комплекса *QRS* превышает 0,12 с. В левых грудных отведениях ( $V_5$ ,  $V_6$ ) регистрируется комплекс *QRS* типа  $qRs$  с уширенным и нередко зазубренным зубцом *S*.

В стандартных и усиленных однополюсных отведениях от конечностей желудочковый комплекс *QRS* напоминает соответствующую комплексы в грудных отведениях. В отведениях III и aVR, положительные электроды которых расположены справа, наблюдается типичная для блокады правой ножки пучка Гиса форма *QRS*, имеющего М-образный вид ( $rSR'$ ,  $rsR'$  или  $rR'$ ), но зубец  $R'$  обычно невысокий.

В отведениях, положительные электроды которых расположены слева (I и aVL), комплекс *QRS* напоминает таковой в левых грудных

отведениях  $V_{5,6}$  ( $QRS$ ) с уширенным и нередко зазубренным зубцом  $S$ . Электрическая ось сердца имеет нормальное, горизонтальное или вертикальное положение.

Изменение последовательности распространения волны возбуждения при блокаде правой ножки пучка Гиса приводит к соответствующему нарушению последовательности движения волны реполяризации по желудочкам. Это ведет к изменению ориентации векторов реполяризации желудочков влево и назад, что дает в отведении  $V_1$  в период реполяризации желудочков смещение сегмента  $RS-T$  ниже изолинии и асимметричный отрицательный или двухфазный ( $-+$ ) зубец  $T$ , имеющий пологий спуск и более крутой подъем, как это показано на рисунке 6.12. В противоположность этому в отведении  $V_6$  иногда регистрируются небольшой подъем сегмента  $RS-T$  выше изолинии и положительный зубец  $T$ .

В стандартных и усиленных отведениях от конечностей при блокаде правой ножки пучка Гиса регистрируются сходные изменения сегмента  $RS-T$  и зубца  $T$ . В частности, в отведениях, положительные электроды которых расположены справа (III и aVF), могут появиться снижение сегмента  $RS-T$  и отрицательный зубец  $T$ .

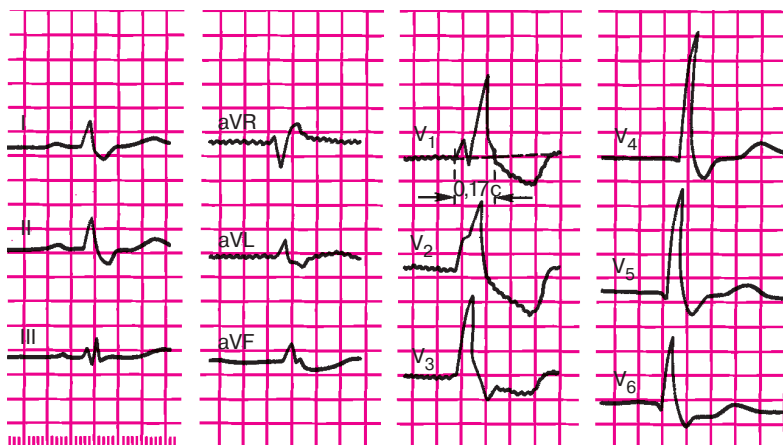
### **Запомните!**

Электрокардиографическими признаками полной блокады правой ножки пучка Гиса являются:

- 1) наличие в правых грудных отведениях  $V_{1,2}$  (реже в отведениях от конечностей III и aVF) комплексов  $QRS$  типа  $rSR'$  или  $rsR'$ , имеющих М-образный вид, причем  $R' > r$ ;
- 2) наличие в левых грудных отведениях ( $V_5, V_6$ ) и в отведениях I, aVL уширенного, нередко зазубренного зубца  $S$ ;
- 3) увеличение длительности (ширины) комплекса  $QRS$  более 0,12 с;
- 4) наличие в отведении  $V_1$  (реже в отведении III) депрессии сегмента  $RS-T$  с выпуклостью, обращенной вверх, и отрицательного или двухфазного ( $-+$ ) асимметричного зубца  $T$ .

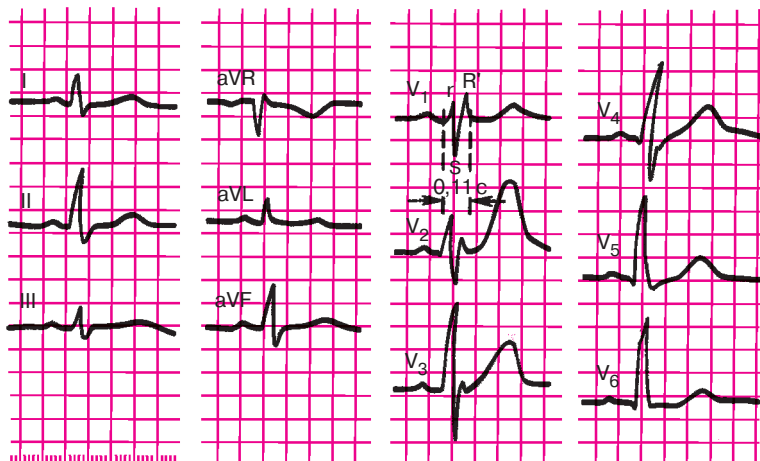
На рисунке 6.13 приведена типичная ЭКГ при полной блокаде правой ножки пучка Гиса.

При *неполной блокаде правой ножки пучка Гиса* проведение импульса по правой ножке сохранено, но оно несколько замедлено. В этом случае в отведении  $V_1$ , так же как и при полной блокаде, регистрируются комплексы, имеющие М-образный вид ( $rSr'$  или  $rsR'$ ). Зубец  $R'_{V_1}$  нередко слегка уширен (рис. 6.14). В отведениях  $V_6$  и I оп-



**Рис. 6.13.** ЭКГ при полной блокаде правой ножки пучка Гиса.

В правом грудном отведении ( $V_1$ ) регистрируется комплекс типа  $rSR'$ ; в левых грудных отведениях ( $V_{5,6}$ ) и отведениях I и aVL — уширенный зубец S; длительность QRS — 0,17 с; в отведении  $V_1$ – $V_3$  — депрессия сегмента RS–T и отрицательный зубец T



**Рис. 6.14.** ЭКГ при неполной блокаде правой ножки пучка Гиса.

Комплекс QRS в отведениях  $V_1$  и  $V_2$  имеет вид  $rSR'$ . Длительность QRS — не более 0,11 с

ределяется небольшое уширение зубца  $S$ . В отличие от полной блокады в этих случаях длительность комплекса  $QRS$  менее 0,12 с (обычно 0,09–0,11 с), а изменения сегмента  $RS-T$  и зубца  $T$  встречаются редко.

### Запомните!

Основными электрокардиографическими признаками неполной блокады правой ножки пучка Гиса являются:

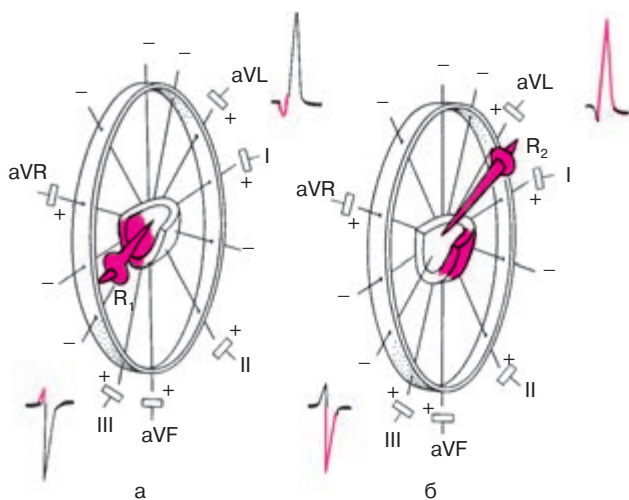
- 1) наличие в отведении  $V_1$  комплекса  $QRS$  типа  $rSr'$  или  $rSR'$ , а в отведениях  $I$  и  $V_6$  – слегка уширенного зубца  $S$ ;
- 2) длительность комплекса  $QRS$  0,09–0,11 с.

### 6.7.1.2. Блокада левой передней ветви пучка Гиса

При полной блокаде левой передней ветви пучка Гиса полностью нарушено проведение возбуждения по этой ветви к передней стенке левого желудочка. Деполяризация правого желудочка при этом не нарушена. В левом желудочке возбуждение беспрепятственно проводится по левой задней ветви пучка Гиса, волна деполяризации в короткое время охватывает межжелудочковую перегородку и нижние отделы задней стенки левого желудочка. Через 0,02 с после этого возбуждение достигает миокарда передней стенки левого желудочка в основном по анастомозам системы волокон Пуркинье, существующим между задней и передней левыми ветвями. Иными словами, последовательность охвата возбуждением миокарда левого желудочка резко нарушена и протекает как бы в два этапа (рис. 6.15): вначале возбуждаются межжелудочковая перегородка и нижние отделы задней стенки (рис. 6.15, а), а затем переднебоковая стенка левого желудочка (рис. 6.15, б).

Начальный вектор деполяризации ( $R_1$ ), отражающий возбуждение правого желудочка и нижних отделов левого желудочка, ориентирован вниз и несколько вправо, в сторону отрицательных электродов отведений  $I$  и  $aVL$  и положительных полюсов отведений  $III$ ,  $aVF$  (см. рис. 6.15). В связи с этим на ЭКГ в отведениях  $I$  и  $aVL$  регистрируется небольшой зубец  $q$ , а в отведениях  $II$ ,  $III$  и  $aVF$  – низкоамплитудный зубец  $r$ .

Когда волна деполяризации по анастомозам между задней и передней ветвями пучка Гиса достигнет переднебоковой стенки, вектор конечной деполяризации левого желудочка ( $R_2$ ), который формируется преимущественно под действием активации передних (верхних) его отделов, ориентирован вверх, слегка вперед и влево, как показано на



**Рис. 6.15.** Распространение возбуждения по левому желудочку и межжелудочковой перегородке при блокаде левой передней ветви пучка Гиса:

*а* — первый момент деполяризации (0,02–0,03 с) — возбуждение межжелудочковой перегородки и нижних отделов задней стенки левого желудочка (вектор  $R_1$ );  
*б* — второй момент деполяризации (0,04–0,08 с) — возбуждение переднебоковой стенки левого желудочка (вектор  $R_2$ )

рисунке 6.15, б. Поскольку он обращен в сторону положительных электродов отведений I и aVL, в этих отведениях регистрируется высокий зубец R, а в отведениях II, III и aVF — глубокий зубец S (вектор  $R_2$  ориентирован к отрицательным полюсам осей отведений II, III, aVF).

Таким образом, при блокаде левой передней ветви пучка Гиса в отведениях I и aVL фиксируется комплекс типа *qR* с высоким зубцом R, а в отведениях III, II и aVF — комплекс типа *rS* с глубоким зубцом S. Такое соотношение зубцов R и S в отведениях от конечностей характерно для отклонения электрической оси влево. Угол  $\alpha$  при блокаде левой передней ветви пучка Гиса обычно составляет  $-30^\circ$ ,  $-60^\circ$  или даже  $-90^\circ$ . Поворот электрической оси сердца влево является весьма существенным признаком блокады левой передней ветви пучка Гиса.

В связи с наличием широкой сети анастомозов между проводниковыми волокнами задней и передней левых ветвей пучка Гиса время полного охвата возбуждением левого желудочка увеличивается лишь на 0,01–0,02 с. Поэтому длительность комплекса QRS обычно не превышает 0,10–0,11 с.



**Запомните!**

Электрокардиографическими признаками полной блокады левой передней ветви пучка Гиса являются:

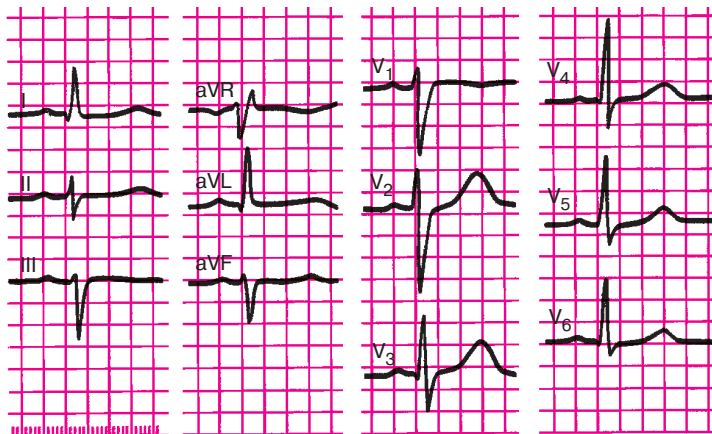
- 1) резкое отклонение электрической оси сердца влево (угол  $\alpha < -30^\circ$ );
- 2)  $QRS$  в отведениях I, aVL типа  $qR$ , III, aVF, II типа  $rS$ ;
- 3) общая длительность комплекса  $QRS$  не превышает 0,10–0,11 с.

На рисунке 6.16 представлена ЭКГ больного с блокадой левой передней ветви пучка Гиса.

### 6.7.1.3. Блокада левой задней ветви пучка Гиса

При блокаде левой задней ветви пучка Гиса нарушено проведение электрического импульса по этой ветви к задненижним отделам левого желудочка. В связи с этим, так же как и при блокаде левой передней ветви, изменяется последовательность охвата возбуждением миокарда левого желудочка. Только теперь возбуждение беспрепятственно проводится вначале по левой передней ветви пучка Гиса, быстро охватывает миокард передней стенки и только после этого «спускается» по анастомозам волокон Пуркинье к миокарду задненижних отделов левого желудочка.

Начальный вектор левожелудочковой деполяризации ( $R_1$ ), обусловленный возбуждением передневерхних отделов левого желудочка,

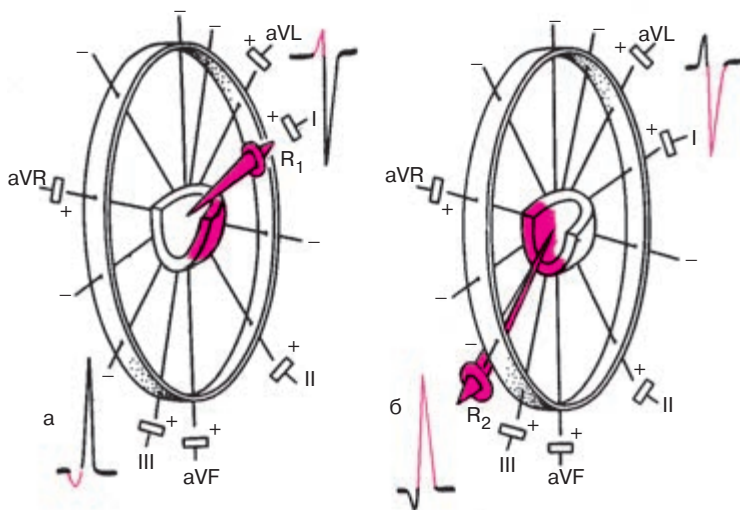


**Рис. 6.16.** ЭКГ при блокаде левой передней ветви пучка Гиса. Резкое отклонение электрической оси сердца влево (угол  $\alpha = -35^\circ$ ), увеличение длительности  $QRS$  до 0,1 с

в течение короткого времени обращен вверх, вперед и влево, в сторону положительных электродов отведений I и aVL, как это показано на рисунке 6.17, а. Поэтому на ЭКГ в этих отведениях регистрируется относительно небольшой зубец  $r'_{I, aVL}$ , а в отведениях III, II и aVF — небольшой зубец  $q_{III, II, aVF}$ .

Когда начнется возбуждение задненижних отделов левого желудочка и задних отделов межжелудочковой перегородки, вектор деполяризации желудочков  $R_2$  будет ориентирован вниз, назад и несколько вправо (рис. 6.17, б). Он направлен в сторону положительных электродов II, III и aVF, в которых регистрируются высокие зубцы  $R$ . Наоборот, в отведениях I и aVL формируются глубокие зубцы  $S$ . Такое направление векторов остается в течение большей части возбуждения желудочков до конца процесса.

Итак, в отведениях I и aVL желудочковые комплексы имеют вид  $rS$ , а во II, III и aVF —  $qR$ . Вам, очевидно, уже ясно, что подобное соотношение зубцов  $R$  и  $S$  свидетельствует о повороте электрической оси сердца вправо. Электрокардиографическим признаком блокады левой задней ветви пучка Гиса является поворот электри-



**Рис. 6.17.** Распространение возбуждения при блокаде левой задней ветви пучка Гиса:

*а* — в начальный период деполяризации (0,02–0,03 с) возбуждаются передневерхние отделы левого желудочка (вектор  $R_1$ ), *б* — в дальнейшем и до конца деполяризации преобладает ЭДС задненижних отделов левого желудочка (вектор  $R_2$ )

ческой оси сердца вправо: угол  $\alpha > +120^\circ$ . Как и при блокаде левой передней ветви, продолжительность комплекса *QRS* колеблется от 0,08 до 0,11 с.

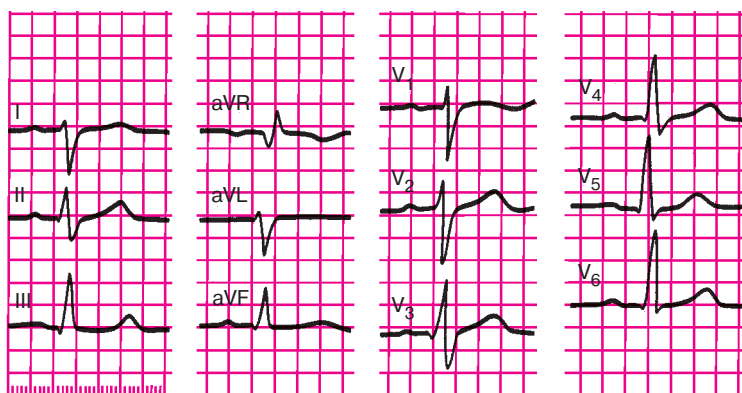
### Запомните!

Электрокардиографическими признаками блокады левой задней ветви пучка Гиса являются:

- 1) резкое отклонение электрической оси сердца вправо (угол  $\alpha > +120^\circ$ );
- 2) форма комплекса *QRS* в отведениях I и aVL типа *rS*, а в отведениях III, aVF—типа *qR*;
- 3) продолжительность комплекса *QRS* в пределах 0,08–0,11 с.

Следует подчеркнуть, что основной электрокардиографический признак блокады левой задней ветви пучка Гиса — поворот электрической оси сердца вправо — может наблюдаться также при гипертрофии правого желудочка (см. главу 7). Поэтому диагноз блокады левой задней ветви может быть поставлен только после исключения целого ряда заболеваний, ведущих к развитию гипертрофии правого желудочка: хронических заболеваний легких, митрального стеноза, некоторых врожденных пороков сердца.

На рисунке 6.18 представлена типичная ЭКГ больного с блокадой левой задней ветви пучка Гиса.



**Рис. 6.18.** ЭКГ при блокаде левой задней ветви пучка Гиса.

Имеется отклонение электрической оси сердца вправо (угол  $\alpha$  более  $+120^\circ$ ), длительность *QRS* — 0,11 с. Комплекс *QRS* имеет форму *rS* в отведениях I, aVL и *qR* в отведениях III и aVF

### 6.7.2. Сочетанные блокады двух ветвей пучка Гиса (двухпучковые блокады)

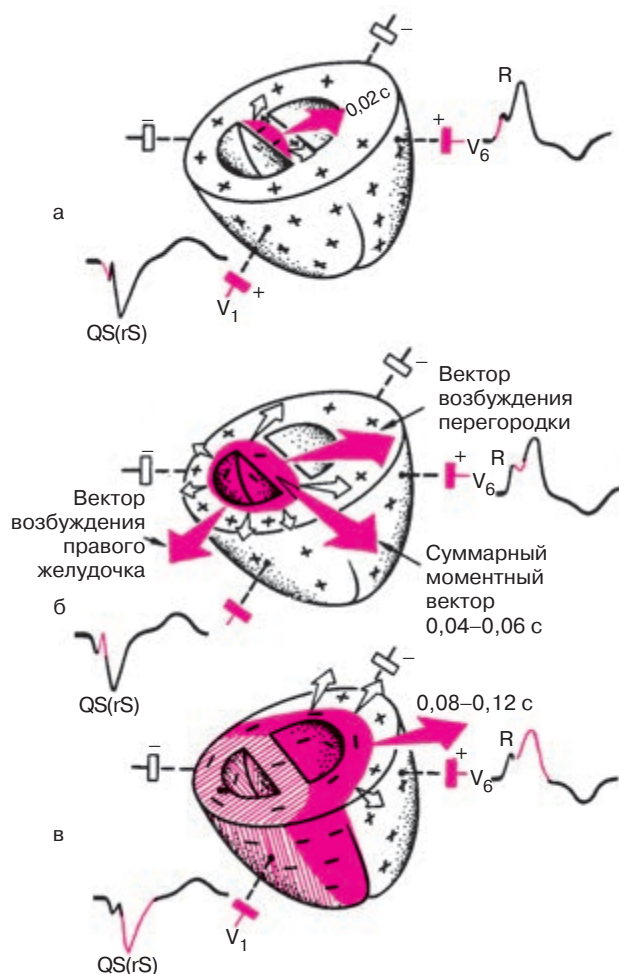
#### 6.7.2.1. Блокада левой ножки пучка Гиса (сочетанная блокада обеих левых ветвей пучка Гиса)

Блокада левой ножки пучка Гиса характеризуется нарушением проведения электрического импульса по основному стволу ножки до ее разделения на две ветви либо одновременным поражением левой передней и левой задней ветвей пучка Гиса.

При полной блокаде левой ножки левый желудочек возбуждается необычным путем: волна деполяризации приходит сюда со стороны правого желудочка с большим опозданием (на 0,04–0,06 с) и медленно распространяется на миокард левого желудочка. Это приводит к резкой деформации комплекса  $QRS$  и нарушению процесса реполяризации.

Рассмотрим более подробно распространение волны возбуждения по сердцу при полной блокаде левой ножки пучка Гиса (рис. 6.19). Деполяризация желудочков начинается с возбуждения межжелудочковой перегородки, однако в связи с блокадой левой ножки пучка Гиса волна деполяризации охватывает вначале только правую половину перегородки. Между правой и левой ее половинами возникает разность потенциалов. При этом начальный моментный вектор деполяризации — вектор 0,02 с — ориентирован справа налево в сторону положительных электродов левых грудных отведений ( $V_5, V_6$ ), в которых фиксируется положительное отклонение — начало зубца  $R$ . Наоборот, в отведениях  $V_1, V_2$  обычно регистрируется отрицательное отклонение — зубец  $q$  — начало комплекса  $QS$ .

В следующий момент времени начинается деполяризация правого желудочка, хотя одновременно продолжается возбуждение межжелудочковой перегородки, поскольку ее левая половина вследствие блокады проведения все еще оказывается невозбужденной (рис. 6.19, б). Иными словами, в этот период наблюдается существование двух разнонаправленных векторов: вектор, связанный с продолжающейся деполяризацией перегородки, направлен в сторону положительных электродов левых грудных отведений ( $V_5, V_6$ ), а вектор правожелудочковой деполяризации — вправо, в сторону правых грудных отведений ( $V_1, V_6$ ). Взаимодействие этих двух разнонаправленных векторов и обуславливает сложную конфигурацию зубца  $R_{V_6}$  и комплекса  $QS_{V_1}$ . В частности, кратковременное преобладание вектора правожелудочковой деполяризации, обращенного вправо, к положительному электроду отведения  $V_1$ , приводит к появлению в этом отведении на нисходящем колене комплекса  $QS$  или зубца  $S$  небольшой зазубрины, на-



**Рис. 6.19.** Распространение волны возбуждения по желудочкам при полной блокаде левой ножки пучка Гиса:

*а* — начальный момент деполяризации (0,02 с) — возбуждение правой половины межжелудочковой перегородки; *б* — второй момент деполяризации (0,04–0,07 с) — возбуждение правого желудочка и продолжающаяся деполяризация правой половины межжелудочковой перегородки; суммируя, оба вектора дают небольшой результирующий вектор, ориентированный влево; *в* — конечный момент деполяризации (0,08–0,12 с) — возбуждение левого желудочка. Красными стрелками показаны моментные векторы деполяризации желудочков, белыми — направление распространения волны возбуждения

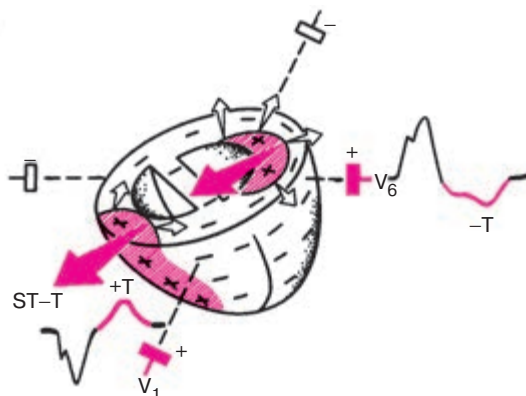
правленной вверх, а в отведении  $V_6$  — зазубрины на восходящем колене зубца  $R_{V_6}$ , направленной вниз.

В конце желудочковой деполяризации (рис. 6.19, в) происходит возбуждение левого желудочка. К этому моменту все остальные отделы сердца возбуждены, и конечный моментный вектор деполяризации ( $R_2$ ) формируется только под влиянием замедленной активации левого желудочка. Вектор имеет в связи с этим значительную величину и обращен также в сторону положительных электродов левых грудных отведений ( $V_5, V_6$ ). В этих отведениях регистрируется уширенный, высокоамплитудный зубец  $R$ , а в отведениях  $V_1, V_2$  — широкий и глубокий зубец  $S$  (комплекс  $rS$ ) или комплекс  $QS$ .

Таким образом, основным электрокардиографическим признаком полной блокады левой ножки пучка Гиса является наличие уширенных деформированных комплексов  $QRS$ , которые в левых грудных отведениях ( $V_5, V_6$ ) имеют вид широкого зубца  $R$  с расщепленной или уплощенной вершиной, которому обычно не предшествует зубец  $q$ , а в правых грудных отведениях ( $V_1, V_2$ ) — вид расщепленного, широкого и глубокого желудочкового комплекса  $QS$ . Нередко в отведениях  $V_1, V_2$  может фиксироваться небольшой начальный зубец  $r_{V_{1,2}}$ , тогда весь комплекс  $QRS$  приобретает вид  $rS$  с широким, глубоким и расщепленным зубцом  $S$ . Сходные изменения отмечаются в стандартных и усиленных однополюсных отведениях от конечностей: в отведениях  $I$  и  $aVL$ , положительные электроды которых расположены слева, регистрируется высокий расщепленный зубец  $R$ , а в отведениях  $III$  и  $aVF$  — широкий, углубленный и расщепленный комплекс  $QS$  или  $rS$ . В связи с этим электрическая ось сердца часто отклонена влево.

Общая длительность комплекса  $QRS$  превышает 0,12 с.

Другим важным и постоянным электрокардиографическим признаком блокады левой ножки пучка Гиса является значительное нарушение процесса реполяризации желудочков (рис. 6.20). Реполяризация правого желудочка, как и в норме, начинается у эпикарда и распространяется к эндокарду. Поэтому вектор правожелудочковой реполяризации направлен в сторону положительных электродов правых грудных отведений ( $V_1, V_2$ ) и отрицательных электродов отведений  $V_5, V_6$ . В связи со значительной задержкой возбуждения левого желудочка, особенно заметной в субэпикардиальных его отделах, процесс восстановления исходного потенциала левого желудочка начинается в субэндокардиальных отделах. Волна реполяризации движется от эндокарда к эпикарду, и вектор левожелудочковой реполяризации ориентирован в сторону отрицательных полюсов отведе-



**Рис. 6.20.** Нарушение процесса реполяризации при полной блокаде левой ножки пучка Гиса.

Белыми стрелками показано направление движения волны реполяризации, красными — направление вектора реполяризации. Реполяризация в правом желудочке начинается под эпикардом (как в норме), а в левом желудочке — у эндокарда

ний  $V_5$ ,  $V_6$ . Поэтому в этих отведениях после окончания комплекса  $QRS$  регистрируются отрицательные отклонения: смещение сегмента  $RS-T$  ниже изолинии, а также формирование отрицательного или двухфазного  $(-+)$  асимметричного зубца  $T$ . Зубец  $T$  имеет обычно пологий спуск и более крутой подъем, как это показано на рисунке 6.20. В противоположность этому в отведениях  $V_1$  и  $V_2$  фиксируются подъем сегмента  $RS-T$  и положительный зубец  $T$ . В отведениях от конечностей наблюдаются сходные изменения процесса реполяризации желудочков: снижение сегмента  $RS-T$  и отрицательный или двухфазный асимметричный зубец  $T$  в отведениях  $I$  и  $aVL$  и подъем сегмента  $RS-T$  и положительный зубец  $T$  в отведениях  $III$  и  $aVF$ .

Таким образом, при полной блокаде левой ножки как в левых, так и в правых грудных отведениях, а также в отведениях от конечностей определяется дискордантность (разнонаправленность) основных зубцов комплекса  $QRS$  и сегмента  $RS-T$  и зубца  $T$ .

### Запомните!

Электрокардиографическими признаками полной блокады левой ножки пучка Гиса являются:

1) наличие в отведениях  $V_5$ ,  $V_6$ ,  $I$ ,  $aVL$  уширенных деформированных желудочковых комплексов типа  $R$  с расщепленной или широкой вершиной;

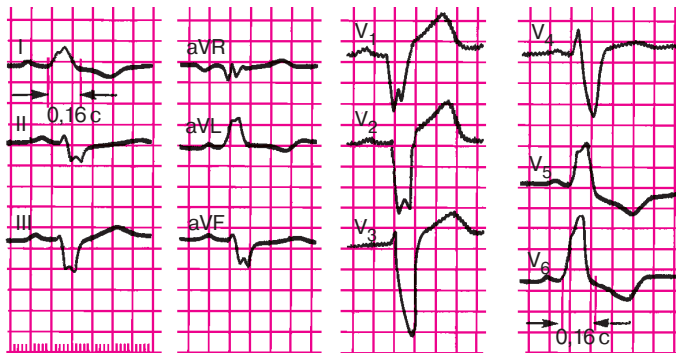
- 2) наличие в отведениях  $V_1$ ,  $V_2$ , III, aVF уширенных деформированных желудочковых комплексов, имеющих вид  $QS$  или  $rS$  с расщепленной или широкой вершиной зубца  $S$ ;
- 3) увеличение общей длительности комплекса  $QRS$  более 0,12 с;
- 4) наличие в отведениях  $V_5$ ,  $V_6$ , I, aVL дискордантного по отношению к  $QRS$  смещения сегмента  $RS-T$  и отрицательных или двухфазных ( $-+$ ) асимметричных зубцов  $T$ ;
- 5) отклонение электрической оси сердца вправо наблюдается часто, но не всегда.

На рисунке 6.21 представлена типичная ЭКГ больного с полной блокадой левой ножки пучка Гиса. При неполной блокаде левой ножки проведение импульса по ней сохранено, но замедлено. В этом случае комплексы  $QRS$  имеют ту же форму, что и при полной блокаде, но общая продолжительность  $QRS$  не превышает обычно 0,10–0,11 с, а изменения сегмента  $RS-T$  и зубца  $T$  незначительны.

### Запомните!

Наиболее достоверными электрокардиографическими признаками неполной блокады левой ножки пучка Гиса являются:

- 1) наличие в отведениях I, aVL,  $V_5$ ,  $V_6$  высоких уширенных, иногда расщепленных зубцов  $R$  (зубец  $q_{V_6}$  отсутствует);



**Рис. 6.21.** ЭКГ при полной блокаде левой ножки пучка Гиса.

Длительность  $QRS$  0,16 с. Электрическая ось сердца смещена влево (угол  $\alpha = -60^\circ$ ). В отведениях  $V_5$  и  $V_6$  уширенные и деформированные желудочковые комплексы типа  $R$  с расщепленной вершиной; в отведениях  $V_1$  и  $V_2$  — комплексы типа  $QS$  и  $rS$ . В отведениях  $V_5$  и  $V_6$  имеется депрессия сегмента  $RS-T$  ниже изолинии и отрицательный зубец  $T$ .

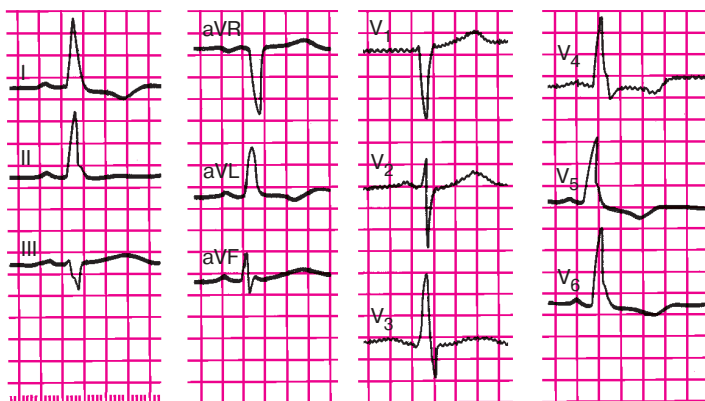


- 2) наличие в отведениях III, aVF,  $V_1$ ,  $V_2$  уширенных и углубленных комплексов типа  $QS$  или  $rS$ , иногда с начальным расщеплением зубца  $S$  (или комплекса  $QS$ );
- 3) увеличение длительности  $QRS$  до 0,10–0,11 с;
- 4) отклонение электрической оси сердца влево (непостоянный признак).

На рисунке 6.22 представлена ЭКГ больного с неполной блокадой левой ножки пучка Гиса.

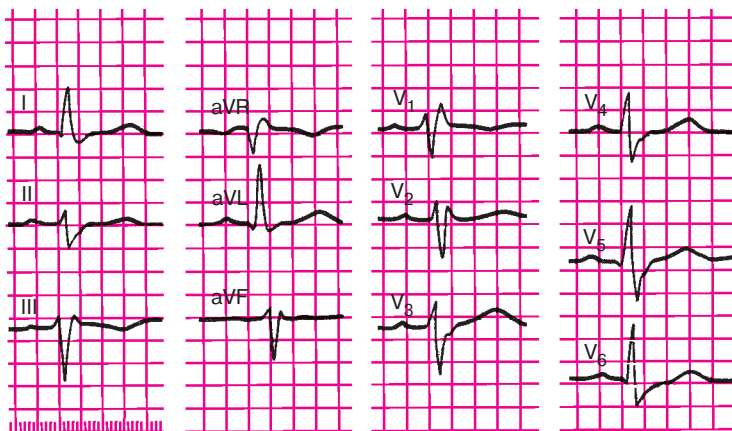
#### 6.7.2.2. Блокада правой ножки и левой передней ветви пучка Гиса

При сочетании блокады правой ножки и левой передней ветви пучка Гиса на ЭКГ в грудных отведениях фиксируются признаки, характерные для блокады правой ножки (см. раздел 6.7.1): наличие в отведении  $V_1$  деформированных М-образных комплексов,  $QRS$  ( $rSR'$ ), уширенных до 0,12 с и более, часто сопровождающихся депрессией сегмента  $RS-T$  и формированием отрицательного асимметричного или двухфазного ( $-+$ ) зубца  $T$ . Одновременно во фронтальной плоскости определяется резкое отклонение электрической оси сердца влево, что наиболее характерно для блокады левой передней ветви пучка Гиса (см. раздел 6.7.1). На рисунке 6.23 представлена типичная ЭКГ при блокаде правой ножки и левой передней ветви пучка Гиса.



**Рис. 6.22.** ЭКГ при неполной блокаде левой ножки пучка Гиса.

Длительность  $QRS$  0,11 с. Горизонтальное положение электрической оси сердца (угол  $\alpha=0^\circ$ ). В отведениях  $V_5$  и  $V_6$  — высокий деформированный зубец  $R$ , в отведениях  $V_1$  и  $V_2$  — глубокий зубец  $S$



**Рис. 6.23.** ЭКГ при сочетании блокады правой ножки пучка Гиса и блокады левой передней ветви пучка Гиса.

Длительность QRS 0,14 с. Отклонение электрической оси сердца влево (угол  $\alpha = -30^\circ$ ). Комплексы QRS в отведениях  $V_1$  и  $V_2$  имеют вид rSR', в отведении II, III,  $V_5$  и  $V_6$  — глубокий и широкий зубец S. В отведении  $V_1$  — отрицательный зубец T

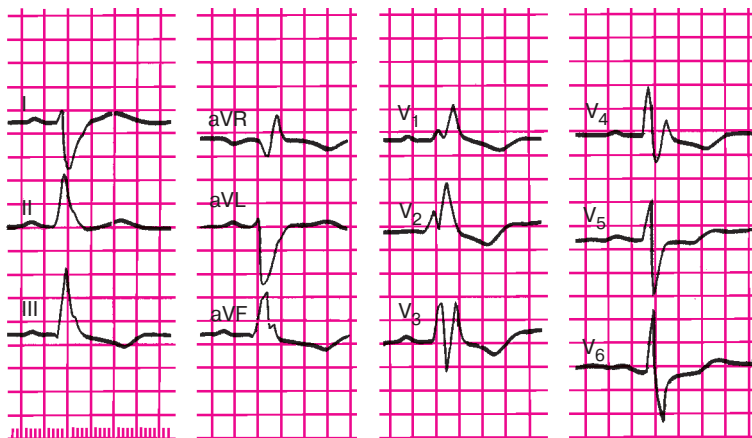
#### 6.7.2.3. Блокада правой ножки и левой задней ветви пучка Гиса

О сочетании блокады правой ножки и блокады левой задней ветви пучка Гиса свидетельствуют появление на ЭКГ признаков блокады правой ножки пучка Гиса преимущественно в правых грудных отведениях ( $V_1$ ,  $V_2$ ) и отклонение электрической оси сердца вправо (угол  $\alpha > 120^\circ$ ), если отсутствуют клинические данные о наличии гипертрофии правого желудочка.

На рисунке 6.24 представлена ЭКГ при блокаде правой ножки и левой задней ветви пучка Гиса.

#### 6.7.3. Блокада трех ветвей пучка Гиса (трехпучковая блокада)

Трехпучковая блокада характеризуется наличием нарушения проводимости одновременно по трем ветвям пучка Гиса. Если имеется *неполная трехпучковая блокада*, электрический импульс из предсердий проводится к желудочкам по одной, менее пораженной, ветви пучка Гиса. При этом атриовентрикулярная проводимость либо замедляется, либо отдельные импульсы в желудочки не проводятся вообще. На ЭКГ фиксируются различные нарушения атриовентрикулярной проводимости по типу неполной атриовентрикулярной бло-

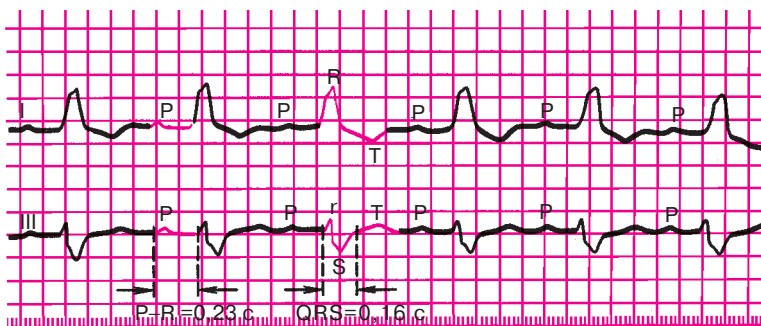


**Рис. 6.24.** ЭКГ при сочетании блокады правой ножки пучка Гиса и блокады левой задней ветви пучка Гиса.

*Длительность QRS 0,15 с. Отклонение электрической оси сердца вправо (угол  $\alpha = +120^\circ$ ); комплекс QRS в отведениях  $V_1$ – $V_2$  имеет вид  $rSR'$ , а в  $V_4$ – $RSr'$ . В отведениях  $V_5$  и  $V_6$  – глубокий зубец S, в отведениях  $V_1$ – $V_4$  – депрессия сегмента RS–T и отрицательный зубец T*

кады I и II степени (см. раздел 6.3). Поскольку электрический импульс проводится по желудочкам необычным путем – только по одной из трех ветвей, комплекс QRS уширен и деформирован. Он имеет вид, характерный для блокады двух более пораженных ветвей пучка Гиса, по которым импульс не проводится вообще. На рисунках 6.25 и 6.26 приведены ЭКГ с неполной трехпучковой блокадой. Блокада третьей ветви выражается замедлением атриовентрикулярной проводимости (см. рис. 6.25) или атриовентрикулярной блокадой II степени 4:3 (см. рис. 6.26).

При наличии *полной трехпучковой блокады* электрический импульс вообще не проводится от предсердий к желудочкам, т.е. имеет место полная атриовентрикулярная блокада (III степени), с полным разобщением предсердного и желудочкового ритмов (см. раздел 6.3). Желудочки возбуждаются под влиянием нового эктопического водителя ритма, расположенного ниже места блокады в ветвях пучка Гиса или волокнах Пуркинью. Импульс по желудочкам проводится необычным путем, поэтому комплекс QRS имеет соответствующие изменения, выявляемые при двухпучковых блокадах ветвей пучка Гиса. Он уширен (до 0,12 с и более) и деформирован. Наблюдается также нарушение процесса реполяризации в виде депрессии сегмен-



**Рис. 6.25.** ЭКГ при неполной трехпучковой блокаде с атриовентрикулярной блокадой I степени. На ЭКГ имеются признаки блокады левой ножки пучка Гиса: увеличение длительности  $QRS$  до 0,16 с, широкий деформированный зубец  $R$  без зубца  $Q$  в отведении I, глубокий и широкий зубец  $S$  в отведении III, депрессия сегмента  $RS-T$  и отрицательный зубец  $T$  в отведении I. Признаки атриовентрикулярной блокады I степени:  $P-Q(R) = 0,23$  с

та  $RS-T$  и формирования отрицательного или двухфазного ( $-+$ ) асимметричного зубца  $T$  (рис. 6.27).

### Запомните!

Электрокардиографическими признаками трехпучковой блокады являются:

- 1) наличие на ЭКГ признаков атриовентрикулярной блокады I, II и III степени;
- 2) наличие электрокардиографических признаков блокады двух ветвей пучка Гиса.

## 6.8. Синдромы преждевременного возбуждения желудочков

### 6.8.1. Электрокардиограмма при синдроме Вольфа–Паркинсона–Уайта (Wolff–Parkinson–White, WPW)

Изменения ЭКГ при синдроме WPW, названном так по имени исследователей, впервые описавших его клинические проявления, обусловлены наличием дополнительных аномальных путей проведения электрического импульса от предсердий к желудочкам — так называемых *пучков Кента* (рис. 6.28, а). Эти пучки могут располагаться в лю-

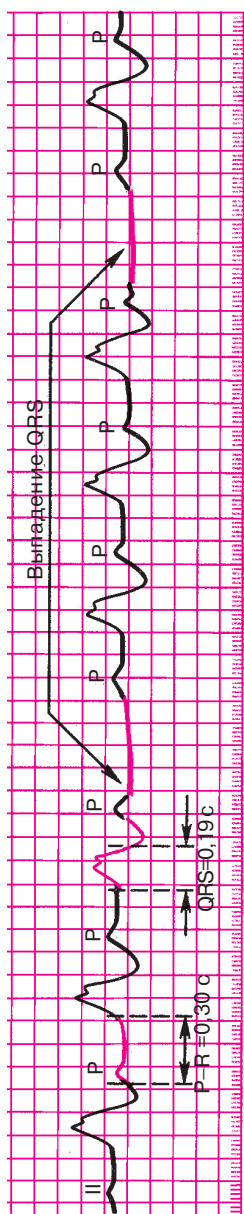


Рис. 6.26. ЭКГ при неполной трехпучковой блокаде с атриовентрикулярной блокадой II степени. Признаки блокады левой ножки пучка Гиса сочетаются с неполной атриовентрикулярной блокадой II степени 4:3 (блокируется каждый четвертый предсердный импульс)

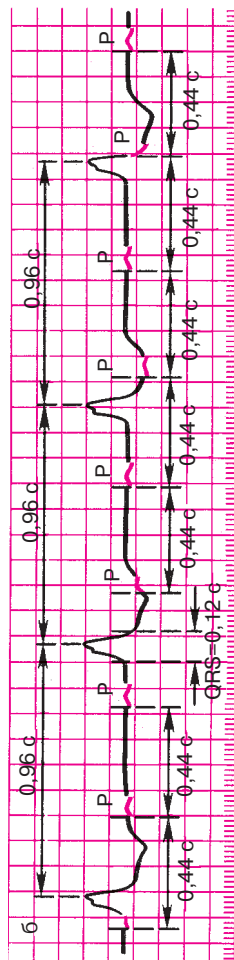
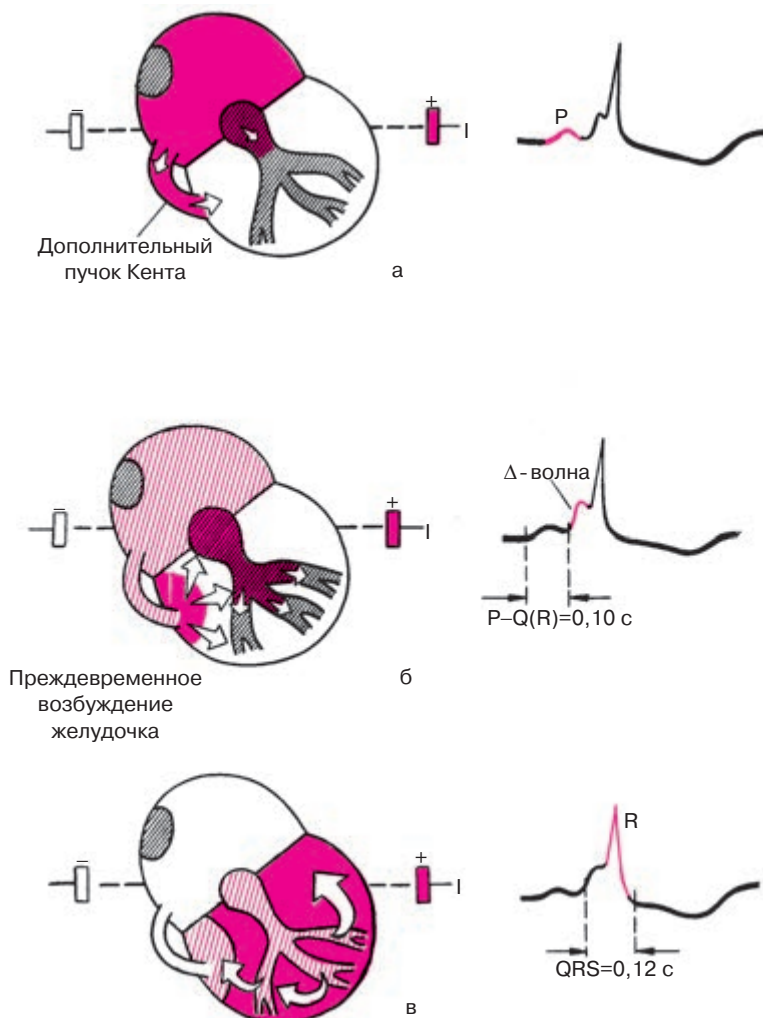


Рис. 6.27. ЭКГ при полной трехпучковой блокаде. Признаки блокады левой ножки пучка Гиса и атриовентрикулярной блокады III степени



**Рис. 6.28.** Формирование ЭКГ при синдроме WPW.

Возбуждение по дополнительному пучку Кента проводится к желудочкам быстрее, чем по АВ-узлу, образуя дополнительную волну деполяризации базальных отделов желудочков —  $\Delta$ -волну. Интервал  $P-Q(R)$  укорочен, а длительность  $QRS$  увеличена. В данном примере  $P-Q(R)$  составляет 0,1 с,  $QRS$  (вместе с  $\Delta$ -волной) 0,15 с. Объяснение в тексте

бом месте вокруг правого или левого атриовентрикулярного кольца. При этом возбуждение проводится от предсердий к желудочкам как по обычному пути — АВ-узлу и пучку Гиса, так и по дополнительному аномальному пучку Кента. Электрофизиологические свойства последнего существенно отличаются от свойств АВ-узла: пучок Кента проводит электрические импульсы гораздо быстрее, чем АВ-узел, поэтому возбуждение желудочков при синдроме WPW начинается почти сразу после деполяризации предсердий. Это ведет к резкому *укорочению интервала P–Q(R), менее 0,12 с*, что является одним из важнейших признаков преждевременного возбуждения желудочков (рис. 6.28, б).

Волна возбуждения, проведенная из предсердий к желудочкам по дополнительному пучку Кента, медленно распространяется необычным путем по базальной части желудочка, как это показано на рисунке 6.28, б. Это способствует появлению на ЭКГ дополнительной волны возбуждения желудочков — так называемой  $\Delta$ -волны, которая является вторым важным признаком синдрома WPW.  $\Delta$ -волна в одних электрокардиографических отведениях может быть направлена вверх, в других — вниз в зависимости от локализации пучка Кента.  $\Delta$ -волна наслаивается на основной комплекс QRS.

Когда желудочков достигает основная волна деполяризации, распространяющаяся, как обычно, по АВ-узлу и пучку Гиса, в сердечной мышце происходит как бы столкновение двух волн возбуждения и на ЭКГ возникает так называемый *сливной комплекс QRS*. Он несколько деформирован и уширен до 0,11–0,15 с (рис. 6.28, в).

Необычный характер возбуждения желудочков приводит к нарушению последовательности процесса реполяризации, что на ЭКГ проявляется дискордантным по отношению к комплексу QRS смещением сегмента RS–T и изменением полярности зубца T. Если комплекс QRS представлен в основном положительным, уширенным и деформированным зубцом R, на восходящем колене которого имеется положительная  $\Delta$ -волна, сегмент RS–T расположен обычно ниже изолинии, а зубец T отрицательный или двухфазный (см. рис. 6.28). Если комплекс QRS направлен в основном вниз и имеет вид QS или Qr,  $\Delta$ -волна отрицательна, сегмент RS–T располагается выше изолинии, а зубец T положительный.

Наличие дополнительного пути проведения электрического импульса объясняет частое возникновение при синдроме WPW приступов пароксизмальной суправентрикулярной тахикардии или пароксизмов мерцания или трепетания предсердий, в основе которых, как вы помните, лежит формирование длительного кругового движения волны возбуждения (re-entry). При этом по АВ-узлу импульс движется в одном направлении (чаще от предсердий к желудочкам), а по до-

полнительному пучку Кента — в обратном направлении (чаще от желудочков к предсердиям). Так формируется быстро повторяющееся круговое движение волны возбуждения. На рисунке 6.29 представлена ЭКГ больного с синдромом WPW.

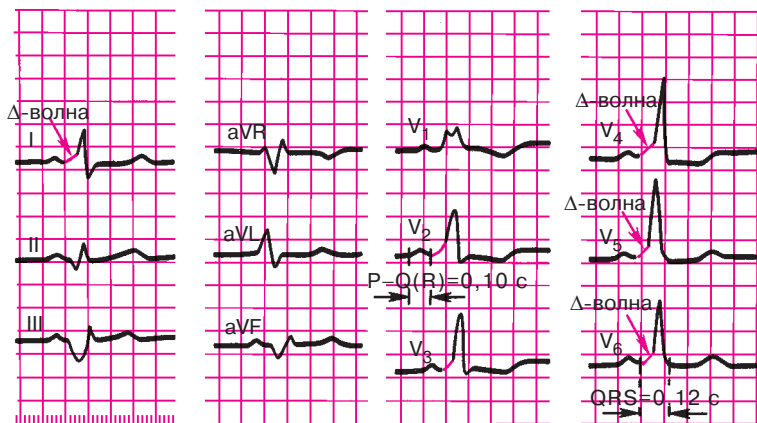
### Запомните!

Основными электрокардиографическими признаками синдрома WPW являются:

- 1) укорочение интервала  $P-Q(R)$ ;
- 2) наличие в составе комплекса  $QRS$  дополнительной волны возбуждения —  $\Delta$ -волны;
- 3) увеличение продолжительности и небольшая деформация комплекса  $QRS$ ;
- 4) дискордантное комплексу  $QRS$  смещение сегмента  $RS-T$  и изменение полярности зубца  $T$  (непостоянные признаки).

### 6.8.2. Синдром укороченного интервала $P-Q(R)$

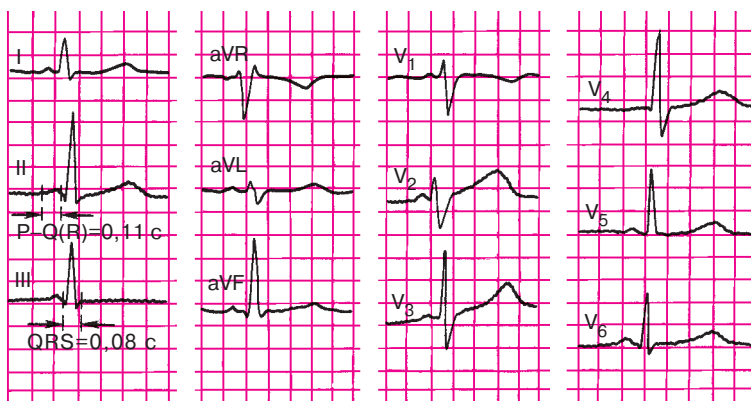Синдром укороченного интервала  $P-Q(R)$  был описан в 1938 г. A. Clerk, R. Levy и C. Critesco (синдром CLC). В основе этого синдрома лежит наличие дополнительного аномального пути проведения электрического импульса между предсердиями и пучком Гиса — так называемый



**Рис. 6.29.** ЭКГ при синдроме WPW.

Положительная  $\Delta$ -волна в отведениях  $I$ ,  $V_1-V_4$  и отрицательная  $\Delta$ -волна в отведениях  $II$ ,  $III$  и  $aVF$ , укорочение интервала  $P-Q(R)$  и увеличение продолжительности  $QRS$





**Рис. 6.30.** ЭКГ больного с синдромом CLC.

*Интервал P–Q(R) укорочен (0,11 с), комплекс QRS нормальной продолжительности (0,08 с)*

*пучок Джеймса.* Этот пучок как бы шунтирует АВ-узел, приводя к ускоренному возбуждению желудочков. В отличие от синдрома WPW волна возбуждения при синдроме CLC распространяется по желудочкам обычным путем, т.е. по пучку Гиса, ветвям пучка Гиса и волокнам Пуркинью, поэтому комплекс QRS не деформирован и не уширен. Таким образом, для синдрома CLC характерны *укорочение интервала P–Q(R) менее 0,12 с* и обычно узкие, нормальной формы комплексы QRS (без  $\Delta$ -волны). Кроме того, у больных с синдромом CLC нередко наблюдаются приступы пароксизмальной суправентрикулярной тахикардии или мерцательной аритмии, что также обусловлено возможностью кругового движения волны возбуждения (re-entry) по пучку Джеймса и АВ-узлу.

На рисунке 6.30 представлена ЭКГ больного с синдромом CLC.

Для закрепления пройденного материала предлагаем вам вначале ответить на следующие контрольные вопросы.

### КОНТРОЛЬНЫЕ ВОПРОСЫ

1. Назовите электрокардиографические признаки синоатриальной блокады. (6.1)
2. Каковы электрокардиографические признаки неполной внутрипредсердной блокады? (6.2)
3. Каковы электрокардиографические признаки атриовентрикулярной блокады I степени? (6.3)
4. Перечислите электрокардиографические признаки трех типов атриовентрикулярной блокады II степени. (6.3)

5. Как изменяется ЭКГ при атриовентрикулярной блокаде III степени? (6.3)
6. В чем проявляется синдром Морганьи–Адамса–Стокса? (6.4)
7. Что такое синдром Фредерика? (6.5)
8. Назовите электрокардиографические признаки полной и неполной блокады правой ножки пучка Гиса. (6.7.1.1.)
9. Каковы основные электрокардиографические признаки блокады левой ножки пучка Гиса (полной)? (6.7.2.1.)
10. Назовите электрокардиографические признаки неполной блокады левой ножки пучка Гиса. (6.7.2.1)
11. Каковы основные электрокардиографические признаки блокады левой передней ветви пучка Гиса? (6.7.1.2)
12. Каковы признаки электрокардиографической блокады левой задней ветви пучка Гиса? (6.7.1.3)
13. Как изменится ЭКГ при трехпучковой блокаде? (6.7.3)
14. Перечислите электрокардиографические признаки синдрома WPW. (6.8.1)
15. Назовите электрокардиографические признаки синдрома укороченного интервала  $P-Q(R)$ . (6.8.2)

Проверив правильность своих ответов и убедившись, что вы хорошо справились с этим заданием, самостоятельно расшифруйте ЭКГ, изображенные на рисунках 6.31–6.43, и определите конкретные виды нарушения проводимости. При этом советуем вам вновь воспользоваться алгоритмом анализа сердечного ритма и проводимости, приведенным в главе 4.

А теперь проверьте правильность выполненных вами заданий.

#### Эталоны правильных ответов

**Рис. 6.31.** ЭКГ при атриовентрикулярной блокаде II степени (II тип) 3:2. Интервал  $P-Q(R)$  0,20 с (постоянно), после третьего зубца  $P$  имеется выпадение желудочкового комплекса  $QRST$ .

**Рис. 6.32.** ЭКГ при атриовентрикулярной блокаде I степени (узловая форма). Интервал  $P-Q(R)$  равен 0,26 с.

**Рис. 6.33.** ЭКГ при атриовентрикулярной блокаде II степени (III тип) — неполная атриовентрикулярная блокада высокой степени, 3:1, дистальной локализации (широкий, деформированный комплекс  $QRS$ ).

**Рис. 6.34.** ЭКГ при атриовентрикулярной блокаде III степени (полная атриовентрикулярная блокада). Имеется полное разобщение предсердного и желудочкового ритмов.

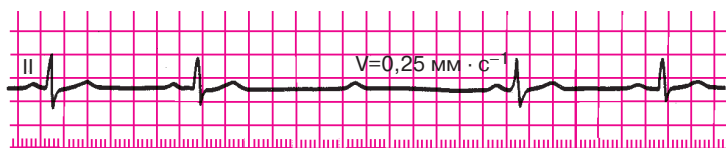


Рис. 6.31. Задание 36

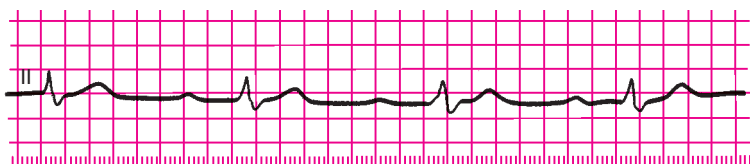

Рис. 6.32. Задание 37

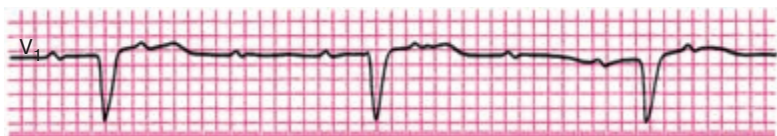


Рис. 6.33. Задание 38




Рис. 6.34. Задание 39

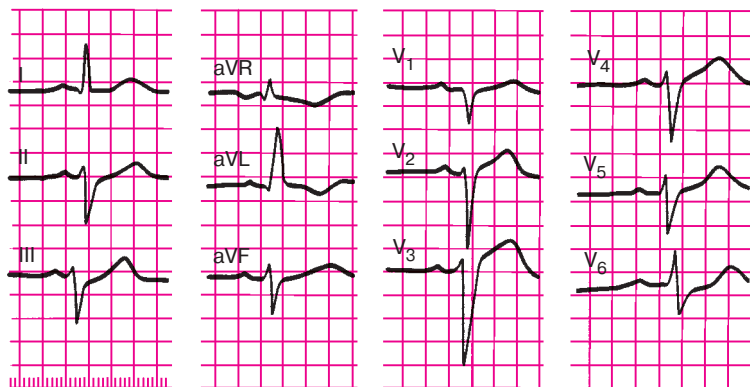


Рис. 6.35. Задание 40

**Рис. 6.35.** ЭКГ при блокаде левой передней ветви пучка Гиса. Длительность  $QRS$  0,11 с, отклонение электрической оси сердца влево — угол  $\alpha - 60^\circ$ ; комплекс  $QRS$  в отведениях I, aVL, имеет вид  $qR$  в отведениях II, III, aVF —  $rS$ .

**Рис. 6.36.** ЭКГ при полной блокаде левой ножки пучка Гиса. Длительность  $QRS$  0,17 с. Горизонтальное положение электрической оси сердца (угол  $\alpha +20^\circ$ ). Высокие, широкие, деформированные зубцы  $R$  в отведениях  $V_{5,6}$ , I, aVL. В отведениях  $V_1-V_4$  — глубокие и широкие зубцы  $S$ , в отведениях  $V_{5,6}$ , I, aVL — смещение сегмента  $RS-T$  ниже изолинии и отрицательные зубцы  $T$ .

**Рис. 6.37.** ЭКГ при сочетании блокады правой и левой передней ветвей пучка Гиса. Длительность  $QRS$  0,14 с. Отклонение электрической оси сердца влево (угол  $\alpha$  меньше  $-60^\circ$ ). Комплекс  $QRS$  в отведении  $V_1$ , имеет вид  $rSR'$ , в отведении  $V_{5,6}$  — глубокий и широкий зубец  $S$ , в отведении  $V_1$  — депрессия сегмента  $RS-T$  и отрицательный зубец  $T$ .

**Рис. 6.38.** ЭКГ при трехпучковой блокаде (AB-блокада I степени, дистальной локализации). Имеются признаки блокады левой ножки пучка Гиса (длительность  $QRS$  0,16 с, широкий деформированный зубец  $R_1$ , смещение сегмента  $RS-T_1$  ниже изолинии и отрицательный зубец  $T_1$ ) и атриовентрикулярной блокады I степени (интервал  $P-Q(R)$  равен 0,24 с).

**Рис. 6.39.** ЭКГ при атриовентрикулярной блокаде II степени (I тип). Отмечается постепенное удлинение интервала  $P-Q(R)$  от 0,20 с до 0,36 с с последующим выпадением желудочкового комплекса  $QRST$ .

**Рис. 6.40.** ЭКГ при синдроме Фредерика: полная атриовентрикулярная блокада III степени в сочетании с мерцанием (фибрилляцией) предсердий. Зубец  $P$  отсутствует, регистрируются волны мерцания  $f$ , ритм желудочков правильный.

**Рис. 6.41.** ЭКГ при полной блокаде правой ножки пучка Гиса. Длительность  $QRS - 0,18$  с. Вертикальное положение электрической оси сердца (угол  $\alpha = +85^\circ$ ). Комплекс  $QRS$  в отведениях  $V_1$  и  $V_2$  имеет вид  $R$ , а в отведениях  $V_3$  и  $V_4$  — типа  $rSr'$ . В отведениях  $V_1-V_3$  — депрессия сегмента  $RS-T$  и отрицательный зубец  $T$ .

**Рис. 6.42.** ЭКГ при неполной блокаде правой ножки пучка Гиса. Длительность  $QRS - 0,11$  с. Комплекс  $QRS$  в отведениях  $V_1-V_2$  и III имеет вид  $rSr'$ .

**Рис. 6.43.** ЭКГ при синдроме WPW. Длительность  $QRS - 0,16$  с, интервал  $P-Q(R) - 0,1$  с. В отведениях I,  $V_4-V_6$  положительная, а в отведениях II, III и  $V_1$  — отрицательная  $\Delta$ -волна.

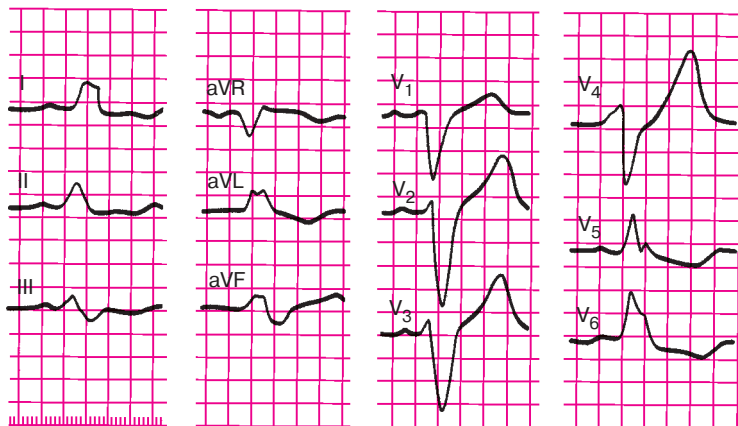


Рис. 6.36. Задание 41

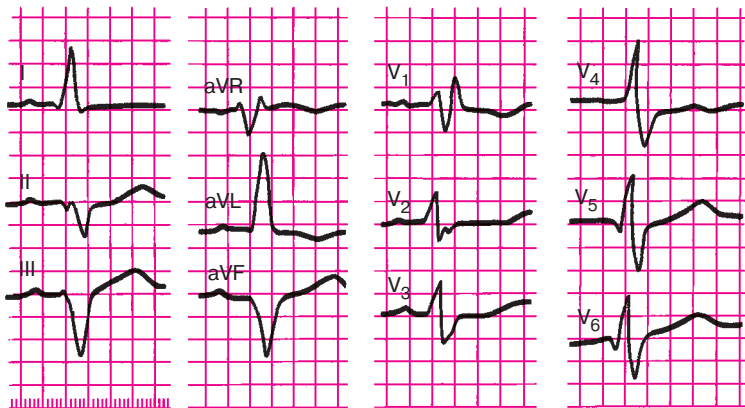


Рис. 6.37. Задание 42

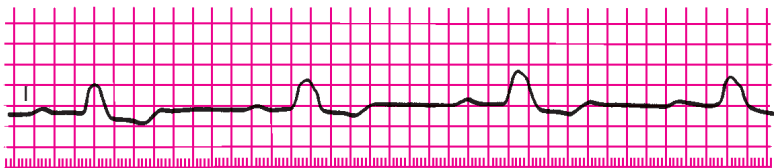


Рис. 6.38. Задание 43

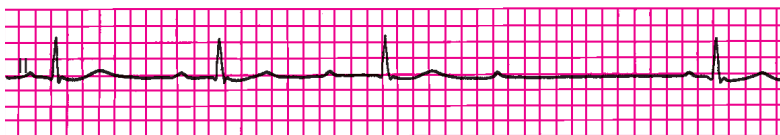

Рис. 6.39. Задание 44

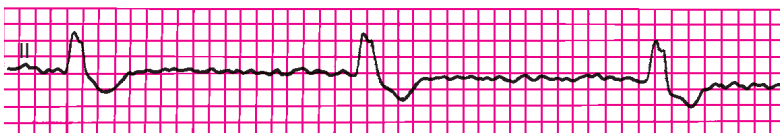


Рис. 6.40. Задание 45

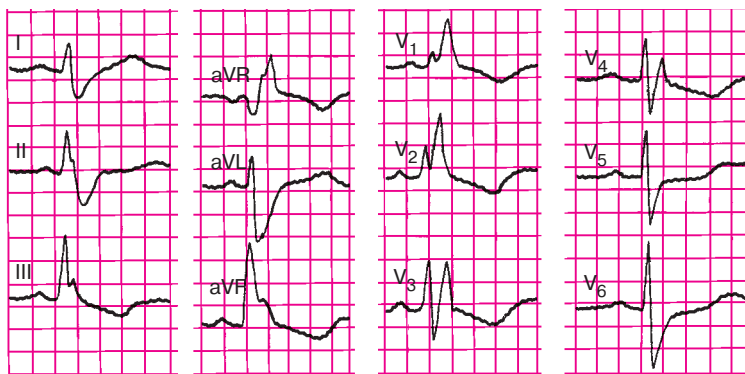


Рис. 6.41. Задание 46

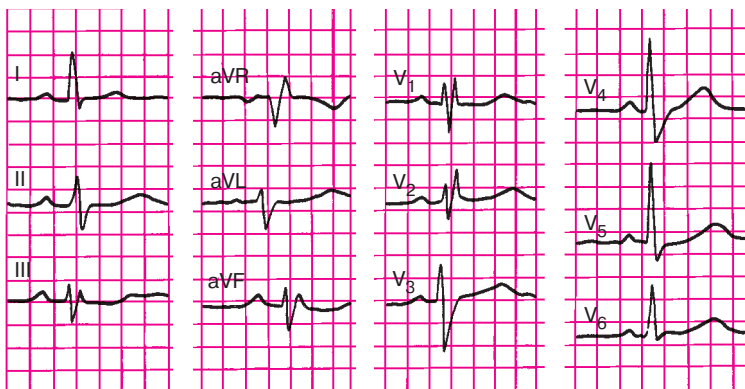


Рис. 6.42. Задание 47

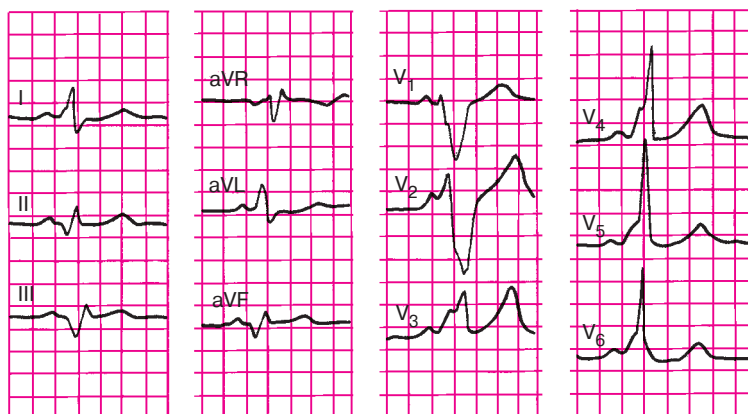


Рис. 6.43. Задание 48

## Глава 7

# ЭЛЕКТРОКАРДИОГРАММА ПРИ ГИПЕРТРОФИИ ПРЕДСЕРДИЙ И ЖЕЛУДОЧКОВ

*Гипертрофия сердца — это компенсаторная приспособительная реакция миокарда, выражающаяся в увеличении массы сердечной мышцы. Гипертрофия развивается в ответ на повышенную нагрузку, которую испытывает тот или иной отдел сердца при наличии клапанных пороков сердца (стеноза или недостаточности) или при повышении давления в большом или малом круге кровообращения.*

Разнообразные электрокардиографические изменения, выявляемые при компенсаторной гипертрофии любого отдела сердца, обусловлены: 1) увеличением электрической активности гипертрофированного отдела сердца; 2) замедлением проведения по нему электрического импульса; 3) ишемическими, дистрофическими, метаболическими и склеротическими изменениями в гипертрофированной сердечной мышце.

### 7.1. Гипертрофия левого предсердия

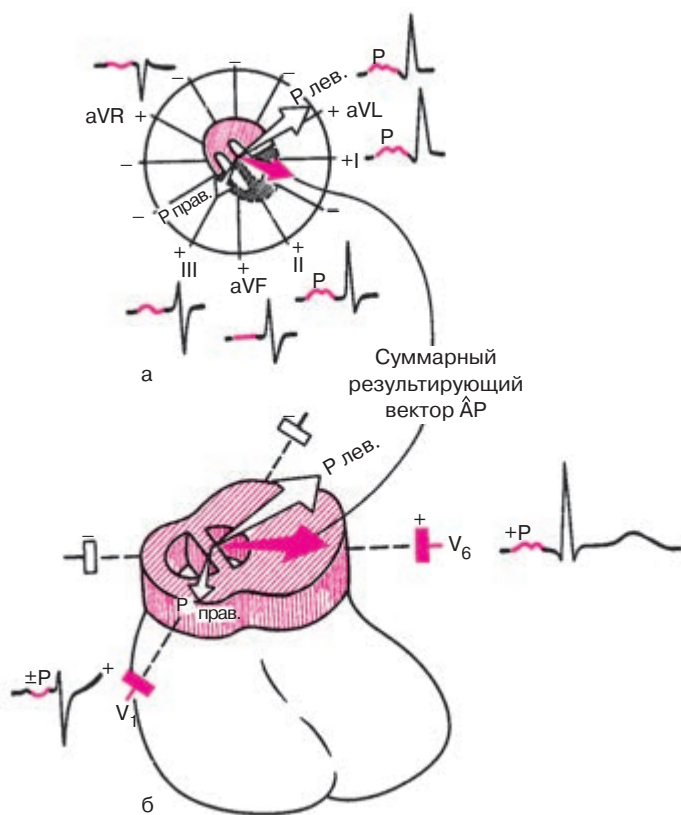
Гипертрофия левого предсердия чаще встречается у больных с митральными пороками сердца, особенно с митральным стенозом. Увеличение электрической активности гипертрофированного левого предсердия приводит к отклонению суммарного вектора  $P$  влево и несколько вверх (во фронтальной плоскости) и назад (в горизонтальной плоскости), т.е. в сторону левого предсердия (рис. 7.1). Это, в свою очередь, ведет к увеличению проекции вектора  $P$  на положительные части осей «левых» отведений I, II, aVL,  $V_5$ ,  $V_6$  и, следовательно, к некоторому увеличению амплитуды зубцов  $P_{I, II, aVL, V_5, 6}$ .

В противоположность этому величина проекции вектора  $P$  на оси «правых» отведений III и aVF уменьшается и зубец  $P_{III, aVF}$  становится сниженным, а при выраженной гипертрофии — отрицательным или двухфазным.

В отведении  $V_1$  (редко в  $V_2$ ) зубец  $P$  или полностью отрицателен, или двухфазен с более глубокой и широкой второй — отрицательной — фазой, соответствующей, как вы помните, деполяризации левого предсердия (рис. 7.1, а).

Замедление проведения электрического импульса по левому предсердию приводит к более позднему, чем в норме, окончанию его возбуж-



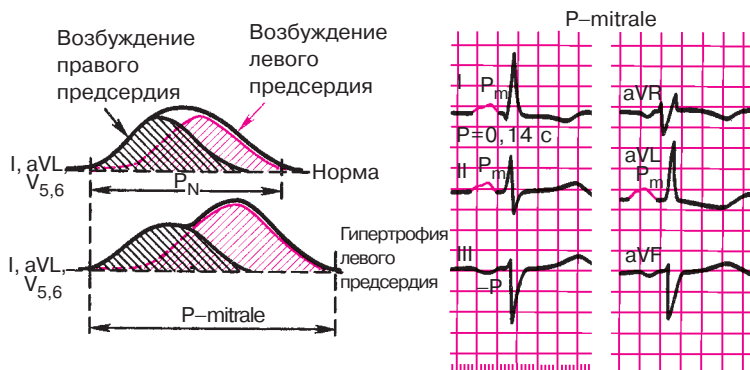


**Рис. 7.1.** Нарушение процесса деполяризации при гипертрофии левого предсердия:

*а — фронтальная плоскость; б — горизонтальная плоскость;  $AP$  — средний результирующий вектор  $P$*

дения и к усилению асинхронизма деполяризации обоих предсердий (рис. 7.2). В результате на ЭКГ в отведениях I, II, aVL, V<sub>5</sub>, V<sub>6</sub> появляется раздвоение вершины зубца  $P$  и увеличивается общая его продолжительность (ширина зубца  $P$  более 0,1 с). *Двугорбые, уширенные зубцы  $P$*  в отведениях I, II, aVL, V<sub>5</sub>, V<sub>6</sub> с преобладанием вольтажа второй положительной фазы, как это показано на рисунке 7.2, наиболее характерны для гипертрофии левого предсердия. Они получили название «P-mitrale», так как чаще всего встречаются у больных с митральными пороками сердца.

Замедление проведения электрического импульса по гипертрофированному левому предсердию способствует тому, что в отведении V<sub>1</sub>



**Рис. 7.2.** Формирование широких и двугорбых зубцов  $P$  ( $P$ -mitrale) при гипертрофии левого предсердия. *Объяснение в тексте*

увеличивается не только амплитуда, но и длительность второй отрицательной фазы зубца  $P$ , обусловленной возбуждением левого предсердия. Это также является одним из ранних и достоверных признаков гипертрофии левого предсердия.

### Запомните!

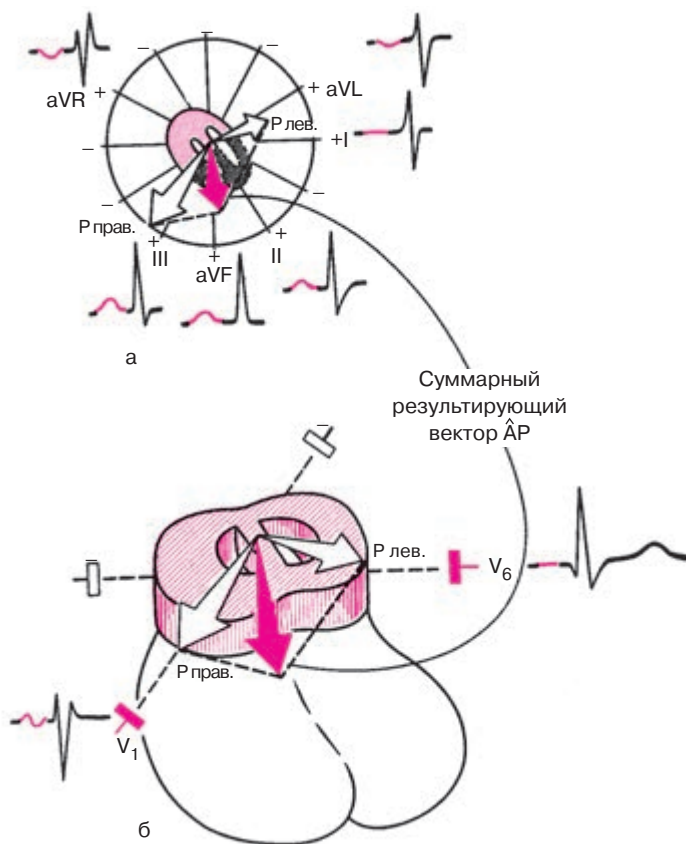
Электрокардиографическими признаками гипертрофии левого предсердия являются:

- 1) раздвоение и увеличение амплитуды зубцов  $P_{I, II, aVL, V_{5,6}}$  ( $P$ -mitrale);
- 2) увеличение амплитуды и продолжительности второй отрицательной (левопредсердной) фазы зубца  $P$  в отведении  $V_I$  (реже  $V_2$ ) или формирование отрицательного зубца  $P_{V_I}$
- 3) отрицательный или двухфазный  $(+ -)$  зубец  $P_{III}$  (непостоянный признак);
- 4) увеличение общей длительности (ширины) зубца  $P$  — более  $0,1 \text{ с}$ .

## 7.2. Гипертрофия правого предсердия

Компенсаторная гипертрофия правого предсердия обычно развивается при заболеваниях, сопровождающихся повышением давления в легочной артерии, чаще всего при хроническом легочном сердце.

Увеличение электрической активности гипертрофированного правого предсердия приводит к отклонению суммарного результирующего вектора  $P$  в сторону правого предсердия: во фронтальной



**Рис. 7.3.** Нарушение процесса деполяризации при гипертрофии правого предсердия:

*а* — фронтальная плоскость; *б* — горизонтальная плоскость; *BP* — средний результирующий вектор *P*

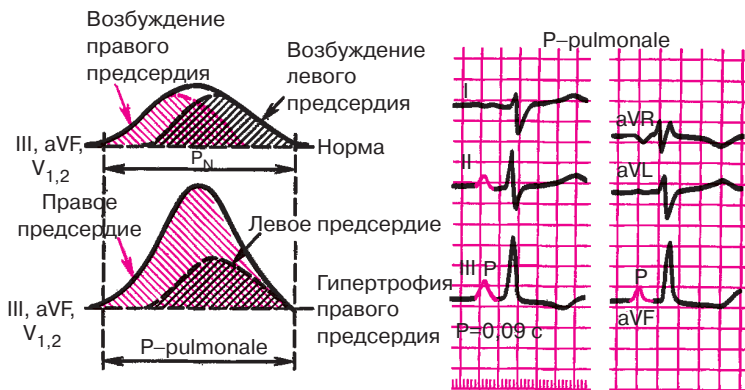
плоскости вектор *P* отклоняется вниз, иногда вправо (рис. 7.3, а), в горизонтальной — вперед (рис. 7.3, б). Вследствие этого увеличивается проекция вектора на положительные части осей отведений II, III, aVF и незначительно увеличивается проекция на оси отведений  $V_1$ ,  $V_2$ . В отведениях II, III, aVF регистрируются высокие или умеренно увеличенные, остроконечные положительные зубцы *P*, амплитуда которых иногда превышает 2–2,5 мм. При наличии в отведении  $V_1$  двухфазного зубца *P* (+–) резко преобладает первая положительная фаза, которая отражает процесс распространения возбуж-

дения по правому предсердию. Однако увеличение амплитуды зубца  $P$  в правых грудных отведениях менее выражено, чем в отведениях II, III, aVF.

Одновременно уменьшается проекция суммарного результирующего вектора  $P$  на оси отведений I, aVL,  $V_5$ ,  $V_6$  (см. рис. 7.3), в которых фиксируется сглаженный зубец  $P$ .

При резко выраженной гипертрофии в отведении aVL может регистрироваться отрицательный зубец  $P$ .

Замедление проводимости по гипертрофированному правому предсердию приводит к более позднему, чем в норме, окончанию его возбуждения. Однако в отличие от гипертрофии левого предсердия заметного расширения зубца  $P$  при этом не происходит. Это объясняется следующим образом. В норме процесс деполяризации правого предсердия заканчивается на 0,02–0,03 с раньше левого предсердия (рис. 7.4). Поэтому увеличение продолжительности возбуждения правого предсердия при его гипертрофии приводит к тому, что деполяризация обоих предсердий заканчивается почти одновременно, а общая продолжительность зубца  $P$  не изменяется. Поэтому зубцы  $P_{II, III, aVF, V_{1,2}}$  имеют весьма характерную для гипертрофии правого предсердия форму: они становятся высокоамплитудными, нормальной ширины и имеют заостренную вершину. Такая конфигурация зубцов  $P$  получила название  $P$ -pulmonale, поскольку чаще всего они регистрируются на ЭКГ при хроническом легочном сердце.



**Рис. 7.4.** Формирование остроконечных высокоамплитудных зубцов  $P$  ( $P$ -pulmonale) при гипертрофии правого предсердия. *Объяснение в тексте*

**Запомните!**

Электрокардиографическими признаками гипертрофии правого предсердия являются:

- 1) в отведениях II, III, aVF зубцы *P* высокоамплитудные с заостренной вершиной (P-pulmonale);
- 2) в отведениях  $V_2$  зубец *P* (или, по крайней мере, его первая — правопредсердная — фаза) положительный с заостренной вершиной (P-pulmonale);
- 3) в отведениях I, aVL,  $V_{5,6}$  зубец *P* низкой амплитуды, а в aVL может быть отрицательным (непостоянный признак);
- 4) длительность зубцов *P* не превышает 0,10 с.

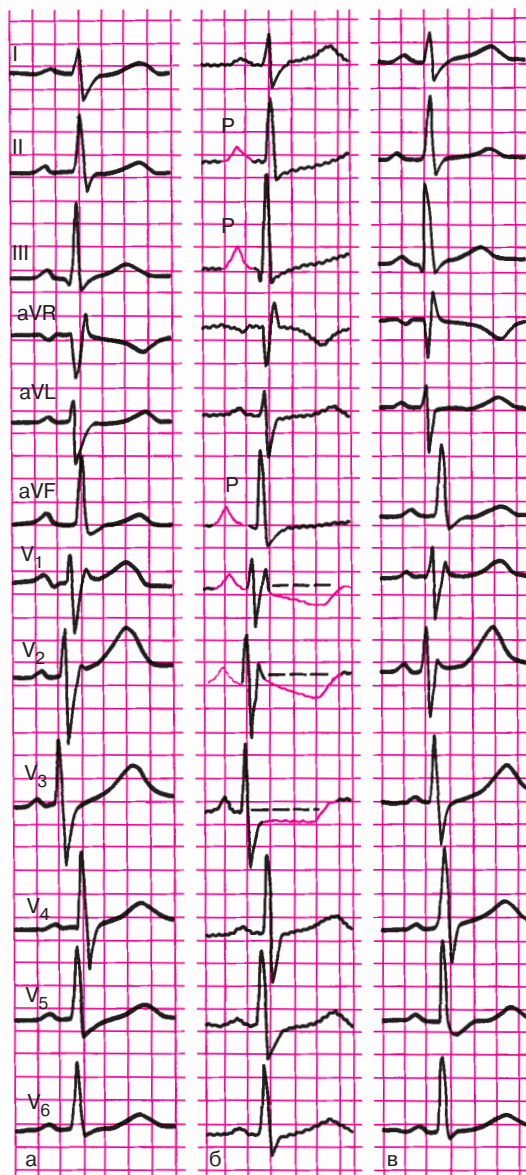
На рисунке 7.4 представлена ЭКГ больного с гипертрофией правого предсердия.

### 7.3. Перегрузка предсердий

Увеличение электрической активности предсердий может быть обусловлено не только их гипертрофией, но и преходящей гиперфункцией. Последняя возникает при некоторых острых клинических ситуациях, ведущих к кратковременному, но значительному повышению нагрузки на предсердия. В этих случаях на ЭКГ появляются признаки, характерные для гипертрофии правого или левого предсердия (см. разделы 7.1 и 7.2), которые исчезают после прекращения гемодинамической перегрузки предсердий.

Например, при развитии у больных приступов бронхиальной астмы, отека легких, тромбоэмболии легочной артерии, крупозной пневмонии и т.д., когда вследствие увеличения давления в легочной артерии повышается нагрузка на правые отделы сердца, на ЭКГ иногда можно наблюдать появление высокоамплитудных с заостренной вершиной зубцов *P* в отведениях II, III, aVF (P-pulmonale) и увеличение первой положительной (правопредсердной) фазы зубца *P* в отведении  $V_1$ . После нормализации состояния больного эти изменения ЭКГ уменьшаются или исчезают.

На рисунке 7.5 показана динамика ЭКГ у больной бронхиальной астмой. На ЭКГ, зарегистрированной во время тяжелого астматического статуса (рис. 7.5, б), заметно увеличены амплитуды зубцов *P* в отведениях II, III, aVF и  $V_1$ . Через 3 дня после купирования астматического статуса эти признаки острой перегрузки правого предсердия значительно уменьшились (рис. 7.5, в), и ЭКГ вернулась к исходной (рис. 7.5, а).



**Рис. 7.5.** Динамика ЭКГ у больной бронхиальной астмой:

*а — исходная; б — во время астматического статуса; в — после купирования статуса. Объяснение в тексте*

Перегрузка левого предсердия может развиваться при резком повышении артериального давления (гипертоническом кризе), приступе стенокардии или отеке легких и других состояниях. При этом на ЭКГ можно наблюдать увеличение амплитуды и продолжительности второй отрицательной (левопредсердной) фазы зубца  $P$  в отведении  $V_1$  (реже  $V_2$ ) или даже формирование отрицательного зубца  $P_{V_1}$ . В отведениях I, II, aVL,  $V_{5,6}$  иногда появляются раздвоение и увеличение амплитуды зубцов  $P$  (P-mitrale).

На рисунке 7.6 показана динамика ЭКГ больного ишемической болезнью сердца, зарегистрированной во время дозированной физической нагрузки на велоэргометре. На высоте нагрузки у больного развился приступ стенокардии, появились выраженная одышка, снижение артериального давления, что свидетельствовало о значительном падении сократимости миокарда левого желудочка на фоне острой коронарной недостаточности. На ЭКГ (рис. 7.6, б), помимо признаков ишемии миокарда (см. главу 8), наблюдались формирование отрицательных зубцов  $P$  в отведении  $V_1$ , углубление второй отрицательной (левопредсердной) фазы зубца  $P_{V_2}$  и увеличение амплитуды и продолжительности зубца  $P$  в отведениях I, aVL и  $V_{5,6}$ , что указывало на острую перегрузку левого предсердия. Через 30 мин ЭКГ полностью нормализовалась (рис. 7.6, в).

#### **Запомните!**

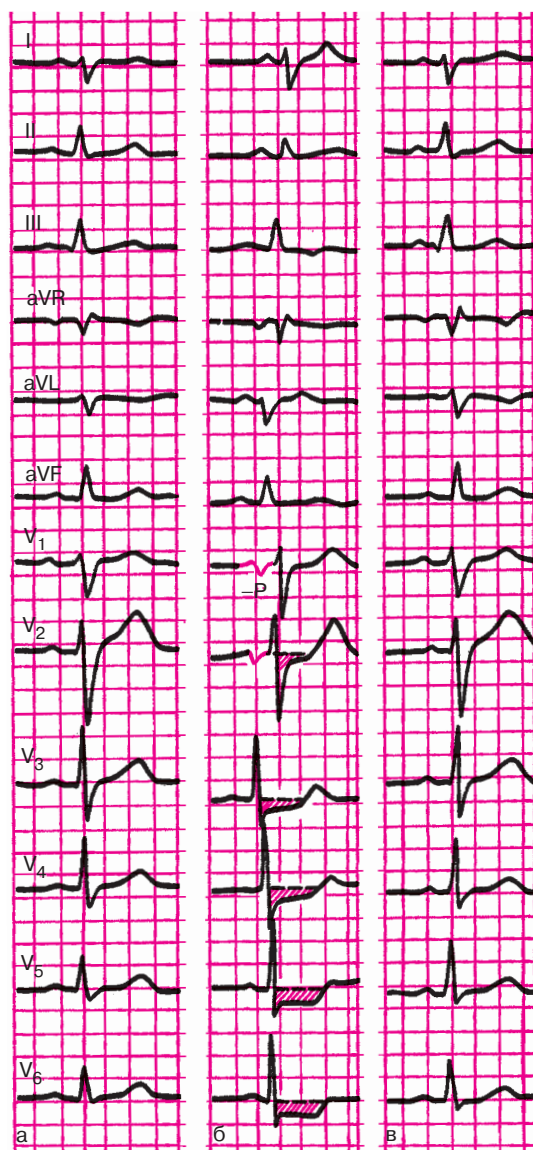
Основными электрокардиографическими признаками перегрузки предсердий являются:

1) преходящие изменения амплитуды, формы и продолжительности зубцов  $P$ , напоминающие признаки гипертрофии правого или левого предсердия (см. разделы 7.1 и 7.2) и развивающиеся на фоне острых клинических ситуаций, ведущих к гемодинамической перегрузке предсердий;

2) сравнительно быстрая положительная динамика ЭКГ при нормализации состояния больного.

### **7.4. Гипертрофия левого желудочка**

Компенсаторная гипертрофия левого желудочка развивается при гипертонической болезни, аортальных пороках сердца, недостаточности митрального клапана и других заболеваниях, сопровождающихся длительной перегрузкой левого желудочка. На начальных стадиях развития гипертрофия не может отражаться на ЭКГ. Однако по мере увеличения массы левого желудочка его электрическая активность все более преоб-



**Рис. 7.6.** Динамика ЭКГ у больного ишемической болезнью сердца в процессе пробы с дозированной физической нагрузкой на велоэргометре: а — исходная ЭКГ; б — на высоте максимальной физической нагрузки; в — через 30 мин после прекращения велоэргометрической пробы. Объяснение в тексте





Помимо отклонения моментного вектора 0,04 с влево и назад, при компенсаторной гипертрофии левого желудочка нередко наблюдается поворот оси против часовой стрелки (см. раздел 4.2.2). Напомним, что в норме левый желудочек локализован преимущественно сзади, а правый — спереди, так что межжелудочковая перегородка в горизонтальной плоскости располагается косо, под некоторым углом к передней грудной стенке. В отведении  $V_3$  в большинстве случаев выявляется переходная зона — равенство зубцов  $R$  и  $S$  (рис. 7.7, а).

При выраженной гипертрофии левый желудочек как бы оттесняет правый желудочек вправо, как это показано на рисунке 7.7, б, и происходит *поворот сердца вокруг его продольной оси против часовой стрелки* (если смотреть со стороны верхушки). Межжелудочковая перегородка располагается теперь почти перпендикулярно к передней грудной стенке. В связи с этим переходная зона смещается вправо, в отведение  $V_2$  (реже  $V_1$ ). Кроме того, поворот сердца вокруг продольной оси приводит к изменению расположения начального и конечного моментных векторов (0,02 и 0,06 с), так, как это показано на рисунке 7.7, б. Вектор 0,02 с, обусловленный возбуждением гипертрофированной межжелудочковой перегородки, располагается теперь почти параллельно осям отведений  $V_5$  и  $V_6$ , что сопровождается увеличением его проекции на отрицательные части осей отведений и соответственно увеличением амплитуды зубцов  $Q_{V_{5,6}}$  (хотя продолжительность зубцов  $Q$  не превышает 0,03 с, а его амплитуда —  $1/4$  амплитуды зубца  $R$ ). Вектор 0,06 с, обусловленный возбуждением базальных отделов гипертрофированного левого желудочка, поворачивается влево и проецируется теперь на положительные части осей отведений  $V_5$  и  $V_6$ . Это приводит к исчезновению отрицательного зубца  $S$  в этих отведениях. Комплекс  $QRS_{V_6}$  приобретает форму  $qR$ .

Последний признак весьма характерен для гипертрофии левого желудочка, причем в грудных отведениях в большинстве случаев наблюдается не плавное, как в норме, уменьшение амплитуды зубцов  $S$  от  $V_1$  ( $V_2$ ) к  $V_6$ , а резкий переход от сравнительно глубоких зубцов  $S$  в отведениях  $V_1$ – $V_3$  к почти полному или полному исчезновению  $S$  в  $V_4$ – $V_6$ .

Замедление проведения электрического импульса по гипертрофированному левому желудочку приводит к увеличению продолжительности *интервала внутреннего отклонения* в левых грудных отведениях ( $V_5, V_6$ ) более 0,05 с.

Наконец, выраженная гипертрофия левого желудочка с дистрофическими изменениями в нем нередко сопровождается нарушением процесса *реполяризации желудочков*. В левых грудных отведениях ( $V_5, V_6$ ) отмечаются косонисходящее смещение сегмента  $RS$ – $T$  ниже изо-

электрической линии и инверсия зубца  $T$ , а в правых грудных отведениях ( $V_1, V_2$ ) — дискордантный подъем сегмента  $RS-T$  и положительный зубец  $T$ .

В норме процесс реполяризации желудочков начинается только после окончания их деполяризации, причем волна реполяризации распространяется от эпикарда к эндокарду, как показано на рисунке 7.8. При выраженной гипертрофии, особенно при развитии в миокарде дистрофических изменений, процесс распространения деполяризации левого желудочка в сторону эпикарда резко замедляется. Поэтому реполяризация субэндокардиальных отделов левого желудочка может начаться до того, как закончится возбуждение субэпикардиальных его отделов. Волна реполяризации при этом будет распространяться от эндокарда к эпикарду, как показано на рисунке 7.8, б. В результате этого в периоде реполяризации векторы  $RS-T$  направлены в сторону отрицательного полюса отведения  $V_6$ , что и приводит к смещению сегмента  $RS-T$  ниже изолинии и формированию отрицательного или двухфазного ( $-+$ ) зубца  $T_{V_6}$ . В отведениях  $V_1$  и  $V_2$  фиксируются подъем сегмента  $RS-T$  и положительный зубец  $T$ .

Изменения ЭКГ в стандартных и усиленных отведениях от конечностей непостоянны. В связи с преобладанием электрической активности левого желудочка (рис. 7.9) вектор  $0,04$  с отклоняется влево в сторону положительных электродов отведений  $I$  и  $aVL$ , где и регистрируется высокий зубец  $R$ . Наоборот, в отведениях  $III$  и  $aVF$  увеличивается амплитуда зубца  $S_{III, aVF}$ , что обусловлено проекцией вектора  $0,04$  с на отрицательные части осей этих отведений. Иными словами, речь идет о смещении электрической оси сердца влево.

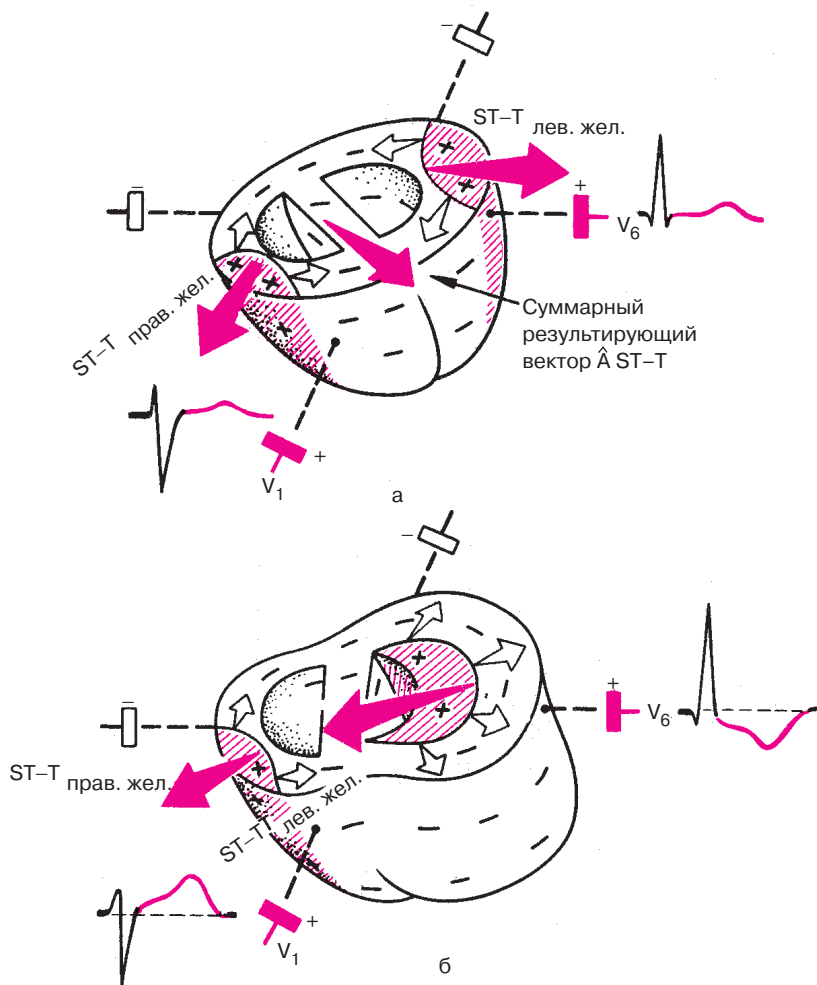
*Количественными признаками гипертрофии левого желудочка, выявленными в стандартных и однополюсных отведениях от конечностей, являются  $R_I \geq 15$  мм,  $R_{aVL} \geq 11$  мм,  $R_I + S_{III} \geq 25$  мм.*

При выраженной левожелудочковой гипертрофии в отведениях  $I$  и  $aVL$  могут наблюдаться смещение сегмента  $RS-T$  ниже изолинии и формирование отрицательного или двухфазного ( $-+$ ) зубца  $T$ .

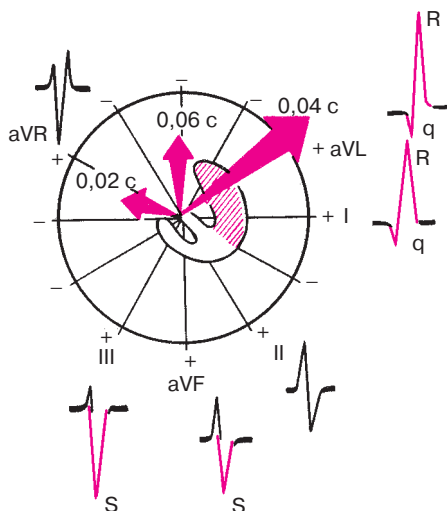
### **Запомните!**

Электрокардиографическими признаками гипертрофии левого желудочка являются:

- 1) увеличение амплитуды зубца  $R$  в левых грудных отведениях ( $V_5, V_6$ ) и амплитуды зубца  $S$  в правых грудных отведениях ( $V_1, V_2$ ). При этом  $R_{V_4} < R_{V_5}$  или  $R_{V_4} < R_{V_6}$ ;  $R_{V_{5,6}} > 25$  мм или  $R_{V_{5,6}} + S_{V_1} \geq 35$  мм (на ЭКГ лиц старше 40 лет) и  $\geq 45$  мм (на ЭКГ молодых лиц);



**Рис. 7.8.** Реполяризация желудочков в норме (а) и при гипертрофии левого желудочка (б). Красным цветом заштрихованы реполяризованные участки. Белые стрелки обозначают направление движения волны реполяризации, красные стрелки – направление векторов реполяризации желудочков и средний результирующий вектор реполяризации



**Рис. 7.9.** Изменение расположения моментных векторов деполяризации желудочков во фронтальной плоскости при гипертрофии левого желудочка и изменение формы комплекса  $QRS$  и амплитуды зубцов (увеличение  $R_I, aVL$  и  $S_{III, aVF}$ ). *Объяснение в тексте*

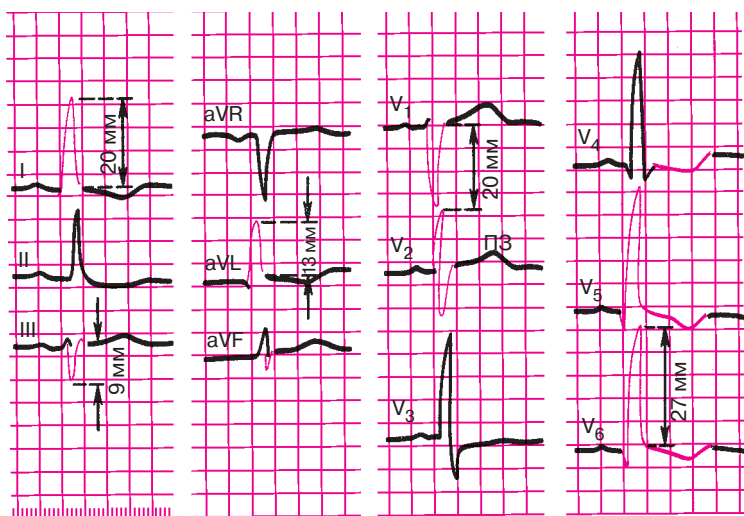
2) признаки поворота сердца вокруг продольной оси против часовой стрелки: смещение переходной зоны вправо, в отведение  $V_2$ , исчезновение зубцов  $S$  в левых грудных отведениях ( $V_5, V_6$ );

3) смещение электрической оси сердца влево. При этом  $R_I > 15$  мм,  $R_{aVL} \geq 11$  мм или  $R_I + S_{III} \geq 25$  мм;

4) смещение сегмента  $RS-T$  в отведениях  $V_{5,6}, I, aVL$  ниже изолинии и формирование отрицательного или двухфазного ( $-+$ ) зубца  $T$  в отведениях  $I, aVL$  и  $V_{5,6}$ ;

5) увеличение длительности интервала внутреннего отклонения  $QRS$  в левых грудных отведениях ( $V_5, V_6$ ) более 0,05 с.

На рисунке 7.10 представлена ЭКГ больного с выраженной гипертрофией левого желудочка. Отмечается увеличение амплитуды зубцов  $R_{V_{5,6}}$  и  $S_{V_{1,2}}$ , причем  $R_{V_5} = R_{V_6} = 27$  мм ( $>25$  мм),  $S_{V_1} = 20$  мм,  $R_{V_{5,6}} + S_{V_{1,2}} = 47$  мм ( $>35$  мм). Имеются признаки поворота сердца вокруг продольной оси против часовой стрелки (смещение переходной зоны в отведение  $V_2$  и отклонение электрической оси сердца влево (угол  $\alpha = 0^\circ$ ), причем  $R_I = 20$  мм ( $>15$  мм),  $R_{aVL} = 13$  мм ( $>11$  мм),  $R_I + S_{III} = 29$  мм ( $>25$  мм). Отмечается нарушение процесса реполяри-



**Рис. 7.10.** ЭКГ при гипертрофии левого желудочка. *Объяснение в тексте*

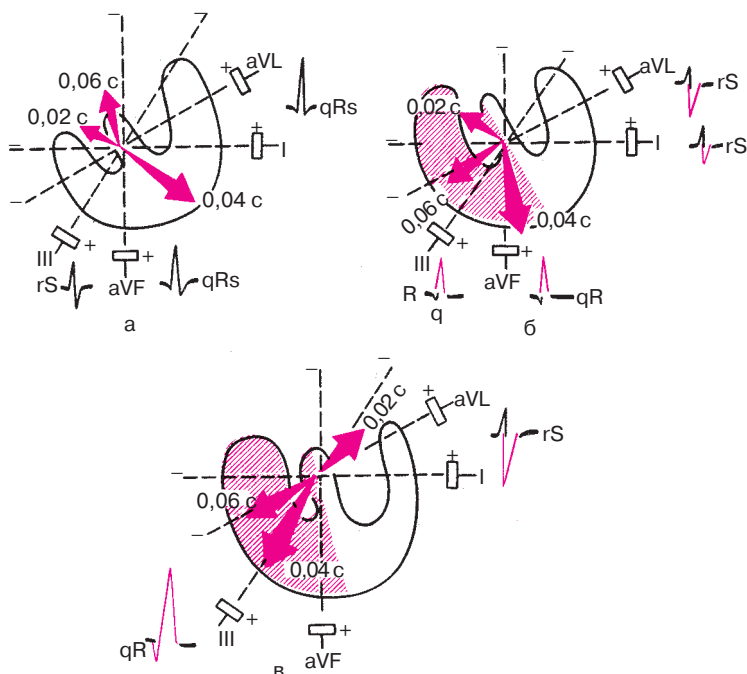
зации левого желудочка (смещение сегмента  $RS-T$  в отведениях  $V_4-V_6$ , I, aVL ниже изолинии и формирование в этих отведениях отрицательных зубцов  $T$ ). Длительность интервала внутреннего отклонения  $QRS$  в отведениях  $V_5$  и  $V_6$  увеличена до 0,07 с.

## 7.5. Гипертрофия правого желудочка

Компенсаторная гипертрофия правого желудочка развивается при митральном стенозе, хроническом легочном сердце и других заболеваниях, приводящих к длительной перегрузке правого желудочка.

В связи с физиологическим преобладанием электрической активности более мощного левого желудочка достоверные электрокардиографические признаки гипертрофии правого желудочка выявляются только при значительном увеличении его массы, когда она приближается к массе левого желудочка или превышает ее. Однако даже при умеренной гипертрофии правого желудочка возникает замедление его деполяризации, что находит отражение в изменениях пространственного расположения моментных векторов деполяризации желудочков.

Как видно на рисунке 7.11, при умеренной гипертрофии правого желудочка во фронтальной плоскости моментный вектор 0,04 с отклоняется вниз и вправо, в сторону гипертрофированного правого желудочка, и становится более параллельным осям III стандартного отведения и отведения aVF. Это ведет к увеличению амплитуды зубцов  $R_{III}$ , aVF.

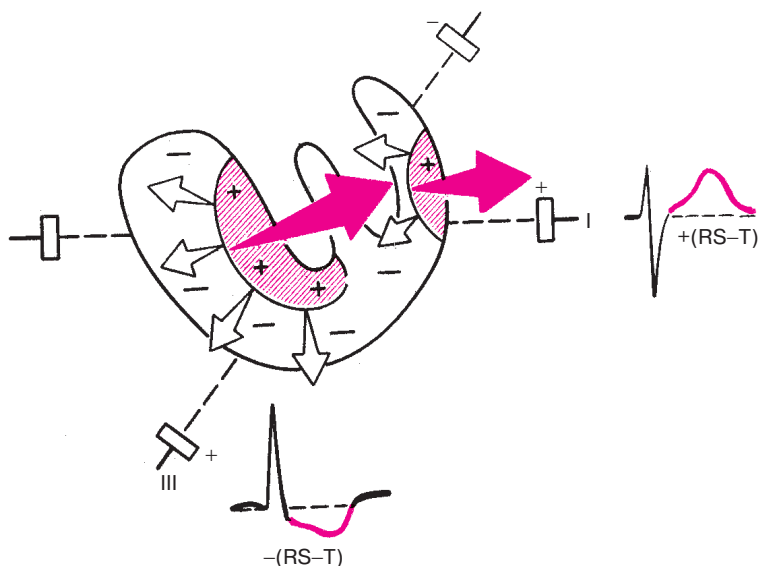


**Рис. 7.11.** Нарушение расположения трех моментных векторов деполяризации во фронтальной плоскости при умеренной (б) и выраженной (в) гипертрофии правого желудочка. Для сравнения показано нормальное расположение моментных векторов (а)

Поскольку распространение волны возбуждения по гипертрофированному правому желудочку замедлено и во многих случаях продолжается даже после окончания возбуждения левого желудочка, конечный моментный вектор 0,06 с нередко также отклоняется вправо и вниз, в сторону правого желудочка. Это ведет к увеличению проекции вектора 0,06 с на отрицательные части осей отведений I и aVL, вследствие чего увеличивается амплитуда зубцов  $S_{I, aVL}$ . Иными словами, даже при умеренной гипертрофии правого желудочка наблюдается вертикальное положение электрической оси сердца или отклонение ее умеренно вправо, хотя иногда ее положение может быть нормальным. При выраженной гипертрофии правого желудочка наблюдается более значительный поворот электрической оси сердца вправо и угол  $\alpha$  составляет более  $100-110^\circ$ .

*Значительная гипертрофия желудочка* сопровождается изменениями процесса реполяризации. В отведениях III и aVF, положительные электроды которых направлены в сторону гипертрофированного правого желудочка, наблюдаются смещение сегмента  $RS-T$  ниже изолинии и формирование отрицательного или двухфазного зубца  $T$  ( $-+$ ). В отведениях I и aVL, наоборот, сегмент  $RS-T$  на уровне изолинии или несколько приподнят над ней, а зубец  $T$  положительный.

Эти изменения ЭКГ объясняются следующим образом (рис. 7.12). Как вы помните, распространение волны возбуждения по гипертрофированному правому желудочку замедлено. В связи с этим процесс его реполяризации начинается не под эпикардом, как в норме, а субэндокардиально, и волна реполяризации постепенно распространяется от эндокарда к эпикарду. Поэтому вектор реполяризации ориентирован теперь справа налево и несколько вверх, т.е. в сторону от положительных электродов отведений III и aVF, как показано на рисунке 7.12. Вектор реполяризации левого желудочка, как и в норме, направлен справа налево. Оба вектора реполяризации, имеющие теперь одинаковое направ-



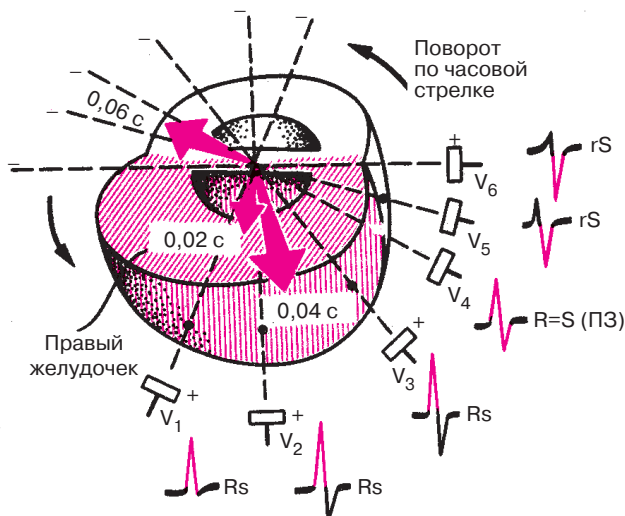
**Рис. 7.12.** Нарушение процесса реполяризации при гипертрофии правого желудочка. Красным цветом заштрихованы реполяризованные участки. Белые стрелки обозначают направление движения волны реполяризации, красные стрелки — направление вектора реполяризации



ление, приводят к появлению отрицательных отклонений в отведениях III и aVF (смещение сегмента  $RS-T$  ниже изолинии и формирование отрицательного или двухфазного зубца  $T$ ) и положительных отклонений в отведениях I и aVL (положительный зубец  $T$ ).

Рассмотрим теперь, как при гипертрофии правого желудочка изменяется ЭКГ в грудных отведениях (рис. 7.13). Наиболее важный признак, выявляемый в грудных отведениях, — это смещение моментного вектора  $0,04$  с вправо, в сторону гипертрофированного правого желудочка, обладающего теперь более высокой, чем в норме, электрической активностью. На рисунке 7.13 хорошо видно, что это смещение приводит к увеличению проекции вектора  $0,04$  с на положительные половины осей правых грудных отведений  $V_1$  и  $V_2$  и к уменьшению этой проекции на оси левых грудных отведений  $V_5$  и  $V_6$ . В результате этого амплитуда зубца  $R_{V_{1,2}}$  увеличивается, а  $R_{V_{5,6}}$  — уменьшается.

Вторым важным признаком, который часто обнаруживается в грудных отведениях при гипертрофии правого желудочка, является *поворот сердца вокруг продольной оси по часовой стрелке*. Гипертрофированный правый желудочек как бы оттесняет левый желудочек еще больше кзади, так, что межжелудочковая перегородка располагается



**Рис. 7.13.** Формирование ЭКГ в грудных отведениях при гипертрофии правого желудочка. Увеличение амплитуды зубца  $R$  в правых грудных отведениях ( $V_1-V_2$ ), поворот сердца вокруг продольной оси по часовой стрелке (углубление зубца  $S$  в отведении  $V_6$  и смещение переходной зоны — ПЗ — влево)

почти параллельно передней грудной стенке. В связи с этим переходная зона смещается в грудных отведениях влево, в отведение  $V_4$  (реже  $V_5$  или  $V_6$ ). Кроме того, в результате поворота сердца по часовой стрелке происходит смещение начального и конечного векторов деполяризации (0,02 с и 0,06 с). Вектор 0,02 с поворачивается почти перпендикулярно осям отведений  $V_5$  и  $V_6$ , как это показано на рисунке 7.13. Поэтому в этих отведениях зубец  $Q$  обычно не выражен. Вектор 0,06 с располагается почти параллельно осям отведений  $V_5$  и  $V_6$  и перпендикулярно осям отведений  $V_1$  и  $V_2$ . Поэтому амплитуда зубца  $S_{V_{5,6}}$  увеличивается,  $S_{V_1, V_2}$  — уменьшается.

Таким образом, при гипертрофии правого желудочка в правом грудном отведении ( $V_1$ ) обычно наблюдается увеличение зубца  $R$  и уменьшение или даже исчезновение зубца  $S$ . Наоборот, в левых грудных отведениях ( $V_5, V_6$ ) уменьшается амплитуда  $R$  и углубляется  $S$ . Переходная зона смещается влево, к отведениям  $V_4-V_6$ .

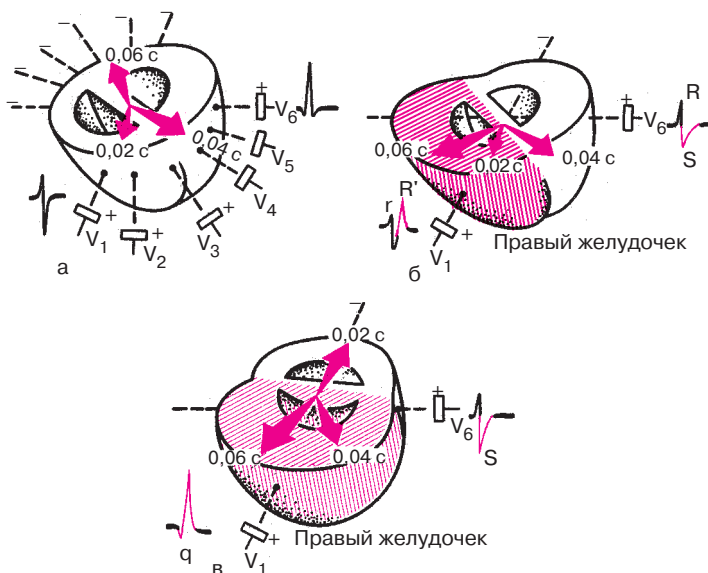
При прочих равных условиях чем больше амплитуда зубца  $R_{V_1}$  и (или) глубже зубец  $S_{V_{5,6}}$ , тем больше данных, указывающих на наличие гипертрофии правого желудочка. Количественными признаками такой гипертрофии считаются:  $R_{V_1} \geq 7$  мм,  $R_{V_1} + S_{V_{5,6}} \geq 10,5$  мм.

Замедление проведения волны возбуждения по гипертрофированному правому желудочку часто сопровождается увеличением продолжительности *интервала внутреннего отклонения* в правых грудных отведениях ( $V_1$ ) более 0,03 с. Наконец, в результате нарушения процесса реполяризации в правом желудочке при его выраженной гипертрофии в отведениях  $V_1$  и  $V_2$  может обнаруживаться смещение сегмента  $RS-T$  ниже изолинии и формирование отрицательного асимметричного или, по крайней мере, двухфазного ( $-+$ ) зубца  $T$ . Причина этих изменений сегмента  $RS-T$  и зубца  $T$  в грудных отведениях та же, что и в отведениях от конечностей.

Следует помнить также о трех вариантах (типах) ЭКГ, которые могут встретиться при гипертрофии правого желудочка.

1. *rSR'-тип ЭКГ* характеризуется наличием в отведении  $V_1$  расщепленного комплекса  $QRS$  типа  $rSR'$  с двумя положительными зубцами  $r$  и  $R$ , второй из которых имеет большую амплитуду. Эти изменения наблюдаются при нормальной ширине комплекса  $QRS$ .

Этот тип ЭКГ выявляется обычно при выраженной гипертрофии правого желудочка, однако масса последнего равна массе левого желудочка или несколько меньше ее (рис. 7.14, б). Первоначальный небольшой положительный зубец  $r_{V_1}$  обусловлен, как известно, возбуждением межжелудочковой перегородки и началом деполяризации правого желудочка (вектор 0,02 с обращен в сторону положительного электрода  $V_1$ ). Средний моментный вектор 0,04 с при этом типе ЭКГ еще не от-



**Рис. 7.14.** Форма желудочкового комплекса  $QRS$  в отведении  $V_1$  в норме (а) и при гипертрофии правого желудочка: б — тип  $rSR'$ , в — тип  $qR'$ . Объяснение в тексте

клоняется значительно вправо и проецируется пока на отрицательную часть оси отведения  $V_1$ . Это ведет к образованию небольшого зубца  $S_{V_1}$ , отражающего преобладание возбуждения левого желудочка. Однако в связи с тем, что движение волны возбуждения по гипертрофированному правому желудочку замедлено и его ЭДС остается увеличенной к концу деполяризации желудочков, конечный моментный вектор  $0,06\text{ с}$  ориентирован в сторону правого желудочка и, соответственно, в сторону положительного электрода  $V_1$ , т.е. вперед, как это показано на рис. 7.14. Это наиболее существенное отличие процесса деполяризации желудочков при гипертрофии правого желудочка от нормы и ведет к формированию в отведении второго положительного зубца  $R'$ .

2. *R-min ЭКГ* характеризуется наличием в отведении комплекса  $QRS$  типа  $Rs$  или  $qR$  и выявляется обычно при выраженной гипертрофии правого желудочка (рис. 7.14, в). В этом случае, как показано на рисунке 7.14, в сторону правого желудочка оказывается отклоненным не только конечный моментный вектор  $0,06\text{ с}$ , но и вектор  $0,04\text{ с}$ , проекция которого на положительную часть отведения  $V_1$  и обуславливает большую амплитуду зубца  $R$ .

Нередко при выраженной гипертрофии правого желудочка высокому зубцу  $R_{V_1}$  предшествует небольшой зубец  $q_{V_1}$ , который, как вы помните, никогда не регистрируется в этом отведении в норме. Появление зубца  $q_{V_1}$  в этих случаях объясняется выраженной гипертрофией правой половины межжелудочковой перегородки и преобладанием ее электрической активности над электрической активностью левой половины перегородки в самый ранний момент желудочковой деполяризации. Поскольку правая половина перегородки становится заряженной более отрицательно, чем левая ее половина, пространственная ориентация начального моментного вектора  $0,02$  с резко изменяется. Вектор направлен теперь не слева направо, как в норме, а справа налево и назад, т.е. в сторону отрицательного электрода отведения  $V_1$ . Именно поэтому в начальный период деполяризации желудочков регистрируется зубец  $q_{V_1}$ . По тем же причинам зубец  $q$  нередко фиксируется в отведениях III и aVF.

3. *S-mun ЭКГ* характеризуется наличием во всех грудных отведениях от  $V_1$  до  $V_6$  комплекса  $QRS$  типа  $rS$  или  $RS$  с выраженным зубцом  $S$ . Этот тип гипертрофии, как правило, выявляется у больных с выраженной эмфиземой легких и хроническими легочными заболеваниями и когда гипертрофированное сердце резко смещается кзади, преимущественно за счет эмфиземы легких. В этом случае вектор деполяризации желудочков проецируется главным образом на отрицательные части осей грудных отведений, что и ведет к образованию выраженных зубцов  $S_{V_1-V_6}$ . В отведениях от конечностей при этом также наблюдаются признаки поворота сердца вокруг поперечной оси верхушкой кзади, что приводит к регистрации комплексов типа  $S_I-S_{II}-S_{III}$ .

На рисунках 7.15–7.17 представлены ЭКГ при различных типах гипертрофии правого желудочка. На рисунке 7.15 приведена ЭКГ при гипертрофии правого желудочка типа  $rSR'$ .

Электрическая ось сердца смещена вправо (угол  $\alpha \approx +120^\circ$ ). Увеличена амплитуда зубца  $S$  в отведениях  $V_5$  и  $V_6$ , причем  $R_{V_1} = 6$  мм ( $< 7$  мм),  $S_{V_5} = 9$  мм,  $R_{V_1} + S_{V_{5,6}} = 15$  мм ( $> 10,5$  мм). В отведении  $V_1$  желудочковый комплекс имеет вид  $rSR'$  при ширине  $QRS$ , равной  $0,10$  с. Имеются признаки поворота сердца вокруг продольной оси по часовой стрелке (смещение переходной зоны влево до  $V_6$ ). В отведениях III, aVF,  $V_1$  и  $V_2$  отмечается смещение сегмента  $RS-T$  ниже изолинии и формирование отрицательного зубца  $T$ . Длительность интервала внутреннего отклонения в отведении  $V_1$  увеличена до  $0,07$  с. Имеются признаки гипертрофии правого предсердия (P-pulmonale) в отведениях II, III, aVF.

На рисунке 7.16 изображена ЭКГ при выраженной гипертрофии правого желудочка ( $R$ -тип). Электрическая ось сердца смещена вправо

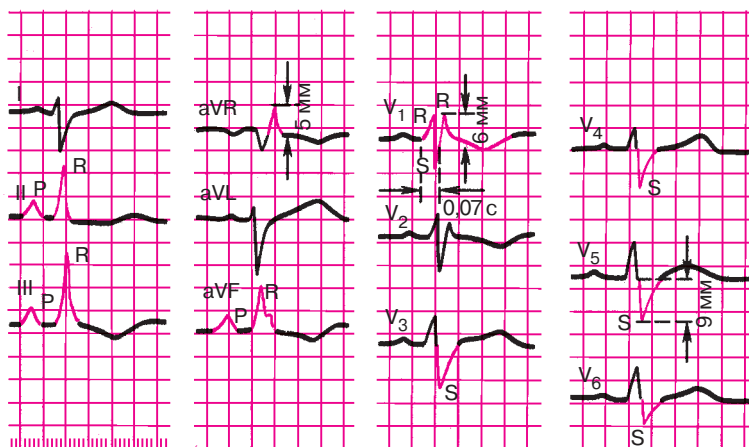


Рис. 7.15. ЭКГ при гипертрофии правого желудочка (тип  $rSR'$ )

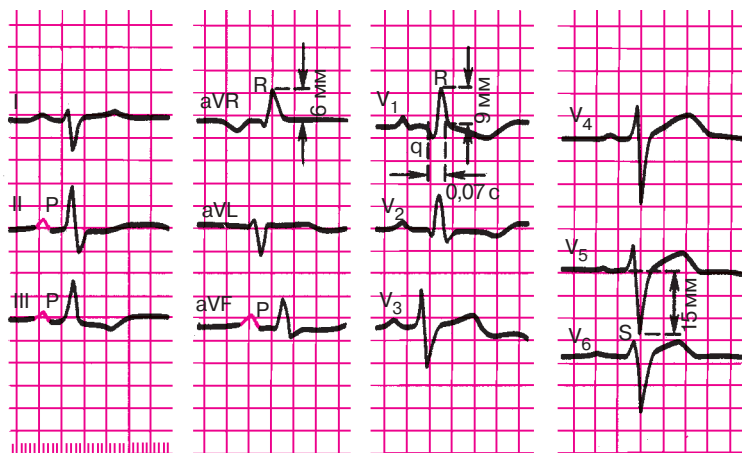


Рис. 7.16. ЭКГ при выраженной гипертрофии правого желудочка ( $R$ -тип)

(угол  $\alpha \approx +105^\circ$ ). Увеличена амплитуда  $R_{V_1}$  и  $S_{V_4-V_6}$ , причем  $R_{V_1} = 9$  мм ( $> 7$  мм),  $S_{V_5} = 15$  мм,  $R_{V_1} + S_{V_5} = 24$  мм ( $> 10,5$ ). В отведении  $V_1$  отмечается появление желудочкового комплекса  $QRS$  типа  $QR$ , в отведениях II, III, aVF и  $V_1$  — смещение вниз сегмента  $RS-T$  и инверсия зубца  $T$ . Длительность интервала внутреннего отклонения увеличена в отведении  $V_1$  до 0,07 с.

На рисунке 7.17 представлена ЭКГ при *S*-типе гипертрофии правого желудочка. Электрическая ось смещена вправо (угол  $\alpha +95^\circ$ ). Увеличена амплитуда зубцов *S* в левых грудных отведениях. Имеются признаки поворота сердца вокруг продольной оси по часовой стрелке (в отведении  $V_6$  комплекс *QRS* типа *RS*) и вокруг поперечной оси верхушкой назад (в отведении I, II, III комплекс *QRS* типа *RS*). Длительность интервала внутреннего отклонения в отведении  $V_1$  не изменена (0,03 с). Имеются признаки гипертрофии правого предсердия (P-pulmonale) в отведения II, III, aVF.

### Запомните!

Электрокардиографическими признаками гипертрофии правого желудочка являются:

- 1) смещение электрической оси сердца вправо (угол  $\alpha$  более  $+100^\circ$ );
- 2) увеличение амплитуды зубца *R* в правых грудных отведениях ( $V_{1,2}$ ) и амплитуды зубца *S* в левых грудных отведениях ( $V_{5,6}$ ). При этом количественными критериями могут являться: амплитуда  $R_{V_1} \geq 7$  мм или  $R_{V_1} + S_{V_{5,6}} \geq 10,5$  мм;
- 3) появление в отведении  $V_1$  комплекса *QRS* типа *rSR'* или *QR*;
- 4) признаки поворота сердца вокруг продольной оси по часовой стрелке (смещение переходной зоны влево, к отведениям  $V_5$ – $V_6$ , и появление в отведениях  $V_5$ ,  $V_6$  комплекса *QRS* типа *RS*);

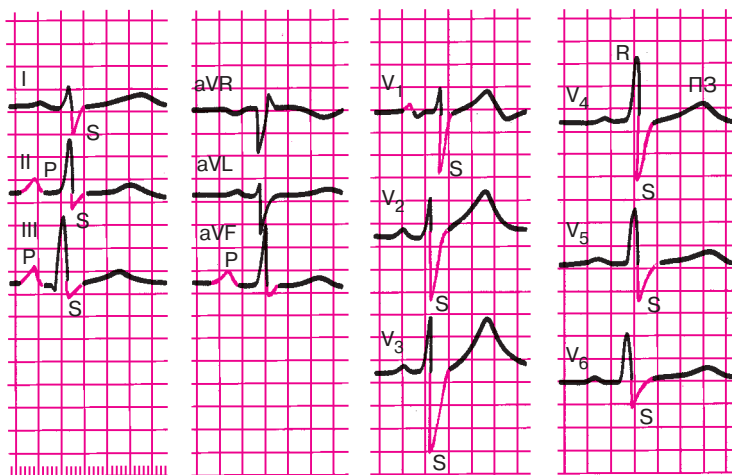


Рис. 7.17. ЭКГ при гипертрофии правого желудочка (*S*-тип)

5) смещение сегмента  $RS-T$  вниз и появление отрицательных зубцов  $T$  в отведениях III, aVF,  $V_{1,2}$ ;

6) увеличение длительности интервала внутреннего отклонения в правом грудном отведении ( $V_1$ ) более 0,03 с.

## 7.6. Комбинированная гипертрофия обоих желудочков

Комбинированная гипертрофия миокарда обоих желудочков распознается с помощью ЭКГ только в 25–40% случаев. Это объясняется взаимной нейтрализацией противоположно действующих сил, отражающих электрическую активность правого и левого желудочков при их гипертрофии. Особенно сложно бывает диагностировать умеренную гипертрофию правого желудочка на фоне преобладающей выраженной гипертрофии левого.

В каждом конкретном случае диагноз комбинированной гипертрофии ставят при обнаружении различных сочетаний отдельных признаков гипертрофии правого и левого желудочков.

Чаше всего (хотя и не всегда) на ЭКГ преобладает гипертрофия левого желудочка с характерным увеличением амплитуды зубцов  $R$  и продолжительности интервала внутреннего отклонения в левых грудных отведениях ( $V_5$  и  $V_6$ ), иногда в сочетании с углубленным зубцом  $Q$ .

На этом фоне *сопутствующая гипертрофия правого желудочка* может быть выявлена по следующим признакам:

1) увеличение амплитуды зубцов  $R$  (больше 7 мм) в правых грудных отведениях  $V_{1,2}$ ;

2) появление в  $V_{1,2}$  комплексов  $QRS$  типа  $rSr'$ ;

3) углубление зубцов  $S$  в отведении  $V_6$ , свидетельствующее о повороте сердца вокруг продольной оси по часовой стрелке, характерном для гипертрофии правого желудочка;

4) нарушение процессов реполяризации желудочков в правых грудных отведениях  $V_{1,2}$  (депрессия сегмента  $RS-T$  и инверсия зубца  $T$ );

5) появление признаков гипертрофии правого предсердия (высокоамплитудные с заостренной вершиной  $P$ -pulmonale) в отведениях II, III, aVF, которая нередко сопутствует гипертрофии правого желудочка.

При более резком преобладании на ЭКГ признаков гипертрофии правого желудочка в виде увеличения амплитуды  $R$ , продолжительности интервала внутреннего отклонения или при появлении в  $V_{1,2}$  комплекса  $QRS$  типа  $rSr'$  диагноз *сопутствующей гипертрофии* левого желудочка может быть поставлен по следующим признакам:

1) увеличение амплитуды зубцов  $R$  в левых грудных отведениях или, по крайней мере, изменение соотношения зубцов  $R$  в отведениях  $V_4-V_6$ :  $R_{V_4} \leq R_{V_5} > R_{V_6}$  или  $R_{V_4} < R_{V_5} \leq R_{V_6}$ ;

2) углубление зубцов  $S$  в отведениях  $V_1$  или  $V_2$  (если комплекс  $QRS$  в этих отведениях имеет вид  $rS$  или  $rSr'$ );

3) отклонение электрической оси сердца влево за счет сопутствующей гипертрофии левого желудочка;

4) формирование в отведении  $V_6$  углубленных зубцов  $Q$  за счет поворота сердца вокруг продольной оси против часовой стрелки.

На рисунке 7.18 приведены ЭКГ больных с комбинированной гипертрофией обоих желудочков. На одной из них (рис. 7.18, а) имеются явные признаки гипертрофии левого желудочка: высокие  $R$  и углубленные  $Q$  в отведениях  $V_5$  и  $V_6$ , удлиненный интервал внутреннего отклонения в  $V_{5,6}$ . В то же время наличие высоких зубцов  $R_{V_1}$ , увеличение интервала внутреннего отклонения в правых грудных отведениях, снижение сегмента  $RS-T$ , отрицательные  $T$  в  $V_{1,2}$  и некоторые другие признаки свидетельствуют о сопутствующей гипертрофии правого желудочка.

На второй ЭКГ (рис. 7.18, б) также имеются признаки гипертрофии левого желудочка (высокие  $R$  в левых грудных отведениях), но сопутствующая гипертрофия правого желудочка выражена в меньшей степени. Имеются лишь поворот сердца вокруг продольной оси по часовой стрелке с углубленными зубцами  $S$  в левых грудных отведениях  $V_{5,6}$  и признаки гипертрофии правого предсердия (P-pulmonale) в отведениях II, III, aVF.

### Запомните!

Диагноз комбинированной гипертрофии обоих желудочков ставится на основании различных сочетаний отдельных ЭКГ-признаков гипертрофии правого и левого желудочков (см. разделы 7.4 и 7.5):

1) если преобладает гипертрофия левого желудочка, сопутствующая гипертрофия правого желудочка диагностируется при:

а) резком увеличении амплитуды  $R$  в отведениях  $V_{1,2}$  (больше 7 мм);

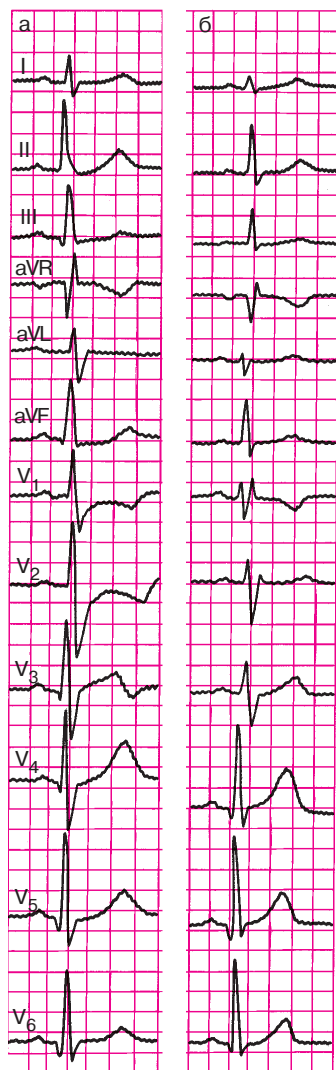
б) появлении в  $V_{1,2}$  комплекса  $QRS$  типа  $rSr'$ ;

в) наличии признаков поворота сердца вокруг продольной оси по часовой стрелке (комплекс  $QRS$  в отведении  $V_6$  типа  $RS$ );

г) появлении депрессии сегмента  $RS-T$  и инверсии зубца  $T$  в отведениях  $V_{1,2}$ ;

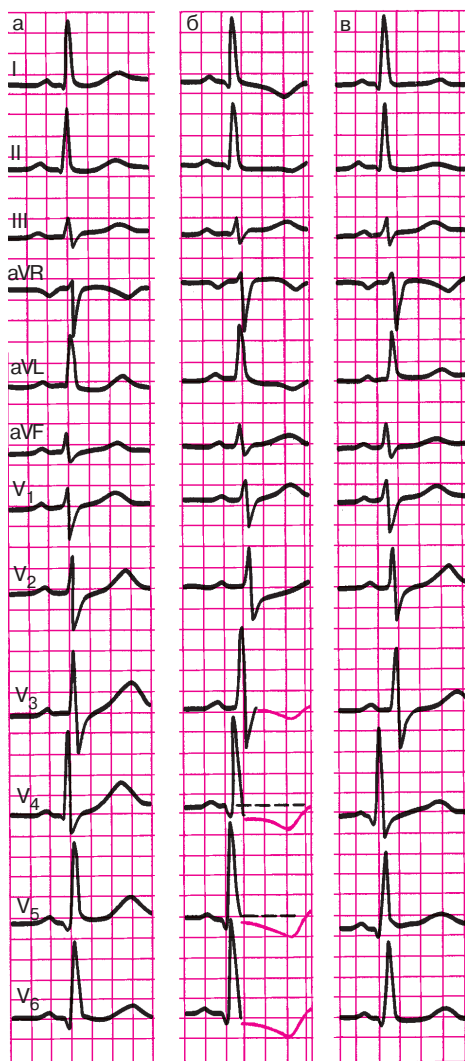
д) наличии признаков гипертрофии правого предсердия (P-pulmonale) в отведениях II, III, aVF;





**Рис. 7.18.** ЭКГ при комбинированной гипертрофии желудочков.

На фоне отчетливых признаков гипертрофии левого желудочка определяется сопутствующая выраженная (а) и умеренная (б) гипертрофия правого желудочка



**Рис. 7.19.** Динамика ЭКГ у больного с гипертоническим кризом:

а — исходная ЭКГ; б — во время гипертонического криза; в — после нормализации артериального давления. Объяснение в тексте

2) если преобладает гипертрофия правого желудочка, диагноз сопутствующей гипертрофии левого желудочка ставится при:

а) увеличении амплитуды  $R$  в отведениях  $V_{5,6}$  или изменении соотношения  $R$  в  $V_4-V_6$  ( $R_{V_4} \leq R_{V_5} > R_{V_6}$  или  $R_{V_4} < R_{V_5} \leq R_{V_6}$ );

б) углублении  $S$  в отведениях  $V_1$  или  $V_2$ ;

в) отклонении электрической оси сердца влево;

г) наличии признаков поворота сердца вокруг продольной оси против часовой стрелки (комплекс  $QRS$  в отведении  $V_6$  типа  $QR$ ).

## 7.7. Перегрузка желудочков

В практической электрокардиологии иногда используется термин «перегрузка» («перенапряжение») желудочков, которым обозначают динамические, как правило обратимые, изменения ЭКГ в виде депрессии сегмента  $RS-T$  и инверсии зубца  $T$ , обусловленные внезапным увеличением гемодинамической нагрузки на правый или левый желудочек.

Такие изменения сегмента  $RS-T$  и зубца  $T$  несколько чаще наблюдаются при острой систолической перегрузке желудочков, когда возникает препятствие на пути изгнания крови в виде сужения выходного отверстия или повышения давления в большом или малом круге кровообращения. Например, перегрузка левого желудочка может развиваться вследствие резкого повышения артериального давления, гипертонического криза, при физическом перенапряжении и т.д. В этих случаях на ЭКГ может появиться депрессия сегмента  $RS-T$  в левых грудных отведениях ( $V_{5,6}$ ). По мере нормализации состояния больного эти изменения ЭКГ быстро исчезают. Пример такой динамики ЭКГ у больного с гипертоническим кризом представлен на рисунке 7.19. На исходной ЭКГ (рис. 7.19, а) определяются признаки гипертрофии левого желудочка: увеличение амплитуды  $R$  в левых грудных отведениях ( $V_{5,6}$ ) и амплитуды  $S$  в правых отведениях ( $V_{1,2}$ ), поворот сердца вокруг продольной оси против часовой стрелки (комплекс  $QR$  в отведении  $V_6$ ), смещение электрической оси сердца влево и др. Заметны также небольшие признаки нарушения реполяризации желудочков (тенденция к смещению  $RS-T$ , сглаженный зубец  $T$ ).

На ЭКГ, зарегистрированной во время гипертонического криза с подъемом АД до 220/130 мм рт. ст., появилась выраженная депрессия  $RS-T$  и отрицательные асимметричные зубцы  $T$  в левых грудных отведениях (рис. 7.19, б), что можно расценить как признаки систолической «перегрузки» левого желудочка на фоне его гипертрофии. Через день после нормализации АД (рис. 7.19, в) описанные нарушения

процесса реполяризации желудочков уже не определялись и ЭКГ вернулась к исходной.

«Перегрузка» правого желудочка может развиваться при остром повышении давления в малом круге кровообращения, например, у больных с тромбоэмболией легочной артерии, отеком легких, при астматическом статусе у больных бронхиальной астмой и т.д. В этих случаях на ЭКГ в правых грудных отведениях ( $V_{1,2}$ ) можно обнаружить проходящее смещение сегмента  $RS-T$  и сглаженность или инверсию  $T$ , быстро исчезающие после нормализации состояния больного.

Пример такой динамики ЭКГ представлен на рисунке 7.5. На ЭКГ, зарегистрированной во время астматического статуса у больной, страдающей бронхиальной астмой (рис. 7.5, б), помимо признаков «перегрузки» предсердий (P-pulmonale), имеются депрессия сегмента  $RS-T$  и отрицательные зубцы  $T$  в отведениях  $V_1-V_3$ . После купирования астматического статуса ЭКГ быстро вернулась к исходной (рис. 7.5, в)

### Запомните!

Основными ЭКГ-признаками систолической «перегрузки» левого и правого желудочков являются:

- 1) депрессия сегмента  $RS-T$  и инверсия  $T$  соответственно в левых ( $V_{5,6}$ ) и правых ( $V_{1,2}$ ) грудных отведениях;
- 2) сравнительно быстрая положительная динамика ЭКГ при нормализации состояния больного.

Следует подчеркнуть, что понятие «перегрузка» желудочков не является общепринятым. Изменения процесса реполяризации желудочков, как известно, может наблюдаться не только при выраженной гипертрофии миокарда желудочков, но и при внутрижелудочковых блокадах, ишемической болезни сердца, синдроме WPW и других патологических состояниях. Поэтому о систолической «перегрузке» желудочков можно говорить только после того, как исключены другие причины нарушения реполяризации и обнаружена четкая связь изменений сегмента  $RS-T$  с клиническими и инструментальными признаками повышения давления в большом или малом круге кровообращения.

### КОНТРОЛЬНЫЕ ВОПРОСЫ

1. Перечислите электрокардиографические признаки гипертрофии левого предсердия. (7.1)
2. Назовите электрокардиографические признаки гипертрофии правого предсердия. (7.2).

3. Каковы электрокардиографические признаки гипертрофии левого желудочка? (7.4)

4. Перечислите электрокардиографические признаки гипертрофии правого желудочка. (7.5)

5. Каковы электрокардиографические признаки комбинированной гипертрофии желудочков? (7.6)

6. Назовите электрокардиографические признаки «систолической перегрузки» желудочков. (7.7)

Теперь, воспользовавшись общим планом анализа ЭКГ (см. главу 4), самостоятельно расшифруйте ЭКГ, представленные на рисунках 7.20–7.24. При этом для выделения количественных критериев диагностики компенсаторной гипертрофии желудочков обязательными окажутся, во-первых, измерения амплитуд зубцов  $R$  и  $S$ :

$R_1$ ,	$S_I$
$R_{aVL}$	$S_{III}$
$R_{V_5}$ или $R_{V_6}$	$S_{V_1}$
$R_{V_1}$	$S_{V_{5,6}}$

во-вторых, расчет следующих количественных показателей:

$$R_1 + S_{III}$$

$$R_{V_5} \text{ (или } R_{V_6}) + S_{V_1} \text{ (или } S_{V_2})$$

$$R_{V_1} + S_{V_6}$$

и, в-третьих, измерение интервала внутреннего отклонения в отведениях  $V_1$  и  $V_6$ .

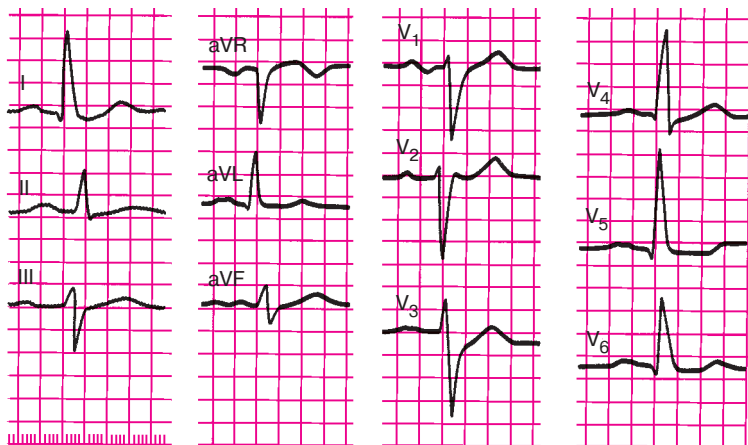


Рис. 7.20. Задание 49

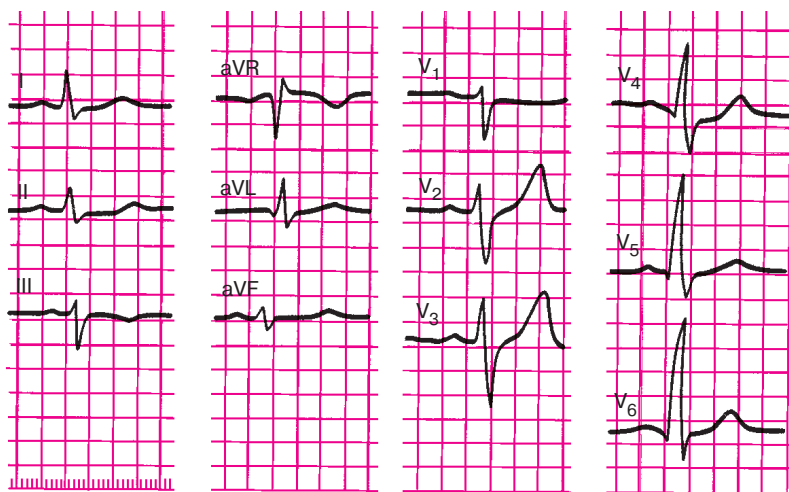


Рис. 7.21. Задание 50

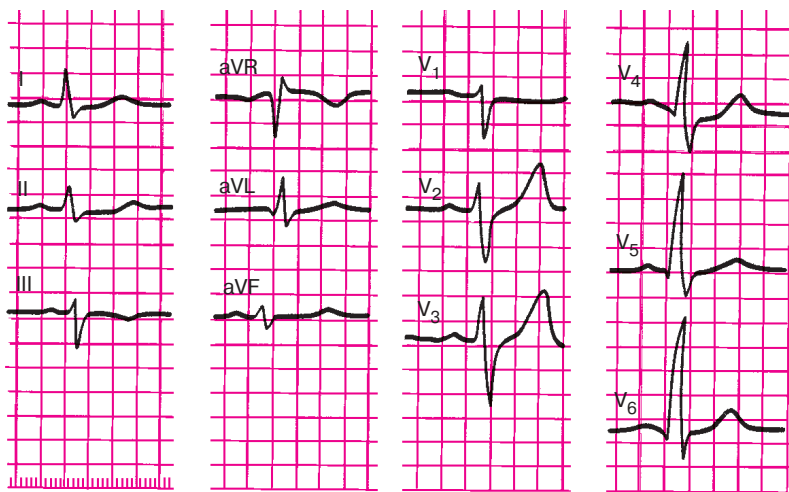


Рис. 7.22. Задание 51

В остальном для диагностики гипертрофии предсердий и желудочков достаточно тех операций, которые были описаны в главе 4, и диагностических критериев гипертрофии, приведенных в данной главе. Проверьте правильность выполненных вами заданий.

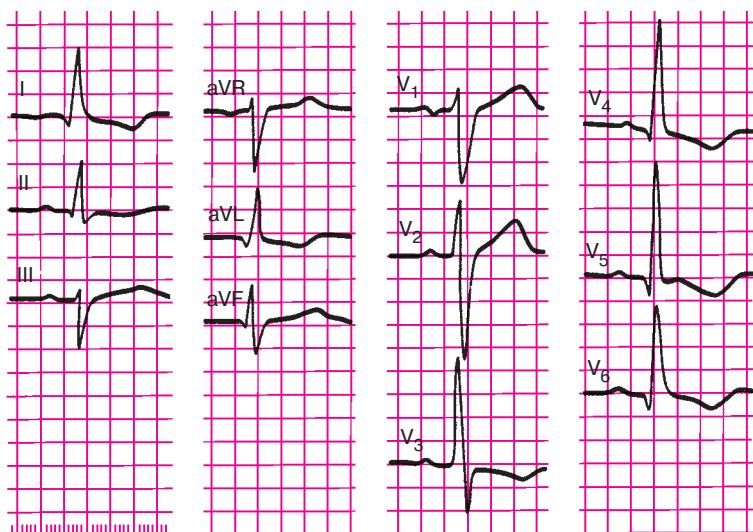


Рис. 7.23. Задание 52

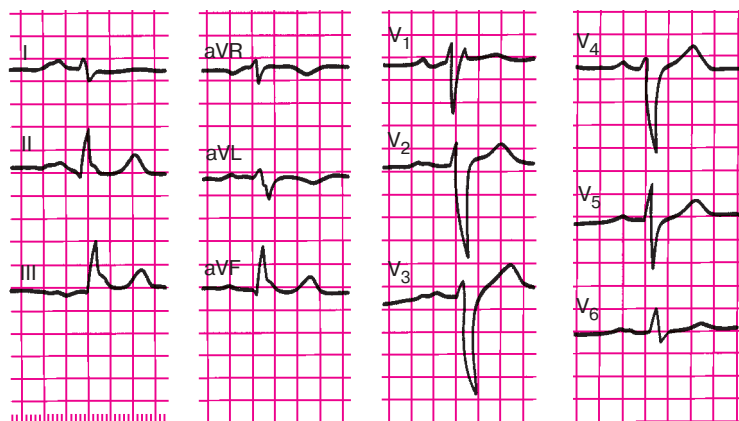


Рис. 7.24. Задание 53

### Эталоны правильных ответов

**Рис. 7.20.** ЭКГ при гипертрофии левого желудочка и левого предсердия:

1. В грудных отведениях увеличена амплитуда зубца  $R_{V_5}$  ( $R_{V_4}=19$  мм,  $R_{V_5}=23$  мм, причем  $R_{V_5}>R_{V_4}$ ), а также амплитуда зубца  $S$  в отведениях  $V_1$  и  $V_2$ .  $R_{V_5} + S_{V_2}=42$  мм (!).

2. Имеются признаки поворота сердца вокруг продольной оси сердца против часовой стрелки: тип  $qR_{I, V_5, V_6}$  и  $rS_{III}$ .

3. Определяется горизонтальное положение электрической оси сердца (угол  $\alpha 0^\circ$ ), причем  $R_I = 18$  мм,  $R_{aVL} = 12$  мм,  $R_I + S_{III} = 28$  мм.

4. Нечетко определяется небольшое смещение сегмента  $RS-T$  ниже изолинии в отведениях  $V_5, V_6$  и I, зубец  $T_{V_1} > T_{V_6}$ .

5. Интервал внутреннего отклонения в отведении  $V_6$  равен 0,06 с.

6. Зубцы  $P$  в отведениях I, II,  $aVL, V_{4-6}$  широкие (их длительность 0,11 с) с расщепленной вершиной ( $P$ -mitrale),  $R_{V_1}$ , двухфазный с увеличенной отрицательной фазой.

**Рис. 7.21.** ЭКГ при умеренной гипертрофии левого желудочка:

1. Увеличена амплитуда зубца  $R$  в левых грудных отведениях, причем  $R_{V_4} < R_{V_5} < R_{V_6}$  ( $R_{V_4} = 14$  мм,  $R_{V_5} = 20$  мм,  $R_{V_6} = 24$  мм,  $S_{V_1} = 11$  мм),  $R_{V_6} + S_{V_1} = 35$  мм.

2. Явные признаки поворота сердца вокруг продольной оси отсутствуют.

3. Электрическая ось сердца расположена горизонтально (угол  $\alpha \approx 0$ ),  $R_I = 8$  мм,  $R_{aVL} = 6$  мм,  $R_I + S_{III} = 15$  мм.

4. Изменений сегмента  $RS-T$  и зубца  $T$  нет.

5. Длительность интервала внутреннего отклонения в отведении  $V_6$  составляет 0,05 с.

**Рис. 7.22.** ЭКГ при выраженной гипертрофии правого желудочка ( $R$ -тип) и гипертрофии правого предсердия ( $P$ -pulmonale).

1. Электрическая ось сердца смещена вправо (угол  $\alpha = +120^\circ$ ).

2. Увеличена амплитуда зубца  $R$  в отведениях  $V_1$  и  $V_2$  и зубца  $S$  в отведениях  $V_5$  и  $V_6$ .  $R_{V_1} = 15$  мм,  $S_{V_5} = 13$  мм,  $R_{V_1} + S_{V_5} = 28$  мм.

3. В отведении  $V_1$  желудочковый комплекс  $QRS$  имеет вид  $QR$ .

4. В отведениях  $V_1-V_4$ , III и  $aVF$  определяется смещение сегмента  $RS-T$  ниже изолинии и формирование отрицательного зубца  $T$ .

5. Интервал внутреннего отклонения увеличен в отведении  $V_1$  (0,06 с).

6. Имеются остроконечные высокоамплитудные зубцы  $P$  в отведениях II, III,  $aVF$  ( $P$ -pulmonale).

**Рис. 7.23.** ЭКГ при гипертрофии левого желудочка:

1. Увеличена амплитуда зубца  $R$  в левых грудных отведениях ( $R_{V_4} < R_{V_5}$ ), а также амплитуда зубца  $S$  в правых грудных отведениях:  $R_{V_5} = 27$  мм,  $S_{V_2} = 23$  мм,  $R_{V_5} + S_{V_2} = 50$  мм.

2. Имеются признаки поворота сердца вокруг продольной оси против часовой стрелки (в отведениях  $V_6, V_5$  комплекс  $QRS$  имеет вид  $QR$ , переходная зона между  $V_2$  и  $V_3$ ).

3. Электрическая ось сердца расположена горизонтально (угол  $\alpha 0$ ). Амплитуда зубца  $R_I = 16$  мм,  $R_{aVL} = 12$  мм,  $R_I + S_{III} = 27$  мм.

4. В отведениях I, aVL,  $V_3-V_6$  выявляется смещение сегмента  $RS-T$  ниже изолинии и формирование отрицательного зубца  $T$ .

5. Интервал внутреннего отклонения увеличен в отведении  $V_6$  до 0,06 с.

6. Кроме того, имеется увеличение общей длительности комплекса  $QRS$  до 0,11 с, что наряду с другими признаками свидетельствует о наличии одновременно с гипертрофией левого желудочка замедления внутрижелудочковой проводимости в системе левых ветвей пучка Гиса.

**Рис. 7.24.** ЭКГ при умеренной гипертрофии правого желудочка ( $rSr'$ -тип) и гипертрофии левого предсердия.

1. Электрическая ось сердца расположена вертикально (угол  $\alpha +90^\circ$ ).

2. В отведении  $V_1$  желудочковый комплекс имеет вид  $rSr'$ .

3. Имеются признаки поворота сердца вокруг продольной оси по часовой стрелке, комплекс  $QRS$  в отведениях  $V_4-V_6$  имеет вид  $RS$ , переходная зона в отведении  $V_5$ .

4. Увеличения амплитуды зубцов  $r$  в отведениях  $V_1$  и  $V_2$  нет, но имеются глубокие зубцы  $S_{V_{4,5}}$ ,  $R_{V_1} + S_{V_5} = 15$  мм.

5. Интервал внутреннего отклонения в отведении  $V_1$  увеличен (0,06 с).

6. В отведениях I, II,  $V_5$ ,  $V_6$  зубцы  $P$  уширенные (0,12 с), двугорбые с расщепленной вершиной (P-mitrale).



## Глава 8

# ЭЛЕКТРОКАРДИОГРАММА ПРИ ИШЕМИЧЕСКОЙ БОЛЕЗНИ СЕРДЦА

### 8.1. Электрокардиограмма при ишемии, ишемическом повреждении и некрозе сердечной мышцы

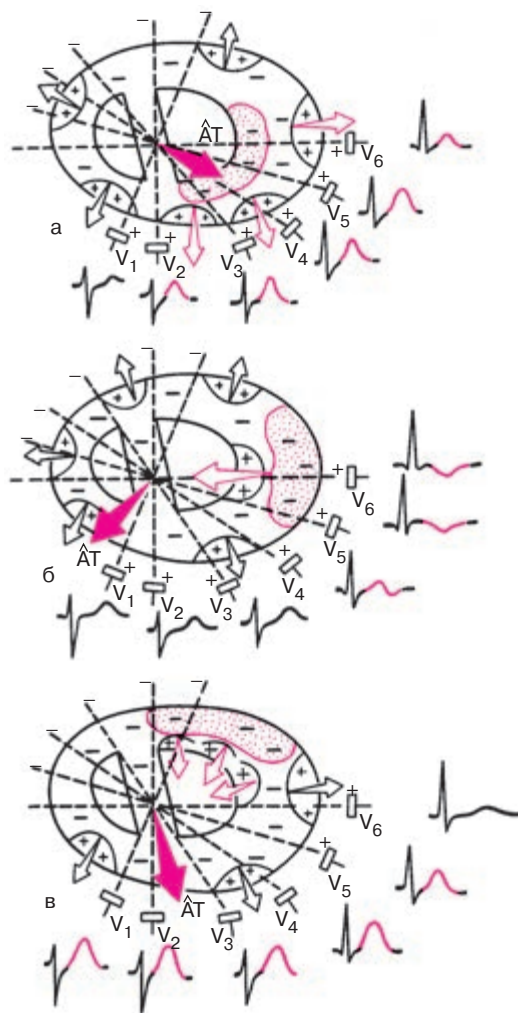
Изменения ЭКГ при ишемической болезни весьма многообразны, однако все они могут быть сведены к электрокардиографическим признакам ишемии миокарда, ишемического повреждения и некроза сердечной мышцы, а также к их сочетаниям.

#### 8.1.1. Ишемия миокарда

Ишемия миокарда характеризуется кратковременным уменьшением кровоснабжения и преходящими нарушениями метаболизма сердечной мышцы. В ишемизированном участке увеличивается длительность ТМПД и изменяется крутизна фазы 3 потенциала действия, что находит отражение на ЭКГ в виде изменения формы и полярности зубца  $T$ . Нередко при ишемии нарушается также фаза начальной быстрой реполяризации (фаза 1 ТМПД) и фаза плато (фаза 2 ТМПД), что может приводить к изменению положения точки соединения ( $j$ ) и сегмента  $RS-T$ .

Таким образом, основными электрокардиографическими признаками ишемии миокарда являются изменения полярности, амплитуды и формы зубца  $T$ , а также положения сегмента  $RS-T$ , которые во многом зависят от локализации ишемизированного участка по отношению к полюсам регистрируемого отведения. Наиболее характерные изменения наблюдаются в тех отведениях, положительные электроды которых расположены непосредственно над зоной ишемии. Рассмотрим вначале изменения зубца  $T$  при ишемии.

Представим себе, что ишемия локализована в *субэндокардиальных отделах передней и переднебоковой стенки* левого желудочка (рис. 8.1, а). Процесс быстрой реполяризации передней стенки, как и в норме, начнется под эпикардом. Волна реполяризации движется здесь по направлению к ишемизированным субэндокардиальным отделам. Следовательно, вектор быстрой реполяризации передней стенки, как всегда направленный от отрицательных к положительным зарядам сердечного диполя, ориентирован в сторону положительных электродов груд-



**Рис. 8.1.** Изменения зубца *T* при ишемии (обозначено красными точками). *а* — субэндокардиальных отделов передней стенки; *б* — субэпикардиальных отделов переднебоковой стенки левого желудочка; *в* — субэпикардиальных отделов задней стенки (то же при трансмуральной ишемии задней стенки). Незаштрихованными стрелками обозначены векторы реполяризации отдельных участков миокарда, вектор *AT* — средний результирующий вектор реполяризации желудочков

ных отведений, в которых регистрируется положительный зубец  $T$ . Однако в связи с тем, что процесс восстановления исходного потенциала передней стенки продолжается более длительное время, чем в неишемизированном миокарде, вектор желудочковой реполяризации имеет большую, чем в норме, величину. Зубец  $T$  становится высоким и широким. Это так называемый *высокий коронарный зубец  $T$* .

Предположим теперь, что ишемия локализована в *субэпикардиальных отделах переднебоковой стенки* левого желудочка, как показано на рисунке 8.1, б. В ишемизированной зоне, под эпикардом, процесс восстановления исходного потенциала (фаза 3 ТМПД) начнется с большим опозданием, во всяком случае гораздо позже, чем в субэндокардиальных отделах. Поэтому волна реполяризации распространяется здесь от эндокарда к эпикарду, а вектор реполяризации ориентирован в сторону отрицательного полюса отведений, положительный электрод которых расположен над зоной ишемии (в данном примере  $V_5, V_6$ ). В этих отведениях фиксируется отрицательный симметричный (равносторонний) зубец  $T$  с несколько заостренной вершиной — *отрицательный коронарный зубец  $T$* . В большинстве других отведений, положительные электроды которых расположены над интактным миокардом (в данном примере в отведениях  $V_1-V_3$ ), регистрируется нормальный положительный зубец  $T$ . В отведении  $V_4$ , положительный электрод которого находится на границе нормального и ишемизированного миокарда, регистрируются обычно двухфазные ( $-+$  или  $+ -$ ) зубцы  $T$ .

Таким образом, при субэпикардиальной ишемии передней стенки в отведениях, положительные электроды которых расположены непосредственно над зоной ишемии, регистрируются отрицательные коронарные зубцы  $T$ . Если ишемическая зона расположена в боковой стенке желудочка, коронарные зубцы  $T$  фиксируются в отведениях  $V_5$  и  $V_6$ , если ишемия локализована в области верхушки — в отведениях  $V_3$  и  $V_4$ , при ишемии межжелудочковой перегородки — в отведениях  $V_1$  и  $V_2$ .

Отрицательный коронарный зубец  $T$  выявляется не только при относительно редко встречающейся изолированной субэпикардиальной ишемии, но и при более частой *трансмуральной или интрамуральной ишемии передней стенки*. Это обусловлено тем, что процесс реполяризации в этих случаях в большей степени бывает замедлен в средних и субэпикардиальных отделах передней стенки, а волна реполяризации распространяется, как и при субэпикардиальной ишемии, от эндокарда к эпикарду.

Наконец, если имеется *субэпикардиальная, трансмуральная или интрамуральная ишемия задней стенки* левого желудочка, процесс реполя-

ризации ишемизированной задней стенки начинается под эндокардом и будет медленно распространяться по направлению к эпикарду, как показано на рисунке 8.1, в. Вектор реполяризации задней стенки ориентирован в сторону грудных электродов. Он суммируется с векторами реполяризации различных интактных участков передней стенки, имеющих такое же направление, что приводит к формированию практически во всех грудных отведениях высокого симметричного положительного зубца *T* (*положительного коронарного зубца T*). Это так называемые *реципрокные (зеркальные) изменения ЭКГ*, которые выявляются в отведениях, положительные электроды которых расположены над областью сердца, противоположной той, которая поражена патологическим процессом (в данном случае ишемией).

### **Запомните!**

1. Существенными электрокардиографическими признаками ишемии миокарда являются разнообразные изменения формы и полярности зубца *T*.

2. Высокий зубец *T* в грудных отведениях свидетельствует либо о субэндокардиальной ишемии передней стенки, либо о субэпикардиальной, трансмуральной, или интрамуральной ишемии задней стенки левого желудочка (хотя даже в норме, особенно у молодых людей, часто регистрируется высокий положительный зубец *T* в грудных отведениях).

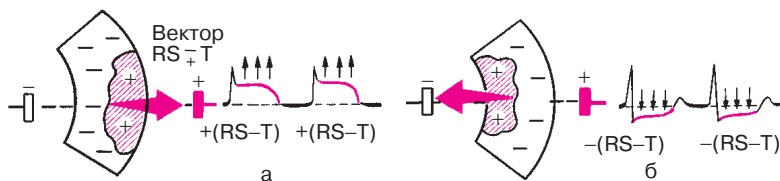
3. Отрицательный коронарный зубец *T* в грудных отведениях свидетельствует о наличии субэпикардиальной, трансмуральной или интрамуральной ишемии передней стенки левого желудочка.

4. Двухфазные (+— или —+) зубцы *T* обычно выявляются на границе ишемической зоны и интактного миокарда.

### **8.1.2. Ишемическое повреждение**

Ишемическое повреждение развивается при более длительном нарушении кровоснабжения сердечной мышцы. Оно характеризуется более выраженными (хотя и обратимыми) изменениями в миокарде в виде дистрофии мышечных волокон.

При повреждении существенно нарушаются процесс реполяризации, в частности фаза 2 ТМПД (фаза «плато»), а также возбуждение мышечных волокон. Во время возбуждения желудочков зона ишемического повреждения имеет меньший отрицательный потенциал, чем здоровый миокард, т.е. относительно положительна по отношению к окружающему, полностью деполяризованному миокарду. Между ин-



**Рис. 8.2.** Один из механизмов смещения сегмента  $RS-T$  при ишемическом повреждении сердечной мышцы (заштрихованный участок):

*а* — субэпикардialное (или трансмуральное) повреждение; *б* — субэндокардиальное повреждение. Вектор повреждения  $RS-T$  возникает на границе зоны повреждения и участков интактной здоровой мышцы в течение всего периода регистрации сегмента  $RS-T$

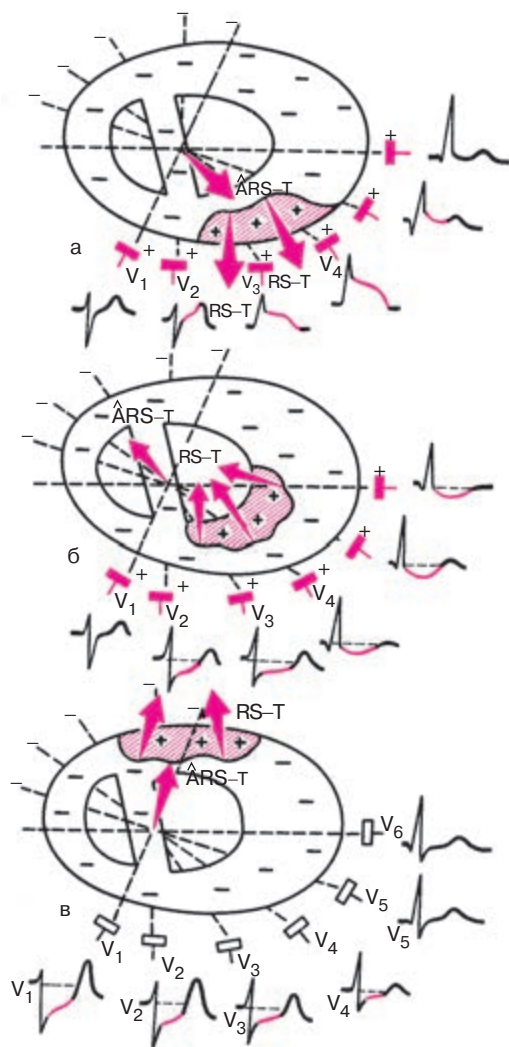
тактным миокардом и зоной ишемического повреждения возникает разность потенциала, которая ответственна за появление вектора  $RS-T$ , направленного, как всегда, от  $-$  к  $+$ , т.е. от области интактного миокарда к зоне ишемического повреждения. Поэтому при субэпикардialном или трансмуральном повреждении (рис. 8.2, а) вектор  $RS-T$  направлен в сторону положительного электрода отведения и сегмент  $RS-T$  смещается вверх от изолинии. При субэндокардиальном повреждении (а иногда и при субэндокардиальной ишемии передней стенки) сегмент  $RS-T$  смещается вниз от изолинии (рис. 8.2, б).

Если ишемическое повреждение локализовано в субэпикардialных отделах или трансмурально в передней стенке левого желудочка, как это показано на рисунке 8.3, а, то вектор  $RS-T$  направлен в сторону положительных электродов грудных отведений. Поэтому в тех отведениях, положительные электроды которых расположены непосредственно над зоной ишемического повреждения, регистрируется подъем сегмента  $RS-T$  выше изолинии. Если зона ишемического повреждения локализована в субэндокардиальных отделах передней стенки левого желудочка (рис. 8.3, б) или в субэпикардialных отделах задней стенки (рис. 8.3, в), вектор  $RS-T$  отклоняется в сторону отрицательных электродов грудных отведений, в которых регистрируется смещение сегмента  $RS-T$  ниже изолинии.

### **Запомните!**

1. Основным электрокардиографическим признаком ишемического повреждения миокарда является смещение сегмента  $RS-T$  выше или ниже изолинии.

2. Подъем сегмента  $RS-T$  вверх в грудных отведениях свидетельствует о наличии субэпикардialного или трансмурального повреждения передней стенки левого желудочка.



**Рис. 8.3.** Изменение сегмента *RS-T* в грудных отведениях при ишемическом повреждении (заштрихованный участок):

*а* — субэпикардиальных отделов передней стенки (или при трансмуральном повреждении передней стенки); *б* — субэндокардиальных отделов передней стенки; *в* — субэпикардиальных отделов задней стенки (или при трансмуральном повреждении задней стенки). Объяснение в тексте

3. Депрессия сегмента  $RS-T$  в грудных отведениях указывает на наличие ишемического повреждения в субэндокардиальных отделах передней стенки либо трансмурального повреждения задней стенки левого желудочка.

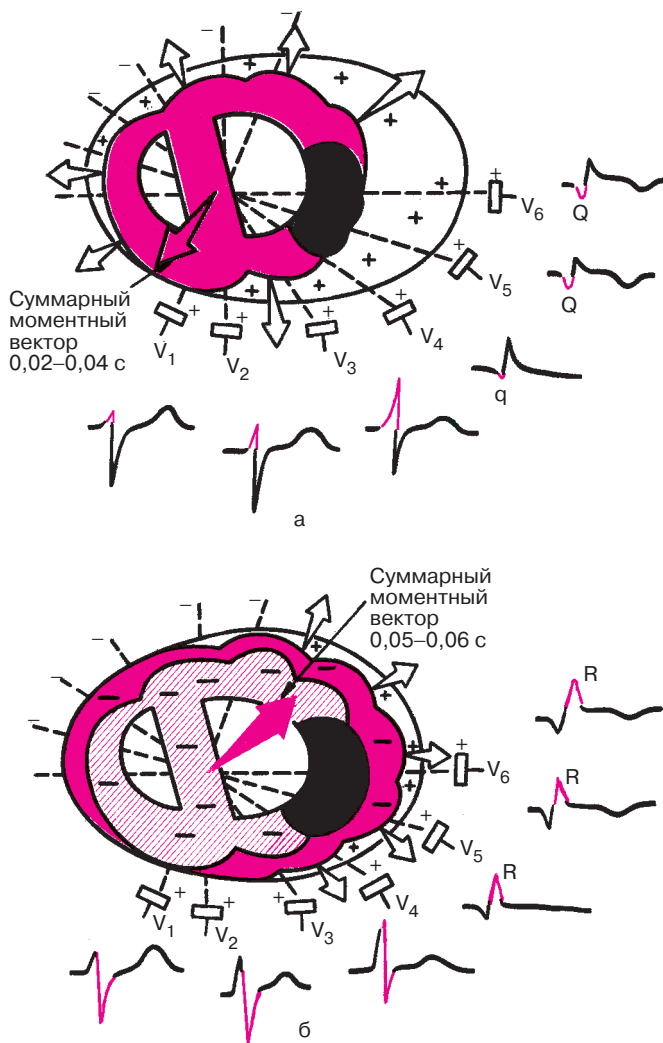
### 8.1.3. Некроз

Некроз, или инфаркт сердечной мышцы, характеризуется необратимыми изменениями мышечных волокон — их гибелью. Некротизированная ткань сердца не участвует в возбуждении, поэтому на ЭКГ, зарегистрированной в отведениях с положительным электродом над зоной некроза, выявляется прежде всего нарушение процесса деполяризации желудочков — изменение комплекса  $QRS$  (увеличение зубца  $Q$ , уменьшение  $R$ ). Характер этих изменений также зависит от локализации и глубины поражения сердечной мышцы.

Представим, что в переднебоковой стенке левого желудочка имеется крупноочаговый, но *нетрансмуральный некроз*, охватывающий обширную зону сердечной мышцы, расположенную у эндокарда и в средних слоях стенки, как это показано на рисунке 8.4.

В первую половину возбуждения желудочков ( $0,02-0,04$  с) (рис. 8.4, а), когда волна деполяризации охватывает межжелудочковую перегородку и субэндокардиальные отделы стенки левого желудочка, участок, расположенный в переднебоковой стенке, не возбуждается и в нем не возникает ЭДС. В этот период суммарный моментный вектор  $QRS$  направлен в сторону отрицательных полюсов отведений  $V_4-V_6$ , в которых в течение  $0,04$  с фиксируется отрицательное отклонение — уширенный зубец  $Q$ . В следующую стадию деполяризации ( $0,05-0,08$  с) (рис. 8.4, б) волна возбуждения охватывает уже непораженные субэпикардиальные отделы левого желудочка над зоной некроза, а также в других отделах сердца. Возбуждение при этом, как и в норме, распространяется по направлению к эпикарду, а суммарный моментный вектор деполяризации ( $0,05-0,08$  с) направлен в сторону положительных электродов грудных отведений  $V_4-V_6$ . В этих отведениях регистрируется теперь положительное отклонение — небольшой зубец  $R$ .

Таким образом, главным электрокардиографическим признаком нетрансмурального некроза является наличие увеличенного зубца  $Q$  в отведениях, положительные электроды которых расположены над зоной некроза (регистрируются желудочковые комплексы типа  $QR$  или  $Qr$  с глубоким и широким зубцом  $Q$  и низким зубцом  $R$ ). При этом продолжительность зубца  $Q$  превышает  $0,03$  с, а амплитуда —  $1/4$  амплитуды зубца  $R$  в этом же отведении. Это так называемый *патологиче-*



**Рис. 8.4.** Изменение комплекса *QRS* в грудных отведениях при нетрансмуральном крупноочаговом некрозе переднебоковой стенки левого желудочка (заштриховано черным):

*а* — деполяризация субэндокардиальных и интрамуральных отделов (0,02–0,04 с);

*б* — деполяризация субэпикардиальных отделов (0,05–0,08 с).

Объяснение в тексте



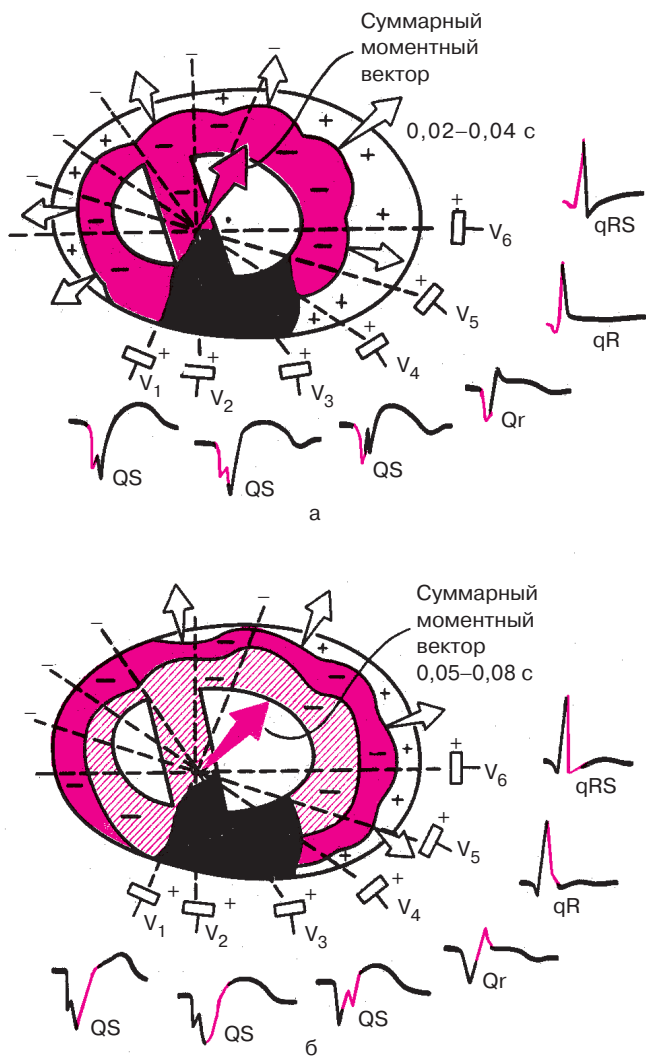
ский зубец  $Q$ . Чем больше глубина некроза, тем больше оказывается продолжительность и амплитуда зубца  $Q$ .

Предположим теперь, что в переднеперегородочной области левого желудочка имеется *трансмуральный некроз* (рис. 8.5). При этом значительный участок миокарда передней части межжелудочковой перегородки и передней стенки левого желудочка полностью не участвует в возбуждении, и во время деполяризации желудочков не возникает ЭДС. В то же время в остальных отделах сердечной мышцы, в частности в боковой и задней стенках левого желудочка, а также в задней части межжелудочковой перегородки волна деполяризации, как и в норме, беспрепятственно распространяется от эндокарда к эпикарду. ЭДС этих областей, суммируясь, отклоняет суммарный вектор  $QRS$  в сторону, противоположную области некроза, т.е. в данном примере назад и слегка влево. Суммарные моментные векторы как начальной (0,02–0,04 с), так и конечной (0,05–0,08 с) деполяризации желудочков направлены в сторону отрицательных полюсов отведений  $V_1$ – $V_3$  (см. рис. 8.5). Поэтому в отведениях  $V_1$ – $V_3$  в период формирования всего комплекса  $QRS$  регистрируется только отрицательное отклонение — комплекс  $QS$ , что и является главным признаком трансмурального некроза передней стенки. В остальных отведениях регистрируется малоизмененный желудочковый комплекс  $QRS$ , а в отведении  $V_4$ , положительный электрод которого расположен над зоной нетрансмурального некроза, регистрируется комплекс типа  $QR$ .

Итак, наиболее достоверным признаком некроза передней, переднеперегородочной и переднебоковой стенок левого желудочка является наличие в тех или иных грудных отведениях патологического зубца  $Q$  при нетрансмуральном некрозе. Если эти изменения выявляются в отведениях  $V_5$  и  $V_6$ , речь идет о переднебоковой локализации некроза, в отведениях  $V_3$  и  $V_4$  — о поражении передней стенки и верхушки, а в  $V_1$ – $V_3$  — о некрозе переднеперегородочной области.

Сходные изменения ЭКГ могут быть обнаружены при некрозе переднебоковой стенки в стандартных и усиленных однополюсных отведениях от конечностей. Однако в связи с удаленностью электродов этих отведений от сердца изменения комплекса  $QRS$  будут выражены в меньшей степени.

Вам, очевидно, уже понятно, что комплекс  $QS$  (при трансмуральном некрозе) или патологический зубец  $Q$  (при нетрансмуральном поражении) регистрируются в тех отведениях от конечностей, положительные электроды которых расположены над некротизированным участком сердечной мышцы. В частности, при локализации некроза в передней, переднебоковой стенках левого желудочка суммарный вектор деполя-

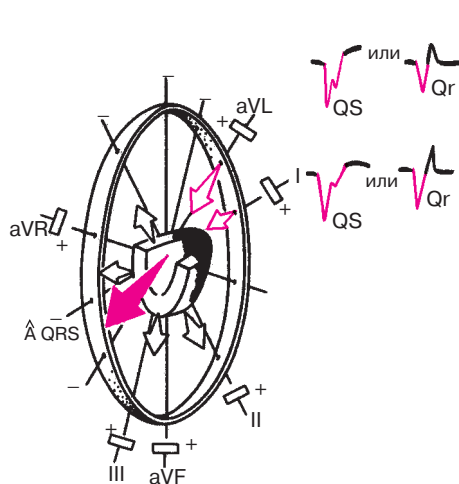


**Рис. 8.5.** Изменение комплекса *QRS* в грудных отведениях при трансмуральном некрозе переднеперегородочной области и передней стенки левого желудочка (заштриховано черным):

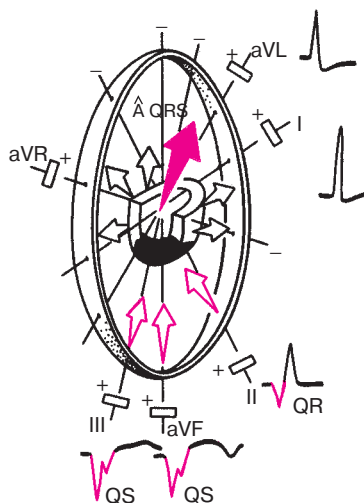
*а* — деполяризация субэндокардиальных и интрамуральных отделов (0,02–0,04 с);

*б* — деполяризация субэпикардиальных отделов (0,05–0,08 с).

Объяснение в тексте



**Рис. 8.6.** Изменения комплекса  $QRS$  в отведениях от конечностей при некрозе переднебоковой стенки левого желудочка. *Объяснение в тексте*

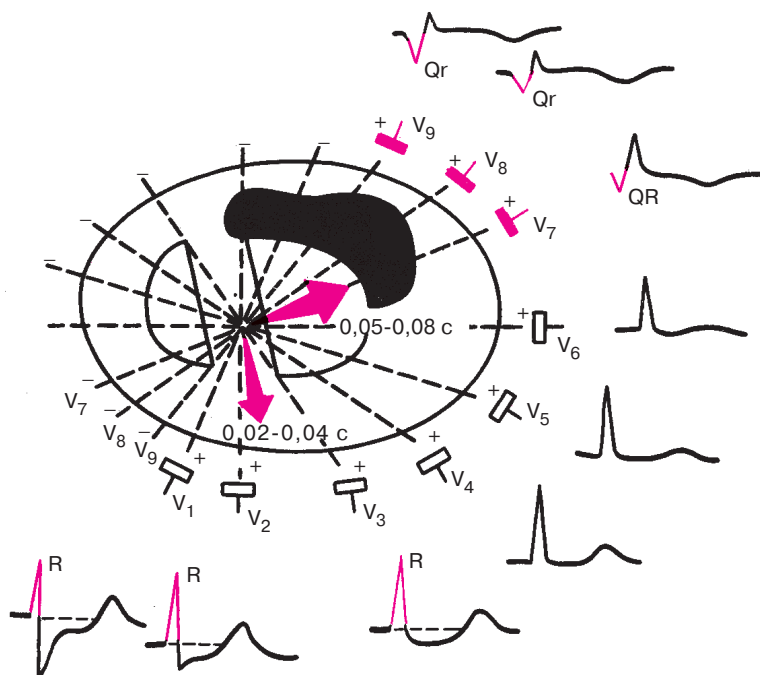


**Рис. 8.7.** Изменения комплекса  $QRS$  в отведениях от конечностей (III, aVF, II) при некрозе заднедиафрагмальной (нижней) стенки левого желудочка. *Объяснение в тексте*

ризации желудочков ( $BQRS$ ), как это видно на рисунке 8.6, проецируется на отрицательные части осей отведений I и aVL, положительные электроды которых обращены в сторону некроза. Поэтому в отведениях I и aVL регистрируется патологический зубец  $Q$  или комплекс  $QS$ .

При инфаркте миокарда, локализованном в *нижних (диафрагмальных) отделах задней стенки* левого желудочка (рис. 8.7), суммарный вектор деполяризации желудочков ( $BQRS$ ) обращен к отрицательным полюсам отведений III, aVF (реже II), где и регистрируется патологический зубец  $Q$  или комплекс  $QS$ .

Рассмотрим теперь, как изменится форма комплекса  $QRS$  при более редкой заднебазальной локализации некроза (рис. 8.8). В этом случае обширный участок задней стенки практически не участвует в возбуждении. Суммирующиеся ЭДС непораженного миокарда межжелудочковой перегородки, передней и боковой стенок левого желудочка отклоняют суммарный результирующий вектор желудочковой деполяризации ( $BQRS$ ) вперед, т.е. в сторону положительных полюсов грудных отведений  $V_1-V_3$  (см. рис. 8.8), что приводит к увеличению амплитуды зубца  $R$  в этих отведениях. Увеличение зубца  $R_{V_1-V_3}$ , явля-



**Рис. 8.8.** Изменение комплекса *QRS* в грудных отведениях при некрозе задне-базальных отделов левого желудочка (заштриховано черным).

Красными стрелками обозначены суммарные моментные векторы 0,02–0,04 с и 0,05–0,08 с. *Объяснение в тексте*

ется важным реципрокным («зеркальным») признаком заднебазального инфаркта миокарда.

Таким образом, ни в одном из грудных отведений  $V_1$ – $V_6$  при некрозе задней стенки не выявляются патологические зубцы *Q* или комплекс *QS*. Эти наиболее достоверные признаки некроза могут быть зарегистрированы при заднебазальной локализации поражения только в дополнительных грудных отведениях  $V_7$ – $V_9$ , положительные электроды которых расположены непосредственно над областью некроза (см. рис. 8.8). При заднедиафрагмальном (нижнем) некрозе в отведениях  $V_7$ – $V_9$  патологический зубец *Q* или комплекс *QR* также не фиксируются. Однако они могут регистрироваться при нижнем заднебоковом инфаркте.

**Запомните!**

1. Основным электрокардиографическим признаком некроза сердечной мышцы является патологический зубец  $Q$  (при нетрансмуральном некрозе) или комплекс  $QS$  (при трансмуральном инфаркте).

2. Появление этих патологических признаков в грудных отведениях  $V_1-V_6$  и (реже) в отведениях I и aVL свидетельствует о некрозе передней стенки левого желудочка.

3. Появление патологического зубца  $Q$  или комплекса  $QS$  в отведениях III, aVF и (реже) II характерно для инфаркта миокарда заднедиафрагмальных (нижних) отделов левого желудочка.

4. Патологический зубец  $Q$  или комплекс  $QS$  в дополнительных грудных отведениях  $V_7-V_9$  указывает на некроз заднебазальных или заднебоковых отделов левого желудочка.

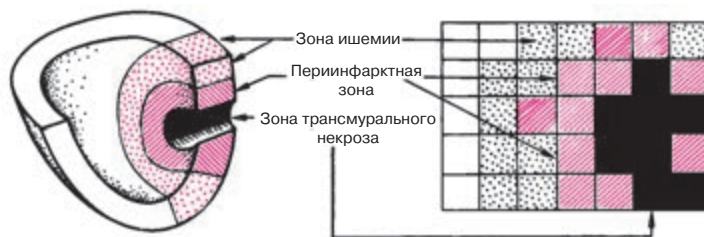
5. Увеличенный зубец  $R_{V_1-V_2}$  может быть признаком заднебазального некроза.

Следует, однако, сказать, что иногда несколько углубленный зубец  $Q$  может выявляться не только при некрозе того или иного участка сердечной мышцы, но и при острой ишемии или повреждении миокарда, выраженной гипертрофии или при нарушениях внутрижелудочковой проводимости (см. главы 6 и 7).

## **8.2. Электрокардиограмма при остром крупноочаговом инфаркте миокарда в динамике**

Крупноочаговый инфаркт миокарда развивается при остром нарушении коронарного кровообращения, обусловленном тромбозом или (реже) выраженным и длительным спазмом коронарной артерии. Согласно представлениям Bayley, такое нарушение кровообращения в сердечной мышце приводит к формированию трех зон патологических изменений: вокруг участка некроза располагаются зоны ишемического повреждения и ишемии (рис. 8.9). Поэтому на ЭКГ, зарегистрированной при остром крупноочаговом инфаркте миокарда, фиксируются не только патологический зубец  $Q$  или комплекс  $QS$  (некроз), но и смещение сегмента  $RS-T$  выше или ниже изолинии (ишемическое повреждение), а также коронарные зубцы  $T$  (ишемия).

ЭКГ изменяется в зависимости от времени, прошедшего от начала формирования инфаркта миокарда. В течении инфаркта миокарда



**Рис. 8.9.** Схема морфологических изменений при инфаркте миокарда и прекардиальная картограмма больного острым инфарктом миокарда.

Слева схематично показаны 3 зоны поражения сердца при инфаркте: зона трансмурального некроза (заштрихована черным); перинфарктная зона, или зона повреждения (заштрихована красным), и зона ишемии (обозначена красными точками). Справа — прекардиальная ЭКГ-карта. Площадь зоны некроза ( $A_{QS}$ ) — 8 см<sup>2</sup>; площадь перинфарктной зоны ( $A_{RS-T}$ ) — 11 см<sup>2</sup>; суммарный подъем сегмента RS–T ( $S_{RS-T}$ ) — 24,2 мм; средний индивидуальный подъем сегмента RS–T ( $N_{RS-T}$ ) — 2,20 мм

различают: 1) острую стадию — от нескольких часов до 8–10 сут от начала ангинозного приступа, 2) подострую стадию до 1,5–2 мес от начала инфаркта, 3) рубцовую стадию.

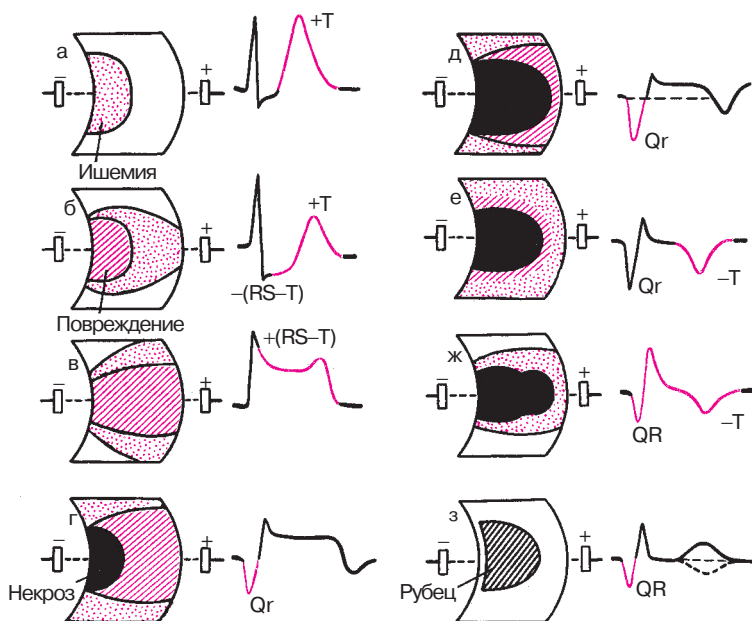
На примере формирования крупноочагового инфаркта миокарда передней стенки левого желудочка рассмотрим динамику ЭКГ в зависимости от стадии инфаркта.

### 8.2.1. Острая стадия инфаркта миокарда

В течение первых 20–30 мин после возникновения ангинозного приступа, знаменующего собой начало развития инфаркта миокарда, в сердечной мышце обычно выявляется зона субэндокардиальной ишемии, для которой характерно, как вы помните, появление высоких коронарных зубцов  $T$  и смещение сегмента RS–T ниже изолинии, свидетельствующее о развитии в субэндокардиальных отделах миокарда левого желудочка ишемического повреждения (рис. 8.10, а, б).

Следует отметить, что в этот начальный период развития инфаркта миокарда ЭКГ по понятным причинам регистрируется достаточно редко, и врач обычно имеет дело с более поздними электрокардиографическими признаками острой стадии инфаркта миокарда.

Когда в результате необратимого нарушения коронарного кровотока зона ишемического повреждения распространяется до эпикарда (а это происходит обычно через несколько часов от начала инфаркта),



**Рис. 8.10.** Динамика изменений ЭКГ в острой, подострой и рубцовой стадии инфаркта миокарда: а–е – острая стадия; ж – подострая стадия; з – рубцовая стадия. Объяснение в тексте

на ЭКГ фиксируется смещение сегмента  $RS-T$  выше изолинии, что характерно, как вы помните, для трансмурального ишемического повреждения сердечной мышцы (рис. 8.10, в). Сегмент  $RS-T$  при этом сливается с положительным зубцом  $T$ , образуя так называемую *монофазную кривую*, напоминающую по форме ТМПД.

Дальнейшее развитие инфаркта миокарда характеризуется появлением в субэндокардиальных отделах сердечной мышцы быстро увеличивающейся зоны некроза, что сопровождается образованием на ЭКГ патологического зубца  $Q$  и снижением амплитуды зубца  $R$ . При этом сегмент  $RS-T$  остается приподнятым выше изолинии (рис. 8.10, г). Довольно быстро зона некроза увеличивается в размерах, что приводит к углублению и увеличению продолжительности зубца  $Q$  (рис. 8.10, д).

Образование и увеличение зоны некроза в острой стадии инфаркта миокарда происходит в основном за счет гибели мышечных волокон, находившихся ранее в состоянии ишемического повреждения.

Уже через несколько суток от начала инфаркта наблюдается уменьшение величины зоны повреждения, что в большинстве случаев сопровождается некоторым приближением сегмента  $RS-T$  к изолинии (см. рис. 8.10, д). В этот же период в сердечной мышце существует зона ишемии на периферии очага, которая ведет к образованию на ЭКГ отрицательного коронарного зубца  $T$  (рис. 8.10, д, е).

Таким образом, острая стадия инфаркта миокарда прежде всего характеризуется более или менее быстрым увеличением в размерах зоны некроза при одновременном существовании в сердечной мышце ишемического повреждения и ишемии.

### 8.2.2. Подострая стадия инфаркта миокарда

Подострая стадия инфаркта миокарда характеризуется стабилизацией размеров зоны некроза и исчезновением зоны ишемического повреждения сердечной мышцы. Исчезновение этой зоны обусловлено тем, что часть мышечных волокон, находившихся в острой стадии инфаркта в состоянии ишемического повреждения, некротизируется, а часть восстанавливается в результате улучшения коллатерального кровотока и как бы переходит к зоне ишемии. Таким образом, в этой стадии инфаркта миокарда в сердечной мышце практически существуют только две зоны: *зона некроза*, которая находит свое отражение на ЭКГ в виде патологического зубца  $Q$  или комплекса  $QS$ , и *зона ишемии*, проявляющаяся отрицательным коронарным зубцом  $T$ . Сегмент  $RS-T$  возвращается к изолинии, что свидетельствует об исчезновении зоны ишемического повреждения (рис. 8.10, ж).

В начале подострой стадии зона ишемии увеличивается в размерах за счет некоторого восстановления метаболизма в части ранее поврежденных волокон миокарда. Это сопровождается углублением отрицательного зубца  $T$  и увеличением его продолжительности. Имеется мнение, подтвержденное иммунологическими и морфологическими исследованиями [Кечкер М.И. и др., 1970–1976; Чернов А.З., Кечкер М.И., 1979], что повторное углубление зубца  $T$  на 2–3-й неделе инфаркта миокарда обусловлено аутоиммунной реакцией миокарда вокруг некроза, развивающейся при организации очага.

Постепенно восстанавливается метаболизм в ишемизированных волокнах миокарда и ограничивается зона ишемии. Это ведет к уменьшению амплитуды отрицательного коронарного зубца  $T$ . К концу подострой стадии инфаркта миокарда зубец  $T$  может стать сглаженным или даже положительным. В то же время патологический зубец  $Q$  присутствует на ЭКГ в течение всей подострой стадии инфаркта миокарда.



### 8.2.3. Рубцовая стадия инфаркта миокарда

Рубцовая стадия инфаркта миокарда характеризуется формированием на месте бывшего инфаркта соединительной ткани — рубца, который, так же как и некротизированная ткань, не возбуждается и не проводит возбуждение. Поэтому на ЭКГ, зарегистрированной с помощью отведений, положительные электроды которых установлены над рубцовой зоной, фиксируется (часто в течение всей жизни больного) патологический зубец  $Q$  или комплекс  $QS$  (рис. 8.10, з).

В связи с тем что в рубцовой стадии инфаркта миокарда отсутствует зона ишемического повреждения, сегмент  $RS-T$  расположен обычно на изолинии. Зубец  $T$  может становиться менее отрицательным, сглаженным или даже положительным. В то же время довольно часто на ЭКГ, зарегистрированной над областью рубца, фиксируются отрицательные зубцы  $T$ .

Таким образом, наиболее характерным электрокардиографическим признаком острого инфаркта миокарда является сравнительно быстрая динамика всех электрокардиографических изменений. Именно такая динамика в большинстве случаев позволяет отличать ЭКГ при остром инфаркте миокарда от ЭКГ при постинфарктном кардиосклерозе (рубцовая стадия инфаркта).

#### **Запомните!**

1. Острая стадия инфаркта миокарда характеризуется быстрым, в течение 1–2 сут, формированием патологического зубца  $Q$  или комплекса  $QS$ , смещением сегмента  $RS-T$  выше изолинии и сливающегося с ним вначале положительного, а затем отрицательного зубца  $T$ . Через несколько дней сегмент  $RS-T$  несколько приближается к изолинии.

2. На 2–3-й неделе заболевания сегмент  $RS-T$  становится изоэлектрическим, а отрицательный коронарный зубец  $T$  резко углубляется и становится симметричным, заостренным.

3. В подострой стадии инфаркта миокарда регистрируется патологический зубец  $Q$  или комплекс  $QS$  (некроз) и отрицательный коронарный зубец  $T$  (ишемия), амплитуда которого, начиная с 20–25-х суток инфаркта миокарда, постепенно уменьшается. Сегмент  $RS-T$  расположен на изолинии.

4. Рубцовая стадия инфаркта миокарда характеризуется сохранением в течение ряда лет, нередко в течение всей жизни больного, патологического зубца  $Q$  или комплекса  $QS$  и наличием слабоотрицательного, сглаженного или положительного зубца  $T$ .

#### 8.2.4. Изменения электрокардиограммы при инфарктах миокарда различной локализации

Инфаркт миокарда чаще всего локализуется в левом желудочке, поражая его переднюю, заднюю или боковую стенку, что зависит от местоположения критического стеноза той или иной коронарной артерии.

Как вы помните, сердце кровоснабжается по трем основным ветвям коронарных артерий: 1) передней межжелудочковой ветви левой коронарной артерии, 2) ее огибающей ветви и 3) правой коронарной артерии (рис. 8.11).

*Передняя межжелудочковая ветвь левой коронарной артерии (ПМЖВ)* кровоснабжает преимущественно переднюю часть межжелудочковой перегородки, верхушку и отчасти — нижнедиафрагмальную стенку. Поэтому нарушение кровообращения по ПМЖВ (тромбоз или резкий и длительный спазм) может привести к развитию инфаркта миокарда переднеперегородочной области, верхушки и гораздо реже — нижнедиафрагмальной стенки левого желудочка.

*Огибающая ветвь левой коронарной артерии (ОВ)* кровоснабжает передневерхние, боковые, а также заднебазальные отделы левого желудочка (см. рис. 8.11). Прекращение кровотока по ОВ может привести к возникновению переднебазального, бокового или заднебазального инфаркта миокарда (при окклюзии дистальных отделов ОВ).

*Правая коронарная артерия (ПКА)* кровоснабжает правый желудочек, заднюю часть межжелудочковой перегородки, нижнедиафраг-

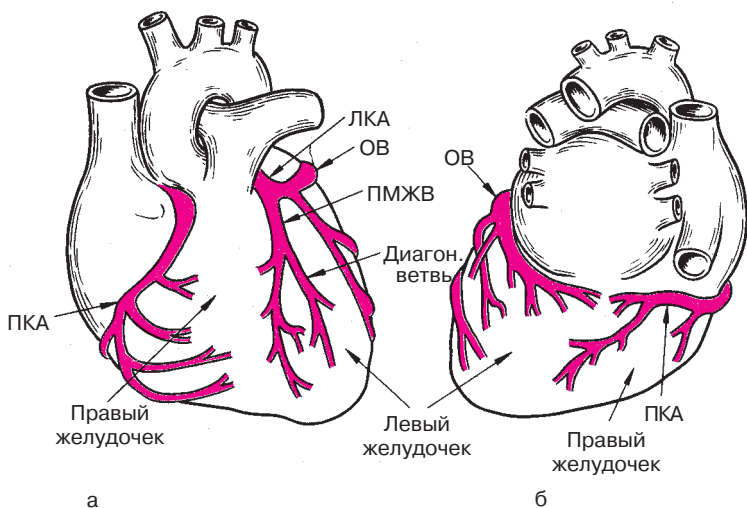


Рис. 8.11. Схема коронарного кровоснабжения: а — вид спереди; б — вид сзади

мальную стенку левого желудочка и частично — заднебазальные его отделы (см. рис. 8.11). Соответственно, при нарушении кровообращения в бассейне ПКА может развиваться заднедиафрагмальный (при поражении проксимальных отделов ПКА) или заднебазальный инфаркт миокарда (при окклюзии дистальных отделов ПКА). Инфаркт правого желудочка встречается очень редко.

Рассмотрим электрокардиографические признаки крупноочагового инфаркта миокарда при наиболее частой локализации.

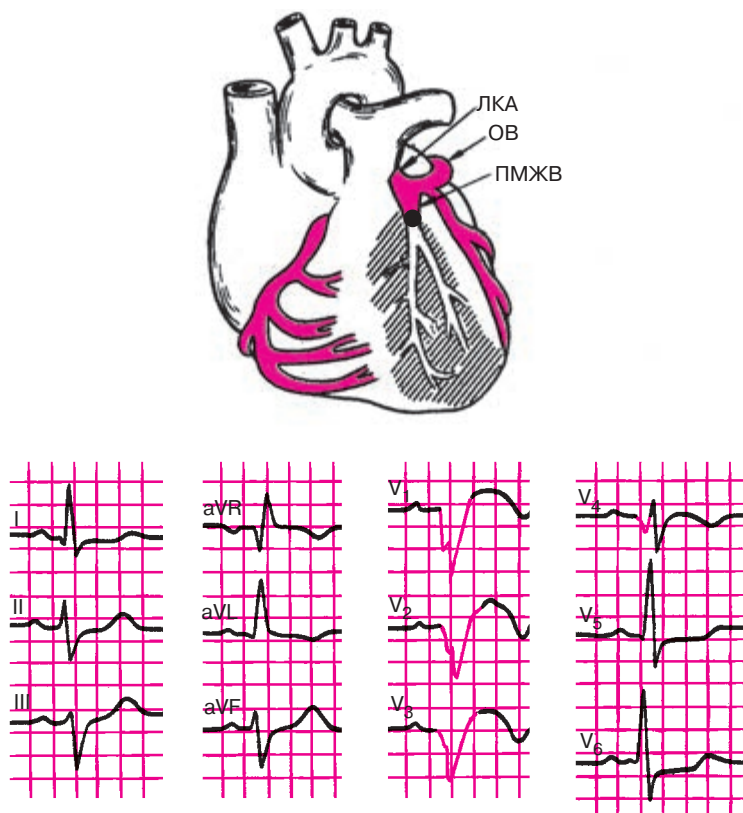
#### 8.2.4.1. Электрокардиограмма при инфарктах миокарда передней стенки левого желудочка

При инфаркте миокарда различают несколько поражений передней стенки левого желудочка: 1) переднеперегородочный инфаркт; 2) передневерхушечный инфаркт; 3) переднебоковой инфаркт; 4) распространенный передний (переднеперегородочный, верхушечный и переднебоковой); 5) высокий передний инфаркт миокарда.

Как уже было сказано, причиной *переднеперегородочного и передневерхушечного инфаркта миокарда* в подавляющем большинстве случаев является прекращение кровотока по передней межжелудочковой ветви (ПМЖВ) левой коронарной артерии (рис. 8.12, а). При переднеперегородочном инфаркте наиболее типичные электрокардиографические его признаки (патологический зубец  $Q$  или комплекс  $QS$ , уменьшение амплитуды зубца  $R$ , подъем сегмента  $RS-T$  выше изолинии и отрицательный «коронарный» зубец  $T$ ) выявляются в грудных отведениях  $V_1-V_3$ , а при вовлечении в процесс верхушки — еще и в отведении  $V_4$ , как это показано на рисунке 8.12, б.

*Переднебоковой инфаркт миокарда* развивается обычно при окклюзии огибающей ветви левой коронарной артерии (ОВ), ее боковых разветвлений или (гораздо реже) при поражении диагональной ветви ПМЖВ (рис. 8.13, а). Характерные признаки инфаркта (типичные изменения зубцов  $Q$ ,  $R$ , сегмента  $RS-T$  и зубца  $T$ ) выявляются в левых грудных отведениях  $V_{5,6}$ , а также в отведениях от конечностей I и aVL, поскольку область переднебокового инфаркта миокарда обращена в сторону положительных полюсов этих отведений (рис. 8.13, б).

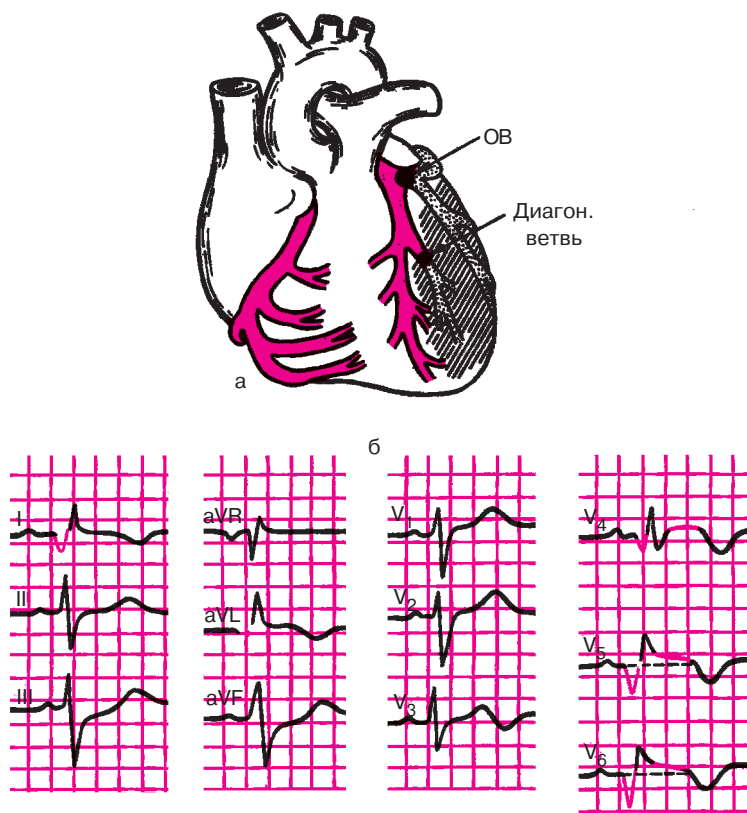
Наконец, *распространенный передний инфаркт миокарда* включает в себя электрокардиографические признаки переднеперегородочного, передневерхушечного и переднебокового инфаркта и характеризуется наличием патологического зубца  $Q$  (комплекса  $QS$ ), снижения зубца  $R$ , подъема сегмента  $RS-T$  и формированием отрицательного «коронарного» зубца  $T$  в отведениях I, aVL,  $V_1-V_6$ . При этом в отведениях III и aVF возможны реципрокные («зер-



**Рис. 8.12.** ЭКГ при переднеперегородочном и верхушечном инфаркте миокарда: *а* — схема возникновения инфаркта, *б* — ЭКГ

кальные») изменения ЭКГ: депрессия сегмента  $RS-T$  и высокий положительный зубец  $T$ .

Особое внимание заслуживают те сравнительно редкие случаи переднего инфаркта миокарда, когда имеется изолированное поражение высоких отделов передней и переднебоковой стенки левого желудочка, проекции которых на грудную клетку расположены вне зоны регистрации обычных грудных отведений. В этих случаях характерные для инфаркта патологические изменения ЭКГ можно обнаружить только в отведениях  $aVL$  или  $aVL$  и  $I$ . Диагностике *высоких передних инфарктов миокарда* может помочь регистрация дополнительных грудных отведений  $V^3_4-V^3_6$  и  $V^2_4-V^2_6$ , электроды которых располагают на 1–2 межреберья выше обычного уровня  $V_4-V_6$ .



**Рис. 8.13.** ЭКГ при переднебоковом инфаркте миокарда:  
*а* — схема возникновения инфаркта; *б* — ЭКГ

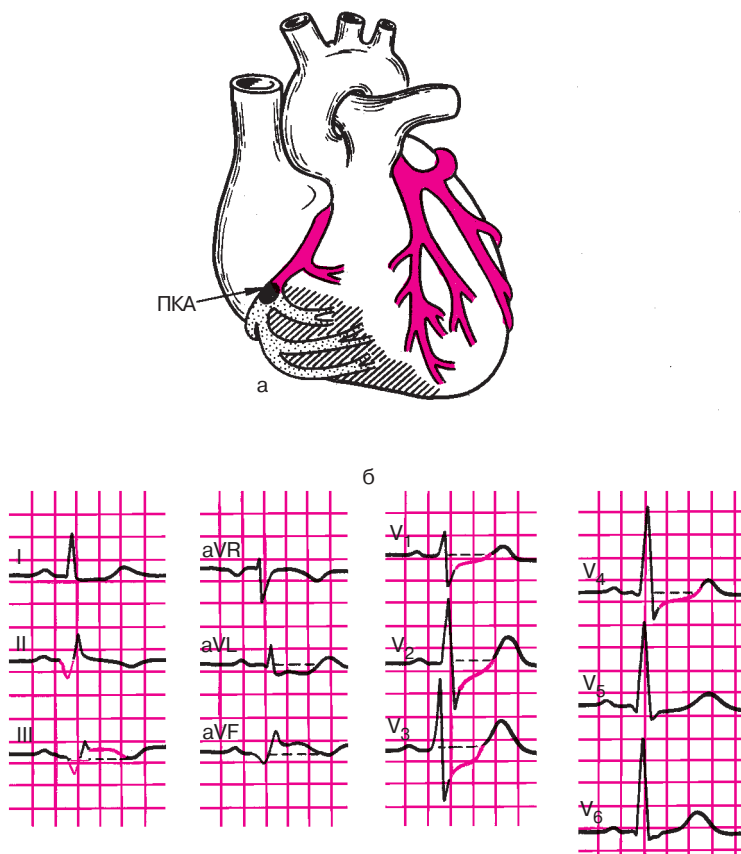
Хорошие результаты получаются также при регистрации прекардиальной картограммы, состоящей из 35 отведений ЭКГ, расположенных на всей левой половине грудной клетки от правой парастеральной до левой задней подмышечной линии и от II до VI межреберья (см. раздел 2.2.5). Эти дополнительные отведения позволяют оценить ЭДС переднебазальных и верхнебоковых отделов левого желудочка.

#### 8.2.4.2. Электрокардиограмма при инфарктах миокарда задней стенки левого желудочка

При инфаркте миокарда различают следующие поражения задней стенки левого желудочка: 1) заднедиафрагмальный (нижний) инфаркт миокарда; 2) заднебазальный инфаркт; 3) заднебоковой ин-

фаркт; 4) распространенный задний (заднедиафрагмальный, заднебазальный и заднебоковой) инфаркт миокарда.

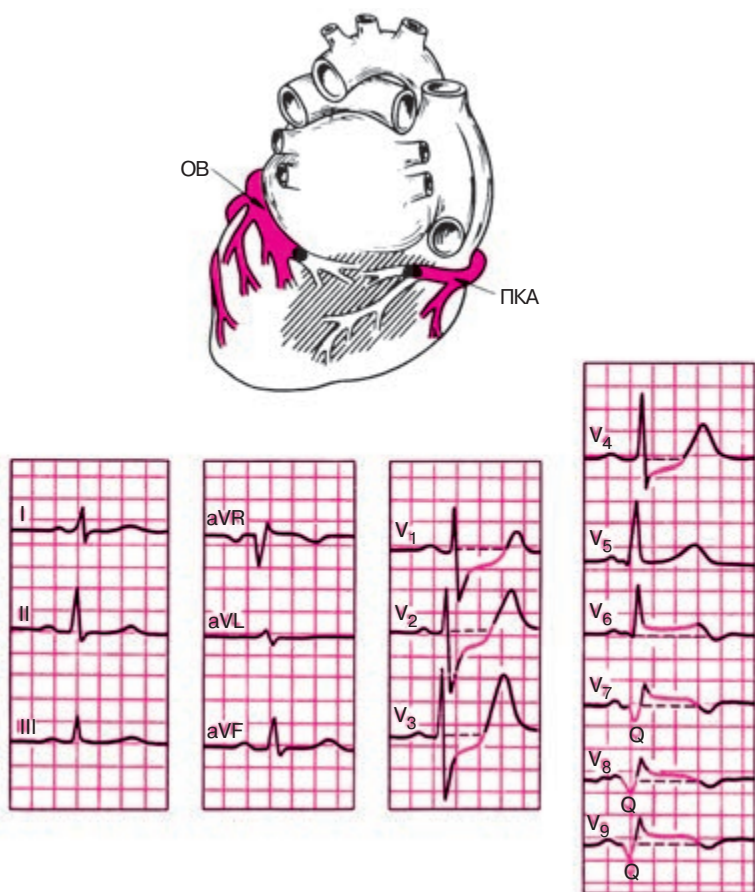
*Заднедиафрагмальный (нижний) инфаркт* чаще всего развивается при закупорке правой коронарной артерии (проксимальных отделов) (рис. 8.14, а). Характерные признаки инфаркта выявляются в отведениях от конечностей — II, III и aVF, причем наибольшее значение для диагноза имеет отведение aVF (рис. 8.14, б). В противоположность этому в отведениях I, aVL, V<sub>1</sub>–V<sub>3</sub> возможны реципрокные («зеркальные») изменения ЭКГ: депрессия сегмента RS–T и высокий положительный зубец T.



**Рис. 8.14.** ЭКГ при заднедиафрагмальном инфаркте миокарда:  
а — схема возникновения инфаркта; б — ЭКГ

Изолированный заднебазальный инфаркт миокарда встречается в клинической практике гораздо реже. Он возникает в результате окклюзии дистальных отделов правой коронарной артерии (ПКА) или огибающей ветви левой коронарной артерии (ОВ), как показано на рисунке 8.15, а.

Электрокардиографическая диагностика заднебазального инфаркта миокарда трудна. Типичные для инфаркта изменения ЭКГ (патологический зубец  $Q$  или комплекс  $QS$ , подъем сегмента  $RS-T$ , отрицательный коронарный зубец  $T$  можно выявить только в дополнительных отведениях  $V_7-V_9$ , активные электроды которых ус-



**Рис. 8.15.** ЭКГ при заднебазальном инфаркте миокарда:  
а — схема возникновения инфаркта; б — ЭКГ

танавливаются на спине (рис. 8.15, б). Хотя следует иметь в виду, что и у здоровых лиц в этих отведениях регистрируется достаточно глубокий зубец  $Q$  (до  $1/2$  от амплитуды зубца  $R$ ). Патологическими считаются зубцы  $Q_{V_7-V_9}$ , продолжительность которых превышает 0,03–0,04 с.

В большинстве случаев предположение о наличии заднебазального инфаркта миокарда возникает при регистрации в обычных грудных отведениях  $V_1-V_3$  реципрокных изменений ЭКГ: увеличения зубцов  $R$ , выраженной депрессии сегмента  $RS-T$  и формирования высоких положительных зубцов  $T$ . Эти изменения являются как бы «зеркальным» отражением тех отклонений ЭКГ, которые наблюдаются в дополнительных грудных отведениях, расположенных на спине ( $V_7-V_9$ ): формирующимся патологическим зубцам  $Q_{V_7-V_9}$  соответствуют увеличенные зубцы  $R_{V_1-V_3}$ ; подъему сегмента  $RS-T_{V_7-V_9}$  — депрессия этого сегмента в  $V_1-V_3$  и отрицательным зубцам  $T_{V_7-V_9}$  — высокие положительные зубцы  $T$  в отведениях  $V_1-V_3$ .

*Заднебоковой инфаркт миокарда*, который развивается обычно при окклюзии огибающей ветви (ОВ) левой коронарной артерии, характеризуется типичными для инфаркта изменениями ЭКГ в отведениях  $V_{5,6}$  и II, III, aVF. Нередко при заднебоковом инфаркте миокарда в отведениях  $V_1-V_3$  регистрируются реципрокные изменения ЭКГ: увеличение амплитуды  $R$ , депрессия сегмента  $RS-T$  и высокий положительный зубец  $T$ .

Наконец, распространенный задний инфаркт миокарда с поражением заднедиафрагмальной, заднебазальной и заднебоковой стенки характеризуется патологическими изменениями ЭКГ в отведениях III, aVF, II,  $V_{5,6}$  и  $V_7-V_9$  и реципрокными изменениями в отведении  $V_1-V_3$ .

Все описанные изменения ЭКГ при остром инфаркте миокарда в зависимости от локализации поражения представлены в таблице 8.1. В таблице знаком (+) обозначено смещение вверх сегмента  $RS-T$  или положительный зубец  $T$ , знаком (–)—смещение сегмента  $RS-T$  вниз от изолинии или отрицательный зубец  $T$ .

### Запомните!

1. Типичные признаки острого инфаркта миокарда (патологический зубец  $Q$  или комплекс  $QS$ , уменьшение амплитуды зубца  $R$ , подъем сегмента  $RS-T$  и отрицательный «коронарный» зубец  $T$ ), зарегистрированные:

а) в отведениях  $V_1-V_3$  соответствуют переднеперегородочному инфаркту;



- б) в отведениях  $V_3-V_4$  — передневерхушечному инфаркту;
- в) в отведениях I, aVL,  $V_5$  и  $V_6$  — переднебоковому инфаркту;
- г) в отведениях I, aVL,  $V_1-V_6$  — распространенному переднему инфаркту;
- д) в дополнительных отведениях  $V_2^2-V_6^2$  и  $V_3^3-V_6^3$  — высокому переднему (переднебоковому) инфаркту;
- е) в отведениях III, aVF, II — заднедиафрагмальному (нижнему) инфаркту;
- ж) в дополнительных отведениях  $V_7-V_9$  — заднебазальному инфаркту;
- з) в отведениях  $V_5$ ,  $V_6$ , III, aVF, II — заднебоковому инфаркту;
- и) в отведениях III, aVF, II,  $V_5$ ,  $V_6$ ,  $V_7-V_9$  — распространенному заднему инфаркту.

2. Реципрокные изменения ЭКГ в виде увеличения  $R$ , депрессии сегмента  $RS-T$  и высоких положительных  $T$ , зарегистрированные: а) в отведениях III, aVF встречаются при распространенном переднем инфаркте миокарда; б) в отведениях I, aVL,  $V_1-V_3$  — при задних инфарктах.

### 8.2.5. Прекардиальное электрокардиографическое картирование сердца при остром инфаркте миокарда

Прекардиальное электрокардиографическое картирование сердца используется при остром инфаркте миокарда передней и переднебоковой стенок левого желудочка для косвенного определения размеров зоны некроза и так называемой периинфарктной зоны (участок ишемического повреждения). С этой целью после регистрации ЭКГ с 35 точек на поверхности грудной клетки (см. главу 2) строят картограмму, состоящую из 35 квадратов, каждый из которых соответствует одному из 35 отведений. Размеры зоны некроза условно оценивают по количеству отведений, в которых выявляются признаки трансмурального некроза — комплекса  $QS$ . Это так называемая *площадь трансмурального некроза (AQS)*.

Величину периинфарктной зоны обычно определяют по нескольким параметрам (см. рис. 8.9):

1. По количеству отведений (квадратов), в которых регистрируется подъем сегмента  $RS-T$  выше изолинии. Это *площадь  $RS-T$  ( $ARS-T$ )*.

2. По величине *суммарного подъема сегмента  $RS-T$*  во всех отведениях (квадратах) картограммы, в которых фиксируется ишемическое повреждение миокарда ( $\Sigma RS-T$ ).

3. По значению *среднего индивидуального подъема сегмента  $RS-T$  ( $NRS-T$ )*, который рассчитывается по формуле:

Таблица 8.1

**Изменение ЭКГ при остром инфаркте миокарда  
различной локализации**

Локализация ИМ	Отведения	Характер изменений ЭКГ
Передне-перегородочный	$V_1-V_3$	1) $Q$ или $QS$ ; 2) $+(RS-T)$ ; 3) $-T$ .
Передневерхушечный	$V_3, V_4$	1) $Q$ или $QS$ ; 2) $+(RS-T)$ ; 3) $-T$ .
Переднебоковой	$I, aVL, V_5, V_6$	1) $Q$ ; 2) $+(RS-T)$ ; 3) $-T$ .
Распространенный передний	$I, aVL, V_1-V_6$	1) $Q$ или $QS$ ; 2) $+(RS-T)$ ; 3) $-T$ .
	$III, aVF$	Реципрокные изменения: 1) $-(RS-T)$ ; 2) $+T$ (высокие).
Высокий передний (переднебазальный)	$V_4^2-V_6^2, V_4^3-V_6^3$	1) $Q$ или $QS$ ; 2) $+(RS-T)$ ; 3) $-T$ .
Заднедиафрагмальный (нижний)	$III, aVF$ или $III, II, aVF$	1) $Q$ или $QS$ ; 2) $+(RS-T)$ ; 3) $-T$ .
	$V_1-V_4$	Реципрокные изменения: 1) $-(RS-T)$ ; 2) $+T$ (высокие).
Заднебазальный	$V_7-V_9$ (не всегда)	1) $Q$ или $QS$ ; 2) $+(RS-T)$ ; 3) $-T$ .
	$V_1-V_3$	Реципрокные изменения: 1) $-(RS-T)$ ; 2) $+T$ (высокие); 3) Увеличение $R$ .
Заднебоковой	$V_5, V_6, III, aVF$	1) $Q$ ; 2) $+(RS-T)$ ; 3) $-T$ .
	$V_1-V_3$	Реципрокные изменения: 1) увеличение $R$ ; 2) $-(RS-T)$ ; 3) $+T$ (высокие).
Распространенный задний	$III, aVF, III, V_5, V_6, V_7-9$	1) $Q$ или $QS$ ; 2) $+(RS-T)$ ; 3) $-T$ .
	$V_1-V_3$	Реципрокные изменения: 1) увеличение $R$ ; 2) $-(RS-T)$ ; 3) $+T$ (высокие).

$$\text{NRS}-T = \frac{\Sigma \text{RS}-T}{\text{ARS}-T}$$

Указанные картографические показатели с успехом используются для наблюдения за динамикой зон некроза и перинфарктной зоны в процессе лечения больных острым инфарктом миокарда, а также для оценки прогноза заболевания; чем выше все описанные показатели, тем больше площадь и глубина поражения миокарда и, соответственно, тем хуже прогноз заболевания.

### 8.3. Электрокардиограмма при аневризме сердца

Острая аневризма сердца — это патологическое ограниченное выпухание истонченной стенки желудочка, образующееся обычно на 2–3-й неделе от начала инфаркта миокарда на месте обширного некротизированного участка сердечной мышцы. Когда происходит рубцевание инфаркта, острая аневризма переходит в хроническую.

Аневризма сердца, как правило, развивается при трансмуральных инфарктах миокарда. Поэтому на ЭКГ в нескольких отведениях как при острой, так и при хронической аневризме регистрируется комплекс *QS*, характерный для трансмурального поражения сердца. Кроме того, при аневризме сердца на ЭКГ фиксируется подъем сегмента *RS–T* выше изолинии и нередко отрицательный зубец *T*, что свидетельствует о наличии в острый период инфаркта миокарда трансмурального повреждения и ишемии в окружающих аневризму тканях. Предполагают, что в хронической стадии также имеется повреждение этих тканей, вызванное, возможно, механическим растяжением участков миокарда, возникающим при каждом сокращении сердца и выпухании стенки аневризмы. При аневризме в процессе развития и рубцевания инфаркта миокарда возвращения сегмента *RS–T* к изолинии не происходит. ЭКГ приобретает характер «застывшей», не изменяющейся в зависимости от стадии инфаркта кривой, в течение многих лет напоминающей ЭКГ при острой стадии инфаркта миокарда (рис. 8.16).

#### Запомните!

ЭКГ при аневризме сердца характеризуется обычно наличием комплекса *QS* и подъема сегмента *RS–T* выше изолинии в нескольких отведениях. ЭКГ не претерпевает изменений в зависимости от стадий инфаркта миокарда («застывшая» ЭКГ).

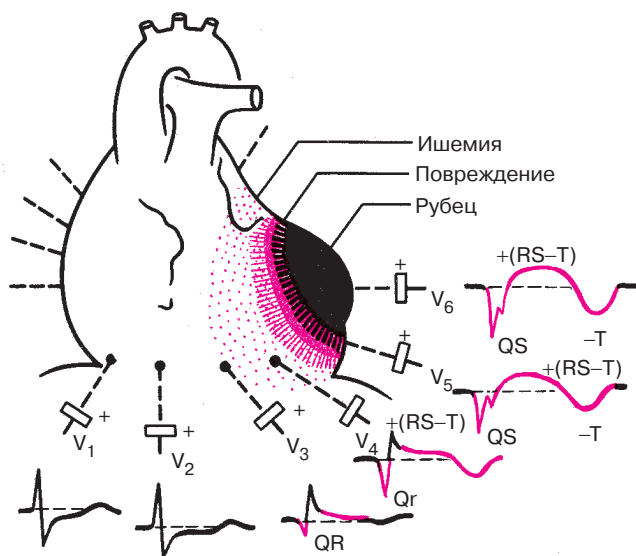
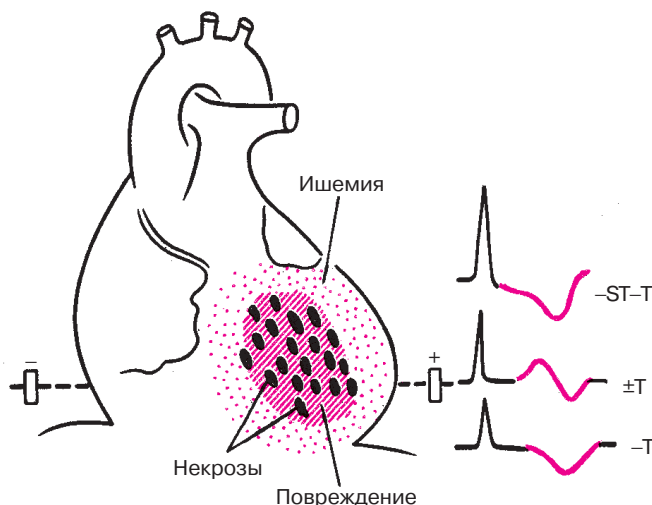


Рис. 8.16. ЭКГ при аневризме левого желудочка

## 8.4. Электрокардиограмма при мелкоочаговом инфаркте миокарда

Мелкоочаговый инфаркт миокарда характеризуется развитием в сердечной мышце мелких очагов некроза, а также участков ишемического повреждения и ишемии, вызванных преходящим, но достаточно длительным нарушением коронарного кровотока (рис. 8.17). В отличие от крупноочагового инфаркта миокарда мелкие очаги некроза обычно не нарушают процесс распространения волны возбуждения по сердцу. Поэтому изменения желудочкового комплекса в виде патологического зубца *Q* или *QS*, характерные для крупноочагового инфаркта миокарда, при мелкоочаговом инфаркте отсутствуют.

Основными электрокардиографическими признаками мелкоочагового инфаркта миокарда являются изменения сегмента *RS–T* и (или) зубца *T*, обусловленные наличием в сердечной мышце зон ишемического повреждения и ишемии. Чаще наблюдается депрессия сегмента *RS–T* и (или) появление отрицательных коронарных зубцов *T* в отведениях, положительные электроды которых расположены непосредственно над областью мелкоочагового инфаркта миокарда. В некоторых случаях могут наблюдаться двухфазные зубцы *T* с отчетливой отрицательной фазой, в других — высокие (реципрокные) коронарные зубцы  $T_{V_1-V_3}$  (при инфаркте задней стенки левого желудочка).



**Рис. 8.17.** Варианты изменения сегмента  $RS-T$  и зубца  $T$  при остром мелкоочаговом инфаркте миокарда

Описанные изменения ЭКГ при мелкоочаговом инфаркте миокарда обычно появляются после длительного и интенсивного приступа стенокардии. В последующем на протяжении 3–5 нед наблюдается положительная динамика, а иногда и полная нормализация ЭКГ.

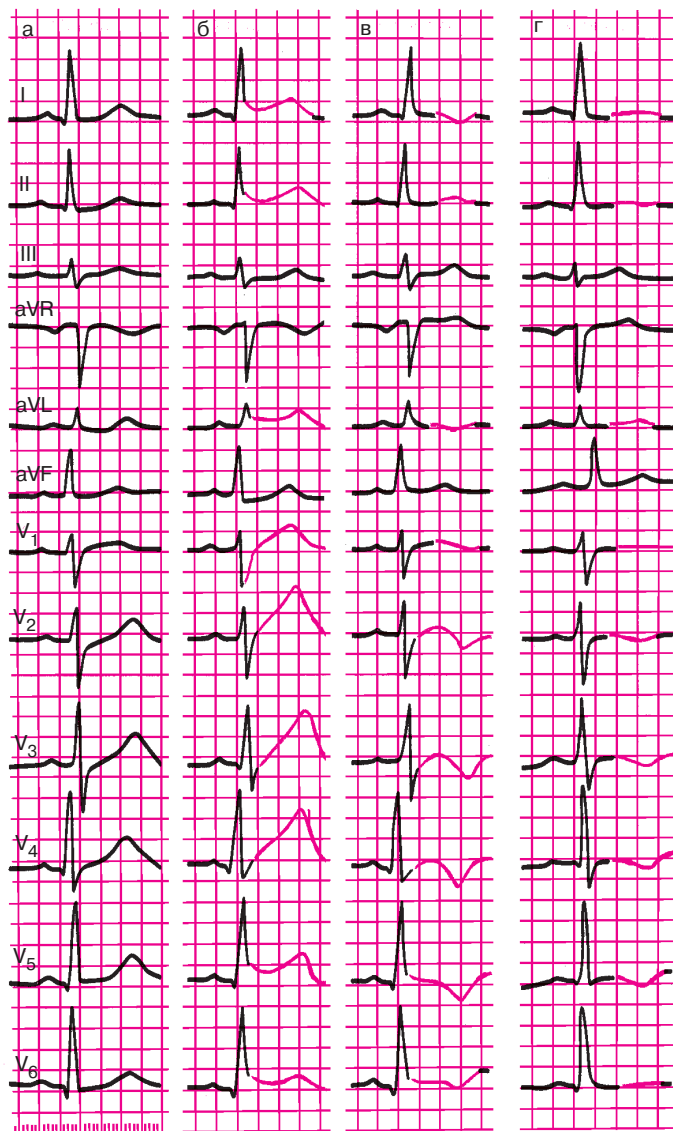
На рисунке 8.18 представлена типичная динамика ЭКГ при остром мелкоочаговом инфаркте миокарда передней стенки левого желудочка.

### **Запомните!**

1. Электрокардиографическими признаками мелкоочагового инфаркта миокарда являются смещение сегмента  $RS-T$  выше или ниже изолинии и (или) разнообразные патологические изменения зубца  $T$  (чаще отрицательный коронарный зубец  $T$ ).
2. Эти патологические изменения ЭКГ наблюдаются на протяжении 3–5 нед от начала инфаркта миокарда (иногда и дольше).

## **8.5. Электрокардиограмма при приступе стенокардии**

Приступ стенокардии возникает у лиц с ишемической болезнью сердца при кратковременном спазме коронарных артерий или при остро возникшем увеличении потребности миокарда в кислороде (после физической нагрузки, при эмоциональном напряжении или подъеме артери-



**Рис. 8.18.** Динамика ЭКГ больного при остром мелкоочаговом инфаркте миокарда:

*а* — до инфаркта; *б* — 1-й день инфаркта; *в* — 3-й день инфаркта; *г* — 17-й день инфаркта миокарда

ального давления) и отсутствии адекватного расширения мелких коронарных сосудов. При этом в сердечной мышце определяются участки ишемии, а при более глубоком и длительном нарушении коронарного кровотока — и ишемического повреждения. Эти изменения кратковременны и быстро исчезают после купирования приступа стенокардии.

На ЭКГ, зарегистрированной в момент приступа, отмечаются разнообразные изменения зубца *T* и *смещение сегмента RS—T* ниже изолинии, отражающие развитие острой ишемии и повреждения в субэндокардиальных отделах миокарда левого желудочка.

Реже (при так называемой вариантной *стенокардии Принцметала*) наблюдается смещение сегмента *RS—T* выше изолинии, что свидетельствует о развитии трансмуральной ишемии и кратковременного ишемического повреждения сердечной мышцы.

В отличие от мелкоочагового инфаркта миокарда смещение сегмента *RS—T* и (или) патологические изменения зубца *T* исчезают уже через несколько минут или часов после приступа стенокардии (рис. 8.19).

Очень часто при кратковременном приступе стенокардии каких-либо существенных динамических изменений ЭКГ выявить не удастся.

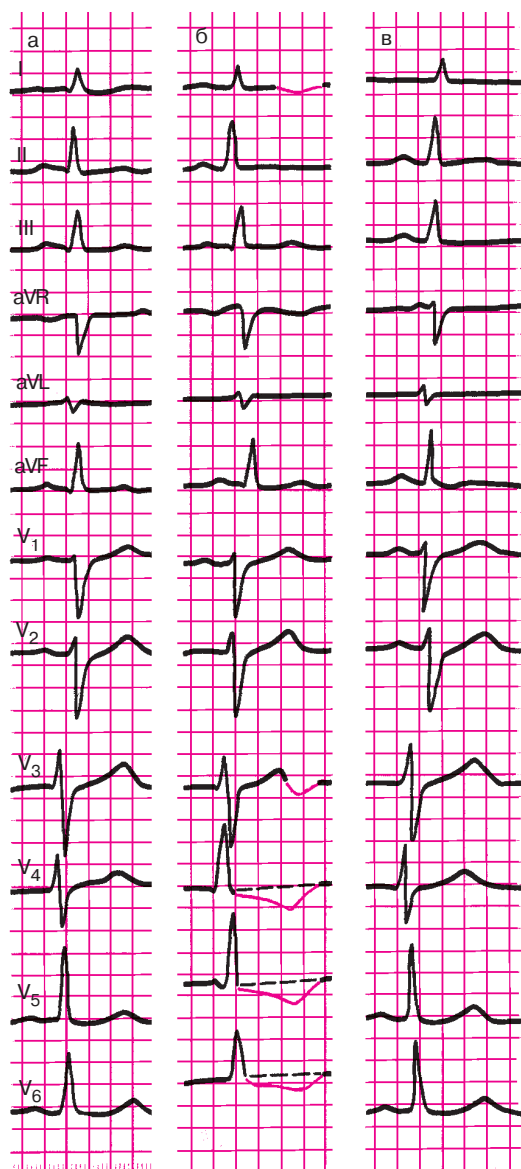
#### **Запомните!**

Основными электрокардиографическими признаками ишемии миокарда, развивающейся при приступе стенокардии, являются разнообразные изменения зубца *T* и (или) ишемическая депрессия сегмента *RS—T* ниже изолинии, быстро нормализующиеся после купирования приступа стенокардии.

## **8.6. Электрокардиограмма при хронической ишемической болезни сердца**

При хронической ишемической болезни сердца в сердечной мышце выявляются участки ишемии, ишемического повреждения и в ряде случаев рубцовых изменений миокарда, различное сочетание которых приводит к разнообразным изменениям ЭКГ, описанным выше. Наиболее характерным для этих электрокардиографических изменений является их относительная стабильность на протяжении многих месяцев и даже лет. Однако нередки и колебания изменений в зависимости от состояния коронарного кровообращения.

Нередко, особенно у молодых больных с ишемической болезнью сердца, ЭКГ, зарегистрированные в покое, не отличаются от ЭКГ здоровых людей. В этих случаях для электрокардиографической диагностики ИБС используют функциональные нагрузочные пробы.



**Рис. 8.19.** Изменения ЭКГ, возникшие у больного в момент приступа стенокардии: *а* — исходная ЭКГ; *б* — во время приступа стенокардии; *в* — через 30 мин после купирования приступа



Чаще других применяют пробу с дозированной физической нагрузкой на велоэргометре.

### **8.6.1. Проба с дозированной физической нагрузкой на велоэргометре**

Физическая нагрузка, как известно, оказывает разнообразное действие на сердечно-сосудистую систему, вызывая, в частности, синусовую тахикардию, умеренное повышение артериального давления, увеличение работы сердца и, соответственно, потребности миокарда в кислороде. У здорового человека это приводит к адекватному расширению коронарных сосудов и увеличению сократимости миокарда. В условиях лимитированного коронарного кровообращения у больных атеросклерозом коронарных артерий увеличение потребности миокарда в кислороде приводит к острой коронарной недостаточности, сопровождающейся приступом стенокардии и (или) изменениями ЭКГ, указывающими на появление в сердечной мышце участков ишемии.

Методика и техника велоэргометрической пробы были описаны нами в главе 2. При проведении пробы с дозированной физической нагрузкой врач преследует две цели:

- 1) определить толерантность пациента к физической нагрузке;
- 2) выявить клинические и электрокардиографические признаки ишемии миокарда, обусловленные коронарной недостаточностью, с целью диагностики ишемической болезни сердца.

Толерантность к нагрузке оценивают преимущественно по показателю максимальной мощности работы, выполненной пациентом. Индивидуальная толерантность к физической нагрузке зависит от многих факторов, в том числе от величины коронарного резерва, т.е. индивидуальной способности к адекватному увеличению коронарного кровотока при физической нагрузке, от сократительной способности миокарда, физической тренированности обследуемого, от индивидуальной реакции сердечно-сосудистой системы на нагрузку в виде подъема или снижения артериального давления и т.д.

Существуют две группы признаков достижения пациентом максимальной мощности нагрузки: клинические и электрокардиографические. Имеются также критерии (клинические и электрокардиографические) прекращения функциональной пробы.

Клиническими критериями прекращения велоэргометрической пробы являются:

- 1) возникновение приступа стенокардии;
- 2) снижение артериального давления на 25–30% ниже исходного уровня;

- 3) подъем артериального давления до 230 и 130 мм рт. ст. и выше;
- 4) возникновение приступа удушья или выраженной одышки;
- 5) появление резкой общей слабости;
- 6) возникновение головокружения, резкой головной боли, тошноты;
- 7) отказ больного от дальнейшего проведения пробы;
- 8) достижение максимальной или субмаксимальной возрастной частоты сердечных сокращений.

В таблице 8.2 приведены величины максимальной частоты сердечных сокращений в зависимости от пола и возраста, по достижении которой следует прекратить пробу с нагрузкой у здоровых людей.

У больных с установленным диагнозом ишемической болезни сердца часто ограничиваются достижением так называемой субмаксимальной частоты сердечных сокращений, составляющей 75–85% от максимальной, так как дальнейшее увеличение нагрузки опасно из-за возможности возникновения осложнений. В таблице 8.3 приведены величины субмаксимальной (75% от максимальной) ЧСС в зависимости от пола и возраста.

*Электрокардиографическими критериями* прекращения велоэргометрической пробы являются:

- 1) снижение сегмента  $RS-T$  более чем на 1,0 мм;
- 2) подъем сегмента  $RS-T$  более чем на 1,0 мм;
- 3) появление частых (1:10) экстрасистол, пароксизмальной тахикардии, мерцательной аритмии;
- 4) возникновение нарушений атриовентрикулярной и внутрижелудочковой проводимости;
- 5) изменение комплекса  $QRS$ : углубление и увеличение продолжительности ранее существовавших зубцов  $Q$ , переход патологического зубца  $Q$  в комплекс  $QS$ .

Следует подчеркнуть, что изменения зубца  $T$ , нередко возникающие при выполнении физической нагрузки, не являются критериями прекращения нагрузочной пробы.

Таблица 8.2

**Максимальная частота сердечных сокращений  
в зависимости от пола и возраста**

Пол	Возраст, лет				
	20–29	30–39	40–49	50–59	60–69
Мужчины	195	187	178	170	162
Женщины	198	189	179	171	163

Таблица 8.3

**Субмаксимальная частота сердечных сокращений в зависимости  
от пола и возраста (75% от максимальной)**

Пол	Возраст, лет				
	20–29	30–39	40–49	50–59	60–69
Мужчины	161	156	152	145	140
Женщины	167	160	154	145	142

Как уже было сказано, толерантность к физической нагрузке оценивается обычно по максимальной мощности нагрузки, выполненной пациентом к моменту прекращения пробы. Различают: 1) высокую толерантность, когда максимальная мощность нагрузки в момент ее прекращения равна 150 Вт (900 кГм/мин) и выше;

2) среднюю толерантность, когда максимальная мощность нагрузки равна 100–125 Вт (600–750 кГм/мин); 3) низкую толерантность, когда максимальная мощность нагрузки не превышает 25–75 Вт (150–450 кГм/мин).

Снижение толерантности к физической нагрузке возможно не только у больных с ишемической болезнью сердца, но и с другими органическими и функциональными заболеваниями сердечно-сосудистой системы и даже у малотренированных здоровых людей.

*Диагностическими критериями ишемии*, выявляемой у больных с ишемической болезнью сердца при проведении велоэргометрической пробы, являются следующие 5 признаков:

1) появление во время велоэргометрической пробы типичного для данного больного приступа стенокардии;

2) появление приступа сердечной астмы или выраженной одышки;

3) снижение артериального давления на 25–30% от исходного уровня;

4) смещение сегмента  $RS-T$  ниже изолинии более чем на 1,0 мм по сравнению с исходным уровнем;

5) подъем сегмента  $RS-T$  более чем на 1 мм по сравнению с исходным уровнем.

В последние годы к электрокардиографическим критериям преходящей ишемии миокарда многие исследователи относят значительное увеличение амплитуды зубцов  $R$  на высоте нагрузочной пробы. Эти изменения связаны, очевидно, с резким нарушением сократимости и замедлением проведения электрического импульса по ишемизированным

участкам сердечной мышцы. По некоторым данным, эти изменения комплекса *QRS*, возникающие в процессе велоэргометрической пробы, являются не менее чувствительными и специфичными признаками локальной ишемии миокарда, чем смещение сегмента *RS–T* выше или ниже изолинии.

Следует отметить, что появляющиеся в некоторых случаях в момент проведения пробы с дозированной физической нагрузкой нарушения ритма и проводимости, являющиеся неспецифическими признаками поражения сердца, также должны учитываться при анализе результатов велоэргометрической пробы. Только при появлении одного или нескольких из перечисленных выше 5 признаков с определенной долей вероятности (до 65–80%) можно говорить о наличии у больного ишемической болезни сердца.

На рисунке 8.20 представлена ЭКГ, зарегистрированная у больного с ишемической болезнью сердца до и после проведения теста с дозированной физической нагрузкой.

### 8.6.2. Дипиридамовая проба

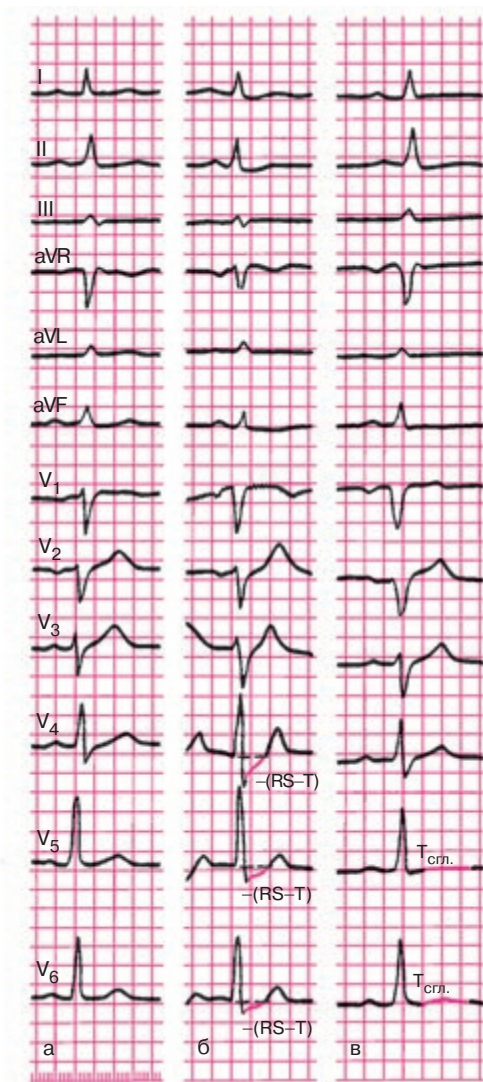
В тех случаях, когда имеются противопоказания к проведению пробы с дозированной физической нагрузкой (см. раздел 2.4.1), для электрокардиографической диагностики ишемической болезни сердца могут использоваться разнообразные фармакологические пробы.

Наибольшее распространение в клинической практике в последние годы получила проба с дипиридамолом (см. раздел 2.4.1).

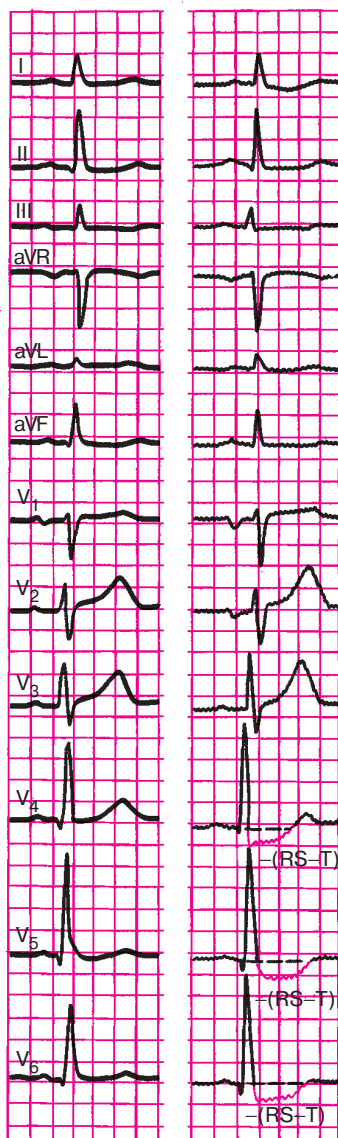
Внутривенное введение больших доз этого препарата, являющегося мощным вазодилататором, приводит к значительному расширению интактных коронарных сосудов, тогда как стенозированные коронарные артерии расширяются в меньшей степени. Это приводит к патологическому перераспределению крови в различных участках сердечной мышцы: усиливается кровоснабжение интактных участков миокарда и уменьшается коронарный кровоток по стенозированным коронарным артериям («феномен обкрадывания»). В результате возникают участки ишемии сердечной мышцы, локализация которых соответствует бассейнам кровоснабжения пораженных коронарных сосудов.

На ЭКГ при этом появляется депрессия или элевация сегмента *RS–T*, что и является критерием положительной дипиридамовой пробы.

На рисунке 8.21 представлена ЭКГ, зарегистрированная у больного ишемической болезнью сердца до и после проведения дипиридамового теста.



**Рис. 8.20.** Динамика ЭКГ у больного с ишемической болезнью сердца в процессе пробы с дозированной физической нагрузкой на велоэргометре: *а* – исходная ЭКГ; *б* – после выполнения физической нагрузки мощностью 125 Вт в течение 3 мин; *в* – ЭКГ того же больного через 10 мин после прекращения велоэргометрической пробы



**Рис. 8.21.** Динамика ЭКГ в процессе проведения дипиридамоловой пробы:  
*а* — исходная ЭКГ; *б* — через 5 минут после введения дипиридамола

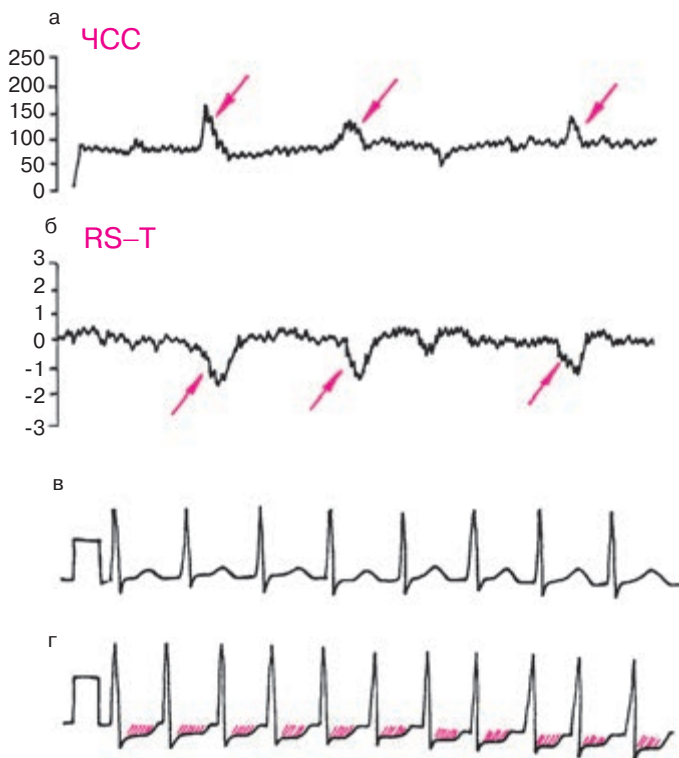
### 8.6.3. Длительное мониторирование ЭКГ по Холтеру

В последние годы широкое распространение получил метод длительного мониторирования ЭКГ по Холтеру, который используется у больных ИБС для регистрации спонтанно возникающих преходящих изменений реполяризации желудочков и различных нарушений ритма сердца. У большинства больных ИБС метод холтеровского ЭКГ-мониторирования позволяет получить дополнительные объективные подтверждения временной преходящей ишемии миокарда в виде депрессии или (и) элевации сегмента  $RS-T$ , часто сопровождающейся изменениями ЧСС и АД (рис. 8.22). Важно, что непрерывная запись ЭКГ проводится в условиях обычной для данного пациента активности. В большинстве случаев это дает возможность изучить взаимосвязь эпизодов ишемических изменений ЭКГ с разнообразными клиническими проявлениями болезни, в том числе и атипичными. Чувствительность и специфичность диагностики ИБС с помощью метода суточного мониторирования ЭКГ по Холтеру зависит прежде всего от выбранных критериев ишемических изменений конечной части желудочкового комплекса.

#### **Запомните!**

Наиболее надежным и высокоспецифичным критерием ишемии миокарда является горизонтальная или косонисходящая депрессия сегмента  $RS-T$  на 2 мм и более, выявляемая на протяжении 0,08 с от начала сегмента. В этих случаях диагноз ИБС практически не вызывает сомнений даже при отсутствии в этот момент приступа стенокардии.

Депрессия сегмента  $RS-T$  в пределах 1–2 мм также имеет несомненную диагностическую ценность, особенно при сочетании этих изменений с приступом болей в области сердца и (или) транзиторным возрастанием ЧСС, свидетельствующим о повышении потребности миокарда в кислороде. Тем не менее в этих случаях необходимо помнить и о других возможных причинах изменений желудочковой реполяризации: гипервентиляции, кардиомиопатиях, пороках двустворчатого клапана, нейроциркуляторной дистонии, пролапсе митрального клапана и др. Следует также иметь в виду, что информативность указанных «мягких» критериев ишемических изменений ЭКГ существенно повышается при тщательном сопоставлении с клинической картиной заболевания и результатами других методов исследования, подтверждающих наличие ИБС (пробы с физической нагрузкой, дипиридамольный тест, стресс-эхокардиография, сцинтиграфия миокарда и др.).



**Рис. 8.22.** График изменения частоты сердечных сокращений (а), смещения сегмента  $RS-T$  (б) и фрагменты длительной записи ЭКГ по Холтеру у больного ИБС:

*в* — исходная ЭКГ, *г* — ЭКГ во время приступа стенокардии напряжения. Приступы стенокардии возникают при физической нагрузке, сопровождаются депрессией сегмента  $RS-T$  (б и г) и сочетаются с увеличением ЧСС (а). Красными стрелками обозначены эпизоды повышения ЧСС (а) и депрессии сегмента  $RS-T$  (б)

Длительное мониторирование ЭКГ по Холтеру является незаменимым методом исследования для выявления эпизодов так называемой *бессимптомной ишемии миокарда*, которые обнаруживаются у большинства больных ИБС и не сопровождаются приступами стенокардии. Кроме того, следует помнить, что у некоторых больных с верифицированной ИБС смещение сегмента  $RS-T$  во время повседневной жизненной активности всегда возникает бессимптомно. Согласно результатам некоторых исследователей преобладание у пациентов



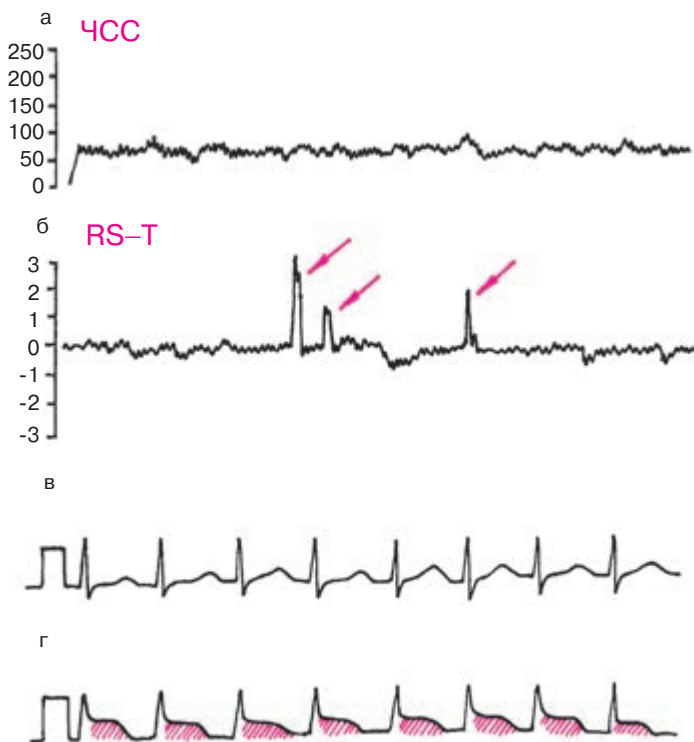с документированной ИБС бессимптомных эпизодов ишемии миокарда является весьма неблагоприятным прогностическим признаком, свидетельствующим о высоком риске острых повторных нарушений коронарного кровотока (нестабильной стенокардии, острого инфаркта миокарда, внезапной смерти).

Особенно большое значение метод холтеровского ЭКГ-мониторирования имеет в диагностике так называемой вариантной стенокардии Принцметала (*вазоспастической стенокардии*), в основе которой лежит спазм и кратковременное повышение тонуса коронарной артерии. Прекращение или резкое уменьшение коронарного кровотока обычно приводит к глубокой, часто трансмуральной ишемии миокарда, падению сократимости сердечной мышцы, асинергии сокращений и значительной электрической нестабильности миокарда, проявляющейся нарушениями ритма и проводимости.

На ЭКГ во время приступов вариантной стенокардии Принцметала чаще наблюдается внезапный подъем сегмента  $RS-T$  выше изолинии (трансмуральная ишемия), хотя в отдельных случаях может встречаться и его депрессия (субэндокардиальная ишемия). Важно, что эти изменения сегмента  $RS-T$ , так же как и приступы стенокардии, развиваются в покое, чаще ночью, и не сопровождаются (по крайней мере в начале приступа) увеличением ЧСС более чем на 5 ударов в минуту (рис. 8.23). Это принципиально отличает вазоспастическую стенокардию от приступов стенокардии напряжения, обусловленных повышением потребности миокарда в кислороде. Мало того, приступ вазоспастической стенокардии и ЭКГ-признаки ишемии миокарда могут исчезнуть, несмотря на увеличение ЧСС, обусловленное рефлекторной реакцией на боль, пробуждение и (или) прием нитроглицерина (феномен «прохождения через боль»).

Непрерывная запись ЭКГ позволяет выявить еще один важный отличительный признак стенокардии Принцметала: смещение сегмента  $RS-T$  в начале приступа происходит очень быстро, скачкообразно и так же быстро исчезает после окончания спастической реакции. Для стенокардии напряжения, наоборот, характерно плавное постепенное смещение сегмента  $RS-T$  при повышении потребности миокарда в кислороде (увеличении ЧСС) и столь же медленное возвращение его к исходному уровню после купирования приступа.

Наконец, важным признаком вазоспастической стенокардии являются значительные колебания (до 30–50%) толерантности к физической нагрузке, происходящие в течение суток или на протяжении ближайших дней у одного и того же больного, что обусловлено существенным изменением просвета стенозированного сосуда и тонуса коронарной артерии.



**Рис. 8.23.** Длительная запись ЭКГ по Холтеру у больного с вазоспастической стенокардией:

*а — график изменения частоты сердечных сокращений; б — график смещения сегмента RS-T; в — ЭКГ вне приступа стенокардии; г — ЭКГ во время приступа вазоспастической стенокардии. Приступы стенокардии возникают в покое, сопровождаются подъемом сегмента RS-T (г) и не сочетаются с увеличением ЧСС. Красными стрелками обозначены эпизоды подъема сегмента RS-T (б)*

### Запомните!

Основными признаками вазоспастической стенокардии, обнаруживаемыми при длительном мониторингировании ЭКГ по Холтеру, являются:

1) приступы стенокардии и эпизоды транзиторного подъема сегмента RS-T (гораздо реже его депрессии) возникают в покое, чаще ночью у больных ИБС с сохраненной или умеренно сниженной толерантностью к физической нагрузке, причем пороговая

мощность нагрузки может существенно колебаться в течение суток или на протяжении ближайших дней;

2) во время приступа и соответствующих изменений сегмента  $RS-T$  отсутствует сколько-нибудь существенное увеличение ЧСС или изменение АД;

3) изменения сегмента  $RS-T$  в начале и в конце приступа происходят очень быстро, скачкообразно;

4) признаки ишемии исчезают самостоятельно или после приема нитроглицерина, несмотря на увеличение ЧСС, обусловленное рефлекторной реакцией на боль, пробуждение и (или) прием нитроглицерина;

5) в момент приступа вазоспастической стенокардии нередко возникают тяжелые нарушения ритма и проводимости (пароксизмальные тахикардии, мерцательная аритмия, желудочковая экстрасистолия, остановка синусового узла, атриовентрикулярная блокада II–III степени и др.).

Следует упомянуть еще об одной области применения холтеровского ЭКГ-мониторирования, результаты которого могут использоваться для оценки эффективности антиангинальной терапии у больных ИБС. При этом необходимо учитывать количество и общую продолжительность зарегистрированных эпизодов ишемии миокарда, соотношение числа болевых и безболевых эпизодов ишемии, число нарушений ритма и проводимости, возникающих в течение суток, а также суточные колебания ЧСС и другие признаки.

Особое внимание следует обращать на наличие пароксизмов бессимптомной ишемии миокарда, поскольку известно, что у некоторых больных, прошедших курс лечения, наблюдается уменьшение или даже исчезновение приступов стенокардии, но сохраняются признаки безболевой ишемии сердечной мышцы. Повторные исследования с помощью холтеровского мониторинга ЭКГ особенно целесообразны при назначении и подборе дозы блокаторов  $\beta$ -адренорецепторов, влияющих, как известно, на ЧСС и проводимость, поскольку индивидуальную реакцию на эти препараты трудно предсказать и не всегда легко выявить с помощью традиционного клинического и электрокардиографического методов исследования.

#### **8.6.4. Чреспищеводная электрическая стимуляция сердца**

В последние годы для диагностики ИБС все чаще используют метод чреспищеводной электрической стимуляции сердца (ЧПЭС). Метод за-

ключается в навязывании искусственного ритма сердечных сокращений с помощью чреспищеводной электростимуляции предсердий. Регулируемое увеличение ЧСС значительно повышает работу сердца и потребность миокарда в кислороде, что в условиях лимитированного коронарного кровотока у больных ИБС может приводить к развитию приступа стенокардии и (или) появлению на поверхностной ЭКГ ишемических изменений.

После регистрации исходной ЭКГ в 12 отведениях начинают чреспищеводную электрическую стимуляцию сердца. По достижении стабильной ЧСС 100 в минуту, ступенеобразно (через каждые 1–2 мин) увеличивают темп навязываемых сердечных сокращений на 15–20 в минуту. При хорошей переносимости пробы и отсутствии ишемических изменений на ЭКГ достигают ЧСС 160 в минуту, удерживая такой темп сердечных сокращений в течение 10 мин, после чего отключают электрокардиостимулятор, восстанавливая исходный синусовый ритм. Естественно, чреспищеводная электростимуляция сердца может быть прекращена «досрочно» при появлении клинических или (и) электрокардиографических признаков возникновения ишемии миокарда.

Пробу с ЧПЭС проводят под постоянным контролем ЭКГ на экране осциллоскопа, уровня АД и состояния пациента. ЭКГ регистрируют в конце каждой минуты исследования. Оценку результатов исследования проводят по тем же принципам, что и при проведении теста с дозированной физической нагрузкой. *Проба считается положительной:* 1) при развитии приступа стенокардии, 2) при горизонтальном или косонисходящем смещении сегмента  $RS-T$  более чем на 1 мм по сравнению с исходным уровнем, 3) при снижении АД на 25–30% от исходного уровня, а также 4) при появлении приступа сердечной астмы или выраженной одышки. Если при 10-минутном навязывании ритма с частотой 160 сокращений в минуту отсутствуют клинические и (или) электрокардиографические признаки преходящей ишемии миокарда, проба считается отрицательной. Следует подчеркнуть, что чувствительность метода чреспищеводной электростимуляции сердца для диагностики ИБС ниже, чем теста с дозированной физической нагрузкой, поскольку степень увеличения потребности миокарда в кислороде при искусственном навязывании ритма сердечных сокращений существенно меньше, чем при выполнении физической нагрузки.

**Запомните!**

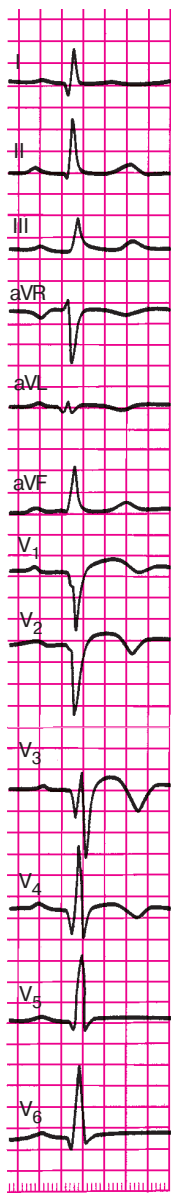
Применение метода ЧПЭС для диагностики ИБС показано в основном в тех случаях, когда проба с дозированной физической нагрузкой не может быть проведена в связи с заболеваниями

опорно-двигательного аппарата, выраженной сердечной или дыхательной недостаточностью, наличием тромбоза или облитерирующего атеросклероза артерий нижних конечностей, а также у малотренированных больных, у которых невозможно достижение максимальной или субмаксимальной ЧСС при выполнении физической нагрузки. ЧПЭС противопоказана при заболеваниях пищевода, а также при наличии мерцательной аритмии, атриовентрикулярной блокаде II–III степени, блокаде левой ножки пучка Гиса и синдроме WPW.

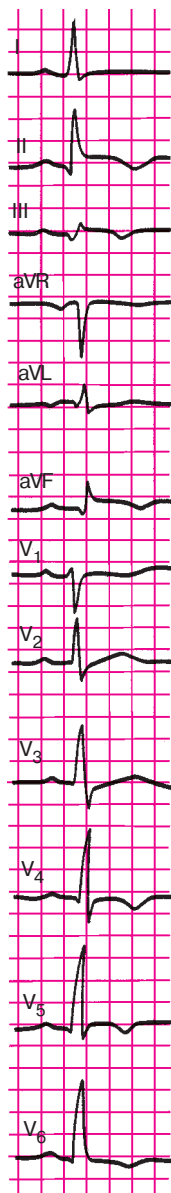
А теперь предлагаем вам ответить на следующие контрольные вопросы.

### КОНТРОЛЬНЫЕ ВОПРОСЫ

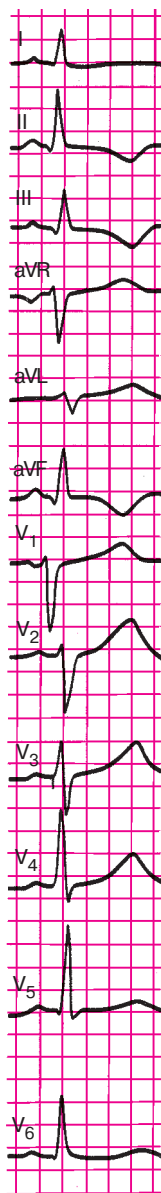
1. Какой зубец ЭКГ наиболее часто изменяется при ишемии миокарда? (8.1.1)
2. Об ишемии каких участков миокарда левого желудочка может идти речь у больного ИБС при наличии на ЭКГ высоких зубцов  $T$ ? (8.1.1)
3. При какой локализации ишемии в грудных отведениях появляются отрицательные коронарные зубцы  $T$ ? (8.1.1)
4. О чем свидетельствует подъем сегмента  $RS-T$  в грудных отведениях у больного ИБС? (8.1.2)
5. Когда наблюдается депрессия сегмента  $RS-T$  ниже изолинии? (8.1.2)
6. Как изменится ЭКГ при некрозе передней стенки левого желудочка? (8.1.3)
7. Как изменится ЭКГ при некрозе заднебазальной стенки левого желудочка? (8.1.3)
8. Как изменится ЭКГ при некрозе заднедиафрагмальной стенки левого желудочка? (8.1.3)
9. Назовите электрокардиографические признаки аневризмы сердца. (8.3)
10. Перечислите электрокардиографические признаки острого мелкоочагового инфаркта миокарда. (8.4)
11. Как может измениться ЭКГ при приступе стенокардии? (8.5)
12. Каковы цели проведения пробы с дозированной физической нагрузкой? (8.6.1)
13. Что такое толерантность к физической нагрузке? (8.6.1)
14. Перечислите клинические и электрокардиографические критерии прекращения велоэргометрической пробы. (8.6.1)



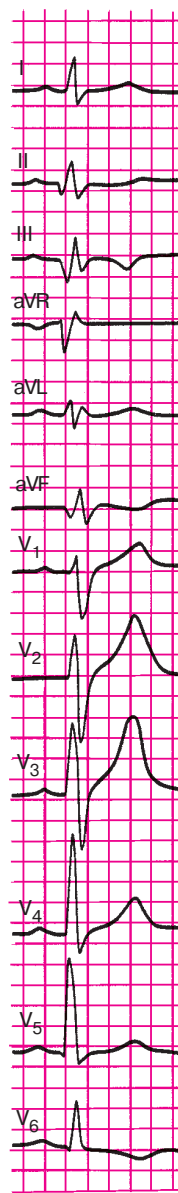**Рис. 8.24.**  
Задание 54



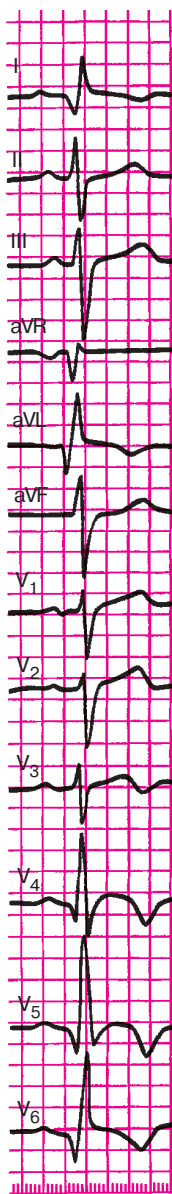
**Рис. 8.25.**  
Задание 55



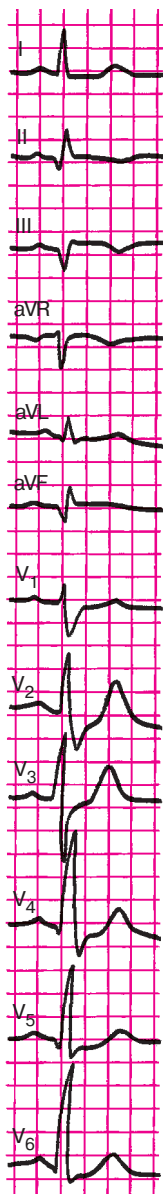
**Рис. 8.26.**  
Задание 56



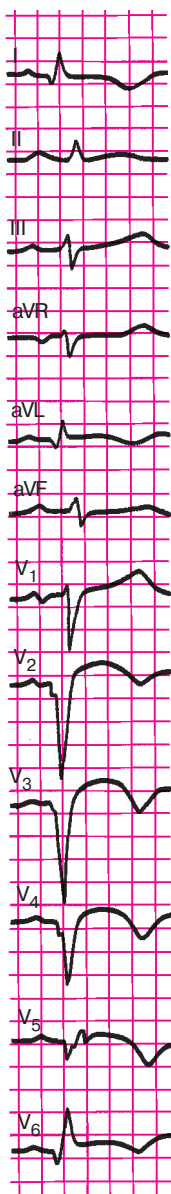
**Рис. 8.27.**  
Задание 57



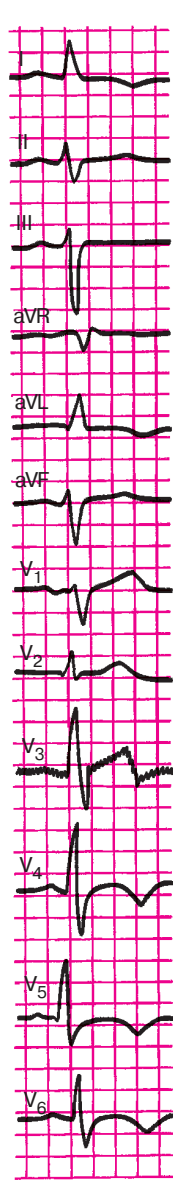
**Рис. 8.28.**  
Задание 58



**Рис. 8.29.**  
Задание 59



**Рис. 8.30.**  
Задание 60



**Рис. 8.31.**  
Задание 61

15. Перечислите диагностические критерии положительной велоэргометрической пробы. (8.6.1)

16. Каковы диагностические возможности суточного мониторирования ЭКГ по Холтеру? (8.6.3)

17. Как изменяется ЭКГ при вазоспастической стенокардии? (8.6.3)

18. Когда показано применение метода ЧПЭС? (8.6.4)

В заключение предлагаем вам самостоятельно расшифровать ЭКГ, изображенные на рисунках 8.24–8.31.

А теперь проверьте правильность вашего решения.

### *Эталоны правильных ответов*

**Рис. 8.24.** ЭКГ при переднеперегородочном трансмуральном инфаркте миокарда с переходом на верхушку.

**Рис. 8.25.** ЭКГ при заднебоковом крупноочаговом инфаркте миокарда.

**Рис. 8.26.** ЭКГ при остром мелкоочаговом инфаркте миокарда в области заднедиафрагмальной (нижней) стенки левого желудочка.

**Рис. 8.27.** ЭКГ при заднедиафрагмальном (нижнем) крупноочаговом инфаркте миокарда.

**Рис. 8.28.** ЭКГ при переднебоковом и верхушечном крупноочаговом инфаркте миокарда.

**Рис. 8.29.** ЭКГ при заднедиафрагмальном (нижнем) крупноочаговом инфаркте миокарда.

**Рис. 8.30.** ЭКГ при распространенном переднем трансмуральном инфаркте миокарда (переднеперегородочной области, верхушки и переднебоковой стенки левого желудочка).

**Рис. 8.31.** ЭКГ при мелкоочаговом инфаркте миокарда в области верхушки и переднебоковой стенки левого желудочка.



## Глава 9

# ЭЛЕКТРОКАРДИОГРАММА ПРИ НЕКОТОРЫХ ЗАБОЛЕВАНИЯХ СЕРДЦА И СИНДРОМАХ

В этой главе мы рассмотрим электрокардиографические изменения, наблюдающиеся при некоторых патологических состояниях — заболеваниях и синдромах.

### 9.1. Электрокардиограмма при приобретенных пороках сердца

Изменения электрокардиограммы при приобретенных пороках сердца заключаются в появлении соответствующих признаков гипертрофии миокарда желудочков и предсердий, а также нарушений ритма и проводимости. Поэтому, прежде чем переходить к изучению данного раздела, советуем вам еще раз вспомнить основные электрокардиографические критерии диагностики этих нарушений, изложенные в главах 5, 6 и 7.

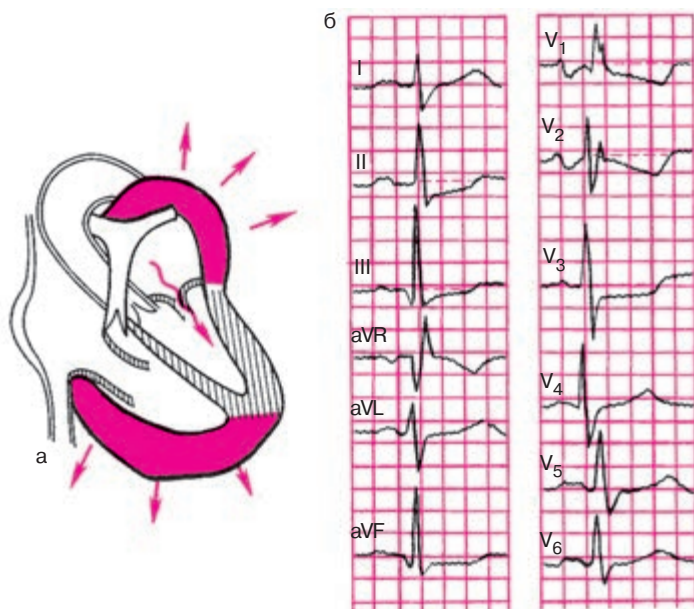
Рассмотрим типичные изменения ЭКГ при наиболее часто встречающихся приобретенных пороках сердца.

#### 9.1.1. Электрокардиограмма при стенозе левого атриовентрикулярного отверстия (митральный стеноз)

При стенозе левого атриовентрикулярного отверстия, как вы хорошо знаете, развивается *гипертрофия и дилатация левого предсердия и правого желудочка* (рис. 9.1, а). При сохраненном синусовом ритме (рис. 9.1, б) на ЭКГ можно заметить небольшое увеличение амплитуды и продолжительности зубцов  $P_1$ ,  $aVL$ ,  $V_{5-6}$  и их раздвоение (P-mitrale).

В отведении  $V_1$  регистрируется увеличение амплитуды и продолжительности второй отрицательной фазы (левопредсердной) зубца  $P$ . Гипертрофия правого желудочка выражается в отклонении электрической оси сердца вправо, увеличении амплитуды зубцов  $R$  в правых грудных отведениях ( $V_{1,2}$ ) и амплитуды  $S$  в левых грудных отведениях ( $V_{5,6}$ ) и в появлении в отведении  $V_1$  комплекса  $QRS$  типа  $rSR'$  или  $QR$ .

Наблюдается также увеличение длительности интервала внутреннего отклонения в  $V_1$  более 0,03 с.



**Рис. 9.1.** ЭКГ при стенозе левого атриовентрикулярного отверстия (митральном стенозе):

*а* — схема изменения внутрисердечной гемодинамики; *б* — ЭКГ

Часто на ЭКГ присутствуют признаки поворота сердца вокруг продольной оси по часовой стрелке в виде смещения влево переходной зоны и появления в отведениях  $V_{5-6}$  комплекса  $QRS$  типа  $RS$ .

При выраженной гипертрофии правого желудочка и его систолической перегрузке наблюдается смещение сегмента  $RS-T$  вниз и появление двухфазных  $(-+)$  или отрицательных зубцов  $T$  в отведениях III, aVF,  $V_{1-2}$ .

Если у больных с митральным стенозом развивается мерцательная аритмия, на ЭКГ регистрируется неправильный ритм, отсутствует зубец  $P$  и выявляются частые нерегулярные волны мерцания предсердий, амплитуда которых обычно превышает 0,5–1,0 мм (*крупноволнистая форма мерцания предсердий*), сохраняются также ЭКГ-признаки гипертрофии правого желудочка.

### **Запомните!**

1. Наиболее характерными электрокардиографическими проявлениями митрального стеноза при сохраненном синусовом рит-

ме являются признаки гипертрофии правого желудочка и левого предсердия (P-mitrale).

2. При развитии мерцательной аритмии на ЭКГ выявляются признаки гипертрофии правого желудочка и крупноволнистая форма мерцания предсердий.

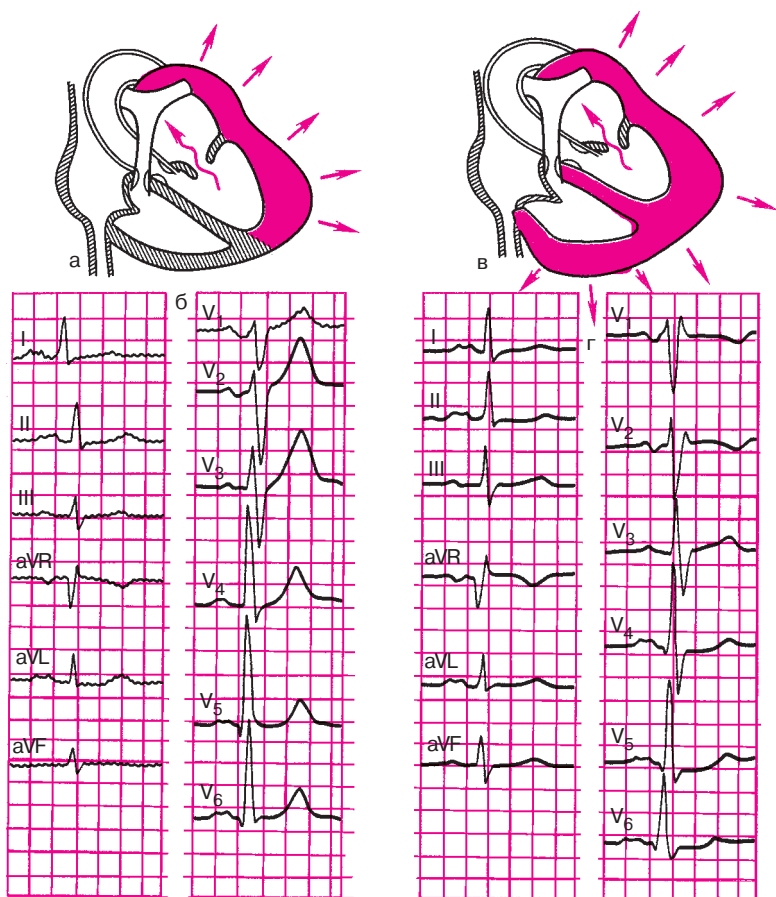
### 9.1.2. Электрокардиограмма при недостаточности митрального клапана (митральная недостаточность)

В зависимости от выраженности клапанного дефекта и степени повышения давления в малом круге кровообращения на ЭКГ у больных с недостаточностью митрального клапана могут обнаруживаться различные изменения. Долгое время ЭКГ может оставаться нормальной, если регургитация крови в левое предсердие невелика и не приводит к выраженной его перегрузке. При более значительном дефекте митрального клапана развиваются *гипертрофия и дилатация левого предсердия и левого желудочка* (рис. 9.2, а). На ЭКГ при этом, как и при митральном стенозе, выявляются описанные выше признаки гипертрофии левого предсердия: увеличение амплитуды и продолжительности и раздвоение зубцов *P* в отведениях I, aVL, V<sub>5-6</sub> (P-mitrale), а также увеличение амплитуды и длительности 2-й отрицательной (левопредсердной) фазы зубца *P* в отведении V<sub>1</sub> (рис. 9.2, б).

В отличие от случаев стеноза левого атриовентрикулярного отверстия при митральной недостаточности на ЭКГ выявляются признаки гипертрофии не правого, а левого желудочка: увеличение амплитуды *R* в левых грудных отведениях (V<sub>5,6</sub>) и амплитуды зубцов *S* в правых грудных отведениях (V<sub>1-2</sub>), признаки поворота сердца против часовой стрелки (комплекс *qR* в отведениях V<sub>5-6</sub> и смещение переходной зоны вправо), отклонение электрической оси сердца влево.

Наблюдается также увеличение длительности интервала внутреннего отклонения в отведениях V<sub>5-6</sub> больше 0,05 с. Гораздо реже определяется смещение сегмента *RS-T* ниже изолинии в отведениях V<sub>5-6</sub>, I, aVL. Это объясняется относительно небольшой степенью гипертрофии левого желудочка, который испытывает при митральной недостаточности не систолическую, а объемную (диастолическую) перегрузку.

Только в сравнительно редких случаях, при значительном клапанном дефекте и выраженной гипертензии малого круга кровообращения, к этим изменениям могут присоединяться признаки *гипертрофии правого желудочка* (рис. 9.2, в). На ЭКГ при этом обнаруживается



**Рис. 9.2.** ЭКГ при недостаточности митрального клапана:

*а, б — схема изменений внутрисердечной гемодинамики и ЭКГ при гипертрофии левого предсердия и левого желудочка (наиболее частый вариант порока); в, г — схема изменений внутрисердечной гемодинамики и ЭКГ при более редком варианте порока (гипертрофия левого предсердия и комбинированная гипертрофия обоих желудочков)*

P-mitrale, а также комбинированная гипертрофия обоих желудочков, обычно с преобладанием гипертрофии левого желудочка. В этих случаях на фоне описанных электрокардиографических признаков левожелудочковой гипертрофии в отведении  $V_1$  увеличивается зубец  $R$ , комплекс  $QRS$  приобретает вид  $rSR'$ , а в левых грудных отведениях ( $V_{5-6}$ ) углубляется зубец  $S$  (рис. 9.2, г).

**Запомните!**

1. При умеренной недостаточности митрального клапана на ЭКГ выявляются признаки гипертрофии левого предсердия и левого желудочка.
2. При выраженном пороке и гипертензии малого круга на ЭКГ у больных с митральной недостаточностью могут присутствовать признаки гипертрофии левого предсердия и комбинированной гипертрофии обоих желудочков.

**9.1.3. Электрокардиограмма при сочетанном митральном пороке сердца**

Сочетание стеноза левого атриовентрикулярного отверстия и недостаточности митрального клапана в клинической практике встречаются значительно чаще изолированных митральных пороков сердца. На ЭКГ при этом можно обнаружить признаки *гипертрофии левого предсердия (P-mitrale)* и *комбинированной гипертрофии обоих желудочков*.

В зависимости от преобладания стеноза или недостаточности на ЭКГ более отчетливо проявляются признаки гипертрофии соответственно правого или левого желудочка (рис. 9.3).

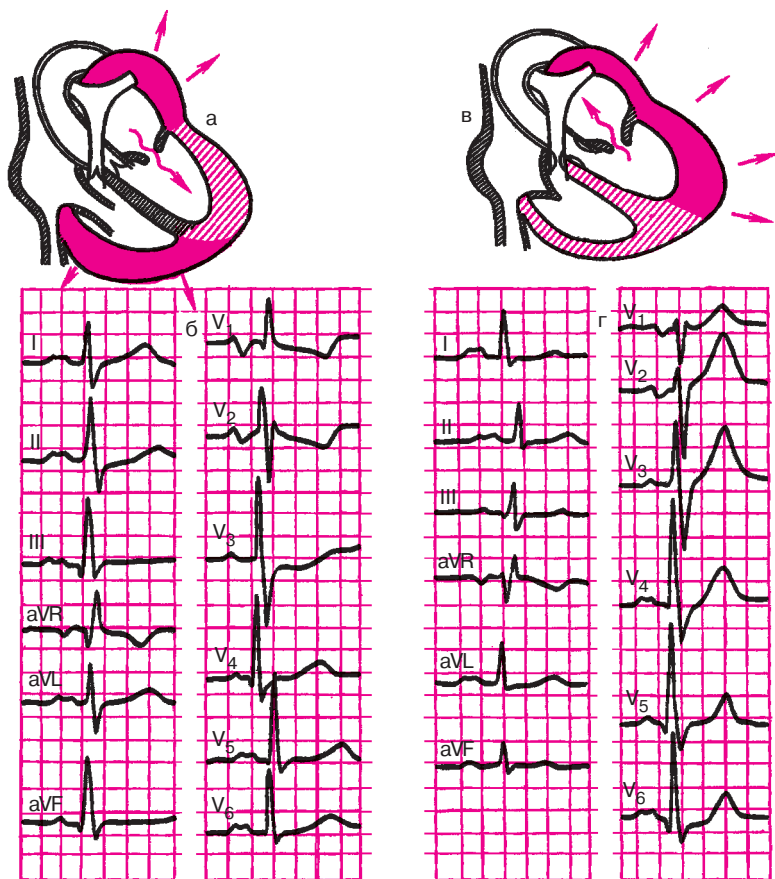
Независимо от преобладания того или иного вида порока при сохраненном синусовом ритме на ЭКГ, как правило, обнаруживаются признаки гипертрофии левого предсердия (P-mitrale).

**Запомните!**

1. При сочетанном митральном пороке сердца на ЭКГ выявляются признаки гипертрофии левого предсердия и комбинированной гипертрофии обоих желудочков.
2. При преобладании стеноза левого атриовентрикулярного отверстия на ЭКГ превалируют признаки гипертрофии правого желудочка.
3. При преобладании митральной недостаточности на ЭКГ выявляются преимущественно признаки гипертрофии левого желудочка.

**9.1.4. Электрокардиограмма при сужении устья аорты (аортальный стеноз)**

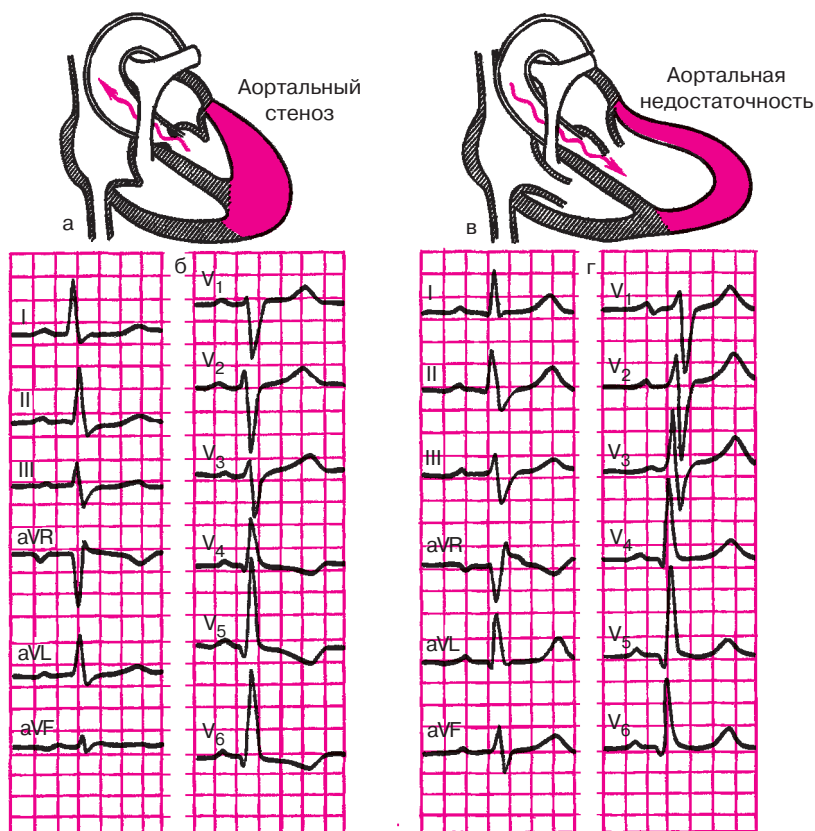
Изолированный стеноз устья аорты приводит, как известно, к *выраженной гипертрофии левого желудочка* (рис. 9.4, а). Следует подчеркнуть, что длительное время сколько-нибудь заметной дилатации



**Рис. 9.3.** ЭКГ при сочетанном митральном пороке сердца:

*а, б — схема изменений внутрисердечной гемодинамики и ЭКГ при преобладании митрального стеноза; в, г — то же при преобладании митральной недостаточности*

левого желудочка и признаков сердечной недостаточности и гипертензии малого круга не наблюдается, поскольку в процесс компенсации порока включается самый мощный отдел сердца — левый желудочек. Миогенная дилатация его развивается только при ослаблении сократительной способности. При аортальном стенозе в большинстве случаев гипертрофия правого желудочка отсутствует. Поэтому в типичных случаях на ЭКГ имеются выраженные признаки гипертрофии левого желудочка, чаще с его систолической перегрузкой. Резко увеличивается амплитуда зубцов *R* в левых грудных отведениях ( $V_{5-6}$ )



**Рис. 9.4.** ЭКГ при аортальных пороках сердца:

*а, б — схема изменений внутрисердечной гемодинамики и ЭКГ при аортальном стенозе; в, г — то же при аортальной недостаточности*

и амплитуда  $S$  в правых грудных отведениях ( $V_{1-2}$ ), увеличивается длительность интервала внутреннего отклонения в  $V_{5-6}$  больше 0,05 с, наблюдается резкий поворот сердца вокруг продольной оси против часовой стрелки, отклонение электрической оси сердца влево. Часто в отведениях  $V_{5-6}$ , I, aVL выявляются признаки систолической перегрузки левого желудочка в виде депрессии сегмента  $RS-T$  и формирования двухфазных ( $-+$ ) или отрицательных асимметричных зубцов  $T$  (рис. 9.4, б). Нередко на ЭКГ можно наблюдать картину полной или неполной блокады левой ножки пучка Гиса.

**Запомните!**

При стенозе устья аорты на ЭКГ определяются:

- 1) выраженные признаки гипертрофии левого желудочка с его систолической перегрузкой (депрессия сегмента  $RS-T$  и двухфазный или отрицательный зубец  $T$  в левых грудных отведениях);
- 2) признаки полной или неполной блокады левой ножки пучка Гиса (не всегда).

### 9.1.5. Электрокардиограмма при недостаточности клапана аорты (аортальная недостаточность)

Недостаточность клапана аорты сопровождается развитием *гипертрофии и дилатации левого желудочка* (рис. 9.4, в). В отличие от случаев стеноза устья аорты при аортальной недостаточности левый желудочек испытывает не систолическую, а объемную (диастолическую) перегрузку, что находит свое отражение и на ЭКГ. Обычно выявляются признаки гипертрофии левого желудочка: увеличение амплитуды  $R_{V_{5-6}}$  и зубца  $S_{V_{1-2}}$ , длительности интервала внутреннего отклонения в  $V_{5-6}$ , поворот сердца вокруг продольной оси против часовой стрелки и отклонение электрической оси сердца влево (рис. 9.4, г). Важно подчеркнуть, что в отличие от ЭКГ при аортальном стенозе, при недостаточности клапана аорты длительное время не обнаруживается смещения сегмента  $RS-T$  ниже изоэлектрической линии и двухфазных или отрицательных зубцов  $T$  (признаки систолической перегрузки желудочка). Наоборот, зубцы  $T$  в левых грудных отведениях ( $V_4-V_6$ ) — положительные, высокие заостренные. Депрессия  $RS-T$  и инверсия зубцов  $T$  при этом пороке, как правило, выявляется только при его декомпенсации, когда в левом желудочке развиваются выраженные дистрофические и склеротические процессы.

Изменения зубцов  $P$  не характерны для изолированной аортальной недостаточности. Только при «митрализации» порока и развитии относительной недостаточности митрального клапана в отведениях I, aVL и  $V_{5-6}$  может увеличиваться амплитуда, продолжительность зубцов  $P$  и появляться их раздвоение (P-mitrale). При нарушениях проводимости в гипертрофированном и дилатированном левом желудочке могут появляться признаки блокады левой ножки пучка Гиса.

**Запомните!**

1. При недостаточности клапана аорты в большинстве случаев выявляются признаки выраженной гипертрофии левого желудочка без его систолической перегрузки, т.е. без изменения конечной части желудочкового комплекса.

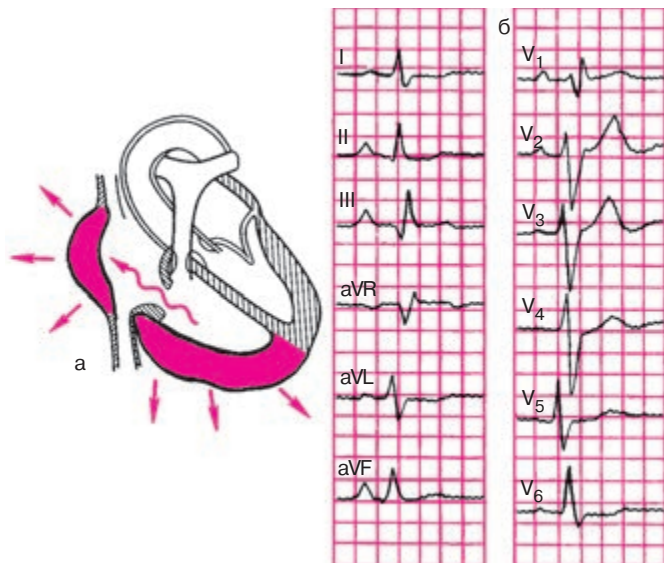


2. Депрессия сегмента  $RS-T$  и сглаженность или инверсия  $T$  наблюдаются только в период декомпенсации порока и развития сердечной недостаточности.

3. При «митрализации» аортальной недостаточности, помимо признаков гипертрофии левого желудочка, на ЭКГ могут появляться признаки гипертрофии левого предсердия (P-mitrale).

### 9.1.6. Электрокардиограмма при недостаточности трехстворчатого клапана (трикуспидальная недостаточность)

Изолированная недостаточность трехстворчатого клапана сопровождается формированием *гипертрофии правого предсердия и правого желудочка* (рис. 9.5, а). Чаще этот порок развивается на фоне декомпенсированного легочного сердца, когда вследствие растяжения фиброзного кольца резко дилатированным правым желудочком створки трехстворчатого клапана в систолу полностью не закрывают правое атриовентрикулярное отверстие и развивается относительная трикуспидальная недостаточность. Гораздо реже встречается органическая недостаточность трехстворчатого клапана.



**Рис. 9.5.** ЭКГ при недостаточности трехстворчатого клапана: а — схема изменений внутрисердечной гемодинамики; б — ЭКГ

В случаях изолированной трикуспидальной недостаточности на ЭКГ (рис. 9.5, б) можно обнаружить признаки гипертрофии правого предсердия: высокоамплитудные с заостренной вершиной зубцы  $P$  в отведении II, III, aVF (P-pulmonale) и положительные заостренные зубцы  $P$  в отведении  $V_1$  за счет увеличения амплитуды первой положительной (правопредсердной) фазы. Выявляются также признаки, гипертрофии правого желудочка: увеличение амплитуды  $R_{V_{1-2}}$  и  $S_{V_{5-6}}$ , появление в отведении  $V_1$  комплекса  $QRS$  типа  $rSR'$  или  $gR$ , признаки поворота сердца вокруг продольной оси по часовой стрелке (смещение переходной зоны влево и формирование комплекса  $RS_{V_{5-6}}$ ), отклонение электрической оси сердца вправо.

Следует подчеркнуть, что отличить описанные электрокардиографические изменения при трикуспидальной недостаточности от ЭКГ больных с легочным сердцем в большинстве случаев практически невозможно. Можно лишь отметить, что гипертрофия правого предсердия при возникновении недостаточности трехстворчатого клапана может быть выражена в большей степени, чем при легочном сердце, хотя этот признак весьма относителен.

Нередко относительная трикуспидальная недостаточность может развиваться на фоне ранее существовавшего митрального порока сердца (чаще стеноза левого атриовентрикулярного отверстия), который приводит к гипертрофии и дилатации правого желудочка. Так же как и в случаях легочного сердца, такая резкая дилатация правого желудочка может иногда сопровождаться растяжением сухожильного кольца трехстворчатого клапана и развитием относительной трикуспидальной недостаточности. В этих случаях на ЭКГ можно обнаружить признаки гипертрофии правого желудочка, а также комбинированной гипертрофии правого и левого предсердия: в отведениях II, III, aVF выявляются признаки P-pulmonale (высокие остроконечные зубцы  $P$ ), а в отведениях I, aVL,  $V_{5-6}$  — P-mitrale (увеличение амплитуды, продолжительности зубцов  $P$  и их раздвоение).

### Запомните!

1. При изолированной недостаточности трехстворчатого клапана на ЭКГ выявляются признаки гипертрофии правого предсердия и правого желудочка.

2. При комбинированном митрально-трикуспидальном пороке (стеноз левого атриовентрикулярного отверстия и недостаточность трехстворчатого клапана) на ЭКГ можно обнаружить признаки гипертрофии правого желудочка и комбинированной гипертрофии правого и левого предсердия.

## 9.2. Электрокардиограмма при остром легочном сердце

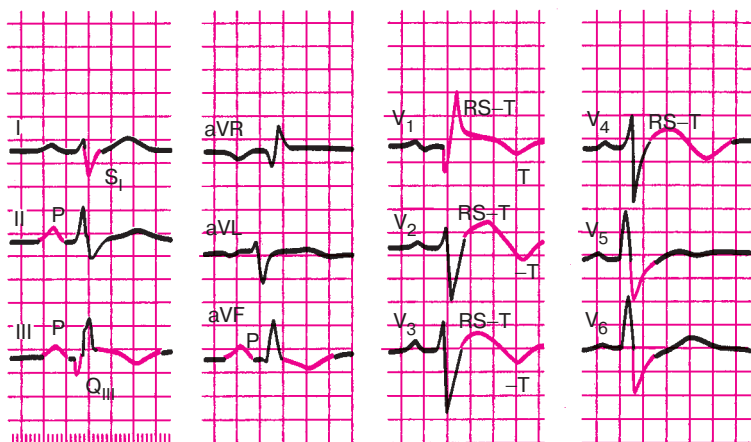
Острое легочное сердце возникает при резком повышении давления в легочной артерии и значительном увеличении нагрузки на правые отделы сердца при тромбоэмболии легочной артерии, тяжелом приступе бронхиальной астмы, спонтанном пневмотораксе, массивной пневмонии и некоторых других заболеваниях.

Одним из основных электрокардиографических признаков остро-го легочного сердца является углубление зубцов  $Q_{III}$ , и  $S_I$  (признак  $Q_{III}-S_I$ ). Эти изменения обусловлены резким поворотом сердца вокруг продольной оси по часовой стрелке и значительным преобладанием электрической активности правого желудочка и правой половины межжелудочковой перегородки. В результате этого наблюдается резкое изменение пространственного расположения моментных векторов деполяризации желудочков, напоминающее такое же изменение ориентации векторов при гипертрофии правого желудочка (см. главу 7). Начальный моментный вектор 0,02 с  $QRS$  в результате значительного увеличения электрической активности правой половины межжелудочковой перегородки ориентирован теперь не слева направо, как в норме, а справа налево, т.е. в сторону отрицательного полюса III стандартного отведения. Поэтому в этом отведении фиксируется глубокий, но не уширенный зубец  $Q$ . Его продолжительность не превышает 0,03–0,04 с.

Конечный моментный вектор 0,06 с в результате поворота сердца вокруг продольной оси по часовой стрелке ориентирован теперь в сторону отрицательного полюса I стандартного отведения и отведения  $aVL$ , что обуславливает углубление зубца  $S_{I, aVL}$ . В результате комплекс  $QRS$  приобретает форму  $RS$  в I отведении и  $QR$  в III отведении.

Нередко в отведениях III,  $aVF$ ,  $V_1$  и  $V_2$  сегмент  $RS-T$  расположен выше изолинии, тогда как в отведениях I,  $aVL$ ,  $V_5$  и  $V_6$  наблюдается дискордантное смещение сегмента  $RS-T$  ниже изолинии. Кроме того, в отведениях III,  $aVF$ ,  $V_1$  и  $V_2$  часто можно зарегистрировать отрицательные зубцы  $T$ , что также отражает изменение процессов реполяризации в правом желудочке и межжелудочковой перегородке.

Иногда при остром легочном сердце нарушение метаболизма правого желудочка приводит к развитию полной или неполной блокады правой ножки пучка Гиса. Наконец, при остром легочном сердце могут наблюдаться электрокардиографические признаки острой перегрузки правого предсердия, заключающиеся в появлении в отведениях III и  $aVF$  высокоамплитудных зубцов  $P$ -pulmonale.



**Рис. 9.6.** ЭКГ при остром легочном сердце.

Выявляются феномен  $Q_{III}-S_I$  ( $QR_{III}$  и  $RS_I$ ), подъем сегмента  $RS-T$ , отрицательные зубцы  $T$  в отведениях III, aVF,  $V_1-V_2$ , признаки перегрузки правого предсердия (P-pulmonale), а также блокада правой ножки пучка Гиса

#### Запомните!

Наиболее характерными электрокардиографическими признаками острого легочного сердца являются:

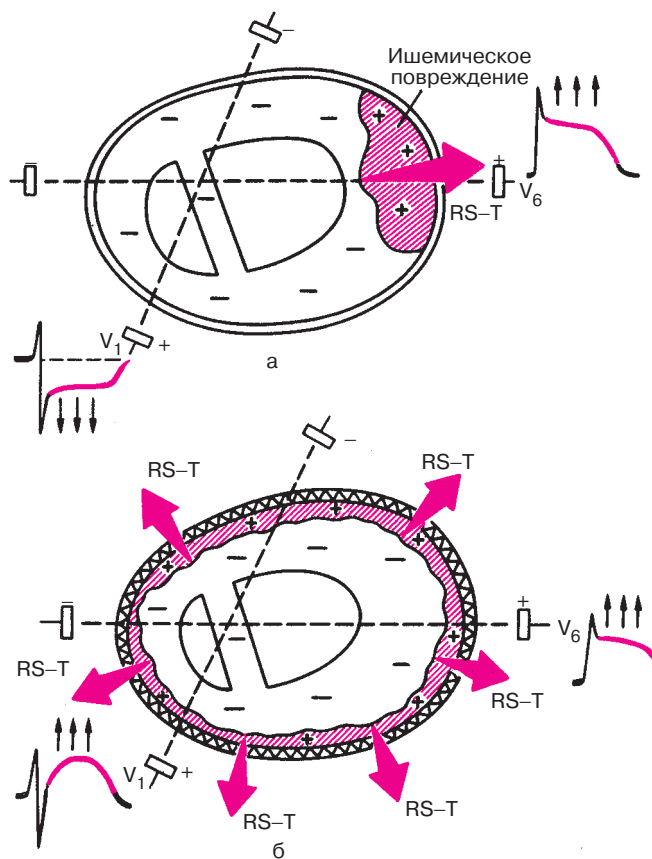
- 1) признак  $Q_{III}-S_I$  ( $QR_{III}$  и  $RS_I$ );
- 2) подъем сегмента  $RS-T$  в отведениях III, aVF,  $V_1$  и  $V_2$  и дискордантное снижение сегмента  $RS-T$  в отведениях I, aVL,  $V_5$  и  $V_6$ ;
- 3) появление отрицательных зубцов  $T$  в отведениях III, aVF,  $V_1$  и  $V_2$ ;
- 4) полная или неполная блокада правой ветви пучка Гиса;
- 5) появление признаков перегрузки правого предсердия (P-pulmonale) в отведениях III, II и aVF;
- 6) быстрая положительная динамика указанных изменений при улучшении состояния больного.

На рисунке 9.6 изображена ЭКГ больного с острым легочным сердцем.

### 9.3. Электрокардиограмма при перикардитах

Электрокардиографические изменения при острых перикардитах обусловлены сопутствующим повреждением субэпикардиальных слоев миокарда, которое выражается, как вы помните, в *смещении сегмен-*

та  $RS-T$  и инверсии зубца  $T$ . Однако в отличие от субэпикардального повреждения миокарда при ишемической болезни сердца, когда эти изменения выявляются, как правило, лишь в нескольких электрокардиографических отведениях, при острых перикардитах подъем сегмента  $RS-T$  и отрицательные зубцы  $T$  регистрируются почти во всех стандартных, усиленных однополюсных отведениях от конечностей и в большинстве грудных отведений. Это обусловлено тем, что при острых перикардитах имеет место значительно большая площадь поражения, затрагивающая почти все участки сердечной мышцы (рис. 9.7).



**Рис. 9.7.** Механизм дискордантного (разнонаправленного) смещения сегмента  $RS-T$  в грудных отведениях при ишемическом повреждении (а) и конкордантного (однаправленного) смещения  $RS-T$  при перикардите (б). *Объяснение в тексте*

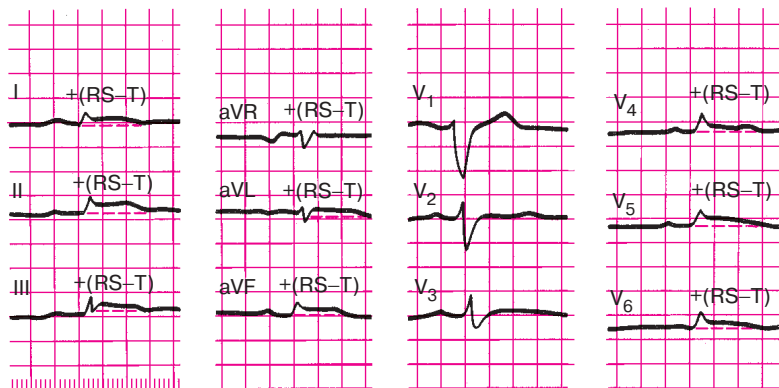
Кроме того, в отличие от инфаркта миокарда при острых перикардитах обычно не наблюдается дискордантного смещения сегмента  $RS-T$  ниже изолинии в отведениях, положительные электроды которых расположены над участками миокарда, противоположными суб-эпикардиальному повреждению (см. рис. 9.7). Наконец, описанные изменения сегмента  $RS-T$  и зубца  $T$  формируются и исчезают при острых перикардитах более медленно, чем при острых инфарктах миокарда. В динамике при перикардитах не появляются патологические зубцы  $Q$ . Появление выпота в полости перикарда (экссудативный перикардит) часто сопровождается значительным снижением вольтажа всех зубцов ЭКГ, особенно в отведениях от конечностей.

**Запомните!**

Наиболее типичными электрокардиографическими признаками острых перикаритов являются:

- 1) конкордантный подъем сегмента  $RS-T$  во многих электрокардиографических отведениях;
- 2) отсутствие патологического зубца  $Q$ ;
- 3) инверсия зубца  $T$  во многих отведениях, появляющаяся через несколько дней после подъема сегмента  $RS-T$ ;
- 4) значительное снижение вольтажа ЭКГ (при появлении экссудата).

На рисунке 9.8 изображена ЭКГ больного с острым фибринозным перикаритом.



**Рис. 9.8.** ЭКГ при остром перикардите. Отмечается значительное снижение вольтажа зубцов ЭКГ и конкордантное смещение сегмента  $RS-T$  выше изолинии в отведениях I, II, III, aVL, aVF,  $V_4-V_5$

## 9.4. Электрокардиограмма при миокардитах

В результате воспалительных изменений миокарда и развития очаговых дистрофических повреждений сердечной мышцы при миокардитах часто может наблюдаться *смещение сегмента RS—T ниже изолинии*, а также *снижение амплитуды* или формирование *двухфазного* или даже *отрицательного зубца T*. Отрицательный зубец *T* при острых миокардитах может стать симметричным и заостренным, напоминая таковой при острой коронарной недостаточности, в частности при мелкоочаговом инфаркте миокарда. Локализация этих изменений зависит от локализации и обширности воспалительного процесса в сердечной мышце. Лучше всего эти электрокардиографические изменения выявляются в грудных отведениях.

Изменения желудочкового комплекса *QRS* обычно выражены в меньшей степени: наблюдается небольшая зазубренность и расщепление зубцов *R* и *S*, а при значительном диффузном поражении миокарда возможно также *снижение вольтажа ЭКГ*.

Нередко при миокардитах различной этиологии наблюдаются нарушения ритма и проводимости: синусовая тахикардия или синусовая брадикардия, суправентрикулярная и желудочковая экстрасистолия, пароксизмальная тахикардия, внутрижелудочковые блокады, особенно блокада левой ножки пучка Гиса, реже — трепетание и мерцание (фибрилляция) предсердий и другие нарушения. При ревматическом миокардите часто встречаются *атриовентрикулярные блокады I—II степени*. Полная поперечная блокада наблюдается гораздо реже.

### Запомните!

Наиболее характерными электрокардиографическими признаками миокардитов являются:

- 1) изменения конечной части желудочкового комплекса: снижение сегмента *RS—T* и формирование сглаженного или отрицательного симметричного или несимметричного зубца *T* в нескольких электрокардиографических отведениях,
- 2) появление разнообразных нарушений ритма и проводимости.

На рисунке 9.9 изображена ЭКГ больного с острым миокардитом.

## 9.5. Электрокардиограмма при кардиомиопатиях

Кардиомиопатиями называют заболевания сердца, которые характеризуются невоспалительными и некоронарогенными поражениями

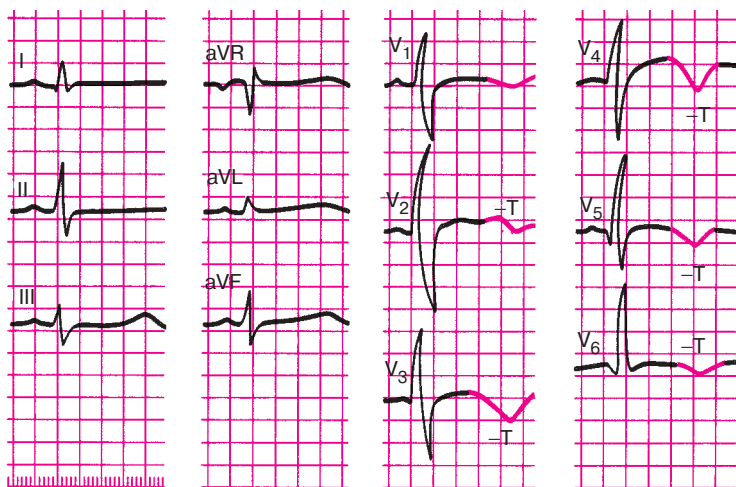


Рис. 9.9. ЭКГ при остром инфекционно-аллергическом миокардите

миокарда: гипертрофией различных отделов сердца, миокардиодистрофией и кардиосклерозом.

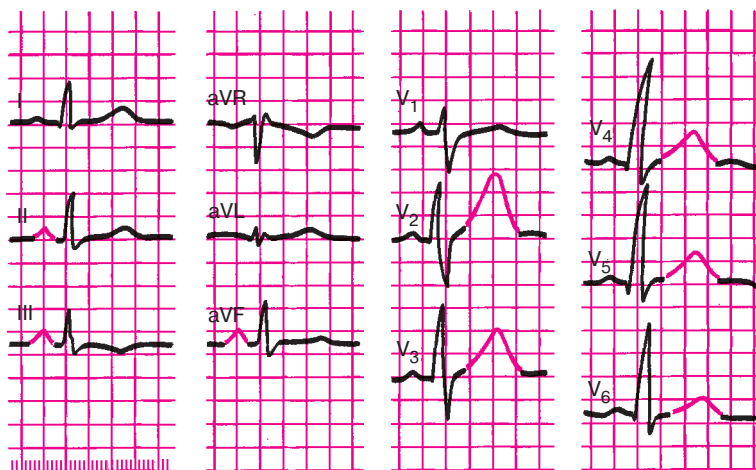
К группе первичных кардиомиопатий — заболеваний неясной этиологии — относят гипертрофическую и дилатационную кардиомиопатию. Чаще встречаются вторичные симптоматические кардиомиопатии, которые в отечественной литературе объединяют под названием «миокардиодистрофии» (алкогольная, тиреотоксическая, климактерическая, дисгормональная кардиомиопатии и др.). Рассмотрим ЭКГ при некоторых вторичных миокардиодистрофиях.

### 9.5.1. Электрокардиограмма при алкогольной миокардиодистрофии

Поражение сердечной мышцы при хроническом алкоголизме вызвано непосредственным токсическим воздействием этанола на миокард, а также дефицитом витаминов группы В, связанным с неполноценным питанием.

На ЭКГ больных, страдающих алкоголизмом, как правило, выявляются неспецифические нарушения конечной части желудочкового комплекса в виде изменений зубца *T* и сегмента *RS–T*. На ранних стадиях заболевания выявляется *высокий остроконечный зубец T*, особенно в грудных отведениях (рис. 9.10). При более глубоких дистрофических поражениях миокарда отмечают снижение сегмента *RS–T* ниже изолинии и формирование *сглаженного* или *отрицательного* зубца *T*.





**Рис. 9.10.** ЭКГ больного с алкогольной кардиомиопатией (миокардиодистрофией). В отведениях  $V_2$ – $V_6$  выявляются высокие остроконечные зубцы  $T$ ; имеются также признаки гипертрофии правого предсердия (P-pulmonale)

Нередко при алкоголизме наблюдаются разнообразные *нарушения ритма*: синусовая тахикардия и синусовая аритмия, экстрасистолия, пароксизмальная тахикардия, трепетание и мерцание предсердий и др.

Наконец, весьма характерным изменением, выявляемым на ЭКГ у больных алкоголизмом, являются признаки гипертрофии правого предсердия (P-pulmonale в отведениях II, III и aVF), обусловленной сопутствующим бронхитом, эмфиземой легких и легочным сердцем, а также первичным повышением давления в предсердии при алкогольной миокардиодистрофии.

### Запомните!

К наиболее характерным электрокардиографическим признакам, выявляемым при алкогольной миокардиодистрофии, относятся:

- 1) высокий остроконечный или в более далеко зашедших случаях — сглаженный или отрицательный зубец  $T$ ;
- 2) снижение сегмента  $RS$ – $T$  ниже изолинии;
- 3) различные нарушения ритма: синусовая тахикардия и синусовая аритмия, экстрасистолия, пароксизмальная тахикардия, трепетание и мерцание предсердий и др.;
- 4) P-pulmonale, выявляемые в отведениях II, III и aVF.

### 9.5.2. Электрокардиограмма при тиреотоксической миокардиодистрофии

Легкие степени тиреотоксикоза сопровождаются, как правило, электрокардиографическими признаками повышенной активности симпатической нервной системы: синусовой тахикардией, увеличением амплитуды зубцов *P* и *T* во II и III стандартных отведениях, увеличением зубца *T* в грудных отведениях. При прогрессировании заболевания в сердечной мышце, в первую очередь в миокарде предсердий, развиваются глубокие дистрофические изменения, которые выражаются в уширении (более 0,1 с) и расщеплении зубца *P*. Нередко этот признак, свидетельствующий о замедлении проводимости по предсердиям, является своеобразным предвестником мерцательной аритмии, которая весьма характерна для больных тиреотоксикозом.

Наконец, в далеко зашедших случаях при значительном поражении не только предсердий, но и желудочков, на ЭКГ могут наблюдаться смещение сегмента *RS–T* ниже изолинии и сглаженные, двухфазные или отрицательные зубцы *T* в нескольких отведениях.

#### **Запомните!**

Наиболее характерными электрокардиографическими признаками поражения сердца при тиреотоксикозе являются:

- 1) синусовая тахикардия, увеличение амплитуды зубцов *P* и *T* в начальных стадиях заболевания;
- 2) уширение и расщепление зубца *P*, а также развитие мерцательной аритмии;
- 3) смещение сегмента *RS–T* и появление сглаженного, двухфазного или отрицательного зубца *T*.

### 9.5.3. Электрокардиограмма при климактерической и дисгормональной миокардиодистрофии

Климактерическая и дисгормональная миокардиодистрофии — это поражения миокарда, обусловленные расстройствами функции яичников у женщин. Они относятся к числу наиболее распространенных миокардиодистрофий и встречаются не только в климактерическом периоде, но и у молодых женщин с различными расстройствами менструального цикла, а также у женщин с гинекологическими заболеваниями. Следует также помнить, что климактерическая миокардиодистрофия иногда наблюдается и у мужчин с клиническими прояв-

лениями патологического климакса: расстройствами половой сферы, психическими нарушениями, приливами, головокружениями, болями в области сердца, сердцебиениями, перебоями в работе сердца, нарушениями ритма дыхания и т.д.

Изменения ЭКГ при климактерической и дисгормональной миокардиодистрофиях неспецифичны. Обычно выявляются изменения конечной части желудочкового комплекса, схожие с таковыми при ишемической болезни сердца: формирование высокого положительного, двухфазного или отрицательного зубца  $T$  и реже — снижение сегмента  $RS-T$ . Эти изменения чаще наблюдаются в грудных отведениях.

В отличие от ишемической болезни сердца при климактерической и дисгормональной миокардиодистрофии смещение сегмента  $RS-T$  и особенно патологические изменения зубца  $T$  быстро нормализуются при проведении функциональной нагрузочной пробы с калием и (или)  $\beta$ -адреноблокаторами (обзидан, анаприлин), как это показано на рисунке 9.11.

Четкая положительная проба с калием и обзиданом является поэтому важным дифференциально-диагностическим критерием, указывающим на большую вероятность дисгормональной миокардиодистрофии и делающим сомнительным диагноз ишемической болезни сердца. Следует, однако, помнить, что результаты пробы не являются абсолютным дифференциально-диагностическим признаком.

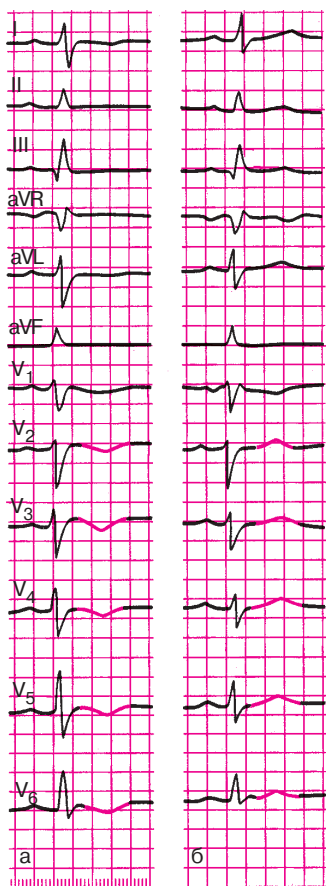
### **Запомните!**

1. При климактерической и дисгормональной миокардиодистрофии наиболее частыми электрокардиографическими изменениями являются сглаженные, двухфазные или отрицательные зубцы  $T$ , преимущественно в грудных отведениях, реже — смещение сегмента  $RS-T$  ниже изолинии.

2. Часто (но не всегда!) эти изменения зубцов  $T$  и сегмента  $RS-T$  быстро нормализуются при проведении пробы с калием и (или)  $\beta$ -адреноблокаторами (положительная проба).

## **9.6. Электрокардиограмма при нарушениях электролитного обмена**

Нарушения электролитного обмена, в частности изменение содержания внутриклеточного и внеклеточного калия и кальция, оказывают существенное влияние на ЭКГ. Рассмотрим некоторые из этих нарушений.



**Рис. 9.11.** Динамика ЭКГ больной с дисгормональной миокардиодистрофией при проведении калиево-обзидановой пробы:

*а* — исходная ЭКГ (зубец *T* в отведениях *I*,  $V_2$ – $V_6$  отрицательный);

*б* — через час после приема калия и обзидана отмечается положительная динамика ЭКГ (зубец *T* в отведениях *I* и  $V_2$ – $V_6$  стал положительным)

### 9.6.1. Электрокардиограмма при гипокалиемии

Гипокалиемия развивается при недостатке поступления калия с пищей, при значительной потере жидкости (неукротимая рвота, понос, массивный диурез после применения мочегонных средств), при некоторых эндокринных заболеваниях (болезнь Иценко–Кушинга, первичный альдостеронизм), при длительном применении кортикостероидов, при передозировке сердечных гликозидов.

Снижение содержания внутриклеточного калия приводит к характерным изменениям конечной части желудочкового комплекса: горизонтальному смещению сегмента  $RS-T$  ниже изолинии, уменьшению амплитуды зубца  $T$  или формированию двухфазного ( $-+$ ) или отрицательного зубца  $T$  (рис. 9.12, б). Кроме того, снижение концентрации калия в клетке сопровождается увеличением амплитуды зубца  $U$ , который становится отчетливо виден на ЭКГ (см. рис. 9.12, б). Наблюдается также удлинение электрической систолы желудочков — интервала  $Q-T$ .

### 9.6.2. Электрокардиограмма при гиперкалиемии

Гиперкалиемия наблюдается у больных с некоторыми заболеваниями почек, осложненными почечной недостаточностью, и при передозировке препаратов калия.

Наиболее характерными изменениями ЭКГ, которые обнаруживаются при гиперкалиемии, являются высокие, узкие, заостренные положительные зубцы  $T$  и постепенное укорочение электрической систолы желудочков — интервала  $Q-T$  (рис. 9.12, в). Кроме того, гиперкалиемия нередко сопровождается замедлением атриовентрикулярной и внутрижелудочковой проводимости и склонностью к синусовой брадикардии.

### 9.6.3. Электрокардиограмма при гипокальциемии

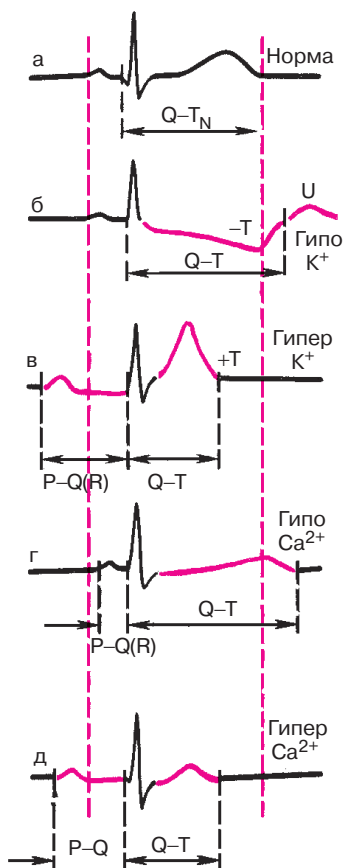
Гипокальциемия встречается при заболеваниях, сопровождающихся снижением функции паращитовидных желез — гипопаратиреозе, авитаминозе D, а также при значительной потере жидкости (неукротимая рвота, поносы и др.).

Наиболее важным электрокардиографическим признаком гипокальциемии является прогрессирующее удлинение электрической систолы желудочков — интервала  $Q-T$  (рис. 9.12, г). Менее постоянный признак — это снижение амплитуды зубца  $T$  и некоторое укорочение интервала  $P-Q(R)$ .

### 9.6.4. Электрокардиограмма при гиперкальциемии

Гиперкальциемия обычно развивается при гиперпаратиреозе, гипервитаминозе D, миеломной болезни и некоторых других патологических состояниях.

Гиперкальциемия приводит к укорочению интервала  $Q-T$  за счет более раннего начала зубца  $T$ , хотя продолжительность зубца  $T$  может увеличиваться (рис. 9.12, д). Зубец  $T$  часто бывает сниженным, закругленным, двухфазным или отрицательным.



**Рис. 9. 12.** Изменения ЭКГ при нарушениях электролитного обмена:

*а – норма, б – гипокалиемия, в – гиперкалиемия,  
г – гипокальциемия, д – гиперкальциемия*

Наблюдается также тенденция к синусовой брадикардии и некоторому замедлению атриовентрикулярной проводимости в виде увеличения интервала  $P-Q(R)$ .

### **Запомните!**

1. Удлинение интервала  $Q-T$  наблюдается как при гипокалиемии, так и при гипокальциемии. Однако снижение содержания внутриклеточного калия нередко сопровождается также депрес-

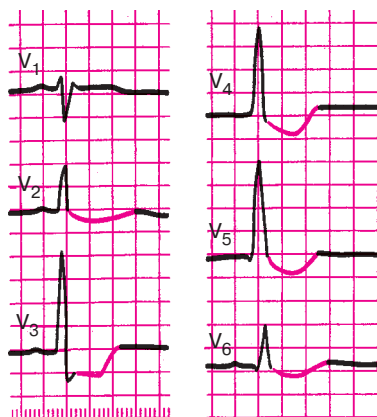
сией сегмента  $RS-T$  и двухфазным или отрицательным асимметричным зубцом  $T$ .

2. Укорочение интервала  $Q-T$  встречается как при гиперкалиемии, так и при гиперкальциемии. Однако увеличение содержания калия в клетке приводит к появлению высокого положительного зубца  $T$ , а гиперкальциемия — к регистрации сглаженного, двухфазного или отрицательного зубца  $T$ .

## 9.7. Электрокардиограмма при передозировке сердечных гликозидов

При передозировке сердечных гликозидов наблюдаются выход ионов калия из клетки и, наоборот, увеличение содержания внутриклеточного кальция. Это приводит к очень характерным для насыщения и интоксикации сердечными гликозидами изменениям конечной части желудочкового комплекса — сегмента  $RS-T$  и зубца  $T$ . Как правило, наблюдается *корытообразное смещение сегмента  $RS-T$  ниже изолинии* — переход в двухфазный ( $-+$ ) или отрицательный асимметричный зубец  $T$  (рис. 9.13). Эти изменения ЭКГ обусловлены преимущественно уменьшением содержания внутриклеточного калия. Увеличение концентрации кальция в клетке ведет к некоторому укорочению интервала  $Q-T$ .

Важными электрокардиографическими признаками передозировки сердечных гликозидов являются разнообразные нарушения ритма сердца. Чаще других аритмий наблюдается желудочковая экстрасистолия, нередко в виде различных вариантов аллоритмии: бигеминии,



**Рис. 9.13.** ЭКГ при насыщении сердечными гликозидами. В отведениях  $V_2-V_6$  заметно корытообразное смещение сегмента  $RS-T$  ниже изолинии

тригеминии, квадригеминии и т.д. В некоторых случаях могут наблюдаться пароксизмальная желудочковая тахикардия, предсердная тахикардия с атриовентрикулярной блокадой, мерцание (фибрилляция) желудочков и другие аритмии.

Повышение тонуса блуждающего нерва, возникшее под действием сердечных гликозидов, способствует урежению сердечного ритма, вплоть до выраженной синусовой брадикардии, и замедлению атриовентрикулярной проводимости. В последнем случае обычно наблюдается атриовентрикулярная блокада I степени [увеличение интервала  $P-Q(R)$ ], реже II и III степени. Может наблюдаться синдром Фредерика – сочетание полной атриовентрикулярной блокады и мерцания предсердий.

### **Запомните!**

Наиболее характерными электрокардиографическими признаками насыщения или передозировки сердечных гликозидов являются:

- 1) корытообразное смещение сегмента  $RS-T$  ниже изолинии, и двухфазный  $(-+)$  или отрицательный асимметричный зубец  $T$ ;
- 2) различные нарушения ритма сердца, чаще экстрасистолы, по типу желудочковой би-, три- или квадригеминии;
- 3) синусовая брадикардия и замедление атриовентрикулярной проводимости (или атриовентрикулярная блокада более высокой степени).

## **9.8. Синдром ранней реполяризации желудочков**

Синдром ранней реполяризации желудочков (РРЖ) встречается как у здоровых, так и у больных с различными заболеваниями сердца. В большинстве случаев синдром РРЖ выявляется в левых грудных отведениях ( $V_4-V_6$ ). Основными электрокардиографическими признаками этого синдрома являются (рис. 9.14):

- 1) *подъем сегмента  $RS-T$  выше изолинии с выпуклостью, обращенной книзу;*
- 2) *высокое расположение на нисходящем колене зубца  $R$  точки соединения ( $j$ ), иногда представленной в виде зазубрины, или псевдозубца  $r'$ ;*
- 3) *уменьшение или исчезновение зубца  $S$  в левых грудных отведениях (поворот сердца вокруг продольной оси против часовой стрелки с формированием в отведениях  $V_{5-6}$  комплекса  $QRS$  типа  $qR$ ).*



Большинство исследователей считают, что в основе синдрома РРЖ лежат врожденные или приобретенные особенности электрофизиологических свойств сердца, которые обуславливают *преждевременную реполяризацию субэпикардальных участков миокарда*. На рисунке 9.14 видно, что при возникновении такой преждевременной реполяризации отдельных участков сердечной мышцы в конце деполяризации желудочков возникает новый дополнительный моментный вектор реполяризации, направленный в сторону положительных полюсов левых грудных отведений, что приводит к замедлению быстрого спада нисходящего колена зубца  $R$  и в ряде случаев к формированию на этом участке комплекса  $QRS$  зазубрины, или псевдозубца  $r'$ , направленного вверх. В дальнейшем действие этого вектора ранней реполяризации сказывается и на некотором (большем, чем в норме) подъеме сегмента  $RS-T$  выше изоэлектрической линии и формировании высокоамплитудного, иногда заостренного, зубца  $T$ . Понятно, что ориентация вектора ранней реполяризации в сторону положительных полюсов грудных отведений приводит также к уменьшению и исчезновению отрицательных зубцов  $S$  в этих отведениях, что является признаком поворота сердца вокруг продольной оси против часовой стрелки.

Клиническое и электрофизиологическое значение синдрома РРЖ до сих пор не вполне ясно. Однако подъем сегмента  $RS-T$  в грудных отведениях нередко заставляет дифференцировать этот синдром с острым инфарктом миокарда, возникновением ишемии сердечной мышцы или перикардитом. Характерно, что в процессе проведения дозированной физической нагрузки электрокардиографические признаки синдрома ранней реполяризации желудочков, в том числе и подъем сегмента  $RS-T$  выше изолинии, уменьшаются.

На рисунке 9.14, б представлена ЭКГ больного с синдромом ранней реполяризации желудочков.

### КОНТРОЛЬНЫЕ ВОПРОСЫ

1. Каковы изменения ЭКГ при митральном стенозе? (9.1.1)
2. Какие изменения ЭКГ наблюдаются при недостаточности митрального клапана? (9.1.2)
3. Перечислите электрокардиографические изменения, которые обнаруживают при сочетанном митральном пороке сердца. (9.1.3)
4. Как изменяется ЭКГ при аортальном стенозе? (9.1.4)
5. Каковы изменения ЭКГ при недостаточности клапана аорты? (9.1.5)
6. Какие изменения обнаруживаются при недостаточности трехстворчатого клапана? (9.1.6)

7. Назовите электрокардиографические признаки острого легочного сердца. (9.2)
8. Как изменится ЭКГ при перикардите? (9.3)
9. Какие изменения на ЭКГ возникают при миокардите? (9.4)
10. Какие изменения появляются на ЭКГ у больных алкогольной миокардиодистрофией? (9.5.1)
11. Как изменится ЭКГ при климактерической и дисгормональной миокардиодистрофии? (9.5.3)
12. Перечислите изменения ЭКГ, которые наблюдаются при гипокалиемии, гипокальциемии, гиперкалиемии, гиперкальциемии. (9.6)
13. Назовите электрокардиографические признаки передозировки сердечных гликозидов. (9.7)
14. Как изменяется ЭКГ при синдроме ранней реполяризации желудочков? (9.8)

## СПИСОК ЛИТЕРАТУРЫ

*Болезни органов кровообращения* /Под ред. Е.И.Чазова. — М.: Медицина, 1997.

*Дощицин В.Л.* Практическая электрокардиография. — М.: Медицина, 1987.

*Исаков И.И., Кушаковский М.С., Журавлева Н.Б.* Клиническая электрокардиография. — Л.: Медицина, 1984.

*Кушаковский М.С., Журавлева Н.Б.* Аритмии и блокады сердца: Атлас электрокардиограмм. — Л.: Медицина, 1981.

*Кушаковский М.С.* Аритмии сердца. — СПб.: Гиппократ, 1992.

*Де Луна А.Б.* Руководство по клинической электрокардиографии. — М.: Медицина, 1993.

*Орлов В.Н.* Руководство по электрокардиографии. — М.: МИА, 1997.

*Руководство по кардиологии* / Под ред. Е.И.Чазова. Т. 2. Методы исследования сердечно-сосудистой системы. — М.: Медицина, 1992.

*Чернов А.З., Кечкер М.И.* Электрокардиографический атлас. — М.: Медицина, 1979.

*Циммерман Ф.* Клиническая электрокардиография. — М.: Бином, 1997.

**Мурашко Владислав Владимирович,  
Струтынский Андрей Владиславович**

## **ЭЛЕКТРОКАРДИОГРАФИЯ**

*Учебное электронное издание*

Ответственный редактор: *Е.Г. Чернышова*

Корректор: *Е.К. Шарикова*

Лицензия ИД №04317 от 20.04.01

г. Подписано в свет 23.03.21. Формат 60×90/16.

Усл. печ. л. 20,00. Гарнитура Таймс

Издательство «МЕДпресс-информ».  
121069, Москва, ул. Поварская, д. 31/29, пом. VI, ком. 2, оф. 15

E-mail: [office@med-press.ru](mailto:office@med-press.ru)

[www.med-press.ru](http://www.med-press.ru)

Минимальные системные требования определяются соответствующими требованиями программы Adobe Reader версии не ниже 10-й для платформ Windows, Mac OS, Android, iOS, Windows Phone и BlackBerry