

Клинические рекомендации

# **Внутрижелудочковое нетравматическое кровоизлияние у плода и новорожденного**

Кодирование по Международной P52.0, P52.1, P52.2,  
статистической классификации P52.3, P52.4  
болезней и проблем, связанных  
со здоровьем:

Возрастная группа: Дети

Год утверждения: **2025**

Разработчик клинической рекомендации:

- Общероссийская общественная организация содействия развитию неонатологии «Российское общество неонатологов» (РОН)
- Ассоциация специалистов в области перинатальной медицины, оказания помощи беременной женщине и плоду, новорожденному и ребенку в возрасте до 3-х лет (АСПМ+)

УТВЕРЖДАЮ

Председатель Совета Российского общества  
неонатологов, д.м.н., заведующий отделением  
реанимации и интенсивной терапии им.  
профессора А.Г. Антонова Института  
неонатологии и педиатрии ФГБУ «НМИЦ АГП  
им. академика В.И. Кулакова» Минздрава  
России



О.В. Ионов

Дата

УТВЕРЖДАЮ

Президент Ассоциации специалистов  
в области перинатальной медицины,  
оказания помощи беременной женщине и  
плоду, новорожденному и ребенку в  
возрасте до 3-х лет (АСПМ+), д.м.н.,  
академик РАН, заведующий отделом  
Педиатрии ФГБУ «НМИЦ ДГОИ имени  
Дмитрия Рогачева» Минздрава России



Н.Н. Володин

Дата

## Оглавление

Оглавление .....	2
Список сокращений.....	4
Термины и определения.....	5
1. Краткая информация по заболеванию или состоянию (группе заболеваний или состояний) .....	6
1.1 Определение заболевания или состояния (группы заболеваний или состояний).....	6
1.2 Этиология и патогенез заболевания или состояния (группы заболеваний или состояний) .....	6
1.3 Эпидемиология заболевания или состояния (группы заболеваний или состояний) .....	11
1.4 Особенности кодирования заболевания или состояния (группы заболеваний или состояний) по Международной статистической классификации болезней и проблем, связанных со здоровьем .....	12
1.5 Классификация заболевания или состояния (группы заболеваний или состояний).....	12
1.6 Клиническая картина заболевания или состояния (группы заболеваний или состояний).....	13
2. Диагностика заболевания или состояния (группы заболеваний или состояний), медицинские показания и противопоказания к применению методов диагностики.....	15
2.1 Жалобы и анамнез.....	15
2.2 Физикальное обследование .....	15
2.3 Лабораторные диагностические исследования .....	16
2.4 Инструментальные диагностические исследования.....	17
2.5 Иные диагностические исследования .....	18
3. Лечение, включая медикаментозную и немедикаментозную терапии, диетотерапию, обезболивание, медицинские показания и противопоказания к применению методов лечения .....	19
3.1 Сопутствующая симптоматическая терапия .....	19
3.2 Хирургическое лечение .....	22
3.3. Иное лечение .....	23
4. Медицинская реабилитация и санаторно-курортное лечение, медицинские показания и противопоказания к применению методов медицинской реабилитации, в том числе основанных на использовании природных лечебных факторов.....	24

5. Профилактика и диспансерное наблюдение, медицинские показания и противопоказания к применению методов профилактики.....	25
6. Организация оказания медицинской помощи .....	28
7. Дополнительная информация (в том числе факторы, влияющие на исход заболевания или состояния) .....	29
Критерии оценки качества медицинской помощи .....	30
Список литературы.....	31
Приложение А2. Методология разработки клинических рекомендаций .....	54
Приложение А3. Справочные материалы, включая соответствие показаний к применению и противопоказаний, способов применения и доз лекарственных препаратов, инструкции по применению лекарственного препарата.....	58
Приложение А3.1 Связанные документы .....	58
Приложение А3.2. Классификация внутрижелудочковых кровоизлияний .....	59
Приложение А3.3 Ультразвуковое исследование головного мозга (нейросонография).....	60
Приложение А3.4 Артериальное давление (мм.рт.ст.) .....	67
Приложение Б. Алгоритмы действий врача .....	68
Приложение В. Информация для пациента .....	68
Приложение Г1. Шкалы оценки, вопросники и другие оценочные инструменты состояния пациента, приведенные в клинических рекомендациях .....	71

## **Список сокращений**

АЧТВ – активированное частичное тромбопластиновое время

ВЖК – внутрижелудочковое кровоизлияние

ГВ – гестационный возраст

МНО - международное нормализованное отношение

МРТ – магнитно-резонансная томография

НСГ – нейросонография

ОНМТ – очень низкая масса тела

ПВ – протромбиновое время

ПВЛ - перивентрикулярная лейкомаляция

ПГИ - перивентрикулярный геморрагический инфаркт

ПИВК – пери- интравентрикулярное кровоизлияние

ПЭТ – позитронно-эмиссионная томография

РКИ – рандомизированное клиническое исследование

СЗП – свежезамороженная плазма

СМЖ – спинномозговая жидкость

СЭК – субэпендимальное кровоизлияние

УЗИ – ультразвуковое исследование

ЭЭГ – электроэнцефалография

## **Термины и определения**

**Внутрижелудочковое кровоизлияние (ВЖК)** - это кровотечение в боковые и третий или четвертый желудочек мозга.

**Диагноз «внутрижелудочковое нетравматическое кровоизлияние у плода и новорожденного»** определяет группу нетравматических состояний у новорожденных детей, связанных с наличием кровотечения в герминативный матрикс субэпендимальной области и/или желудочковой системы головного мозга, которые могут сочетаться с перивентрикулярным геморрагическим инфарктом.

**Перивентрикулярный геморрагический инфаркт (ПГИ)** – геморрагический некроз перивентрикулярного белого вещества, обусловленный нарушением венозного оттока по терминальной и медуллярным венам, дренирующим белое вещество головного мозга.

## **1. Краткая информация по заболеванию или состоянию (группе заболеваний или состояний)**

### **1.1 Определение заболевания или состояния (группы заболеваний или состояний)**

**Внутрижелудочковое кровоизлияние (ВЖК)** - это кровотечение в боковые и третий или четвертый желудочек мозга.

**Перивентрикулярный геморрагический инфаркт (ПГИ)** – геморрагический некроз перивентрикулярного белого вещества, обусловленный нарушением венозного оттока по терминальной и медуллярным венам, дренирующим белое вещество головного мозга. ПГИ может быть осложнением ВЖК, как правило, возникает в период от нескольких часов до нескольких дней после первоначального кровотечения.

### **1.2 Этиология и патогенез заболевания или состояния (группы заболеваний или состояний)**

Причина и источник внутрижелудочковых кровоизлияний у доношенных и недоношенных детей существенно различаются [1,2]. Внутрижелудочковые кровоизлияния у недоношенных детей имеют многофакторный генез. Выделяют 3 группы факторов: антенатальные, интранатальные и постнатальные [3–5].

К антенатальным относят течение беременности на фоне артериальной гипертензии матери, патологических сокращений матки, сопровождающихся нарушением маточно-плацентарного кровотока и, соответственно, резко изменяющих мозговой кровоток плода [6,7], фето-плацентарную или фето-фетальную трансфузию (создающие риск кровопотери плода и связанных с этим гемодинамических расстройств), внутриутробную инфекцию, особенно вирусную, вызывающую амнионит и плацентит [8], отсутствие антенатальной профилактики респираторного дистресс синдрома.

К интранатальным факторам относятся: отслойка плаценты, стремительные роды, развитие ДВС-синдрома у матери, осложненное родоразрешение и т.д., включая патологический характер преждевременных родов и аномальное предлежание плода [9–11].

Постнатальными факторами являются: респираторный дистресс синдром, пери- и постнатальная асфиксия с развитием гипоксии и гиперкапнии, колебания системного артериального давления, гипо- или гипергликемия, электролитные нарушения, открытый артериальный проток и пороки сердца, сепсис, коагулопатия, дегидратация или массивные внутривенные инфузии гиперосмолярных растворов, неадекватные режимы

искусственной вентиляции легких (ИВЛ), пневмоторакс, множество инвазивных процедур, нарушение температурного и охранительного режима [4,5,12].

Патогенез ВЖК является многофакторным и включает в себя хрупкость сосудов герминативного матрикса, повышенную фибринолитическую активность зародышевого матрикса, отсутствие ауторегуляции и флюктуацию мозгового кровотока, колебания венозного давления, расстройства свертывающей системы крови и генетические факторы. Наиболее важным независимым фактором риска ВЖК является гестационный возраст [1,13–17]. Кровоизлияние развивается вследствие комбинированного воздействия сосудистых, интра- и экстраваскулярных факторов, значимость которых может быть разной в различных ситуациях. Кровотечение происходит в герминативный матрикс, который является эмбриональной тканью, источником нейронов и глиальных клеток, которые, начиная с 8 недели внутриутробного развития, мигрируют из него, формируя кору головного мозга и базальные ганглии. В герминативном матриксе происходит ускоренный ангиогенез, поэтому он содержит большое количество незрелых широких тонкостенных сосудов. Отсутствие перицитов и низкое содержание фибронектина в незрелых базальных пластинках способствуют хрупкости сосудов герминативного матрикса. Кроме того, клетки герминативного матрикса богаты митохондриями и весьма чувствительны к недостатку кислорода, что объясняет важность гипоксии герминативного матрикса в патогенезе развития ВЖК [13,15,18–22]. Герминативный матрикс располагается под эпендимой желудочков мозга, на ранних этапах развития он выстилает всю стенку боковых желудочков и третьего желудочка. После 24–26 недели на фоне продолжающейся нейрональной и глиальной миграции начинается регрессия герминативного матрикса, и к 32–34 неделе герминативный матрикс сохраняется только в области головки хвостатого ядра и в каудоталамической борозде, а к 36 неделе он, как правило, полностью перестает существовать. Остатки герминативного матрикса дольше всего сохраняются на поверхности головки хвостатого ядра и в каудоталамической борозде, и именно в этой области формируются кровоизлияния на 28–32 неделе развития [23–27].

Важную роль в развитии перинатальных повреждений головного мозга играют нарушения ауторегуляции мозгового кровотока. Механизмы ауторегуляции обеспечивают относительное постоянство перфузии головного мозга при широких колебаниях системного артериального давления [23,28]. В условиях гипоксии ауторегуляция нарушается и мозговой кровоток пассивно следует за изменениями системного



артериального давления. Механизмы ауторегуляции формируются только на последних неделях беременности и у глубоко недоношенных детей еще не сформированы [29,30].

Повышение скорости мозгового кровотока на фоне повышенного артериального давления и венозный застой могут привести к развитию ВЖК разной степени. Склонность к венозному полнокровию в области герминативного матрикса обусловлена наличием в этой зоне своей особой венозной сети, вены которой впадают в одну центральную вену под острым углом, что затрудняет венозный отток [5,31].

Нарушения свертывания крови при ВЖК у недоношенных новорожденных остаются предметом дискуссий. Тем не менее, недоношенность сопровождается тромбоцитопенией, которая является независимым фактором развития кровотечения. Частыми причинами ранней тромбоцитопении являются аллоиммунизация или хроническая гипоксия плода [32–34]. Начало поздней тромбоцитопении ( $> 72$  часов после рождения) в основном связано с нозокомиальной инфекцией (у недоношенных новорожденных нарушен процесс повышения уровня тромбопоэтина для компенсации потребления тромбоцитов при сепсисе). Также отмечается небольшой размер мегакариоцитов (предшественников тромбоцитов). Таким образом, механизм неонатальной тромбоцитопении сочетает разрушение и низкую продукцию тромбоцитов. Нарушения свертывания крови у недоношенных новорожденных с ВЖК выражаются патологическими уровнями международного нормализованного отношения (МНО), антитромбина III и фибриногена [35].

Генез и начало неонатального ВЖК могут быть подкреплены и генетическими факторами. На уровне герминативного матрикса COL4A1 ген, кодирующий проколлаген 4-го типа, играет ключевую роль в стабилизации сосудов. Изменения в этом гене связаны с неонатальным внутрижелудочковым кровоизлиянием у недоношенных детей [36,37]. Генетически детерминированная коллагенопатия определяет проницаемость базальной мембраны сосудистой стенки, ответственной за кровотечение из герминативного матрикса. Было показано, что патогенные варианты гена NOS 3, кодирующего эндотелиальную синтазу оксида азота (eNOS), связаны с повышенным риском кровоизлияния и влияют на ауторегуляцию мозгового кровотока у новорожденных [38]. Варианты генов противовоспалительных интерлейкинов, таких как фактор некроза опухоли, связаны с ВЖК у новорожденных, а варианты фактора V Лейдена или протромбина G 20210A являются прогностическими факторами неонатальных ВЖК [39]. Таким образом, нельзя отрицать, что генетические изменения влияют на начало ВЖК, но понимание различных путей остается неясным.

Постнатально субэпендимальные и желудочковые кровоизлияния возникают почти исключительно в течение первой недели жизни: у 50 % пораженных младенцев начало кровоизлияния приходится на первый день жизни, к 72 часам развивается до 90% ВЖК [40]. Прогрессирование кровоизлияния и переход к более высоким степеням происходит быстро, в течение 1-3 дней. После первой недели жизни риск развития кровоизлияния у недоношенных детей снижается независимо от гестационного возраста. Это, вероятно, обусловлено увеличением концентрации кислорода в крови и тканях после рождения, подавлением фактора роста эндотелия сосудов и снижением уровня ангиопоэтина-2. Остановка ангиогенеза после рождения вызывает созревание сосудов, делая их более устойчивыми к разрыву.

У 15% детей с ВЖК развивается перивентрикулярный геморрагический инфаркт (ПГИ), называемый также паренхиматозным геморрагическим инфарктом или перивентрикулярным венозным инфарктом. Кровоизлияние в герминативный матрикс и желудочковое кровоизлияние любой степени может осложниться ПГИ, но чем выше степень кровоизлияния, тем больше вероятность его развития. Патогенез перивентрикулярного геморрагического инфаркта обусловлен венозной обструкцией терминальной вены и ее притоков, дренирующих белое вещество головного мозга и зародышевый матрикс. Венозный застой приводит к ишемии и отеку перивентрикулярного белого вещества с быстрым развитием вторичного геморрагического пропитывания. Высокое желудочковое давление при массивном кровоизлиянии может дополнительно нарушить кровоток в субэпендимальных венах, увеличивая размер венозного инфаркта. Развитие ПГИ при кровоизлиянии, ограниченном зародышевым матриксом, вероятно связано с его локализацией в каудоталамической борозде и своеобразной венозной анатомией в этой зоне (наличие острых венозных углов и склонность к венозному застою). Перивентрикулярный геморрагический инфаркт, как правило, возникает в период от нескольких часов до нескольких дней после первоначального кровотечения. Желудочковое кровоизлияние также приводит к негеморрагическому повреждению перивентрикулярного белого вещества у недоношенных детей. Скопление крови в желудочках головного мозга у новорожденных повреждает прилежащее белое вещество, разрушает перивентрикулярный зародышевый матрикс, повреждает мозолистое тело и лучистый венец белого вещества. ВЖК повышает внутричерепное давление, снижает мозговой кровоток и метаболизм кислорода, а также, по-видимому, нарушает гематоэнцефалический барьер, повышая и его проницаемость. Лизис крови, скопившейся в желудочках и в паренхиме головного мозга, приводит к

высвобождению во внеклеточное пространство тромбина, комплемента, гемоглобина и железа, токсичных для мозгового вещества. ВЖК вызывает сильное воспаление вокруг желудочков головного мозга, повреждает аксоны, вызывает апоптоз и остановку созревания предшественников олигодендроцитов, что приводит к снижению миелинизации белого вещества. У выживших детей могут возникнуть неблагоприятные последствия для дальнейшего развития нервной системы, включая церебральный паралич, когнитивные нарушения и гидроцефалию [1,21,22,41–43]. Прогрессирующая постгеморрагическая вентрикуломегалия (постгеморрагическая гидроцефалия) развивается приблизительно у 25% детей с ВЖК, которая представляет угрозу для жизни ребенка и может потребовать хирургического лечения. Постгеморрагическая вентрикуломегалия может осложнить любое ВЖК, при котором кровь попадает в просвет желудочков, но чаще наблюдается после тяжелых форм ВЖК и ПГИ. Постгеморрагическая вентрикуломегалия развивается в результате обструкции ликворных путей и из-за дисбаланса между продукцией, циркуляцией и резорбцией ликвора. Тромбы или остатки фибрина могут вызвать обструкцию ликворных путей на различных уровнях. В зависимости от локализации обструкции могут развиваться различные типы дилатации желудочков: односторонняя вентрикуломегалия после односторонней обструкции отверстия Монро, супратенториальная (тривентрикулярная) вентрикуломегалия после обструкции водопровода, полная внутренняя (тетравентрикулярная) гидроцефалия после обструкции выходов четвертого желудочка (отверстия Люшка и Мажанди). В некоторых случаях четвертый желудочек изолируется от ликвородинамики за счет комбинированной обструкции водопровода и выхода из четвертого желудочка [21,41,44–46].

Внутрижелудочковые кровоизлияния у доношенных новорожденных происходят в 3,5 - 5% случаев, и могут быть связаны с различными пренатальными, перинатальными и постнатальными факторами риска. ВЖК у детей, рожденных в срок, происходят, как правило, не из герминативного матрикса, который к рождению полностью редуцируется, а из сосудистого сплетения, где также слабо развит соединительнотканый каркас.

У доношенных новорожденных ВЖК может быть следствием затяжных родов в сочетании с асфиксией и гипоксией, при которых возникает повреждение эндотелия, венозный застой и патологическая централизация кровообращения. Венозный застой при продолжительных трудных родах может привести к разрыву мелких сосудов мозговых оболочек и сосудистых сплетений у доношенных детей.

Другой причиной ВЖК у доношенных новорожденных могут быть коагуляционные нарушения: ДВС-синдром, тромбоз церебрального венозного синуса и

тромбоцитопения. Около 30% ВЖК у доношенных детей развивается на фоне тромбоза прямого синуса, вены Галена и глубоких вен мозга. Сочетание внутрижелудочкового кровоизлияния с односторонним кровоизлиянием в зрительный бугор у доношенных и поздних недоношенных детей очень характерно для тромбоза церебрального венозного синуса.

Несмотря на полную редукцию герминативного матрикса к 36 неделе гестации, у доношенных новорожденных нередко встречаются субэпендимальные кровоизлияния в стадии частичного лизиса или в стадии формирования субэпендимальной кисты, что свидетельствует об антенатальном возникновении кровоизлияния в герминативный матрикс [2,14,18,47–50].

### **1.3 Эпидемиология заболевания или состояния (группы заболеваний или состояний)**

Частота внутрижелудочковых кровоизлияний составляет 20-25% среди детей очень низкой массой тела при рождении (ОНМТ) [4,23,51,52]. Внутрижелудочковое кровоизлияние первой степени у недоношенных новорожденных происходит с частотой около 17,0%, второй степени - с частотой около 12,1%, третьей степени - до 3,3% и ПГИ - с частотой до 3,8%. Риск и тяжесть ВЖК увеличивается с уменьшением гестационного возраста и/или массы тела при рождении: у выживших детей, родившихся на 24-й неделе беременности, частота наиболее тяжелых ВЖК колеблется от 10 до 25%, в то время как у выживших детей, родившихся после 28 недель в менее 5% случаев. У доношенных новорожденных внутрижелудочковые кровоизлияния развиваются значительно реже, выявляются в 3,5 - 5% случаев [2,15,21]. Приблизительно у 25% детей с ВЖК развивается постгеморрагическая гидроцефалия. Подавляющее число случаев прогрессирующей постгеморрагической гидроцефалии (до 80%) возникает после массивных ВЖК и при сочетании ВЖК с ПГИ. В большинстве случаев постгеморрагическая гидроцефалия в конечном итоге разрешается примерно в 40% случаев спонтанно и еще в 15% - после консервативного лечения. Однако около 35% детей с прогрессирующей постгеморрагической гидроцефалией требуют хирургического лечения, а 10% - умирают. Обструкция ликворных путей фрагментами тромбов является причиной прогрессирующей ПГТ лишь в 10% случаев. В 90% случаев основным патогенетическим механизмом гидроцефалии является нарушение резорбции ликвора из-за развития облитерирующего арахноидита в области задней черепной ямки, возникшего в результате реактивного воспаления на фоне ВЖК [53–56].

Внутрижелудочковые кровоизлияния часто протекают синхронно с характерными для этого периода патологиями других органов и систем: врожденные инфекции, бронхолегочная дисплазия, ретинопатия недоношенных, открытый артериальный проток, некротизирующий энтероколит и др. Смертность недоношенных детей с ВЖК сократилась с 31-56% до 20-25%, но сохраняется ее прямая зависимость от гестационного возраста и массы тела ребенка при рождении [57]. У 50–75% выживших после ВЖК развиваются отдаленные неврологические осложнения, включая церебральный паралич, нарушение обучаемости и когнитивные нарушения, психические расстройства и постгеморрагическую гидроцефалию, в 25% случаев требуется хирургическая установка шунтов [58].

#### **1.4 Особенности кодирования заболевания или состояния (группы заболеваний или состояний) по Международной статистической классификации болезней и проблем, связанных со здоровьем**

Р 52.0 Внутрижелудочковое кровоизлияние (нетравматическое) 1-ой степени у плода и новорожденного (Субэпендимальное кровоизлияние (без распространения в желудочки мозга))

Р 52.1 Внутрижелудочковое кровоизлияние (нетравматическое) 2-ой степени у плода и новорожденного (Субэпендимальное кровоизлияние с распространением в желудочки мозга)

Р 52.2 Внутрижелудочковое кровоизлияние (нетравматическое) 3-ей и 4-ей степени у плода и новорожденного (Субэпендимальное кровоизлияние с распространением в желудочки и ткани мозга)

Р 52.3 Неуточненное внутрижелудочковое (нетравматическое) кровоизлияние у плода и новорожденного

Р 52.4 Кровоизлияние в мозг (нетравматическое) у плода и новорожденного

#### **1.5 Классификация заболевания или состояния (группы заболеваний или состояний)**

Классификация ВЖК базируется на методах нейровизуализации. В ее основе лежит объем излившейся крови, определяющий степень тяжести ВЖК [59–62]. *(Приложение А3.2)*

В зарубежной практике на протяжении нескольких десятилетий широко использовалась классификация внутрижелудочковых кровоизлияний, предложенная Papile L. et al. в 1978 г. Классификация Papile L. строилась на предположении, что

прогрессирование кровоизлияния от I степени к IV степени представляет собой континуум, а именно: субэпендимальное кровоотечение, ограниченное зародышевым матриксом (степень I), внутрижелудочковое кровоизлияние, распространяющееся на желудочки нормального размера и обычно заполняющее <50% просвета желудочка (степень II), внутрижелудочковое кровоизлияние с распространением на расширенные желудочки (III степень), внутрижелудочковое кровоизлияние с распространением на паренхиму (IV степень) [62].

Однако современные патоморфологические исследования доказали, что ВЖК «IV степени» по Papile L. представляет собой перивентрикулярный геморрагический венозный инфаркт, связанный с компрессией мозговых вен, дренирующих белое вещество, а не с распространения исходного внутрижелудочкового кровоизлияния в паренхиму за счет разрыва. ПГИ может произойти при внутрижелудочковом кровоизлиянии любой степени, поэтому в настоящее время зарубежными авторами настоятельно рекомендуется классификация ВЖК с делением на три степени и с отдельным обозначением наличия ПГИ, как в классификации J. Volpe (2008 г). По J. Volpe ВЖК классифицируется: I степень - кровоизлияние, ограниченное зародышевым матриксом, II степень - ВЖК без дилатации желудочков, III степень - ВЖК с острой дилатацией желудочков. При этом считается, что острая дилатация желудочков при ВЖК III степени возникает из-за излития большого объема крови в просвет желудочков и развивается, как правило, в первые 3 дня. Дилатацию желудочков, возникающую позже 7-10 дня, следует расценивать как постгеморрагическую вентрикуломегалию, т.е. считать осложнением ВЖК. Перивентрикулярный геморрагический инфаркт (ПГИ) не входит в классификацию ВЖК по J. Volpe, а описывается отдельно с указанием размеров и локализации. Современная классификация J. Volpe, основанная на количестве и распространении кровоизлияния в боковые желудочки и наличии острой дилатации желудочков, является сильным предиктором исходов развития нервной системы и рекомендуется к использованию как в клинической практике, так и в контексте исследований [13,22,41,44,45,63,64].

Во всех перечисленных выше классификациях упор делается на кровоизлияние из герминативного матрикса, т.е. они охватывают только кровоизлияния у недоношенных детей и не учитывают кровоизлияния из других источников (из сосудистых сплетений и др.), характерных для доношенных новорожденных [19,65,66].

#### **1.6 Клиническая картина заболевания или состояния (группы заболеваний или состояний)**

При клинической манифестации ВЖК симптоматика и темпы ее формирования могут быть различными. Симптоматика проявляется в виде нарушения сознания различной степени тяжести, мышечной гипотонии, изменения характера или снижения общей двигательной активности, глазодвигательных нарушений (косоглазие, вертикальный парез взора, ограничение горизонтального движения глаз, блуждающие движения глаз, симптом "кукольных глаз"), снижения гематокрита. Могут развиваться судороги, апноэ, напряжение и выбухание родничка, плохое усвоение энтерального питания, срыгивания. Менингеальные симптомы наблюдаются в 10% случаев. При прогрессирующем массивном геморрагическом поражении ЦНС клинические симптомы развиваются в течение нескольких часов. Ведущими симптомами становятся угнетение сознания до комы, нарушение дыхания и апноэ, генерализованное тоническое напряжение, судороги, децеребрационная поза, нарушение фотореакций (мидриаз), плавающие движения глаз. Нарастает брадикардия, артериальная гипотензия, нарушается терморегуляция, снижается гематокрит, развивается ацидоз, гипер- или гипогликемия, снижается объем циркулирующей крови. При данном клиническом течении летальный исход наиболее частый и наступает в 33% случаях [52,67].

Характер клинического течения кровоизлияния коррелирует с его степенью. При ВЖК 1 степени специфические клинические симптомы отсутствуют, и диагноз устанавливается при нейросонографии (НСГ) и данных лабораторного обследования.

При ВЖК 2 степени может наблюдаться мышечная гипотония (75%), угнетение сознания (10%), умеренное расширение желудочков (84%), которое купируется без применения оперативных мероприятий. Субэпендимальные кисты, как следствие ВЖК 1-2 степени, разрешаются на протяжении следующих 3-10 месяцев без специфического лечения [57].

При ВЖК 3 степени может отмечаться угнетение сознания до ступора (64%) или комы (32%), апноэ (50%), судороги, мышечная гипотония (62%). Для ПГИ клиническая картина более тяжелая, характерно развитие жизнеугрожающих симптомов.

Источником ВЖК у доношенных детей чаще выступают сосудистые сплетения, реже причиной может быть тромбоз церебрального венозного синуса. У доношенных детей особенности ВЖК и его клиническая картина схожи с таковыми у недоношенных детей. У доношенных и недоношенных детей ВЖК нередко сочетается с ишемическим поражением, т.к. имеют общие причины и провоцирующие факторы [67,68].

## **2. Диагностика заболевания или состояния (группы заболеваний или состояний), медицинские показания и противопоказания к применению методов диагностики**

### **Критерии установления диагноза «Внутрижелудочковое кровоизлияние»**

*Диагноз «Внутрижелудочковое кровоизлияние» может быть установлен на основании патогномоничных данных ультразвукового исследования головного мозга (нейросонографии), если выявлены кровоизлияния в зародышевом матриксе или внутри желудочковой системы.*

### **2.1 Жалобы и анамнез**

- **Рекомендуется** изучить анамнез матери, течение беременности, родов и анамнез жизни новорожденного для выявления факторов риска развития внутрижелудочковых кровоизлияний [69–82].

**Уровень убедительности рекомендаций В (уровень достоверности доказательств- 3).**

**Комментарии:** к факторам риска относятся: отсутствие антенатальной кортикостероидной терапии, хориоамнионит, многоплодная беременность, гестационный возраст 32 недели и менее, масса тела при рождении 1500 граммов и менее, оценка по шкале Апгар 5 баллов и менее, роды через естественные родовые пути при сроке гестации 32 недели и менее, снижение температуры тела  $35^{\circ}\text{C}$  и менее, транспортировка в другой стационар, потребность в искусственной вентиляции легких, потребность в инотропной терапии, коагулопатия, тромбоцитопения, метаболический ацидоз, потребность в использовании растворов электролитов (код АТХ В05ХА) - натрия гидрокарбоната\*\*.

### **2.2 Физикальное обследование**

*См раздел 1.6 «Клиническая картина»*

- **Рекомендуется** новорожденному с ВЖК измерение окружности головы для оценки темпов прироста размеров черепа с целью определения признаков внутричерепной гипертензии и гидроцефалии [83–85].

**Уровень убедительности рекомендаций В (уровень достоверности доказательств - 3)**

**Комментарии:** измерение окружности головы проводится сантиметровой лентой по ориентирам (затылочный бугор и надбровные дуги). Прирост окружности



*головы с двойной скоростью в течение двух недель, расхождение черепных швов, выбухание и напряжение большого родничка расцениваются как симптомы внутричерепной гипертензии [86].*

*Выполнение данной тезис-рекомендации для новорожденных детей ГВ 35 недель и более с диагностированным ВЖК 1 степени в стадии кистообразования не обязательно и проводится на усмотрение лечащего врача.*

### **2.3 Лабораторные диагностические исследования**

- **Рекомендуется** новорожденному с ВЖК провести исследование общего (клинического) анализа крови развернутого для выявления патологических изменений, требующих коррекции [87–91].

**Уровень убедительности рекомендаций В (уровень достоверности доказательств - 3)**

**Комментарии:** *у ребенка могут отмечаться изменения в клиническом анализе крови, требующие коррекции (анемия, тромбоцитопения).*

*Выполнение данной тезис-рекомендации для новорожденных детей ГВ 35 недель и более с диагностированным ВЖК 1 степени в стадии кистообразования не обязательно и проводится на усмотрение лечащего врача.*

- Новорожденному с ВЖК **рекомендуется** исследование коагулограммы (ориентировочное исследование системы гемостаза) - исследование уровня фибриногена в крови, определение протромбинового (тромбопластинового) времени в крови или в плазме, активированного частичного тромбопластинового времени, международного нормализованного отношения (МНО) для оценки нарушений в системе гемостаза и определения дальнейшей тактики терапии [89,90,92].

**Уровень убедительности рекомендаций В (уровень достоверности доказательств – 3) .**

**Комментарии:** *Исследование коагулограммы и спектр анализируемых показателей зависит от возможностей лаборатории медицинской организации (МО).*

*Для оценки внешнего и внутреннего пути свертывания, уровня фибриногена и его функции, фибринолитической активности используются методы тромбоэластометрии и тромбоэластографии, полученные результаты*

позволяют проводить таргетную терапию нарушений свертывающей системы [93–95].

Выполнение данной тезис-рекомендации для новорожденных детей ГВ 35 недель и более с диагностированным ВЖК 1 степени в стадии кистообразования не обязательно и проводится на усмотрение лечащего врача.

## **2.4 Инструментальные диагностические исследования**

Ультразвуковое исследование головного мозга (нейросонография) может надежно выявлять такие патологические изменения головного мозга, как кровоизлияние в зародышевый матрикс и внутрижелудочковое кровоизлияние, перивентрикулярный геморрагический инфаркт, постгеморрагическую дилатацию желудочка, кровоизлияние в мозжечок и повреждение белого вещества. Таким образом, нейросонография остается универсальным инструментом для скрининга и мониторинга повреждений головного мозга у новорожденных (Приложение А3.3).

- Новорожденному с подозрением на ВЖК **рекомендуется** проведение нейросонографии для выявления внутрижелудочкового и паренхиматозного кровоизлияния [73,96–108].

**Уровень убедительности рекомендаций А (уровень достоверности доказательств -2)**

**Комментарии.** Нейросонографию рекомендуется проводить всем новорожденным детям при наличии неврологических симптомов и ухудшении состояния, позволяющим подозревать развитие ВЖК, прогрессии или его осложнений.

С учетом высокого риска развития ВЖК, недоношенным детям гестационного возраста 32 недели и менее или массой тела менее 1500 г целесообразно планово проводить нейросонографию - на 1-2, 3-4 и 7 сутки жизни, далее – по показаниям.

Ультразвуковое исследование головного мозга, выполненное в первые сутки жизни, позволяет выявить антенатальное повреждение головного мозга, но, если антенатальное ВЖК произошло задолго до рождения, остаточные признаки, такие как дилатация желудочков, внутрижелудочковые сгустки и тяжи, паренхиматозные дефекты, могут быть малозаметными. Нейросонография после первой недели жизни позволяет выявить постгеморрагическую вентрикуломегалию и позднее развитие ВЖК.

Ультразвуковая оценка головного мозга при внутрижелудочковых кровоизлияниях включает в себя:

- 1) обнаружение кровоизлияния в герминативном матриксе или внутри желудочковой системы,
- 2) измерение размеров желудочков для оценки их дилатации,
- 3) оценку эхогенности перивентрикулярного белого вещества для выявления ишемического или геморрагического повреждения паренхимы.

- Новорожденным с ВЖК 2-3 степени и/или с паренхиматозным кровоизлиянием **рекомендуется** проведение магнитно-резонансной томографии (МРТ) головного мозга при необходимости коррекции тактики ведения пациента для уточнения объема и характера поражений головного мозга [97,109–114].

**Уровень убедительности рекомендаций В (уровень достоверности доказательств – 2)**

**Комментарии:** Проведение данного метода нейровизуализации зависит от возможностей конкретной МО. При МРТ определяется степень и распространенность кровоизлияния, характер повреждения паренхимы мозга, нарушение ликвороциркуляции, формирование постгеморрагической гидроцефалии. Магнитно-резонансная томография головного мозга предлагает более высокую чувствительность и специфичность диагностики, а также расширенную характеристику поражения.

## **2.5 Иные диагностические исследования**

- Новорожденному ребенку с ВЖК **рекомендуется** прием (осмотр, консультация) врача-невролога первичный/повторный для диагностики неврологических нарушений [115–118].

**Уровень убедительности рекомендаций В (уровень достоверности доказательств – 3)**

**Комментарии:** Выполнение данной тезис-рекомендации для новорожденных детей ГВ 35 недель и более с диагностированным ВЖК I степени в стадии кистообразования с отсутствием патологической неврологической симптоматики не обязательно и проводится на усмотрение лечащего врача.

- Новорожденному ребенку с ВЖК при нарастании размеров боковых желудочков **рекомендуется** прием (осмотр, консультация) врача-нейрохирурга первичный/повторный для определения показаний нейрохирургического вмешательства [119–121].

**Уровень убедительности рекомендаций В (уровень достоверности доказательств –2)**

- Недоношенному ребенку с ВЖК рекомендуется прием (осмотр, консультация) врача-офтальмолога первичный/повторный для выявления и наблюдения детей с ретинопатией недоношенных [122,123]

**Уровень убедительности рекомендаций А (уровень достоверности доказательств –2)**

**Комментарии:** *Первичный осмотр врачом-офтальмологом недоношенных детей, рожденных гестационным возрастом менее 27 недель, проводится на 31 неделе гестации, рожденных более 27 недель - в возрасте 4 недель жизни<sup>1</sup>.*

### **3. Лечение, включая медикаментозную и немедикаментозную терапии, диетотерапию, обезболивание, медицинские показания и противопоказания к применению методов лечения**

*Специальных методов лечения внутрижелудочковых кровоизлияний не существует. При диагностике ВЖК проводится терапия сопутствующей патологии и развившихся осложнений ВЖК.*

#### **3.1 Сопутствующая симптоматическая терапия**

- Новорожденному с ВЖК при выявлении судорожного синдрома **рекомендуется** назначение противосудорожной терапии [124–128].

**Уровень убедительности рекомендаций В (уровень достоверности доказательств – 3)**

**Комментарии:** *показанием к противосудорожной терапии являются клинические судороги или признаки судорожной активности, выявленные при проведении амплитудно-интегрированной электроэнцефалографии (аЭЭГ). К препаратам противосудорожной терапии относятся: производные бензодиазепина (код АТХ N05CD), барбитураты и их производные (код АТХ N03AA), другие*

---

<sup>1</sup> Приказ Министерства здравоохранения РФ от 25 октября 2012 г. N 442н "Об утверждении Порядка оказания медицинской помощи детям при заболеваниях глаза, его придаточного аппарата и орбиты" (с изменениями и дополнениями)

*противоэпилептические препараты (код АТХ N03AX), производные жирных кислот.*

*Перечень препаратов, используемых для противосудорожной терапии, может быть изменен в соответствии с локальными протоколами и формулярами.*

- Новорожденному с ВЖК при сохраняющихся изменениях в коагулограмме после профилактики геморрагической болезни новорожденных, характерных для дефицита витамин К-зависимых факторов, **рекомендуется** назначение витамина К (код АТХ В02ВА) - фитоменадиона [129,130].

**Уровень убедительности рекомендаций А (уровень достоверности доказательств – 2)**

**Комментарии:** фитоменадион (код АТХ В02ВА) назначается внутримышечно или внутривенно в дозе: доношенным новорожденным и недоношенным детям массой тела 2500 г и более — 1 мг (0,1 мл); недоношенным новорожденным массой тела менее 2500 г – 0,4 мг/кг (0,04 мл/кг).

*При отсутствии фитоменадиона (код АТХ В02ВА) допустимо использовать менадиона натрия бисульфит\*\* (код АТХ В02ВА) в дозе 1 мг/кг/сут (0,1 мл/кг/сут) внутримышечно, но не более 4 мг в сутки [131].*

- Новорожденному с ВЖК рекомендуется назначение других гемостатических средств системного действия (код АТХ В02ВХ) - этамзилата\*\* [132]

**Уровень убедительности рекомендаций А (уровень достоверности доказательств – 1)**

**Комментарии:** этамзилат\*\* (код АТХ В02ВХ) применяют внутривенно 12,5 мг/кг (0,1 мл/кг) каждые 6 часов в течение 4 дней [132].

*Выполнение данной тезис-рекомендации для новорожденных детей ГВ 35 недель и более с диагностированным ВЖК 1 степени в стадии кистообразования не применимо.*

- Новорожденному с впервые выявленным ВЖК или прогрессией ВЖК в сочетании с коагулопатией **рекомендуется** коррекция факторов свертывания крови [133–137].

**Уровень убедительности рекомендаций В (уровень достоверности доказательств – 2)**

**Комментарии:** Исследование коагулограммы (ориентировочное исследование системы гемостаза) и спектр анализируемых показателей зависит от возможностей лаборатории медицинской организации (МО). Определение

коагулопатии у недоношенных и доношенных новорожденных при рождении в зависимости от гестационного возраста (ГВ) и постнатального возраста представлены в таблице 1 [134].

**Таблица 1.** Уровни протромбинового времени (ПВ), активированного частичного тромбопластинового времени (АЧТВ), фибриногена у новорожденных и детей первых 3 месяцев жизни с коагулопатией [114] (модифицированная из Andrew M. et. al., 1988, Christensen RD. et.al., 2014)

Гестационный возраст (недели)	ПВ (сек) верхний предел (95 центиль)	АЧТВ (сек) верхний предел (95 центиль)	Фибриноген (г/л) Нижний предел (5 центиль)
<28	>21	>64	<0,71
28-34	>21	>57	<0,87
30-36	>16	>79	<1,5
≥37	>16	>55	<1,67
Постнатальный возраст у детей ГВ 30-36 недель	ПВ (сек)	АЧТВ (сек)	Фибриноген (г/л)
5 дней	>15	>74	<1,6
30 дней	>14	>62	<1,5
90 дней	>15	>51	<1,5
Постнатальный возраст у детей ГВ ≥37 недель	ПВ (сек)	АЧТВ (сек)	Фибриноген (г/л)
5 дней	>15	>60	<1,62
30 дней	>14	>55	<1,62
90 дней	>14	>50	<1,5

Доза свежесзамороженной плазмы (СЗП) составляет 10-20 мл/кг [138]. Длительность трансфузии не должна превышать 4 часов [139].

Криопреципитат может быть назначен, если сохраняется плазменная концентрация фибриногена <1,0 г/л, несмотря на проводимые трансфузии СЗП. Криопреципитат может быть назначен перед СЗП, либо в сочетании с СЗП, в случае очень низкой концентрации фибриногена плазмы (менее 0,5 г/л), или быстрого его снижения, или массивного кровотечения. Для новорожденных объем криопреципитата составляет 5–10 мл/кг массы тела [140].

- Новорожденному с ВЖК при выявлении анемии, требующей коррекции, **рекомендуется** гемотрансфузия эритроцитсодержащих компонентов крови [141].  
**Уровень убедительности рекомендаций А (уровень достоверности доказательств – 1)**

**Комментарии:** Трансфузия эритроцитсодержащих компонентов крови проводится в соответствии с клиническими рекомендациями Ранняя анемия недоношенных 2021<sup>2</sup>.

- Новорожденному с ВЖК при выявлении тромбоцитопении, требующей коррекции, **рекомендуется** гемотрансфузия концентрата тромбоцитов [142–145].

**Уровень убедительности рекомендаций В (уровень достоверности доказательств – 3)**

**Комментарии:** Показания для гемотрансфузии концентрата тромбоцитов представлены в таблице 2 [146].

**Таблица 2.** Показания для гемотрансфузии концентрата тромбоцитов у новорожденных, модифицировано (Sparger K. et. al. 2015, Girelli G. et. al. 2015, Curley A. et. Al., 2019) [147–149].

Количество тромбоцитов ( $\times 10^9/\text{л}$ )	Необходимость в гемотрансфузии концентрата тромбоцитов
<25	Всем новорожденным
25-49	Детям массой тела менее 1000г в первую неделю жизни Нестабильное состояние (сепсис, флюктуация АД) Сопутствующая коагулопатия Значительное кровотечение в предшествующие 72 часа (в т.ч. ВЖК 3 степени, паренхиматозное кровоизлияние) Перед хирургическим вмешательством Постоперационный период (72ч)
50-100	Активное кровотечение Внутричерепное кровоизлияние у детей с аллоиммунной тромбоцитопенией До или после нейрохирургического вмешательства

### **3.2 Хирургическое лечение**

- Новорожденному с ВЖК при выявлении постгеморрагического расширения желудочков головного мозга **рекомендуется** нейрохирургическое вмешательство [150].

**Уровень убедительности рекомендаций С (уровень достоверности доказательств – 5)**

---

<sup>2</sup> РОН. Клинические рекомендации «Ранняя анемия недоношенных», 2021.

**Комментарии:** Цель нейрохирургического вмешательства - нормализация ликвородинамики и эвакуация из ликворных пространств крови и продуктов ее распада. К основным методам, используемым для достижения этой цели, относятся: пункция желудочка головного мозга и удаление гематомы головного мозга; спинномозговая пункция; дренирование боковых желудочков головного мозга наружное или установка вентрикулярного дренажа наружного, вентрикуло-перитонеальное шунтирование; комплекс исследований для диагностики образования головного мозга [150]. Решение о необходимости и методе нейрохирургического вмешательства принимается врачом-нейрохирургом.

Критериями первичного приема (осмотра, консультации) врача-нейрохирурга являются признаки внутричерепной гипертензии, проявляющиеся при нейросонографии прогрессирующим увеличением размеров боковых желудочков более 97-го центиля для определенного гестационного возраста и/или опережающим ростом окружности головы (более 14 мм в неделю).

**Таблица 3.** Нормальные параметры вентрикулярной системы у доношенных новорожденных детей (Наумова Э.Х., 2003)[151].

	Высота тела БЖ(1)	Ширина лобного рога БЖ(2)	Высота затылочного рога БЖ (1)	Высота височного рога БЖ (1)	Ширина 3 желудочка (2)	Передне- задний размер 4 желудочка (3)
Доношенные	4,0±0,06	4,05±0,07	11,95±0,08	2,2±0,08	2,98±0,08	4,95±0,06

**Таблица 4.** Размеры переднего рога бокового желудочка у недоношенных детей (Whitelow А., 2007)[151].

ГВ (нед)	26	28	30	32	34	36
Ширина переднего рога бокового желудочка 97 центиль (мм)	0	0,5	1	1,5	2	3

### **3.3. Иное лечение**

Лечебно-охранительный режим подразумевает создание оптимальных условий выхаживания недоношенных новорожденных.

Важной составляющей в лечении недоношенных является достаточное поступление энтерального питания (материнское молоко, обогащенное



фортификатором или сухая/жидкая специализированная молочная смесь для вскармливания недоношенных и маловесных детей) или, в случаях intolerance к энтеральному питанию, назначение парентерального питания [152].

Питание доношенных новорожденных подразумевает вскармливание материнским молоком или сухой адаптированной молочной смесью для вскармливания детей с рождения при отсутствии или недостаточной лактации, либо при наличии противопоказаний к грудному вскармливанию со стороны матери.

#### **4. Медицинская реабилитация и санаторно-курортное лечение, медицинские показания и противопоказания к применению методов медицинской реабилитации, в том числе основанных на использовании природных лечебных факторов**

Для достижения наибольшей эффективности в снижении частоты формирования инвалидизирующих состояний у детей с последствиями перинатального поражения ЦНС (в т.ч., ВЖК) выделяют следующие общие принципы реабилитации/абилитации:

1) раннее начало реабилитации в отделении реанимации, включая недоношенных детей экстремально низкой массы тела при рождении;

2) индивидуальный подход с позиций целостного организма ребенка с учетом возраста, степени зрелости, тяжести течения основной патологии, совокупности сочетанных заболеваний, индивидуальных конституционально-генетических характеристик;

3) комплексное сочетание различных методик — медикаментозных, хирургических, физических, психолого-педагогических, иммунопрофилактических и нутрициологических;

4) преемственность между различными этапами реабилитации с соблюдением логичной последовательности применяемых методов и оценкой эффективности реабилитации при динамическом наблюдении за пациентом.<sup>3</sup>

- Новорожденным с ВЖК, имеющим высокий риск формирования ДЦП, **рекомендуется** проведение комплекса физических методов реабилитации/абилитации в зависимости от ведущего патологического симптома в

---

<sup>3</sup> Распоряжение Правительства РФ №1839-р от 31 августа 2016 г. «Об утверждении Концепции развития ранней помощи в Российской Федерации на период до 2020 года»

возрасте от 0 месяцев до 2х лет. Принцип комплексности мероприятий предполагает использования физических, психологических, медикаментозных и других методов. Общий массаж и гимнастика у детей раннего возраста, массаж при заболеваниях нервной системы у детей раннего возраста (массаж общий классический, трофический, точечный, сегментарный, лечение положением, корригирующая гимнастика) [153].

**Уровень убедительности рекомендаций С (уровень достоверности доказательств – 5)**

**Комментарии:** Эффективность комплексной реабилитации намного выше в случае ее более раннего начала (до 6 месяцев жизни). У пациентов, начавших лечение в первые 6 месяцев, значительно улучшается двигательная активность [154]. Основными методами комплексной физической реабилитации, направленные на снижение спастичности, двигательных нарушений: основные средства лечебной физкультуры, лечебная гимнастика, различные виды массажа, лечение положением (позиционирование), укладки (Бобат), услуги по медицинской реабилитации детей с неврологическими заболеваниями методами прикладной кинезотерапии (Войта-терапия, гидрокинезотерапия) [155–159].

## **5. Профилактика и диспансерное наблюдение, медицинские показания и противопоказания к применению методов профилактики**

- При угрожающих преждевременных родах **рекомендуется** антенатальная профилактика РДС плода с целью снижения частоты ВЖК [160,161].

**Уровень убедительности рекомендаций А (уровень достоверности доказательств – 1)**

- Родоразрешение при сроке беременности менее 32 недель **рекомендуется** путем операции кесарево сечения с целью снижения риска развития ВЖК [162–164].

**Уровень убедительности рекомендаций А (уровень достоверности доказательств – 2)**

- При родоразрешении **рекомендуется** проведение процедуры отсроченного пережатия пуповины 60-120 секунд и более с целью снижения частоты и тяжести ВЖК [165–168].

**Уровень убедительности рекомендаций А (уровень достоверности доказательств – 1)**

- При родоразрешении **не рекомендуется** проведение процедуры сцеживания пуговины при сроке беременности менее 32 недель [169].

**Уровень убедительности рекомендаций А (уровень достоверности доказательств – 1)**

- **Рекомендуется** поддержание температуры тела новорожденному 36,5-37,5C<sup>0</sup> с целью снижения частоты и тяжести ВЖК [170–174].

**Уровень убедительности рекомендаций А (уровень достоверности доказательств – 1)**

- **Рекомендуется** поддержание новорожденному нормогликемии с целью снижения частоты и тяжести ВЖК [175–177].

**Уровень убедительности рекомендаций В (уровень достоверности доказательств – 3)**

- **Рекомендуется** профилактическое назначение других гемостатических средств системного действия (код АТХ В02ВХ) - этамзилата\*\* с целью снижения частоты и тяжести ВЖК детям гестационного возраста менее 35 недель [132]

**Уровень убедительности рекомендаций А (уровень достоверности доказательств – 1)**

**Комментарии:** *этамзилат\*\* (код АТХ В02ВХ) применяют внутривенно 12,5 мг/кг (0,1мл/кг) каждые 6 часов в течение 4 дней [132].*

- Глубоко недоношенным детям в первые 72 часа после рождения **рекомендуется** неонатальный нейропротективный комплексный уход с целью снижения частоты развития ВЖК [178–184]:

1) поддержание расположения головы по срединной линии, повышенное положение головного конца инкубатора для новорожденных стандартного на 15-30 градусов, избегание резкого и избыточного поднятия таза и нижних конечностей [178–183,185];

**Уровень убедительности рекомендаций В (уровень достоверности доказательств – 3)**

2) минимизация контакта с пациентом– соблюдение охранительного режима [184];

**Уровень убедительности рекомендаций В (уровень достоверности доказательств – 3)**

3) устранение световых и шумовых раздражителей [186];

**Уровень убедительности рекомендаций В (уровень достоверности доказательств – 3)**

4) взятие крови из центральной вены или артерии на анализы с последующим промыванием катетера **рекомендуется** проводить медленно не более 1,5мл за 30 сек [186];

**Уровень убедительности рекомендаций В (уровень достоверности доказательств – 3)**

5) минимизировать уход за респираторным трактом в условиях искусственной вентиляции легких, при необходимости уход проводить системой аспирационной для трахеи (закрытой) [184,187];

**Уровень убедительности рекомендаций В (уровень достоверности доказательств – 3)**

6) проведение немедикаментозного и/или медикаментозного обезболивания перед инвазивными процедурами [188–191].

**Уровень убедительности рекомендаций В (уровень достоверности доказательств – 2)**

- Рекомендуется проведение новорожденному комплекса исследований при проведении искусственной вентиляции легких с целью снижения частоты развития ВЖК [192].

**Уровень убедительности рекомендаций А (уровень достоверности доказательств – 1)**

**Комментарии:** *Комплекс исследований при проведении искусственной вентиляции легких включает: дыхательный объем, давление на вдохе, частоту дыхания, время вдоха и выдоха, уровень  $PCO_2$ . Гипокапния (35мм.рт.ст и менее) и гиперкапния (60мм.рт.ст и более)– являются факторами риска развития ВЖК [193–195].*

- **Рекомендуется** поддержание уровня натрия в крови менее 145 ммоль/л с целью снижения частоты и тяжести ВЖК [196–198].

**Уровень убедительности рекомендаций В (уровень достоверности доказательств – 3)**

- Глубоко недоношенным детям в первые 72 часа жизни **рекомендуется** поддержание АД среднего равному ГВ с целью снижения частоты и степени тяжести развития ВЖК [199–204].

**Уровень убедительности рекомендаций В (уровень достоверности доказательств – 3)**

**Комментарии:** Показатели артериального давления старше 72 часов жизни в зависимости от постконцептуального возраста представлены в Приложении А3.4 [204,205]. Выполнение фокусной эхокардиографии (Эхо-КГ) с оценкой основных патогенетических звеньев нарушений гемодинамики позволяет провести таргетное назначение вазоактивной терапии (инотропную и /или вазопрессорную, гормональную, изменение объема инфузии или назначение волюмэспандерной терапии). Проведение Эхо-КГ с оценкой постнагрузки, как важного патогенетического звена нарушений гемодинамики, приводит к снижению частоты тяжёлых инвалидизирующих кровоизлияний, тяжелых легочных кровотечений и летальности у наиболее незрелых недоношенных пациентов [185,206–208]. Дифференцированный подход к назначению инотропной и кардиотонической терапии посредством выполнения фокусной Эхо-КГ позволяет снизить избыточное назначение вазоактивной терапии, приводящее к риску развития тяжелых ВЖК [209,210]. Контроль за гемодинамической значимостью признаков открытого артериального протока у глубоко недоношенных новорожденных гестационным возрастом 26 недель гестации ассоциирован со снижением тяжелых ВЖК [211,212].

## **6. Организация оказания медицинской помощи**

### **Показания для госпитализации в медицинскую организацию:**

Для своевременной диагностики и выбора дальнейшей тактики ведения новорожденного с подозрением на ВЖК оказание медицинской помощи рекомендуется проводить в медицинском учреждении 3-А или 3-В уровня с обеспечением возможности проведения реанимационной и интенсивной терапии, консультированием специалистами (врач-невролог, врач-нейрохирург, врач-офтальмолог), обследования (НСГ, МРТ) и проведения терапии.

### **Показания к выписке пациента с ВЖК из медицинской организации:**

- стабилизация пациента с возможностью самостоятельной поддержки витальных функций; отсутствие симптомов внутричерепной гипертензии и прогрессирующего гидроцефального синдрома (нейровизуализационные доказательства);
- отсутствие судорожного синдрома;
- отсутствие симптомов нарушения гемостаза.

После выписки из стационара дети подлежат амбулаторному наблюдению врача-невролога и других специалистов в зависимости от выявленной этиологии ВЖК [90].

Частота выполнения консультаций врача-невролога решается индивидуально, в зависимости от развившихся осложнений и неврологического дефицита.

Нейровизуализация (выбор метода исследования и кратность) определяется врачом-неврологом в каждом случае индивидуально.

Решение о необходимости повторной госпитализации принимается врачом в каждом случае индивидуально.

Подозрение на формирование окклюзионной гидроцефалии (нарастание симптомов внутричерепной гипертензии, нейросонографические признаки прогрессирования гидроцефалии), симптомы церебральной недостаточности (возбуждение/угнетение, судороги, нарушение сосания/глотания) являются показанием для повторной госпитализации ребенка с перенесенным ВЖК.

Вопросы, касающиеся реабилитации неврологического дефицита, решаются врачом-неврологом в индивидуальном порядке.

## **7. Дополнительная информация (в том числе факторы, влияющие на исход заболевания или состояния)**

Прогноз заболевания зависит от степени тяжести ВЖК, этиологических факторов, наличия осложнений. При небольшом объеме ВЖК, отсутствии перинатальной асфиксии, прогноз благоприятный [42,90]. У новорожденных с кровоизлияниями III и IV степени вероятность развития задержки психомоторного развития и детского церебрального паралича составляет более 75 %. Так, в группе детей с ВЖК 3–4-й степени (согласно классификации Papile L.) в 27% случаев был выявлен монопарез, в 67% — гемипарез, в 35% — парапарез, в 50% — тетрапарез, в 39% — гипотоническая форма церебрального паралича. Только у 14% детей не было верифицировано каких-либо значительных моторных нарушений [213–215].

Задержка психомоторного развития, судороги, перивентрикулярная лейкомаляция, повышение внутричерепного давления, гидроцефалия и церебральный паралич обнаруживают у 35–40 % детей с ВЖК [216,217]. Сочетание перинатальных внутрижелудочковых кровоизлияний с поражениями подкорковых ядер и коры мозга приводит к наиболее тяжелым последствиям, сочетание поражения данных областей и ствола, перивентрикулярной области приводит к более тяжелому сенсомоторному дефициту [218].

## Критерии оценки качества медицинской помощи

№	Критерии качества	Оценка выполнения (да/нет)
1.	Выполнен общий (клинический) анализ крови развернутый	Да/нет
2.	Выполнено исследование коагулограммы (ориентировочное исследование системы гемостаза) - исследование уровня фибриногена в крови, определение протромбинового (тромбопластинового) времени в крови или в плазме, активированного частичного тромбопластинового времени, международного нормализованного отношения (МНО) (при возможности МО)	Да/нет
3.	Выполнена нейросонография	Да/нет
4.	Выполнена магнитно-резонансная томография головного мозга новорожденным с ВЖК 2-3 степени и/или с паренхиматозным кровоизлиянием при необходимости коррекции тактики ведения пациента	Да/нет
5.	Выполнен прием (осмотр, консультация) врача-невролога в стационаре	Да/нет
6.	Выполнено введение витамина К (код АТХ В02ВА) при сохраняющихся изменениях в коагулограмме после профилактики геморрагической болезни новорожденных, характерных для дефицита витамин К-зависимых факторов	Да/нет
7.	Выполнено введение других гемостатических средств системного действия (код АТХ В02ВХ) - этамзилата**	Да/нет
8.	Выполнен прием (осмотр, консультация) врача-нейрохирурга новорожденному ребенку с ВЖК при нарастании размеров боковых желудочков	Да/нет
9.	Выполнено профилактическое назначение других гемостатических средств системного действия (код АТХ В02ВХ) - этамзилата** детям гестационного возраста менее 35 недель	Да/нет

## Список литературы

1. Praveen Ballabh and Linda S. de Vries. White matter injury in infants with intraventricular haemorrhage: mechanisms and therapies. // Nat. Rev. 2021. Vol. 17, № 4. P. 199–214.
2. Ладан Афшархас, Насрин Халесси М.К.П. Внутривентрикулярные кровоизлияния у доношенных новорожденных: источники, тяжесть и исход // Иранский журнал детской неврологии. 2015. Vol. 9, № 3. P. 34–39.
3. Н.Н. В. Неонатология: национальное руководство. Краткое издание. Москва: ГЭОТАР-Медиа, 2013. 896 p.
4. Пальчик А.Б., Федорова Л.А. П.А.Е. Внутривентрикулярные кровоизлияния у новорожденных детей. Методические рекомендации. Санкт-Петербург, 2019. 52 p.
5. Володин Н.Н., Горелышева С.К. П.В.Е. Внутривентрикулярные кровоизлияния, постгеморрагическая гидроцефалия у новорожденных детей. Принципы оказания медицинской помощи. Методические рекомендации. Москва, 2014.
6. Veintrob Z., Solovechick M. R.B. The effect of maternal tocolysis on the frequency of severe periventricular / intraventricular bleeding in infants with very low birth weight // Arch Dis Child Fetal Neonatal Ed. 2001. Vol. 85. P. F13–F17.
7. Linder N., Haskin O. L.O. Risk factors for intraventricular bleeding in very low birth weight premature infants: a retrospective case-control study. // Pediatrics. 2003. Vol. 111. P. 590–595.
8. Dammann O., Kuban K. Ts. L.A. Perinatal Infection, Fetal Inflammatory Response, White Matter Damage, and Cognitive Limitations in Premature Infants. // Ment Retard Dev Disabil Res Rev. 2002. P. 46–50.
9. Bass W.T., Schultz S.J., Burke B.L., White L.E., Khan J.H. K.M.G. Indicators of hemodynamic and respiratory functions in premature infants with a risk of developing damage to the white matter of the brain. // J. Perinatol. 2002. Vol. 22. P. 64–71.
10. Osborne D.A., Evans N. K.M. Hemodynamic and antecedent risk factors for early and late periventricular / intraventricular bleeding in premature infants. // Pediatrics. 2003. Vol. 112. P. 33–39.
11. Л.А. Ф. Неврологические исходы критических состояний раннего неонатального периода у недоношенных детей с очень низкой и экстремально низкой массой тела при рождении. Санкт-Петербург, 2003. 22 p.
12. Chaim Bassan M.D., Henry A., Feldman Ph.D., Catherine Limperopoulos Ph.D., Carol B., Benson M.D., Steven A., Ringer M.D., Elaine Veracruz B.S., Janet S., Soul M.D., Joseph



- Wolpe M.D. A.J. du P.M.B. Periventricular hemorrhagic infarction: risk factors and neonatal outcomes // *Pediatr Neurol*. 2006. Vol. 35, № 2. P. 85–92.
13. Praveen Ballabh. Pathogenesis and Prevention of Intraventricular hemorrhage // *Clin Perinatol*. 2014. Vol. 41, № 1. P. 47–67.
  14. Б.М. Глухов, Ш.А. Булекбаева А.К.Б. Этиопатогенетические характеристики внутрижелудочковых кровоизлияний в структуре перинатальных поражений мозга: обзор литературы и результаты собственных исследований. // *Русский журнал детской неврологии*. 2017. Vol. 12, № 2. P. 21–33.
  15. Piccolo B, Marchignoli M P.F. Intraventricular hemorrhage in preterm newborn: Predictors of mortality. // *Acta Biomed*. 2022. Vol. 93, № 2. P. e2022041.
  16. Cizmeci M.N. et al. Periventricular Hemorrhagic Infarction in Very Preterm Infants: Characteristic Sonographic Findings and Association with Neurodevelopmental Outcome at Age 2 Years // *J. Pediatr. Elsevier Inc*, 2020. Vol. 217. P. 79–85.
  17. Egesa W.I. et al. Germinal Matrix-Intraventricular Hemorrhage: A Tale of Preterm Infants // *Int. J. Pediatr. (United Kingdom)*. 2021. Vol. 2021. P. 1–14.
  18. Пальчик А.Б., Федорова Л.А. П.А.Е. Неврология недоношенных детей. Москва: “Медпресс-информ,” 2014. 376 p.
  19. Власюк В.В. Патология головного мозга у новорожденных и детей раннего возраста. Москва: Логосфера, 2014. 273 p.
  20. Kinoshita Y., Okudera T., Tsuru E. Y.A. Volumetric analysis of the germinal matrix and lateral ventricles performed using MR images of postmortem fetuses // *AJNR Am J Neuroradiol*. 2001. Vol. 22, № 2. P. 382–388.
  21. Parodi A, Govaert P, Horsch S, Bravo MC R.L. eurUS. brai. group. Cranial ultrasound findings in preterm germinal matrix haemorrhage, sequelae and outcome. // *Pediatr Res*. 2020. Vol. 87, № 1. P. 13–24.
  22. Mehmet Nevzat Çizmeci, Mustafa Ali Akın E.Ö. Turkish Neonatal Society Guideline on the Diagnosis and Management of Germinal Matrix Hemorrhage-Intraventricular Hemorrhage and Related Complications // *Turkish Arch. Pediatr*. 2021. Vol. 56, № 5. P. 499–512.
  23. Софронова Л.Н. Ф.Л.А. Недоношенный ребенок. Справочник. Москва: Редакция журнала Status Praesens, 2020. 312 p.
  24. Faggiani E. C.G. Angiopoietins in angiogenesis. // *Cancer Lett*. 2013. Vol. 328. P. 18–26.
  25. Tata M., Wall I., Joyce A., Vieira JM, Kessaris N. R.S. Regulation of embryonic neurogenesis by the vasculature of the embryonic zone. // *Proc Natl Acad Sci U S A*. 2016

- Nov 22;113(47)13414-13419. 2016. Vol. 113, № 47. P. 13414–13419.
26. Ma S., Santosh D., Kumar TP H.Z. A neural pathway specific to the brain region that regulates embryonic matrix angiogenesis. // *Dev. Cell.* 2017. Vol. 41. P. 366–381.
  27. Garton TP, He Y., Garton HJL, Keep RF, Xi G. S.J. Hemoglobin-induced neuronal degeneration in the hippocampus after neonatal intraventricular hemorrhage. // *Brain Res.* 2016. Vol. 1635. P. 86–94.
  28. Cohen E., Burts V., Caicedo Dorado A., Naulaers G., Van Bel F. L.P. Cerebrovascular autoregulation in preterm infants with fetal growth restriction. // *Arch. Dis. Child.-Fetal Neonatal Ed.* 2019. Vol. 104. P. F467–F472.
  29. Klyutskov M. Pathophysiology of low systemic blood flow in premature infants. // *Front. Pediatr.* 2018. Vol. 6. P. 29.
  30. Ghazi-Birry HS, Brown WR, Moody DM, Challa VR, Block SM R.D. Human embryonic matrix: venous origin of bleeding and vascular characteristics. // *AJNR Am. J. Neuroradiol.* 1997. Vol. 18. P. 219–229.
  31. Wu TV, Azhibekov T. S.I. Transient hemodynamics in premature infants: clinical significance. // *Pediatr. Neonatol.* 2016. Vol. 7. P. 7–18.
  32. Andrew M., Castle W., Saigal S., Carter S. K.J. Clinical Impact of Neonatal Thrombocytopenia. // *J. Pediatr.* 1987. Vol. 110. P. 457–464.
  33. Sola MC R.L. Mechanisms underlying thrombocytopenia in the neonatal intensive care unit. // *Acta Paediatr.* 2002. Vol. 91. P. 66–73.
  34. Kalagiri R., Chowdhury S., Carder T., Govande V., Biram M. U.M. Neonatal thrombocytopenia as a consequence of maternal preeclampsia. I am. // *J. Perinatol. Rep.* 2016. Vol. 6. P. e42–e47.
  35. Duppré P., Sauer H., Giannopoulou EZ, Gortner L., Nunold H., Wagenpfeil S., Geisel J., Stephan B. M.S. Profiles of cellular and humoral coagulation and occurrence of IVH in infants with VLBW and ELWB // *Early hum. Dev.* 2015. Vol. 91. P. 695–700.
  36. Bilguvar K, DiLuna ML, Bizzarro MJ, Bayri Y, Schneider KC, Lifton RP, Gunel M M.L.P. and B.T.G. COL4A1 mutation in preterm intraventricular hemorrhage. // *Pediatr.* 2009. Vol. 155, № 5. P. 743–745.
  37. Mine M T.-L.E. Intracerebral hemorrhage and COL4A1 mutations, from preterm infants to adult patients. // *Ann Neurol.* 2009. Vol. 65, № 1. P. 1–2.
  38. Szepecht D., Szymankiewicz M., Seremak-Mrozikiewicz A. G.J. The role of genetic factors in the pathogenesis of intraventricular hemorrhage in newborns. // *Folia Neuropathol.* 2015. Vol. 1. P. 1–7.

39. Göpel W., Gortner L., Kohlmann T., Schulz K. M.J. Low prevalence of major intraventricular bleeding in very low birth weight infants with factor V Leiden mutation or prothrombin G20210A. // *Acta Paediatr.* 2001. Vol. 90. P. 1021–1024.
40. Duncan Ch.C. C.V.L. Intraventricular hemorrhage and posthemorrhagic hydrocephalus. // *Principles and practice of pediatric neurosurgery.* Second edi. Thieme., 2008. P. 145–161.
41. Meijler G., de Veries L. G.H. Ультразвуковое исследование головы новорожденного // *Ультразвуковая диагностика у детей* / ed. Рейн Э.Б. и Р.П.В. Москва: МЕДпресс-информ, 2020. P. 48–149.
42. Hill A. S.G.D. and V.J.. A potential mechanism of pathogenesis for early post-hemorrhagic hydrocephalus in the premature newborn. // *Pediatrics.* 1984. Vol. 73. P. 19–28.
43. Karimy JK, Zhang J, Kurland DB, Theriault BC, Duran D, Stokum JA, Furey CG, Zhou X, Mansuri MS, Montejo J, Vera A, DiLuna ML, Delpire E, Alper SL, Gunel M, Gerzanich V, Medzhitov R, Simard JM K.K. Inflammation-dependent cerebrospinal fluid hypersecretion by the choroid plexus epithelium in posthemorrhagic hydrocephalus. // *Nat Med.* 2017. Vol. 23, № 8. P. 997–1003.
44. Damon Klebe, Devin McBride and J.H.Z. Post-Hemorrhagic Hydrocephalus Development after Germinal Matrix Hemorrhage: Established Mechanisms and Proposed Pathways. // *J. Neurosci. Res.* 2020. Vol. 98, № 1. P. 105–120.
45. Khorshid Mohammad, James N. Scott, Lara M. Leijser, Hussein Zein, Jehier Afifi, Bruno Piedboeuf, Linda S. de Vries, Gerda van Wezel-Meijler, Shoo K. Lee and P.S.S. The Canadian Neonatal Network and Canadian Preterm Birth Network Group on Neonatal Neurological Outcomes Improvement Investigators. Consensus Approach for Standardizing the Screening and Classification of Preterm Brain Injury Diagnosed With Cranial Ultras // *Front Pediatr.* 2021. Vol. 9. P. 618236.
46. Ричард Беллах. Внутречерпное кровоизлияние и ишемия мозга у недоношенных новорожденных. // *Ультразвуковая диагностика. Практическое решение клинических проблем* / ed. Эдварда И. Блют, Кэрл Б. Бенсон, Филип У. Раллс М.Д.С. Москва: Медицинская литература, 2016. P. 486–508.
47. Paul Govaert L.S.D.V. *An Atlas of Neonatal Brain Sonography.* 2nd Editio. Mac Keith Press, 2010. 419 p.
48. Karina J. Kersbergen, Floris Groenendaal, Manon J.N.L. Benders and L.S. de V. Neonatal Cerebral Sinovenous Thrombosis: Neuroimaging and Long-term Follow-up. // *J Child Neurol.* 2011. Vol. 26, № 9. P. 1111–1120.

49. Saeed Shoar, Nasrin Shoar, Nima Rezaei, Ahmad Talebian, Mohammad Jahangiri Lahgani, Mohammad Naderan and S.S.H. Cerebral Sinovenous Thrombosis (CSVT) in a Neonate with Different Manifestations. // *Acta Med. Iran.* 2012. Vol. 50, № 6. P. 444–446.
50. Deger J, Goethe EA, LoPresti MA L.S. Intraventricular Hemorrhage in Premature Infants: A Historical Review. // *World Neurosurg.* 2021. Vol. 153. P. 21–25.
51. Basiri B., Sabzekhei M.K., Shokukhi Solgi M., Khanlarzade E. M.M.I.J. Children's The incidence of intraventricular bleeding and its risk factors in premature infants in a hospital intensive care unit. // *Child. Neurol.* 2021. Vol. 15, № 3. P. 109–118.
52. Volpe J.J. *Neurology of Newborn.* 4th Editio. Philadelphia: SAUNDERS, 2001. 911 p.
53. Christian E.A. et al. Trends in hospitalization of preterm infants with intraventricular hemorrhage and hydrocephalus in the United States, 2000-2010 // *J. Neurosurg. Pediatr.* 2016. Vol. 17, № 3. P. 260–269.
54. Tully HM, Wenger TL, Kukull WA, Doherty D D.W. Anatomical configurations associated with posthemorrhagic hydrocephalus among premature infants with intraventricular hemorrhage. // *Neurosurg Focus.* 2016. Vol. 41, № 5. P. E5.
55. Петраки В.Л., Симерницкий Б.П., Притыко А.Г. М.Э.В. Обратимость окклюзии ликворных путей при внутрижелудочковых кровоизлияниях у новорожденных детей. 2007. 213 p.
56. Holt P.J. Posthemorrhagic hydrocephalus. // *J. Child Neurol.* 1989. Vol. 4. P. 523–531.
57. Петраки В.Л., Притыко А.Г. С.Б.П. Рациональная хирургия гидроцефалии у детей. Москва: РадиоСофт, 2019. 248 p.
58. Klebe D, McBride D, Krafft PR, Flores JJ, Tang J Z.J. Posthemorrhagic hydrocephalus development after germinal matrix hemorrhage: Established mechanisms and proposed pathways. // *J Neurosci Res.* 2020. Vol. 98, № 1. P. 105–120.
59. Классификация перинатальных поражений центральной нервной системы у новорожденных. Методические рекомендации. Москва, 2000. 40 p.
60. Levene M. de C.L.C. Classification of intraventricular haemorrhage // *Lancet.* 1983. Vol. 1, № 8325. P. 643.
61. Menkes J.H. S.H.B. Perinatal Asphyxia and Trauma: Intracranial haemorrhage. // *Child Neurology.* 7 th editi. Philadelphia, 2006. P. 387–391.
62. Papile L.A. et al. Incidence and evolution of subependymal and intraventricular hemorrhage: A study of infants with birth weights less than 1,500 gm // *J. Pediatr.* 1978. Vol. 92, № 4. P. 529–534.

63. Parodi A. et al. Cranial ultrasound findings in preterm germinal matrix haemorrhage, sequelae and outcome // *Pediatr. Res.* 2020. Vol. 87. P. 13–24.
64. Volpe J.. *Neurology of Newborn*. 5th ed. Philadelphia: W.B. Saunders, 2008. 1120p p.
65. В.В. Власюк. Классификация внутрижелудочковых кровоизлияний у новорожденных в Международной статистической классификации болезней // *Вопросы современной педиатрии*. 2017. Vol. 16, № 3. P. 246–248.
66. В.В. Власюк, И.А.Крюкова Ю.П.В. Внутрижелудочковое кровоизлияние: стадии развития, осложнения, диагностика и лечение // *Педиатрия*. 2013. Vol. 3. P. 32–36.
67. Жан А. Заболевания нервной системы у детей. Москва: Издательство Панфилова, 2013. 568 p.
68. Барашнев Ю.И. Перинатальная неврология. Москва: Триада-Х, 2011. 640 p.
69. Qi Z, Wang Y, Lin G, Ma H, Li Y, Zhang W, Jiang S, Gu X, Cao Y, Zhou W, Lee SK, Liang K Q.L. Impact of maternal age on neonatal outcomes among very preterm infants admitted to Chinese neonatal intensive care units: a multi-center cohort study. // *Transl Pediatr.* 2022. Vol. 11, № 7. P. 1130–1139.
70. Weintraub Z, Solovechick M, Reichman B, Rotschild A, Waisman D, Davkin O, Lusky A B.Y.I.N.N. Effect of maternal tocolysis on the incidence of severe periventricular/intraventricular haemorrhage in very low birthweight infants. // *Arch Dis Child Fetal Neonatal Ed.* 2001. Vol. 85, № 1. P. F13–F17.
71. Köksal N, Baytan B, Bayram Y N.E. Risk factors for intraventricular haemorrhage in very low birth weight infants. // *Indian J Pediatr.* 2002. Vol. 69, № 7. P. 561–564.
72. Vesoulis ZA, Herco M M.A. Divergent risk factors for cerebellar and intraventricular hemorrhage. // *J Perinatol.* 2018. Vol. 38, № 3. P. 278–284.
73. Dunbar MJ, Woodward K, Leijser LM K.A. Antenatal diagnosis of fetal intraventricular hemorrhage: systematic review and meta-analysis. // *Dev Med Child Neurol.* 2021. Vol. 63, № 2. P. 144–155.
74. Lu H, Wang Q, Lu J, Zhang Q K.P. Risk Factors for Intraventricular Hemorrhage in Preterm Infants Born at 34 Weeks of Gestation or Less Following Preterm Premature Rupture of Membranes. // *J Stroke Cerebrovasc Dis.* 2016. Vol. 25, № 4. P. 807–812.
75. Gleissner M, Jorch G A.S. Risk factors for intraventricular hemorrhage in a birth cohort of 3721 premature infants. // *J Perinat Med.* 2000;28(2)104-10. 2000. Vol. 28, № 2. P. 104–110.
76. Waitz M, Nusser S, Schmid MB, Dreyhaupt J, Reister F H.H. Risk Factors Associated with Intraventricular Hemorrhage in Preterm Infants with  $\leq 28$  Weeks Gestational Age. //

- Klin Padiatr. 2016. Vol. 228, № 5. P. 245–250.
77. Zhao Y, Zhang W T.X. Analysis of risk factors of early intraventricular hemorrhage in very-low-birth-weight premature infants: a single center retrospective study. // BMC Pregnancy Childbirth. 2022. Vol. 22, № 1. P. 890.
  78. Roberts JC, Javed MJ, Hocker JR, Wang H T.M. Risk factors associated with intraventricular hemorrhage in extremely premature neonates. // Blood Coagul Fibrinolysis. 2018. Vol. 29, № 1. P. 25–29.
  79. Poryo M. et al. Ante-, peri- and postnatal factors associated with intraventricular hemorrhage in very premature infants // Early Hum. Dev. 2018. Vol. 116, № August 2017. P. 1–8.
  80. D. Szepecht, M. Szymankiewicz, I. Nowak, Gadzinowski J. “Intraventricular hemorrhage in neonates born before 32 weeks of gestation - retrospective analysis of risk factors // Child’s Nerv. Syst. 2016. Vol. 32. P. 1399–1404.
  81. Goswami IR, Abou Mehrem A, Scott J, Esser MJ M.K. Metabolic acidosis rather than hypo/hypercapnia in the first 72 hours of life associated with intraventricular hemorrhage in preterm neonates. // J Matern Fetal Neonatal Med. 2021. Vol. 34, № 23. P. 3874–3882.
  82. Coskun Y, Isik S, Bayram T, Urgun K, Sakarya S A.I. A clinical scoring system to predict the development of intraventricular hemorrhage (IVH) in premature infants. // Childs Nerv Syst. 2018. Vol. 34, № 1. P. 129–136.
  83. Jacqueline M. Breuning-Broers, Jacqueline A. Deurloo, Rob H. Gooskens P.H.V. At what age is hydrocephalus detected, and what is the role of head circumference measurements? // Eur. J. Public Health. 2014. Vol. 24, № 1. P. 32–34.
  84. Ingram MC, Huguenard AL, Miller BA C.J. Poor correlation between head circumference and cranial ultrasound findings in premature infants with intraventricular hemorrhage. // J Neurosurg Pediatr. 2014. Vol. 14, № 2. P. 184–189.
  85. Obeid R, Chang T, Bluth E, Forsythe C, Jacobs M, Bulas D, Oluigbo C P.A. The use of clinical examination and cranial ultrasound in the diagnosis and management of post-hemorrhagic ventricular dilation in extremely premature infants. // J Perinatol. 2018. Vol. 38, № 4. P. 374–380.
  86. Рооз Р., Генцель-Боровичени О. П.Г. Неонатология. Практические рекомендации. Москва: Мед. лит, 2011. 592 p.
  87. Stein AA, Eyerly-Webb S, Solomon R, Tani C, Shachar E, Kimball R, Hertzler D S.H. Peripheral blood neutrophil-to-lymphocyte ratio in preterm infants with intraventricular hemorrhage. // Clin Neurol Neurosurg. 2019. Vol. 180. P. 52–56.

88. Karagol BS, Calisici E, Zeybek C, Unay B Y.S. The impact of initial hematocrit values after birth on peri-/intraventricular hemorrhage in extremely low birth weight neonates. // Childs Nerv Syst. 2022. Vol. 38, № 1. P. 109–114.
89. Н.П. Шабалов. Неонатология. Москва: ГЭОТАР-Медиа, 2020. 720 p.
90. Иова А.С., Гузева В.И. М.Т.В. Внутрочерепные кровоизлияния у доношенных новорожденных // Федеральное руководство по детской неврологии. Москва: ООМК, 2016. P. 6–16.
91. Sola-Visner M B.R. Neonatal Platelet Transfusions and Future Areas of Research. // Transfus Med Rev. 2016. Vol. 30, № 4. P. 183–188.
92. Roberts JC, Javed MJ, Lundy MK, Burns RM, Wang H T.M. Characterization of laboratory coagulation parameters and risk factors for intraventricular hemorrhage in extremely premature neonates. // J Thromb Haemost. 2022. Vol. 20, № 8. P. 1797–1807.
93. Görlinger K et al. The role of evidence-based algorithms for rotational thromboelastometry-guided bleeding management. // Korean J Anesth. 2019 Aug;72(4)297-322. 2019. Vol. 72, № 4. P. 297–322.
94. Katsaras GN, Sokou R, Tsantes AG, Piovani D, Bonovas S, Konstantinidi A, Ioakeimidis G, Parastatidou S, Gialamprinou D, Makrogianni A, Mitsiakos G T.A. The use of thromboelastography (TEG) and rotational thromboelastometry (ROTEM) in neonates: a systematic review. // Eur J Pediatr. 2021. Vol. 180, № 12. P. 3455–3470.
95. Sokou R, Giallourous G, Konstantinidi A, Pantavou K, Nikolopoulos G, Bonovas S, Lytras T, Kyriakou E, Lambadaridis I, Gounaris A, Douramani P, Valsami S, Kapsimali V, Iacovidou N T.A. Thromboelastometry for diagnosis of neonatal sepsis-associated coagulopathy: an observational study. // Eur J Pediatr. 2018 Mar;177(3)355-362. 2018. Vol. 177, № 3. P. 355–362.
96. Singh Y. et al. International evidence-based guidelines on Point of Care Ultrasound (POCUS) for critically ill neonates and children issued by the POCUS Working Group of the European Society of Paediatric and Neonatal Intensive Care (ESPNIC) // Crit. Care. Critical Care, 2020. Vol. 24, № 1. P. 1–16.
97. Guillot M., Chau V. L.B. Routine imaging of the preterm neonatal brain // Paediatr Child Heal. 2020. Vol. 25, № 4. P. 249–262.
98. Valdez Sandoval P. et al. Intraventricular hemorrhage and posthemorrhagic hydrocephalus in preterm infants: diagnosis, classification, and treatment options // Child's Nerv. Syst. Child's Nervous System, 2019. Vol. 35, № 6. P. 917–927.
99. McLean G, Malhotra A, Lombardo P S.M. Cranial Ultrasound Screening Protocols for

- Very Preterm Infants. // *Ultrasound Med Biol*. 2021. Vol. 47, № 7. P. 1645–1656.
100. Zheng Y, Gandhi A, Sewell K, Tumin D B.K. Point-of-care ultrasound educational interventions in the neonatal intensive care unit: A systematic review. // *J Neonatal Perinat. Med*. 2022. Vol. 15, № 3. P. 511–520.
  101. Elsayed Y, Wahab MGA, Mohamed A, Fadel NB, Bhombal S, Yousef N, Fraga MV, Afifi J, Suryawanshi P, Hyderi A, Katheria A, Kluckow M, De Luca D S.Y. Point-of-care ultrasound (POCUS) protocol for systematic assessment of the crashing neonate-expert consensus statement of the international crashing neonate working group. // *Eur J Pediatr*. 2023. Vol. 182, № 1. P. 53–66.
  102. Yousef N, Singh Y D.L.D. “Playing it SAFE in the NICU” SAFE-R: a targeted diagnostic ultrasound protocol for the suddenly decompensating infant in the NICU. // *Eur J Pediatr*. 2022. Vol. 181, № 1. P. 393–398.
  103. Intrapromkul J, Northington F, Huisman TA, Izbudak I, Meoded A T.A. Accuracy of head ultrasound for the detection of intracranial hemorrhage in preterm neonates: comparison with brain MRI and susceptibility-weighted imaging. // *J Neuroradiol*. 2013. Vol. 40, № 2. P. 81–88.
  104. Sartori JT, Ambros LE C.G. Alterations on magnetic resonance imaging of the neonatal brain: correlations with prenatal risk factors and transfontanellar ultrasound findings. // *Radiol Bras*. 2022. Vol. 55, № 5. P. 280–285.
  105. De Vries LS, Van Haastert IL, Rademaker KJ, Koopman C G.F. Ultrasound abnormalities preceding cerebral palsy in high-risk preterm infants. // *J Pediatr*. 2004. Vol. 144, № 6. P. 815–820.
  106. Hintz SR, Barnes PD, Bulas D, Slovis TL, Finer NN, Wragge LA, Das A, Tyson JE, Stevenson DK, Carlo WA, Walsh MC, Laptook AR, Yoder BA, Van Meurs KP, Faix RG, Rich W, Newman NS, Cheng H, Heyne RJ, Vohr BR, Acarregui MJ, Vaucher YE, Pappas A, Peralta-Carcele H.R.S.S.G. of the E.K.S.N.I. of C.H. and H.D.N.R.N. Neuroimaging and neurodevelopmental outcome in extremely preterm infants. // *Pediatrics*. 2015. Vol. 135, № 1. P. e32–e42.
  107. Paneth N, Pinto-Martin J, Gardiner J, Wallenstein S, Katsikiotis V, Hegyi T, Hiatt IM S.M. Incidence and timing of germinal matrix/intraventricular hemorrhage in low birth weight infants. // *Am J Epidemiol*. 1993. Vol. 137, № 11. P. 1167–1176.
  108. Al-Abdi SY A.-A.M. A Systematic Review and Meta-analysis of the Timing of Early Intraventricular Hemorrhage in Preterm Neonates: Clinical and Research Implications. // *J Clin Neonatol*. 2014. Vol. 3, № 2. P. 76–88.



109. Ibrahim J, Mir I C.L. Brain imaging in preterm infants <32 weeks gestation: a clinical review and algorithm for the use of cranial ultrasound and qualitative brain MRI. // *Pediatr Res*. 2019. Vol. 84. P. 799–806.
110. Dorner RA, Burton VJ, Allen MC, Robinson S S.B. Preterm neuroimaging and neurodevelopmental outcome: a focus on intraventricular hemorrhage, post-hemorrhagic hydrocephalus, and associated brain injury. // *J Perinatol*. 2018. Vol. 38, № 11. P. 1431–1443.
111. Buchmayer J, Kasprian G, Giordano V, Schmidbauer V, Steinbauer P, Klebermass-Schrehof K, Berger A G.K. Routine Use of Cerebral Magnetic Resonance Imaging in Infants Born Extremely Preterm. // *J Pediatr*. 2022 Sep;24874-80. 2022. Vol. 248. P. 74–80.
112. Hayakawa K, Tanda K, Nishimoto M, Nishimura A, Kinoshita D S.Y. The Incidence of Intraventricular Hemorrhage in Low-Birth-Weight Infants: Assessment by Magnetic Resonance Imaging. // *Neuropediatrics*. 2022. Vol. 53, № 4. P. 246–250.
113. Mayock DE, Gogcu S, Puia-Dumitrescu M, Shaw DWW, Wright JN, Comstock BA, Heagerty PJ J.S. Association between Term Equivalent Brain Magnetic Resonance Imaging and 2-Year Outcomes in Extremely Preterm Infants: A Report from the Preterm Erythropoietin Neuroprotection Trial Cohort. // *J Pediatr*. 2021. Vol. 239. P. 117–125.
114. Whitby EH, Paley MN, Smith MF, Sprigg A, Woodhouse N G.P. Low field strength magnetic resonance imaging of the neonatal brain. // *Arch Dis Child Fetal Neonatal Ed*. 2003. Vol. 88, № 3. P. F203–F208.
115. Al Rifai MT A.T.K. The Neurological Outcome of Isolated PVL and Severe IVH in Preterm Infants: Is It Fair to Compare? // *Pediatr Neurol*. 2015. Vol. 53, № 5. P. 427–433.
116. Yaghini O, Majidinezhad M, Ghehsareh Ardestani A, Riahinezhad M M.M. The Effect of Low-Grade Intraventricular Hemorrhage on the Neurodevelopment of Very Low Birth Weight Infants. // *Iran J Child Neurol*. 2022. Vol. 16, № 3. P. 57–65.
117. Cha JH, Choi N, Kim J, Lee HJ, Na JY P.H. Cystic Periventricular Leukomalacia Worsens Developmental Outcomes of Very-Low-Birth Weight Infants with Intraventricular Hemorrhage-A Nationwide Cohort Study. // *J Clin Med*. 2022. Vol. 11, № 19. P. 5886.
118. O'Shea TM, Allred EN, Kuban KC, Hirtz D, Specter B, Durfee S, Paneth N L.A.E.S.I. Intraventricular hemorrhage and developmental outcomes at 24 months of age in extremely preterm infants. // *J Child Neurol*. 2012. Vol. 27, № 1. P. 22–29.
119. Luyt K, Jary S, Lea C, Young GJ, Odd D, Miller H, Kmita G, Williams C, Blair PS,

- Fernández AM, Hollingworth W, Morgan M, Smith-Collins A, Thai NJ, Walker-Cox S, Aquilina K, Pople I W.A. Ten-year follow-up of a randomised trial of drainage, irrigation and fibrinolytic therapy (DRIFT) in infants with post-haemorrhagic ventricular dilatation. // *Heal. Technol Assess.* 2019. Vol. 23, № 4. P. 1–116.
120. Parodi A, Giordano I, De Angelis L, Malova M, Calevo MG, Preiti D, Ravegnani M, Cama A, Bellini C R.L. Post-haemorrhagic hydrocephalus management: Delayed neonatal transport negatively affects outcome. // *Acta Paediatr.* 2021. Vol. 110, № 1. P. 168–170.
  121. de Vries LS, Groenendaal F, Liem KD, Heep A, Brouwer AJ, van 't Verlaat E, Benavente-Fernández I, van Straaten HL, van Wezel-Meijler G, Smit BJ, Govaert P, Woerdeman PA W.A.E. study group. Treatment thresholds for intervention in posthaemorrhagic ventricular dilation: a randomised controlled trial. // *Arch Dis Child Fetal Neonatal Ed.* 2019. Vol. 104, № 1. P. F70–F75.
  122. Azami M. et al. Prevalence and risk factors of retinopathy of prematurity in Iran: A systematic review and meta-analysis // *BMC Ophthalmol. BMC Ophthalmology*, 2018. Vol. 18, № 1. P. 1–14.
  123. Yau GS, Lee JW, Tam VT, Liu CC, Yip S, Cheng E, Chu BC Y.C. Incidence and Risk Factors of Retinopathy of Prematurity From 2 Neonatal Intensive Care Units in a Hong Kong Chinese Population. // *Asia Pac J Ophthalmol (Phila).* 2016. Vol. 5, № 3. P. 185–191.
  124. Spagnoli C, Falsaperla R, Deolmi M, Corsello G P.F. Symptomatic seizures in preterm newborns: a review on clinical features and prognosis. // *Ital J Pediatr.* 2018. Vol. 44, № 1. P. 115.
  125. Pisani F S.C. Outcome in preterm infants with seizures. // *Handb Clin Neurol.* 2019. Vol. 162. P. 401–414.
  126. Pisani F, Facini C, Bianchi E, Giussani G, Piccolo B B.E. Incidence of neonatal seizures, perinatal risk factors for epilepsy and mortality after neonatal seizures in the province of Parma, Italy. // *Epilepsia.* 2018. Vol. 59, № 9. P. 1764–1773.
  127. Glass HC, Shellhaas RA, Tsuchida TN, Chang T, Wusthoff CJ, Chu CJ, Cilio MR, Bonifacio SL, Massey SL, Abend NS S.J. Seizures in Preterm Neonates: A Multicenter Observational Cohort Study. // *Pediatr Neurol.* 2017. Vol. 72. P. 19–24.
  128. Keene JC, Morgan LA, Abend NS, Bates SV, Bauer Huang SL, Chang T, Chu CJ, Glass HC, Massey SL, Ostrander B, Pardo AC, Press CA, Soul JS, Shellhaas RA T.C. Treatment of Neonatal Seizures: Comparison of Treatment Pathways From 11 Neonatal Intensive Care Units. // *Pediatr Neurol.* 2022. Vol. 128. P. 67–74.

129. Hunnali CR, Devi U, Kitchanan S S.G. Three Different Regimens for Vitamin K Birth Prophylaxis in Infants Born Preterm: A Randomized Clinical Trial. // J Pediatr. 2022. Vol. 4. P. S0022–S3476(22)00992–1.
130. Glover Williams A, Odd D, Bates S, Russell G H.A. Elevated International Normalized Ratio (INR) is Associated With an Increased Risk of Intraventricular Hemorrhage in Extremely Preterm Infants. // J Pediatr Hematol Oncol. 2019 Jul;41(5)355-360. 2019. Vol. 41, № 5. P. 355–360.
131. Дегтярев д.н., Карпова А.Л., Мебелова И.И., Нароган М.В., Романенко В.А., Сапун О.И. С.Л.Е. Клинические рекомендации “Диагностика и лечение Геморрагической болезни новорожденных.” 2015.
132. Hunt R H.E. Ethamsylate for the prevention of morbidity and mortality in preterm or very low birth weight infants. // Cochrane Database Syst Rev. 2010. Vol. 1. P. CD004343.
133. Go H, Ohto H, Nollet KE, Kashiwabara N, Ogasawara K, Chishiki M, Hiruta S, Sakuma I, Kawasaki Y H.M. Risk factors and treatments for disseminated intravascular coagulation in neonates. // Ital J Pediatr. 2020. Vol. 46, № 1. P. 54.
134. Motta M, Del Vecchio A C.G. Fresh Frozen Plasma Administration in the Neonatal Intensive Care Unit: Evidence-Based Guidelines. // Clin Perinatol. 2015 Sep;42(3)639-50. 2015. Vol. 42, № 3. P. 639–650.
135. Sokou R, Parastatidou S, Konstantinidi A, Tsantes AG, Iacovidou N, Doxani C, Piovani D, Bonovas S, Stefanidis I, Zintzaras E T.A. Fresh frozen plasma transfusion in the neonatal population: A systematic review. // Blood Rev. 2022. Vol. 55. P. 100951.
136. Altuntas N, Yenicesu I, Beken S, Kulali F, Burcu Belen F, Hirfanoglu IM, Onal E, Turkeyilmaz C, Ergenekon E, Koc E A.Y. Clinical use of fresh-frozen plasma in neonatal intensive care unit. // Transfus Apher Sci. 2012. Vol. 47, № 1. P. 91–94.
137. Motta M, Del Vecchio A, Perrone B, Ghirardello S R.M. Fresh frozen plasma use in the NICU: a prospective, observational, multicentred study. // Arch Dis Child Fetal Neonatal Ed. 2014. Vol. 99, № 4. P. F303–F308.
138. Tyagi M, Maheshwari A, Guaragni B M.M. Use of Fresh-frozen Plasma in Newborn Infants. // Newborn (Clarksville). 2022. Vol. 1, № 3. P. 217–277.
139. Robinson S, Harris A, Atkinson S, Atterbury C, Bolton-Maggs P, Elliott C, Hawkins T, Hazra E, Howell C, New H, Shackleton T, Shreeve K T.C. The administration of blood components: a British Society for Haematology Guideline. // Transfus Med. 2018. Vol. 28, № 1. P. 3–21.
140. Галстян Г.М., Гапонова Т.В., Жибурт Е.Б., Балашова Е.Н., Берковский А.Л.,

- Быстрых О.А., Купряшов А.А., Оловникова Н.И., Ошоров А.В., Рыбка М.М., Троицкая В.В., Буланов А.Ю., Журавель С.В., Лубнин А.Ю., Мазурок В.А., Недомолкин С.В., Певцов Д.Э., Рогачевск С.В.Г. Клиническое использование криопреципитата. // Гематология и трансфузиология. 2020. Vol. 65, № 1. P. 87–114.
141. Whyte R K.H. Low versus high haemoglobin concentration threshold for blood transfusion for preventing morbidity and mortality in very low birth weight infants. // Cochrane Database Syst Rev. 2011. Vol. 9, № 11.
  142. Zerra PE J.C. Transfusion in Neonatal Patients: Review of Evidence-Based Guidelines. // Clin Lab Med. 2021. Vol. 41, № 1. P. 15–34.
  143. Borges JP, dos Santos AM, da Cunha DH, Mimica AF, Guinsburg R K.B. Restrictive guideline reduces platelet count thresholds for transfusions in very low birth weight preterm infants. // Vox Sang. 2013. Vol. 104, № 3. P. 207–213.
  144. Peng T, Shan Y, Zhang P C.G. Bleeding in neonates with severe thrombocytopenia: a retrospective cohort study. // BMC Pediatr. 2022. Vol. 22, № 1. P. 730.
  145. Chen C, Wu S, Chen J, Wu J, Mei Y, Han T, Yang C, Ouyang X, Wong MCM F.Z. Evaluation of the Association of Platelet Count, Mean Platelet Volume, and Platelet Transfusion With Intraventricular Hemorrhage and Death Among Preterm Infants. // JAMA Netw Open. 2022. Vol. 5, № 10. P. e2237588.
  146. Sparger K, Deschmann E S.-V.M. Platelet Transfusions in the Neonatal Intensive Care Unit. // Clin Perinatol. 2015. Vol. 42, № 3. P. 613–623.
  147. Sparger K, Deschmann E S.-V.M. Platelet Transfusions in the Neonatal Intensive Care Unit. // Clin Perinatol. 2015 Sep;42(3)613-23. 2015. Vol. 42, № 3. P. 613–623.
  148. Curley A, Stanworth SJ, Willoughby K, Fustolo-Gunnink SF, Venkatesh V, Hudson C, Deary A, Hodge R, Hopkins V, Lopez Santamaria B, Mora A, Llewelyn C, D'Amore A, Khan R, Onland W, Lopriore E, Fijnvandraat K, New H, Clarke P W.T.P.M.C. Randomized Trial of Platelet-Transfusion Thresholds in Neonates. // N Engl J Med. 2019 Jan 17;380(3)242-251. 2019. Vol. 380, № 3. P. 242–251.
  149. Girelli G, Antoncicchi S, Casadei AM, Del Vecchio A, Isernia P, Motta M, Regoli D, Romagnoli C, Tripodi G V.C. Recommendations for transfusion therapy in neonatology. // Blood Transfus. 2015. Vol. 13, № 3. P. 484–497.
  150. Chari, A., Mallucci, C., Whitelaw A. et al. Intraventricular haemorrhage and posthaemorrhagic ventricular dilatation: moving beyond CSF diversion // Childs Nerv Syst. 2021. Vol. 37. P. 3375–3383.
  151. Володина Н.Н., Горелышева С.К. П.В.. Методические рекомендации.

- Внутрижелудочковые кровоизлияния, постгеморрагическая гидроцефалия у новорожденных детей. Принципы оказания медицинской помощи. 2014. 52 р.
152. Hossain Z. et al. Effects of total enteral nutrition on early growth, immunity, and neuronal development of preterm infants // *Nutrients*. 2021. Vol. 13, № 8. P. 1–13.
  153. Morgan C. et al. Early Intervention for Children Aged 0 to 2 Years With or at High Risk of Cerebral Palsy. International Clinical Practice Guideline Based on Systematic Reviews. // *JAMA Pediatr*. 2021. Vol. 175, № 8. P. 846–858.
  154. Liu N, Cadilhac DA, Andrew NE, Zeng L, Li Z, Li J, Li Y, Yu X, Mi B, Li Z, Xu H, Chen Y, Wang J, Yao W, Li K, Yan F W.J. Randomized controlled trial of early rehabilitation after intracerebral hemorrhage stroke: difference in outcomes within 6 months of stroke. Randomized controlled trial of early rehabilitation after intracerebral hemorrhage stroke: difference in outcomes w // *Stroke*. 2014. Vol. 45, № 12. P. 3502–3507.
  155. Хан М.А. Чубарова А.И., Дегтярева М.Г., Куянцева Л.В., Туленкова Т.Е. М.Н.. Технологии медицинской реабилитации и абилитации детей с последствиями перинатальной патологии нервной системы // *Вестник восстановительной медицины*. 2018. Vol. 3. P. 53–58.
  156. Хан М.А. Чубарова А.И., Дегтярева М.Г., Куянцева Л.В., Туленкова Т.Е. М.Н.А. Современные нелекарственные технологии медицинской реабилитации детей с последствиями перинатального поражения центральной нервной системы // *Вопросы курортологии, физиотерапии и лечебной физической культуры*. 2020. Vol. 97, № 6. P. 50–58.
  157. Хан М.А., Петрова М.С., Дегтярева М.Г., Микитченко Н.А., Смотрина О.Ю. Ш.З.Х. Современные технологии физической реабилитации детей с перинатальным поражением центральной нервной системы. // *Вестник восстановительной медицины*. 2021. Vol. 20, № 4. P. 57–65.
  158. Микитченко Н.А., Дегтярева М.Г., Иванова И.И., Смотрина О.Ю., Шунгарова З.Х. Г.Е.В. Войта-терапия в медицинской реабилитации детей с последствиями перинатальных поражений центральной нервной системы // *Вестник восстановительной медицины*. 2022. Vol. 21, № 4. P. 51–59.
  159. Хан М.А., Дегтярева М.Г., Иванова И.И., Микитченко Н.А., Смотрина О.Ю. Ш.З.Х. Методы кинезитерапии в медицинской реабилитации детей с перинатальным поражением центральной нервной системы // *Физиотерапия, бальнеология и реабилитация*. 2022. Vol. 21, № 1. P. 73–80.
  160. McGoldrick E, Stewart F, Parker R D.S. Antenatal corticosteroids for accelerating fetal

- lung maturation for women at risk of preterm birth. // *Cochrane Database Syst Rev*. 2020. Vol. 12, № 12. P. CD004454.
161. Roberts D, Brown J, Medley N D.S. Antenatal corticosteroids for accelerating fetal lung maturation for women at risk of preterm birth. // *Cochrane Database Syst Rev*. 2017. Vol. 3, № 3. P. CD004454.
  162. Gamaleldin I, Harding D, Siassakos D, Draycott T O.D. Significant intraventricular hemorrhage is more likely in very preterm infants born by vaginal delivery: a multi-centre retrospective cohort study. // *J Matern Fetal Neonatal Med*. 2019. Vol. 32, № 3. P. 477–482.
  163. Humberg A, Härtel C, Paul P, Hanke K, Bossung V, Hartz A, Fasel L, Rausch TK, Rody A, Herting E G.W.G.N.N. (GNN). Delivery mode and intraventricular hemorrhage risk in very-low-birth-weight infants: Observational data of the German Neonatal Network. // *Eur J Obs. Gynecol Reprod Biol*. 2017. Vol. 212. P. 144–149.
  164. Ment LR, Oh W, Ehrenkranz RA, Philip AG, Duncan CC M.R. Antenatal steroids, delivery mode, and intraventricular hemorrhage in preterm infants. // *Am J Obs. Gynecol*. 1995. Vol. 172, № 3. P. 795–800.
  165. Hemmati F, Sharma D, Namavar Jahromi B, Salarian L F.N. Delayed cord clamping for prevention of intraventricular hemorrhage in preterm neonates: a randomized control trial. // *J Matern Fetal Neonatal Med*. 2022. Vol. 35, № 19. P. 3633–3639.
  166. Rabe H, Gyte GM, Díaz-Rossello JL D.L. Effect of timing of umbilical cord clamping and other strategies to influence placental transfusion at preterm birth on maternal and infant outcomes. // *Cochrane Database Syst Rev*. 2019. Vol. 9, № 9. P. CD003248.
  167. Vesoulis ZA, Liao SM M.A. Delayed cord clamping is associated with improved dynamic cerebral autoregulation and decreased incidence of intraventricular hemorrhage in preterm infants. // *J Appl Physiol (1985)*. 2019. Vol. 127, № 1. P. 103–110.
  168. Jasani B, Torgalkar R, Ye XY, Syed S S.P. Association of Umbilical Cord Management Strategies With Outcomes of Preterm Infants: A Systematic Review and Network Meta-analysis. // *JAMA Pediatr*. 2021. Vol. 175, № 4. P. e210102.
  169. Razak A, Patel W, Durrani NUR P.A. Interventions to Reduce Severe Brain Injury Risk in Preterm Neonates: A Systematic Review and Meta-analysis. // *JAMA Netw Open*. 2023. Vol. 6, № 4. P. e237473.
  170. Lee NH, Nam SK, Lee J J.Y. Clinical impact of admission hypothermia in very low birth weight infants: results from Korean Neonatal Network. // *Korean J Pediatr*. 2019. Vol. 62, № 10. P. 386–394.

171. Yu YH, Wang L, Huang L, Wang LL, Huang XY, Fan XF, Ding YJ, Zhang CY, Liu Q, Sun AR, Zhao YH, Yao G, Li C, Liu XX, Wu JC, Yang ZY, Chen T, Ren XY, Li J, Bi MR, Peng FD, Geng M, Qiu BP, Zhao RM, Niu SP, Zhu RX, Chen Y, Gao YL D.L. Association between admission hypothermia and outcomes in very low birth weight infants in China: a multicentre prospective study. // *BMC Pediatr*. 2020. Vol. 20, № 1. P. 321.
172. Lamary M, Bertoni CB, Schwabenbauer K I.J. Neonatal Golden Hour: a review of current best practices and available evidence. // *Curr Opin Pediatr*. 2023. Vol. 35, № 2. P. 209–217.
173. Mohamed SOO, Ahmed SMI, Khidir RJY, Shaheen MTHA, Adam MHM, Ibrahim BAY, Elmahdi EOA F.A. Outcomes of neonatal hypothermia among very low birth weight infants: a Meta-analysis. // *Matern Heal. Neonatol Perinatol*. 2021. Vol. 7, № 1. P. 14.
174. McCall EM, Alderdice F, Halliday HL, Vohra S J.L. Interventions to prevent hypothermia at birth in preterm and/or low birth weight infants. // *Cochrane Database Syst Rev*. 2018. Vol. 12, № 2.
175. Jagła M, Szymońska I, Starzec K K.P. Impact of early glycemic variability on mortality and neurologic outcome of very low birth weight infants: Data from a continuous glucose monitoring system. // *Dev Period Med*. 2019. Vol. 23, № 1. P. 7–14.
176. Galderisi A, Zammataro L, Losiouk E, Lanzola G, Kraemer K, Facchinetti A, Galeazzo B, Favero V, Baraldi E, Cobelli C, Trevisanuto D S.G. Continuous Glucose Monitoring Linked to an Artificial Intelligence Risk Index: Early Footprints of Intraventricular Hemorrhage in Preterm Neonates. // *Diabetes Technol Ther*. 2019. Vol. 21, № 3. P. 146–153.
177. Bermick J., Dechert R.E., Sarkar S. Does hyperglycemia in hypernatremic preterm infants increase the risk of intraventricular hemorrhage? // *J. Perinatol*. Nature Publishing Group, 2016. Vol. 36, № 9. P. 729–732.
178. de Bijl-Marcus K, Brouwer AJ, De Vries LS, Groenendaal F W.-M.G. Neonatal care bundles are associated with a reduction in the incidence of intraventricular haemorrhage in preterm infants: a multicentre cohort study. // *Arch Dis Child Fetal Neonatal Ed*. 2020. Vol. 105, № 4. P. 419–424.
179. Wallau CAK, Costa-Nobre DT, Leslie ATFS G.R. Impact of bundle implementation on the incidence of peri/intraventricular hemorrhage among preterm infants: a pre-post interventional study. // *Sao Paulo Med J*. 2021. Vol. 139, № 3. P. 251–258.
180. Ferreira DM, Girão ALA, E Silva AVS, Chaves EMC, de Almeida PC, Freire VS de C.R.

- Application of a Bundle in the Prevention of Peri-Intraventricular Hemorrhage in Preterm Newborns. // J Perinat Neonatal Nurs. 2020. Vol. 34, № 2. P. E5–E11.
181. Shukla VV, Klinger A, Yazdi S, Rahman AKMF, Wright S, Barganier A, Ambalavanan N, Carlo WA R.M. Prevention of severe brain injury in very preterm neonates: A quality improvement initiative. // J Perinatol. 2022. Vol. 42, № 10. P. 1417–1423.
  182. de Bijl-Marcus KA, Brouwer AJ, de Vries LS van W.-M.G. The Effect of Head Positioning and Head Tilting on the Incidence of Intraventricular Hemorrhage in Very Preterm Infants: A Systematic Review. // Neonatology. 2017. Vol. 111, № 3. P. 267–279.
  183. Murthy P, Zein H, Thomas S, Scott JN, Abou Mehrem A, Esser MJ, Lodha A, Metcalfe C, Kowal D, Irvine L, Scotland J, Leijser L M.K. Neuroprotection Care Bundle Implementation to Decrease Acute Brain Injury in Preterm Infants. // Pediatr Neurol. 2020. Vol. 110. P. 42–48.
  184. Tsao PC. Pathogenesis and Prevention of Intraventricular Haemorrhage in Preterm Infants. [Electronic resource] // J Korean Neurosurg Soc. 2023. P. doi:10.3340/jkns.2022.0288.
  185. Garvey AA, Walsh BH I.T. Pathogenesis and prevention of intraventricular hemorrhage // Semin Perinatol. 2022 Aug;46(5)151592. 2022. Vol. 46, № 5. P. 151592.
  186. Gross M, Engel C T.A. Evaluating the Effect of a Neonatal Care Bundle for the Prevention of Intraventricular Hemorrhage in Preterm Infants. // Child. (Basel). 2021. Vol. 8, № 4. P. 257.
  187. McLendon D, Check J, Carteaux P, Michael L, Moehring J, Secrest JW, Clark SE, Cohen H, Klein SA, Boyle D, George JA, Okuno-Jones S, Buchanan DS, McKinley P W.J. Implementation of potentially better practices for the prevention of brain hemorrhage and ischemic brain injury in very low birth weight infants. // Pediatrics. 2003. Vol. 111, № 4 Pt 2. P. e497–e503.
  188. Koukou Z, Theodoridou A, Taousani E, Antonakou A, Panteris E, Papadopoulou SS, Skordou A S.S. Effectiveness of Non-Pharmacological Methods, Such as Breastfeeding, to Mitigate Pain in NICU Infants. // Child. (Basel). 2022. Vol. 9, № 10. P. 1568.
  189. Mondardini MC, Sperotto F, Daverio M A.A. Analgesia and sedation in critically ill pediatric patients: an update from the recent guidelines and point of view. // Eur J Pediatr. 2023. P. doi: 10.1007/s00431–023 – 04905–5.
  190. Stevens B, Yamada J O.A. Sucrose for analgesia in newborn infants undergoing painful procedures. // Cochrane Database Syst Rev. 2004;(3)CD001069.
  191. Zhongguo Dang Dai Er Ke Za Zhi. Expert consensus on neonatal pain assessment and



- analgesia management (2020 edition) // Editor. Board Chinese J. Contemp. Pediatr. 2020. Vol. 22, № 9. P. 923–930.
192. de Medeiros SM, Mangat A, Polglase GR, Sarrato GZ, Davis PG S.G. Respiratory function monitoring to improve the outcomes following neonatal resuscitation: a systematic review and meta-analysis. // Arch Dis Child Fetal Neonatal Ed. 2022. Vol. 107, № 6. P. 589–596.
  193. Linder N, Haskin O, Levit O, Klinger G, Prince T N.N. et al. Risk factors for intraventricular haemorrhage in very low birth weight premature infants: a retrospective case-control study. // Pediatrics. 2003. Vol. 111. P. 590–595.
  194. Sweet DG, Carnielli VP, Greisen G, Hallman M, Klebermass-Schrehof K, Ozek E, Te Pas A, Plavka R, Roehr CC, Saugstad OD, Simeoni U, Speer CP, Vento M, Visser GHA H.H. European Consensus Guidelines on the Management of Respiratory Distress Syndrome: 2022 Update. // Neonatology. 2023. Vol. 120, № 1. P. 3–23.
  195. Wong SK, Chim M, Allen J, Butler A, Tyrrell J, Hurley T, McGovern M, Omer M, Lagan N, Meehan J, Cummins EP M.E. Carbon dioxide levels in neonates: what are safe parameters? // Pediatr Res. 2022. Vol. 91, № 5. P. 1049–1056.
  196. Lim WH, Lien R, Chiang MC, Fu RH, Lin JJ, Chu SM, Hsu JF Y.P. Hyponatremia and grade III/IV intraventricular hemorrhage among extremely low birth weight infants. // J Perinatol. 2011. Vol. 31, № 3. P. 193–198.
  197. Lee HJ, Lee BS, Do HJ, Oh SH, Choi YS, Chung SH, Kim EA K.K. Early sodium and fluid intake and severe intraventricular hemorrhage in extremely low birth weight infants. // J Korean Med Sci. 2015. Vol. 30, № 3. P. 283–289.
  198. Dalton J, Dechert RE S.S. Assessment of association between rapid fluctuations in serum sodium and intraventricular hemorrhage in hyponatremic preterm infants. // Am J Perinatol. 2015. Vol. 32, № 8. P. 795–802.
  199. Vesoulis ZA, Flower AA, Zanelli S, Rambhia A, Abubakar M, Whitehead HV, Fairchild KD M.A. Blood pressure extremes and severe IVH in preterm infants. // Pediatr Res. 2020. Vol. 87, № 1. P. 69–73.
  200. da Costa CS, Czosnyka M, Smielewski P A.T. Optimal Mean Arterial Blood Pressure in Extremely Preterm Infants within the First 24 Hours of Life. // J Pediatr. 2018. Vol. 203. P. 242–248.
  201. Huvanandana J, Nguyen C, Thamrin C, Tracy M, Hinder M M.A. Prediction of intraventricular haemorrhage in preterm infants using time series analysis of blood pressure and respiratory signals. // Sci Rep. 2017. Vol. 7. P. 46538.

202. Fanaroff JM F.A. Blood pressure disorders in the neonate: hypotension and hypertension. // *Semin Fetal Neonatal Med.* 2006. Vol. 11, № 3. P. 174–181.
203. Dizon S H.S. Postnatal blood pressure in the preterm small for gestational age neonate. // *J Neonatal Perinat. Med.* 2018. Vol. 11, № 4. P. 371–377.
204. Dionne JM. Determinants of Blood Pressure in Neonates and Infants: Predictable Variability. // *Hypertension.* 2021. Vol. 77, № 3. P. 781–787.
205. Zubrow AB, Hulman S, Kushner H F.B. Determinants of blood pressure in infants admitted to neonatal intensive care units: a prospective multicenter study. Philadelphia Neonatal Blood Pressure Study Group. // *J Perinatol.* 1995. Vol. 15, № 6. P. 470–479.
206. B. H. Su, H. Y. Lin, F. K. Huang, M. L. Tsai, and Y. T. Huang. Circulatory Management Focusing on Preventing Intraventricular Hemorrhage and Pulmonary Hemorrhage in Preterm Infants // *Pediatr. Neonatol.* 2016. Vol. 57, № 6. P. 453–462.
207. K. Toyoshima et al. Tailor-made circulatory management based on the stress-velocity relationship in preterm infants // *J. Formos. Med. Assoc.* 2013. Vol. 112, № 9. P. 510–517.
208. T. W. Wu and S. Noori. Recognition and management of neonatal hemodynamic compromise // *Pediatr. Neonatol.* 2021. Vol. 62. P. S22–S29.
209. Batton B. Alternative facts? Using big data to identify high and low blood pressure values // *Pediatr Res.* 2020. Vol. 87, № 1. P. 13–14.
210. Schwarz CE D.E. Management of Neonatal Hypotension and Shock // *Semin Fetal Neonatal Med.* 2020. Vol. 25, № 5. P. 101121.
211. Noori S. et al. Failure of ductus arteriosus closure is associated with increased mortality in preterm infants // *Pediatrics.* 2009. Vol. 123, № 1. P. 138–144.
212. Rozé J.C. et al. Association between early screening for patent ductus arteriosus and in-hospital mortality among extremely preterm infants // *JAMA.* 2015. Vol. 313, № 24. P. 2441–2448.
213. Guo J., Chen Q., Tang J., Zhang J., Tao Y., Li L., Zhu G., Feng H. C.Z. Minocycline-induced attenuation of iron overload and brain injury after experimental germinal matrix hemorrhage // *Brain Res.* 2015. Vol. 1594. P. 115–124.
214. Panigrahy A, Wisnowski JL, Furtado A et al. Neuroimaging biomarkers of preterm brain injury: toward developing the preterm connectome // *Pediatr Radiol.* 2012. Vol. 42, № 1. P. 33–61.
215. Stoll BJ, Hansen NI, Bell EF et al. Neonatal outcomes of extremely preterm infants from the NICHD Neonatal Research Network // *Pediatrics.* 2010. Vol. 126, № 3. P. 443–456.

216. Luque M. J., Tapia J. L., Villarroel L., Marshall G., Musante G., Carlo W., Kattan J. N.N.N. A risk prediction model for severe intraventricular hemorrhage in very low birth weight infants and the effect of prophylactic indomethacin // *J. Perinatol.* 2014. Vol. 34, № 1. P. 43–48.
217. Radic J. A.E., Vincer M. M.P.D. Outcomes of intraventricular hemorrhage and posthemorrhagic hydrocephalus in a population-based cohort of very preterm infants born to residents of Nova Scotia from 1993 to 2010 // *J. Neurosurg. Pediatr.* 2015. Vol. 15. P. 580–588.
218. Глухов Б.М. Б.А.К. Исходы заболевания и реабилитационный потенциал у детей с внутрижелудочковыми кровоизлияниями перинатального периода // *Журнал неврологии и психиатрии им. С.С. Корсакова.* 2021. Vol. 121, № 4. P. 19–24.
219. Fleur A Camfferman, Robbin de Goederen, Paul Govaert, Jeroen Dudink, Frank van Bel, Adelina Pellicer F.C. eurUS. brai. group. Diagnostic and predictive value of Doppler ultrasound for evaluation of the brain circulation in preterm infants: a systematic review. // *Pediatr Res.* 2020. Vol. 87, № 1. P. 50–58.
220. Быкова Ю.К., Ватолин К.В. Е.М.С. Допплерографическая характеристика внутричерепного венозного кровотока у новорожденных детей при перинатальном поражении головного мозга // *Ультразвуковая и функциональная диагностика.* 2003. P. 51–59.
221. Веселова А.Н., Дементьева Г.М. В.К.В. Мониторинг состояния мозгового кровотока у недоношенных детей с постгеморрагической гидроцефалией // *Материалы 4 Конгресса «Современные технологии в педиатрии и детской хирургии».* 2005. P. 136–137.
222. Ikeda T, Amizuka T, Ito Y, Mikami R, Matsuo K, Kawamura N F.S. Changes in the perfusion waveform of the internal cerebral vein and intraventricular hemorrhage in the acute management of extremely low-birth-weight infants // *Eur J Pediatr.* 2015. Vol. 174, № 3. P. 331–338.
223. Ikeda T, Ito Y, Mikami R, Matsuo K, Kawamura N, Yamoto A I.E. Fluctuations in internal cerebral vein and central side veins of preterm infants // *Pediatr Int.* 2021. Vol. 63, № 11. P. 1319–1326.
224. Apgar V, Holaday DA, James LS, Weisbrot IM, Berrien C. Evaluation of the newborn infant-second report. *JAMA.* 1958; 168 (15): 1985–1988. doi:10.1001/jama.1958.03000150027007

## **Приложение А1. Состав рабочей группы по разработке и пересмотру клинических рекомендаций**

1. **Балашова Екатерина Николаевна** – кандидат медицинских наук, ведущий научный сотрудник ОРИТ имени проф. А.Г. Антонова Института неонатологии и педиатрии ФГБУ «НМИЦ АГП имени В.И. Кулакова» Минздрава России, доцент кафедры неонатологии, член Совета Российского общества неонатологов
2. **Быкова Юлия Константиновна** – кандидат медицинских наук, врач ультразвуковой диагностики отдела ультразвуковой диагностики Института неонатологии и педиатрии ФГБУ «НМИЦ АГП имени В.И. Кулакова» Минздрава России, доцент кафедры лучевой диагностики детского возраста РМАНПО МЗ РФ.
3. **Володин Николай Николаевич** - доктор медицинских наук, академик РАН, профессор, Президент РАСПМ, руководитель отдела педиатрии ФГБУ «НМИЦ ДГОИ им. Дмитрия Рогачева» МЗ РФ.
4. **Ворона Любовь Дмитриевна** - кандидат медицинских наук, ведущий научный сотрудник, врач-неонатолог, педиатр Государственного бюджетного учреждения здравоохранения города Москвы «Научно-практический центр специализированной медицинской помощи детям имени В.Ф. Войно-Ясенецкого Департамента здравоохранения города Москвы», ассистент кафедры госпитальной педиатрии им. академика В.А. Таболина ФГБОУВО «Российский национальный исследовательский медицинский университет им. Н.И. Пирогова») МЗ РФ, член РАСПМ.
5. **Дегтярев Дмитрий Николаевич** - доктор медицинских наук, профессор, заместитель директора по научной работе ФГБУ «НМИЦ АГП им. В.И. Кулакова» Минздрава России, заведующий кафедрой неонатологии педиатрического факультета ФГАОУ ВО Первый МГМУ им. И.М. Сеченова МЗ РФ (Сеченовский Университет), член Совета Российского общества неонатологов
6. **Дегтярева Мария Григорьевна** - доктор медицинских наук, профессор РАН, профессор кафедры неонатологии Факультета дополнительного профессионального образования ФГБОУ ВО «Российский национальный исследовательский медицинский университет им. Н.И. Пирогова» МЗ РФ
7. **Думинская Мария Викторовна** - врач невролог отделения неонатальной и детской неврологии Института неонатологии и педиатрии ФГБУ «НМИЦ АГП имени В.И. Кулакова» Минздрава России

8. **Зубков Виктор Васильевич** - доктор медицинских наук, директор Института неонатологии и педиатрии ФГБУ «НМИЦ АГП имени В.И. Кулакова» Минздрава России, профессор кафедры неонатологии Клинического института детского здоровья им. Н.Ф. Филатова ФГАОУ ВО «Первый МГМУ им. И.М. Сеченова» МЗ РФ (Сеченовский Университет), член Совета Российского общества неонатологов
9. **Ермилин Алексей Евгеньевич** - врач-клинический фармаколог Государственного бюджетного учреждения здравоохранения города Москвы «Научно-практический центр специализированной медицинской помощи детям имени В.Ф. Войно-Ясенецкого Департамента здравоохранения города Москвы», ассистент кафедры клинической фармакологии ФГБОУВО «Российский национальный исследовательский медицинский университет им. Н.И. Пирогова» МЗ РФ.
10. **Ионов Олег Вадимович** - доктор медицинских наук, заведующий ОРИТ имени проф. А.Г. Антонова Института неонатологии и педиатрии ФГБУ «НМИЦ АГП имени В.И. Кулакова» Минздрава России, профессор кафедры неонатологии Клинического института детского здоровья им. Н.Ф. Филатова ФГАОУ ВО «Первый МГМУ им. И.М. Сеченова» МЗ РФ (Сеченовский Университет), Председатель Российского общества неонатологов
11. **Киртбая Анна Ревазиевна** - доктор медицинских наук, заведующая по клинической работе ОРИТ имени проф. А.Г. Антонова Института неонатологии и педиатрии ФГБУ «НМИЦ АГП имени В.И. Кулакова» Минздрава России, профессор кафедры неонатологии Клинического института детского здоровья им. Н.Ф. Филатова ФГАОУ ВО «Первый МГМУ им. И.М. Сеченова» МЗ РФ (Сеченовский Университет), член Совета Российского общества неонатологов
12. **Ленюшкина Анна Алексеевна** - кандидат медицинских наук, заведующая ОРИТ№2 Института неонатологии и педиатрии ФГБУ «НМИЦ АГП имени В.И. Кулакова» Минздрава России, член Совета Российского общества неонатологов
13. **Нароган Марина Викторовна** – доктор медицинских наук, ведущий научный сотрудник отделения патологии новорожденных и недоношенных детей Института неонатологии и педиатрии ФГБУ «НМИЦ АГП им. акад. В.И. Кулакова» Минздрава России, профессор кафедры неонатологии Клинического института детского здоровья им. Н.Ф. Филатова ФГАОУ ВО «Первый МГМУ им. И.М. Сеченова» МЗ РФ (Сеченовский Университет), член Совета Российского общества неонатологов

14. **Притыко Андрей Георгиевич** - доктор медицинских наук, профессор, врач-нейрохирург Государственного бюджетного учреждения здравоохранения города Москвы «Научно-практический центр специализированной медицинской помощи детям имени В.Ф. Войно-Ясенецкого Департамента здравоохранения города Москвы».
15. **Рудакова Алеся Анатольевна** - старший научный сотрудник, врач анестезиолог-реаниматолог ОРИТ имени проф. А.Г. Антонова Института неонатологии и педиатрии ФГБУ «НМИЦ АГП имени В.И. Кулакова» Минздрава России, член Российского общества неонатологов
16. **Сапун Ольга Ильинична** - заведующая ОРИТН №2 ДККБ г. Краснодар, главный внештатный неонатолог МЗ Краснодарского края, член Совета Российского общества неонатологов
17. **Соловьева Янина Сергеевна** - врач-неонатолог Государственного бюджетного учреждения здравоохранения города Москвы «Научно-практический центр специализированной медицинской помощи детям имени В.Ф. Войно-Ясенецкого Департамента здравоохранения города Москвы».
18. **Ушакова Любовь Витальевна** – кандидат медицинских наук, врач невролог, заведующая отделением неонатальной и детской неврологии Института неонатологии и педиатрии ФГБУ «НМИЦ АГП имени В.И. Кулакова» Минздрава России.
19. **Филиппова Елена Александровна** - кандидат медицинских наук, заведующая отдела ультразвуковой диагностики Института неонатологии и педиатрии ФГБУ «НМИЦ АГП имени В.И. Кулакова» Минздрава России.
20. **Шарафутдинова Дияна Рашидовна** – кандидат медицинских наук, старший научный сотрудник, врач анестезиолог-реаниматолог ОРИТ имени проф. А.Г. Антонова Института неонатологии и педиатрии ФГБУ «НМИЦ АГП имени В.И. Кулакова» Минздрава России, доцент кафедры неонатологии Клинического института детского здоровья им. Н.Ф. Филатова ФГАОУ ВО «Первый МГМУ им. И.М. Сеченова» Минздрава России (Сеченовский Университет), член Российского общества неонатологов

Конфликт интересов отсутствует.

## **Приложение А2. Методология разработки клинических рекомендаций**

Методы, использованные для сбора/селекции доказательств: поиск в электронных базах данных.

Описание методов, использованных для сбора/селекции доказательств: доказательной базой для рекомендаций являлись публикации, вошедшие в Кокрановскую библиотеку, базы данных PubMed, EMBASE и MEDLINE, Scopus, Web of Science, e-library, clinicaltrial.gov, электронные библиотеки, клинические рекомендации, размещенные на ресурсах The National Institute for Health and Care Excellence, The European Association of Perinatal Medicine, The European Society for Pediatric Research, The European Foundation for the Care of Newborn Infants, The European Society for Neonatology. Глубина поиска составляла 45 лет.

Методы, использованные для оценки качества и силы доказательств:

- консенсус экспертов;
- оценка значимости в соответствии с рейтинговой схемой.

Шкалы оценки уровней достоверности доказательств (УДД) (Таблица П1) для методов диагностики, профилактики, лечения и реабилитации (диагностических, профилактических, лечебных, реабилитационных вмешательств) с расшифровкой и шкала оценки уровней убедительности рекомендаций (УУР) (Таблица П2) для методов профилактики, диагностики, лечения и реабилитации (профилактических, диагностических, лечебных, реабилитационных вмешательств).

Методы, использованные для анализа доказательств:

- обзоры опубликованных метаанализов;
- систематические обзоры с таблицами доказательств.

Описание методов, использованных для анализа доказательств.

При отборе публикаций, как потенциальных источников доказательств, использованная в каждом исследовании методология изучалась для того, чтобы убедиться в её валидности. Методологическое изучение базировалось на вопросах, которые сфокусированы на тех особенностях дизайна исследований, которые оказывают существенное влияние на валидность результатов и выводов.

Для минимизации потенциальных ошибок субъективного характера каждое исследование оценивалось независимо, по меньшей мере, двумя членами рабочей группы. Какие-либо различия в оценках обсуждались всей группой в полном составе. При невозможности достижения консенсуса привлекался независимый эксперт.

Экономический анализ:

Анализ стоимости не проводился, и публикации по фармакоэкономике не анализировались

Метод валидации рекомендаций:

- внешняя экспертная оценка;
- внутренняя экспертная оценка.

Описание метода валидации рекомендаций:

Настоящие рекомендации в предварительной версии были рецензированы независимыми экспертами, которых попросили прокомментировать, прежде всего, то, насколько интерпретация доказательств, лежащих в основе рекомендаций, доступна для понимания.

Получены комментарии со стороны врачей первичного звена и участковых педиатров в отношении доходчивости изложения рекомендаций и их оценки важности рекомендаций, как рабочего инструмента повседневной практики.

Предварительная версия была также направлена рецензенту, не имеющему медицинского образования, для получения комментариев, с точки зрения перспектив пациентов.

Комментарии, полученные от экспертов, тщательно систематизировались, и обсуждались председателем и членами рабочей группы. Каждый пункт обсуждался, и вносимые в результате этого изменения в рекомендации регистрировались. Если же изменения не вносились, то регистрировались причины отказа от внесения изменений.

Консультация и экспертная оценка:

Последние изменения в настоящих рекомендациях представлены для дискуссии в предварительной версии. Обновленная версия для широкого обсуждения была размещена на сайте Российского общества неонатологов (РОН) и Российская ассоциация специалистов перинатальной медицины (РАСПМ) [www.neonatology.pro](http://www.neonatology.pro) и [www.raspm.ru](http://www.raspm.ru) для того, чтобы все заинтересованные лица имели возможность принять участие в обсуждении и совершенствовании рекомендаций.

Проект рекомендаций рецензирован независимыми экспертами, которых попросили прокомментировать, прежде всего, доходчивость и точность интерпретации доказательной базы, лежащей в основе рекомендаций.

Для окончательной редакции и контроля качества рекомендации были повторно проанализированы членами рабочей группы, которые пришли к заключению, что все



замечания и комментарии экспертов приняты во внимание, риск систематических ошибок при разработке рекомендаций сведен к минимуму.

**Целевая аудитория данных клинических рекомендаций:**

1. врачи-неонатологи
2. врачи-анестезиологи-реаниматологи
3. врачи-педиатры
4. врачи-акушеры-гинекологи
5. врачи-неврологи
6. врачи-нейрохирурги
7. студенты медицинских ВУЗов
8. обучающиеся в интернатуре и ординатуре

**Таблица 1.** Шкала оценки уровней достоверности доказательств (УДД) для методов диагностики (диагностических вмешательств)

УДД	Расшифровка
1	Систематические обзоры исследований с контролем референсным методом или систематический обзор рандомизированных клинических исследований с применением мета-анализа
2	Отдельные исследования с контролем референсным методом или отдельные рандомизированные клинические исследования и систематические обзоры исследований любого дизайна, за исключением рандомизированных клинических исследований, с применением мета-анализа
3	Исследования без последовательного контроля референсным методом или исследования с референсным методом, не являющимся независимым от исследуемого метода или нерандомизированные сравнительные исследования, в том числе когортные исследования
4	Несравнительные исследования, описание клинического случая
5	Имеется лишь обоснование механизма действия или мнение экспертов

**Таблица 2.** Шкала оценки уровней достоверности доказательств (УДД) для методов профилактики, лечения, медицинской реабилитации, в том числе основанных на использовании природных лечебных факторов (профилактических, лечебных, реабилитационных вмешательств)

УДД	Расшифровка
1	Систематический обзор РКИ с применением мета-анализа
2	Отдельные РКИ и систематические обзоры исследований любого дизайна, за исключением РКИ, с применением мета-анализа
3	Нерандомизированные сравнительные исследования, в т.ч. когортные исследования
4	Несравнительные исследования, описание клинического случая или серии случаев,

	исследования «случай-контроль»
5	Имеется лишь обоснование механизма действия вмешательства (доклинические исследования) или мнение экспертов

**Таблица 3.** Шкала оценки уровней убедительности рекомендаций (УУР) для методов профилактики, диагностики, лечения, медицинской реабилитации, в том числе основанных на использовании природных лечебных факторов (профилактических, диагностических, лечебных, реабилитационных вмешательств)

УУР	Расшифровка
А	Сильная рекомендация (все рассматриваемые критерии эффективности (исходы) являются важными, все исследования имеют высокое или удовлетворительное методологическое качество, их выводы по интересующим исходам являются согласованными)
В	Условная рекомендация (не все рассматриваемые критерии эффективности (исходы) являются важными, не все исследования имеют высокое или удовлетворительное методологическое качество и/или их выводы по интересующим исходам не являются согласованными)
С	Слабая рекомендация (отсутствие доказательств надлежащего качества (все рассматриваемые критерии эффективности (исходы) являются неважными, все исследования имеют низкое методологическое качество и их выводы по интересующим исходам не являются согласованными)

#### **Порядок обновления клинических рекомендаций.**

Механизм обновления клинических рекомендаций предусматривает их систематическую актуализацию – не реже чем один раз в три года, а также при появлении новых данных с позиции доказательной медицины по вопросам диагностики, лечения, профилактики и реабилитации конкретных заболеваний, наличии обоснованных дополнений/замечаний к ранее утверждённым КР, но не чаще 1 раза в 6 месяцев.

**Приложение А3. Справочные материалы, включая соответствие показаний к применению и противопоказаний, способов применения и доз лекарственных препаратов, инструкции по применению лекарственного препарата**

**Приложение А3.1 Связанные документы**

1. Федеральный закон «Об основах охраны здоровья граждан в Российской Федерации» от 21.11.2011 № 323 ФЗ.
2. МЗ РФ, Приказ от 10 мая 2017 г. N 203н «Об утверждении критериев оценки качества медицинской помощи».
3. Международная классификация болезней, травм и состояний, влияющих на здоровье, 10-го пересмотра (МКБ-10) (Всемирная организация здравоохранения) версия 2019.
4. Приказ Минздрава России от 13.10.2017 N 804н (ред. от 24.09.2020, с изм. от 26.10.2022) "Об утверждении номенклатуры медицинских услуг".
5. Распоряжение Правительства РФ от 31.12.2018 N 3053-р (ред. от 20.02.2024) «Об утверждении перечня медицинских изделий, имплантируемых в организм человека при оказании медицинской помощи в рамках программы государственных гарантий бесплатного оказания гражданам медицинской помощи, а также перечня медицинских изделий, отпускаемых по рецептам на медицинские изделия при предоставлении набора социальных услуг».
6. Приказ Минздрава России от 17.04.2025 № 222н «Об утверждении Порядка оказания медицинской помощи по профилю «неонатология» (Зарегистрировано в Минюсте России 02.06.2025 N 82516).
7. Об утверждении перечня жизненно необходимых и важнейших лекарственных препаратов, а также перечней лекарственных препаратов для медицинского применения и минимального ассортимента лекарственных препаратов, необходимых для оказания медицинской помощи. (Распоряжение Правительства РФ от 12 октября 2019 г. N 2406-р).

## Приложение А3.2. Классификация внутрижелудочковых кровоизлияний

Классификация внутрижелудочковых кровоизлияний [59–62]

	Papile L. et all. 1978г	РАСПМ 2000г	J.Volpe 2008г
ВЖК 1	Одно- или двустороннее СЭК на уровне герминативного матрикса	СЭК	Кровоизлияние, ограниченное герминативным матриксом
ВЖК 2	Прорыв кровоизлияния в полость желудочка без его расширения	СЭК в сочетании с ВЖК	Кровоизлияния в полость желудочка без его расширения
ВЖК 3	ВЖК с расширением желудочковой системы	ВЖК в сочетании с паренхиматозным	ВЖК с острой дилатацией желудочков
ВЖК 4	Прорыв ВЖК в перивентрикулярную паренхиму	-	-

Перивентрикулярный геморрагический инфаркт (ПГИ) – геморрагический некроз перивентрикулярного белого вещества, обусловленный нарушением венозного оттока по терминальной и медуллярным венам, дренирующим белое вещество головного мозга. ПГИ может быть осложнением ВЖК, как правило, возникает в период от нескольких часов до нескольких дней после первоначального кровотечения

### Приложение А3.3 Ультразвуковое исследование головного мозга (нейросонография)

При подозрении на внутрижелудочковое кровоизлияние ультразвуковое исследование головного мозга проводится по стандартной методике [14,47,219–223].

Через **большой родничок**, меняя положение и угол наклона УЗ-датчика, осматривают мозг во фронтальных (коронарных), в срединном (сагиттальном) и в парасагиттальных сечениях. В этих сечениях хорошо видны боковые и третий желудочки мозга, перивентрикулярные и центральные отделы лобных и теменных долей, зрительные бугры и базальные ганглии. Область герминативного матрикса (источника ВЖК у недоношенных новорожденных), расположенная в верхнем отделе каудо-таламической борозды, прицельно оценивается в коронарном сечении на уровне отверстий Монро и в парасагиттальном сечении через медиальные отделы головок хвостатого ядра и через боковой желудочек.

Визуализация затылочных долей и структур задней черепной ямки через большой родничок, как правило, бывает затруднена из-за большой глубины расположения и особенностей анатомического строения этих отделов. Для детальной оценки этих отделов сканирование мозга проводится через дополнительные акустические доступы. Через **заднебоковой (сосцевидный) родничок** можно получить более точное изображение четвертого желудочка, мозжечка, большой цистерны мозга, а также просвет поперечного и сигмовидного синусов. Паренхиму затылочных долей и задние рога боковых желудочков лучше всего видно через **задний (малый) родничок**. Через **переднебоковой (клиновидный) родничок** в аксиальных сечениях можно оценить просвет третьего желудочка, водопровод мозга, зрительные бугры, средний мозг и височные доли полушарий.

Ультразвуковая диагностика внутримозговых кровоизлияний основана на выявлении гиперэхогенных тромбов в просвете ликворной системы или гиперэхогенных очагов в паренхиме мозга. При УЗИ гиперэхогенными называют структуры или очаги, яркость которых превышает или равна яркости сосудистых сплетений.

Наиболее яркими гиперэхогенные сгустки крови выглядят в острую стадию кровоизлияния, т.е. в период между 4 - 6 часами и 3 днями после начала кровотечения. Позднее в результате лизиса эхогенность (плотность) кровяных сгустков постепенно снижается. В подострую фазу кровоизлияния тромбы становятся изоэхогенными, а позже гипоехогенными (имеют гипоехогенную центральную часть и гиперэхогенные края). В самой ранней, в острейшей фазе кровоизлияния несвернувшаяся, смешанная с ликвором

кровь, выглядит гипо- или изоэхогенной. Заподозрить острейшую фазу ВЖК можно только при визуализации движения частиц ликвора в желудочках и при остром их расширении.

Таким образом, ультразвуковая картина ВЖК меняется во времени и проходит следующие стадии: 1) анэхогенная стадия (0 – 6 часов); 2) стадия гиперэхогенного тромба (до 10 дней); 3) стадия изоэхогенного тромба (11–20 дней); 4) стадия гипоехогенного тромба (до 30–40 дней) и 5) стадия резидуальных изменений с формированием в течение 2–3 месяцев вентрикуломегалии, внутрижелудочковых спаек и др.

Ультразвуковые характеристики кровяного сгустка позволяют ориентировочно определить время развития кровоизлияния, что особенно важно при антенатальном ВЖК, выявленном после рождения ребенка. Ретроспективно диагностировать и предположить антенатальное возникновение ВЖК можно при выявлении гиперэхогенных стенок желудочков мозга. Уплотнение эпендимального слоя происходит в результате реактивного (асептического) вентрикулита через 10-14 дней после развития ВЖК, и, если оно выявлено в первые дни после рождения, можно сделать вывод об его антенатальном происхождении. Но следует учитывать, что гиперэхогенная эпендима также может быть проявлением септического вентрикулита при менингите и менингоэнцефалите.

Результаты УЗИ головного мозга позволяют оценить тяжесть ВЖК, но существующие одновременно разные классификации по-разному определяют степень кровоизлияния. Наиболее современная и научно обоснованная классификация J.Volpe (2008) выделяет 3 степени кровоизлияния из герминативного матрикса: кровоизлияние, ограниченное зародышевым матриксом - это ВЖК I степени, интравентрикулярное кровоизлияние без дилатации желудочков - это ВЖК II степени, а кровоизлияние с острой дилатацией желудочков - ВЖК III степени.

Гиперэхогенные геморрагические очаги в перивентрикулярной зоне при ВЖК ранее классифицировали как IV степень кровоизлияния (Papille L. et al.). Но, так как эти геморрагические очаги являются перивентрикулярным геморрагическим инфарктом (ПГИ), связанным с компрессией мозговых вен, а не следствием прорыва крови из желудочков в паренхиму, в современную классификацию ВЖК они не входят, и отмечаются как отдельное поражение.

**I степень ВЖК** - кровоизлияние, ограниченное зародышевым матриксом (субэпендимальное кровоизлияние). В просвете желудочков и на сосудистом сплетении крови нет. При ультразвуковом исследовании субэпендимальная гематома наиболее часто выявляется в коронарном сечении на уровне отверстий Монро и в парасагиттальном

сечении, проходящем через медиальные отделы головки хвостатого ядра в виде овального гиперэхогенного очага, расположенного в верхнем отделе каудоталамической борозды. Значительно реже, у глубоко недоношенных, рожденных до 27 недели, субэпендимальная гематома может располагаться позади каудоталамической вырезки. Размеры субэпендимальных гематом variabelны, при больших размерах они могут сдавливать отверстие Монро и вызывать частичную обструкцию бокового желудочка. В результате лизиса субэпендимального кровоизлияния происходит ретракция сгустка и прогрессирующее снижение его эхогенности. Большие субэпендимальные кровоизлияния часто разжижаются с образованием субэпендимальной кисты. Постгеморрагические субэпендимальные кисты бывает трудно отличить от врожденных герминолитических кист.

**II степень ВЖК** – это кровоизлияние в просвет желудочка без его острой дилатации. На УЗИ в не расширенном желудочке определяется гиперэхогенный тромб, который занимает менее 50% объема бокового желудочка. На ВЖК II степени обычно указывают небольшие тромбы, расположенные в переднем роге бокового желудочка впереди от отверстия Монро или в затылочном роге. В сомнительных ситуациях для улучшения визуализации затылочных рогов и выявления тромбов в их просвете следует проводить дополнительное сканирование через задний и заднебоковой родничок. Идентификация небольшого количества крови при ВЖК II может быть сложной задачей, так как небольшие тромботические наложения бывает трудно с уверенностью отличить от сосудистого сплетения. Расширенное, асимметрично гиперэхогенное или «узловатое» сосудистое сплетение подозрительно в отношении ВЖК. Использование режима энергетического доплеровского картирования (ЭДК) может помочь отличить васкуляризированное сосудистое сплетение от бессосудистых тромботических наложений.

В сомнительных случаях диагноз ВЖК может быть подтвержден при выявлении уплотнения стенок боковых желудочков, которое появляются через 10 – 14 дней после развития ВЖК. ВЖК II степени обычно полностью разрешается за несколько недель и редко вызывает вентрикуломегалию

**III степень ВЖК** – это массивное кровоизлияние в желудочек, которое вызывает его острую дилатацию. ВЖК III степени диагностируется легче, чем ВЖК II степени, так как в расширенных желудочках сгустки крови обнаружить проще. Дилатация желудочков при ВЖК III возникает из-за острого растяжения желудочка излившейся кровью, объем внутрижелудочкового кровоизлияния достигает максимальных размеров в течении

нескольких дней. Тромбы при ВЖК III степени хорошо видны, заполняют более 50% просвета одного или двух боковых желудочков (хотя измерить объем кровяного сгустка при УЗИ невозможно). ВЖК классифицирует как III степень, если желудочек расширился в течении первых 3х дней от начала кровоизлияния и ширина переднего рога (АНВ) превышает 6 мм. Острую дилатацию желудочков при ВЖК III степени следует отличать от постгеморрагической вентрикуломегалии, которая возникает позже - через 7 - 10 дней из-за обструкции ликворных путей или через несколько недель, из-за гиперсекреции и нарушения резорбции ликвора.

При массивном ВЖК кровь из боковых желудочков перемещается в третий и в четвертый желудочки, а затем через отверстия Люшка и Мажанди поступает в субарахноидальное пространство задней черепной ямки. Увидеть тромбы в просвете третьего желудочка можно через большой родничок в сагиттальном и в коронарных сечениях, и через переднебоковой (клиновидный) родничок в аксиальном сечении. В аксиальном сечении тромбы в третьем желудочке видны наиболее четко, что позволяет определить его проходимость. Кровь в просвете четвертого желудочка, в большой цистерне мозга и вокруг поверхности мозжечка легче всего определить при сканировании через сосцевидный (заднебоковой) родничок.

### ***Перивентрикулярный геморрагический инфаркт***

Перивентрикулярный геморрагический инфаркт (ПГИ) считается частью спектра ВЖК и обычно развивается в течение нескольких дней после его начала. Развитие ПГИ обусловлено нарушением венозного оттока по терминальным венам, которое приводит к венозному застою и ишемии в перивентрикулярном белом веществе с последующим геморрагическим пропитыванием. Характерной ультразвуковой картиной ПГИ является гиперэхогенная зона с четкими неровными контурами шаровидной или треугольной («веерообразной») формы в перивентрикулярном белом веществе. ПГИ может быть в виде крупного или небольшого гиперэхогенного очага в белом веществе или в виде множественных мелких очагов, расположенных по ходу мозговых вен. ПГИ может сообщаться или не сообщаться с боковым желудочком. Размер и расположение ПГИ зависят от того, какая вена закупорена. При обструкции большого количества вен может развиваться обширный односторонний или двусторонний ПГИ.

Очаги геморрагического пропитывания при ПГИ постепенно лизируются с формированием кист в перивентрикулярном белом веществе. ПГИ шаровидной формы чаще трансформируются в порэнцефалическую кисту. ПГИ треугольной формы и мелкоочаговые инфаркты обычно превращаются в множественные кисты, не



сообщающиеся или частично сообщающиеся с боковым желудочком, которые могут быть ошибочно приняты за кисты при перивентрикулярной лейкомаляции. Кисты, возникшие в результате ПГИ, сохраняются долго, часто одиночные и асимметричные. В отличие от них, кисты при перивентрикулярной лейкомаляции (ПВЛ) обычно симметричные, расположенные преимущественно в задних отделах перивентрикулярной области, исчезают они как правило к 4 – 5 месяцу жизни.

**Внутрижелудочковое кровоизлияние доношенных и поздних недоношенных новорожденных** не входит в приведенную выше классификацию кровоизлияний из герминативного матрикса, так как имеет совсем другую природу и другой источник. Оно развивается при разрыве вен сосудистых сплетений, т.е. является кровоизлиянием из сосудистого сплетения. Причиной ВЖК доношенных новорожденных чаще всего является родовая травма или церебральный сино-венозный тромбоз, а также тяжелые коагулопатии. Ультразвуковое исследование выявляет в просвете желудочков гиперэхогенные сгустки крови в виде тромботических наложений на сосудистом сплетении или в виде отдельно лежащих тромбов. Расширение боковых желудочков при кровоизлиянии из сосудистых сплетений может варьировать, но чаще всего небольшое. ВЖК, связанное с родовой травмой, выявляется при УЗИ мозга, проведенном в первые дни жизни ребенка, часто сочетается с признаками субарахноидального кровоизлияния (в виде гиперэхогенных затеков крови в глубь борозд по конвексительной и медиальной поверхности полушарий). При тяжелой родовой травме ВЖК может сочетаться и с эпидуральным и с паренхиматозным кровоизлиянием.

Более позднее развитие ВЖК у доношенных и поздних недоношенных новорожденных может быть связано с церебральным сино-венозным тромбозом. Ультразвуковое исследование, проведенное высокочастотным линейным датчиком может выявить тромбы в просвете верхнего сагиттального синуса или в просвете поперечного синуса (при исследовании через заднебоковой родничок). Тромбоз прямого синуса и глубоких вен мозга при УЗИ увидеть нельзя, но его можно заподозрить при сочетании ВЖК с кровоизлиянием в зрительный бугор или с геморрагическим инфарктом в глубоком белом веществе.

ВЖК как недоношенных, так и доношенных новорожденных может привести к развитию **постгеморрагической вентрикуломегалии**. Выявить ее формирование и прогрессирование можно при динамическом измерении боковых желудочков. Наиболее надежными параметрами для оценки размеров боковых желудочков являются желудочковый (вентрикулярный) индекс (VI) и ширина переднего рога (АНВ), которые

измеряют при сканировании через большой родничок в коронарном сечении, проходящем через отверстия Монро.

Вентрикулярный индекс (VI) измеряется как горизонтальное расстояние между серпом мозга (средней линией межполушарной щели) и самой латеральной стенкой переднего рога в коронарной плоскости сканирования на уровне отверстия Монро. Вентрикулярный индекс VI обычно измеряется отдельно для левого и правого боковых желудочков, но может быть измерен и суммационный вентрикулярный индекс. Вентрикулярный индекс увеличивается с возрастом (с гестационным и с постнатальным). О расширении боковых желудочков говорят, когда значение вентрикулярного индекса превышает 97 процентиль.

Ширина переднего рога (АНВ) измеряется в коронарной плоскости на уровне отверстия Монро как максимальная ширина переднего рога по диагонали, измеренная в его самом широком месте. Ширина переднего рога измеряется для обоих боковых желудочков, с возрастом она не меняется и у большинства здоровых новорожденных не превышает 3 мм. Ширина переднего рога 6 мм и более расценивается как вентрикуломегалия. При формировании гидроцефалии боковые желудочки округляются, поэтому ширина переднего рога увеличивается раньше, чем вентрикулярный индекс.

Отсутствие значительного расширения передних рогов боковых желудочков иногда приводит к недооценке тяжести постгеморрагической вентрикуломегалии, так как в первую очередь при гидроцефалии расширяются задний рог и антральная часть бокового желудочка. Для оценки задних отделов боковых желудочков в парасагиттальной плоскости измеряется таламо-окципитальная дистанция (TOD).

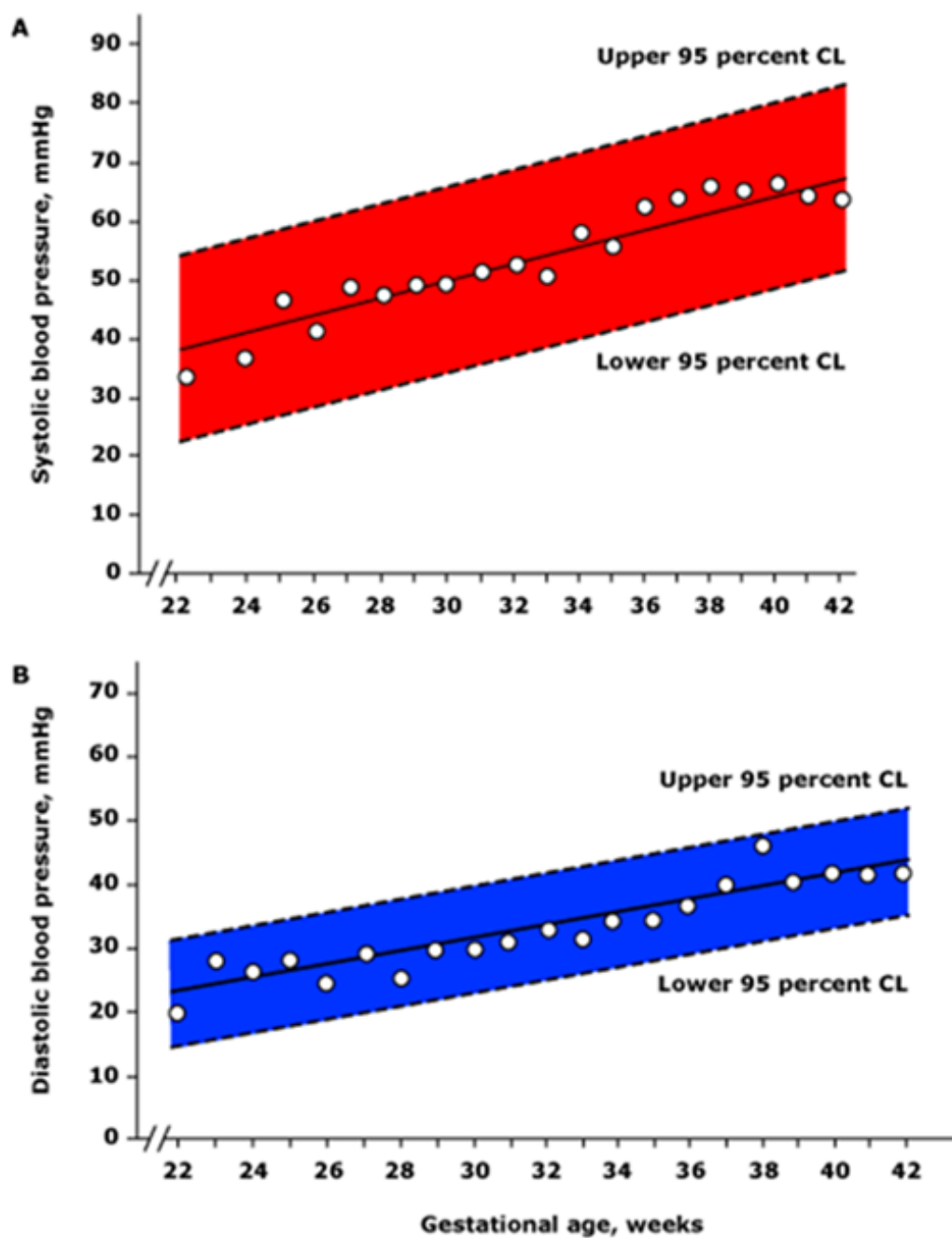
К общим признакам тяжелой постгеморрагической вентрикуломегалии относят закругление верхнего края лобных рогов боковых желудочков в коронарных плоскостях («баллонирование») и округление переднего контура третьего желудочка в сагиттальной плоскости.

**Ультразвуковое дуплексное сканирование транскраниальное артерий и вен (ультразвуковая доплерография)** у детей раннего возраста позволяет оценить состояние кровотока по передней, средней и задней мозговым артериям, по глубоким венам мозга, по верхнему сагиттальному, прямому и поперечному синусам. Тяжелые степени ВЖК и перивентрикулярный геморрагический инфаркт сопровождаются изменениями мозгового кровотока и доплерографических показателей, но характер и выраженность этих изменений зависит от многих факторов. На фоне несформированной системы ауторегуляции у недоношенных детей на доплеровские показатели помимо ВЖК влияет наличие гемодинамически значимого артериального протока, легочной

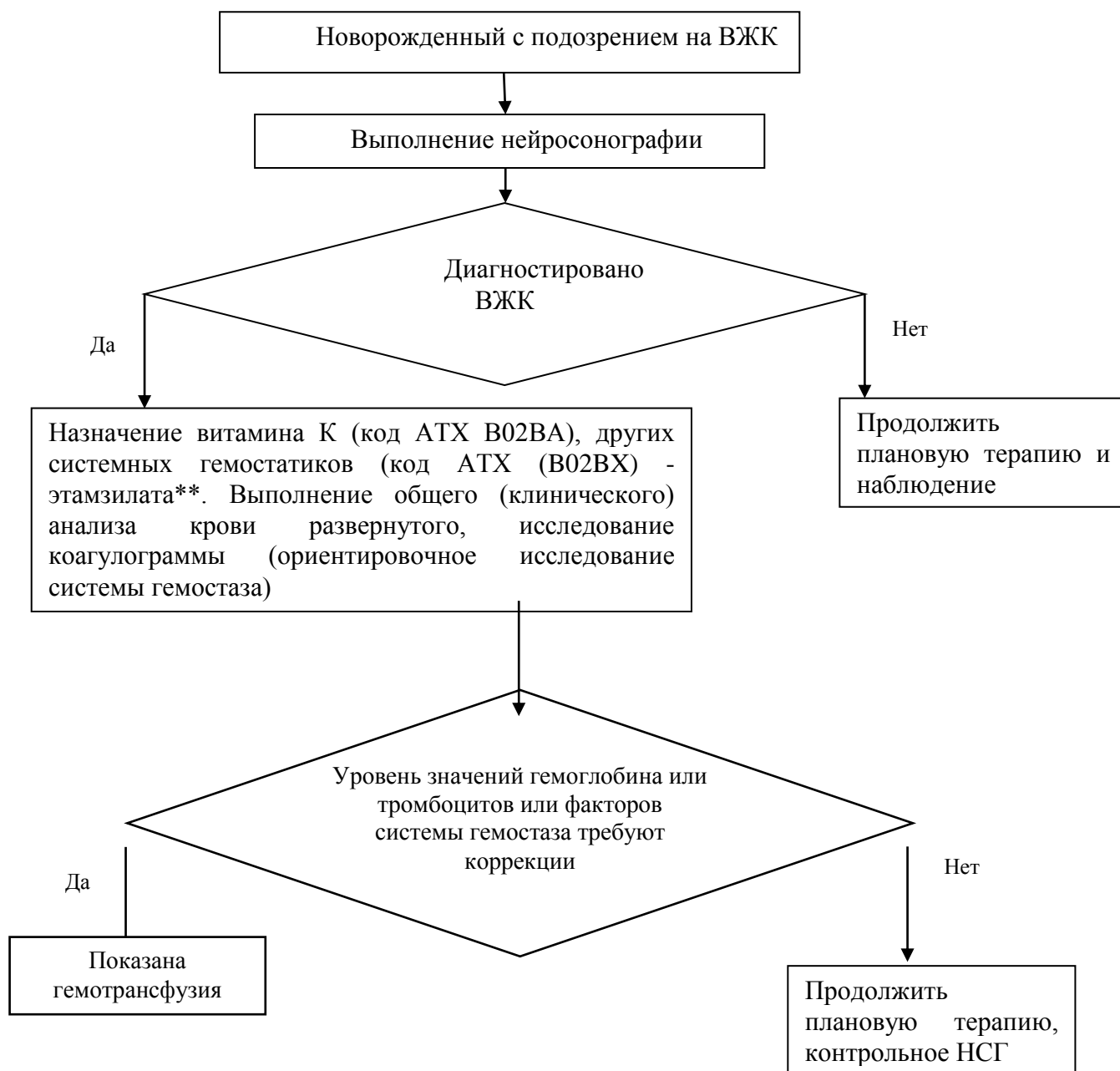
гипертензии, снижение сократительной способности миокарда, изменения газового состава и рН крови, внутричерепная гипертензия, сопутствующие соматические заболевания, применяемые лекарственные препараты и многие другие факторы. Поэтому рутинное определение доплеровских параметров кровотока в церебральных артериях для прогнозирования повреждения головного мозга и отдаленных исходов неврологического развития у недоношенных детей малоинформативно. Наиболее часто в острейшую фазу массивного ВЖК отмечается вазодилатация и снижение индексов периферического сопротивления в артериях головного мозга. На 2 – 3 день после развития ВЖК вазопарез сменяется вазоспазмом, индексы периферического сопротивления увеличиваются. Выраженность и длительность вазоспазма при ВЖК переменна. Наиболее стойкий и тяжелый вазоспазм развивается на фоне прогрессирующей постгеморрагической гидроцефалии.

## Приложение А3.4 Артериальное давление (мм.рт.ст.)

Показатели АД (Zubrow AB. et.al. 1995)



## Приложение Б. Алгоритмы действий врача



## **Приложение В. Информация для пациента**

Внутрижелудочковое кровоизлияние (ВЖК) — это кровоизлияние в желудочки головного мозга. Желудочки головного мозга (их всего 4) заполнены ликвором. Ликвор — своеобразная биологическая жидкость, отличающаяся от всех остальных жидкостей организма, необходима для правильного функционирования мозговой ткани. Ликвор образуется в желудочках мозга, затем перетекает в подбололочные пространства головного и спинного мозга и всасывается там в кровеносную систему.

В силу незрелости, у недоношенных детей имеется опасность разрыва хрупких сосудов головного мозга и развитие кровоизлияния в головной мозг, и наиболее часто это кровоизлияние происходит в желудочки головного мозга. Чем меньше гестационный возраст ребенка, тем выше частота ВЖК. Особенно высока встречаемость ВЖК у детей, рожденных до 28 недели гестации. Как правило, ВЖК развиваются в течение первых 3 дней после рождения ребенка.

Диагностируется ВЖК с помощью УЗИ головного мозга (нейросонографии — НСГ). Диагностика и лечение ВЖК проводится в условиях стационара. Различают три степени ВЖК.

ВЖК 1 степени — это небольшое кровоизлияние, которое не приводит к осложнениям и не требует лечения. Однако, необходимо повторное проведение нейросонографии, чтобы убедиться, что кровоизлияние не прогрессирует и затем переходит в стадию разрешения. Неблагоприятного влияния на развитие ребенка ВЖК 1 степени не оказывает. После выписки из стационара необходимо наблюдение врача-невролога по месту жительства в плановом порядке.

ВЖК 2 и, особенно, 3 степени — это уже более значительные кровоизлияния, которые могут повлиять как на состояние ребенка, так и привести к осложнениям. При ВЖК 2 степени наблюдается излитие крови в желудочек, в связи с чем может произойти увеличение размеров желудочков (вентрикуломегалия). При ВЖК 3 степени кровоизлияние происходит в желудочек и в окружающее желудочек вещество мозга (перивентрикулярную область). Развитие ВЖК 2 и 3 степени могут ухудшить общее состояние ребенка, привести к остановке дыхания и нарушению сердечной функции. Также возможно развитие судорог. Лечение проводится в стационаре, в специализированных отделениях, с учетом всех развивающихся симптомов.

При массивном излитии крови в желудочки мозга повышается опасность возникновения основного осложнения — окклюзионной гидроцефалии. К сожалению, в настоящее время нет средств, которые могут предотвратить это осложнение.

Окклюзионная гидроцефалия (водянка мозга) характеризуется прогрессирующим расширением желудочков мозга в результате нарушения оттока ликвора. Закупорка путей оттока ликвора происходит из-за разрастания определенных клеток в стенках желудочков под раздражающим влиянием крови и продуктов ее распада. Таким образом, ликвор продолжает образовываться в желудочках мозга, но поскольку пути оттока закупорены, ликвор все больше и больше накапливается в желудочках, приводя к поступательному их расширению и повышению внутричерепного давления. В таких случаях требуется нейрохирургическая помощь. В начале могут проводиться вентрикулярные пункции (проколы желудочка мозга) с целью удаления излишка ликвора, могут также устанавливаться временные дренажи (трубочки для отвода ликвора) в желудочек мозга. Когда состояние ребенка позволит, тогда проводится основной этап нейрохирургического лечения, который должен обеспечить постоянный отвод ликвора из желудочков.

Прогноз для развития ребенка при ВЖК 2 и 3 степени определяется степенью повреждения вещества головного мозга и наличием окклюзионной гидроцефалии. При ВЖК 2 степени без гидроцефалии высока вероятность последующего благоприятного развития ребенка. При ВЖК 3 степени, а также, если развивается окклюзионная гидроцефалия, повышается риск нарушения психомоторного развития ребенка, формирования детского церебрального паралича, эпилепсии.

## Приложение Г1-ГN. Шкалы оценки, вопросники и другие оценочные инструменты состояния пациента, приведенные в клинических рекомендациях

### Приложение Г1. Оценка новорожденного по шкале Апгар

**Название на русском языке:** Оценка новорожденного по шкале Апгар<sup>4</sup>

**Оригинальное название:** The Apgar Score

**Источник (официальный сайт разработчиков, публикация с валидацией):** Apgar V, Holaday DA, James LS, Weisbrot IM, Berrien C. Evaluation of the newborn infant-second report. JAMA. 1958; 168 (15): 1985–1988. doi:10.1001/jama.1958.03000150027007 [224]

**Тип:** шкала оценки

**Назначение:** оценка состояния новорожденного ребенка после рождения

**Содержание (шаблон):**

Признак	0 баллов	1 балл	2 балла
ЧСС	Сердцебиение отсутствует	Меньше 100 в минуту	100 и более в минуту
Дыхание	Отсутствует	Брадикардия, нерегулярное	Активное регулярное, громкий крик и плач
Мышечный тонус	Конечности свисают	Некоторое сгибание конечностей, слабые движения	Активные движения
Рефлекторная возбудимость (реакция на раздражение при санации ВДП, раздражение подошв)	Реакция отсутствует	Гримаса	Кашель или чихание
Окраска кожи	Генерализованная бледность или генерализованный цианоз	Розовая окраска тела и синюшная конечностей (Акроцианоз)	Розовая окраска всего тела и конечностей

---

<sup>4</sup> Методическое письмо «Реанимация и стабилизация состояния новорожденных детей в родильном зале». Под ред. Байбариной Е.Н. М.: Министерство здравоохранения РФ; 2020.



#### Ключ интерпретации оценки по шкале Апгар

Оценка 4-7 баллов через 1 мин после рождения соответствует средней и умеренной асфиксии при рождении (P21.1), 0-3 балла через 1 мин после рождения - тяжелой асфиксии (P21.0). Несмотря на то что по МКБ-10 сумма 7 баллов через 1 мин после рождения соответствует асфиксии средней и умеренной тяжести, нецелесообразно выставлять этот диагноз, поскольку оценка 7 баллов по шкале Апгар к концу 1-й минуты не является клинически и/или прогностически значимой.