



МИНИСТЕРСТВО
ЗДРАВООХРАНЕНИЯ
РОССИЙСКОЙ ФЕДЕРАЦИИ

Клинические рекомендации

Вульварные интраэпителиальные неоплазии

Кодирование по N90.0-90.3, N84.3, N90.4, N90.6, N90.7, N90.8
Международной статистической
классификации болезней и
проблем, связанных со
здоровьем:

Возрастная группа: Взрослые и дети

Год утверждения: 2025

Разработчик клинической рекомендации:

- ООО «Российское общество акушеров-гинекологов (РОАГ)»

Оглавление

Список сокращений

Термины и определения

1. Краткая информация по заболеванию или состоянию (группы заболеваний или состояний)
 - 1.1 Определение заболевания или состояния (группы заболеваний или состояний)
 - 1.2 Этиология и патогенез заболевания или состояния (группы заболеваний или состояний)
 - 1.3 Эпидемиология заболевания или состояния (группы заболеваний или состояний)
 - 1.4 Особенности кодирования заболевания или состояния (группы заболеваний или состояний) по Международной статистической классификации болезней и проблем, связанных со здоровьем
 - 1.5 Классификация заболевания или состояния (группы заболеваний или состояний)
 - 1.6 Клиническая картина заболевания или состояния (группы заболеваний или состояний)
2. Диагностика заболевания или состояния (группы заболеваний или состояний), медицинские показания и противопоказания к применению методов диагностики
 - 2.1 Жалобы и анамнез
 - 2.2 Физикальное обследование
 - 2.3 Лабораторные диагностические исследования
 - 2.4 Инструментальные диагностические исследования
 - 2.5 Иные диагностические исследования
3. Лечение, включая медикаментозную и немедикаментозную терапии, диетотерапию, обезболивание, медицинские показания и противопоказания к применению методов лечения
4. Медицинская реабилитация и санаторно-курортное лечение, медицинские показания и противопоказания к применению методов медицинской реабилитации, в том числе основанных на использовании природных лечебных факторов
5. Профилактика и диспансерное наблюдение, медицинские показания и противопоказания к применению методов профилактики
6. Организация оказания медицинской помощи
7. Дополнительная информация (в том числе факторы, влияющие на исход заболевания или состояния)

Критерии оценки качества медицинской помощи

Список литературы

Приложение А1. Состав рабочей группы по разработке и пересмотру клинических рекомендаций

Приложение А2. Методология разработки клинических рекомендаций

Приложение А3. Справочные материалы, включая соответствие показаний к применению и противопоказаний, способов применения и доз лекарственных препаратов, инструкции по применению лекарственного препарата

Приложение Б. Алгоритмы действий врача

Приложение В. Информация для пациента

Приложение Г1-ГN. Шкалы оценки, вопросники и другие оценочные инструменты состояния пациента, приведенные в клинических рекомендациях

Список сокращений

| | |
|---------|--|
| VIN | Vulval Intraepithelial Neoplasia - вульварная интраэпителиальная неоплазия |
| LSIL | Low-grade squamous intraepithelial lesions – плоскоклеточное интраэпителиальное поражение низкой степени |
| HSIL | High-grade squamous intraepithelial lesions – плоскоклеточное интраэпителиальное поражение высокой степени |
| dVIN | Differentiated vulvar intraepithelial neoplasia Дифференцированная вульварная интраэпителиальная неоплазия |
| uVIN | Usual type VIN usual vulvar intraepithelial neoplasia обычная вульварная интраэпителиальная неоплазия |
| БДУ | Без дополнительных уточнений |
| ВИЧ | Вирус иммунодефицита человека |
| ВПЧ | Вирус папилломы человека |
| ВОЗ | Всемирная Организация Здравоохранения |
| ВПЧ ВКР | Вирус папилломы человека высокого канцерогенного риска |
| ИГХ | Иммуногистохимическое исследование |
| КПЛ | Красный плоский лишай |
| МКБ-10 | Международная классификация болезней травм, и состояний, влияющих на здоровье 10-го пересмотра |
| СЛВ | Склерозирующий лишай вульвы |
| DEVIL | Differentiated exophytic vulvar intra-epithelial lesion Дифференцированное экзофитное интраэпителиальное поражение вульвы |
| VSCC | Vulvar Squamous Cell Carcinoma Плоскоклеточный рак вульвы |
| VAAD | Vulvar Acanthosis with Altered differentiation Вульварный акантоз с нарушением дифференцировки |
| VaIN | Vaginal Intraepithelial Neoplasia - вагинальная интраэпителиальная неоплазия |
| AIN | Anal Intraepithelial Neoplasia - интраэпителиальная неоплазия анального канала |

Термины и определения

См. раздел 1.1.

1. Краткая информация по заболеванию или состоянию (группе заболеваний или состояний)

1.1. Определение заболевания или состояния (группы заболеваний или состояний)

Вульварная интраэпителиальная неоплазия (vulvar intraepithelial neoplasia, VIN) - это группа заболеваний вульвы, характеризующаяся пролиферацией атипичных базальных клеток и диспластическими изменениями в многослойном плоском эпителии вульвы [1,2].

LSIL вульвы - Плоскоклеточные интраэпителиальные поражения вульвы низкой степени - включает в себя плоские кондиломы вульвы или другие проявления ВПЧ-инфекции [1,2].

HSIL вульвы - Плоскоклеточные интраэпителиальные поражения вульвы высокой степени - включают в себя VIN II (вульварную интраэпителиальную неоплазию умеренной степени), VIN III (вульварную интраэпителиальную неоплазию тяжелой степени и внутриэпителиальный рак (carcinoma in situ)) [1,2].

dVIN – дифференцированная вульварная интраэпителиальная неоплазия [2,3,4].

DEVIL – дифференцированное экзофитное вульварное интраэпителиальное поражение [2, 5, 6, 7].

VAAD – вульварный акантоз с нарушением дифференцировки [2, 5,6,7].

1.2 Этиология и патогенез заболевания или состояния (группы заболеваний или состояний)

Имеются 2 гистологических подтипа VIN с различными путями этиопатогенеза, прогнозом и лечением:

1. Первый – LSIL и HSIL (ранее uVIN) - связаны с инфекцией ВПЧ. Возникает чаще у женщин в возрасте от 30 до 50 лет, средний возраст - 35 лет [8].
2. Второй - dVIN - не ассоциирован с ВПЧ, возникает на фоне хронических воспалительных дерматозов вульвы: чаще склерозирующего лишая вульвы (СЛВ). Чаще встречается у женщин старшей возрастной группы и имеет больший потенциал злокачественности [8, 9,10].

LSIL вульвы в 90% случаев связан с инфекцией ВПЧ 6 или 11 типа, к нему относят аногенитальные бородавки (остроконечные кондиломы [1, 11].

HSIL вульвы ассоциируется с **ВПЧ высокого канцерогенного риска**– 16, 18, 31, 33, 35, 39, 45, 51, 52, 56, 58, 66, 68 типами (ВПЧ 16 в >70% случаев). Распространенность ВПЧ в VIN составляет 86,7%, ВПЧ 16 - наиболее распространенный тип (77,2%), затем ВПЧ 33 типа (10,6%), ВПЧ 18 типа (2,6%) и ВПЧ 31 типа (1,2%) [11].

Онкогенез HSIL вульвы сопоставим с онкогенезом плоскоклеточного интраэпителиального поражения тяжелой степени (HSIL) шейки матки, влагалища и анального канала [8, 9, 10].

dVIN и ВПЧ-неассоциированный плоскоклеточный рак вульвы возникают в основном в области СЛВ. Механизмы развития включают хроническое воспаление, ишемический и окислительный стресс, мутации p53 [11, 41]. Также триггером для воспаления и развития неоплазии являются изменение баланса в комменсальных микробах на фоне нарушения микробиома вульвы и влагалища. dVIN является предшественником ВПЧ-неассоциированного плоскоклеточного инвазивного рака вульвы [12, 13].

1.3 Эпидемиология заболевания или состояния (группы заболеваний или состояний)

Частота HSIL вульвы значительно выше, чем dVIN (90–95 % против 5–10 % соответственно), однако вероятность прогрессирования до плоскоклеточного рака вульвы

(VSCC) выше в группе женщин с dVIN (10% и 50% соответственно). При этом HSIL вульвы чаще встречается у молодых женщин, а dVIN – в постменопаузе [9, 10, 14, 15].

За последние 20 лет заболеваемость HSIL увеличилась приблизительно на 40%, прирост заболеваемости при этом в большей степени связан с ВПЧ-неассоциированными поражениями.

Частота HSIL вульвы составляет от 2,5 до 8,8 на 100 тыс. женщин и может трансформироваться в VSCC, связанный с ВПЧ. Частота прогрессирования HSIL в VSCC наблюдается у 3-5% пациенток, получающих лечение и у 10% - без лечения [11]. У женщин с HSIL чаще наблюдается анальная плоскоклеточная карцинома и ее предшественники вследствие общих этиологических факторов, главным образом – ВПЧ инфекции [16].

1.4 Особенности кодирования заболевания или состояния (группы заболеваний или состояний) по Международной статистической классификации болезней и проблем, связанных со здоровьем

По МКБ-10 VIN кодируется по коду N90 – Другие невоспалительные болезни вульвы и промежности:

N90.0 Слабовыраженная дисплазия вульвы

Внутриэпителиальная неоплазия вульвы I степени

N90.1 Умеренная дисплазия вульвы

Внутриэпителиальная неоплазия вульвы II степени

N90.2 Резко выраженная дисплазия вульвы, не классифицированная в других рубриках

Резко выраженная дисплазия вульвы БДУ (Без Дополнительных Уточнений)

Исключена: внутриэпителиальная неоплазия вульвы III степени с упоминанием (или без него) о резко выраженной дисплазии (D07.1)

N90.3 Дисплазия вульвы неуточненная

N84.3 - Полип вульвы будет

N90.4 - Лейкоплакия вульвы

N90.6 - Гипертрофия вульвы

N90.7 - Киста вульвы

N90.8 - Другие уточненные невоспалительные болезни вульвы и промежности

1.5 Классификация заболевания или состояния (группы заболеваний или состояний)

Согласно Международной гистологической классификации опухолей ВОЗ, 2020 г. вульварные интраэпителиальные поражения (VIN) подразделяют на [2]:

1. ВПЧ-ассоциированные вульварные плоскоклеточные интраэпителиальные поражения

- Вульварное плоскоклеточное интраэпителиальное поражение низкой степени (LSIL)
- Вульварное плоскоклеточное интраэпителиальное поражение высокой степени (HSIL) (ранее - Usual-type VIN)

2. ВПЧ-неассоциированные VIN

- Дифференцированная вульварная интраэпителиальная неоплазия (dVIN)
- Дифференцированное экзофитное интраэпителиальное поражение вульвы (DEVIL)
- Вульварный акантоз с нарушением дифференцировки (VAAD)

1.6 Клиническая картина заболевания или состояния (группы заболеваний или состояний)

См. Пункт 2.1

2. Диагностика заболевания или состояния (группы заболеваний или состояний), медицинские показания и противопоказания к применению методов диагностики

Диагностика VIN требует визуального осмотра вульвы с проведением вульвоскопии, прицельной биопсии вульвы с последующим патологоанатомическим исследованием биопсийного (операционного) материала (при необходимости с проведением иммуногистохимического (ИГХ) исследования) [1, 11].

Дифференциальная диагностика [18] VIN проводится со следующими заболеваниями:

- Простой хронический лишай
- Склерозирующий лишай вульвы (СЛВ)
- Красный плоский лишай (КПЛ)
- Псориаз
- Контактный дерматит
- Плоскоклеточный рак вульвы (VSCC)
- Экстрамаммарный рак Педжета in situ
- Меланома in situ и др.

2.1 Жалобы и анамнез

Единой патогномичной клинической картины VIN не существует. В 60% случаев женщины предъявляют жалобы в области вульвы на [11]:

- Зуд и жжение
- Раздражение
- Трещины, эрозии, язвы на вульве
- Боль из-за эрозий и/или трещин
- Контактные кровотечения
- Диспареуния
- Пальпируемые уплотнения

В 40-50 % случаев VIN не имеют характерных симптомов и диагностируются во время гинекологического осмотра.

- Рекомендовано всем пациентам проводить сбор жалоб и анамнеза с целью выявления факторов риска развития VIN [8, 9,10].

Уровень убедительности рекомендаций С (уровень достоверности доказательств – 5).

Комментарий: Факторы риска развития VIN: курение (в том числе пассивное), иммунокомпрометирующие заболевания (гепатит В, С, ВИЧ), иммуносупрессивная терапия, длительный прием комбинированных оральных контрацептивов (КОК [11] – по

анатомо-терапевтическо-химической классификации (АТХ) – прогестагены и эстрогены (фиксированные комбинации) [8,9,10].

2.2 Физикальное обследование

- Рекомендовано всем пациенткам с VIN проведение визуального осмотра наружных половых органов, промежности, перианальной и анальной области, осмотр влагалища и шейки матки в зеркалах, бимануальное влагалищное исследование с целью выявления интраэпителиальных поражений [9, 10, 11, 17].

Уровень убедительности рекомендаций С (уровень достоверности доказательств – 5).

Комментарии: Клинические проявления VIN различаются по:

- Количеству поражений (могут быть одиночными или множественными)
- Форме (в виде приподнятых папул, с острыми границами и кератотической, шероховатой поверхностью)
- Поверхности
- Толщине
- Размеру
- Цвету (варьирует от белого до красного, серого, синего или коричневого)
- Расположению (HSIL чаще мультифокальная, с поражением малых половых губ и входа во влагалище).

dVIN чаще возникает на фоне СЛВ, проявляется в виде одиночных гиперкератотических, эрозивных/изъязвленных поражений серо-белого или красного цвета, чаще на участках без оволосения: вокруг клитора, на малых половых губах, в преддверии влагалища, а при их атрофии - также на больших половых губах [9, 10, 11, 17].

При HSIL вульвы визуализируются мультифокальные поражения в виде белых, эритематозных или пигментированных, бородавчатых, мокнущих или изъязвленных бляшек [9, 10, 11, 17].

HSIL вульвы может сопровождаться мультифокальным/сопутствующим поражением эпителия шейки матки, влагалища, перианальной и анальной области.

2.3 Лабораторные диагностические исследования

- Рекомендовано всем пациенткам с подозрением на VIN проведение патолого-анатомического исследования биопсийного (операционного) материала вульвы для окончательной верификации диагноза и определения дальнейшей тактики ведения [1, 11, 17, 18].

Уровень убедительности рекомендаций С (уровень достоверности доказательств – 5).

Комментарий: Для ВПЧ-ассоциированного VIN характерен базалоидный морфотип клеток. Для **LSIL вульвы** характерно патологическое созревание и дисплазия эпителиоцитов нижней трети эпителиального пласта. Для **HSIL вульвы** характерно патологическое созревание и дисплазия эпителиоцитов выше уровня нижней трети эпителия. Диспластические изменения затрагивают всю толщину эпителия, характеризуются выраженным клеточным полиморфизмом, нарушением ядерно-цитоплазматического соотношения с гиперхромией ядер. Характерно наличие койлоцитарных изменений в верхних слоях эпителия [20]. ВПЧ-ассоциированные VIN являются предшественниками инвазивной ВПЧ-ассоциированной VSCC [2]. Цитологическое исследование с вульвы не так информативно как при CIN и VAIN [18], однако может использоваться для установления патологических изменений эпителия [42, 43].

- Рекомендовано для дифференциальной диагностики VIN применение иммуногистохимических методов при проведении патолого-анатомического исследования биопсийного (операционного) материала вульвы – проведения иммуногистохимического (ИГХ) исследования с определением экспрессии маркеров p16 и p53, т.к. морфологические признаки, характерные для ВПЧ-ассоциированных и ВПЧ-неассоциированных VIN, сходны. В случае положительной экспрессии p16 (маркера для ВПЧ) – высока вероятность наличия HSIL, экспрессия p53 – является положительным маркером dVIN [2, 9, 10, 11, 17, 19].

Уровень убедительности рекомендаций С (уровень достоверности доказательств – 5).

Комментарии: Для ВПЧ-неассоциированных VIN (dVIN) атипия клеток не является определяющим признаком. Морфологическая диагностика dVIN составляет определённые трудности ввиду невыраженной атипии, высокой степени дифференцировки диспластически изменённых клеток, а также из-за отсутствия точных критериев

диагностики и схожести с СЛВ [8]. Характерны гиперплазия эпителия с наличием гипер- и паракератоза, элонгации эпителиоцитов, а также анастомозирующие эпидермальные гребни, базальная ядерная атипия клеток с увеличением их в размерах и наличием ядрышек, отсутствие зернистого слоя, наличие клеток с обильной эозинофильной цитоплазмой и фигур митозов [2]. Койлоцитарные изменения отсутствуют [21,22]. В ряде случаев атипия может отсутствовать, и тогда основанием для диагноза будет являться наличие других как морфологических, так и иммуногистохимических признаков. Для HSIL-подобных VIN характерна морфология uVIN, однако данное поражение является ВПЧ-не ассоциированным и имеет соответствующий иммунофенотипический профиль. В ходе ИГХ-исследования при **ВПЧ-не ассоциированной VIN (dVIN)** отсутствует экспрессия p16 и возможны 2 варианта экспрессии p53: патологическая (p53-мутантные VIN) или «дикий» тип [2, 17].

К ВПЧ-не ассоциированным p53-мутантным VIN относятся dVIN и HSIL-подобные VIN. Чаще всего dVIN является предшественником инвазивной высокодифференцированной VSCC.

К ВПЧ-неассоциированным VIN с «диким» паттерном экспрессии p53, относят **VAAD** (vulvar acantosis with altered differentiation - вульварный акантоз с нарушением дифференцировки) и **DEVIL** (differentiated exophytic vulvar intraepithelial lesion - дифференцированное экзофитное вульварное интраэпителиальное поражение). **VAAD** был первоначально описан в 2004 году, имеет характерные морфологические признаки: выраженный акантоз с разнообразной бородавчатой архитектурой, гиперкератоз - бляшковидные наслоения паракератоза, гипогранулез (потерю зернистого слоя) и бледную цитоплазму поверхностных клеток эпителия [2]. Важно учитывать, что VAAD может сочетаться с dVIN, являться предшественником веррукозного плоскоклеточного рака вульвы [6,7].

DEVIL имеет атипичное бородавчатое строение со следующими морфологическими критериями: экзофитные выросты с выраженным акантозом или бородавчатой архитектурой, отсутствие морфологических признаков, связанных с ВПЧ (например, койлоцитоатипия или атипия во всех слоях эпителия, ядерная гиперхромия, высокое ядерно-цитоплазматическое соотношение и плеоморфизм), отсутствие базальной атипии, характерной для dVIN. DEVIL может являться предшественником веррукозной карциномы вульвы [23].

Несмотря на отсутствие мутации в гене TP53 при VAAD и DEVIL могут быть мутации в генах PIK3CA и ARID2.

Среди ВПЧ-неассоциированных поражений с «диким» паттерном экспрессии p53 выделяют еще **веррукозный простой хронический лихен**, который морфологически характеризуется гипергранулезом, гиперкератозом и отсутствием эозинофильных изменений цитоплазмы эпителиоцитов. В настоящее время рекомендуется использовать название **«ВПЧ-неассоциированные VIN (веррукозные/акантотические), характеризующиеся «диким» паттерном экспрессии p53»** [24].

2.4 Инструментальные диагностические исследования

- Рекомендуется всем пациенткам с подозрением на VIN выполнить расширенную вульвоскопию для выявления патологических участков вульвы, а также с целью выбора участка/участков для биопсии по показаниям [9, 10, 11, 18].

Уровень убедительности рекомендаций С (уровень достоверности доказательств – 5).

Комментарий: Оценка тканей вульвы проводится с помощью кольпоскопа, что позволяет:

- Более точно определить степень и границы поражения
- Определить участок/участки для биопсии в области/областях наиболее клинически тяжелого поражения

Показаниями для вульвоскопии являются: [1, 19]

1. Постоянный зуд и боль в области вульвы без видимых поражений
2. Сохранение симптомов вульвовагинита после соответствующего лечения
3. Если поражения вульвы чётко не видны или не имеют чётких границ

При подозрении на VIN применяется 3-5% уксусная кислота в течение 3-5 минут [1].

При вульвоскопии характерными признаками VIN являются:

- Приподнятый, с чёткими границами ацетобелый эпителий – признак соответствует HSIL
- Отсутствие реакции на уксусную кислоту характерно для dVIN

Вульвоскопия должна сопровождаться кольпоскопией влагалища и шейки матки, поскольку интраэпителиальные поражения часто сосуществуют [19].

- Рекомендуется всем пациенткам с подозрением на VIN выполнить прицельную (при необходимости мультифокальную) биопсию вульвы под контролем кольпоскопа с последующим патологоанатомическим исследованием биопсийного (операционного) материала вульвы с целью верификации диагноза [9,10,11,18,19].

Уровень убедительности рекомендаций С (уровень достоверности доказательств – 5).

Комментарий: Биопсию необходимо проводить женщинам в постменопаузе с видимыми остроконечными кондиломами и женщинам в любом возрасте с подозрением на кондиломы при отсутствии эффекта от локальной терапии. Возможно, биопсия вульвы потребуется серопозитивным женщинам с вирусом иммунодефицита человека (ВИЧ) и пациенткам с иммуносупрессией после трансплантации органов [1]. При проведении биопсии при подозрении на VIN необходимо соблюдение следующих условий [8, 25]:

- Выполнение биопсии – скальпелем, устройством для панч-биопсии или конхотомом
- В случае язвы или трещины биопсия выполняется в области неповрежденного эпителия
- Ширина образца биоптата не < 4 мм
- Глубина образца биоптата: 5 мм - для участков кожи с волосатыми фолликулами; 3 мм - для слизистых и кожи без волос

2.5 Иные диагностические исследования

- Рекомендуется проведение цитологического исследования микропрепарата шейки матки всем пациенткам с VIN с целью исключения CIN и рака шейки матки [45].

Уровень убедительности рекомендаций С (уровень достоверности доказательств – 5).

- Рекомендуется проведение молекулярно-биологического исследования отделяемого из цервикального канала (соскоба эпителия шейки матки) на вирус папилломы человека (Papilloma virus) на всю группу ВПЧ ВКР- 13-14 типов (без включения типов низкого канцерогенного риска) женщинам с подозрением на VIN [26] для исключения CIN, VaIN, т.к. эти заболевания ассоциированы с ВПЧ [1, 9, 26, 27].

Уровень убедительности рекомендаций С (уровень достоверности доказательств – 5).

3. Лечение, включая медикаментозную и немедикаментозную терапию, диетотерапию, обезболивание, медицинские показания и противопоказания к применению методов лечения

Целью лечения HSIL и dVIN являются;

- Предотвращение прогрессирования в плоскоклеточный рак вульвы
 - Сохранение нормальной анатомии вульвы
 - Облегчение/купирование симптомов со стороны вульвы
 - Поддержание качества жизни, в том числе сексуальной функции
- При LSIL вульвы рекомендована выжидательная тактика (возможен спонтанный регресс) с динамическим наблюдением каждые 6 месяцев в течение 18-24 месяцев (с целью раннего выявления прогрессирования) [9, 10, 11, 19].

Уровень убедительности рекомендаций С (уровень достоверности доказательств – 5).

Комментарии: При отсутствии спонтанного регресса и наличии жалоб у пациентки возможно применение медикаментозных и/или хирургических методов лечения.

- Рекомендовано в связи с возникновением dVIN в области СЛВ, последний лечить локальными кортикостероидами (по АТХ - Кортикостероиды) для снижения риска развития VSCC [1, 28].

Уровень убедительности рекомендаций В (уровень достоверности доказательств – 3).

3.1 Медикаментозное лечение

- Рекомендовано применение #Имихимода крема 5% аппликаций пациенткам старше 18 лет с VIN [11, 17, 29].

Уровень убедительности рекомендаций С (уровень достоверности доказательств – 3).

Комментарий: #Имихимод является индуктором иммунного ответа. Местное лечение #имихимодом эффективно стимулирует клеточно-опосредованный иммунитет против различных типов ВПЧ. Режим применения: 3-кратное еженедельное применение

#Имихимод крема 5% в течение 12-20 недель, в среднем 16 недель, с клинической оценкой эффективности каждые 4-6 недель [1, 9, 10, 17, 29, 30]. Лечение ограничено возникновением побочных эффектов. Участки поражения, сохраняющиеся после лечения #Имихимодом, удаляют хирургическим путем.

3.2 Хирургическое лечение

- Рекомендовано хирургическое удаление (A16.20.096) всех видимых поражений для облегчения симптомов и предотвращения развития VSCC [1, 9, 10, 11, 19].

Уровень убедительности рекомендаций С (уровень достоверности доказательств – 5).

Комментарий: Хирургические методы лечения HSIL включают:

- Хирургическое иссечение (от локального иссечения участка поражения скальпелем или электрохирургической петлей до вульвэктомии)
- Хирургическую абляцию CO₂-лазером (по НМУ - Лазерная хирургия при новообразованиях женских половых органов)

Проводится широкое иссечение патологических участков с отступом от края поражения на 5–10 мм и глубиной 2 мм в области без волос и 4 мм в волосистой части [1, 19]. При подозрении на скрытую инвазию рекомендуется широкое иссечение пораженного участка для эффективной морфологической оценки. В случае наличия морфологических признаков VIN в границах удаленного очага и отсутствии клинических признаков поражения после хирургического эксцизионного лечения HSIL необходимо последующее динамическое наблюдение за пациентами.

- Рекомендовано при dVIN эксцизионное иссечение патологического очага (A16.20.096.001) с негативными хирургическими границами с последующим непрерывным наблюдением (каждые 6 месяцев в течение первых двух лет и ежегодное наблюдение в последующем) из-за риска быстрого прогрессирования от dVIN до инвазивной плоскоклеточной карциномы вульвы [9, 10, 11, 17, 19, 45].

Уровень убедительности рекомендаций С (уровень достоверности доказательств – 5).

Комментарий: После хирургического лечения HSIL вульвы у 15 % женщин срок прогрессирования в VSCC составляет в среднем 71,5 месяцев [30].

3.3 Лазерная абляция

- Рекомендована лазерная абляция HSIL (В НМУ - лазерная хирургия при новообразованиях женских половых органов) на глубину от 1 мм до 2 мм для эпителия слизистой оболочки, и не менее 3 мм для волосистых участков кожи [9, 17].

Уровень убедительности рекомендаций С (уровень достоверности доказательств – 5).

Комментарий: При HSIL CO2-лазерная абляция очага поражения проводится на глубину не более 2 мм, чтобы избежать стягивания кожи и формирования гипертрофического рубца. В волосистых участках кожи вульвы рекомендовано удалять волосяные фолликулы с помощью лазерного воздействия, т.к. в них могут находиться клетки VIN и распространяться в подкожную клетчатку на ≥ 3 мм [1]. В случае обширных участков поражений VIN в области участков вульвы с волосяными фолликулами рекомендованы другие методы лечения. Риск рецидива VIN при проведении лазерной вапоризации выше, чем при проведении эксцизии [9, 10, 19, 30].

3.4 Фотодинамическая терапия (ФДТ)

- Рекомендована ФДТ (в НМУ Фотодинамическая терапия при новообразованиях женских половых органов) с местным или системным введением фотосенсибилизатора (по АТХ - Препараты, применяемые при фотодинамической / лучевой терапии) в сочетании с лазерным излучением соответствующей длины волны у пациенток с VIN (A22.20.001) [11, 19].

Уровень убедительности рекомендаций С (уровень достоверности доказательств – 5).

Комментарий: Лазер взаимодействует с протопорфирином IX, в результате чего образуются свободные радикалы, оказывающие локальное цитотоксическое действие. Реакции окисления приводят к апоптозу клеток. ФДТ может выполняться в амбулаторных условиях. Эффективность метода сопоставима с лазерной абляцией.

4. Медицинская реабилитация и санаторно-курортное лечение, медицинские показания и противопоказания к применению методов медицинской реабилитации, в том числе основанных на использовании природных лечебных факторов

- Специфическая реабилитация не разработана. Рекомендован всем пациенткам осмотр (консультация) врача-физиотерапевта для определения программы реабилитации [17, 44].

Уровень убедительности рекомендаций С (уровень достоверности доказательств – 5)

5. Профилактика и диспансерное наблюдение, медицинские показания и противопоказания к применению методов профилактики

- Рекомендована профилактика ВПЧ-ассоциированных заболеваний шейки матки, влагалища и вульвы согласно принципам ВОЗ [31].

Уровень убедительности рекомендаций С (уровень достоверности доказательств – 5).

Первичная профилактика:

- Иммунизация вакциной против вируса папилломы человека квадριвалентная рекомбинантная (типов 6, 11, 16, 18), которая эффективна против ВПЧ генотипов 6, 11, 16 и 18, снижает риск развития VIN и рекомендована девочкам в возрасте 11-12 лет с повторной вакцинацией до 26 лет, если они не были вакцинированы в возрасте 9-10 лет [1, 17].

Уровень убедительности рекомендаций С (уровень достоверности доказательств – 5).

- Рекомендовано лечение локальными кортикостероидными препаратами (по АТХ - Кортикостероиды) СЛВ, который может стать фоном для развития dVIN, что может снизить риск развития VSCC [1, 9, 17].

Уровень убедительности рекомендаций С (уровень достоверности доказательств – 5).

Комментарии: Приблизительно 10% случаев HSIL и 50% случаев dVIN прогрессируют до вульварной плоскоклеточной карциномы в течение 10 лет [8]. Факторами риска прогрессирования VSCC являются тип VIN, возраст и СЛВ [17].

- Рекомендовано проводить систематическое обследование нижних отделов половых путей [17], т.к. женщины с HSIL вульвы подвергаются риску рецидива заболевания и рака вульвы на протяжении всей своей жизни [1], и факторами риска рецидива являются возраст, наличие CIN или VaIN и иммуносупрессия [9, 17].

Уровень убедительности рекомендаций С (уровень достоверности доказательств – 5).

Комментарий: Рекомендуемые минимальные интервалы наблюдения после лечения составляют 6 месяцев в течение первых двух лет и ежегодное наблюдение в последующем [45]. Независимо от методов лечения VIN частота рецидивов после лечения колеблется от 5% до 9%. Также более высокая частота рецидивов наблюдается при множественных поражениях вульвы [1].

- Рекомендовано проведение скрининга на анальную плоскоклеточную карциному у пациентов с ВПЧ-ассоциированным VIN и VSCC [8, 45].

Уровень убедительности рекомендаций С (уровень достоверности доказательств – 5).

- **Комментарий:** 4%-25% женщин с VIN имеют риск развития CIN, VaIN, AIN. Рекомендовано информировать пациенток о симптомах VIN (боль, язвы и др.), появление которых должно побудить женщину к более раннему обращению к врачу-акушеру-гинекологу [1, 8, 9].

Уровень убедительности рекомендаций С (уровень достоверности доказательств – 5).

- Рекомендовано всем пациенткам после лечения VIN обеспечить последующее наблюдение (включающее регулярный прием (осмотр, консультацию) врача-акушера-гинеколога с тщательной клинической оценкой и биопсией любого

подозрительного участка вульвы) каждые 6 месяцев в течение 2 лет, после первоначального лечения, а затем - при эффективном лечении и отсутствии новых очагов поражения ежегодно в течение 5 лет [1, 8, 17].

Уровень убедительности рекомендаций С (уровень достоверности доказательств – 5).

Организация оказания медицинской помощи

Эксцизионные и аблятивные методы лечения предпочтительно проводить в амбулаторных условиях или в условиях дневного стационара.

Показания для госпитализации: вульвэктомия

Критерии выписки пациентки: клиническое выздоровление

7. Дополнительная информация (в том числе факторы, влияющие на исход заболевания или состояния)

Не предусмотрено.

Критерии оценки качества медицинской помощи

| № | Критерии качества | Оценка выполнения (да/нет) |
|----|---|----------------------------|
| 1. | Проведены осмотр вульвы, влагалища и шейки матки в зеркалах, бимануальное влагалищное исследование с целью выявления внутриэпителиальных поражений вульвы, влагалища и шейки матки | Да/нет |
| 2. | Проведена вульвоскопия пациенткам при подозрении на VIN | Да/нет |
| 3. | Проведена биопсия вульвы пациенткам при подозрении на VIN | Да/нет |
| 4. | Проведено патологоанатомическое исследование биопсийного (операционного) материала для окончательной верификации диагноза и определения дальнейшей тактики ведения (при необходимости - | Да/нет |

| | | |
|--|---|--|
| | иммуногистохимическое (ИГХ) исследование на маркеры p16 и p53) | |
|--|---|--|

Список литературы

- 1 - Committee Opinion No.675: Management of Vulvar Intraepithelial Neoplasia. *Obstet Gynecol.* 2016 Oct;128(4):e178-e182. doi: 10.1097/AOG.0000000000001713. Erratum in: *Obstet Gynecol.* 2017 Jan;129(1):209. doi: 10.1097/AOG.0000000000001839. PMID: 27661656.
- 2- WHO Classification of Tumours Editorial Board. Female genital tumours. 5th ed. Lyon; 2020. <https://tumourclassification.iarc.who.int/chapters/34>
- 3 - Pils S, Gensthaler L, Alemany L, Horvat R, de Sanjose S, Joura EA. HPV prevalence in vulvar cancer in Austria. *Wiener klinische Wochenschrift.* 2017; 129: 805-809. doi: 10.1007/s00508-017-1255-2,
- 4 - Wakeham K, Kavanagh K, Cuschieri K, Millan D, Pollock KG, Bell S, et al. HPV status and favourable outcome in vulvar squamous cancer. *IntJ Cancer.* 2017; 140(5): 1134-1146. doi: 10.1002/ijc.30523
- 5 - Roy SF, Wong J, Le Page C, Tran-Thanh D, Barkati M, Pina A, Trinh VQ, Rahimi K. DEVIL, VAAD and vLSC constitute a spectrum of HPV-independent, p53-independent intra-epithelial neoplasia of the vulva. *Histopathology.* 2021 Dec;79(6):975-988. doi: 10.1111/his.14451. Epub 2021 Sep 20. PMID: 34265101.
- 6 - Day T, Marzol A, Pagano R, Jaaback K, Scurry J. Clinicopathologic diagnosis of vulvar intraepithelial neoplasia and vulvar aberrant maturation. *J Lower Genit Tract Dis.* 2020; 24(4): 317-329. doi: 10.1097/LGT.0000000000000569;
- 7 - Nascimento AF, Granter SR, Cviko A, Yuan L, Hecht JL, Crum CP. Vulvar acanthosis with altered differentiation: A precursor to verrucous carcinoma? *Am J Surg Pathol.* 2004; 28(5): 638-643. doi: 10.1097/00000478-200405000-00012
- 8 - Preti M, Joura E, Vieira-Baptista P, Van Beurden M, Bevilacqua F, Bleeker MCG, Bornstein J, Carcopino X, Chargari C, Cruickshank ME, Erzeneglu BE, Gallio N, Heller D, Kesic V, Reich O, Stockdale CK, Temiz BE, Woelber L, Planchamp F, Zdzika J, Querleu D, Gultekin M. The European Society of Gynaecological Oncology (ESGO), the International Society for the Study of Vulvovaginal Disease (ISSVD), the European College for the Study of Vulval Disease (ECSVD) and the European Federation for Colposcopy (EFC) Consensus Statements on Pre-invasive Vulvar Lesions. *J Low Genit Tract Dis.* 2022 Jul 1;26(3):229-244. doi: 10.1097/LGT.0000000000000683. Epub 2022 Jun 21. PMID: 35763611; PMCID: PMC9232287.

- 9- Van der Meijden WI, Boffa MJ, Ter Harmsel B, Kirtschig G, Lewis F, Moyal-Barracco M, Tiplica GS, Sherrard J. 2021 European guideline for the management of vulval conditions. *J Eur Acad Dermatol Venereol*. 2022 Jul;36(7):952-972. doi: 10.1111/jdv.18102. Epub 2022 Apr 12. PMID: 35411963.
- 10- Oonk MHM, Planchamp F, Baldwin P, Mahner S, Mirza MR, Fischerová D, Creutzberg CL, Guillot E, Garganese G, Lax S, Redondo A, Sturdza A, Taylor A, Ulrikh E, Vandecaveye V, van der Zee A, Wölber L, Zach D, Zannoni GF, Zapardiel I. European Society of Gynaecological Oncology Guidelines for the Management of Patients with Vulvar Cancer - Update 2023. *Int J Gynecol Cancer*. 2023 Jul 3;33(7):1023-1043. doi: 10.1136/ijgc-2023-004486. PMID: 37369376; PMCID: PMC10359596.
- 11- M. Lebreton, I. Carton, S. Brousse, V. Lavoué, G. Body, J. Levêque, K. Nyangoh-Timoh, Vulvar intraepithelial neoplasia: Classification, epidemiology, diagnosis, and management, *Journal of Gynecology Obstetrics and Human Reproduction*, Volume 49, Issue 9, 2020, <https://doi.org/10.1016/j.jogoh.2020.101801>
- 12 - Pagan L, Ederveen RAM, Huisman BW, Schoones JW, Zwittink RD, Schuren FHJ, Rissmann R, Piek MJM, van Poelgeest MIE. The Human Vulvar Microbiome: A Systematic Review. *Microorganisms*. 2021 Dec 12;9(12):2568. doi: 10.3390/microorganisms9122568. PMID: 34946169; PMCID: PMC8705571.]
- 13 -Rustetska N, Szczepaniak M, Goryca K, Bakula-Zalewska E, Figat M, Kowalik A, Gózdź S, Kowalewska M. The intratumour microbiota and neutrophilic inflammation in squamous cell vulvar carcinoma microenvironment. *J Transl Med*. 2023 Apr 28;21(1):285. doi: 10.1186/s12967-023-04113-7
- 14 - Hoang LN, Park KJ, Soslow RA, Murali R. Squamous precursor lesions of the vulva: Current classification and diagnostic challenges. *Pathology*. 2016; 48(4): 291-302. doi: 10.1016/j.pathol.2016.02.015,
- 15 - Cohen PA, Anderson L, Eva L, Scurry J. Clinical and molecular classification of vulvar squamous pre-cancers. *IntJ Gynecol Cancer*. 2019; 29(4): 821-828. doi: 10.1136/ijgc-2018-000135
- 16- Brzeziński, M.; Stukan, M. Anal Cancer and Anal Intraepithelial Neoplasia Risk among Patients Treated for HPV-Related Gynecological Diseases—A Systematic Review. *J. Clin. Med*. 2023, 12, 4216. <https://doi.org/10.3390/jcm12134216>]

- 17 - Henderson I, Lewis F, Williams A, Yap J, Krishna A. The diagnosis and management of vulvar intraepithelial neoplasia. *The Obstetrician & Gynaecologist* 2024;26:18–26. <https://doi.org/10.1111/tog.12906>
- 18- Kesić, V.; Vieira-Baptista, P.; Stockdale, C.K. Early Diagnostics of Vulvar Intraepithelial Neoplasia. *Cancers* 2022, 14, 1822. <https://doi.org/10.3390/cancers14071822>
- 19 - Preventive Oncology for the Gynecologist Sumita Mehta, Anshuja Singla Springer Nature Singapore Pte Ltd. 2019 <https://doi.org/10.1007/978-981-13-3438-2>
- 20- Cohen PA, Anderson L, Eva L, Scurry J. Clinical and molecular classification of vulvar squamous pre-cancers. *IntJ Gynecol Cancer*. 2019; 29(4): 821-828. doi: 10.1136/ijgc-2018-000135
- 21 - Hoang LN, Park KJ, Soslow RA, Murali R. Squamous precursor lesions of the vulva: Current classification and diagnostic challenges. *Pathology*. 2016; 48(4): 291-302. doi: 10.1016/j.pathol.2016.02.015;
- 22- Jin C, Liang S. Differentiated vulvar intraepithelial neoplasia: A brief review of clinicopathologic features. *Arch Pathol Lab Med*. 2019; 143(6): 768-771. doi: 10.5858/arpa.2018-0019-RS.
- 23- Watkins JC, Howitt BE, Horowitz NS, Ritterhouse LL, Dong F, MacConaill LE, et al. Differentiated exophytic vulvar intraepithelial lesions are genetically distinct from keratinizing squamous cell carcinomas and contain mutations in PIK3CA. *Mod Pathol*. 2017; 30(3): 448-458. doi: 10.1038/modpathol.2016.187
- 24- Parra-Herran C, Nucci MR, Singh N, Rakislova N, Howitt BE, Hoang L, Gilks CB, Bosse T, Watkins JC. HPV-independent, p53-wild-type vulvar intraepithelial neoplasia: a review of nomenclature and the journey to characterize verruciform and acanthotic precursor lesions of the vulva. *Mod Pathol*. 2022 Oct;35(10):1317-1326. doi: 10.1038/s41379-022-01079-7.
- 25 - Heller DS Day T Allbritton JI, et al.. Diagnostic criteria for differentiated vulvar intraepithelial neoplasia and vulvar aberrant maturation. *J Low Genit Tract Dis* 2021;25:57–70 ,
- 26- Клинические рекомендации Цервикальная интраэпителиальная неоплазия, эрозия и эктропион шейки матки, 2024
- 27 - Zhang L, Hemminki O, Chen T, Zheng G, Försti A, Sundquist K, Sundquist J, Hemminki K. Familial Clustering, Second Primary Cancers and Causes of Death in Penile, Vulvar and Vaginal

Cancers. Sci Rep. 2019 Aug 14;9(1):11804. doi: 10.1038/s41598-019-48399-4. PMID: 31413311; PMCID: PMC6694134.

28 - Lee A, Bradford J, Fischer G. Long-term management of adult vulvar lichen sclerosis: a prospective cohort study of 507 women. JAMA Dermatol 2015;151:1061–7.

29 - Inayama Y, Yamanishi Y, Nakatani E, Aratake J, Sasagasako N, Yamada K, Gou R, Kawamura A, Yamanishi M, Kosaka K. Imiquimod for vaginal intraepithelial neoplasia 2-3: A systematic review and meta-analysis. Gynecol Oncol. 2021 Jan;160(1):140-147. doi: 10.1016/j.ygyno.2020.09.031. Epub 2020 Oct 1. PMID: 33010966.

30 - Lawrie TA, Nordin A, Chakrabarti M, Bryant A, Kaushik S, Pepas L. Medical and surgical interventions for the treatment of usual-type vulval intraepithelial neoplasia. Cochrane Database of Systematic Reviews 2016, Issue 1. Art. No.: CD011837. DOI: 10.1002/14651858.CD011837.pub2

31 - Comprehensive Cervical Cancer Control: A Guide to Essential Practice. 2nd ed. Geneva: World Health Organization; 2014.

32 - Kew F. M., Cruickshank D. J. Routine follow-up after treatment for a gynecological cancer: a survey of practice //International Journal of Gynecologic Cancer. – 2006. – Т. 16. – №. 1. – С. 380-384. .

33 - Минкина Г. Н. и др. Постлечебный мониторинг цервикальных интраэпителиальных неоплазий //Журнал акушерства и женских болезней. – 2011. – Т. 60. – №. 1. .

34 - Meijer C. et al. Validation of high-risk HPV tests for primary cervical screening //Journal of Clinical Virology. – 2009. – Т. 46. – С. S1-S4. .

35 - Poljak M et al. Commercially available molecular tests for human papillomaviruses: a global overview. Clin Microbiol Infect. 2020. .

36 - Вакцины против папилломавирусной инфекции человека: документ по позиции ВОЗ., no. 43. 2014.

37 - Баранов А. А. и др. Вакцинопрофилактика заболеваний, вызванных вирусом папилломы человека: позиции доказательной медицины. Обзор клинических рекомендаций //Вопросы современной педиатрии. – 2017. – Т. 16. – №. 2. .

38 - National Advisory Committee on Immunization (NACI) et al. Updated Recommendations on Human Papillomavirus (HPV) Vaccines: 9-valent HPV vaccine 2-dose immunization schedule and the use of HPV vaccines in immunocompromised population. 2017. Ottawa //ON: Pub. .

39- ACOG. Committee Opinion No. 704: Human Papillomavirus Vaccination., vol. 129, no. 6. 2017.

40 - Global Advisory Committee on Vaccine Safety - 4–5 December 2019. WHO. Weekly

epidemiological record No 4, 2020.

41 - Parra-Herran C, Nucci MR, Singh N, Rakislova N, Howitt BE, Hoang L, Gilks CB, Bosse T, Watkins JC. HPV-independent, p53-wild-type vulvar intraepithelial neoplasia: a review of nomenclature and the journey to characterize verruciform and acanthotic precursor lesions of the vulva. *Mod Pathol*. 2022 Oct;35(10):1317-1326. doi: 10.1038/s41379-022-01079-7. Epub 2022 Apr 18. PMID: 35437330.

42 - Abu-Rustum N. R. et al. Vulvar Cancer, Version 3.2024, NCCN Clinical Practice Guidelines in Oncology //Journal of the National Comprehensive Cancer Network. – 2024.

43 - Dennerstein, G. (2009). Vulvar Cytology. *Journal of Lower Genital Tract Disease*, 13(3), 192.

44 - Стругацкий В.М., Маланова Т.Б., Арсланян К.Н. Физиотерапия в практике акушера-гинеколога (клинические аспекты и рецептура). - 2-е изд. – Москва: МЕДпресс-информ, 2008.

45 - Morrison J, Baldwin P, Buckley L, et al. British Gynaecological Cancer Society (BGCS) vulval cancer guidelines: recommendations for practice. *Eur J Obstet Gynecol Reprod Biol*. 2020;252:502e525.

Приложение А1. Состав рабочей группы по разработке и пересмотру клинических рекомендаций

1. Адамян Лейла Владимировна - Академик РАН, доктор медицинских наук, профессор, заместитель директора ФГБУ «Национальный медицинский исследовательский центр акушерства, гинекологии и перинатологии имени академика В.И. Кулакова» Министерства Здравоохранения РФ, Заслуженный деятель науки России, заведующая кафедрой репродуктивной медицины и хирургии ФГБОУ ВО МГМСУ им. А.И. Евдокимова Минздрава России, главный специалист Минздрава России по акушерству и гинекологии, является членом общества по репродуктивной медицине и хирургии, Российской ассоциации гинекологов-эндоскопистов, Российской ассоциации по эндометриозу, Российского общества акушеров-гинекологов.
2. Аполихина Инна Анатольевна - д.м.н., профессор, заведующий отделения эстетической гинекологии и реабилитации ФГБУ "Национальный медицинский исследовательский центр акушерства, гинекологии и перинатологии им. В.И. Кулакова" Минздрава России, профессор кафедры акушерства, гинекологии, перинатологии и репродуктологии ИПО ФГАОУ ВО Первый МГМУ им. И.М. Сеченова Минздрава России, профессор кафедры акушерства и гинекологии департамента профессионального образования ФГБУ «НМИЦ АГП им. В.И. Кулакова» Минздрава России
3. Асатурова Александра Вячеславовна — д.м.н., заведующая 1-м патолого-анатомическим отделением ФГБУ «Научный медицинский исследовательский центр акушерства, гинекологии и перинатологии имени академика В.И. Кулакова» Министерства Здравоохранения РФ.
4. Артымук Наталья Владимировна — доктор медицинских наук, профессор, заведующая кафедрой акушерства и гинекологии имени профессора Г.А. Ушаковой ФГБОУ ВО «Кемеровский государственный медицинский университет» Минздрава России, главный внештатный специалист Минздрава

России по акушерству и гинекологии в Сибирском федеральном округе, является членом Российского общества акушеров-гинекологов.

5. Белокриницкая Татьяна Евгеньевна – д.м.н., профессор, заведующая кафедрой акушерства и гинекологии факультета дополнительного профессионального образования ФГБОУ ВО «Читинская государственная медицинская академия» Минздрава России, заслуженный врач Российской Федерации, главный внештатный специалист Минздрава России по акушерству и гинекологии в Дальневосточном федеральном округе (г. Чита), является членом Российского общества акушеров-гинекологов, президент Забайкальского общества акушеров-гинекологов.
6. Байрамова Гюльдана Рауфовна - д.м.н., заслуженный врач РФ, заведующий отделением-врач-акушер-гинеколог научно-поликлинического отделения ФГБУ «Национальный медицинский исследовательский центр акушерства, гинекологии и перинатологии имени академика В.И. Кулакова» Минздрава России, профессор кафедры акушерства и гинекологии департамента профессионального образования ФГБУ «НМИЦ АГП им. В.И. Кулакова» Минздрава России, член Российского общества акушеров-гинекологов
7. Горбунова Елена Алексеевна - врач акушер-гинеколог высшей квалификационной категории, врач физиотерапевт, научный сотрудник отделения эстетической гинекологии и реабилитации ФГБУ "Национальный медицинский исследовательский центр акушерства, гинекологии и перинатологии им. В.И. Кулакова" Минздрава России
8. Довлетханова Эльмира Робертовна - к.м.н., старший научный сотрудник научно-поликлинического отделения ФГБУ "Национальный медицинский исследовательский центр акушерства, гинекологии и перинатологии им. В.И. Кулакова" Минздрава России.
9. Короленкова Любовь Ивановна – д.м.н., профессор, старший научный сотрудник ФГБУ «Национальный медицинский исследовательский центр онкологии имени Н.Н. Блохина» МЗ РФ (г. Москва)
10. Минкина Галина Николаевна – д.м.н., профессор, профессор кафедры акушерства, гинекологии и репродуктивной медицины Научно-образовательного института Клинической медицины им. Н.А.Семашко Российского университета медицины; член «Ассоциации по патологии шейки

матки и кольпоскопии», член Российского общества акушеров-гинекологов (г. Москва)

11. Прилепская Вера Николаевна - д.м.н., профессор, руководитель научно-поликлинического отделения ФГБУ "Национальный медицинский исследовательский центр акушерства, гинекологии и перинатологии им. В.И. Кулакова" Минздрава России.
12. Тоноян Нарине Марзпетуновна – к.м.н., врач-акушер-гинеколог ФГБУ «Научный медицинский исследовательский центр акушерства, гинекологии и перинатологии имени академика В.И. Кулакова» Минздрава России (г. Москва).
13. Уварова Елена Витальевна - член-корреспондент РАН, д.м.н., профессор, заслуженный деятель науки РФ, заведующая 2 гинекологическим отделением ФГБУ «Национальный медицинский исследовательский центр акушерства, гинекологии и перинатологии имени академика В.И.Кулакова» Министерства здравоохранения Российской Федерации, профессор кафедры акушерства, гинекологии и репродуктологии ИПО ФГАОУ ВО «Первый Московский государственный медицинский университет им. И.М. Сеченова» (Сеченовский университет) Министерства здравоохранения Российской Федерации, главный внештатный специалист гинеколог детского и юношеского возраста Министерства здравоохранения Российской Федерации, президент Ассоциации детских и подростковых гинекологов России, член Российского общества акушеров-гинекологов
14. Ярмолинская Мария Игоревна - профессор РАН, доктор медицинских наук, профессор, заведующий отделом гинекологии и эндокринологии репродукции ФГБУ «НИИ акушерства и гинекологии имени Д.О.Отта», профессор кафедры акушерства и гинекологии ФГБОУ ВО СЗГМУ имени И. И. Мечникова Минздрава России, является членом Российского общества акушеров-гинекологов.

Конфликт интересов: отсутствует

Приложение А2. Методология разработки клинических рекомендаций

Целевая аудитория данных клинических рекомендаций:

- Врачи-акушеры-гинекологи,
- Врачи-дерматовенерологи,
- Врачи семейной медицины,
- Студенты, ординаторы, аспиранты, преподаватели медицинских вузов.

Таблица 1. Шкала оценки уровней достоверности доказательств (УДД) для методов диагностики (диагностических вмешательств)

| УДД | Расшифровка |
|-----|---|
| 1 | Систематические обзоры исследований с контролем референсным методом или систематический обзор рандомизированных клинических исследований с применением мета-анализа |
| 2 | Отдельные исследования с контролем референсным методом или отдельные рандомизированные клинические исследования и систематические обзоры исследований любого дизайна, за исключением рандомизированных клинических исследований, с применением мета-анализа |
| 3 | Исследования без последовательного контроля референсным методом или исследования с референсным методом, не являющимся независимым от исследуемого метода или нерандомизированные сравнительные исследования, в том числе когортные исследования |
| 4 | Несравнительные исследования, описание клинического случая |
| 5 | Имеется лишь обоснование механизма действия или мнение экспертов |

Таблица 2. Шкала оценки уровней достоверности доказательств (УДД) для методов профилактики, лечения, медицинской реабилитации, в том числе основанных на использовании природных лечебных факторов (профилактических, лечебных, реабилитационных вмешательств)

| УДД | Расшифровка |
|-----|--|
| 1 | Систематический обзор РКИ с применением мета-анализа |

| | |
|---|--|
| 2 | Отдельные РКИ и систематические обзоры исследований любого дизайна, за исключением РКИ, с применением мета-анализа |
| 3 | Нерандомизированные сравнительные исследования, в т.ч. когортные исследования |
| 4 | Несравнительные исследования, описание клинического случая или серии случаев, исследования «случай-контроль» |
| 5 | Имеется лишь обоснование механизма действия вмешательства (доклинические исследования) или мнение экспертов |

Таблица 3. Шкала оценки уровней убедительности рекомендаций (УУР) для методов профилактики, диагностики, лечения, медицинской реабилитации, в том числе основанных на использовании природных лечебных факторов (профилактических, диагностических, лечебных, реабилитационных вмешательств)

| УУР | Расшифровка |
|-----|---|
| А | Сильная рекомендация (все рассматриваемые критерии эффективности (исходы) являются важными, все исследования имеют высокое или удовлетворительное методологическое качество, их выводы по интересующим исходам являются согласованными) |
| В | Условная рекомендация (не все рассматриваемые критерии эффективности (исходы) являются важными, не все исследования имеют высокое или удовлетворительное методологическое качество и/или их выводы по интересующим исходам не являются согласованными) |
| С | Слабая рекомендация (отсутствие доказательств надлежащего качества (все рассматриваемые критерии эффективности (исходы) являются неважными, все исследования имеют низкое методологическое качество и их выводы по интересующим исходам не являются согласованными) |

Порядок обновления клинических рекомендаций.

Механизм обновления клинических рекомендаций предусматривает их систематическую актуализацию – не реже чем один раз в три года, а также при появлении новых данных с позиции доказательной медицины по вопросам диагностики, лечения, профилактики и реабилитации конкретных заболеваний, наличии обоснованных дополнений/замечаний к ранее утверждённым КР, но не чаще 1 раза в 6 месяцев.

Приложение А3. Справочные материалы, включая соответствие показаний к применению и противопоказаний, способов применения и доз лекарственных препаратов, инструкции по применению лекарственного препарата

Данные клинические рекомендации разработаны с учётом следующих нормативно-правовых документов:

Приказ Министерства здравоохранения РФ от 20 октября 2020 г. N 1130н "Об утверждении Порядка оказания медицинской помощи по профилю "акушерство и гинекология"

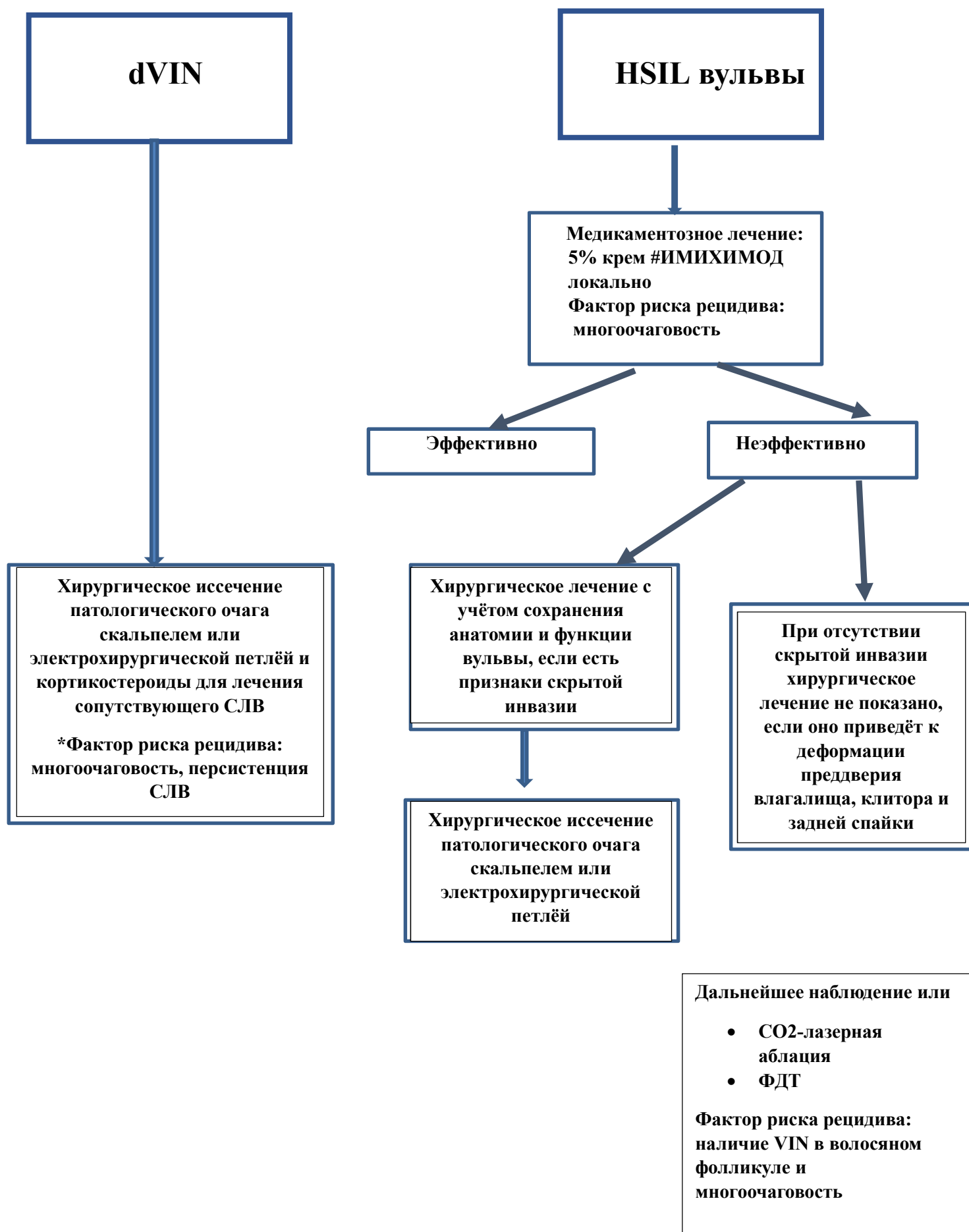
Порядок оказания медицинской помощи по профилю «Дерматовенерология», утвержденный Приказом Министерства здравоохранения Российской Федерации от 15 ноября 2012 г № 924н с изменениями и дополнениями от 21 февраля 2020 г.

Дифференциальная диагностика (клиническая) HSIL и dVIN [11,17]

| | HSIL | dVIN |
|---------------------------------|--|---|
| Возраст, лет | 30-50 (средний 40) | 60-80 (средний 70) |
| Частота встречаемости, % | 95 | 5 |
| Очаги поражения | Множественные | Единичные |
| Факторы риска | Анамнез плоскоклеточного поражения нижних отделов аногенитальной области | СЛВ |
| | Курение | Хроническое воспаление |
| | Иммуносупрессия | Менее 1,5 % ВПЧ+ |
| | ВПЧ ВКР | |
| | Промискуитет (половые контакты с несколькими партнерами) | |
| Симптомы | Периодический зуд | Зуд |
| | Раздражение | Боль |
| | Боль | Сухость |
| | Психосексуальные проблемы | Диспареуния |
| | Бессимптомная (30%) | Кровотечение |
| Клиническая картина | Разнообразна, включает: | Блестящая слегка приподнятая широкая красная бляшка на слизистой преддверия влагалища |
| | <ul style="list-style-type: none"> Жжение | Белая, депигментированная широкая утолщенная бляшка на границе слизистой |

| | | |
|--|---|---|
| | <ul style="list-style-type: none"> • Покраснение | пятнисто-папулезная бляшка с незначительной бородавчатой структурой на коже |
| | <ul style="list-style-type: none"> • Пигментированные или матовые участки | Плохо очерченная бляшка с покраснением или побелением |
| | <ul style="list-style-type: none"> • Пятно или папула | |
| | <ul style="list-style-type: none"> • Четко очерченные границы, бляшки неправильной формы с разной степенью слияния | |
| | <ul style="list-style-type: none"> • Локализация вблизи интроитус | |
| Риск инвазии, % | 5 | 35 |
| Период от взятия биопсии до инвазии, месяцы | 41 | 23 |
| Рецидив | Частый | Реже, чем при HSIL (15-50%) |
| Наиболее распространенный гистологический тип при рецидивах | VSCC | Бородавчатая/базалоидная карцинома |

Приложение Б. Алгоритмы действий врача - Алгоритм лечения женщин с VIN [11,17].



Приложение В. Информация для пациента

Рак и предраковые поражения вульвы встречаются редко и сложны в диагностике. В связи с этим понимание механизмов развития и выявление патологических состояний вульвы имеет важное значение. Вовремя выявленные патологические процессы позволяют предотвратить развитие серьезных онкологических заболеваний и вовремя назначить соответствующее лечение.

Развитие плоскоклеточных интраэпителиальных поражений вульвы может быть ассоциировано с вирусом папилломы человека. Раннее начало половой жизни и частая смена половых партнеров увеличивают риски инфицирования вирусом папилломы человека.

Важно отметить, что предраковые поражения и рак вульвы, как правило, протекают бессимптомно. В связи с этим крайне важны регулярные профилактические осмотры у врача-гинеколога.

Необходимо соблюдать правила личной и интимной гигиены, избегать частой смены половых партнеров и случайных половых связей.

Рекомендуется женщинам с VIN щадящая интимная гигиена.

Приложение Г1-ГN. Шкалы оценки, вопросники и другие оценочные инструменты состояния пациента, приведенные в клинических рекомендациях

Нет.