


Утверждено:

Ассоциация травматологов-ортопедов

России (АТОР)

Президент АТОР, академик РАН



Г.П. Котельников

Клинические рекомендации

## Повреждения тазового кольца

Кодирование по Международной статистической классификации болезней и проблем, связанных со здоровьем: S30.0, S32.1, S32.2, S32.3, S32.30, S32.4, S32.5, S32.7, S32.70, S32.8, S33.2, S33.4, S33.6, S33.7, T91.2

Возрастная группа: Взрослые, дети

Год утверждения: **2024**

Разработчик клинической рекомендации: Общероссийская общественная организация «Ассоциация травматологов-ортопедов России»

## Оглавление

Список сокращений.....	4
Термины и определения.....	5
1. Краткая информация по заболеванию или состоянию (группе заболеваний или состояний).....	7
1.1 Определение заболевания или состояния (группы заболеваний или состояний) .....	7
1.2 Этиология и патогенез заболевания или состояния (группы заболеваний или состояний) .....	7
1.3 Эпидемиология заболевания или состояния (группы заболеваний или состояний) ....	8
1.4 Особенности кодирования заболевания или состояния (группы заболеваний или состояний) по Международной статистической классификации болезней и проблем, связанных со здоровьем .....	8
1.5 Классификация заболевания или состояния (группы заболеваний или состояний) ....	9
1.6 Клиническая картина заболевания или состояния (группы заболеваний или состояний) .....	13
2. Диагностика заболевания или состояния (группы заболеваний или состояний), медицинские показания и противопоказания к применению методов диагностики .....	13
2.1 Критерии установления диагноза/состояния: .....	14
2.2 Жалобы и анамнез .....	15
2.3 Физикальное обследование .....	15
2.4 Лабораторные диагностические исследования .....	16
2.5 Инструментальные диагностические исследования .....	17
2.6 Иные диагностические исследования .....	19
3. Лечение, включая медикаментозную и немедикаментозную терапии, диетотерапию, обезболивание, медицинские показания и противопоказания к применению методов лечения.....	21
3.1 Основные принципы в лечении травм таза .....	21
3.2. Консервативное лечение .....	22
3.2.1.Применение тазового пояса в лечении повреждений таза у пациентов с нестабильной гемодинамикой .....	23
3.3. Хирургическое лечение .....	25
3.3.1 Эндоваскулярная баллонная окклюзия аорты (REBOA) при повреждениях тазового кольца у пациентов с нестабильной гемодинамикой .....	26
3.3.2 Внебрюшинная тампонада таза при повреждениях таза у пациентов с нестабильной гемодинамикой .....	27
3.3.3 Внешняя фиксация таза при повреждениях тазового кольца у пациентов с нестабильной гемодинамикой .....	28
3.3.4 Окончательная хирургическая фиксация повреждений тазового кольца.....	29

3.3.5 Идеальное время для окончательной внутренней фиксации таза .....	31
3.3.6 Многоэтапное хирургическое лечение при тяжелой черепно-мозговой травме .....	31
3.4. Послеоперационное обезболивание .....	32
3.5. Хирургическая антибиотикопрофилактика .....	33
3.6. Диетотерапия .....	37
4. Медицинская реабилитация и санаторно-курортное лечение, медицинские показания и противопоказания к применению методов медицинской реабилитации, в том числе основанных на использовании природных лечебных факторов .....	37
5. Профилактика и диспансерное наблюдение, медицинские показания и противопоказания к применению методов профилактики .....	42
6. Организация оказания медицинской помощи .....	42
7. Дополнительная информация (в том числе факторы, влияющие на исход заболевания или состояния).....	43
Критерии оценки качества медицинской помощи .....	43
Список литературы.....	45
Приложение А1. Состав рабочей группы по разработке и пересмотру клинических рекомендаций .....	61
Приложение А2. Методология разработки клинических рекомендаций .....	63
Приложение А3. Справочные материалы, включая соответствие показаний к применению и противопоказаний, способов применения и доз лекарственных препаратов, инструкции по применению лекарственного препарата.....	66
Приложение А3.1. Рекомендации по обезболиванию при большой мышечно-скелетной травме (оперативные вмешательства по фиксации переломов длинных трубчатых костей или сложного суставного перелома, обширная травма мягких тканей, обширное оперативное вмешательство и др.).....	66
Приложение А3.2. Рекомендации по обезболиванию при мышечно-скелетной травме без оперативного вмешательства (закрытые переломы, поверхностные ранения и др.).....	67
Приложение Б. Алгоритмы действий врача .....	74
Приложение В. Информация для пациента .....	75
Приложение Г1-ГN. Шкалы оценки, вопросники и другие оценочные инструменты состояния пациента, приведенные в клинических рекомендациях .....	76
Приложение Г1 — Шкала оценки тяжести повреждений .....	76

## Список сокращений

<b>АБО</b>	— аортальная баллонная окклюзия;
<b>АВФ</b>	— аппарат внешней фиксации;
<b>АГ</b>	— ангиография;
<b>АД</b>	— артериальное давление;
<b>АЭ</b>	— ангиоэмболизация;
<b>ВТТ</b>	— внебрюшинная тампонада таза;
<b>ИЛ</b>	— интерлейкин;
<b>КТ</b>	— компьютерная томография;
<b>ОРИТ</b>	— отделение реанимации и интенсивной терапии;
<b>РКИ</b>	— рандомизированное клиническое испытание;
<b>РОТЭМ</b>	— ротационная тромбоэластометрия;
<b>РТ</b>	— рентгенография таза;
<b>РУГ</b>	— ретроградная уретраграмма;
<b>ТП</b>	— тазовый пояс;
<b>ТЭГ</b>	— тромбоэластография;
<b>УД</b>	— уровень доказательности;
<b>ЧМТ</b>	— черепно-мозговая травма;
<b>REBOA</b>	— эндоваскулярная баллонная окклюзия аорты;
<b>AIS</b>	— Abbreviated Injury Severity (сокращенный индекс тяжести повреждения);
<b>APC</b>	— повреждения по типу передне-задней компрессии;
<b>ATLS</b>	— Advanced Trauma Life Support;
<b>BD</b>	— base deficit (дефицит оснований);
<b>CM</b>	— повреждения с комбинированным механизмом;
<b>DCO</b>	— Damage Control Orthopaedics (тактика контроля повреждений в ортопедии);
<b>DSA</b>	— Digital Subtraction Angiography (цифровая субтракционная ангиография);
<b>EAST</b>	— The Eastern Association for the Surgery of Trauma (Восточная ассоциация хирургии повреждений);
<b>eFAST</b>	— extended Focused Assessment with Sonography for Trauma (расширенное ультразвуковое исследование при травме);
<b>ISS</b>	— Injury Severity Score (шкала тяжести повреждения);
<b>LC</b>	— повреждения по типу боковой компрессии;
<b>REBOA</b>	— эндоваскулярная баллонная окклюзия аорты;
<b>iREBOA</b>	— перемежающаяся (прерывистая) REBOA;
<b>pREBOA</b>	— частичная (неполная) REBOA;
<b>VS</b>	— повреждения с вертикальным смещением;
<b>WSES</b>	— Всемирное общество неотложной хирургии.

## Термины и определения

**Апофизеолиз** – повреждение ростковой зоны, расположенной между апофизом и материнской по отношению к нему кости.

**Аппарат внешней фиксации (АВФ)** — ортопедическое устройство, содержащее имплантат (чрескостный или экстракостальный элемент, достигающий кости и внедряемый в нее) и внешнюю (не имплантируемую) опору, соединяющую костные отломки через элементы, выходящие над мягкими тканями и кожным покровом при лечении переломов, ложных суставов или постепенном удлинении (устранении деформации) сегмента.

**Внутренний фиксатор** — ортопедический имплантат, устанавливаемый на кость под мягкие ткани пациента и соединяющий костные отломки при лечении переломов, деформаций или ложных суставов.

**Высокоэнергетическая травма** — повреждения, полученные в результате действия высокой кинетической энергии

**Гемостаз** — это последовательность жестко регулируемых процессов, которые поддерживают кровь в жидком агрегатном состоянии и вызывают быстрое формирование локального тромба в месте повреждения сосуда.

**Гипоперфузия** — слабая микроциркуляция, недостаточное кровоснабжение в определенном органе: головном мозге, почках и т.д.

**Кататравма** — вид травмы, получаемой при падении с высоты.

**Нестабильность гемодинамическая** — согласно «продвинутому» протоколу оказания помощи при травме (Advanced Trauma Life Support (ATLS)), это состояние, которое определяется по следующим признакам: АД < 90 мм рт. ст. и пульс > 120 уд. в мин., признаки вазоконстрикции кожи (холодные, влажные кожные покровы, сниженный капиллярный ответ), понижение температуры тела, нарушение сознания и/или одышка [25, 26].

**Повреждения таза нестабильные** — повреждения таза, сопровождающиеся нарушением целостности тазового кольца со смещением фрагментов и наличием патологической подвижности. В зависимости от механизма травмы возможно возникновение вертикально нестабильных и ротационно нестабильных переломов. При вертикально нестабильных повреждениях имеется полный разрыв заднего комплекса с вертикальным смещением половины таза. При ротационно нестабильных повреждениях задний комплекс поврежден не полностью и сохраняется связь половины таза с осевым

скелетом, при этом возникает ротационное смещение подвздошной кости в горизонтальной и сагиттальной плоскостях.

**Повреждения таза стабильные** — повреждения таза, не сопровождающиеся нарушением целостности тазового кольца, и переломы без смещения фрагментов и патологической подвижности.

**Симптом Верней** — при сдавливании костей таза в поперечном направлении боль в области повреждения.

**Симптом Ларрея** — появление боли в месте перелома костей таза при растягивании его руками за гребни подвздошных костей.

**Сниженный капиллярный ответ** — появление длительно не исчезающего белого пятна на коже тыла стопы или кисти пациента после надавливания пальцем; наблюдается при сосудистой недостаточности в дистальных отделах конечностей, нарушении симпатической иннервации.

**Стабильность фиксации** — устойчивость системы к внешним нагрузкам, позволяющая сохранять постоянство взаимной ориентации отломков и оптимальное расстояние между ними или прямой контакт.

**Таз** — костное кольцо, образованное двумя тазовыми костями, крестцом и копчиком. Таз служит опорой для туловища и нижних конечностей и являетсяместищем ряда внутренних органов.

**Фиксация** — состояние, при которой достигается относительное или полное обездвиживание отломков, обеспечивающее относительную или абсолютную стабильность.

**Шок** — типовой, фазово развивающийся патологический процесс, возникающий вследствие расстройств нейрогуморальной регуляции, вызванных экстремальными воздействиями (механическая травма, ожог, электротравма и др.) и характеризующийся резким уменьшением кровоснабжения тканей, непропорциональным уровнем обменных процессов, гипоксией и угнетением функций организма.

## **1. Краткая информация по заболеванию или состоянию (группе заболеваний или состояний)**

### **1.1 Определение заболевания или состояния (группы заболеваний или состояний)**

**Перелом костей таза** — это нарушение их целостности под влиянием внешних воздействий или травмирующих факторов.

**Вывих в крестцово-подвздошном суставе** — нарушение конгруэнтности суставных поверхностей подвздошной и крестцовой костей под действием механического фактора.

### **1.2 Этиология и патогенез заболевания или состояния (группы заболеваний или состояний)**

Травмы тазового кольца происходят, как правило, вследствие высокоэнергетического воздействия, являющегося основным механизмом повреждения (низкоэнергетические повреждения таза встречаются у лиц пожилого возраста и пациентов с заболеваниями костной ткани). К высокоэнергетическим повреждениям относятся: кататравма, спортивные травмы, дорожно-транспортные происшествия (пешеход, водитель, пассажир, мотоциклист, велосипедист), прижатие пациента транспортным средством или массивным объектом [1, 5]. До 15 % пациентов с переломами костей таза поступают в приемное отделение стационара в состоянии шока, и до трети из них умирает [10, 25]. Причинами смерти в большинстве случаев служат массивное кровотечение, необратимая коагулопатия потребления и истощение компенсаторных возможностей организма.

Повреждения тазового кольца нарушают его целостность, стабильность и в некоторых случаях приводят к последующему увеличению объема внутритазового пространства. Увеличение объема, особенно при повреждениях по типу «открытой книги», связанное с повреждением мягких тканей и сосудов, способствует усилению кровотечения в забрюшинное пространство из-за уменьшения эффекта «биологической тампонады» (полость малого таза и забрюшинное пространство может вместить до нескольких литров крови) и может приводить к гемодинамическим нарушениям [7, 15, 25]. Некоторые авторы определяют нормальное состояние гемодинамики как отсутствие потребности в инфузионной терапии или гемотрансфузии для поддержания артериального давления (АД), а также отсутствие признаков гипоперфузии; с другой стороны, стабильность гемодинамики — это состояние, при котором достигается постоянное АД или улучшение

показателей на фоне инфузионной терапии с достижением АД > 90 мм рт. ст. и пульса < 100 уд. в мин. [23, 25].

### **1.3 Эпидемиология заболевания или состояния (группы заболеваний или состояний)**

Лечение повреждений тазового кольца является одной из сложнейших проблем в хирургии опорно-двигательного аппарата человека, распространенность данной патологии составляет 3–5 % от общего числа повреждений [1–4, 25]. Высокоэнергетические переломы костей таза наиболее распространены у молодых пациентов и характеризуются высокой общей суммой баллов по шкале тяжести травмы ISS (Injury Severity Score, 25–48 баллов) [3, 25]. Травмы таза сопровождаются высокой летальностью, в особенности у пациентов с нестабильными повреждениями и значительным смещением, что приводит к резкому нарушению гемодинамики вследствие быстрого обескровливания ввиду массивного забрюшинного кровотечения [1, 2, 4, 5].

Переломы костей таза в детской популяции составляют по разным источникам 0,4–4% в структуре всех скелетных повреждений у детей или 4,2 случая на 100 тыс. в детской популяции. У детей преобладают отрывные (авульсивные) повреждения вследствие напряжения группы мышц, фиксированных к апофизарным отделам тазового кольца. Нестабильные повреждения тазового кольца у детей, как правило, обусловлены высокоэнергетическим механизмом вследствие автодорожных происшествий и падения с высоты [210].

### **1.4 Особенности кодирования заболевания или состояния (группы заболеваний или состояний) по Международной статистической классификации болезней и проблем, связанных со здоровьем**

S30.0 Ушиб нижней части спины и таза.

S32.1 Перелом крестца.

S32.2 Перелом копчика.

S32.3 Перелом подвздошной кости.

S32.30 Перелом подвздошной кости закрытый.

S32.4 Перелом вертлужной впадины.

S32.5 Перелом лобковой кости.

S32.7 Множественные переломы пояснично-крестцового отдела позвоночника и костей таза.



S32.70 Множественные переломы пояснично-крестцового отдела позвоночника и костей таза закрытый.

S32.8 Переломы других и неуточненных частей пояснично-крестцового отдела позвоночника и костей таза.

S33.2 Вывих крестцово-подвздошного сустава и крестцово-копчикового соединения.

S33.4 Травматический разрыв лобкового симфиза [лонного сочленения].

S33.6 Растяжение и повреждение капсульно-связочного аппарата крестцово-подвздошного сустава.

S33.7 Растяжение и повреждение капсульно-связочного аппарата другой и неуточненной части пояснично-крестцового отдела позвоночника и таза.

T91.2 Последствия других переломов грудной клетки и таза.

### **1.5 Классификация заболевания или состояния (группы заболеваний или состояний)**

Тактику лечения пострадавших с травмой таза определяет не собственно наличие перелома, а степень и направление смещения фрагментов [25]. Классификации, объединяющие механизм травмы, основное направление воздействия травмирующего агента и типичные повреждения тазового кольца (компрессия в переднезаднем направлении APC; боковая компрессия LC; вертикальное смещение VS; комбинированный механизм CM) позволяют прогнозировать индивидуальный ответ по степени тяжести: легкой, средней и тяжелой и, что не менее важно, состоянию гемодинамики.

Согласно классификации Всемирного общества неотложной хирургии, WSES повреждения тазового кольца подразделяются на 3 класса [25]:

**Легкие травмы таза:** WSES I степени включает APC-I, LC-I, повреждения тазового кольца у пациентов со стабильной гемодинамикой.

#### **Травмы таза средней степени тяжести:**

– WSES II степени включает APC II-III и LC II-III механически нестабильные повреждения тазового кольца у пациентов со стабильной гемодинамикой.

– WSES III степени включает VS и CM механически нестабильные повреждения тазового кольца у пациентов со стабильной гемодинамикой.

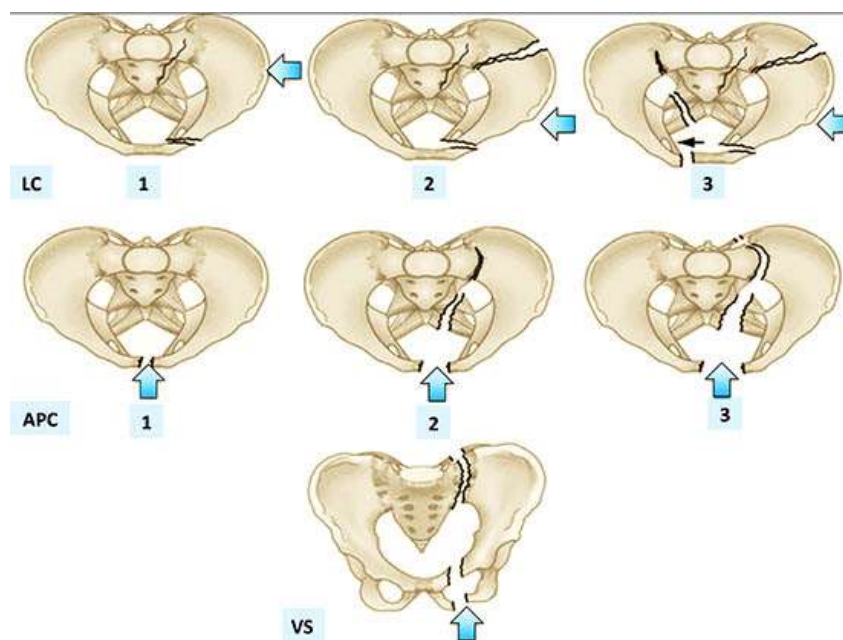
**Тяжелые травмы таза:** WSES IV степени включает любые повреждения тазового кольца у пациентов с нестабильной гемодинамикой независимо от механической стабильности.

Классификация, представленная в таблице 1, учитывает классификацию Young-

Burgees (рис. 1), гемодинамический статус и сочетанные повреждения.

**Таблица 1. Классификация повреждений таза Всемирного общества неотложной хирургии WSES**

	Степень повреждения	Классификация Young-Burgees	Гемодинамика	Механическая стабильность	КТ	Первоочередное лечение
<b>ЛЕГКИЕ</b>	I степени	APC I — LC I	Стабильная	Стабилен	Да	Неоперативное лечение — постельный режим
<b>СРЕДНЕЙ ТЯЖЕСТИ</b>	II степени	LC II/III, APC II/III	Стабильная	Нестабилен	Да	Тазовый пояс («импровизированный») на месте происшествия ± Ангиоэмболизация (при экстравазации на КТ) Операция: Передняя рамка внешней фиксации
	III степени	VS, CM	Стабильная	Нестабилен	Да	Тазовый пояс («импровизированный») на месте происшествия ± Ангиоэмболизация (при экстравазации на КТ) Операция: - Стабилизация тазового кольца - Устранение вертикального смещения — закрытая репозиция - Наложение наружных фиксирующих устройств
<b>ТЯЖЕЛЫЕ</b>	IV степени	Любой тип повреждения	Нестабильная	Любой вид	Нет	Тазовый пояс («импровизированный») на месте происшествия Экстренная стабилизация Механическая фиксация таза Внебрюшинная тампонада таза ± Механическая фиксация ± REBOA ± Ангиоэмболизация



**Рисунок 1. Классификация повреждений таза по Young-Burgees**

Общепринято используется **классификация АО**, которая выделяет три типа переломов.

1. Стабильные повреждения тазового кольца типа А с osteолигаментной целостностью заднего тазового кольца, неповрежденным тазовым дном; таз не будет смещаться под физиологическими нагрузками.
2. Ротационно нестабильные повреждения тазового кольца типа В с частично сохраненной стабильностью задних отделов тазового кольца.
3. Трансляционно нестабильные повреждения тазового кольца типа С с нарушением целостности всех задних osteолигаментных структур, а также повреждением тазового дна. Направление смещения (вертикальное, заднее, дистракционное, избыточное вращение) играет подчиненную роль. Тазовое кольцо нарушено спереди и сзади, а пораженная сторона нестабильна.

У детей и подростков в дополнении к указанным выше классификациям следует отметить авульсивные переломы, являющиеся апофизеолизами. Наиболее часто данные повреждения, относящиеся к простым, или типу А происходят в области передне-верхней, передненижней остей, реже седалищного бугра.

Осложненные повреждения тазового кольца — это повреждения таза с сопутствующими тяжелыми травмами мягких тканей, повреждением полых органов таза, повреждением сосудов и/или мочевыводящих путей. Также необходимо различать открытые и закрытые повреждения таза. Следующие повреждения тазового кольца нужно считать открытыми.

- первично открытое повреждение тазового кольца, когда есть сообщение между местом повреждения и кожей и/или слизистой оболочкой влагалища и/или аноректальной областью;
- закрытые повреждения тазового кольца с выполненной тампонадой малого таза с целью остановки кровотечения;
- закрытые повреждения тазового кольца с документированным загрязнением забрюшинного пространства в результате внутрибрюшной травмы.

В отличие от этого, повреждения тазового кольца с изолированной травмой мочевого пузыря или мочеиспускательного канала следует рассматривать как осложненные травмы, но не открытые. Открытые повреждения таза имеют высокую смертность/летальность (около 45 %) из-за сопутствующих травм органов брюшной полости с риском острого обескровливания, а также отсроченного сепсиса.

#### **Выявление нестабильных повреждений тазового кольца**

Нестабильность, особенно задних отделов тазового кольца, сопровождается тенденцией к обильному кровотечению из пресакрального венозного сплетения. В этом случае важно различать изолированную механическую нестабильность тазового кольца и гемодинамическую нестабильность, хотя и то, и другое может происходить одновременно. При наличии признаков нестабильности таза необходимо внимательно следить за гемодинамической ситуацией. Нестабильность тазового кольца следует определять по подвздошному крылу, при воздействии на которое происходит смещение его внутрь или наружу. В случаях трансляционной (вертикальной и горизонтальной) нестабильности может наблюдаться краниокаудальная подвижность в горизонтальной плоскости или переднезадняя подвижность в сагиттальной плоскости. В дополнение к повышенному риску кровотечения, нестабильность тазового кольца может привести к дальнейшим осложнениям, таким как тромбоз и вторичные повреждения нервов, сосудов и органов малого таза. Последние могут быть результатом первичной травмы и должны быть исключены при диагностическом обследовании пациентов с нестабильными повреждениями таза. Стабилизация тазового кольца должна быть выполнена как можно раньше. В зависимости от состояния пациента, это может быть быстрая процедура контроля повреждений (Damage Control Orthopaedics — DCO) при помощи наружной фиксации или первичная окончательная внутренняя фиксация (более трудоемкое). Однако существует общее мнение, что механическая стабилизация (независимо от метода) имеет наивысший приоритет и в идеале должна выполняться на месте травмы. Гемостаз имеет столь же высокий приоритет и должен осуществляться в соответствии с имеющимися альтернативами.

Признаки нестабильности тазового кольца можно выявить на обзорных рентгенограммах таза. К ним относятся, например, расширение симфиза или крестцово-подвздошных суставов. Смещение крыльев подвздошных костей по горизонтали или вертикали также следует считать признаком нестабильности. Следует иметь в виду, что смещение часто бывает гораздо большим в момент повреждения, чем во время постановки диагноза. Таким образом, перелом поперечного отростка L5 позвонка следует оценивать, как признак нестабильности при наличии повреждения тазового кольца, даже если отсутствует смещение крыла подвздошной кости. Следует также иметь в виду, что правильно расположенный тазовый пояс или бандаж может маскировать нестабильность тазового кольца. Направление нестабильности тазового кольца важно для классификации. Если имеется только ротационная нестабильность, то это повреждение группы В. Если есть нестабильность в вертикальной и горизонтальной плоскости, то это повреждение группы С.

#### **1.6 Клиническая картина заболевания или состояния (группы заболеваний или состояний)**

Оценка тяжести травмы таза должна основываться на механизме травмы (особенно в случае высокоэнергетической травмы, чаще встречающейся при механических повреждениях) и данных физикального обследования, направленного на выявление и анализ травматических очагов тазового кольца, выявление внутритазовых кровотечений забрюшинной или промежностной гематомы, или ректального/уретрального кровотечения [1, 25]. Имеет значение клиническая картина при осмотре: вынужденное положение пациента; наружная ротация стоп; полусогнутое положение ног в тазобедренном и коленном суставах (симптом Волковича); асимметрия таза; укорочение конечности. Особое значение имеет анализ целостности кожного покрова и мягких тканей, повреждение которых указывает на открытый характер перелома.

### **2. Диагностика заболевания или состояния (группы заболеваний или состояний), медицинские показания и противопоказания к применению методов диагностики**

- **Рекомендуется** у всех пациентов с повреждениями таза и нестабильной гемодинамикой минимизировать время от момента поступления в стационар до окончательной остановки внутритазового кровотечения с целью улучшения исходов лечения [25].

**Уровень убедительности рекомендаций С (уровень достоверности доказательств 5).**

**Комментарий:** Следует иметь в виду, что только нестабильные повреждения тазового кольца сопровождаются нестабильной гемодинамикой. Стратегия диагностического поиска в противошоковой палате должна быть стандартизирована и оптимизирована для того, чтобы избежать задержки в окончательной остановке кровотечения. Было показано, что время от момента получения травмы до доставки в операционную имеет обратную корреляционную связь с выживаемостью пациентов с внутритазовым кровотечением [25].

## **2.1 Критерии установления диагноза/состояния:**

1) **Жалобы:** на боли, деформацию в области таза, наличие кровоизлияний, невозможность двигать ногами, нарушение опороспособности конечности(ей).

2) **Анамнез:** наличие травмы.

3) **Физикальное обследование:** При пальпации определяется: болезненность места перелома таза; боль усиливается при нагрузках и движениях нижними конечностями; положительный симптом Ларрея; положительный симптом Вернея; положителен симптом прилипшей пятки (симптом Гориневской), вынужденное положение нижних конечностей (симптом Волковича), болезненность при пальпации (симптомом Маркса), симптом заднего хода (симптом Лозинского), симптомы Зыряновой, Маневр Lelly (тест нагрузки на тазовое кольцо) может оказаться полезным в оценке стабильности тазового кольца, однако его следует выполнять с осторожностью, так как иногда происходит усиление кровотечения ввиду смещения отломков костей [25]. Рекомендовано провести рентгенологическое исследование, особенно у пациентов с нестабильной гемодинамикой, ограничиваясь внешним осмотром и данными анамнеза. Следует провести осторожное вагинальное и ректальное исследование, осмотр мочеиспускательного канала перед установкой катетера.

Для авульсивных переломов у детей, может быть сохранена опорность нижней конечности на стороне повреждения в сочетании с хромотой. В зависимости от локализации повреждения при определенных движениях, связанных с напряжением мышцы, фиксированной к апофизу, возникает боль с проекции апофизеолиза (седалищный бугор, передние ости подвздошных костей).

4) **лабораторные исследования:** Лабораторные показатели могут быть в пределах нормы при легких повреждениях, при нестабильных повреждениях при оценке в динамике: снижение уровня гемоглобина и эритроцитов, повышение количества лейкоцитов и СОЭ, лактата, изменение показателей кислотно-основного состояния и газов крови, тромбоэластографии.

##### **5) инструментального обследования:**

**Рентгенография** в переднезадней проекции, дополнительная рентгенография входа в таз (рентгеновская трубка устанавливается под углом 30-45° выхода из таза (рентгеновская трубка устанавливается под углом 30-45°. При переломах вертлужной впадины для уточнения диагноза и определения тактики лечения при отсутствии возможности выполнения компьютерной томографии (КТ) костей таза рекомендовано произвести дополнительные рентгенографические исследования: косые, подвздошная и запирательная проекции. Для проведения рентгенографии в подвздошной и запирательной проекции не рекомендуется укладывать пациента с поворотом туловища или тубуса рентген аппарата на 30–45 градусов вправо и влево, как описано Э. Летурнелем в классическом варианте, а можно получить те же снимки с помощью отклонения центрального пучка рентгеновских лучей без изменения положения таза пациента. Такой прием позволит избежать дополнительной травмы и отягощения состояния пострадавшего.

**Компьютерная томография костей таза.** Рекомендовано выполнять при любом подозрении на повреждение костей таза (при наличии технической возможности). При наличии сочетанных травм КТ таза является составной частью пан-КТ исследования — томографии скелета в целом. **УЗИ органов по протоколу FAST:** Проводится по экстренным показаниям, как экспресс-диагностика, с целью выявления гематом и продолжающегося кровотечения

- **Рекомендуется** проведение перечисленных исследований в кратчайшие сроки, одновременно, но не ранее, чем с инфузионной терапией в экстренной операционной, при возможности на базе противошоковой палаты или в ОРИТ у пациентов с подозрением на нестабильные повреждения тазового кольца и нарушениями гемодинамики [25].

**Уровень убедительности рекомендаций С (уровень достоверности доказательств — 5).**

## **2.2 Жалобы и анамнез**

Жалобы и анамнез описаны в разделе 2.1 «Критерии установления диагноза/состояния».

## **2.3 Физикальное обследование**

Данные физикального обследования описаны в разделе 2.1 «Критерии установления диагноза/состояния».

- Оценку нижеследующих параметров у пациентов с подозрением на повреждения костей таза в диагностических целях **рекомендуется** провести не позднее 1 часа поступления в стационар с обязательным указанием в медицинской документации результатов:

- оценки соматического статуса;
- визуальной и пальпаторной оценки местного статуса;
- измерения артериального давления;
- измерения температуры тела;
- оценки риска венозных тромбоэмболических осложнений [202, 209, 217, 252, 253].

**Уровень убедительности рекомендаций С (уровень достоверности доказательств – 5)**

#### **2.4 Лабораторные диагностические исследования**

- **Рекомендуется** всем пациентам с травмой таза исследования: общий (клинический) анализ крови, анализ крови биохимический общетерапевтический, коагулограмма (ориентировочное исследование системы гемостаза, предпочтительнее тромбоэластограмма или ротационная тромбоэластометрия), с целью определения степени коагулопатии с целью определения общего состояния пациента, а также в рамках лечения и контроля за лечением с целью оценки в динамике [29].

**Уровень убедительности рекомендаций В (уровень достоверности доказательств 3)**

**Комментарий:** *Выполнение рутинных лабораторных исследований позволяют оценить общее состояние пациента при поступлении и провести медикаментозную коррекцию. Однако уровень гемоглобина и гематокрита не демонстрирует чувствительность при ранней оценке выраженности травматического шока [29].*

- **Рекомендуется** всем пациентам с травмой таза средней и тяжелой степени тяжести исследование кислотно-основного состояния и газов крови с целью оценки степени тяжести шока, также метод позволяет отслеживать ответную реакцию на проводимую интенсивную терапию [29].

**Уровень убедительности рекомендаций В (уровень достоверности доказательств 3)**

**Комментарий:** *К чувствительным лабораторным маркерам продолжающегося кровотечения относятся показатели сыровоточного лактата и дефицита оснований, полученные при анализе газов артериальной крови. Сыровоточный лактат и дефицит оснований являются чувствительными диагностическими маркерами, позволяющими оценить степень травматического и геморрагического шока, а также отслеживать ответную реакцию на проводимую интенсивную терапию [25].*

- **Рекомендуются** следующие дополнительные лабораторные диагностические исследования всем пациентам с повреждениями тазового кольца, которым



планируется проведение хирургического лечения, с целью предоперационного обследования [2, 214, 215]:

- определение основных групп по системе АВ0;
- определение антигена D системы Резус (резус-фактор);
- определение антител к поверхностному антигену (HBsAg) вируса гепатита В (Hepatitis B virus) в крови;
- определение антител к вирусу гепатита С (Hepatitis C virus) в крови;
- определение антител к бледной трепонеме (Treponema pallidum) в нетрепонемных тестах (RPR, РМП) (качественное и полуколичественное исследование) в сыворотке крови;
- определение антител классов М, G (IgM, IgG) к вирусу иммунодефицита человека ВИЧ-1 (Human immunodeficiency virus HIV 1) в крови;
- определение антител классов М, G (IgM, IgG) к вирусу иммунодефицита человека ВИЧ-2 (Human immunodeficiency virus HIV 2) в крови.

#### **Уровень убедительности рекомендаций В (уровень достоверности доказательств 3)**

- **Рекомендуется** пациентам с нестабильной травмой таза тромбоэластография (ТЭГ) и ротационная тромбоэластометрия (РОТЭМ) с целью раннего выявления коагулопатии, при наличии соответствующего оборудования, а также оценки ее динамики [17, 19–22].

#### **Уровень убедительности рекомендаций А (уровень достоверности доказательств 2)**

**Комментарий:** Наличие коагулопатии должно быть выявлено в ранние сроки путем выполнения таких прикроватных тестов как ТЭГ и РОТЭМ. Эти тесты позволяют осуществлять целевую интенсивную терапию с использованием компонентов крови и улучшают показатели выживаемости после травмы таза [25].

### **2.5 Инструментальные диагностические исследования**

- **Рекомендовано** у пациентов с повреждениями таза и нестабильной гемодинамикой выполнение комплексного ультразвукового исследования внутренних органов (ультразвуковое исследование органов брюшной полости (комплексное), ультразвуковое исследование органов малого таза комплексное (трансвагинальное и трансабдоминальное) с целью выявления и оценки в динамике повреждений внутренних органов, требующих оперативного вмешательства и ранней стабилизации таза, ранней ангиографии, принятия неотложных мер по восстановлению целостности тазового кольца, а также лапаротомии [1, 2, 25, 30, 31].

#### **Уровень убедительности рекомендаций А (уровень достоверности доказательств 1)**

**Комментарии:** В случае гемодинамической нестабильности расширенный вариант ориентировочного ультразвукового исследования выполняют для того, чтобы выявить или исключить другие источники кровотечения в полости груди и живота. [7] Рекомендации Восточной ассоциации хирургии повреждений (EAST) указывают на то, что расширенный вариант FAST (eFAST) не имеет достаточной чувствительности в исключении диагноза тазового кровотечения, однако этот метод можно считать подходящим для исключения необходимости в лапаротомии нестабильным пациентам [25].

- **Рекомендуется** проведение рентгенографии таза и/или компьютерной томографии костей таза у пациентов с нестабильной гемодинамикой с целью выявления опасного для жизни повреждения тазового кольца, а также контроля состояния пациента в динамике [1, 2, 11, 18, 23, 25, 32–33].

### **Уровень убедительности рекомендаций В (уровень достоверности доказательств 3)**

**Комментарии:** Основные виды повреждений, сопутствующие нестабильности гемодинамики, включают переломы крестца, переломы по типу «открытой книги», а также переломы с вертикальным смещением половины таза (APC II-III, LC II-III и VS). Однако данные только рентгенографии таза далеко не всегда позволяют прогнозировать развитие кровотечения или определить необходимость ангиографии, тем более наступление летального исхода. Рентгенография таза важна не только для оценки вывиха в тазобедренном суставе, но и для оценки вертикального смещения (вывиха) половины таза для того, чтобы правильно выполнить соответствующий вариант вправления. Важно отметить, что ее выполнение не должно приводить к отсрочке в выполнении мероприятий, направленных на коррекцию опасных последствий. Уровни чувствительности и специфичности этого метода диагностики (определяются по-разному разными авторами) достаточно низкие (50–68 % и 98 % соответственно), а частота ложных отрицательных результатов высока (32 %), особенно при низкоэнергетических повреждениях и переломах без смещения или с минимальным смещением. Следует помнить, что нестабильная гемодинамика отмечается только при нестабильных повреждениях таза, сопровождающихся массивным разрушением тазового кольца. По этой причине некоторые авторы предлагают не выполнять рентгенографию таза у стабильных пациентов. Для точного определения морфологии повреждения принципиально необходимо достичь ранней стабилизации таза и как можно раньше спланировать последующий лечебно-диагностический алгоритм. У пациентов со стабильной гемодинамикой, не имеющих ни нестабильности тазового кольца, ни вывиха в тазобедренном суставе, ни положительных данных физикального обследования, которым запланировано выполнение КТ, рентгенографией таза можно пренебречь [25,34].

- **Рекомендуется** проведение рентгенографии таза и/или компьютерной томографии (КТ) костей таза у пациентов с травмой таза в случае нормальной или стабильной

гемодинамики с целью определения повреждений таза, особенностей переломов вертлужной впадины, а также с целью контроля в динамике [1, 2, 23, 28, 35].

#### **Уровень убедительности рекомендаций В (уровень достоверности доказательств 3)**

**Комментарии:** *Компьютерная томография костей таза является «золотым стандартом» диагностики при травмах таза, позволяет выявить мягкотканые повреждения [34].*

- **Рекомендуется** пациентам с травмами таза средней тяжести и тяжелыми при нестабильной гемодинамике и подозрении на внутритазовое кровотечение: выполнение компьютерной томографии органов малого таза у женщин, органов таза у мужчин (если позволяет состояние пациента — с внутривенным болюсным контрастированием), консультация врача – сердечно-сосудистого хирурга и/или врача по рентгенэндоваскулярным диагностике и лечению с целью выявления и локализации внутритазового кровотечения, определения дальнейшей тактики, а также при необходимости контроля в динамике [2, 28, 35].

#### **Уровень убедительности рекомендаций С (уровень достоверности доказательств 5)**

**Комментарии:** *Двумя основными факторами, которые следует учитывать в процессе принятия правильного решения и направления пациента для выполнения ангиографии таза, являются наличие экстравазации при внутривенном контрастировании на КТ и размер тазовой гематомы по данным нативной КТ. КТ обладает точностью 98 % в выявлении пациентов с экстравазацией, однако отсутствие экстравазации по данным КТ не всегда исключает наличие активного внутритазового кровотечения.*

### **2.6 Иные диагностические исследования**

- **Рекомендуется** при наличии клинически выявленной гематурии, гематомы промежности и повреждений костей таза, выявленных по данным рентгенографии, выполнение компьютерной томографии органов малого таза у женщин, органов таза у мужчин с внутривенным болюсным контрастированием [25].

#### **Уровень убедительности рекомендаций С (уровень достоверности доказательств 5)**

- **Рекомендуется** пациентам с травмой таза при подозрении на повреждение мочеполовых органов, наличии макрогематурии, клинически выявленной гематомы промежности и повреждений костей таза, выявленных по данным рентгенографии, консультация (осмотр) врача-уролога с целью коррекции лечебной тактики и назначения (по показаниям) дополнительных исследований (лабораторных и/или инструментальных), в том числе уретрографии восходящей (ретроградной, РУГ) и/или цистографии для выявления повреждений уретры [2, 14].

#### **Уровень убедительности рекомендаций С (уровень достоверности доказательств 4)**

**Комментарии:** *Диагностика повреждений уретры достаточно сложна при первичной оценке. Около 23 % таких повреждений своевременно не диагностируют [14, 25]. Симптомы, которыми могут сопровождаться повреждения уретры, — это гематома промежности /мошонки, поступление крови из наружного отверстия мочеиспускательного канала, деформация контуров мочевого пузыря при наличии внутритазовой гематомы, наличие нестабильных повреждений таза. Введение трансуретрального катетера без других предварительных исследований у пациентов с повреждением таза может быть сопряжено с тяжелыми последствиями: либо по типу острого полного разрыва уретры, либо по типу формирования хронической стриктуры, импотенции и недержания мочи [14, 25]. По этой причине рекомендации ATLS, Всемирной организации здравоохранения и некоторые авторы [14, 25] предложили выполнять ретроградную уретрограмму (РУГ) перед катетеризацией уретры. РУГ рекомендована в случае наличия местных клинических симптомов или если имеются признаки разрыва на обзорной РТ, особенно при наличии тяжелого повреждения мягких тканей, смещения костных отломков или множественных переломов [14, 25]. В случае положительного результата РУГ или в случае, когда имеется высокая степень подозрения на повреждение уретры, рекомендована эпицистостомия с отсроченной цистографией [14, 25]. МРТ кажется многообещающей в распознавании типа повреждения и может быть эффективным способом в комбинации с РУГ или в качестве альтернативы РУГ, но только у стабильных пациентов [14, 25]. Однако последовательность выполнения РУГ и уретроцистограммы с контрастной КТ не определена [2, 25]. Выполнение РУГ до КТ может увеличить частоту неопределенного или ложноотрицательного результата КТ [2, 25]. По этой причине в случае подозрения на повреждение уретры рекомендовано отсроченное контрастное КТ-сканирование с урологическим исследованием, если позволяет гемодинамический статус пациента [2, 25].*

*Высокая встречаемость аноректальных повреждений требует тщательного исследования аноректальной области. В первую очередь промежностное и ректальное пальцевое исследование должно быть выполнено для выявления наличия крови, оценки слабости стенки прямой кишки и невозможности пальпации простаты. В случае положительного ректального исследования следует серьезно подумать о выполнении жесткой проктоскопии [3].*

- **Рекомендуется** пациентам при любом подозрении на повреждение органов брюшной полости, прямой кишки и даже без него выполнение трансректального пальцевого исследования с диагностической целью, консультация врача-хирурга, врача-детского хирурга и/или врача-колопроктолога [3].

#### **Уровень убедительности рекомендаций С (уровень достоверности доказательств 5)**

**Комментарий:** *Высокая встречаемость аноректальных повреждений требует тщательного исследования аноректальной области. В первую очередь промежностное и ректальное пальцевое исследование должно быть выполнено для выявления наличия крови, оценки слабости стенки прямой кишки.*

- **Рекомендуется** при наличии подозрения на повреждение органов малого таза, кровянистых выделений из наружных половых путей у женщин вагинальное исследование с дифференцировкой причин кровотечения, консультация врача – акушера-гинеколога [205, 208].

#### **Уровень убедительности рекомендаций С (уровень достоверности доказательств 5)**

- **Рекомендуются** рентгенография легких, регистрация электрокардиограммы с расшифровкой, описанием и интерпретацией электрокардиографических данных всем пациентам с повреждениями тазового кольца с целью общесоматического обследования [225].

#### **Уровень убедительности рекомендаций С (уровень достоверности доказательств — 5)**

### **3. Лечение, включая медикаментозную и немедикаментозную терапии, диетотерапию, обезболивание, медицинские показания и противопоказания к применению методов лечения**

#### **3.1 Основные принципы в лечении травм таза**

*Лечение травм тазового кольца, и соответственно для всех пациентов с политравмой, требует особого акцента на физиологии; принимаемые решения могут быть более эффективными при комплексной оценке анатомии, механических последствий травмы и их физиологических проявлений. В повседневной клинической практике первые решения принимаются на основе оценки клинического состояния пациента и наличия сочетанных повреждений и повреждения тазового кольца. Первоочередной целью лечения является восстановление нарушенной физиологии, а основными задачами – остановка кровотечения и стабилизация гемодинамики, восстановление механической целостности и стабильности тазового кольца, коррекция коагуляционных нарушений и предотвращение развития осложнений (септических, со стороны мочеполового тракта, кишечника,*

сосудов, сексуальной дисфункции, нарушений ходьбы) и, наконец, окончательная стабилизация, репозиция и фиксация переломов вертлужной впадины[25].

### **3.2. Консервативное лечение**

- **Рекомендуется** пациентам при повреждениях таза с повреждением (ранением) сосудов проведение мер, направленных на остановку кровотечения (давящая повязка, прижатие сосуда), наложение шины при переломах костей (транспортная иммобилизация), наложение иммобилизационной повязки при переломах костей с целью остановки кровотечения, стабилизации гемодинамики [205, 208].

**Уровень убедительности рекомендаций С (уровень достоверности доказательств 5)**

**Комментарий:** *Режим в зависимости от тяжести состояния — 1, 2, 3.*

**Уровень убедительности рекомендаций С (уровень достоверности доказательств 5)**

- **Рекомендуется** наложение наружных фиксирующих устройств (система внешней ортопедической фиксации, многоразового использования) у пациентов с повреждениями тазового кольца, если это позволяет вид повреждения, для фиксации тазового кольца с целью первичной стабилизации и создания компрессии, ограничения полости малого таза и условий для гемотампонады и остановки кровотечения из губчатой кости [205, 208].

**Комментарий:** *При этом устройство не препятствует выполнению других оперативных вмешательств, так как может быть при необходимости перемещено на живот или на бедра. Дальнейшее развитие этого направления травматологии привело к созданию стержневых аппаратов, которые могут применяться при всех видах нестабильных переломов и повреждениях вертлужной впадины. Это позволяет быстро вывести пациента из шока и эвакуировать его для оказания специализированной помощи. Однако установка стержневых аппаратов требует определенных навыков, диктует необходимость специального обучения. При вертикальном смещении половины таза необходима репозиция перед установкой фиксирующих элементов. В некоторых случаях наиболее эффективным является сочетание перкутанной подвздошно-крестцовой стабилизации канюлированными винтами с наложением наружных фиксирующих устройств на переднее полукольцо таза. Такая комбинация в умелых руках имеет значительные преимущества перед наложением наружных фиксирующих устройств на заднее полукольцо.*

**Уровень убедительности рекомендаций С (уровень достоверности доказательств 5).**

- **Не рекомендуется** наложение наружных фиксирующих устройств (система внешней ортопедической фиксации, многоразового использования) предполагающих боковую компрессию крыльев подвздошных костей, при повреждениях типа латеральной компрессии в сочетании с вертикальным многооскольчатый переломом крыла и тела подвздошной кости [25].

#### **Уровень убедительности рекомендаций С (уровень достоверности доказательств 5)**

**Комментарий:** *Наружные фиксирующие устройства (комплект узлов и деталей для аппарата внешней фиксации), с таким механизмом действия, накладываемые на заднее полукольцо таза, обычно имеют С-образную форму по типу предложенных Ганцем [99]. При повреждениях от бокового сжатия и переломах крыла подвздошной кости наложение наружных фиксирующих устройств (комплект узлов и деталей для аппарата внешней фиксации), подобного типа противопоказано.*

- **Рекомендуется** при консервативном лечении пациентов с травмами тазового кольца в целях минимизации риска осложнений уложить пациента с повреждением таза на спину со сгибанием ног в тазобедренных суставах под углом 35-40°, в коленях под углом 125-135°, поднятием головного конца туловища до сгибания в грудном и поясничном отделе позвоночника под углом 40-45°; голени ротируют кнаружи под углом 45° при отведении нижних конечностей на 5-10° [205, 208].

#### **Уровень убедительности рекомендаций С (уровень достоверности доказательств 5)**

**Комментарий:** *В таком положении пациента мышцы-антагонисты в большей степени, чем при любой другой укладке, взаимно уравнивают друг друга. Кроме того, расслабление пояснично-подвздошной мышцы значительно уменьшает давление на отломки переднего полукольца, уменьшая болевой импульс с места переломов. Благодаря этому существенно снижается опасность вторичного смещения костных отломков, снижается интенсивность боли. При вынужденном консервативном лечении вертикально-нестабильных повреждений или в предоперационном периоде обязательно скелетное вытяжение на стороне разрыва задних отделов.*

#### **3.2.1. Применение тазового пояса в лечении повреждений таза у пациентов с нестабильной гемодинамикой**

- **Рекомендуется** пациентам при наличии признаков повреждений тазового кольца в соответствии с протоколом ATLS наложение тазового пояса на месте происшествия перед механической фиксацией костей таза [26].

#### **Уровень убедительности рекомендаций С (уровень достоверности доказательств — 5)**

**Комментарий:** Тазовый пояс может быть «импровизированным» (например, простыня) или стандартным специализированным. Чтобы правильно наложить тазовый пояс, следует обернуть его вокруг больших вертелов и лобкового симфиза и, стягивая его, зафиксировать перелом таза и свести нижние конечности, что позволяет уменьшить внутренний объем таза. Стандартные тазовые пояса более эффективны для стабилизации отломков и уменьшения тазового кровотечения, чем импровизированные. Однако в условиях ограниченных ресурсов или при отсутствии типовых устройств импровизированный тазовый пояс может быть эффективен и безопасен [25].

Тазовый пояс противопоказан при повреждениях от бокового сжатия и повреждением вертлужной впадины.

- **Рекомендуется** у пациентов с нестабильной гемодинамикой применение методик неинвазивной внешней компрессии таза (наложение иммобилизационной повязки при переломах костей) в качестве раннего средства стабилизации тазового кольца, позволяющего снизить объем тазового кровотечения в начальной фазе, с максимально быстрым рассмотрением возможности замены системы неинвазивной внешней компрессии на аппарат наружной фиксации таза (система внешней ортопедической фиксации, многоразового использования) [2, 25, 26, 42, 45].

### **Уровень убедительности рекомендаций В (уровень достоверности доказательств 3)**

**Комментарий:** Неинвазивные внешние тазовые компрессирующие устройства (тазовый пояс) должны быть сняты, как только это становится возможным с физиологической точки зрения, и заменены аппаратом внешней фиксации или окончательной стабилизацией таза, если это показано. Тазовые пояса следует позиционировать с осторожностью у беременных женщин и пожилых пациентов. У пациентов с наложенным тазовым поясом, когда это возможно, раннее перемещение с транспортного щита существенно снижает вероятность появления пролежней. Если пояс не снят вовремя и наложен с чрезмерным усилием, то через 2–3 часа могут развиваться осложнения (некрозы кожи и пролежни, особенно у пожилых людей). При наличии показаний тазовый пояс следует заменить хирургической стабилизацией тазового кольца (наложение наружных фиксирующих устройств (система внешней ортопедической фиксации, многоразового использования) после рентгенодиагностики и начала интенсивной терапии. Не следует оставлять тазовый пояс до утра, даже если планируется окончательное раннее оперативное лечение [25].



- **Рекомендуется** предпочесть использование тазовых поясов (при их наличии) обертыванию подручным материалом у всех пациентов на догоспитальном этапе в целях более эффективной остановки тазового кровотечения [25].

#### **Уровень убедительности рекомендаций С (уровень достоверности доказательств 5)**

- **Рекомендуется** всем пациентам снятие неинвазивных внешних тазовых компрессирующих устройств (иммобилизационной повязки при переломах костей), как только это становится возможным с физиологической точки зрения, и замена на аппарат внешней фиксации (наложение наружных фиксирующих устройств) либо окончательная стабилизация таза (остеосинтез), если это показано и возможно [25].

#### **Уровень убедительности рекомендаций С (уровень достоверности доказательств 5)**

### **3.3. Хирургическое лечение**

- **Рекомендуется** пациентам при переломах с нарушением тазового кольца с большим смещением отломков репозицию с помощью скелетного вытяжения или аппаратов наружной фиксации (наложение наружных фиксирующих устройств) с целью стабилизации тазового кольца [196].

#### **Уровень убедительности рекомендаций С (уровень достоверности доказательств — 5)**

**Комментарий:** При невозможности лечения пациента в лечебном учреждении необходимо обеспечить перевод в травматологический центр I или II уровня [209].

- **Рекомендуется** пациентам при повреждениях с нарушением тазового кольца оперативное лечение с использованием пластин и винтов и/или аппарата наружной фиксации (погружной и/или наружный остеосинтез) с целью окончательной фиксации отломков [205].

#### **Уровень убедительности рекомендаций В (уровень достоверности доказательств 3)**

**Комментарий:** При ротационно-нестабильных и вертикально-нестабильных повреждениях необходимо провести синтез передних и задних отделов тазового кольца. При переломах дна вертлужной впадины и центральном смещении наиболее эффективным является закрытая репозиция с наложением фиксирующих устройств с точками фиксации на тазе и бедре. Эта конструкция позволяет в последующем выполнить малоинвазивный чрескожный остеосинтез обеих колонн канюлированными винтами. Скелетное вытяжение показано в предоперационном периоде при переломах вертлужной впадины только в качестве иммобилизации, но требует двойного вытяжения при центральном смещении отломков и головки бедра. В случае невозможности оперативного лечения по соматическим показаниям или техническим проблемам показано наложение наружных фиксирующих устройств (система внешней ортопедической фиксации, многоразового

использования) с точками фиксации на тазе и бедре с максимально возможной репозицией. При невозможности лечения пациента в лечебном учреждении необходимо обеспечить перевод в травматологический центр I или II уровня.

- **Рекомендуется** при краевых переломах вертлужной впадины с подвывихом или вывихом головки бедренной кости предварительно под наркозом устранять смещение бедренной кости, затем накладывать систему вытяжения [191, 205].

#### **Уровень убедительности рекомендаций С (уровень достоверности доказательств 5)**

**Комментарий:** При протрузии головки бедренной кости в полость малого таза – устранение смещения должно быть экстренным и одномоментным в условиях полноценного обезболивания с последующим наложением наружных фиксирующих устройств (система внешней ортопедической фиксации, многоразового использования) с точками фиксации на тазе и бедре. При отсутствии возможности оказания современной хирургической помощи таким пациентам выполнения данных вмешательств – необходимо перевести пациента в травматологический центр I уровня или в ЛПУ, где есть инфраструктура и подготовленный персонал для выполнения подобных вмешательств.

#### **3.3.1 Эндоваскулярная баллонная окклюзия аорты (REBOA) при повреждениях тазового кольца у пациентов с нестабильной гемодинамикой**

Эндоваскулярная баллонная окклюзия аорты (REBOA) рассматривается в качестве альтернативы открытым операциям у пациентов с нестабильной гемодинамикой [48–51]. REBOA и другие эндоваскулярные и гибридные методы лечения травм (EVTM) всё чаще используются в общей структуре оказания помощи при различных повреждениях, включая внутритазовое кровотечение, и сейчас входят в алгоритмы оказания помощи в крупных травматологических центрах [6, 25, 48–50, 52–58].

- **Рекомендуется** пациентам для остановки кровотечения использовать эндоваскулярную окклюзию сосуда (аорты) с помощью баллона (REBOA) [61–64].

#### **Уровень убедительности рекомендаций С (уровень достоверности доказательств 4)**

**Комментарий:** REBOA расценивают как «промежуточное звено перед операцией» и при тазовом кровотечении как альтернативу реанимационной торакотомии с последующей открытой операцией или ангиоэмболизацией (или оба метода) для окончательной остановки кровотечения. Это предусматривает применение всех вышеперечисленных методов в раннем лечении пациентов и может потребовать наличия сердечно-сосудистого хирурга в бригаде, оказывающей помощь пациентам с политравмой [52, 69, 70]. REBOA может выполняться в зоне I (над чревным стволом или в нисходящей грудной аорте) или в зоне III (инфраренально), но не в зоне II (параренально), где раздувание

баллона не рекомендуется из-за риска висцеральной ишемии органов. При выполнении манипуляций у пациента с нестабильной гемодинамикой в противошоковой операционной чрескожный или открытый хирургический доступ к бедренной артерии или доступ под ультразвуковым наведением может занять много времени. При тяжелых травмах таза возможны сосудистые повреждения, риск которых выше у пожилых пациентов с кальцинированными сосудами. Сегодня большинство специалистов по лечению травм применяют REBOA только у пациентов в критическом состоянии, с множественными источниками кровотечения в качестве «моста» перед окончательной операцией тактики «damage control» [25].

### **3.3.2 Внебрюшинная тампонада таза при повреждениях таза у пациентов с нестабильной гемодинамикой**

Основным источником острого забрюшинного кровотечения у пациентов с нестабильной гемодинамикой и повреждениями тазового кольца является венозное кровотечение (в 80-90% случаев) из пресакральных и паравезикальных венозных сплетений, а также из кровоточащих поверхностей губчатых костей в зоне переломов крестца, подвздошной кости и пресакральных сплетений крестцово-подвздошного сочленения [25, 77]. Только в 10-20% случаев источником внутритазового кровотечения являются артерии. Артериальное кровотечение может быть причиной нестабильности гемодинамики, несмотря на механическую стабилизацию таза [25, 78] и почти в 100% случаев сопровождается венозным кровотечением [25, 46, 79].

- **Рекомендуется** пациентам с гемодинамической нестабильностью в присутствии забрюшинного кровотечения преимущественно венозного характера выполнять внебрюшинную тампонаду таза с целью неотложной хирургической остановки кровотечения [4, 25, 82].

#### **Уровень убедительности рекомендаций С (уровень достоверности доказательств 4)**

**Комментарий:** Считается, что внебрюшинная тампонада таза (ВТТ) является быстрым и легко выполнимым вмешательством [4, 25, 79], выполнимым как в условиях операционной, так и в противошоковом зале [4, 25]. Однако следует иметь в виду, что ВТТ эффективна только при стабилизированном тазовом кольце.

- **Рекомендуется** пациентам с нестабильной гемодинамикой в течение 48-72 часов после ВТТ выполнить окончательную стабилизацию тазового кольца (аппаратом наружной фиксации и/или с помощью методов погружного остеосинтеза) с целью дополнительного снижения потерь ОЦК, потребности в переливании компонентов и

препаратов крови, а также снижения летальности при рассматриваемых травмах [5, 25, 87].

#### **Уровень убедительности рекомендаций С (уровень достоверности доказательств 4)**

**Комментарий:** При нестабильных повреждениях костей таза у пациентов с нестабильной гемодинамикой ВТТ следует выполнять после внешней фиксации тазового кольца, если сохраняется гемодинамическая нестабильность. При крайне тяжелом состоянии стабилизация тазового кольца может быть быстро достигнута наложением тазового пояса. Дополнительная установка под пояс скрученных хирургических полотенец позволяет осуществить компрессию в случае повреждения крестцово-подвздошного сочленения. Некоторым пациентам с продолжающимся кровотечением и/или сохраняющимися показаниями для гемотрансфузии после тампонады таза рекомендовано выполнение последующей (вторичной) ангиоэмболизации [25].

#### **3.3.3 Внешняя фиксация таза при повреждениях тазового кольца у пациентов с нестабильной гемодинамикой**

Биомеханика повреждений таза и лежащий в основе травмы механизм определяют показания к внешней фиксации [25, 58, 95]. Выбор и компоновка аппарата зависит от вида повреждения, наличия конструкций, оборудования операционной и опыта врача. При этом необходимо помнить, что при вертикальной нестабильности аппараты на переднее полукольцо таза не удерживают во вправленном состоянии задние отделы, что требует сочетания либо с наложением наружных фиксирующих устройств, (система внешней ортопедической фиксации, многоразового использования), либо с установкой канюлированных винтов.

- **Рекомендуется** у пациентов с нестабильной гемодинамикой временно стабилизировать повреждения тазового кольца для предотвращения дальнейшего кровотечения и для усиления эффективности других методов гемостаза, включая ангиографию и тампонаду таза [25, 28, 46, 58, 97].

#### **Уровень убедительности рекомендаций С (уровень достоверности доказательств 4)**

**Комментарий:** Показаниями для экстренной стабилизации тазового кольца аппаратами внешней фиксации таза являются:

- вертикально-нестабильные повреждения тазового кольца,
- ротационно-нестабильные повреждения с увеличением объема внутритазового пространства,
- двусторонние повреждения.

*Определяя показания и технику внешней фиксации таза, следует исходить из классификации повреждений таза Young-Burgees. Нестабильные травмы таза в результате переднезаднего (APC-II/APC-III) и бокового сдавления (LC-II/LC-III) необходимо фиксировать передними аппаратами с введением стержней Шанца в крылья подвздошных костей или надацетабулярно. Хотя введение стержней в крылья подвздошных костей проще и позволяет быстро установить рамку по типу *damage control*, сопротивляемость введенных в этой зоне стержней Шанца к вырывающим нагрузкам крайне низкая, что приводит к высокому риску нестабильности аппарата и утрате репозиции [25,96].*

### **3.3.4 Окончательная хирургическая фиксация повреждений тазового кольца**

*Анатомическая репозиция и стабильная фиксация ротационно- и вертикально-нестабильных травм таза являются необходимыми условиями ранней функциональной реабилитации. Есть общее мнение о том, что переломы и вывихи костей таза с нестабильностью в заднем полукольце требуют внутренней фиксации [25, 95, 121]. При вертикально-нестабильных и двусторонних переломах фиксация только передних отделов недостаточна и требует остеосинтеза задних отделов. При этом решение об открытой или закрытой репозиции, а также выбор конструкции зависит от имеющихся в распоряжении фиксаторов, оборудования и опыта оперирующего врача. Возможен накостный, внутрикостный остеосинтез, применение аппарата внешней фиксации, как окончательный метод лечения, остеосинтез транспедикулярными конструкциями, особенно при необходимости декомпрессии спинномозгового канала и устранения позвоночно-тазовой диссоциации.*

#### **Уровень убедительности рекомендаций С (уровень достоверности доказательств 4)**

- **Рекомендуется** у всех пациентов с повреждениями тазового кольца при наличии соответствующих имплантируемых медицинских изделий (металлофиксаторов), (система внутренней ортопедической фиксации, с помощью пластин/винтов, нерассасывающаяся, стерильная\*\*\*) технической возможности и отсутствии противопоказаний применять методы внутренней хирургической фиксации переломов с целью уменьшения хронической боли и осложнений, связанных с длительной иммобилизацией [25, 125–133].

#### **Уровень убедительности рекомендаций С (уровень достоверности доказательств 4)**

**Комментарий:** Методы внутренней хирургической фиксации включают:

- открытую репозицию и фиксацию лонного сочленения пластинами,

- минимально-инвазивную чрескожную фиксацию винтами для остеосинтеза, проводимыми илиосакрально для фиксации нестабильных переломов крестца и разрывов крестцово-подвздошного сочленения,
- минимально- инвазивную чрескожную фиксацию винтовыми конструкциями других переломов тазового кольца при отсутствии межотломковой интерпозиции,
- остеосинтез крыла подвздошной кости пластинами и винтами,
- позвоночно-тазовую фиксацию (именуемую как «трехсторонний остеосинтез» в случае комбинации с винтами для остеосинтеза, проводимыми илиосакрально)
- остеосинтез задней пластиной с целью стабилизации повреждений заднего полукольца, включая вертикально-нестабильные переломы крестца.

- **Рекомендуется** при боковой компрессии (LC) выполнить остеосинтез переднего тазового полукольца на срок 6 недель, что позволяет предотвратить ротационную нестабильность в переднем полукольце, с целью ранней функциональной реабилитации, сокращением сроков нетрудоспособности [25, 58, 134].

#### **Уровень убедительности рекомендаций С (уровень достоверности доказательств 4)**

**Комментарии.** Пациентам с боковой компрессией остеосинтез передних отделов таза наружными (система внешней ортопедической фиксации, многоразового использования) или погружными конструкциями (система внутренней ортопедической фиксации, с помощью пластин/винтов, нерассасывающаяся, стерильная\*\*\*) показан при сопутствующем повреждении внутренних органов, лапаротомии, выраженной подвижности отломков или необходимости ранней мобилизации для лечения других повреждений скелета в структуре политравмы.

- **Рекомендуется** у детей и подростков при авульсивных переломах костей таза, сопровождающихся смещением более 5-8 мм, хирургическое лечение в объёме открытой репозиции, остеосинтеза [211].

#### **Уровень убедительности рекомендаций А (уровень достоверности доказательств 1)**

**Комментарии.** В отношении нестабильных повреждений тазового кольца типа В и С у подростков 12 лет и старше не проведено исследований, доказывающих эффективность альтернативной лечебной и хирургической тактики, применяемой для взрослых пациентов. Хирургическая помощь детям с нестабильными повреждениями таза должна оказываться в многопрофильных педиатрических учреждениях с применением современных принципов репозиции и остеосинтеза [212, 213].

### **3.3.5 Идеальное время для окончательной внутренней фиксации таза**

*Выбор оптимальных сроков окончательной внутренней фиксации нестабильных травм таза остается предметом дискуссий [25, 138–145].*

- **Не рекомендуется** пациентам с признаками тяжелого травматического шока выполнение ранней окончательной фиксации таза ввиду риска летального исхода вследствие продолжающегося кровотечения и развития «смертельной триады» коагулопатии, ацидоза и гипотермии [22, 25, 146].

**Уровень убедительности рекомендаций С (уровень достоверности доказательств 5)**

**Комментарий:** *Установлено, что выполнение непродолжительной ранней первичной фиксации таза позволяет сократить частоту развития полиорганной недостаточности и снизить летальность [25, 148]. Более того, было показано, что частота развития послеоперационных осложнений при выполнении окончательного остеосинтеза в период со 2-го по 4-й день после травмы значимо выше, чем при операции, отсроченной на 6-8-е сутки после травмы [25, 149].*

### **3.3.6 Многоэтапное хирургическое лечение при тяжелой черепно-мозговой травме**

*Тяжелые черепно-мозговые травмы (ЧМТ) часто встречаются у пациентов с политравмой, имеющих сочетанную травму таза. В настоящее время не существует общепринятых протоколов лечения тяжелых сочетанных повреждений головы и таза. Одним из наиболее важных моментов является сочетание переломов костей таза с кровотечением и последующей коагулопатией, которое ведет к усугублению течения ЧМТ вследствие развития вторичного кровотечения и последующему прогрессированию геморрагических контузионных очагов по замкнутому порочному кругу [25].*

- **Рекомендуется** для пациентов с травмой таза и ЧМТ применение наружной фиксации (а также, по потребности, погружного остеосинтеза) в рамках тактики многоэтапного хирургического лечения с использованием принципов Damage Control. [25, 150].

**Уровень убедительности рекомендаций С (уровень достоверности доказательств 5)**

**Комментарий:** *Тщательный мониторинг течения травмы головного мозга с возможным ранним повторным КТ-сканированием в режиме перфузии головного мозга может дать положительные результаты [25, 150]. Как правило, нейрохирурги обеспокоены возможным дополнительным повреждением головного мозга в результате колебаний АД, наблюдающихся в ходе операции остеосинтеза [25, 150]. В целом это*

приводит к появлению сомнений в тактике и дополнительной отсрочке, требуемой для стабилизации пациента и подготовки его к операции [25, 150].

### **3.4. Послеоперационное обезболивание**

- С целью адекватного обезболивания пациентам с повреждением костей таза **рекомендуется** использовать мультимодальную анальгезию, которая может включать нестероидные противовоспалительные препараты (НПВП), парацетамол\*\*, габапентиноиды и опиоиды немедленного высвобождения с учетом возрастных ограничений в инструкциях по медицинскому применению, при невозможности её назначения – мономодальную [211–213].

#### **Уровень убедительности рекомендаций А (уровень достоверности доказательств – 2)**

**Комментарии:** Необходимо обеспечить полноценное обезболивание пациенту с переломом до выполнения любых манипуляций и на весь период лечения перелома, продолжительность которого существенно варьируется в зависимости от выбранной тактики ведения пациента. При проведении обезболивания в стационаре необходимо учесть назначения, выполненные на этапе оказания неотложной медицинской помощи. В остром периоде травмы с целью обезболивания необходимо обеспечить пациенту надлежащую иммобилизацию отломков при помощи вакуумной шины, вакуумного матраса или аппарате внешней фиксации.

Из фармакологических стратегий в настоящее время общепринятым является применение мультимодальной анальгезии (ММА), представляющей собой использование нескольких анальгетических препаратов (опиоидных и неопиоидных) с разным механизмом действия и нефармакологических вмешательств, направленных на воздействие на периферические и/или центральные участки нервной системы [214]. Такое сочетание позволяет более эффективно купировать болевой синдром за счет усиления эффектов различных лекарственных препаратов, что в большинстве случаев ведет к снижению частоты назначения и/или доз опиоидных анальгетиков. Таким образом, ММА снижает профиль риска каждого лекарства, обеспечивая при этом синергетический контроль боли с помощью различных классов лекарств. Послеоперационная ММА может включать психотерапию, физиотерапию, НПВП, парацетамол\*\*, габапентиноиды, регионарную анестезию (однократное введение или установка катетеров для периферических нервов), местные инъекции и опиоиды [212, 215].

В современной научной литературе авторы акцентируют внимание на использовании самых низких эффективных доз опиоидов в течение, как можно более короткого периода времени, не используют опиоиды с пролонгированным высвобождением. В качестве



адьюванта на фоне проведения ММА можно использовать однократное введение **#дексаметазона\*\*** в периоперационный период, который дает значимое снижение болевого синдрома [211].

Необходимо помнить об ограниченной двумя сутками длительности применения парентерального введения большинства НПВП (**кеторолак\*\***, **кетопрофен\*\***, **диклофенак\*\***), что требует своевременного перевода пациента на пероральный прием препаратов или смены препарата, или согласования дальнейшего применения с врачебной комиссией. Конкретный выбор способа местной анестезии и лекарственных средств осуществляет лечащий врач индивидуально в соответствии с особенностями пациента, локальными протоколами и оснащением медицинской организации.

При назначении обезболивающей терапии детям следует выбирать разовую дозу с учетом веса и возраста ребенка. Предпочтение следует отдавать анальгетикам с пероральным или ректальным путем введения, избегать внутримышечных инъекций.

- Рекомендуется выполнение местной блокады или регионарной анестезии, как части послеоперационного мультимодального режима [212, 216].

#### **Уровень убедительности рекомендаций А (уровень достоверности доказательств – 2)**

*Рекомендуемые анальгетические препараты приведены в Приложениях А3.1-А3.3*

### **3.5. Хирургическая антибиотикопрофилактика**

- При хирургическом лечении пациентов с переломами костей таза **рекомендуется** проводить хирургическую антибиотикопрофилактику (ХАП) инфекции области хирургического вмешательства однократным предоперационным введением антибактериального препарата с целью снижения риска развития инфекционных осложнений [218].

#### **Уровень убедительности рекомендации С (уровень достоверности доказательств – 5)**

**Комментарии.** В соответствии с международными клиническими руководствами по профилактике инфекций области хирургического вмешательства [217, 219] задачей ХАП является создание бактерицидных концентраций антибактериального препарата в тканях, подвергающихся микробной контаминации во время операции для профилактики инфекций области хирургического вмешательства. Необходимость проведения ХАП определяется классом хирургической раны предстоящей операции: ХАП не требуется для «чистых» операционных ран, не связанных с установкой имплантатов ортопедических и металлических конструкций. ХАП следует проводить: для условно-чистых и контаминированных операционных ран; для «чистых» операционных ран, при которых

устанавливаются имплантаты ортопедические и металлические конструкции. При инфицированных («грязных») ранах ХАП не показана, проводится антибиотикотерапия.

- У пациентов с переломами костей таза **рекомендуется** использовать в качестве основных препаратов с целью хирургической антибиотикопрофилактики при проведении оперативных вмешательств в травматологии и ортопедии цефалоспорины первого и второго (I и II) поколения (цефазолин\*\*, цефуроксим\*\*), в качестве альтернативы при непереносимости бета-лактамов – антибиотики гликопептидной структуры (ванкомицин\*\*), линкозамиды (#клиндамицин\*\*) [217].

#### **Уровень убедительности рекомендации С (уровень достоверности доказательств – 5)**

**Комментарии.** Для пациентов с неотягощенным аллергоанамнезом и без значимых факторов риска носительства метициллин-резистентных стафилококков для профилактики ХАП используются цефалоспорины первого и второго (I и II) поколения (цефазолин\*\*, цефуроксим\*\*), которые вводятся внутривенно в интервале от 30 до 60 минут до разреза кожи. При непереносимости бета-лактамов следует назначить комбинацию ванкомицина\*\* с одним из фторхинолонов (ципрофлоксацин\*\*, #левофлоксацин\*\*), которые вводятся в течение минимум 60 мин с началом внутривенной инфузии за 2 ч до разреза, либо #клиндамицин\*\*. При значимых факторах риска носительства метициллин-резистентных стафилококков (MRS) схема ХАП должна включать антибиотик с анти-MRS-активностью (ванкомицин\*\*). В большинстве случаев для эффективной профилактики достаточно одной предоперационной дозы антибиотика. При длительных вмешательствах или массивной кровопотере следует назначать дополнительную интраоперационную дозу антибиотика (ориентировочный срок интраоперационного введения – через 2 периода полувыведения после предоперационной дозы). Введение антибиотика после закрытия раны в операционной нецелесообразно даже при наличии установленных дренажей.

Разовые дозы основных антибактериальных препаратов для ХАП при оперативных вмешательствах в травматологии и ортопедии у взрослых: цефазолин\*\* 2 г (при весе пациента  $\geq 120$  кг — 3 г), цефуроксим\*\* 1,5 г, #клиндамицин\*\* 900 мг, ванкомицин\*\* по 15 мг/кг в виде медленной в/в инфузии, ципрофлоксацин\*\* 400 мг, #левофлоксацин\*\* 500 мг [216].

Разовые дозы для детей следует рассчитывать по фактическому весу: цефазолин\*\* 30 мг/кг, цефуроксим\*\* 50 мг/кг, #клиндамицин\*\* 10 мг/кг, ванкомицин\*\* 15 мг/кг,

*применение фторхинолонов в период формирования костно-суставной системы противопоказано в связи с риском развития артропатии [216, 255, 256].*

- **Рекомендуется** пациентам с переломами костей таза проведение антибактериальной терапии продолжительностью не более 72 часов после закрытия раны [224].

#### **Уровень убедительности рекомендации А (уровень достоверности доказательств – 1)**

**Комментарии.** В случае открытых переломов профилактическое введение антибиотиков эффективно для предупреждения ранней инфекции, при этом препарат следует вводить как можно скорее после травмы. Антибиотиком выбора является цефазолин\*\*, однако пациентам с открытыми высокоэнергетическими переломами с расхождением и потерей сегмента; повреждением магистральных сосудов, при сильно загрязненных ранах целесообразно расширение спектра назначаемых антибиотиков за счет грамотрицательных возбудителей. В таких случаях для взрослых пациентов возможно рассматривать добавление к цефазолину\*\* #гентамицина\*\* (в дозе 6 мг/кг 1 раз в сутки) [220, 221]. Альтернативой указанной комбинации может быть #ампициллин+сульбактам\*\* (в дозе 3,0 г каждые 8 часов в течение 3 суток) [221], последний, особенно актуален в случае риска развития клостридиальной инфекции. По мнению большинства исследователей, при открытых переломах III типа по Gustilo и Anderson антибиотики не следует продолжать более 72 часов после закрытия мягкотканной раны.

- При хирургическом лечении пациентов с переломами костей таза **рекомендуется** проводить антибиотикопрофилактику инфекции области хирургического вмешательства продолжительностью не более 24 часов [223].

#### **Уровень убедительности рекомендации А (уровень достоверности доказательств – 1)**

**Комментарии.** В соответствии с действующей в РФ нормативной документацией (СанПиН 3.3686-21) и клиническими рекомендациями [223] с целью достижения эффективной концентрации антибактериального препарата в тканях и сыворотке крови в момент разреза кожи, антибиотики для профилактики инфекции области хирургического вмешательства следует вводить внутривенно в интервале от 30 до 60 минут до разреза кожи, при применении ванкомицина\*\* в течение 2 часов до разреза. Максимальная продолжительность профилактического введения антибиотика не должна превышать 24 часов после окончания операции. В большинстве случаев для эффективной профилактики достаточно одной дозы антибиотика. Дополнительные дозы следует вводить при длительных операциях, когда от момента предоперационного введения антибиотика проходит время периода полувыведения примененного антибиотика и

возникает риск снижения концентрации антибиотика ниже бактерицидной и повышение риска ИОХВ.

### **3.6. Профилактика венозных тромбоэмболических осложнений**

- Для пациентов, которым проводится консервативное лечение переломов таза **рекомендуется** проводить профилактику венозных тромбоэмболических осложнений (ВТЭО) с использованием фармакологических и (или) механических методов профилактики [225,226].

**Уровень убедительности рекомендаций А (уровень достоверности доказательств 3).**

*Комментарий:* При консервативном лечении переломов таза следует отдавать предпочтение фармакологическим (медикаментозным) методам профилактики ВТЭО [225,226]. Предпочтительно применение низкомолекулярных гепаринов (НМГ) из группы гепарина (код группы АТХ В01АВ) [225]. Рекомендуемые дозы, кратность и способ введения представлены в Приложении А3.4.

К механическим методам профилактики относят эластическую и (или) перемежающуюся последовательную пневматическую компрессию нижних конечностей. К другим немедикаментозным методам профилактики относят раннюю мобилизацию и активизацию пациента, лечебную физкультуру.

- Для пациентов, которым проводится консервативное лечение переломов таза **рекомендуется** раннее назначение профилактики с использованием низкомолекулярных гепаринов из группы гепарина (код группы АТХ В01АВ) (в первые 24 ч после травмы) [226].

**Уровень убедительности рекомендаций В (уровень достоверности доказательств 3)**

*Комментарий:* Рекомендуемые интервалы между профилактическим применением антикоагулянтов и нейроаксиальными вмешательствами приведены в Приложении А3.5.

- Для пациентов, которым проводится консервативное лечение переломов таза **рекомендуется** длительная антитромботическая профилактика (более 1 мес) [227, 228].

**Уровень убедительности рекомендаций В (уровень достоверности доказательств 3)**

- Для пациентов, которым проводится оперативное лечение переломов таза **рекомендуется** проводить профилактику ВТЭО как можно раньше (в первые 24 ч после получения травмы) с использованием низкомолекулярных гепаринов из группы гепарина (код группы АТХ В01АВ) при достижении гемостаза и незначительном риске кровотечения [229,230].

**Уровень убедительности рекомендаций В (уровень достоверности доказательств 3)**

- Для пациентов, которым проводится оперативное лечение переломов таза **рекомендуется** проводить фармакопрофилактику ВТЭО минимум в течение 4 недель. Рекомендуется рассмотреть возможность продления фармакопрофилактики на весь период сохранения иммобилизации (более 4 недель) [227,228,231,232].

#### **Уровень убедительности рекомендаций В (уровень достоверности доказательств 3)**

*Подробно вопросы профилактики ВТЭО у пациентов травматолого-ортопедического профиля рассмотрены в методических рекомендациях 2022 г. [233] и рекомендациях российских экспертов 2023 г. [234].*

### **3.7. Диетотерапия**

Специфическая диетотерапия не разработана.

## **4. Медицинская реабилитация и санаторно-курортное лечение, медицинские показания и противопоказания к применению методов медицинской реабилитации, в том числе основанных на использовании природных лечебных факторов**

Реабилитация пациентов с травмой таза, не зависимо от метода лечения, начинается после остановки кровотечения и стабилизации гемодинамики, восстановления механической целостности и стабильности тазового кольца [199, 202, 237, 252].

В отдельных публикациях показана эффективность реабилитации в послеоперационном периоде, однако единых протоколов реабилитации при оперативных методах лечения переломов тазового кольца нет [236-238, 243]. Главным является вопрос о сроках вертикализации и допустимой осевой нагрузки на конечности после оперативного лечения. Этот вопрос решается индивидуально совместно с оперирующим врачом и зависит от стабильности фиксации перелома и тазового кольца, однако требует дальнейшего изучения и научного обоснования [236-237, 241, 246].

- **Рекомендована** при консервативном лечении переломов тазового кольца стационарная реабилитация по программе периода иммобилизации с целью профилактики гипостатических осложнений (иммобилизационный синдром) улучшения кровообращения в конечностях, профилактики мышечных гипотрофий и обучения передвижению с дополнительными средствами опоры [238, 240, 243, 248].

#### **Уровень убедительности рекомендаций С (уровень достоверности доказательств 5)**

***Комментарии:** при консервативном лечении переломов тазового кольца иммобилизация проводится в положении пациента на спине на функциональной кровати*

или с большим валиком под коленные суставы со сгибанием ног в коленных ( $125^{\circ}$ - $135^{\circ}$ ) и тазобедренных суставах ( $35^{\circ}$ - $40^{\circ}$ ) с отведением в тазобедренных суставах около  $10^{\circ}$  [199, 202].

Врач ФРМ/ЛФК составляет индивидуальную программу реабилитации с назначением средств ЛФК: дыхательные упражнения, изометрические упражнения для мышц бедра, ягодичных мышц, мышц поясничного отдела позвоночника, динамические упражнения для коленных и голеностопных суставов, динамические упражнения для верхних конечностей. Лечебная гимнастика является важным компонентом консервативного лечения пациентов с повреждениями тазового кольца, которые сопровождаются полиорганными расстройствами, связанными с ограничением двигательной активности и длительным горизонтальным положением пациентов. Это состояние может приводить к мышечно-скелетным, респираторным, эндокринно-метаболическим, кардиоваскулярным расстройствам [248].

С первых дней для уменьшения болевого синдрома назначается локальная криотерапия холодowymi пакетами, электротерапия и магнитотерапия [250, 252].

Длительность постельного режима зависит от количества и локализации переломов тазового кольца и определяется лечащим врачом до 3-6 недель.

Через две недели после повторной консультации врача ФРМ/ЛФК назначаются упражнения с сопротивлением и дополнительным отягощением движению, ручной массаж нижних конечностей, что необходимо для подготовки пациента к вертикализации. После адаптации к вертикальному положению проводится обучение ходьбе с опорой на костыли или ходилки [245, 252].

**Рекомендована** при консервативном лечении переломов тазового кольца амбулаторная (домашняя) реабилитация по программе восстановительного периода с целью укрепления мышц тазового дна и нижних конечностей, восстановления опороспособности и правильной походки [242, 245, 252].

#### **Уровень убедительности рекомендаций С (уровень достоверности доказательств 5)**

**Комментарии:** врач ФРМ/ЛФК при выписке из стационара дает рекомендации пациенту по продолжению реабилитации дома, знакомит с программой упражнений, необходимых для укрепления мышц тазового дна, поясничного отдела позвоночника и нижних конечностей, определяет ориентировочные сроки допустимой осевой нагрузки на конечности и ходьбы с полной нагрузкой.

Длительность ходьбы с дополнительными средствами опоры определяется индивидуально в зависимости от типа повреждения тазового кольца и болевого синдрома.

*Критерием отказа от использования средств дополнительной нагрузки является отсутствие боли при ходьбе в области перелома [244, 246].*

- **Рекомендована** при внутренней оперативной фиксации переломов тазового кольца (пластины, винты, фиксаторы) стационарная реабилитация по программе раннего послеоперационного периода с целью профилактики послеоперационных осложнений, улучшения кровообращения в конечностях, ранней активизации пациента и обучения передвижению с дополнительными средствами опоры [239, 241, 247, 250, 251].

#### **Уровень убедительности рекомендаций С (уровень достоверности доказательств 5)**

**Комментарии:** с 1—2-го дня после операции врач ФРМ/ЛФК составляет индивидуальную программу реабилитации с назначением средств ЛФК и ФТ: упражнения статические, динамические, дыхательные и общеразвивающие на все мышечные группы, идеомоторные упражнения, активные движения пальцами стоп и в коленных суставах, изометрические напряжения мышц голени, бедра. С 3—4-го дня после операции (если позволяло общее состояние пациента) изометрические напряжения мышц тазового пояса, мышц бедра и голени [239, 241, 248, 250]. Есть единичные публикации о применении накроватной пассивной механотерапии на аппарате MOTomed letto2 и электростимуляции [250].

С первых дней после операции для уменьшения болевого синдрома назначается криотерапия холодowymi пакетами и ЧЭНС [239, 241].

Через две недели после повторной консультации врача ФРМ/ЛФК при общем удовлетворительном состоянии больного назначаются упражнения с сопротивлением и отягощением для укрепления мышечных групп нижних конечностей, которые рекомендуется выполнять дома после выписи из стационара [239, 241, 251].

Вертикализация пациента проводится на 2-4 сутки после операции [239-241]. Вопрос осевой нагрузки и длительности ходьбы с дополнительными средствами опоры решается индивидуально совместно с оперирующим хирургом [236, 237, 239].

- **Рекомендована** при внутренней оперативной фиксации переломов тазового кольца (пластины, винты, фиксаторы) амбулаторная (домашняя) реабилитация по программе позднего послеоперационного периода с целью улучшения кровообращения в конечностях, сохранения мышечного тонуса и силы мышц, тренировки передвижения с дополнительными средствами опоры и восстановления опороспособности конечностей и правильной походки [239, 241, 242, 244, 247].

#### **Уровень убедительности рекомендаций С (уровень достоверности доказательств 5)**

**Комментарии:** оперативная фиксация перелома допускает раннюю вертикализацию пациента и ходьбу с дополнительными средствами опоры, а значит выписку их стационара. Программа амбулаторной (домашней) реабилитации составляется врачом ФРМ/ДФК и включает физические упражнения с возрастающей нагрузкой на мышцы пояса нижних конечностей: динамические с сопротивлением и отягощением, статические упражнения, тренировка ходьбы с частичной нагрузкой на конечности. Продолжительность периода реабилитации, или допустимость полной нагрузки на ноги определяется сроками, необходимыми для консолидации перелома от 3 до 6 месяцев [242, 242, 244, 249, 251].

- **Рекомендована** при фиксации переломов тазового кольца аппаратами наружной фиксации стационарная реабилитация по программе раннего послеоперационного периода с целью улучшения кровообращения в конечностях, сохранения подвижности в суставах и мышечной силы в нижних конечностях, ранней активизации и обучения передвижению с дополнительными средствами опоры [236, 237, 243, 251, 252].

#### **Уровень убедительности рекомендаций С (уровень достоверности доказательств– 5)**

**Комментарии:** с первого дня после фиксации переломов аппаратами наружной фиксации врач ФРМ/ДФК составляет программу реабилитации с назначением лечебной гимнастики: общетонизирующие упражнения, дыхательные упражнения, динамические упражнения с помощью и активные для дистальных суставов ног, изометрические упражнений для мышц бедер, тазового дна и поясничного отдела позвоночника, идеомоторные упражнения для тазобедренных суставов.

Со второго дня после операции проводится вертикализация пациента и обучение передвижению с помощью костылей или ходунков [247, 251, 252].

- **Рекомендована** при фиксации переломов тазового кольца аппаратами наружной фиксации домашняя реабилитация по программе позднего послеоперационного периода с целью улучшения кровообращения в конечностях, сохранения подвижности в суставах, укрепления мышц пояса нижних конечностей, тренировки ходьбы с частичной нагрузкой с дополнительными средствами опоры [238, 239, 243, 247].

#### **Уровень убедительности рекомендаций С (уровень достоверности доказательств 5)**

**Комментарии:** при выписке из стационара врач ФРМ/ДФК составляет программу реабилитации с назначением лечебной гимнастики: динамические упражнения свободные, с отягощением и сопротивлением для нижних конечностей, ягодичных мышц и мышц тазового дна, которые необходимо выполнять дома с постепенным увеличением нагрузки



и продолжительностью процедуры. Программа выполняется до снятия аппарата внешней фиксации.

- **Рекомендована** при переломах тазового кольца после снятия аппаратов наружной фиксации амбулаторная (дневной стационар) реабилитация по программе восстановительного периода с целью восстановления подвижности в тазобедренных суставах, укрепления мышц пояса нижних конечностей, восстановления опороспособности конечностей и стереотипа ходьбы [238, 239, 243, 247].

#### **Уровень убедительности рекомендаций С (уровень достоверности доказательств 5)**

**Комментарии:** после снятия аппарата внешней фиксации врач ФРМ/ЛФК определяет степень функциональных нарушений и в зависимости от выраженности двигательного дефицита составляет программу амбулаторной реабилитации. Назначаются физические упражнения, пассивная и активная механотерапия, тренировка баланса и ходьбы, электростимуляция мышц, ультразвуковая терапия, массаж ручной/подводный, физические упражнения в воде и лечебное плавание [242, 249, 250].

- **Рекомендуется:** при повреждениях таза легкой степени назначить постельный режим на жесткой поверхности в течение 3-4 недель [202].

#### **Уровень убедительности рекомендаций С (уровень достоверности доказательств 5)**

**Комментарий:** Лечебная физкультура. С первого дня осуществляют пассивные движения в тазобедренном суставе с поддержкой бедра и голени в пределах, которые определяются интенсивностью боли. Медленно переходят к активным движениям.

Подъем прямой ноги абсолютно противопоказан. Возможно применение механотерапии. При использовании вытяжения лечебную физкультуру при переломах костей начинают только после снятия вытяжения. Подъем с постели и нагрузка. Одиночные переломы тазового кольца. При достаточной стабильности — гимнастика в бассейне с 10-го дня. С 3-4-й недели начинают ходьбу на костылях или ходунках. Нагрузку увеличивают после 6 нед. При нестабильности в крестцово-подвздошном сочленении пациентов поднимают на 9-й неделе. Переломы вертлужной впадины. При стабильном остеосинтезе пациентов поднимают на 2-3-й день (без осевой нагрузки на поврежденный сустав). Дозированную нагрузку разрешают на 13-й неделе. Нагрузку увеличивают после 6 нед. под контролем рентгенографии. Полная нагрузка — после 4-6 мес. При повреждении головки бедренной кости вопрос о нагрузке решают индивидуально.

При переломах таза нижнюю конечность на стороне повреждения укладывают на устройство, демпфирующее для скелетного вытяжения (шину Беллера) без наложения

собственно скелетного вытяжения. При переломах крестца и копчика пациента укладывают в положение "лягушки" (по Н. М. Волковичу) на 2-4 нед.

## **5. Профилактика и диспансерное наблюдение, медицинские показания и противопоказания к применению методов профилактики**

*Профилактика повреждений таза не отличается от таковой при остальных травмах: соблюдение правил техники безопасности самим пациентом и осуществление мер по созданию травмобезопасной среды со стороны государства, в частности — применение инженерно-технического обеспечения зон повышенной опасности мерами активной и пассивной защиты граждан (освещение на дорогах, борьба с гололёдом, поддержание транспортных средств в исправном состоянии, оснащение их средствами пассивной безопасности), создание травмобезопасной среды на предприятиях.*

- **Рекомендуется:** проводить травматологом-ортопедом динамическое наблюдение пациентов с травмами таза через 3-6-12 месяцев с момента выписки из стационара с целью контроля восстановления после повреждений [209].

**Уровень убедительности рекомендаций С (уровень достоверности доказательств 5)**

## **6. Организация оказания медицинской помощи**

### Показания для госпитализации в медицинскую организацию.

Наличие повреждений тазового кольца или подозрение на наличие таких повреждений, основанное на знании механизма травмы, являются показанием для экстренной госпитализации в многопрофильный стационар, оснащенный противошоковой палатой или ОРИТ (предпочтительнее – в травматологический центр II или I уровня).

При отсутствии у медицинской организации специализированной противошоковой палаты или ОРИТ, а также возможности оказания специализированной помощи пациентам с травмой тазового кольца и вертлужной впадины необходимы проведение противошоковых мероприятий в ОРИТ, стабилизация тазового кольца бандажом или, по возможности, наложение наружных фиксирующих устройств с последующей эвакуацией пациента в травматологический центр I или II уровня, где есть инфраструктура и подготовленный персонал для оказания такой помощи.

### Показания к выписке пациента из медицинской организации:

- 1) Амбулаторное лечение повреждений таза легкой степени, не нуждающихся в хирургическом лечении;
- 2) После выполненной окончательной стабилизации тазового кольца и восстановления возможности самообслуживания пациентов при отсутствии гемодинамических

нарушений и гладком течении послеоперационного периода.

## 7. Дополнительная информация (в том числе факторы, влияющие на исход заболевания или состояния)

**Смертность, летальность и исходы лечения.** В результате повреждений таза, особенно открытых, могут развиваться осложнения со значимыми функциональными нарушениями: недержание мочи и кала, импотенция, диспареуния, остаточные нарушения движений, промежностные и тазовые абсцессы, хроническая боль и такие сосудистые осложнения, как тромбозы и эмболии [1, 3, 25].

Большинство (44,7 %) смертей, обусловленных травмой таза, происходят в день получения травмы, а основными факторами, коррелирующими с летальностью, являются возраст, тяжесть травмы по шкале ISS, нестабильность тазового кольца, размер и степень загрязнения ран, повреждение прямой кишки, выведение колостомы, количество перелитых компонентов крови, тяжесть повреждения головного мозга по шкале AIS, дефицит оснований в анализе газов крови на момент поступления [3, 5, 25].

### Критерии оценки качества медицинской помощи

№	Критерии качества	Оценка выполнения
1	Выполнен прием (осмотр, консультация) врача-травматолога-ортопеда первичный или прием (осмотр, консультация) врача-хирурга первичный, врача-детского хирурга	Да/нет
2	Выполнена рентгенография таза и/или компьютерная томография костей таза (в том числе у пациентов с нестабильной гемодинамикой и подозрением на внутритазовое кровотечение – компьютерной томографии органов малого таза у женщин, органов таза у мужчин)	Да/нет
3	У пациентов с нестабильной гемодинамикой и подозрением на внутритазовое кровотечение выполнен осмотр (консультация) врача-сердечно-сосудистого хирурга и/или врача по рентгенэндоваскулярным диагностике и лечению	Да/нет
4	Выполнение комплексного ультразвукового исследования внутренних органов (ультразвуковое исследование органов брюшной полости (комплексное) и/или ультразвуковое исследование органов малого таза комплексное (трансвагинальное и трансабдоминальное)) у пациентов с нестабильной гемодинамикой	Да/нет
5	Выполнение общего (клинического) анализа крови, анализа крови биохимического общетерапевтического, коагулограммы	Да/нет

	(ориентировочного исследования системы гемостаза)	
6	Выполнение исследования кислотно-основного состояния и газов крови	Да/нет
7	Назначены анальгетики и/или нестероидные противовоспалительные препараты и/или местные анестетики и/или габапентиноиды и/или опиоиды немедленного высвобождения и/или препараты из группы «Другие анальгетики и антипиретики» (N02B) (в зависимости от медицинских показаний и при отсутствии медицинских противопоказаний)	Да/нет
8	У пациентов с нестабильной гемодинамикой на госпитальном этапе выполнена временная стабилизация переломов костей тазового кольца методом остеосинтеза аппаратом наружной фиксации	Да/нет
9	Проведена профилактика венозных тромбозов и тромбоэмболий при помощи антикоагулянтных препаратов и/или механических методов профилактики (в зависимости от медицинских показаний и при отсутствии медицинских противопоказаний)	Да/нет
10	Выполнен окончательный остеосинтез переломов тазового кольца с использованием пластин и/или винтов и/или иных погружных металлофиксаторов (в зависимости от медицинских показаний и при отсутствии медицинских противопоказаний)	Да/нет

## Список литературы

1. Arvieux C, Thony F, Broux C, et al. Current management of severe pelvic and perineal trauma. *J Visc Surg.* 2012; 149: e227–38
2. Cullinane DC, Schiller HJ, Zielinski MD, et al. Eastern Association for the Surgery of Trauma practice management guidelines for hemorrhage in pelvic fracture—update and systematic review. *J Trauma.* 2011; 71: 1850–1868
3. Grotz MR, Allami MK, Harwood P, et al. Open pelvic fractures: epidemiology, current concepts of management and outcome. *Injury.* 2005; 36: 1–13
4. Magnone S, Coccolini F, Manfredi R, et al. Management of hemodynamically unstable pelvic trauma: results of the first Italian consensus conference (cooperative guidelines of the Italian Society of Surgery, the Italian Association of Hospital Surgeons, the Multi-specialist Italian Society of Young Surgeons, the Italian Society of Emergency Surgery and Trauma, the Italian Society of Anesthesia, Analgesia, Resuscitation and Intensive Care, the Italian Society of Orthopaedics and Traumatology, the Italian Society of Emergency Medicine, the Italian Society of Medical Radiology -Section of Vascular and Interventional Radiology- and the World Society of Emergency Surgery). *World J Emerg Surg.* 2014; 9:18
5. Perkins ZB, Maytham GD, Koers L, Bates P, Brohi K, Tai NR. Impact on outcome of a targeted performance improvement programme in haemodynamically unstable patients with a pelvic fracture. *Bone Joint J.* 2014; 96-B: 1090–1097
6. Biffl WL, Smith WR, Moore EE, et al. Evolution of a multidisciplinary clinical pathway for the management of unstable patients with pelvic fractures. *Ann Surg.* 2001;233:843–50
7. Goslings JC, Ponsen KJ, van Delden OM. Injuries to the pelvis and extremities. In: *ACS Surgery: Principles and Practice: Decker Intellectual Properties.* 2013
2. Coccolini F, Montori G, Catena F, et al. Liver trauma: WSES position paper. *World J Emerg Surg.* 2015;10:39
3. Oxford Centre for Evidence-based Medicine — Levels of Evidence (March 2009). 2009. (Accessed at <http://www.cebm.net/ocebm-levels-of-evidence/>)
4. Costantini TW, Coimbra R, Holcomb JB, et al. Current management of hemorrhage from severe pelvic fractures: Results of an American Association for the Surgery of Trauma multi-institutional trial. *J Trauma Acute Care Surg.* 2016;80:717–23. discussion 23–5
5. Pereira SJ, O'Brien DP, Luchette FA, et al. Dynamic helical computed tomography scan accurately detects hemorrhage in patients with pelvic fracture. *Surgery.* 2000; 128:678–85
6. Burgess AR, Eastridge BJ, Young JW, et al. Pelvic ring disruptions: effective classification system and treatment protocols. *J Trauma.* 1990; 30:848–56
7. Huittinen VM, Slati P. Postmortem angiography and dissection of the hypogastric artery in pelvic fractures. *Surgery.* 1973; 73:454–62
8. Luckhoff C, Mitra B, Cameron PA, Fitzgerald M, Royce P. The diagnosis of acute urethral trauma. *Injury.* 2011; 42:913–6
9. Blackmore CC, Cummings P, Jurkovich GJ, Linnau KF, Hoffer EK, Rivara FP. Predicting major hemorrhage in patients with pelvic fracture. *J Trauma.* 2006; 61:346–52
10. Balogh Z, Caldwell E, Heetveld M, et al. Institutional practice guidelines on management of pelvic fracture-related hemodynamic instability: do they make a difference? *J Trauma.* 2005; 58: 778–82

11. Da Luz LT, Nascimento B, Shankarakutty AK, et al. Effect of thromboelastography (TEG(R)) and rotational thromboelastometry (ROTEM(R)) on diagnosis of coagulopathy, transfusion guidance and mortality in trauma: descriptive systematic review. *Crit Care*. 2014; 18:518
12. Duane TM, Tan BB, Golay D, Cole Jr FJ, Weireter Jr LJ, Britt LD. Blunt trauma and the role of routine pelvic radiographs: a prospective analysis. *J Trauma*. 2002;53:463–8
13. Gonzalez E, Moore EE, Moore HB, et al. Goal-directed Hemostatic Resuscitation of Trauma-induced Coagulopathy: A Pragmatic Randomized Clinical Trial Comparing a Viscoelastic Assay to Conventional Coagulation Assays. *Ann Surg*. 2016;263:1051–9
14. Kashuk JL, Moore EE, Sawyer M, et al. Postinjury coagulopathy management: goal directed resuscitation via POC thrombelastography. *Ann Surg*. 2010; 251:604–14
15. Rossaint R, Cerny V, Coats TJ, et al. Key issues in advanced bleeding care in trauma. *Shock*. 2006;26:322–31
16. Stahel PF, Moore EE, Schreier SL, et al. Transfusion strategies in postinjury coagulopathy. *Curr Opin Anaesthesiol*. 2009;22:289–98
17. Paydar S, Ghaffarpasand F, Foroughi M. et al. Role of routine pelvic radiography in initial evaluation of stable, high-energy, blunt trauma patients. *Emerg Med J*. 2013;30:724–7
18. Mutschler M, Nienaber U, Brockamp T, et al. Renaissance of base deficit for the initial assessment of trauma patients: a base deficit-based classification for hypovolemic shock developed on data from 16,305 patients derived from the TraumaRegister DGU(R). *Crit Care*. 2013;17:R42
19. Coccolini F, Stahel PF, Montori G. et al. Pelvic trauma: WSES classification and guidelines. *World Journal of Emergency Surgery*. 2017; 12: 5. /Адаптированный перевод на русский язык: Рева В.А. Травма таза: классификация и клинические рекомендации Всемирного общества неотложной хирургии WSES [Электронный ресурс] // Политравма. 2018. №1. URI: <https://poly-trauma.ru/index.php/pt/article/view/72/202>.
20. Committee of trauma of ACS. Advanced Trauma Life Support (ATLS) Student manual 9th ed. ACS. Chicago. 2012
21. Salim A, Teixeira PG, DuBose J. et al. Predictors of positive angiography in pelvic fractures: a prospective study. *J Am Coll Surg*. 2008; 207: 656–62
22. Marzi I, Lustenberger T. Management of bleeding pelvic fractures. *Scand J Surg*. 2014; 103: 104–11
23. Rossaint R, Bouillon B, Cerny V, et al. Management of bleeding following major trauma: an updated European guideline. *Crit Care*. 2010;14:R52
24. Шлыков И. Л. Система диагностики и комплексного лечения больных с переломами костей таза и вертлужной впадины : дис. ... д-ра мед. наук: 14.01.15. – Саратов, 2010. – 422 с.
25. Stengel D, Leisterer J, Ferrada P. et al. Point-of-care ultrasonography for diagnosing thoracoabdominal injuries in patients with blunt trauma. *Cochrane Database Syst Rev*. 2018;12(12):CD012669..
26. Gonzalez RP, Fried PQ, Bukhalo M. The utility of clinical examination in screening for pelvic fractures in blunt trauma. *J Am Coll Surg*. 2002; 194: 121–5
27. Yugueros P, Sarmiento JM, Garcia AF, Ferrada R. Unnecessary use of pelvic x-ray in blunt trauma. *J Trauma*. 1995; 39: 722–5
28. Guillamondegui OD, Pryor JP, Gracias VH, et al. Pelvic radiography in blunt trauma resuscitation: a diminishing role. *J Trauma*. 2002; 53: 1043–7

29. Hallinan JT, Tan CH, Pua U. Emergency computed tomography for acute pelvic trauma: where is the bleeder? *Clin Radiol.* 2014;69:529–37
30. Chen B, Zhang Y, Xiao S. et al. Personalized image-based templates for iliosacral screw insertions: a pilot study. *Int J Med Robot.* 2012;8:476–82
31. Fleiter N, Reimertz C, Lustenberger T, et al. Importance of the correct placement of the pelvic binder for stabilisation of haemodynamically compromised patients. *Z Orthop Unfall.* 2012;150:627–9
32. Bottlang M, Krieg JC, Mohr M, et al. Emergent management of pelvic ring fractures with use of circumferential compression. *J Bone Joint Surg Am.* 2002;84-A Suppl 2:43–7
33. DeAngelis NA, Wixted JJ, Drew J, et al. Use of the trauma pelvic orthotic device (T-POD) for provisional stabilisation of anterior-posterior compression type pelvic fractures: a cadaveric study. *Injury.* 2008; 39: 903–6
34. Hedrick-Thompson JK. A review of pressure reduction device studies. *J Vasc Nurs.* 1992; 10:3–5
35. Spanjersberg WR, Knops SP, Schep NW, et al. Effectiveness and complications of pelvic circumferential compression devices in patients with unstable pelvic fractures: a systematic review of literature. *Injury.* 2009;40:1031–5
36. Croce MA, Magnotti LJ, Savage SA, et al. Emergent pelvic fixation in patients with exsanguinating pelvic fractures. *J Am Coll Surg.* 2007;204:935–9.
37. Krieg JC, Mohr M, Ellis TJ, et al. Emergent stabilization of pelvic ring injuries by controlled circumferential compression: a clinical trial. *J Trauma.* 2005;59:659–64
38. Tinubu J, Scalea TM. Management of fractures in a geriatric surgical patient. *Surg Clin North Am.* 2015;95:115–28
39. Bakhshayesh P, Boutefnouchet T, Totterman A. Effectiveness of non invasive external pelvic compression: a systematic review of the literature. *Scand J Trauma Resusc Emerg Med.* 2016; 24: 73
40. Abrassart S, Stern R, Peter R. Unstable pelvic ring injury with hemodynamic instability: what seems the best procedure choice and sequence in the initial management? *Orthop Traumatol Surg Res.* 2013;99:175–82
41. Amorosa LF, Amorosa JH, Wellman DS, et al. Management of pelvic injuries in pregnancy. *Orthop Clin North Am.* 2013;44:301–15. VIII
42. Stannard A, Eliason JL, Rasmussen TE. Resuscitative Endovascular Balloon Occlusion of the Aorta (REBOA) as an Adjunct for Hemorrhagic Shock. *J Trauma.* 2011;71:1869–72
43. Morrison JJ, Galgon RE, Jansen JO, et al. A systematic review of the use of resuscitative endovascular balloon occlusion of the aorta in the management of hemorrhagic shock. *The journal of trauma and acute care surgery.* 2016;80:324–34
44. Biffl WL, Fox CJ, Moore EE. The role of REBOA in the control of exsanguinating torso hemorrhage. *J Trauma Acute Care.* 2015;78:1054–8
45. Delamare L, Crognier L, Conil JM, Rousseau H, Georges B, Ruiz S. Treatment of intra-abdominal haemorrhagic shock by Resuscitative Endovascular Balloon Occlusion of the Aorta (REBOA). *Anaesthesia, critical care & pain medicine.* 2015;34:53–5
46. Hörer TM, Skoog P, Pirouzram A, Nilsson KF, Larzon T. A small case series of aortic balloon occlusion in trauma: lessons learned from its use in ruptured abdominal aortic aneurysms and a brief review. *Eur J Trauma Emerg Surg.* 2016;42(5):585–92

47. Ogura T, Lefor AT, Nakano M, et al. Nonoperative management of hemodynamically unstable abdominal trauma patients with angioembolization and resuscitative endovascular balloon occlusion of the aorta. *J Trauma Acute Care*. 2015;78:132–5
48. DuBose JJ, Scalea TM, Brenner M, Skiada D, Inaba K, Cannon J, et al; AAST AORTA Study Group. The AAST prospective Aortic Occlusion for Resuscitation in Trauma and Acute Care Surgery (AORTA) registry: data on contemporary utilization and outcomes of aortic occlusion and resuscitative balloon occlusion of the aorta (REBOA). *J Trauma Acute Care Surg*. 2016;81(3):409-19
49. Burlew CC, Moore EE, Moore FA, et al. Western Trauma Association Critical Decisions in Trauma: Resuscitative thoracotomy. *J Trauma Acute Care*. 2012; 73:1359–64
50. Burlew CC, Moore EE, Smith WR, et al. Preperitoneal pelvic packing/external fixation with secondary angioembolization: optimal care for life-threatening hemorrhage from unstable pelvic fractures. *J Am Coll Surg*. 2011;212:628–35. discussion 35–7
51. Martinelli T., Thony F., Declety P. et al. Intra-Aortic Balloon Occlusion to Salvage Patients With Life-Threatening Hemorrhagic Shocks From Pelvic Fractures. *J Trauma*. 2010;68:942–8
52. Stahel PF, Mauffrey C, Smith WR, et al. External fixation for acute pelvic ring injuries: decision making and technical options. *J Trauma Acute Care Surg*. 2013; 75:882–7
53. Brenner ML, Moore LJ, DuBose JJ, et al. A clinical series of resuscitative endovascular balloon occlusion of the aorta for hemorrhage control and resuscitation. *J Trauma Acute Care*. 2013;75:506–11
54. Norii T, Crandall C, Terasaka Y. Survival of severe blunt trauma patients treated with resuscitative endovascular balloon occlusion of the aorta compared with propensity score-adjusted untreated patients. *J Trauma Acute Care*. 2015;78:721–8
55. Mayer D, Aeschbacher S, Pfammatter T, et al. Complete Replacement of Open Repair for Ruptured Abdominal Aortic Aneurysms by Endovascular Aneurysm Repair A Two-Center 14-Year Experience. *Ann Surg*. 2012;256:688–96
56. Malina M, Holst J. Balloon control for ruptured AAAs: when and when not to use? *J Cardiovasc Surg*. 2014;55:161–7
57. Malina M, Veith F, Ivancev K, Sonesson B. Balloon occlusion of the aorta during endovascular repair of ruptured abdominal aortic aneurysm. *Journal of endovascular therapy: an official journal of the International Society of Endovascular Specialists*. 2005;12:556–9
58. Larzon T, Skoog P. One hundred percent of ruptured aortic abdominal aneurysms can be treated endovascularly if adjunct techniques are used such as chimneys, periscopes and embolization. *J Cardiovasc Surg*. 2014;55:169–78
59. Morrison J, Ross J, Houston R, Watson D, Rasmussen T. Resuscitative endovascular balloon occlusion of the aorta reduces mortality in a lethal model of non-compressible torso hemorrhage. *Brit J Surg*. 2013;100:8
60. Morrison JJ, Ross JD, Houston R, Watson DB, Sokol KK, Rasmussen TE. Use of Resuscitative Endovascular Balloon Occlusion of the Aorta in a Highly Lethal Model of Noncompressible Torso Hemorrhage. *Shock*. 2014;41:130–7
61. Russo RM, Neff LP, Lamb CM, Cannon JW, Galante JM, Clement NF, Grayson JK, Williams TK. Partial resuscitative endovascular balloon occlusion of the aorta in swine model of hemorrhagic shock. *J Am Coll Surg*. 2016;223(2): 359–68



62. White JM, Cannon JW, Stannard A, Markov NP, Spencer JR, Rasmussen TE. Endovascular balloon occlusion of the aorta is superior to resuscitative thoracotomy with aortic clamping in a porcine model of hemorrhagic shock. *Surgery*. 2011;150:400–9
63. Horer TM, Hebron D, Swaid F, et al. Aorta Balloon Occlusion in Trauma: Three Cases Demonstrating Multidisciplinary Approach Already on Patient's Arrival to the Emergency Room. *Cardiovascular and interventional radiology* 2015.BRS
64. EndoVascular hybrid Trauma and bleeding Management (EVTM) declaration. (Accessed at [www.jevtm.com](http://www.jevtm.com))
65. Morrison JJ, Ross JD, Markov NP, Scott DJ, Spencer JR, Rasmussen TE. The inflammatory sequelae of aortic balloon occlusion in hemorrhagic shock. *J Surg Res*. 2014;191:423–31
66. Horer TM, Skoog P, Nilsson KF, et al. Intraperitoneal metabolic consequences of supraceliac aortic balloon occlusion in an experimental animal study using microdialysis. *Ann Vasc Surg*. 2014;28:1286–95
67. Markov NP, Percival TJ, Morrison JJ, et al. Physiologic tolerance of descending thoracic aortic balloon occlusion in a swine model of hemorrhagic shock. *Surgery*. 2013;153:848–56
68. Park TS, Batchinsky AI, Belenkiy SM, Jordan BS, Baker WL, Necsoiu CN, et al. Resuscitative endovascular balloon occlusion of the aorta (REBOA): comparison with immediate transfusion following massive hemorrhage in swine. *J Trauma Acute Care Surg*. 2015;79(6):930–6
69. Hörer TMCP, Jans A, Nilsson K. A case of partial aortic balloon occlusion in an unstable multi-trauma patient. *Trauma*. 2016;18:150–4
70. Johnson MA, Neff LP, Williams TK, DuBose JJ; EVAC Study Group. Partial resuscitative balloon occlusion of the aorta (P-REBOA): clinical technique and rationale. *J Trauma Acute Care Surg*. 2016;81(5 Suppl 2 Proceedings of the 2015 Military Health System Research Symposium):S133-7
71. Gansslen A, Hildebrand F, Pohlemann T. Management of hemodynamic unstable patients “in extremis” with pelvic ring fractures. *Acta Chir Orthop Traumatol Cech*. 2012;79:193–202
72. Lustenberger T, Wutzler S, Stormann P, Laurer H, Marzi I. The role of angioembolization in the acute treatment concept of severe pelvic ring injuries. *Injury*. 2015;46 Suppl 4:S33–8
73. Suzuki T, Smith WR, Moore EE. Pelvic packing or angiography: competitive or complementary? *Injury*. 2009;40:343–53
74. Agnew SG. Hemodynamically unstable pelvic fractures. *Orthop Clin North Am*. 1994; 25: 715–21
75. Hou Z, Smith WR, Strohecker KA, et al. Hemodynamically unstable pelvic fracture management by advanced trauma life support guidelines results in high mortality. *Orthopedics*. 2012;35:e319–24
76. Cothren CC, Osborn PM, Moore EE, Morgan SJ, Johnson JL, Smith WR. Preperitoneal pelvic packing for hemodynamically unstable pelvic fractures: a paradigm shift. *J Trauma*. 2007; 62: 834–9. discussion 9–42
77. Smith WR, Moore EE, Osborn P, et al. Retroperitoneal packing as a resuscitation technique for hemodynamically unstable patients with pelvic fractures: report of two representative cases and a description of technique. *J Trauma*. 2005;59:1510–4
78. Ertel W, Eid K, Keel M, Trentz O. Therapeutical Strategies and Outcome of Polytraumatized Patients with Pelvic Injuries A Six-Year Experience. *European Journal of Trauma*. 2000; 26: 278–86

79. Giannoudis PV, Pape HC. Damage control orthopaedics in unstable pelvic ring injuries. *Injury*. 2004;35:671–7
80. Lustenberger T, Fau MC, Benninger E, Fau BE, Lenzlinger PM, Lenzlinger Pm F, Keel MJB, Keel MJ. C-clamp and pelvic packing for control of hemorrhage in patients with pelvic ring disruption. *J Emerg Trauma Shock*. 2011;4:477–82
81. Osborn PM, Smith WR, Moore EE, et al. Direct retroperitoneal pelvic packing versus pelvic angiography: A comparison of two management protocols for haemodynamically unstable pelvic fractures. *Injury*. 2009;40:54–60
82. Burlew CC, Moore EE, Smith WR, Johnson JL, Biffl WL, Barnett CC, Stahel PF. Preperitoneal pelvic packing/external fixation with secondary angioembolization: optimal care for life-threatening hemorrhage from unstable pelvic fractures. *J Am Coll Surg*. 2011;212(4):628–35
83. Chiara O, di Fratta E, Mariani A, et al. Efficacy of extra-peritoneal pelvic packing in hemodynamically unstable pelvic fractures, a Propensity Score Analysis. *World J Emerg Surg*. 2016;11:22
84. Jang JY, Shim H, Jung PY, Kim S, Bae KS. Preperitoneal pelvic packing in patients with hemodynamic instability due to severe pelvic fracture: early experience in a Korean trauma center. *Scand J Trauma Resusc Emerg Med*. 2016;24:3
85. Li Q, Dong J, Yang Y, Wang G, Wang Y, Liu P, Robinson Y, Zhou D. Retroperitoneal packing or angioembolization for haemorrhage control of pelvic fractures—Quasi-randomized clinical trial of 56 haemodynamically unstable patients with Injury Severity Score  $\geq 33$ . *Injury*. 2016;47(2):395–401
86. Brenner ML, Moore LJ, DuBose JJ, et al. A clinical series of resuscitative endovascular balloon occlusion of the aorta for hemorrhage control and resuscitation. *J Trauma Acute Care Surg*. 2013;75:506–11
87. Tai DK, Li WH, Lee KY, et al. Retroperitoneal pelvic packing in the management of hemodynamically unstable pelvic fractures: a level I trauma center experience. *J Trauma*. 2011;71:E79–86
88. Totterman A, Madsen JE, Skaga NO, Roise O. Extraperitoneal pelvic packing: a salvage procedure to control massive traumatic pelvic hemorrhage. *J Trauma*. 2007;62:843–52
89. Halawi MJ. Pelvic ring injuries: Emergency assessment and management. *J Clin Orthop Trauma*. 2015;6:252–8
90. Esmer E, Esmer E, Derst P, Schulz M, Siekmann H, Delank KS; das TraumaRegister DGU®. Influence of external pelvic stabilization on hemodynamically unstable pelvic fractures. *Unfallchirurg*. 2015. [Epub ahead of print]
91. Poenaru DV, Popescu M, Anglitoiu B, Popa I, Andrei D, Birsasteanu F. Emergency pelvic stabilization in patients with pelvic posttraumatic instability. *Int Orthop*. 2015;39:961–5
92. Rommens PM, Hofmann A, Hessmann MH. Management of Acute Hemorrhage in Pelvic Trauma: An Overview. *Eur J Trauma Emerg Surg*. 2010;36:91–9
93. Burgess A. Invited commentary: Young-Burgess classification of pelvic ring fractures: does it predict mortality, transfusion requirements, and nonorthopaedic injuries? *J Orthop Trauma*. 2010; 24:609
94. Heini PF, Witt J, Ganz R. The pelvic C-clamp for the emergency treatment of unstable pelvic ring injuries. A report on clinical experience of 30 cases. *Injury*. 1996;27 Suppl 1:S-A38–45
95. Pohlemann T, Culemann U, Tosounidis G, Kristen A. Application of the pelvic C-clamp. *Unfallchirurg*. 2004;107:1185–91

96. Witschger P, Heini P, Ganz R. Pelvic clamps for controlling shock in posterior pelvic ring injuries. Application, biomechanical aspects and initial clinical results. *Orthopade*. 1992; 21: 393–399.
97. Koller H, Balogh ZJ. Single training session for first time pelvic C-clamp users: correct pin placement and frame assembly. *Injury*. 2012;43:436–9
98. Koller H, Keil P, Seibert F. Individual and team training with first time users of the Pelvic C-Clamp: do they remember or will we need refresher trainings? *Arch Orthop Trauma Surg*. 2013; 133:343–9
99. Metsemakers WJ, Vanderschot P, Jennes E, et al. Transcatheter embolotherapy after external surgical stabilization is a valuable treatment algorithm for patients with persistent haemorrhage from unstable pelvic fractures: outcomes of a single centre experience. *Injury*. 2013; 44: 964–8
100. Panetta T, Sclafani SJ, Goldstein AS, et al. Percutaneous transcatheter embolization for massive bleeding from pelvic fractures. *J Trauma*. 1985;25:1021–9
101. Rossaint R, Duranteau J, Stahel PF, Spahn DR. Nonsurgical treatment of major bleeding. *Anesthesiol Clin*. 2007;25:35–48. VIII
102. Velmahos GC, Toutouzas KG, Vassiliu P, et al. A prospective study on the safety and efficacy of angiographic embolization for pelvic and visceral injuries. *J Trauma*. 2002;53:303–8. discussion 8
103. Agolini SF, Shah K, Jaffe J, et al. Arterial embolization is a rapid and effective technique for controlling pelvic fracture hemorrhage. *J Trauma*. 1997;43:395–9
104. Eastridge BJ, Starr A, Minei JP, O’Keefe GE, Scalea TM. The importance of fracture pattern in guiding therapeutic decision-making in patients with hemorrhagic shock and pelvic ring disruptions. *J Trauma*. 2002;53:446–50. discussion 50–1
105. Hagiwara A, Minakawa K, Fukushima H, et al. Predictors of death in patients with life-threatening pelvic hemorrhage after successful transcatheter arterial embolization. *J Trauma*. 2003; 55: 696–703
106. Heetveld MJ, Harris I, Schlaphoff G, Sugrue M. Guidelines for the management of haemodynamically unstable pelvic fracture patients. *ANZ J Surg*. 2004;74:520–9
107. Miller PR, Moore PS, Mansell E, et al. External fixation or arteriogram in bleeding pelvic fracture: initial therapy guided by markers of arterial hemorrhage. *J Trauma*. 2003;54:437–43
108. Shapiro M, McDonald AA, Knight D, et al. The role of repeat angiography in the management of pelvic fractures. *J Trauma*. 2005; 58: 227–31
109. Thorson CM, Ryan ML, Otero CA, et al. Operating room or angiography suite for hemodynamically unstable pelvic fractures? *J Trauma Acute Care Surg*. 2012; 72:364–70.
110. Verbeek DO, Sugrue M, Balogh Z, et al. Acute management of hemodynamically unstable pelvic trauma patients: time for a change? Multicenter review of recent practice. *World J Surg*. 2008; 32: 1874–82
111. Chu CH, Tennakoon L, Maggio PM, et al. Trends in the management of pelvic fractures, 2008–2010. *J Surg Res*. 2016; 202:335–40
112. Sarin EL, Moore JB, Moore EE, et al. Pelvic fracture pattern does not always predict the need for urgent embolization. *J Trauma*. 2005;58:973–7
113. Kimbrell BJ, Velmahos GC, Chan LS, Demetriades D. Angiographic embolization for pelvic fractures in older patients. *Arch Surg*. 2004;139:728–32.

114. Jones CB. Posterior pelvic ring injuries: when to perform open reduction and internal fixation. *Instr Course Lect.* 2012;61:27–38
115. Bazylewicz D, Konda S. A Review of the Definitive Treatment of Pelvic Fractures. *Bull Hosp Jt Dis* (2013). 2016;74:6–11
116. Sembler Soles GL, Lien J, Tornetta 3rd P. Nonoperative immediate weightbearing of minimally displaced lateral compression sacral fractures does not result in displacement. *J Orthop Trauma.* 2012;26:563–7
117. Suzuki T, Morgan SJ, Smith WR, et al. Stress radiograph to detect true extent of symphyseal disruption in presumed anteroposterior compression type I pelvic injuries. *J Trauma.* 2010; 69: 880–5
118. Hak DJ, Baran S, Stahel P. Sacral fractures: current strategies in diagnosis and management. *Orthopedics.* 2009;32(10)
119. Kach K, Trentz O. Distraction spondylodesis of the sacrum in “vertical shear lesions” of the pelvis. *Unfallchirurg.* 1994;97:28–38
120. Lindahl J, Makinen TJ, Koskinen SK, Soderlund T. Factors associated with outcome of spinopelvic dissociation treated with lumbopelvic fixation. *Injury.* 2014;45:1914–20
121. Min KS, Zamorano DP, Wahba GM, et al. Comparison of two-transsacral-screw fixation versus triangular osteosynthesis for transforaminal sacral fractures. *Orthopedics.* 2014; 37: e754–60
122. Putnis SE, Pearce R, Wali UJ, Bircher MD, Rickman MS. Open reduction and internal fixation of a traumatic diastasis of the pubic symphysis: one-year radiological and functional outcomes. *J Bone Joint Surg (Br).* 2011;93:78–84
123. Sagi HC. Technical aspects and recommended treatment algorithms in triangular osteosynthesis and spinopelvic fixation for vertical shear transforaminal sacral fractures. *J Orthop Trauma.* 2009;23:354–60
124. Sagi HC, Militano U, Caron T, Lindvall E. A comprehensive analysis with minimum 1-year follow-up of vertically unstable transforaminal sacral fractures treated with triangular osteosynthesis. *J Orthop Trauma.* 2009;23: 313–9. discussion 9–21
125. Schildhauer TA, Josten C, Muhr G. Triangular osteosynthesis of vertically unstable sacrum fractures: a new concept allowing early weight-bearing. *J Orthop Trauma.* 2006;20:S44–51
126. Suzuki T, Hak DJ, Ziran BH, et al. Outcome and complications of posterior transiliac plating for vertically unstable sacral fractures. *Injury.* 2009;40:405–9
127. Scaglione M, Parchi P, Digrandi G, Latessa M, Guido G. External fixation in pelvic fractures. *Musculoskelet Surg.* 2010;94:63–70
128. Vaidya R, Colen R, Vigdorchik J, Tonnos F, Sethi A. Treatment of unstable pelvic ring injuries with an internal anterior fixator and posterior fixation: initial clinical series. *J Orthop Trauma.* 2012;26:1–8
129. Barei DP, Shafer BL, Beingessner DM, Gardner MJ, Nork SE, Routt ML. The impact of open reduction internal fixation on acute pain management in unstable pelvic ring injuries. *J Trauma.* 2010;68:949–53
130. Stahel PF, Hammerberg EM. History of pelvic fracture management: a review. *World J Emerg Surg.* 2016;11:18
131. Balbachevsky D, Belloti JC, Doca DG, et al. Treatment of pelvic fractures — a national survey. *Injury.* 2014;45 Suppl 5:S46–51

132. Childs BR, Nahm NJ, Moore TA, Vallier HA. Multiple Procedures in the Initial Surgical Setting: When Do the Benefits Outweigh the Risks in Patients With Multiple System Trauma? *J Orthop Trauma*. 2016;30:420–5
133. Enninghorst N, Toth L, King KL, McDougall D, Mackenzie S, Balogh ZJ. Acute definitive internal fixation of pelvic ring fractures in polytrauma patients: a feasible option. *J Trauma*. 2010;68:935–41
134. Nahm NJ, Moore TA, Vallier HA. Use of two grading systems in determining risks associated with timing of fracture fixation. *J Trauma Acute Care Surg*. 2014;77:268–79
135. Pape HC, Tornetta P, Tarkin I. et al. Timing of fracture fixation in multitrauma patients: the role of early total care and damage control surgery. *J Am Acad Orthop Surg*. 2009;17:541–9
136. Schreiber VM, Tarkin IS, Hildebrand F, et al. The timing of definitive fixation for major fractures in polytrauma—a matched-pair comparison between a US and European level I centres: analysis of current fracture management practice in polytrauma. *Injury*. 2011;42:650–654.
137. Vallier HA, Cureton BA, Ekstein C, et al. Early definitive stabilization of unstable pelvis and acetabulum fractures reduces morbidity. *J Trauma*. 2010;69:677–84
138. Vallier HA, Moore TA, Como JJ, et al. Complications are reduced with a protocol to standardize timing of fixation based on response to resuscitation. *J Orthop Surg Res*. 2015;10:155
139. Pape HC, Giannoudis PV, Krettek C, Trentz O. Timing of fixation of major fractures in blunt polytrauma: role of conventional indicators in clinical decision making. *J Orthop Trauma*. 2005;19:551–62
140. Pape HC, Griensven MV, Hildebrand FF, et al. Systemic inflammatory response after extremity or truncal fracture operations. *J Trauma*. 2008;65: 1379–84
141. Probst C, Probst T, Gaensslen A, Krettek C, Pape HC. Timing and duration of the initial pelvic stabilization after multiple trauma in patients from the German trauma registry: is there an influence on outcome? *J Trauma*. 2007; 62:370–7. discussion 6–7
142. Pape H, Stalp M, v Griensven M, et al. Optimal timing for secondary surgery in polytrauma patients: an evaluation of 4,314 serious-injury cases. *Chirurg*. 1999;70:1287–93
143. D'Alleyrand JC, O'Toole RV. The evolution of damage control orthopedics: current evidence and practical applications of early appropriate care. *Orthop Clin North Am*. 2013;44:499–507
144. Katsoulis E, Giannoudis PV. Impact of timing of pelvic fixation on functional outcome. *Injury*. 2006;37:1133–42
145. Pape HC, Giannoudis P, Krettek C. The timing of fracture treatment in polytrauma patients: relevance of damage control orthopedic surgery. *Am J Surg*. 2002;183:622–9
146. Pape HC, Lefering R, Butcher N, et al. The definition of polytrauma revisited: An international consensus process and proposal of the new 'Berlin definition'. *J Trauma Acute Care Surg*. 2014;77:780–6
147. Scalea TM. Optimal timing of fracture fixation: have we learned anything in the past 20 years? *J Trauma*. 2008;65:253–60
148. Scalea TM, Boswell SA, Scott JD, et al. External fixation as a bridge to intramedullary nailing for patients with multiple injuries and with femur fractures: damage control orthopedics. *J Trauma*. 2000;48:613–21. discussion 21–3.
149. Битчук ДД, Ковалев СИ, Истомин АГ, и др. Внеочаговый остеосинтез таза при политравме. *Ортопедия Травматол. Протезир*. 1996; (2):48-50.

150. Ушаков СА, Лукин СЮ, Истоцкий КН, и др. Лечение травмы таза, осложненной повреждениями уrogenитально-го тракта. *Гений Ортопедии*. 2011;(1):140-44.
151. Батпенов НД, Баймагамбетов ША, Махамбетчин ММ. Ранения кишки осколком кости при нестабильных переломах таза у больных с политравмой. *Травматол. Ортопед. России*. 2011;62(4):100-104.
152. Чемирис АИ, Нерянов ЮМ, Кудиевский АВ, и др. Ошибки и недостатки при оказании первой медицинской помощи пострадавшим с политравмой на догоспитальном этапе. *Травма*. 2003;4(5):587-90.
153. Гончаров СФ, Борисенко ЛВ. Задачи Всероссийской службы медицины катастроф по реализации целевой программы по безопасности дорожного движения. *Медицина Катастроф*. 2006;(3):5-7.
154. Шевченко ВС. Надання допомоги постраждалим з політравмою на етап гострого періоду травматичної хвороби. *Травма*. 2003;4(4):454-56.
155. Бондаренко АВ, Пелеганчук ВА, Герасимова ОА. Госпитальная летальность при сочетанной травме и возможности ее снижения. *Вестн. Травматологии и Ортопедии*. 2004;(3):49-52.
156. Бичков ВВ. Основні напрямки оптимізації надання медичної допомоги постраждалим в дорожньо-транспортних пригодах. *Травма*. 2009;10(4):430-33.
157. Wolinsky PR. Assessment and management of pelvic fracture in the hemodynamically unstable patient. *Orthop Clin North Am*. 1997 Jul;28(3):321-29.
158. Fitzgerald CA, Morse BC, Dente CJ. Pelvic ring fractures: has mortality improved following the implementation of damage control resuscitation? *Am J Surg*. 2014; 208(6): 1083-90.
159. Abrassart S, Stern R, Peter R. Unstable pelvic ring injury with hemodynamic instability: What seems the best procedure choice and sequence in the initial management? *Orthop Traumatol Surg Res*. 2013;99(2):175-82.
160. Hou Z, Smith WR, Strohecker KA, Morgan Steven J. Hemodynamically unstable pelvic fracture management by advanced trauma life support guidelines results in high mortality. *Orthopedics*. 2012; 35(3): e319-24.
161. Müller ME, Schneider R, Willenegger H, All-gower M, ed. *Manual of Internal fixation*. SpringerVerlag Berlin Heidelberg; 1991. 410 p.
162. Власов АП, Шевалаев ГА. Системный коагуляционно-литический дистресс-синдром при травматической болезни. *Травматология и Ортопедия России*. 2014; (1):80-85.
163. Бабоша ВА, Пастернак ВН, Лобанов ВН. Нестабильные повреждения таза — догоспитальный этап помощи. *Ортопедия Травматол. Протезир.* 2002;(3):147-51.
164. Лобанов ГВ. Зовтня фжсяща пошкодженнь таза (морфологічне та експериментально-механічне дослідження). *Вестн. Ортопеда Травматол. Протезування*. 1999;25(1):141-42.
165. Лобанов ГВ, Оксонец ВМ, Островерхов ОА, Боровой ИС. Выбор тактики лечения пострадавших с множественными повреждениями области тазобедренного сустава в остром периоде травмы. *Лтопис Травматологи та Ортопеда*. 2003; (1,2):48-50.
166. Колесников ВВ, Онищенко НС, Душкин ОФ. Использование противошокового костюма «Каштан» в лечении тяжелой сочетанной травмы. *Вестн Травматологии Ортопедии им НН Приорова*. 2002;(2):9-13.
167. Schildhauer TA, Wilber JH, Patterson BM. Posterior locked lateral compression injury of the pelvis: report of three cases. *J Orthop Trauma*. 2000; 14(2): 107-11.

- 168.Соколов ВА, Диденко АА, Макаров СА. Использование костюма "Каштан" для неинфузионной коррекции острой кровопотери и шока при травмах. Вестн Интенсив Терапии. 1993;(2-3):23-26.
- 169.Дятлов ММ. Повреждения кровеносных сосудов таза при его нестабильных переломах и вывихах у больных с сочетанной травмой. Вестн Травматологии Ортопедии им НН Приорова. 1999;(2): 27-33.
- 170.Failinger MS, McGanity PL. Unstable fractures of the pelvic ring. J Bone Joint Surg Am. 1992 Jun;74(5):781-91.
- 171.Shirley PJ. Transportation of the critically ill and injured patient. Hosp Med. 2000;61(6):406-10. doi: 10.12968/hosp.2000.61.6.1356.
- 172.Гуманенко ЕК, Шаповалов ВМ, Дулаев АК, Дыдыкин А В. Современные подходы к лечению пострадавших с нестабильными повреждениями тазового кольца. Воен-Мед Журн. 2003;(4):17-24.
- 173.Анкин ЛН Проблемы улучшения лечения повреждений таза. Ортопедия Травматология и Протезирование. 2009;(2):96-101.
- 174.Tile M, Helfet DL, Kellam JF, eds. Fractures of the Pelvis and Acetabulum. 3rd ed. Philadelphia, PA: Lippincott Williams & Wilkins, 2003. 830 p.
- 175.Кукуруз ЯС, Бурлака ВВ, Бондаренко ВВ. Хірургічне лікування при поднятій травмі таза і тазових органів. В^ник Ортопеда Травматологи та Протезування. 2003;(2):39-44.
- 176.Rosseman R. A brief history of MAST. Pago: Wise Inc., 2001.
- 177.Пастернак ВН, Бабоша ВА, Лобанов ГВ. Нестабильные повреждения таза — помощь на этапе острого периода травмы с позиций медицины экстремальных состояний. Укр Журн Екстремальної Медицини ім ГО Можаяева. 2004;(4):59-63.
- 178.Mardanpour K1, Rahbar M. The outcome of surgically treated traumatic unstable pelvic fractures by open reduction and internal fixation. J Inj Violence Res. 2013 Jul;5(2):77-83. doi: 10.5249/jivr.v5i2.138.
- 179.Bassam D, Cephas GA, Ferguson KA, Beard LN, Young JS. A protocol for the initial management of unstable pelvic fractures. Am Surg. 1998 Sep;64(9):862-67.
- 180.Pape HC, Giannoudis P, Krettek C. The timing of fracture treatment in polytrauma patients: relevance of damage control orthopedic surgery. Am J Surg. 2002 Jun;183(6):622-29.
- 181.Бейдик ОВ, Левченко КК, Любичкий АП, Га-баткин АИ, Афанасьев ДВ, Шевченко КВ, и др. Сравнительная оценка жесткости фиксации костных отломков спицевыми, стержневыми и спице-стержневыми способами наружного чрескостно-го остеосинтеза. Гений Ортопедии. 2003;(1):109-14.
- 182.Simonian PT, Routt ML Jr, Harrington RM, Tencer AF. Anterior versus posterior provisional fixation in the unstable pelvis. A biomechanical comparison. Clin Orthop Relat Res. 1995 Jan;(310):245-51.
- 183.Черкес-Заде ДИ, Лапшин ВБ, Ножин НП, Каменев АФ. Лечение повреждений таза с использованием аппаратов наружной фиксации. Ортопедия Травматология и Протезирование. 1993;(3):44-47.
- 184.Анкин ЛН, Анкин НЛ. Повреждения таза и переломы вертлужной впадины. Киев, Украина: Книга плюс; 2007. 216 с.
- 185.Гудз А. И., Денисов А. О., Ласунский С. А., Шубняков И. И., Шильников В. А., Сорокин Е. П., Стафеев Д. В., Чугаев Д. В. Лечение сложных переломов вертлужной впадины и их последствий. Хирургия. Журнал им. Н.И. Пирогова. 2017;(2):70-76.

186. Peitzman AB, Rhodes M, Schwab CW, Yealy DM, Fabian TC. The Trauma manual. 2nd ed. Lippincott: Williams and Wilkins; 2003. 310 p.
187. Dzupa V, Pavelka T, Taller S. Pelvic ring injury as part of multiple trauma. *Rozhl Chir.* 2014;93(5):292-96.
188. Шаповалов ВМ, Дулаев АК, Дыдыкин А.В. Экспериментальная разработка и клиническое применение минимально инвазивной внутренней стержневой фиксации тазового кольца. *Вестн Травматологии и Ортопедии им НН Приорова.* 2001;(4):33-37.
189. Pohlemann T. Primary treatment of polytrauma patients with pelvis trauma as leading injury. *Eur J Trauma.* 2002;(1):41-42.
190. Balachevsky D, Belloti JC, Doca DG, Jannarelli B, Junior JA, Fernandes HJ, et al. Treatment of pelvic fractures — a national survey. *Injury.* 2014 Nov;45(Suppl 5):S46-51. doi: 10.1016/S0020-1383(14)70021-X.
191. Бялик ЕИ, Файн АМ. Этапное лечение повреждений в области лонного сочленения с применением оригинального фиксатора у пострадавших с сочетанной травмой таза. *По-литравма.* 2013;(4):30-34.
192. Hiesterman TG, Hill BW, Cole PA. Surgical technique: a percutaneous method of subcutaneous fixation for the anterior pelvic ring: the pelvic bridge. *Clin Orthop Relat Res.* 2012 Aug;470(8):2116-23. doi: 10.1007/s11999-012-2341-4.
193. Chen HW, Liu GD, Ou S, Zhao GS, Pan J. Treatment of unstable sacral fractures with percutaneous reconstruction plate internal fixation. *Acta Cir Bras.* 2012 May;27(5):338-42. doi: 10.1590/S0102-86502012000500010.
194. Li C. L. Clinical comparative analysis on unstable pelvic fractures in the treatment with percutaneous sacroiliac screws and sacroiliac joint anterior plate fixation. *Eur Rev Med Pharmacol Sci.* 2014;18(18):2704-8.
195. Ханин МЮ, Минасов БШ, Минасов ТБ, Якупов РР, Загитов БГ. Ортопедический damage-control при повреждениях таза у пациентов с политравмой. *Практ Медицина.* 2011; (6):122-25.
196. Смирнов АА. Оперативное лечение вертикально-нестабильных повреждений таза (тип С по классификации АО). *Травматология и Ортопедия России.* 2012;(1):73-76.
197. Донченко СВ, Дубров ВЭ, Слияков ЛЮ и др. Алгоритм хирургического лечения нестабильных повреждений тазового кольца. *Вестн Травматол. Ортопед. им НН Приорова.* 2013; (4): 9-16.
198. Дятлова М.М. Сложные повреждения таза. Гомель, 2006.
199. Травматология и ортопедия: Руководство для врачей / под ред. Н.В. Корнилова: в 4 томах. — СПб.: Гиппократ, 2004-2006. — Т.4.
200. Приказ Минздрава Нижегородской области от 01.07.2014 N 1426 «Об использовании Шкалы для комплексной оценки тяжести политравмы у пострадавших при дорожно-транспортных происшествиях на автомобильных дорогах Нижегородской области».
201. Baker SP, O'Neill B, Haddon W, Long WB. The Injury Severity Score: a method for describing patients with multiple injuries and evaluating emergency care. *J. Trauma.* 1974; 14(3): 187–196.
202. Котельников Г.П. Травматология. Национальное руководство /под ред. Г.П. Котельникова, С. П. Миронова – М.: ГЭОТАР-Медиа, 2017: 528 с.



203. Матвеев Р.П., Барачевский Ю.Е., Баранов А.В. Повреждения таза: медико-тактическая характеристика травм таза в областном центре России. Архангельск: Изд-во Северного государственного медицинского университета, 2014: 146 с.
204. Nguyen ATM, Drynan DP, Holland AJA. Paediatric pelvic fractures - an updated literature review. *ANZ J Surg.* 2022; 92 (12): 3182-3194.
205. Vadhera AS, Knapik DM, Gursoy S, et al. Avulsion fractures of the ischial tuberosity in the pediatric athlete: a systematic review and return to sport analysis. *J Pediatr Orthop B.* 2022; 31(5): 508-516.
206. Guillaume JM, Pesenti S, Jouve JL, Launay F. Pelvic fractures in children (pelvic ring and acetabulum). *Orthop Traumatol Surg Res.* 2020; 106(1S): S125-S133.
207. Zwingmann J., Lefering R., Maier D. et al. Pelvic fractures in severely injured children: Results from the TraumaRegister DGU. *Medicine.* 2018; 97(35): e11955.
208. Munro J., Booth A., Nicholl J. Routine preoperative testing: a systematic review of the evidence. *Health Technol. Assess.* 1997; 1 (12): 1–62.
209. Ключевский В.В. Хирургия повреждений: Рук-во для фельдшеров, хирургов и травматологов район. больниц. 2-е изд. Ярославль; Рыбинск: Рыб. Дом печати, 2004. 787 с.
210. Waldron N.H., Jones C.A., Gan T.J. et al. Impact of perioperative dexamethasone on postoperative analgesia and side-effects: systematic review and meta-analysis. *Brit. J. Anaesthesia.* 2013; 110 (2): 191–200.
211. Wick E.C., Grant M.C., Wu C.L. Postoperative multimodal analgesia pain management with nonopioid analgesics and techniques: a review. *JAMA Surg.* 2017; 152 (7): 691.
212. Doleman B., Mathiesen O., Sutton A.J. et al. Non-opioid analgesics for the prevention of chronic postsurgical pain: a systematic review and network meta-analysis. *Br. J. Anaesth.* 2023; 130 (6): 719-728
213. Hsu J.R. Mir H., Wally M.K., Seymour R.B.; Orthopaedic Trauma Association Musculoskeletal Pain Task Force. Clinical practice guidelines for pain management in acute musculoskeletal injury. *J. Orthopaedic Trauma.* 2019; 33 (5): e158–e182.
214. Lee S.K., Lee J.W., Choy W.S. Is multimodal analgesia as effective as postoperative patient-controlled analgesia following upper extremity surgery? *Orthop. Traumatol. Surg. Res.* 2013; 99 (8): 895–901.
215. Richman J.M., Liu S.S., Courpas G. et al. Does continuous peripheral nerve block provide superior pain control to opioids? A meta-analysis. *Anesth. Analg.* 2006; 102 (1): 248–257.
216. Bratzler D.W., Dellinger E.P., Olsen K.M. et al. Clinical practice guidelines for antimicrobial prophylaxis in surgery. *Amer. J. Health-System Pharm.* 2013; 70 (3): 195–283.
217. AO Principles of Fracture Management: Vol. 1: Principles, Vol. 2: Specific fractures /ed. by R.E. Buckley, C.G. Moran, T. Apivatthakakul. Stuttgart: Georg Thieme Verlag, 2018.
218. World Health Organization. Global guidelines for the prevention of surgical site infection. 2nd ed. Geneva: World Health Organization, 2018. 184 p.
219. Sorger J.I., Kirk P.G., Ruhnke C.J. et al. Once daily, high dose versus divided, low dose gentamicin for open fractures. *Clin Orthop Relat Res.* 1999; (366): 197-204.
220. Hoff W.S., Bonadies J.A., Cachecho R., Dorlac W.C. East Practice Management Guidelines Work Group: update to practice management guidelines for prophylactic antibiotic use in open fractures. *J Trauma.* 2011; 70 (3): 751-754.
221. Takahara S., Tokura T., Nishida R. et al. Ampicillin/sulbactam versus cefazolin plus aminoglycosides for antimicrobial prophylaxis in management of Gustilo type IIIA open fractures: A retrospective cohort study. *Injury.* 2022; 53 (4): 1517-1522.

222. Брико Н.И., Божкова С.А., Брусина Е.Б. и др.; Национальная ассоциация специалистов по контролю инфекций, связанных с оказанием медицинской помощи (НАСКИ). Профилактика инфекций области хирургического вмешательства: Метод. рекомендации. М., 2022. 74 с. [Эл. ресурс]. URL: <https://www.nasci.ru/?id=102733&download=1> (Дата доступа: 27.04.2024).
223. Messner J., Papakostidis C., Giannoudis P.V., Kanakaris N.K. Duration of administration of antibiotic agents for open fractures: meta-analysis of the existing evidence. *Surg Infect (Larchmt)*. 2017; 18 (8): 854-867.
224. Halm EA, Browner WS, Tubau JF, Tateo IM, Mangano DT. Echocardiography for assessing cardiac risk in patients having noncardiac surgery. Study of Perioperative Ischemia Research Group [published correction appears in *Ann Intern Med* 1997;126:494]. *Ann Intern Med* 1996; 125: 433– 41.
225. Hamidi M., Zeeshan M., Sakran J.V. et al. Direct oral anticoagulants vs low-molecular-weight heparin for thromboprophylaxis in nonoperative pelvic fractures. *J. Am. Coll. Surg.* 2019; 228 (1): 89–97.
226. Jehan F., O’Keeffe T., Khan M. et al. Early thromboprophylaxis with low-molecular-weight heparin is safe in patients with pelvic fracture managed nonoperatively. *J. Surg. Res.* 2017; 219: 360–365.
227. Falck-Ytter Y., Francis C.W., Johanson N.A. et al. Prevention of VTE in orthopedic surgery patients: Antithrombotic Therapy and Prevention of Thrombosis, 9th ed: American College of Chest Physicians Evidence-Based Clinical Practice Guidelines. *Chest*. 2012; 141 (2, Suppl.): e278S-e325S.
228. Ricci W.M., Broekhuysen H., Keating J.F., et al. Thromboprophylaxis an update of current practice: Can we reach a consensus? *OTA Int.* 2019; 2 (4): e027.
229. Steele N., Dodenhoff R.M., Ward A.J. et al. Thromboprophylaxis in pelvic and acetabular trauma surgery. The role of early treatment with low-molecular-weight heparin. *J. Bone Joint Surg. Br.* 2005; 87 (2): 209–212.
230. Benjamin E., Aiolfi A., Recinos G., et al. Timing of venous thromboprophylaxis in isolated severe pelvic fracture: Effect on mortality and outcomes. *Injury*. 2019; 50 (3): 697–702.
231. Dwyer E.P., Moed B.R. Venous thromboembolism after hospital discharge in pelvic and acetabular fracture patients treated operatively. *J. Orthop. Surg. Hong Kong*. 2019; 27 (1): 2309499019832815.
232. Anderson D.R., Morgano G.P., Bennett C., et al. American Society of Hematology 2019 guidelines for management of venous thromboembolism: prevention of venous thromboembolism in surgical hospitalized patients. *Blood Adv.* 2019; 3 (23): 3898–3944.
233. Божкова С.А., Тихилов Р.М., Андрияшкин В.В. и др. Профилактика, диагностика и лечение тромбоэмболических осложнений в травматологии и ортопедии: методические рекомендации. *Травматол. ортопедия России*. 2022; 28 (3): 136-166
234. Селиверстов Е.И., Лобастов К.В., Илюхин Е.А. и др. Профилактика, диагностика и лечение тромбоза глубоких вен. Рекомендации российских экспертов. *Флебология*. 2023; 17 (3): 152-296.
235. Заболотских ИБ, Киров МЮ, Афончиков ВС, и др. Периоперационное ведение пациентов, получающих длительную антитромботическую терапию. Клинические рекомендации Федерации анестезиологов-реаниматологов России. *Вестн. интенсивной терапии им. А.И. Салтанова*. 2019; (1): 7–19.
236. Abid H., El Idrissi M., El Ibrahim A., Elmrini A. Tile type C pelvic fractures: initial management, surgery and rehabilitation results of 12 cases with literature review. *J. Phys. Med. Rehab. Stud. Rep.* 2021; 3(1): 1-8
237. Aryee J., Stelmach J., Berke C. et al. Pelvic Fracture. In: Mostoufi S.A., George T.K., Tria Jr., A.J. (eds.) *Clinical guide to musculoskeletal medicine*. Springer, 2022: 177-178.

238. Banierink, H., Reininga, I.H.F., Heineman E. et al. Long-term physical functioning and quality of life after pelvic ring injuries. *Arch Orthop Trauma Surg.* 2019. 139, 1225–1233.
239. Bub M., Jawade S., Wadhokar O.C. Novel physiotherapeutic approach towards a case of complex multiple fracture. *J. Med. Pharm. Allied Sci.* 2021; 10 (4): 3453-3458.
240. Küper M.A., Trulson A., Stuby F.M., Stöckle U. Pelvic ring fractures in the elderly. *EFORT Open Rev.* 2019; 4 (6): 313–320
241. Meys G., Kalmet P.H.S., Sanduleanu S. et al. A protocol for permissive weight-bearing during allied health therapy in surgically treated fractures of the pelvis and lower extremities. *J Rehabil Med.* 2019; 51 (4): 290-297.
242. Osborne S. Outpatient rehabilitation of a patient with a nondisplaced pelvic ring fracture following a high-energy: A Doctoral PROJECT. California State University, 2018. 42 p. – URL: <https://scholars.csus.edu/esploro/outputs/99257831005201671> (дата обращения: 21.05.2024).
243. Piccione F., Maccarone M.C., Cortese A.M. et al. Rehabilitative management of pelvic fractures: a literature-based update. *Eur. J. Translat. Myology.* 2021; 31 (3).
244. Poole W.E.C., Neilly D.W., Rickman M.S. Is unrestricted weight bearing immediately after fixation of rotationally unstable pelvic fractures safe? *BMC Musculoskelet Disord.* 2022; 23 (1): 348
245. Pubic rami fracture /Therapy services. – Poole Hospital NHS Foundation Trust, 12 p. URL: [https://www.uhd.nhs.uk/uploads/about/docs/our\\_publications/patient\\_information\\_leaflets/orthopaedics/Pubic\\_rami\\_fracture.pdf](https://www.uhd.nhs.uk/uploads/about/docs/our_publications/patient_information_leaflets/orthopaedics/Pubic_rami_fracture.pdf)
246. Rickman M., Link B.C., Solomon L.B. Patient weight-bearing after pelvic fracture surgery-a systematic review of the literature: what is the modern evidence base? *Strategies Trauma Limb Reconstr.* 2019; 14 (1): 45-52. <https://doi.org/10.5005/jp-journals-0080-1414>.
247. Zou M., Duan X., Li M. et al. Comparison of the two surgery methods combined with accelerated rehabilitation in the treatment of lateral compression type 1 pelvic fractures in the elderly. *J. Orthop. Surg. Res.* 2023; 18 (1): 734.
248. Боровой И.С., Лобанов Г.В. Методика восстановительного лечения пострадавших с нестабильными повреждениями таза типа В, леченных аппаратами внешней фиксации (в помощь практическому врачу). *Травма.* 2014; 15 (3): 114-120.
249. Мелкоступов А.А., Комогорцев И.Е., Виноградов В.Г., Ангарская Е.Г. Вертикализация пациентов и осевая нагрузка на нижние конечности после оперативного лечения пациентов с нестабильными повреждениями тазового кольца (краткий обзор литературы). *Acta Biomedica Scientifica.* 2023; 8 (5): 92-99.
250. Щёткин В.А., Чернышев А.С., Иванов П.А. и др. Методика ранней реабилитации у пациентов с повреждением тазового кольца. *Физиотер., Бальнеол. Реабил.* 2013; (4): 13-16.
251. Чернышев В.А., Иванов П.А. и др. Реабилитация пациентов с нестабильным повреждением тазового кольца при политравме в раннем послеоперационном периоде. *Журн. им. Н.В. Склифосовского «Неотложная медицинская помощь».* 2014; (4): 9-13
252. Gänsslen A., Lindahl J., Grechenig S., Füchtmeier B. (eds) *Pelvic ring fractures.* Springer, 2021: 631p.
253. Kennedy A.P., Ignacio R.C., Ricca R. (eds.) *Pediatric trauma care. A practical guide.* Springer, 2022: 572 p.
254. Marzi I., Frank J., Rose S. *Pediatric skeletal trauma. A practical guide.* Berlin: Springer, 2022: 626 p.
255. Власова А.В., Смирнова Е.В., Теновская Т.А. и др. Протокол периоперационной и постэкспозиционной антибиотикопрофилактики в ГБУЗ «Морозовская ДГКБ ДЗМ». *Здоровье мегаполиса.* 2021; 2 (2): 46-64.

256. Opri F., Bianchini S., Nicoletti L. et al. on behalf of the Peri-Operative Prophylaxis in Neonatal and Paediatric Age (POP-NeoPed) Study Group. Surgical antimicrobial prophylaxis in patients of neonatal and pediatric age undergoing orthopedic and hand surgery: A RAND /UCLA Appropriateness Method Consensus Study. *Antibiotics*. 2022; 11: 289.
257. Hauer J. Pain in children: Approach to pain assessment and overview of management principles // UpToDate. Poplack DG. Wolters Kluwer.
258. Orliaguet G., Hamza J., Couloigner V., et al. A Case of Respiratory Depression in a Child With Ultrarapid CYP2D6 Metabolism After Tramadol // *Pediatrics*. 2015. Vol. 135, № 3. P. e753–e755.
259. Schechter W. Pharmacologic management of acute perioperative pain in infants and children // UpToDate. Sun LS. Wolters Kluwer.

## **Приложение А1. Состав рабочей группы по разработке и пересмотру клинических рекомендаций**

1. Бортулев П.И., к.м.н., ФГБУ «НМИЦ детской травматологии и ортопедии имени Г.И. Турнера» Минздрава России, Санкт-Петербург.
2. Героева И.Б., д.м.н., профессор, ФГБУ «НМИЦ ТО им. Н.Н. Приорова» МЗ РФ, г. Москва.
3. Горбатьюк Д.С., к.м.н., врач-травматолог-ортопед Управления по реализации функций НМИЦ ФГБУ НМИЦ ТО имени Н.Н. Приорова, г. Москва, член АТОР.
4. Донченко С.В., к.м.н., заведующий травматологическим отделением № 27 ГБУЗ «Городская клиническая больница им. С.П. Боткина Департамента здравоохранения города Москвы», г. Москва
5. Дубров В.Э., д.м.н., профессор, главный внештатный специалист-травматолог-ортопед Департамента здравоохранения Москвы, зав. кафедрой общей и специализированной хирургии факультета фундаментальной медицины ФГБОУ ВО МГУ им. М.В. Ломоносова, г. Москва, член АТОР.
6. Злобина Ю.С., к.м.н., заведующая организационно-методическим отделом по травматологии и ортопедии Департамента здравоохранения города Москвы.
7. Зорин В.И., к.м.н., доцент, ФГБУ «НМИЦ детской травматологии и ортопедии имени Г.И. Турнера» Минздрава России, Санкт-Петербург.
8. Клейменова Е.Б., д.м.н., профессор, заместитель директора по качеству и информационным технологиям, ФГБУ «НМИЦ ТО им. Н.Н. Приорова» МЗ РФ, г. Москва.
9. Лазарев А.Ф., д.м.н., профессор, профессор кафедры травматологии и ортопедии ФГБУ НМИЦ ТО им. Н.Н. Приорова, г. Москва, член АТОР.
10. Литвина Е.А., д.м.н., куратор травматологического центра первого уровня клиники ГБУЗ «Городская клиническая больница им. М.П. Кончаловского Департамента здравоохранения Москвы», профессор ФГБОУ ДПО РМАНПО, г. Москва
11. Миронов А.Н., заведующий травматологическим отделением № 1 ГБУЗ «Городская клиническая больница №13 Департамента здравоохранения г. Москвы», г. Москва.
12. Назаренко А.Г. д.м.н., профессор РАН, директор ФГБУ «НМИЦ ТО им. Н.Н. Приорова» МЗ РФ, Москва, вице-президент АТОР.
13. Отделенов В.А., к.м.н., заведующий отделом рациональной фармакотерапии и анализа лекарственного обеспечения ФГБУ «НМИЦ ТО им. Н.Н. Приорова» МЗ РФ, г. Москва.

14. Солод Э.И., д.м.н., профессор, начальник управления реализации функций НМИЦ им. Н.Н. Приорова, член АТОР.

**Конфликт интересов.**

У рабочей группы по написанию клинических рекомендаций по лечению повреждений тазового кольца отсутствует какой-либо конфликт интересов.

## **Приложение А2. Методология разработки клинических рекомендаций**

### **Целевая аудитория данных клинических рекомендаций:**

- Врачи-специалисты:
  - врачи-травматологи-ортопеды;
  - врачи-хирурги;
  - врачи-детские хирурги;
  - врачи-анестезиологи-реаниматологи;
  - врачи-урологи;
  - врачи-акушеры-гинекологи;
  - врачи-колопроктологи;
  - врачи-сердечно-сосудистые хирурги;
  - врачи по рентгенэндоваскулярным диагностике и лечению;
  - врачи-рентгенологи;
  - врачи ультразвуковой диагностики;
  - врачи функциональной диагностики;
  - врачи скорой медицинской помощи;
  - врачи-терапевты участковые;
  - врачи общей практики (семейные врачи).
- Фельдшеры.
- Главные врачи (начальники) медицинской организации.
- Заместители руководителей (начальников) медицинской организации.
- Заведующие (начальники) структурного подразделения (отдела, отделения, лаборатории, кабинета, отряда и другое) медицинской организации - врачи-специалисты.
- Заведующие (главные врачи, начальники) структурного подразделения, осуществляющего медицинскую деятельность, иной организации.

### **Методы, используемые для сбора/выбора доказательств**

За основу при разработке клинической рекомендации взят рекомендательный документ «Травма таза: классификация и клинические рекомендации Всемирного общества неотложной хирургии WSES» (2017) в русском адаптированном переводе [25]. Методология: «Библиографический поиск проводился в базах данных MEDLINE, SCOPUS, EMBASE за период времени с января 1980 по декабрь 2015 г. по сочетанию ключевых слов посредством употребления союзов «И/ИЛИ»: таз, тазовый, повреждения, травма,

реанимация, крестцовый, костные винты, переломы, наружная фиксация, внутренняя фиксация, передняя и задняя фиксация, нестабильность/стабильность гемодинамики, тампонада, лобковый симфиз, ангиоэмболизация, тазовый пояс, аортальный, баллон, окклюзия, реанимационный, определенный, стабилизация. Ограничений в параметрах поиска не было. Временной промежуток изучения был выбран из учета полноценного доступа к клиническим исследованиям, согласительной конференции, сравнительным исследованиям, конгрессам, клиническим рекомендациям, государственным изданиям, многоцентровым исследованиям, систематическим обзорам, мета-анализам, большим сериям клинических случаев, оригинальным статьям, рандомизированным контролируемым исследованиям. Клинические случаи и малые серии клинических случаев были исключены. Не было найдено ни одного рандомизированного контролируемого исследования (*при подготовке настоящей клинической рекомендации найдено одно рандомизированное контролируемое исследование [19] — курсив наш*). Обзоры, представленные в виде описания, также подвергались анализу с целью выявления подходящих исследований».

**Таблица 1.** Шкала оценки уровней достоверности доказательств (УДД) для методов диагностики (диагностических вмешательств)

УДД	Расшифровка
1	Систематические обзоры исследований с контролем референсным методом или систематический обзор рандомизированных клинических исследований с применением мета-анализа
2	Отдельные исследования с контролем референсным методом или отдельные рандомизированные клинические исследования и систематические обзоры исследований любого дизайна, за исключением рандомизированных клинических исследований, с применением мета-анализа
3	Исследования без последовательного контроля референсным методом или исследования с референсным методом, не являющимся независимым от исследуемого метода или нерандомизированные сравнительные исследования, в том числе когортные исследования
4	Несравнительные исследования, описание клинического случая
5	Имеется лишь обоснование механизма действия или мнение экспертов

**Таблица 2.** Шкала оценки уровней достоверности доказательств (УДД) для методов профилактики, лечения и реабилитации (профилактических, лечебных, реабилитационных вмешательств)

УДД	Расшифровка
1	Систематический обзор РКИ с применением мета-анализа
2	Отдельные РКИ и систематические обзоры исследований любого дизайна, за



	исключением РКИ, с применением мета-анализа
3	Нерандомизированные сравнительные исследования, в т.ч. когортные исследования
4	Несравнительные исследования, описание клинического случая или серии случаев, исследования «случай-контроль»
5	Имеется лишь обоснование механизма действия вмешательства (доклинические исследования) или мнение экспертов

**Таблица 3.** Шкала оценки уровней убедительности рекомендаций (УУР) для методов профилактики, диагностики, лечения и реабилитации (профилактических, диагностических, лечебных, реабилитационных вмешательств)

<b>УУР</b>	<b>Расшифровка</b>
<b>А</b>	Сильная рекомендация (все рассматриваемые критерии эффективности (исходы) являются важными, все исследования имеют высокое или удовлетворительное методологическое качество, их выводы по интересующим исходам являются согласованными)
<b>В</b>	Условная рекомендация (не все рассматриваемые критерии эффективности (исходы) являются важными, не все исследования имеют высокое или удовлетворительное методологическое качество и/или их выводы по интересующим исходам не являются согласованными)
<b>С</b>	Слабая рекомендация (отсутствие доказательств надлежащего качества (все рассматриваемые критерии эффективности (исходы) являются неважными, все исследования имеют низкое методологическое качество и их выводы по интересующим исходам не являются согласованными)

#### **Порядок обновления клинических рекомендаций.**

Механизм обновления клинических рекомендаций предусматривает их систематическую актуализацию — не реже чем один раз в три года, а также при появлении новых данных с позиции доказательной медицины по вопросам диагностики, лечения, профилактики и реабилитации конкретных заболеваний, наличии обоснованных дополнений/замечаний к ранее утверждённым КР, но не чаще 1 раза в 6 месяцев.

**Приложение А3. Справочные материалы, включая соответствие показаний к применению и противопоказаний, способов применения и доз лекарственных препаратов, инструкции по применению лекарственного препарата**

**Приложение А3.1. Рекомендации по обезболиванию при большой мышечно-скелетной травме (оперативные вмешательства по фиксации переломов длинных трубчатых костей или сложного суставного перелома, обширная травма мягких тканей, обширное оперативное вмешательство и др.) у взрослых**

В таблице представлены обезболивающие лекарственные препараты в режимах дозирования в соответствии с Клиническим руководством по обезболиванию при острой мышечно-скелетной травме [213].

Этап лечения	Опиоидные анальгетики	Неопиоидные анальгетики и габапентин
Стационар	Тримеперидин** 25-50 мг перорально. Максимальная разовая доза 50 мг, максимальная суточная доза 200 мг.	Кеторолак** 15 мг в/в каждые 6 часов х 5 доз, затем #ибупрофен** 600 мг перорально каждые 8 часов [213]
	ИЛИ Тримеперидин** 10-40 мг (от 1 мл раствора с концентрацией 10мг/мл до 2 мл раствора с концентрацией 20 мг/мл) в/м, п/к или в/в. Максимальная разовая доза 40 мг, суточная – 160 мг.	Габапентин по 300 мг 3 раза в день [213]
	Морфин** 10-30 мг в/м или п/к по требованию при сильных прорывных болях	Парацетамол** 500 мг перорально каждые 12 часов
<b>Амбулаторный этап</b>		
Первая неделя (после выписки)	Трамадол** разовая доза 100 мг перорально по требованию, при недостаточном обезболивании через 30-60 минут повторно 100 мг. Максимальная суточная доза 400 мг.	#Ибупрофен** 600 мг перорально каждые 8 часов 7 дней [213]
		#Габапентин 100 мг 1 таблетка перорально 3 раза в день 7 дней [213]
		Парацетамол** 500 мг перорально каждые 12 часов 7 дней
Вторая неделя	Трамадол** разовая доза 50 мг перорально по требованию, при недостаточном обезболивании через 30-60 минут повторно 50 мг. Максимальная суточная доза 400 мг.	НПВП по требованию
		Габапентин по 300 мг 3 раза в день (при необходимости постепенно увеличить до максимальной суточной дозы: 3600 мг/сут)
		Парацетамол** 500 мг перорально каждые 12 часов (доза может быть

Этап лечения	Опиоидные анальгетики	Неопиоидные анальгетики и габапентин
		увеличена при уменьшении доз опиоидов)
Третья неделя	Трамадол** разовая доза 50 мг перорально по требованию, при недостаточном обезболивании через 30-60 минут повторно 50 мг. Максимальная суточная доза 400 мг.	НПВП по требованию
		Габапентин по требованию (макс. 3600 мг/сут)
		Парацетамол** 1000 мг перорально каждые 12 часов (доза может быть увеличена при уменьшении доз опиоидов)
Четвёртая неделя	Трамадол** разовая доза 50 мг перорально по требованию, при недостаточном обезболивании через 30-60 минут повторно 50 мг. Максимальная суточная доза 400 мг.	НПВП по требованию
		Габапентин по требованию (макс. 3600 мг/сут)
		Парацетамол** 1000 мг перорально каждые 8 часов (доза может быть увеличена при уменьшении доз опиоидов)
Пятая неделя и более	-	НПВП по требованию
		Парацетамол** по требованию
		Габапентин по требованию, затем отменить.

**Приложение А3.2. Рекомендации по обезболиванию при мышечно-скелетной травме без оперативного вмешательства (закрытые переломы, поверхностные ранения и др.) у взрослых**

В таблице представлены обезболивающие лекарственные препараты в режимах дозирования в соответствии с Клиническим руководством по обезболиванию при острой мышечно-скелетной травме [213].

Вид травмы	Опиоидные анальгетики	Неопиоидные анальгетики
Малая травма (переломы небольших костей, растяжения, поверхностные раны)	Трамадол** разовая доза 50 мг перорально по требованию, при недостаточном обезболивании через 30-60 минут повторно 50 мг. Максимальная суточная доза 400 мг.	НПВП по требованию, парацетамол** 1000 мг перорально каждые 8 часов, затем по требованию
	ИЛИ трамадол** разовая доза 50 мг в/в по требованию, при недостаточном обезболивании через 30-60 минут повторно 50 мг. Максимальная суточная доза 400 мг.	
Большая травма (переломы крупных костей, разрывы)	Трамадол** разовая доза 50 мг перорально по требованию, при недостаточном обезболивании через 30-60 минут повторно 50 мг. Максимальная суточная доза 400 мг.	НПВП по требованию, парацетамол** 1000 мг перорально каждые 12 часов, затем по требованию
	ИЛИ Трамадол** разовая доза 50 мг в/в по требованию, при	

	недостаточном обезболивании через 30-60 минут повторно 50 мг. Максимальная суточная доза 400 мг.	
--	---	--

### **Приложение А3.3 Режим дозирования обезболивающих препаратов для детей**

Лекарственные препараты	Разовая доза	Режим дозирования	Максимальная суточная доза	Максимальная длительность применения
Ненаркотический анальгетик				
Парацетамол**	Суппозитории ректальные:			
	3-6 мес (6-8 кг): 50 мг	ректально с интервалом не менее 4-6 часов	100 мг/сут	В инструкции не указана
	7-12 мес (8-11 кг): 100 мг		200 мг/сут	
	1-4 года (12-16 кг): 100 мг		400 мг/сут	
	5-9 лет (17-30 кг): 250 мг		1000 мг/сут	
	10-14 лет: 500 мг		2000 мг/сут	
	старше 15 лет: 500 мг		4000 мг/сут	
	В\в инфузия:			
	10 кг и менее: 7,5 мг/кг.( 0.75 мл/кг)	не более 4 р\сут, интервал между инфузиями не менее 4 часов	не более 30 мг/кг/сут	В инструкции не указана
	от 10 кг до 33 кг включительно: 15 мг/кг (1,5 мл/кг)		менее 60 мг/кг включительно, но не более 2 г	
	от 33 до 50 кг включительно: 15 мг/кг (1,5 мл/кг)		менее 60 мг/кг включительно, но не более 3 г	
	более 50 кг: 1г (100 мл)		не более 4г/сут	
	Таблетки			
	3-5 лет: 200 мг	Каждые 4-6 часов	не более 4 раз в сутки	
	6-8 лет: 250 мг		не более 4 раз в сутки	
	9-11 лет: 500 мг		не более 4 раз в сутки	
	Старше 12 лет: 500-1000 мг		не более 4 г/сут	
Нестероидные противовоспалительные препараты				
Диклофенак**	Порошок для приготовления раствора для приёма внутрь			
	14-18 лет: 50-100 мг	0,5-2 мг/кг в сутки внутрь, суточная доза делится на 2-3 разовые дозы	150 мг	7 дней
	Таблетки:			
	6-14 лет: 25 мг	0,5-2 мг/кг в сутки внутрь, суточная доза делится на 2-3 разовые дозы	150 мг	7 дней
14-18 лет: 25-50 мг				
Ибупрофен**	Суспензия (100мг/5мл):			
	3-6 мес (5-7,6 кг): 2,5 мл (50 мг)	внутрь до 3 р/сут с интервалом 6-8 часов	7,5 мл (150 мг)	В инструкции не указана
	6-12 мес (7,7-9 кг): 2,5 мл (50 мг)	внутрь 3-4 р/сут с интервалом 6-8 часов	10 мл (200 мг)	
	1-3 года (10-16 кг): 5 мл	внутрь до 3 р/сут с интервалом 6-8 часов	15 мл (300 мг)	
	4-6 лет (17-20 кг): 7,5 мл		22,5 мл (450 мг)	
	7-9 лет (21-30 кг): 10 мл		30 мл (600 мг)	

Лекарственные препараты	Разовая доза	Режим дозирования	Максимальная суточная доза	Максимальная длительность применения
	10-12 лет (31-40 кг): 15 мл		45 мл (900 мг)	
	<b>Суспензия (200мг/5мл):</b>			
	1-3 года (10-16 кг): 2,5 мл (100 мг)	внутри до 3 р/сут с интервалом 6-8 часов	7,5 мл (300 мг)	В инструкции не указана
	4-6 лет (17-20 кг): 3,75 мл (150 мг)		11,25 мл (450мг)	
	7-9 лет (21-30 кг): 5 мл (200 мг)		15 мл (600 мг)	
	10-12 лет (31-40 кг): 7,5 мл (300 мг)		22,5 мл (900 мг)	
	старше 12 лет (более 40 кг): 7,5 - 10 мл (300-400 мг)		30 мл (1200 мг)	
	<b>Таблетки:</b>			
	от 6 до 12 лет (при массе тела больше 20 кг): 200 мг	внутри до 4 р/сут с интервалом не менее 6 часов	800 мг	В инструкции не указана
	детям старше 12 лет: 200 мг	внутри 3-4 р/сут с интервалом не менее 6 часов		
	<b>суппозитории ректальные, [ДЛЯ ДЕТЕЙ]</b>			
	3-9 мес (6,0 кг – 8,0 кг): по 1 суппозиторию (60 мг)	До 3 раз в течение 24 ч, не более 180 мг в сутки	30 мг/кг с интервалами между приемами препарата 6-8 ч	Не более 3 дней
	9 мес – 2 года (8,0 кг – 12,0 кг): по 1 суппозиторию (60 мг)	До 4 раз в течение 24 ч, не более 240 мг в сутки		
<b>Кеторолак**</b>	<b>Таблетки:</b>			
	дети старше 16 лет: 10 мг	внутри до 4 р/сут	40 мг	5 дней
	<b>Раствор для парентерального введения</b>			
	старше 16 лет: 10-30 мг	в/в, в/м с интервалом не менее 6 часов	90 мг	2 дня
<b>Опиоидные и опиоидоподобные анальгетики</b>				
<b>Морфин**</b>	<b>Раствор для приема внутрь/таблетки</b>			
	от 3 до 7 лет: 5 мг	внутри, каждые 6 часов	20 мг	В инструкции не указана
	от 7 до 17 лет при массе тела до 70 кг: 5 мг	внутри, каждые 4 часа	30 мг	
	от 7 до 17 лет при массе тела от 70 кг и более: 10 мг		60 мг	
	17 лет и старше: 5-10 мг		В инструкции не указана	
	<b>Раствор для парентерального введения:</b>			
	с рождения до 2-х лет: 100-200 мкг/кг массы (0.1-0.2 мг/кг)	п/к, при необходимости каждые 4-6 часов.	15 мг	В инструкции не указана
	старше 2-х лет: 100-200 мкг/кг массы (0.1-0.2 мг/кг)	п/к при необходимости каждые 4-6 часов		

Лекарственные препараты	Разовая доза	Режим дозирования	Максимальная суточная доза	Максимальная длительность применения
Трамадол** <sup>1</sup>	<b>Раствор для парентерального введения</b>			
	от 1 до 12 лет*: 1-2 мг/кг	в/в, в/м, п/к	8 мг/кг/сут или не более 400 мг/сут	
	от 12 лет: 50–100 мг	в/в, в/м, п/к, если через 30–60 минут после первого введения не наступила удовлетворительная анальгезия, повторно может быть назначено 50 мг	400 мг/сут	В инструкции не указана
	<b>Таблетки:</b>			
	дети старше 14 лет: 50-100 мг	внутрь, если через 30–60 минут после первого введения не наступила удовлетворительная анальгезия, повторно может быть назначено 50 мг	400 мг/сут	В инструкции не указана
Тримеперидин**	<b>Раствор для парентерального введения</b>			
	Дети <sup>2</sup> от 2 лет: 3-10 мг	в/в, в/м, п/к	В инструкции не указана	В инструкции не указана
Фентанил**	<b>Раствор для парентерального введения</b>			
	дети от 1 года при спонтанном дыхании начальная доза 3-5 мкг/кг, дополнительная 1 мкг/кг.	в/в	В инструкции не указана	В инструкции не указана
	дети от 1 года при ИВЛ начальная доза 15 мкг/кг, дополнительная 1-3 мкг/кг.	в/в	В инструкции не указана	В инструкции не указана

<sup>1</sup> Детям до 12 лет предпочтительно применять морфин\*\* при необходимости назначения опиоидных анальгетиков, так как применение трамадола\*\* ассоциировано с большим риском нежелательных реакций [257,258].

<sup>2</sup> Применение у детей не рекомендуется, т.к. его метаболит накапливается в организме и при повторном применении провоцирует судороги [259].

**Приложение А3.4. Рекомендуемый режим дозирования низкомолекулярных гепаринов для профилактики ВТЭО высокой степени риска при консервативном лечении и при ортопедических операциях у пациентов с высоким риском ВТЭО у взрослых**

Таблица составлена на основании инструкций по медицинскому применению парентеральных антикоагулянтов.

<b>Препарат</b>	<b>Рекомендуемые дозы, кратность и способ введения</b>
Гепарин натрия**	Подкожно по 5000 МЕ 3 раза в сутки При вмешательствах первая инъекция за 1-2 часа до начала операции
Бемипарин натрия	Подкожно 3500 МЕ анти- Ха один раз в сутки При вмешательствах за 2 часа до начала операции или через 6 часов после, в последующие дни каждые 24 часа
Далтепарин натрия	Выбрать один из режимов дозирования, приведенных ниже. а. при начале профилактики за день до операции: 5000 МЕ п/к вечером накануне операции, затем по 5000 МЕ п/к каждый вечер после операции. б. при начале профилактики в день проведения операции: 2500 МЕ п/к за 2 часа до операции и 2500 МЕ п/к через 8-12 часов, но не ранее, чем через 4 часа после окончания операции. Затем со следующего дня каждое утро по 5000 МЕ п/к. в. при начале профилактики после операции: 2500 МЕ п/к через 4-8 часов после операции, но не ранее, чем через 4 часа после окончания операции. Затем со следующего дня по 5000 МЕ п/к в сутки.
Надропарин кальция	Подкожно (стандартная дозировка: 9500 анти-Ха МЕ/мл):  1. При профилактике ВТЭО у пациентов с высоким риском тромбообразования: 1) при массе тела до 70 кг 0,4 мл один раз в сутки; 2) при массе тела 70 кг и более 0,6 мл один раз в сутки; 3) для пожилых пациентов целесообразно снижение дозы до 0,3 мл.  2. При ортопедических вмешательствах: 1) При массе тела до 50 кг 0,2 мл за 12 часов до и через 12 часов после операции, далее один раз в сутки до 3-го дня после операции; с 4-го дня после операции 0,3 мл один раз в сутки;  2) При массе тела до 50-69 кг 0,3 мл за 12 часов до и через 12 часов после операции, далее один раз в сутки до 3-го дня после операции; с 4-го дня после операции 0,4 мл один раз в сутки.

	3) При массе тела до 70 кг и более 0,4 мл за 12 часов до и через 12 часов после операции, далее один раз в сутки до 3-го дня после операции; с 4-го дня после операции 0,6 мл один раз в сутки.
Эноксапарин натрия**	Подкожно 40 мг один раз в сутки При вмешательствах за 12 часов до и через 12 часов после операции, далее один раз в сутки в течение послеоперационного периода
Парнапарин натрия**	Подкожно 0,4 мл (4250 анти-Ха МЕ) один раз в сутки При вмешательствах за 12 часов до и через 12 часов после операции, затем один раз в сутки в течение послеоперационного периода

Следует учесть, что проведение спинальной или эпидуральной анестезии возможно только спустя 12 часов после введения дозы низкомолекулярных гепаринов и не раньше, чем через 4-6 часов после введения нефракционированного гепарина (при этом показатели АЧТВ или АВСК должны соответствовать норме) [235].

**Приложение А3.5. Рекомендуемые интервалы между профилактическим применением антикоагулянтов и нейроаксиальными вмешательствами** [12]

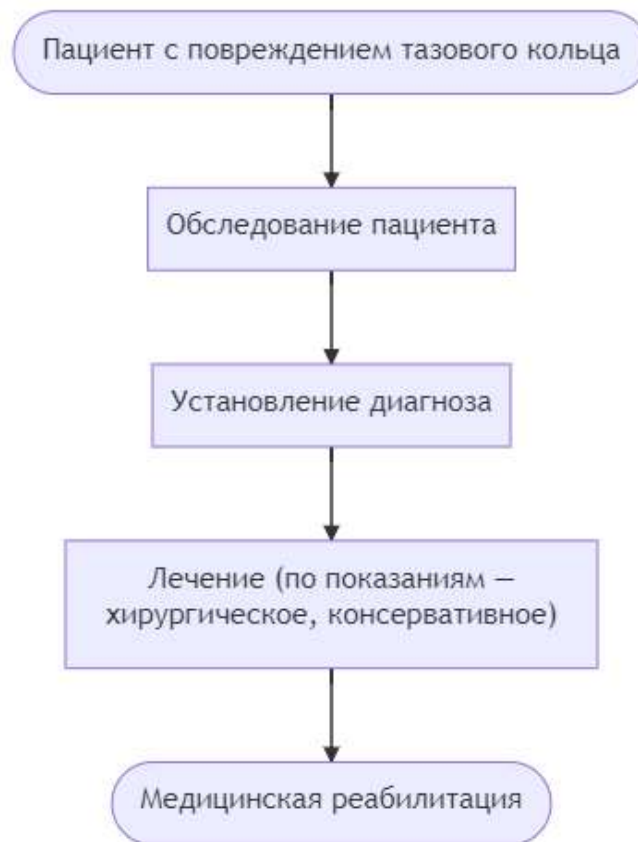
Антикоагулянт	Перед нейраксиальным вмешательством (минимальное время между последним применением антикоагулянта и нейраксиальной процедурой)	При установленном эпидуральном катетере	После удаления эпидурального катетера (сроки возобновления применения антикоагулянта)
Гепарин натрия**	4-6 ч	Предпочтительный антикоагулянт	1 ч
НМГ В01АВ в профилактической дозе - эноксапарин натрия** 40 мг 1 раз в день п/к (при нормальной функции почек); - эноксапарин натрия** 20 мг 1 раз в день п/к (при клиренсе креатинина <30 мл/мин)	≥12 ч  ≥24 ч (при клиренсе креатинина <30 мл/мин)	После установки катетера должно пройти не менее 8 ч перед подкожной инъекцией НМГ.  Удалять катетер следует не ранее, чем через 12 ч после подкожной инъекции НМГ.	4 ч
фондапаринукс натрия	36-72 ч	Противопоказаны	6 ч
дабигатрана этексилат**	3-5 дней		
ривароксабан**	3 дня		



апиксабан**	3 дня	
-------------	-------	--

Ограничения во времени между нейраксиальным вмешательством и применением антикоагулянтов представлены в соответствии с Европейским руководством по профилактике ВТЭО в периоперационный период [12].

## Приложение Б. Алгоритмы действий врача



## Приложение В. Информация для пациента

В случаях повреждений тазового кольца показана экстренная госпитализация в стационар для исключения жизнеугрожающих состояний как: внутреннее кровотечение, травма тазовых органов. После проведенных обследований: Рентгенография, УЗИ брюшной полости и полости таза, решается вопрос о методе лечения: консервативное (легкой степени) и оперативном (средней тяжести и тяжелые повреждения). Консервативное лечение подразумевает под собой терапию положением или применением метода скелетного вытяжение с длительным постельным режимом 2-2.5 мес. Оперативное лечение включает в себя методы обеспечения гемостаза, первичная стабилизация путем наложения наружных фиксирующих устройств. Затем по стабилизации состояния пациента переход к окончательной стабилизации путем наложения наружных фиксирующих устройств (система внешней ортопедической фиксации, многоразового использования) или же погружными конструкциями (система внутренней ортопедической фиксации, с помощью пластин/винтов, нерассасывающаяся, стерильная\*\*\*).

Травмы таза так же могут сопровождаться повреждениями внутритазовых органов, что требует оперативного лечения. Может применяться одномоментное или этапное лечение разрывов мочевого пузыря и уретры: ушивание разрывов мочевого пузыря, пластика уретры, или же выведение эпицистостомы с проведением в последствии пластики мочевого пузыря с закрытием дефекта стенки пузыря.

Использование методов оперативного лечения тазового кольца позволяет проводить раннюю активизацию пациентов как молодых пациентов, так и возрастных. Пациенты активизируются на костылях/ходунках через 5-7 дней после операции, при отсутствии противопоказаний связанных с общим состоянием пациента и назначается ходьба с дополнительной опорой сроком на 2-3 месяца.

Через 2-3 месяца выполняются контрольные рентгенограммы, на основании которых врачом выносится решение о расширении ортопедического режима.

# **Приложение Г1-ГН. Шкалы оценки, вопросники и другие оценочные инструменты состояния пациента, приведенные в клинических рекомендациях**

## **Приложение Г1 — Шкала оценки тяжести повреждений**

**Сокращенная шкала повреждений (Abbreviated Injury Scale — AIS) [208]**

**Веб-сайт разработчика:** <https://www.aaam.org/abbreviated-injury-scale-ais/>

**Тип (подчеркнуть):** шкала оценки

**Назначение:** оценка тяжести повреждений.

**Содержание:** система балльных критериев для оценки тяжести повреждений (травмы)

**Ключ (интерпретация):**

Вид повреждений	Степень тяжести травмы	Балл
<b>КОНЕЧНОСТИ</b>		
Ушиб локтя, плеча, кисти, лодыжек. Переломы и вывихи пальцев кисти или стопы. Повреждение связок	Легкая	1
Переломы локтевой, лучевой, плечевой, берцовых костей, ключицы, лопатки, плюсневых, пяточной, лонной. Простые переломы таза. Вывихи крупных костей. Обширные ранения мышц, сухожилий. Малые раны (внутренние надрывы) подмышечной, плечевой, ладонной артерий, вен	Значительная	2
Оскольчатые переломы таза. Перелом бедра. Вывих в кистевом, голеностопном, коленном, т/бедренном суставе. Травматические ампутации (до коленного сустава) верхних конечностей. Разрыв коленных сухожилий. Повреждение седалищного нерва. Малые раны (внутренние надрывы) бедренной артерии. Большие раны, тромбозы подмышечной, подколенной, бедренной артерии, вен	Тяжелая без угрозы для жизни	3
Размозжение таза. Травматические ампутации выше коленного сустава. Синдром длительного сдавления. Большие раны плечевой, бедренной артерии	Тяжелая с угрозой для жизни	4
Открытые сдавленные переломы таза	Критическая с сомнительным выживанием	5
<b>ГОЛОВА</b>		
Головная боль, головокружение	Легкая	1
Сонливость, доступен контакту при речевых стимулах, бессознательное состояние <1 часа, простые переломы костей свода черепа	Значительная	2
Отсутствие сознания 1–6 часов или <1 часа, но при наличии неврологического дефицита, переломы основания черепа,	Тяжелая без угрозы для	3

Вид повреждений	Степень тяжести травмы	Балл
оскольчатые сложные или вдавленные переломы свода, ушибы мозга, субарахноидальные кровоизлияния	жизни	
Отсутствие сознания 1–6 часов с неврологическим дефицитом, отсутствие сознания 6–24 часа, соответствующие ответы только на болевые стимулы, переломы черепа с вдавлениями более 2 см, разрыва тмо или паутинной оболочки, интракраниальная гематома <100 мл	Тяжелая с угрозой для жизни	4
Утрата сознания с несоответствующими движениями, отсутствие сознания >24 часов, повреждения ствола, интракраниальная гематома >100 мл	Критическая с сомнительным выживанием	5
ШЕЯ		
Растяжение позвоночного столба без переломов и смещений	Легкая	1
Ушибы щитовидной железы, травма плечевых сплетений, переломы или смещения остистых или поперечных отростков С-позвонков, малые компрессионные переломы менее 20% высоты С-позвонков	Значительная	2
Внутренние надрывы/тромбозы внутренней сонной артерии. Ушибы гортани, глотки, ушибы спинного мозга, смещения или переломы тел, или суставных поверхностей С-позвонков, компрессионные переломы > 1 позвонка или более 20% передней высоты позвонка	Тяжелая без угрозы для жизни	3
Неполное повреждение спинного мозга, раздавливание гортани, внутренние надрывы/тромбозы сонной артерии с неврологическим дефицитом	Тяжелая с угрозой для жизни	4
Полное повреждение спинного мозга на уровне С4 и ниже	Критическая с сомнительным выживанием	5
ЛИЦО		
Ссадины роговицы, поверхностные раны языка, переломы носа или ветвей н/челюсти, переломы или отрывы зубов, их дислокации	Легкая	1
Переломы скуловых костей, орбит, субкондиллярные н/челюсти, Лефорт 1, ранения склеры или роговицы	Значительная	2
Ранения зрительного нерва, перелом Лефорт 2	Тяжелая без угрозы для жизни	3
Перелом Лефорт 3	Тяжелая с угрозой для жизни	4
	Критическая с сомнительным выживанием	5
ГРУДЬ		
Переломы 1 ребра, растяжения грудных позвонков, ушибы грудной клетки, ушибы грудины	Легкая	1

Вид повреждений	Степень тяжести травмы	Балл
Переломы 2–3 ребер, грудины, дислокация или переломы остистых или поперечных отростков Th-позвонков, малые компрессионные переломы менее чем на 20% высоты позвонка	Значительная	2
Ушиб/разрыв легкого <1 доли, односторонний гидропневмоторакс, разрывы диафрагмы, переломы более 4 ребер, внутренние надрывы/малые разрывы/тромбозы подключичной или безымянной артерий, легкие ингаляционные ожоги, дислокации или переломы тел позвонков, компрессионные переломы >1 позвонка или компрессионные переломы более чем на 20% его высоты, ушибы спинного мозга с приходящей неврологической симптоматикой	Тяжелая без угрозы для жизни	3
Ушибы или разрывы нескольких долей легкого, гемопневмомедиастенум, билатеральный гемопневмоторакс, размоленная грудная клетка, ушибы миокарда, напряженный пневмоторакс, гемоторакс >1000 мл, переломы трахеи, внутренние надрывы аорты, большие разрывы подключичной или безымянной артерий, синдром неполного повреждения спинного мозга	Тяжелая с угрозой для жизни	4
Большие раны аорты, раны сердца, разрывы бронхов, трахеи, размоленная грудная клетка, ингаляционные ожоги, требующие механического вспоможения, мультилобарные разрывы легких с напряженным пневмотораксом, гемопневмомедиастинумом или гемотораксом >1000 мл, разрыв спинного мозга или полное его повреждение	Критическая с сомнительным выживанием	5
ЖИВОТ		
Ссадины, ушибы, поверхностные раны мошонки, влагалища, вульвы, промежности, растяжения поясничных позвонков, гематурия	Легкая	1
Ушибы, поверхностные раны желудка, тонкого кишечника, мочевого пузыря, матки, уретры; легкие ушибы/ранения почек, печени, селезенки, поджелудочной железы; ушибы 12-перстной кишки/толстого кишечника; дислокации или переломы остистых или поперечных отростков поясничных позвонков, незначительные компрессионные переломы (<20%) позвонков, травма корешков	Значительная	2
Поверхностные раны 12-перстной кишки/толстой кишки/прямой кишки; перфорации брюшной полости/тонкого кишечника/мочевого пузыря/уретры; тяжелые ушибы/незначительные повреждения с повреждением сосудов или гидроперитонеумом >1000 мл от почек/печени/селезенки/поджелудочной железы; малые разрывы а. или v.iliaca; ретроперитонеальная гематома; дислокация или переломы тел позвонков, компрессионные переломы более 1 позвонка или >20% его передней высоты; ушибы спинного мозга с преходящей неврологической симптоматикой	Тяжелая без угрозы для жизни	3
Перфорация желудка/12-перстной кишки/толстой кишки/прямой кишки; перфорации с дефектом ткани желудка/брюшины/мочевого пузыря/уретры; обширные разрывы печени, обширные разрывы а. или v.iliaca; признаки неполного повреждения спинного мозга; разрыв плаценты	Тяжелая с угрозой для жизни	4

Вид повреждений	Степень тяжести травмы	Балл
Большие раны с дефектами тканей или сильно загрязненные 12-перстной кишки/толстой кишки/прямой кишки; осложненные разрывы печени/почек/селезенки/печени/поджелудочной железы; полное повреждение спинного мозга	Критическая с сомнительным выживанием	5
<b>НАРУЖНЫЕ ПОКРОВЫ</b>		
Садины, ушибы <25 см на лице/руке или <50 см на теле; поверхностные раны <5 см на лице/руке или <10 см на теле; ожог 1 степени до 100% поверхности тела или 2–3 степени ожог <10% всего тела	Легкая	1
Садины, ушибы >25 см на лице/руке или >50 см на теле; поверхностные раны >5 см на лице/руке или >10 см на теле; ожог 2–3 степени 10–19% всего тела	Значительная	2
Ожог 2–3 степени 20–29% всего тела	Тяжелая без угрозы для жизни	3
Ожог 2–3 степени 30–39% всего тела	Тяжелая с угрозой для жизни	4
Ожог 2–3 степени 40–89% всего тела	Критическая с сомнительным выживанием	5

Тяжесть политравмы (ISS — Injury Severity Scale) в баллах равна сумме квадратов баллов тяжести Шкалы повреждений (AIS) трех наиболее тяжелых повреждений, следующих шести областей тела <\*>:

1. голова и шея;
1. лицо;
2. грудь
2. живот; забрюшинное пространство и содержимое таза;
3. конечности, тазовый пояс;
4. наружные повреждения.

-----

<\*> Примечание: деление областей тела по ISS не соответствует делению по AIS.

Критерии оценки тяжести политравмы травмы (Injury Severity Score — ISS) [209]:

1. легкие: меньше 17 баллов;
2. стабильные: 17–25 баллов;
3. пограничные: 26–40 баллов;
4. критические: больше 40 баллов.

Пример расчета тяжести политравмы по ISS:  
(окончание на следующей странице)

<b>Анатомическая область</b>	<b>Вид повреждения</b>	<b>Балл по AIS</b>	<b>Учитываемые в расчете баллы</b>	<b>Балл по ISS</b>
Голова/шея	Ушиб головного мозга	4	4x4	16
	Разрыв внутренней сонной артерии	3	-	
Лицо	Ожог 1 степени лобной области	1	-	-
	Рваная рана уха	1	-	
Грудь	Перелом 3–4 ребер слева	2	-	-
	Ушиб грудины	1	-	
Живот, брюшное пространство и содержимое таза	Забрюшинная гематома	3	3x3	9
	Ушиб почки, гематурия	2	-	
Конечности, тазовый пояс	Перелом бедренной кости	3	3x3	9
	Перелом ключицы	2	-	
Наружные повреждения	Ссадины	1	-	-
Итого тяжесть политравмы по ISS (баллы)				34