

**Утверждено:**

**Ассоциация травматологов-ортопедов**

**России (АТОР)**

**Президент АТОР, академик РАН**



**Г.П. Котельников**

Клинические рекомендации

## **Переломы лодыжек**

Кодирование по	<b>S82.4, S82.40, S82.41</b>
Международной статистической	<b>S82.5, S82.50, S82.51</b>
классификации болезней и	<b>S82.6, S82.60, S82.61</b>
проблем, связанных со	<b>S82.7, S82.70, S82.71</b>
здоровьем:	<b>S93.0</b>

Возрастная группа:	<b>Взрослые, дети</b>
--------------------	-----------------------

Год утверждения:	<b>2024</b>
------------------	-------------

Разработчик клинической рекомендации:

- Ассоциация травматологов-ортопедов России (АТОР)

## Оглавление

<b>Список сокращений .....</b>	<b>5</b>
<b>Термины и определения.....</b>	<b>6</b>
<b>1. Краткая информация по заболеванию или состоянию (группе заболеваний или состояний) .....</b>	<b>8</b>
1.1 Определение заболевания или состояния (группы заболеваний или состояний) .....	8
1.2 Этиология и патогенез заболевания или состояния (группы заболеваний или состояний).....	8
1.2.1. Особенности этиологии и патогенеза в детском возрасте .....	9
1.3 Эпидемиология заболевания или состояния (группы заболеваний или состояний)..	10
1.3.1. Особенности эпидемиологии у детей.....	10
1.4 Особенности кодирования заболевания или состояния (группы заболеваний или состояний) по Международной статистической классификации болезней и проблем, связанных со здоровьем (МКБ-10).....	11
1.5 Классификация заболевания или состояния (группы заболеваний или состояний)..	11
1.5.1. Особенности классификации для детского возраста .....	15
1.6 Клиническая картина заболевания или состояния (группы заболеваний или состояний).....	15
1.6.1. Особенности детского возраста .....	17
<b>2. Диагностика заболевания или состояния (группы заболеваний или состояний), медицинские показания и противопоказания к применению методов диагностики .....</b>	<b>17</b>
2.1 Жалобы и анамнез .....	18
2.2 Физикальное обследование.....	18
2.3 Лабораторные диагностические исследования.....	20
2.4 Инструментальные диагностические исследования .....	21
2.4.1. Особенности инструментальной диагностики у детей .....	24
2.5 Иные диагностические исследования.....	24
2.5.1. Особенности детского возраста .....	25
<b>3. Лечение, включая медикаментозную и немедикаментозную терапии, диетотерапию, обезболивание, медицинские показания и противопоказания к применению методов лечения .....</b>	<b>25</b>
3.1 Консервативное лечение .....	25

3.1.1. Особенности консервативного лечения в детском возрасте .....	27
3.2 Хирургическое лечение.....	28
3.2.1. Остеосинтез латеральной лодыжки .....	29
3.2.2. Остеосинтез медиальной лодыжки и восстановление дельтовидной связки.....	31
3.2.3. Остеосинтез заднего края ББК.....	32
3.2.4. Фиксация ДМБС.....	33
3.2.5 Применение аппарата внешней фиксации при оперативном лечении перелома лодыжек .....	34
3.2.6. Особенности хирургического лечения в детском возрасте.....	35
3.3 Иное лечение .....	37
3.3.1. Послеоперационное обезболивание .....	37
3.3.2. Хирургическая антибиотикопрофилактика .....	39
3.3.3. Профилактика венозных тромбоэмболических осложнений.....	41
3.3.4. Кровесберегающие технологии .....	44
3.3.5. Профилактика столбняка.....	45
<b>4. Медицинская реабилитация, медицинские показания и противопоказания к применению методов медицинской реабилитации, в том числе основанных на использовании природных лечебных факторов .....</b>	<b>45</b>
<b>5. Профилактика и диспансерное наблюдение, медицинские показания и противопоказания к применению методов профилактики .....</b>	<b>49</b>
<b>6. Организация оказания медицинской помощи.....</b>	<b>50</b>
<b>7. Дополнительная информация (в том числе факторы, влияющие на исход заболевания или состояния).....</b>	<b>51</b>
<b>Критерии оценки качества медицинской помощи .....</b>	<b>52</b>
<b>Список литературы.....</b>	<b>53</b>
<b>Приложение А1. Состав рабочей группы по разработке и пересмотру клинических рекомендаций .....</b>	<b>63</b>
<b>Приложение А2. Методология разработки клинических рекомендаций.....</b>	<b>64</b>
<b>Приложение А3. Справочные материалы, включая соответствие показаний к применению и противопоказаний, способов применения и доз лекарственных препаратов инструкции по применению лекарственного препарата .....</b>	<b>66</b>
Приложение А3.1. Рекомендации по обезболиванию при большой мышечно-скелетной травме (оперативные вмешательства по фиксации переломов длинных трубчатых костей или сложного суставного перелома, обширная травма мягких тканей, обширное оперативное вмешательство и др.) у взрослых .....	66

Приложение А3.2. Рекомендации по обезболиванию при мышечно-скелетной травме без оперативного вмешательства (закрытые переломы, поверхностные ранения и др.) у взрослых.....	67
Приложение А3.3. Рекомендации по послеоперационному обезболиванию у детей.....	68
Приложение А3.4 Применение антикоагулянтов в профилактических дозах при нейраксиальных процедурах у взрослых пациентов [145] .....	71
Приложение А3.5 Рекомендуемый режим дозирования низкомолекулярных гепаринов для профилактики ВТЭО высокой степени риска при консервативном лечении и при ортопедических операциях у пациентов с высоким риском ВТЭО у взрослых.....	72
Приложение А3.6 Факторы риска кровотечения у детей от 6 месяцев до 18 лет .....	73
Приложение А3.7 Факторы риска ВТЭО у детей от 6 месяцев до 18 лет.....	74
<b>Приложение Б. Алгоритмы действий врача .....</b>	<b>76</b>
Приложение Б1. Алгоритмы действий врача при поступлении пациента с подозрением на перелом дистального отдела голени .....	76
Приложение Б2. Оценка сердечно-сосудистого риска операции .....	77
<b>Приложение В. Информация для пациента .....</b>	<b>78</b>
<b>Приложение Г1-ГN. Шкалы оценки, вопросники и другие оценочные инструменты состояния пациента, приведенные в клинических рекомендациях.....</b>	<b>79</b>
Приложение Г1. Шкала индивидуальной оценки риска развития венозных тромбоэмболических осложнений по Каприни (Caprini J.).....	79
Приложение Г2. Реконструированный индекс кардиального риска rRCRI.....	81

## Список сокращений

АВФ – аппарат внешней фиксации  
АО – Ассоциация Остеосинтеза (Association of the Osteosynthesis)  
АлТ – аланинаминотрансфераза  
АсТ – аспаратаминотрансфераза  
ББК – большеберцовая кость  
ББТС – большеберцово-таранное сочленение  
ВТЭО – венозные тромбозмболические осложнения  
ГСС – голеностопный сустав  
ДБК – диафиз большеберцовой кости  
ДМБС – дистальный межберцовый синдесмоз  
ДТП – дорожно-транспортное происшествие  
ЗКББК – задний край большеберцовой кости  
ЛПВП – липопротеиды высокой плотности  
ЛПНП – липопротеиды низкой плотности  
ЛФК – лечебная физическая культура  
МБК – малоберцовая кость  
МРТ – магнитно-резонансная томография  
МНО – международное нормализованное отношение  
НМГ – низкомолекулярный гепарин из группы В01АВ Группа гепарина  
НПВП – нестероидные противовоспалительные препараты из группы М01А Нестероидные  
противовоспалительные и противоревматические препараты  
НФГ – нефракционированный гепарин из группы В01АВ Группа гепарина  
ПНЛ – перелом наружной лодыжки  
ПМБК – перелом малоберцовой кости  
ПВЛ – перелом внутренней лодыжки  
МЗ РФ – Министерство здравоохранения Российской Федерации  
МРТ – магнитно-резонансная томография  
ПАП – периоперационная антибиотикопрофилактика  
ПХО – первичная хирургическая обработка раны  
СКТ – спиральная компьютерная томография  
ФР – факторы риска  
ФРМ – физическая и реабилитационная медицина  
ФС – функциональный статус  
ЭКГ – электрокардиография  
ХАП – хирургическая антибиотикопрофилактика  
LCP – locking compression plate (англ.) – пластина с угловой стабильностью  
МИО – minimally invasive plate osteosynthesis (англ.) – минимально инвазивный остеосинтез  
ORIF – open reduction internal fixation (англ.) – открытая репозиция с внутренней фиксацией

## Термины и определения

**Абсолютная стабильность** – отсутствие микроподвижности отломков при условии анатомичной репозиции и межфрагментарной компрессии кости после их фиксации металлоконструкцией.

**Аллотрансплантат** – фрагмент костной ткани другого человека (донора), как правило - трупный, прошедший процедуру консервации.

**Аппарат внешней фиксации (АВФ)** – ортопедическое устройство, содержащее имплантат (выстоящий из кожи чрескостный или экстракорткальный элемент, достигающий кости или внедряемый в неё), и внешнюю (неимплантируемую) опору, соединяющую через чрескостные элементы костные отломки при лечении переломов, ложных суставов или постепенном удлинении (устранении деформации) сегмента.

**Аутоотрансплантат** – фрагмент собственной кости пациента, забираемый в донорском месте для пересадки и восполнения дефицита костной ткани (костного дефекта).

**Внутренний фиксатор** – ортопедический имплантат, вживляемый под кожу пациента, и соединяющий костные отломки при лечении переломов, деформаций или ложных суставов.

**Импрессия** – процесс формирования перелома суставной поверхности вследствие избыточного давления сочленяющейся кости, превышающего прочность губчатой костной ткани, а также результат импрессионного перелома.

**Консолидация перелома** – взаимное соединение отломков живой костной тканью вследствие успешного завершения процесса репаративной регенерации.

**Контрактура** – ограничение амплитуды движений в суставе.

**Костный отломок** – часть кости, отделённая вследствие повреждения при травме, хирургическом вмешательстве или деструктивном процессе.

**Миграция фиксирующих элементов** – потеря оптимального положения фиксирующих элементов вследствие резорбции костной ткани вокруг них, возникающая при превышении величины допустимых циклических нагрузок, их количества или при нарушениях технологии установки элемента в кость (в рамках рассматриваемой темы).

**Нагрузка** – механическая сила, прикладываемая к конечности, кости и фиксирующей системе в процессе лечения, как правило, повторяющаяся с постоянной периодичностью (циклически).

**Нарушение консолидации** – изменения в репаративной регенерации костной ткани, приводящие к снижению её скорости, прекращению или формированию костной мозоли, недостаточной для осуществления механической функции.

**Посттравматическая деформация** – консолидация перелома с нарушением пространственных, в том числе осевых и ротационных взаимоотношений между отломками.

**Стабильность фиксации** – устойчивость системы к внешним нагрузкам, позволяющая сохранять постоянство взаимной ориентации отломков и оптимальное расстояние между ними.

**Фиксация** – состояние, при которой достигается относительное или полное обездвиживание отломков.

## **1. Краткая информация по заболеванию или состоянию (группе заболеваний или состояний)**

### **1.1 Определение заболевания или состояния (группы заболеваний или состояний)**

Переломы и переломовывихи области голеностопного сустава (ПВГС) – объединяют переломы наружной лодыжки (ПНЛ), внутренней лодыжки (ПВЛ), заднего края большеберцовой кости (ПЗКББК), перелом с повреждением переднелатерального фрагмента пилона большеберцовой кости (Бугорок Шапута), перелом малоберцовой кости на различных уровнях, сопровождающийся разрывом связочных комплексов голеностопного сустава, разрыв латерального связочного комплекса, медиального связочного комплекса, повреждение дистального межберцового сочленения, в виде разрывов переднего и/или заднего большеберцово-малоберцовых связочных комплексов, а также различные сочетания указанных повреждений. Данные переломы представляют собой нарушение целостности костных образований и связочных структур, участвующих в образовании и стабилизации голеностопного сустава. При сочетании перелома костных структур и повреждений связочного аппарата с нарушением конгруэнтности суставных поверхностей большеберцовой, малоберцовой и таранной костей определяется подвывих стопы (при наличии контакта между суставными поверхностями) или полный вывих (при отсутствии контакта между суставными поверхностями). В случае нарушения конгруэнтности суставных поверхностей костей, образующих голеностопный сустав, ставится диагноз «переломовывих», «вывих» или «подвывих» стопы. В этой группе рассматриваются повреждения, затрагивающие большеберцово-таранный, дистальный малоберцово-большеберцовый суставы и малоберцово-таранный суставы [Ошибка! Источник ссылки не найден. – Ошибка! Источник ссылки не найден.].

### **1.2 Этиология и патогенез заболевания или состояния (группы заболеваний или состояний)**

Переломы лодыжек чаще возникают в результате непрямого воздействия травмирующей энергии. При этом повреждение голеностопного сустава (ГСС) происходит за счет механизма ротации, вызывая разрушение структур – стабилизаторов суставной «вилки». Все переломы лодыжек можно разделить на стабильные и нестабильные. Следуя этой концепции, вилку голеностопного сустава можно условно принять за кольцо, состоящее из трех костей и соединяющих их связок. При этом стабильность этого кольца определяется снаружи латеральной лодыжкой или латеральным связочным комплексом, изнутри – медиальной лодыжкой или дельтовидным связочным комплексом, спереди –



передней порцией дистального межберцового синдесмоза (ДМБС), сзади – задней порцией ДМБС [Ошибка! Источник ссылки не найден., 6]. Одиночное повреждение кольца, например, изолированный перелом наружной лодыжки, не может привести к переднезаднему или латеральному смещению таранной кости и является, таким образом, стабильным [Ошибка! Источник ссылки не найден., 6]. Для формирования нестабильности необходимо наличие двух и более повреждений, которые могут быть представлены либо переломом обеих лодыжек, либо переломом одной лодыжки и разрывом одной из групп связок [Ошибка! Источник ссылки не найден., 6]. В 20-45% случаев перелома лодыжек сопровождается повреждением ДМБС [7]. В 7-40% случаев сочетается с переломом заднего края дистального метаэпифиза большеберцовой кости [8, 8]. Эта комбинация переломов составляет группу тяжелых нестабильных повреждений ГСС, которые сопровождаются подвывихами или полными вывихами стопы. При их лечении до настоящего времени наблюдается большая доля неудовлетворительных исходов, обусловленных, в первую очередь, отсутствием точной анатомичной репозицией отломков [10] или сопутствующими внутрисуставными хондральными повреждениями, приводящими к развитию и прогрессированию остеоартроза [11].

#### **1.2.1. Особенности этиологии и патогенеза в детском возрасте**

Переломы в области голеностопного сустава у детей могут быть отрывные (авульсивные) и физарные. Наличие ростковой зоны (физиса) объясняет отличия травм у детей по сравнению со взрослыми. Открытые ростковые зоны снижают вероятность травм связок и межберцового синдесмоза - по сравнению с более прочными связками зоны роста более уязвимы к сдвиговым и вращательным нагрузкам. Механизмы повреждения, которые могут привести к растяжению связок голеностопного сустава у взрослых, с большей вероятностью приведут к физарным или отрывным переломам у детей. Наиболее часто авульсивные переломы в области голеностопного сустава у детей возникают при инверзионном механизме травмы. Подгруппа переломов в области голеностопного сустава у детей, называемых переходными переломами, может происходить в течение 1,5-2-летнего возрастного «окна» (у девочек 12–15 лет и мальчиков 14–18 лет), в связи с тем, что в этом возрасте происходит постепенное закрытие зоны роста дистального отдела большеберцовой кости, которое начинается центрально и заканчивается латерально. Трехплоскостные переломы возникают на ранних стадиях закрытия зоны роста, а ювенильные переломы Tillaux возникают в тех случаях, когда закрытие почти завершено. В связи с тем, что большая часть зоны роста в этом возрасте уже закрыта, данные переломы не осложняются значительными нарушениями роста кости. Трехплоскостные переломы

представляют собой сложный, переходный, многоплоскостной вариант переломов типа Salter-Harris IV, возникающие у подростков на том этапе развития, когда происходит асимметричное частичное закрытие зоны роста дистального отдела большеберцовой. Эти переломы составляют 5–10% внутрисуставных переломов голеностопного сустава у детей. Трехплоскостная конфигурация состоит в том, что линии перелома проходят во фронтальной плоскости через задний отдел метафиза, в сагиттальной плоскости через эпифиз и в горизонтальной плоскости через зону роста

### **1.3 Эпидемиология заболевания или состояния (группы заболеваний или состояний)**

Доля переломов лодыжек голеностопного сустава составляет до 9% от всех переломов костей конечностей [12] с частотой 179 на 100000 в год [13]. По данным Juto H. et al. (2018) в этой группе пациентов преобладают женщины с долей 58,4% [13], большая часть травм (68,2%) носит низкоэнергетический характер. Средний возраст пострадавших составляет 45 лет [14] с двумя возрастными пиками. В молодом возрасте перелом лодыжек чаще происходит у мужчин, в пожилом - у женщин [12, 14].

Причиной изучаемого повреждения голеностопного сустава чаще бывает низкоэнергетическая травма, развивающаяся при подворачивании стопы и падении с высоты собственного роста (чаще у женщин) или при занятиях спортом (чаще у мужчин). В 1,5% случаев [12] переломы лодыжек бывают открытыми. В ряде случаев переломы на уровне голеностопного сустава могут происходить в результате высокоэнергетической травмы, при падении с большой высоты или дорожно-транспортном происшествии. Эти повреждения чаще носят более тяжелый характер с вовлечением всего комплекса стабилизаторов голеностопного сустава и ДМБС. В этой группе преобладают переломы лодыжек С-типа по классификации АО/ASIF. Низкоэнергетические переломы ГСС чаще бывают типов А и В по АО/ASIF и могут происходить на фоне системного снижения минеральной плотности костной ткани [**Ошибка! Источник ссылки не найден., Ошибка! Источник ссылки не найден.**]. В последние десятилетия отмечается рост абсолютного количества пострадавших с низкоэнергетическими переломами лодыжек [15]. Предрасполагающими факторами к более тяжелым повреждениям лодыжек являются ожирение [16, 17] и злоупотребление алкоголем [18].

#### **1.3.1. Особенности эпидемиологии у детей**

Переломы лодыжек у детей, в среднем, встречаются 1 на 1000 детей в год [19]. Реальная частота переломов лодыжек у детей, вероятно, чаще, поскольку авульсивные переломы латеральных лодыжек нередко не выявляются и интерпретируются как

растяжение связок. Средний возраст ребенка, у которого возникает перелом лодыжки – 10 лет, большинство пациентов являются мальчиками. Такие повреждения возникают чаще всего вследствие подворачивания стопы при занятии спортом, подвижных играх [20].

#### **1.4 Особенности кодирования заболевания или состояния (группы заболеваний или состояний) по Международной статистической классификации болезней и проблем, связанных со здоровьем (МКБ-10)**

**S82.4** – перелом только малоберцовой кости

**S82.40** – перелом только малоберцовой кости закрытый

**S82.41** – перелом только малоберцовой кости открытый

**S82.5** – перелом внутренней (медиальной) лодыжки

**S82.50** – перелом внутренней (медиальной) лодыжки закрытый

**S82.51** – перелом внутренней (медиальной) лодыжки открытый

**S82.6** – перелом наружной (латеральной) лодыжки

**S82.60** – перелом наружной (латеральной) лодыжки закрытый

**S82.61** – перелом наружной (латеральной) лодыжки открытый

**S82.7** – множественные переломы голени

**S82.70** – множественные переломы голени закрытый

**S82.71** – множественные переломы голени открытый

**S93.0** – вывих голеностопного сустава

#### **1.5 Классификация заболевания или состояния (группы заболеваний или состояний)**

Переломы лодыжек относятся к группе внутрисуставных переломов голеностопного сустава. Выделяют изолированный перелом латеральной лодыжки, изолированный перелом медиальной лодыжки, двухлодыжечный перелом, трехлодыжечный перелом (при сочетании перелома обеих лодыжек с переломом заднего края ББК) [**Ошибка! Источник ссылки не найден., Ошибка! Источник ссылки не найден.**]. Переломы лодыжек могут быть без смещения отломков, с сохранением конгруэнтности суставных поверхностей. Эти переломы не сопровождаются вывихами и подвывихами в ГСС и являются стабильными. Переломы со смещением костных отломков сопровождаются повреждением связочных структур, стабилизирующих ГСС, приводят к формированию вывихов и подвывихов ГСС и являются нестабильными повреждениями.

С точки зрения выбора тактики оперативного лечения в настоящее время наибольшее распространение имеет классификация Ассоциации остеосинтеза (AO/ASIF). Согласно

универсальной классификация переломов АО, переломам лодыжек соответствует код 44. Переломы подразделяются на три типа, исходя из локализации линии перелома в области латеральной лодыжки по отношению к дистальному межберцовому сочленению. Тип А - подсиндесмозные, тип В - чрезсиндесмозные и тип С - надсиндесмозные переломы [21]. Подтип перелома лодыжек имеет также цифровое обозначение (1, 2, 3) и определяется по следующим принципам:

- 44А – подсиндесмозный перелом малоберцовой кости;
- 44А1 – подсиндесмозный перелом малоберцовой кости, изолированный;
- 44А2 – подсиндесмозный перелом малоберцовой кости, с переломом медиальной лодыжки;
- 44А3 – подсиндесмозный перелом малоберцовой кости, с дорзомедиальным переломом большеберцовой кости;
- 44В – чрезсиндесмозный перелом малоберцовой кости;
- 44В1 – чрезсиндесмозный перелом малоберцовой кости, изолированный;
- 44В2 – чрезсиндесмозный перелом малоберцовой кости, с медиальным повреждением (с повреждением дельтовидной связки или переломом внутренней лодыжки);
- 44В3 – чрезсиндесмозный перелом малоберцовой кости, с медиальным повреждением (с повреждением дельтовидной связки или переломом внутренней лодыжки) и перелом заднего края ББК (фрагмент Фолькмана (Volkmann));
- 44С – надсиндесмозный перелом малоберцовой кости;
- 44С1 – надсиндесмозное повреждение, диафизарный перелом малоберцовой кости, простой;
- 44С2 – надсиндесмозное повреждение, диафизарный перелом малоберцовой кости, клиновидный или многооскольчатый;
- 44С3 – надсиндесмозное повреждение, проксимальный перелом малоберцовой кости.

**Комментарии.** Классификация АО основана на классификации *Danis – Weber*. По данным литературы частота встречаемости по типам перелома составляет: тип А - 38%, В тип - 52%, тип С – 10% [14].

Для определения показаний к хирургической фиксации заднего края ББК., целесообразно использование классификации переломов заднего края J. Bartoníček et al. (2015), основанную на данных КТ сканирования [22, 23].

Согласно этой классификации, выделяют 4 типа переломов заднего края ББК (фрагмент Фолькмана):

- тип 1 – внеинцизурный фрагмент с интактной малоберцовой вырезкой (8%);
- тип 2 – интраинцизурный заднелатеральный фрагмент с вовлечением 1/3 – 1/4 малоберцовой вырезки (52%);
- тип 3 – интраинцизурный заднемедиальный двухфрагментарный перелом, включающий заднюю часть малоберцовой вырезки латерально и заднюю часть медиальной лодыжки медиально (28%);
- тип 4 – большой заднелатеральный фрагмент треугольной формы, включающий заднюю половину малоберцовой вырезки (9%) [22].

Классификацией учитывающей механизм травмы, положение стопы в момент травмы и направление деформирующей силы является классификация N. Lauge-Hansen (1950) [24]. Данная классификация разделяет переломы лодыжек на пять основных типов. При каждом из них констатируется положение стопы в момент травмы и направление действия травмирующей силы. Стопа в момент травмы может быть пронирована либо супинирована. При супинации стопы растяжению подвергаются латеральные отделы ГСС, а при пронации — медиальные. Следовательно, в момент действия травмирующей силы (абдукция, аддукция, наружная ротация либо вертикальная нагрузка) при супинированной стопе первыми повреждаются латеральные отделы, а при пронированной стопе — медиальные отделы сустава. Этим объясняется очередность повреждения структур ГСС при определенном механизме травмы. Количество поврежденных структур определяет, в свою очередь, степень тяжести травмы.

**Супинация — наружная ротация:** 1) Разрыв передней большеберцово-малоберцовой связки. 2) Длинный косой или спиральный чрезсиндесмозный перелом малоберцовой кости с фронтальной плоскостью излома, распространяющийся спереди и снизу кзади и кверху. Перелом может начинаться ниже или выше места прикрепления передней межберцовой связки или на ее уровне. Если перелом начинается ниже места прикрепления передней межберцовой связки, то последняя не повреждается. Редко встречается надсиндесмозное повреждение малоберцовой кости. 3) Повреждение задних отделов капсулы, задней межберцовой связки или отрыв фрагмента заднего края большеберцовой кости. 4) Отрывной перелом внутренней лодыжки с поперечной плоскостью излома или разрыв дельтовидной связки.

**Пронация — наружная ротация:** 1) Отрывной перелом внутренней лодыжки с поперечной плоскостью излома или разрыв дельтовидной связки. 2) Разрыв передней

большеберцово-малоберцовой связки и межкостной связки. 3) Короткий косо-спиральный надсиндесмозный перелом малоберцовой кости (6–7 см над суставом или проксимальнее), сопровождающийся разрывом межкостной мембраны до уровня перелома. 4) Перелом заднего края или разрыв задней большеберцово-малоберцовой связки.

**Пронация — абдукция:** 1) Отрывной перелом внутренней лодыжки с поперечной плоскостью излома или разрыв дельтовидной связки. 2) Разрыв передней и задней межберцовых связок. 3. Перелом малоберцовой кости от изгиба сразу над голеностопным суставом или проксимальнее, зачастую в сочетании с переломом наружного края суставной поверхности ББК. Перелом малоберцовой кости может быть коротким косым, поперечным, оскольчатым (выкол по типу «бабочки»).

**Супинация — аддукция:** 1. Отрывной поперечный перелом наружной лодыжки дистальнее голеностопного сустава (подсиндесмозный) либо разрыв наружных боковых связок голеностопного сустава. 2. Вертикальный перелом внутренней лодыжки, проходящий через метафиз, часто с импрессионным переломом суставной поверхности.

**Пронация — дорзифлексия:** 1. Перелом внутренней лодыжки. 2. Перелом переднего края суставной поверхности большеберцовой кости. 3. Надсиндесмозный перелом малоберцовой кости. 4. Поперечный перелом заднего края большеберцовой кости.

Классификация Lauge-Hansen является руководством для патогенетически правильного выполнения не прямой репозиции переломов лодыжек, что используется как при закрытом ручном вправлении, так и в ходе оперативного вмешательства.

Для открытых переломов лодыжек применяется классификация R.B. Gustilo, J.T. Anderson (1976) [25] в модификации R.B. Gustilo, R.M. Mendoza и D.N. Williams (1984) [26]:

**Тип I** – открытый перелом, рана слабо загрязнена, размер раны менее 1 см;

**Тип II** – открытый перелом, рана более 1 см и менее 10 см в длину без выраженного повреждения мягких тканей, лоскутов, отслойки кожи;

**Тип IIIA** – открытый перелом, мягкие ткани покрывают отломки, нет отслойки надкостницы при обширном повреждении мягких тканей или наличии лоскутов, или при высокоэнергетической травме независимо от размера раны;

**Тип IIIB** – открытый перелом, с обширным дефектом мягких тканей, отслойкой надкостницы и многооскольчатым характером перелома, часто с выраженным микробным загрязнением раны;

**Тип IIIC** – открытый перелом, сопровождающийся повреждением магистральных сосудов, требующим реконструктивных вмешательств, независимо от степени повреждения мягких тканей.

### **1.5.1. Особенности классификации для детского возраста**

Адаптацией классификации Lauge-Hansen для детского возраста является классификация Dias-Tachdjian, которая учитывает наличие зон роста. Повреждения в области голеностопного сустава разделяются в зависимости от положения стопы в момент травмы и направления травмирующей силы. Кроме того, два специфических перелома для детского возраста являются исключением для данной классификации – это перелом Tillaux (Salter-Harris III) и трехплоскостной перелом.

Классификация Salter-Harris - наиболее простая и часто используемая система анатомической классификации фязарных переломов. В данной классификации каждому типу травмы придается прогностическое значение.

Тип I — Эпифизеолиз – перелом проходит только по зоне роста.

Тип II — Метаэпифизеолиз – перелом проходит по зоне роста, затем линия перелома переходит на метафиз.

Тип III — Перелом эпифиза – перелом проходит по зоне роста, затем линия перелома переходит на эпифиз.

Тип IV — Метаэпифизарный перелом – линия перелома проходит через метафиз, зону роста и эпифиз.

Тип V — Вколоченный перелом с повреждением зоны роста – перелом с «разрушением, вколачиванием» зоны роста в результате воздействия травмирующей силы по оси кости. Такой тип перелома возникает крайне редко (около 1%), при этом достаточно часто возникает преждевременное закрытие зоны роста.

- У детей с целью оценки расположения линии перелома по отношению к зоне роста рекомендуется использовать классификацию Salter-Harris [27, 142].

**Уровень убедительности рекомендаций C (уровень достоверности доказательств – 5).**

### **1.6 Клиническая картина заболевания или состояния (группы заболеваний или состояний)**

Клиническая картина переломов лодыжек характеризуется выраженным болевым синдромом в голеностопном суставе, нарушением функции сустава, сглаженностью контуров и отеком в нижней трети голени и голеностопном суставе, болезненностью при пальпации и осевой нагрузке. При наличии смещения, вывиха или подвывиха сустава определяется деформация на уровне голеностопного сустава, тип которой (вальгусная или варусная деформация) обусловлен положением стопы в момент травмы, а также направлением деформирующей энергии. Определяется патологическая подвижность

голеностопного сустава, выраженное нарушение его стабильности при нестабильных переломах.

**Жалобы:** на боли в области голеностопного сустава, нарушение и резкая болезненность при сгибании и разгибании стопы, патологическую подвижность, деформацию голеностопного сустава, припухлость и отек голени, голеностопного сустава и стопы, боли в области ран (при открытых переломах), наличие субэпидермальных пузырей – «фликтен» с экссудатом и участков дезэпителизации кожи при быстром нарастании отёка мягких тканей.

**Анамнез:** факт травмы в анамнезе, пациент описывает характерный механизм травмы. В большинстве случаев это непрямая, ротационная травма в виде подворачивания стопы и падения с высоты собственного роста (68,2% [12]). Чрезмерная ротация в голеностопном суставе при фиксированной стопе также приводит к переломам и переломовывихам сустава с разрывом связочных комплексов при спортивной травме (при катании на коньках, роликах или беге при игровых видах спорта). Кроме того, возможным механизмом может быть падение с большой высоты и приземление (осевая нагрузка и прямой удар) на область голеностопного сустава, при условии «нефизиологического» положения стопы в состоянии пронации или супинации, отведения, приведения или наружной ротации. Такой механизм возникает при падении с небольшой высоты (около 1 м), с лестницы или при неправильном приземлении при прыжках с парашютом. При таком повреждении переломы костных отломков бывают многооскольчатыми, могут сопровождаться повреждением и частичной импрессией суставной поверхности ББК, разрывом ДМБС или полным разрывом межберцового сочленения, межкостной мембраны и вклиниванием таранной кости между МБК и ББК. Прямой удар в область голеностопного сустава также возможен при дорожно-транспортном происшествии. Как низкоэнергетические, так и высокоэнергетические травмы голеностопного сустава сопровождаются повреждением мягких тканей и в 1,5% случаев бывают открытыми [12].

**Объективно:** отек области голеностопного сустава, ограничение активных и пассивных движений вследствие выраженного болевого синдрома, визуально определяемая деформация голеностопного сустава, болезненность при пальпации в области голеностопного сустава, крепитация костных отломков, патологическая подвижность голеностопного сустава [Ошибка! Источник ссылки не найден. – Ошибка! Источник ссылки не найден.].

В случае, если с момента травмы прошло от нескольких часов до нескольких дней, в области голени, голеностопного сустава и стопы определяется отек, степень выраженности



которого коррелирует с тяжестью повреждения и временем с момента травмы. При выраженном отеке возможно образование фликтен с серозным и/или геморрагическим экссудатом, после которых образуются участки дезэпителизации эпидермиса, участки формирующегося кожного некроза различной глубины в виде «сухого» или инфицированного струпа.

Кроме того, учитывая дефицит мягких тканей, через несколько часов после травмы определяется местное подкожное кровоизлияние, обычно локализующееся в месте повреждения костей и связочного аппарата.

При длительно сохраняющейся деформации ГСС и высокоэнергетических переломах, сопровождающихся выраженным отеком, возможно нарушение периферического кровообращения, иннервации стопы и развитие компартмент-синдрома [Ошибка! Источник ссылки не найден.].

При подозрении на перелом лодыжек всех пациентов необходимо эвакуировать в медицинскую организацию для верификации диагноза.

#### **1.6.1. Особенности детского возраста**

Переломы лодыжек у детей имеют яркую клиническую картину, включающую отек, боли и нарушение функции. Подобные травмы чаще всего возникают при подвижных играх, занятии спортом (футбол). Механизм травмы – наиболее часто инверзия (подворачивание стопы), реже – ротация голени при фиксации стопы на плоскости опоры.

## **2. Диагностика заболевания или состояния (группы заболеваний или состояний), медицинские показания и противопоказания к применению методов диагностики**

### ***Критерии установления диагноза/состояния:***

- *данные анамнеза: указание на характерный механизм травмы нижней конечности (подворачивание стопы, падение, удар по области голеностопного сустава, ДТП и др.)*
- *данные физикального обследования: нарушение функции поврежденного сегмента, деформация, локальный отек и болезненность области травмы (болезненность усиливается при осевой нагрузке), наличие патологической подвижности и/или крепитация отломков*
- *данные инструментального обследования: рентгенографические признаки перелома по результатам рентгенографии в 2 проекциях. При переломах области голеностопного сустава с подозрением на нестабильность рекомендовано дополнительное выполнение КТ*

по назначению дежурного или лечащего врача травматолога-ортопеда для уточнения характера перелома и определения степени смещения отломков.

- У детей для определения показаний к выполнению рентгенографии стопы при травматическом повреждении **рекомендуется** использовать Оттавские критерии [28].

**Уровень убедительности рекомендаций В (уровень достоверности доказательств – 3).**

***Комментарии:** Оттавские критерии (Университетская клиника, г. Оттава, Канада) разработаны для определения целесообразности выполнения рентгенографии стопы при травматическом повреждении. Изначально они были разработаны для взрослых пациентов, впоследствии была показана их точность и у детей старше 5 лет. Исходя из этих критериев, целесообразность выполнения рентгенограмм стоп и голеностопных суставов обоснована при невозможности пациента совершить более четырех шагов с полной нагрузкой на травмированную стопу, а также наличие болей или болезненности при пальпации в области ладьевидной кости, основания V плюсневой кости, а также апекса или задних поверхностей медиальной и латеральной лодыжки на протяжении проксимальных 6 см.*

## **2.1 Жалобы и анамнез**

*В большинстве случаев пациенты предъявляют жалобы, описанные в разделе 1.6 «Клиническая картина»*

- Всем пациентам с подозрением на перелом лодыжек **рекомендуется** тщательный сбор жалоб и анамнеза в диагностических целях [Ошибка! Источник ссылки не найден. – Ошибка! Источник ссылки не найден.].

**Уровень убедительности рекомендаций С (уровень достоверности доказательств – 5).**

## **2.2 Физикальное обследование**

*Данные физикального обследования описаны в разделе 1.6 «Клиническая картина»*

- Всем пациентам с подозрением на перелом лодыжек оценку нижеследующих параметров **рекомендуется** провести не позднее 1 часа поступления в стационар в диагностических целях с обязательным указанием в истории болезни результатов:

- оценки соматического статуса;
- визуальной и пальпаторной оценки местного статуса. [Ошибка! Источник ссылки не найден. – Ошибка! Источник ссылки не найден., 134]

**Уровень убедительности рекомендаций С (уровень достоверности доказательств – 5).**

- измерения артериального давления на периферических артериях;
- термометрия общая;
- оценки риска венозных тромбозмболических осложнений (Приложение А3.7, Г1) [29].

**Уровень убедительности рекомендаций С (уровень достоверности доказательств – 5).**

• Всем пациентам с подозрением на перелом лодыжек **рекомендуется** оценка состояния иннервации и кровообращения в периферических отделах нижней конечности с целью исключения повреждения сосудисто-нервного пучка на уровне перелома [**Ошибка! Источник ссылки не найден.** – **Ошибка! Источник ссылки не найден.**, 134].

**Уровень убедительности рекомендаций С (уровень достоверности доказательств – 5).**

• Всем пациентам с подозрением на перелом лодыжек **рекомендуется** оценка состояния мягких тканей и выраженности отека с целью исключения гематом, открытых переломов [**Ошибка! Источник ссылки не найден.** – **Ошибка! Источник ссылки не найден.**, 134].

**Уровень убедительности рекомендаций С (уровень достоверности доказательств – 5).**

**Комментарии.** *Наличие отека, подкожной гематомы в проекции медиальной лодыжки и медиального связочного комплекса при имеющемся переломе латеральной лодыжки и отсутствии перелома медиальной лодыжки на рентгенограммах свидетельствует о подозрении на разрыв дельтовидной связки и наличие нестабильного повреждения области ГСС [**Ошибка! Источник ссылки не найден.** – **Ошибка! Источник ссылки не найден.**, 134].*

• При принятии решения о проведении хирургического лечения перелома лодыжек у взрослых пациентов **рекомендуется** сбор анамнеза и физикальное обследование с целью выявления факторов риска и заболеваний сердечно-сосудистой системы [30, 31].

**Уровень убедительности рекомендаций А (уровень достоверности доказательств – 3).**

**Комментарий:** *К факторам риска развития сердечно-сосудистых заболеваний относят: артериальную гипертензию, курение, дислипидемию (повышение общего холестерина >4,9 ммоль/л и/или холестерина ЛПНП >3 ммоль/л и/или холестерина ЛПВП у мужчин <1,0 ммоль/л, у женщин - <1,2 ммоль/л и/или триглицеридов > 1,7 ммоль/л), сахарный диабет, семейный анамнез сердечно-сосудистых заболеваний в молодом возрасте (<55 лет для мужчин и <65 лет для женщин) [30]. Под установленным заболеванием сердечно-сосудистым заболеванием понимают: ишемическую болезнь сердца, цереброваскулярную болезнь, периферический атеросклероз, хроническую*

сердечную недостаточность, легочную гипертензию, клапанные пороки сердца, кардиомиопатии [31, 32].

- Всем взрослым пациентам, направляемым на плановое оперативное лечение перелома лодыжек, **рекомендуется** оценка риска периоперационных сердечно-сосудистых осложнений с учетом вида планируемого лечения вне зависимости от наличия сопутствующей патологии [30, 33].

**Уровень убедительности рекомендации А (уровень достоверности доказательств – 3).**

**Комментарии:** При проведении хирургического лечения по экстренным (менее 6 часов) и неотложным (6-24 часа) показаниям периоперационная оценка риска не проводится.

Малые ортопедические операции сопровождаются низким риском развития сердечно-сосудистых осложнений (30-дневный риск развития инфаркта миокарда или смерти от сердечно-сосудистой патологии после операции - менее 1%). Большие ортопедические операции сопровождаются промежуточным (умеренным) риском развития сердечно-сосудистых осложнений (30-дневный риск развития инфаркта миокарда или смерти от сердечно-сосудистой патологии после операции – 1-5%) [34].

- Для оценки риска периоперационных сердечно-сосудистых осложнений у взрослых пациентов **рекомендуется** использовать специальный алгоритм (Приложение Г2) [33, 35].

**Уровень убедительности рекомендации В (уровень достоверности доказательств – 3).**

- Проведение планового оперативного лечения перелома лодыжек **рекомендуется** без дополнительного обследования взрослым пациентам, у которых риск сердечно-сосудистых осложнений определен как низкий. У пациентов с промежуточным или высоким периоперационным риском развития сердечно-сосудистых осложнений **рекомендуется** оценка функционального статуса пациента [34, 36].

**Уровень убедительности рекомендаций А (уровень достоверности доказательств – 3).**

### **2.3 Лабораторные диагностические исследования**

- Всем пациентам, которым поставлен диагноз перелома лодыжек, в случае планируемого оперативного лечения, **рекомендуется** выполнение следующих лабораторных исследований в диагностических целях:

- общий (клинический) анализ крови;
- общий (клинический) анализ мочи;
- анализ крови биохимический общетерапевтический: билирубин общий, АлТ, АсТ, мочевины, креатинин, белок общий, глюкоза;

- определение основных групп по системе АВ0 и определение антигена D системы Резус (резус-фактор);
- определение антигена (HbsAg) вируса гепатита В (Hepatitis B virus) в крови;
- определение антител класса G (anti-HCV IgG) к вирусу гепатита С (Hepatitis C virus) в крови;
- определение антител к бледной трепонеме (Treponema pallidum) в крови;
- исследование уровня антител классов M, G (IgM, IgG) к вирусу иммунодефицита человека ВИЧ-1/2 и антигена р24 (Human immunodeficiency virus HIV 1/2 + Agp24) в крови;
- коагулограмма (ориентировочное исследование системы гемостаза) с определением показателя МНО [37 - 39].

**Уровень убедительности рекомендаций С (уровень достоверности доказательств – 5).**

• При принятии решения об оперативном лечении перелома лодыжек у взрослых пациентов **рекомендуется** исследование уровня N-терминального фрагмента натрийуретического пропептида мозгового (NT-proBNP) в крови в случае промежуточного или высокого риска кардиоваскулярных осложнений и низком функциональном статусе (см. Приложение Г2) [30, 34, 40, 41].

**Уровень убедительности рекомендаций В (уровень достоверности доказательств – 2).**

#### **2.4 Инструментальные диагностические исследования**

• Всем пациентам с подозрением на перелом лодыжек **рекомендуется** выполнение рентгенографии голеностопного сустава с захватом всего диафиза голени в двух проекциях с диагностической целью [1–5, 134]. Для визуализации состояния ДМБС, а также оценки конгруэнтности большеберцово-таранного и малоберцово-таранного суставов, рекомендована дополнительная рентгенограмма ГСС в переднезадней проекции с внутренней ротацией стопы на 15-20 градусов.

**Уровень убедительности рекомендаций С (уровень достоверности доказательств – 5).**

**Комментарии:** Для оценки рентгенограмм голеностопного сустава и выявления имеющихся повреждений, а также для оценки корректности результатов репозиции или хирургического лечения рекомендовано ориентироваться на следующие рентгенологические параметры, выявляемые на рентгенограммах [5, 7, 42]:

- медиальная часть большеберцово-таранного сочленения (ББТС) в проксимальном и медиальном сочленениях должна быть одинакова, должна быть менее 5 мм и не более, чем на 2 мм больше латерального ББТС;

- латеральная часть ББТС на высоте 10 мм от линии сустава, определяемая в виде наложения контуров ББК и МБК, должна быть менее 5 мм на переднезадней проекции и менее 1 мм на проекции с внутренней ротацией;

- длина МБК – на проекции с внутренней ротацией суставные края латеральной лодыжки и таранной кости должны быть параллельны, на переднезадней проекции должен определяться “ball sign” (непрерывная полукруглая линия, формируемая латеральным отростком таранной кости и верхушкой латеральной лодыжки). Ось таранной кости (линия, соединяющая верхушки латеральной и медиальной лодыжек) должна находиться под углом 83 градуса к оси голени - смещение латеральной, медиальной лодыжек и заднего края ББК, по результату репозиции или остеосинтеза не должно превышать 2 мм.

В ряде случаев для точной верификации данных рентгенограмм рекомендуется рентгенография контралатеральной конечности и сравнительная оценка полученных данных.

- Всем пациентам с переломами лодыжек **рекомендуется** выполнение стресс-рентгенографии голеностопного сустава при изолированном переломе наружной лодыжки, с целью исключения нестабильного характера повреждения голеностопного сустава, а также с целью уточнения диагноза и решения вопроса о необходимости оперативного лечения [4, 5, 42, 43].

#### **Уровень убедительности рекомендаций В (уровень достоверности доказательств – 2).**

**Комментарии.** Стресс-рентгенография обычно выполняется на 5-7 сутки после травмы, после купирования первичного отека мягких тканей. Стресс – рентгенограммы проводятся с применением мануального воздействия – наружной ротации стопы в положении на спине и выведения проекции с внутренней ротацией в 20 градусов. Альтернативный вариант- гравитационный стресс-тест – положение пациента на боку со «свисающей» стопой. Расширение медиальной суставной щели более 5 мм и нарастание подвывиха стопы у пациента с «изолированным» переломом наружной лодыжки оценивается как положительный стресс-тест, показывает имеющееся повреждение медиального связочного комплекса и наличие нестабильного перелома голеностопного сустава с соответствующими рекомендациями о необходимости оперативного лечения [5].

- Всем пациентам с переломами лодыжек при подозрении на нестабильный перелом **рекомендуется** выполнение компьютерной томографии сустава для уточнения диагноза [1 – 5].

### **Уровень убедительности рекомендаций А (уровень достоверности доказательств – 2).**

**Комментарии:** СКТ предоставляет травматологу дополнительную информацию о характере перелома, степени смещения отломков, характере повреждения ДМБС, наличия импрессии суставной поверхности, тем самым позволяя существенно повысить качество предоперационного планирования. [3, 5, 8, 9, 22]. Рекомендуется проведение тщательной оценки 3D реконструкции, фронтальных, сагиттальных и аксиальных срезов КТ. Для оценки конгруэнтности ДМБС на аксиальных срезах рекомендуется ориентироваться на контралатеральную конечность.

- Всем взрослым пациентам с переломами лодыжек **рекомендуется** выполнение ультразвуковой доплерографии сосудов (артерий и вен) нижней конечности при подозрении на нарушение кровоснабжения дистальных отделов травмированной конечности с целью исключения повреждения магистральных сосудов [5].

### **Уровень убедительности рекомендаций С (уровень достоверности доказательств – 5).**

- Всем взрослым пациентам с переломами лодыжек **рекомендуется** выполнение МРТ голеностопного сустава (магнитно-резонансная томография суставов (один сустав)) с целью исключения сопутствующего повреждения связочных стабилизаторов ГСС [5, 42, 43].

### **Уровень убедительности рекомендаций В (уровень достоверности доказательств – 3).**

**Комментарии:** После подтверждения диагноза перелома лодыжек методами лучевой диагностики решается вопрос о госпитализации пациента в стационар. Пациент должен быть госпитализирован в стационар, если планируется оперативное лечение. В случае выбора консервативного лечения пациенту может быть произведена иммобилизация нижней конечности. Метод первичной иммобилизации будет описан ниже, в разделе, посвященном консервативному лечению.

- **Рекомендуется** регистрация ЭКГ всем пациентам с переломами лодыжек старше 65 лет и взрослым пациентам, имеющим факторы риска или установленное сердечно-сосудистое заболевание, или если планируется оперативное лечение с промежуточным риском развития сердечно-сосудистых осложнений [34, 44].

### **Уровень убедительности рекомендаций А (уровень достоверности доказательств – 3).**

- **Рекомендуется** регистрация ЭКГ ежедневно в течение 48 часов после экстренного или неотложного оперативного лечения перелома лодыжек всем пациентам старше 65 лет и взрослым пациентам с установленным сердечно-сосудистым заболеванием вне зависимости от возраста [46, 45].

### **Уровень убедительности рекомендаций В (уровень достоверности доказательств – 3).**

- **Рекомендуется** регистрация ЭКГ ежедневно в течение 48 часов после планового оперативного лечения перелома лодыжек всем взрослым пациентам в случае промежуточного или высокого риска кардиоваскулярных осложнений и низком функциональном статусе пациента, если перед операцией не определялся уровень NT-proBNP или его значение превысило 300 пг/мл (см. Приложение 15.2) [32, 46].

**Уровень убедительности рекомендаций С (уровень достоверности доказательств – 5).**

- Проведение эхокардиографии может быть рассмотрено перед планируемым хирургическим лечением перелома лодыжек у взрослых пациентов с низким функциональным статусом, повышением уровня NT-proBNP, систолической дисфункцией левого желудочка, кардиомиопатиями, пороками сердца, впервые выявленными сердечными шумами и подозрением на наличие заболевания сердечно-сосудистой системы [34, 47, 48].

**Уровень убедительности рекомендаций В (уровень достоверности доказательств – 3).**

**2.4.1. Особенности инструментальной диагностики у детей**

*Определенную сложность в диагностике у детей представляют авульсивные переломы латеральной лодыжки с отрывом (чаще всего от наружной лодыжки) передней малоберцово-таранной и малоберцово-пяточной связок. Клиническая картина таких повреждений часто схожа с картиной растяжения связок. Визуализация костного фрагмента не всегда возможна на стандартных рентгенограммах, что может потребовать дополнительного обследования (УЗИ, КТ).*

- При подозрении на авульсивный перелом латеральной лодыжки у детей рекомендуется выполнение КТ и МРТ исследования (компьютерная томография нижней конечности/ магнитно-резонансная томография нижней конечности и/или суставов (один сустав) для визуализации повреждения [49].

**Уровень убедительности рекомендаций В (уровень достоверности доказательств – 3).**

- Для оценки степени повреждений связочного аппарата у детей **рекомендована** ультразвуковая диагностика (ультразвуковое исследование сухожилий) [50].

**Уровень убедительности рекомендаций С (уровень достоверности доказательств – 5).**

**2.5 Иные диагностические исследования**

- При оказании помощи пациентам с переломами лодыжек лечащему врачу **рекомендуется** учитывать в лечебной работе следующие показания к консультациям смежных специалистов с целью исключения состояний, угрожающих жизни и здоровью пациента:



- консультации врача-нейрохирурга: при повреждении или подозрении на повреждение нерва и сочетанной травме головного мозга;
- консультация врача-хирурга: при подозреваемой либо объективно диагностируемой сочетанной травме живота и/или груди;
- консультации врача-невролога: при повреждении или подозрении на повреждение нерва и сочетанной травме головного мозга;
- консультация врача-сердечно-сосудистого хирурга: при сопутствующем повреждении или подозрении на повреждение сосудов;
- консультация врача-терапевта: при наличии сопутствующих заболеваний терапевтического профиля (по данным анамнеза) [1]/[51].

#### **Уровень убедительности рекомендаций С (уровень достоверности доказательств – 5).**

- При выявлении острых или нестабильных клинических состояний **рекомендуется** отложить плановое оперативное лечение до улучшения кардиального статуса и стабилизации состояния пациента, показан перевод пациента в региональный сосудистый центр или специализированное кардиологическое отделение [34].

#### **Уровень убедительности рекомендаций В (уровень достоверности доказательств – 5).**

##### **2.5.1. Особенности детского возраста**

Консультации смежных специалистов детского профиля также назначаются детям с повреждением дистальных отделов голени при наличии соответствующих показаний.

### **3. Лечение, включая медикаментозную и немедикаментозную терапии, диетотерапию, обезболивание, медицинские показания и противопоказания к применению методов лечения**

#### **3.1 Консервативное лечение**

*Пациентам с переломами лодыжек при поступлении в стационар **рекомендуется** следующий минимальный объём помощи в приёмном отделении с целью стабилизации общего состояния и снижения риска осложнений:*

- Обеспечение пациенту температурного комфорта
- Полноценное обезболивание
- Иммобилизация поврежденной нижней конечности
- Коррекция волевических и электролитных нарушений
- Всем пациентам с переломами лодыжек **рекомендуется** применение консервативного лечения с целью достижения костного сращения в следующих случаях:
  - изолированный перелом латеральной лодыжки без смещения отломков;

- изолированный перелом медиальной лодыжки без смещения отломков;
- стабильный перелом в области голеностопного сустава (т.е. повреждение не более 1 стабилизатора голеностопного сустава) это то же самое, что и в первых двух пунктах;
- перелом у пациентов пожилого возраста, при наличии тяжелой сопутствующей патологии и невысоких требованиях к качеству жизни;
- при наличии сопутствующей патологии, являющейся противопоказанием к оперативному лечению;
- при добровольном отказе пациента от операции [1, 3 – 5, 134].

#### **Уровень убедительности рекомендаций С (уровень достоверности доказательств – 5).**

**Комментарии:** Консервативное лечение заключается в проведении закрытой репозиции отломков в условиях адекватной анестезии, закрытой ручной репозиции отломков и иммобилизации. При проведении репозиции необходимо учитывать тип перелома по Lauge-Hansen (1950) и проводить манипуляции (тракцию, супинацию или пронацию, приведение или отведение) в «обратном» перелому порядке [1, 2, 5]. Качество выполненной репозиции в обязательном порядке должно контролироваться рентгенограммами в прямой и боковой проекциях. Критериями адекватности закрытой репозиции являются устранение грубого смещения отломков, восстановление конгруэнтности голеностопного сустава. В случае неудачи закрытой репозиции отломков показана временная иммобилизация одним из общепринятых способов и подготовка к оперативному лечению.

Иммобилизация поврежденной нижней конечности проводится с применением различных типов фиксирующих повязок. В случае применения закрытой ручной репозиции рекомендуется использовать U-образную гипсовую лангету, дополненную задней гипсовой лонгетой до уровня коленного сустава. При изолированном переломе латеральной лодыжки или медиальной лодыжки без значительного смещения отломков и отсутствия признаков нестабильности голеностопного сустава показано консервативное лечение [51, 52] с применением циркулярной первично рассеченной гипсовой повязки [1, 2]. После уменьшения отека, если планируется продолжить консервативное лечение, на 10-14 день рекомендуется накладывать циркулярную гипсовую повязку. Также при стабильном переломе области ГСС возможна иммобилизация с применением промышленно изготовленных брейсов и жестких фиксаторов [5]. Повторные контрольные рентгенография лодыжки необходимо производить на 7 (5-10) день после травмы для исключения вторичного смещения отломков. Срок иммобилизации и ограничения осевой нагрузки определяется динамикой появления признаков рентгенологического сращения и

обычно продолжается до 6-8 недель после травмы с повторением контрольных рентгенография лодыжки через 6 недель после травмы [1, 2, 5, 51, 52].

- Всем взрослым пациентам с наличием вывиха или подвывиха стопы в голеностопном суставе **рекомендовано** проведение дополнительного обследования методами лучевой диагностики (компьютерная томография нижней конечности/ магнитно-резонансная томография суставов (один сустав) и/или нижней конечности) с целью уточнения диагноза [1-3, 5].

**Уровень убедительности рекомендаций С (уровень достоверности доказательств – 5).**

**Комментарии:** Вывих стопы не встречается без сопутствующего повреждения костных структур, образующих голеностопный сустав. В связи с этим лечащему врачу следует при обнаружении у пациента вывиха или подвывиха стопы проводить дальнейший диагностический поиск для уточнения характера повреждения и выявления всех поврежденных анатомических структур [1-3, 5].

- Вправление вывиха стопы или устранение подвывиха с целью восстановления конгруэнтности суставных поверхностей **рекомендовано** проводить всем взрослым пациентам под местным или общим обезболиванием с последующим решением о дальнейшей тактике лечения (консервативная или хирургическая) [1-3, 5].

**Уровень убедительности рекомендаций С (уровень достоверности доказательств – 5).**

**Комментарии:** После устранения вывиха или подвывиха стопы с целью контроля взаимоотношений в голеностопном суставе и положения костных отломков необходимо выполнить контрольную рентгенографию голеностопного сустава поврежденного голеностопного сустава в двух стандартных проекциях [1-3, 5].

### **3.1.1. Особенности консервативного лечения в детском возрасте**

- У детей при переломах без смещения **рекомендовано** консервативное лечение в виде гипсовой иммобилизации (наложение гипсовой повязки при переломах костей) [53].

**Уровень убедительности рекомендаций С (уровень достоверности доказательств – 5).**

- У детей с переломами лодыжек со смещением **рекомендовано** выполнение закрытой репозиции [53].

**Уровень убедительности рекомендаций С (уровень достоверности доказательств – 5).**

- У детей с переломами лодыжек при неудачной попытке первой закрытой репозиции для уменьшения травматизации зоны роста и суставных поверхностей **рекомендовано** выполнять открытую репозицию [53].

**Уровень убедительности рекомендаций С (уровень достоверности доказательств – 5).**

- У детей со стабильными переломами без смещения или после закрытой репозиции для иммобилизации рекомендовано использовать фиксацию стопы до верхней трети голени [54].

**Уровень убедительности рекомендаций С (уровень достоверности доказательств – 4).**

- У детей с нестабильными переломами в области голеностопного сустава после закрытой репозиции фиксацию рекомендовано выполнять гипсовой повязкой с фиксацией коленного сустава (гипсовая повязка до верхней трети бедра при сгибании коленного сустава под углом 45-60°) для профилактики вторичного вмещения отломков [55].

**Уровень убедительности рекомендаций С (уровень достоверности доказательств – 4).**

- У детей в качестве гипсовой иммобилизации рекомендовано использовать гипсовые лонгеты, циркулярные гипсовые повязки, первично рассеченные циркулярные гипсовые повязки и фиксаторы стопы (изделия ортопедические для фиксации – ортезы) [56].

**Уровень убедительности рекомендаций В (уровень достоверности доказательств – 2).**

- У детей с переломами лодыжек рекомендуется осуществление контроля за самочувствием пациента, выраженностью отека, трофическими и неврологическими нарушениями для профилактики осложнений – сдавление мягких тканей, компартмент-синдром и др. [53].

**Уровень убедительности рекомендаций С (уровень достоверности доказательств – 5).**

- У детей с переломами лодыжек рекомендуется выполнение рентгенологического контроля (рентгенография голеностопного сустава /лодыжки) через 5-7 дней для исключения вторичного смещения отломков [53].

**Уровень убедительности рекомендаций С (уровень достоверности доказательств – 5).**

- У детей с переломами лодыжек сроки гипсовой иммобилизации рекомендовано устанавливать в зависимости от типа перелома и темпов консолидации (ориентировочно 3-6 недель) [54].

**Уровень убедительности рекомендаций С (уровень достоверности доказательств – 4).**

- У детей со стабильными переломами лодыжек рекомендовано использовать брейсы или гипсовую иммобилизацию с ранним восстановлением нагрузки для более быстрого восстановления двигательной функции [57].

**Уровень убедительности рекомендаций В (уровень достоверности доказательств – 2).**

### **3.2 Хирургическое лечение**

*Показанием к оперативному лечению являются:*

- все повреждения голеностопного сустава, расцененные как нестабильные, даже при выявлении признаков нестабильности на контрольных рентгенограммах через 7-10 дней после травмы

- наличие смещения отломков, сопровождающееся нарушением конгруэнтности суставных поверхностей костей, образующих голеностопный сустав;
- неудовлетворительные результаты первичной закрытой репозиции отломков;
- неудовлетворительные результаты консервативного лечения;
- открытые переломы области голеностопного сустава.

При выполнении накостного остеосинтеза лодыжек используются следующие имплантаты: пластина накостная для фиксации переломов винтами, нерассасывающаяся, стерильная\*\*\*, пластина накостная для фиксации переломов винтами, нерассасывающаяся, нестерильная\*\*\*, винт костный ортопедический, нерассасывающийся, стерильный\*\*\*, винт костный ортопедический, нерассасывающийся, нестерильный\*\*\*.

Выбор хирургической тактики при нестабильном переломе лодыжек определяется индивидуальной архитектурой перелома, состоянием мягких тканей и особенностями пациента. При выполнении остеосинтеза приоритетным являются анатомичная репозиция отломков и восстановление стабильности голеностопного сустава. При невозможности выполнения анатомичной репозиции оскольчатых переломов латеральной лодыжки необходимо восстановить её длину, ось и устранить ротационные смещения. Во всех случаях необходимо стремиться к полному восстановлению анатомии суставных поверхностей костей, образующих голеностопный сустав. При применении нескольких хирургических доступов необходимо учитывать необходимость сохранения кровоснабжения мягких тканей и для профилактики осложнений, связанных с ишемией тканей между доступами, сохранять мягкотканый мостик между хирургическими доступами не менее 7 см.

### **3.2.1. Остеосинтез латеральной лодыжки**

• Взрослым пациентам с переломами лодыжек с целью создания условий для консолидации перелома **рекомендован** остеосинтез латеральной лодыжки из латерального хирургического доступа при сочетании перелома латеральной лодыжки с переломом медиальной лодыжки или разрывом дельтовидной связки («двухлодыжечный перелом») [1, 3-5]. Метод остеосинтеза определяется типом и локализацией перелома по классификации АО:

- **Тип А** - наkostный остеосинтез, при апикальном характере перелома, остеосинтез двумя спицами и стягивающей проволоочной петлей (проволока серкляжная) или стягивающим винтом (винт компрессионный);
- **Тип В** - наkostный остеосинтез с применением техники анатомичной репозиции и межфрагментарной компрессии стягивающим винтом при простом (косом или спиралевидном) переломе или шинированием на пластине при многооскольчатом переломе или плохом качестве кости (остеопороз);
- **Тип С** - наkostный остеосинтез при переломе, который локализуется в нижней трети МБК.

**Уровень убедительности рекомендаций С (уровень достоверности доказательств – 5).**

- Взрослым пациентам с переломами лодыжек с целью создания условий для консолидации перелома **рекомендован** остеосинтез латеральной лодыжки из переднелатерального хирургического доступа при необходимости ревизии передней порции ДМБС, а также сочетании с переломом бугорка Тилло-Шапута ББК [144].

**Уровень убедительности рекомендаций С (уровень достоверности доказательств – 5).**

- Взрослым пациентам с переломами лодыжек с целью создания условий для консолидации перелома **рекомендован** остеосинтез латеральной лодыжки из заднелатерального доступа при сочетанном переломе заднего края ББК («задней лодыжки, фрагмента Volkman's») и наличии показаний к его фиксации [3, 6, 22, 23, 53, 67].

**Уровень убедительности рекомендаций С (уровень достоверности доказательств - 5)**

**Комментарии:** При применении наkostного остеосинтеза возможна установка пластин различной формы и конфигурации в зависимости от типа, локализации перелома и предпочтений хирурга (пластина 1/3 трубки, реконструктивная пластина, прямая малая пластина, анатомическая предизогнутая пластина – пластина предизогнутая на наружную лодыжку).

Возможно применение малоинвазивного наkostного остеосинтеза при многооскольчатом переломе латеральной лодыжки под контролем интраоперационной рентгенографии.

Возможно применение интрамедуллярного остеосинтеза латеральной лодыжки при оскольчатом характере перелома и индивидуальных предпочтениях хирурга [5].

Критерием адекватности репозиции отломков латеральной лодыжки является полное восстановление ее анатомии при простом переломе и восстановление длины, оси и устранение ротационного смещения при оскольчатом переломе.

### 3.2.2. Остеосинтез медиальной лодыжки и восстановление дельтовидной связки

- Взрослым пациентам с переломами лодыжек с целью создания условий для консолидации перелома **рекомендован** остеосинтез медиальной лодыжки из медиального доступа при наличии ее перелома со смещением отломков [3, 22, 68, 70].

#### **Уровень убедительности рекомендаций С (уровень достоверности доказательств - 5)**

***Комментарии.** При ревизии области перелома внутренней лодыжки показано устранение интерпозиции мягких тканей (фрагментов надкостницы, капсулы сустава, связок) из линии перелома. Рекомендована анатомичная репозиция «зубец в зубец» и фиксация с применением техники стягивающего винта и межфрагментарной компрессии. Во избежание вторичного ротационного смещения показана установка двух винтов или одного винта и одно спицы. При оскольчатом характере перелома медиальной лодыжки возможна фиксация двумя спицами и стягивающей проволочной петлей (проволокой серкляжной). При вертикальном переломе внутренней лодыжки типа А возможно применение накостного остеосинтеза опорной пластиной и стягивающими винтами.*

- Взрослым пациентам с переломами лодыжек с целью создания условий для консолидации перелома **рекомендован** остеосинтез медиальной лодыжки из заднемедиального доступа при одновременном остеосинтезе перелома заднего края ББК типа 3 по J. Bartoníček et al. [3, 22, 68, 70].

#### **Уровень убедительности рекомендаций С (уровень достоверности доказательств - 5)**

***Комментарии:** Остеосинтез фрагмента заднего края ББК при выявленном 3 типе по J.Bartoníček et al., рекомендуется выполнять с применением техники анатомичной репозиции, ориентируясь на линию контакта костных отломков и данные интраоперационной рентгенографии, с созданием межфрагментарной компрессии и обеспечением стабильной фиксации стягивающими винтами, введенными субхондрально параллельно суставной поверхности и перпендикулярно плоскости перелома или опорной пластиной для малых фрагментов (третьтрубчатой пластиной, реконструктивной пластиной, Т-образной мини-пластиной).*

- Взрослым пациентам с переломами лодыжек с целью создания условий для консолидации перелома и повышения стабильности остеосинтеза **рекомендована** ревизия и шов дельтовидной связки при подозрении на повреждение ее глубокой порции и сохранившейся интраоперационно нестабильности голеностопного сустава после остеосинтеза латеральной лодыжки при сохранении целостности медиальной лодыжки [5, 43, 71].

#### **Уровень убедительности рекомендаций С (уровень достоверности доказательств – 5).**

**Комментарии.** При отрицательном интраоперационном стресс-тесте после остеосинтеза латеральной лодыжки, отсутствии подвывиха на интраоперационных рентгенограммах и сохранения стабильности голеностопного сустава шов дельтовидной связки не показан [5, 43, 71]. В таком случае рекомендована иммобилизация голеностопного сустава (гипсовой повязкой или специальным ортезом) до верхней трети голени на срок 6 недель после операции.

### **3.2.3. Остеосинтез заднего края ББК**

- Взрослым пациентам с переломами лодыжек с целью создания условий для консолидации перелома **рекомендован** остеосинтез заднего края ББК (фрагмента Volkman's) при нестабильном переломе лодыжек [3 – 5, 7, 22, 68].

**Уровень убедительности рекомендаций С (уровень достоверности доказательств – 5).**

**Комментарии.** Вопрос хирургической тактики в отношении ЗКББК решается в ходе предоперационного планирования в зависимости от типа перелома ЗКББК, размера фрагмента ЗКББК, степени вовлеченности суставной поверхности ББК и дистального межберцового сочленения.

При переломе типа 1 по J.Bartoníček et al. оперативная фиксация фрагмента заднего края ББК не показана в силу его небольших размеров. Тем не менее, в подобных случаях необходимо фиксировать дистальный межберцовый синдесмоз, то есть стремиться к максимальному восстановлению анатомии и стабильности ГСС.

При переломах второго типа показания к остеосинтезу зависят от размеров фрагмента заднего края ББК, наличия или отсутствия импакции костной ткани, а также от типа перелома малоберцовой кости (МБК). Известно, что при сочетании перелома заднего края ББК с высоким переломом МБК репозиция и фиксация даже относительно небольшого фрагмента заднего края ББК значительно способствует анатомичной репозиции отломков МБК и правильному ее положению в малоберцовой вырезке.

При переломах типа 3 показано хирургическое лечение, так как репозиция и фиксация смещенных фрагментов заднего края ББК восстанавливает конгруэнтность суставных поверхностей и стабильность в ГСС. Кроме того, при наличии заднего фрагмента внутренней лодыжки важна его фиксация в правильном положении, так как смещение этого фрагмента может быть причиной импинджмента сухожилия большеберцовой мышцы.

При переломах четвертого типа открытая репозиция и внутренняя фиксация показана во всех случаях ввиду наличия достаточно большого фрагмента суставной



поверхности ББК и необходимости восстановления конгруэнтности и стабильности в ГСС [22].

Таким образом наличие перелома ЗКББК в большинстве случаев является показанием к его открытой репозиции и фиксации. При 2 и 4 типе по J. Bartoníček et al рекомендовано выполнять заднелатеральный доступ, из положения на спине или на боку, с одновременной фиксацией ЗКББК и латеральной лодыжки. При 3 типе по J. Bartoníček et al рекомендовано выполнять заднемедиальный доступ, из положения на спине, с одновременной фиксацией фрагмента медиальной лодыжки.

Остеосинтез фрагмента заднего края при всех типах по J. Bartoníček et al, рекомендуется выполнять с применением техники анатомичной репозиции, ориентируясь на линию контакта костных отломков и данные интраоперационной рентгенографии, межфрагментарной компрессии и стабильной фиксации стягивающими винтами, введенными субхондрально параллельно суставной поверхности и перпендикулярно плоскости перелома или опорной пластиной для малых сегментов (третьетрубчатой пластиной, реконструктивной пластиной, Т-образной мини-пластиной) [6, 72, 73, 74].

В большинстве случаев винты для фиксации фрагмента ЗКББК вводятся сзади наперёд. При этом необходимо стремиться к введению винтов перпендикулярно плоскости перелома заднего края. При наличии крупного фрагмента ЗКББК возможно применение техники закрытой репозиции, временной фиксации костодержателем и остеосинтеза стягивающими винтами (спонгиозными 4,0 мм с неполной нарезкой, кортикальными 3,5 мм) введенными спереди назад под контролем интраоперационной рентгенографии [6].

#### **3.2.4. Фиксация ДМБС**

- Взрослым пациентам с переломами лодыжек с целью исключения разрыва ДМБС **рекомендован** интраоперационный контроль ДМБС с применением техники «hook тест», а также интраоперационных стресс-рентгенограмм для выявления нестабильности ГСС и подвывиха с расширением медиальной суставной щели [3, 7, 42, 43].

**Уровень убедительности рекомендаций С (уровень достоверности доказательств – 5).**

**Комментарии.** Контроль целостности и стабильности ДМБС рекомендуется осуществлять после остеосинтеза всех других компонентов повреждения, которые нуждаются в фиксации (латеральной лодыжки, медиальной лодыжки и заднего края ББК) [3, 7, 42, 43]. В случае положительного hook-теста или рентгенологического стресс-теста рекомендована фиксация ДМБС установкой позиционного винта на расстоянии 1,5 – 2,5 см от линии голеностопного сустава. Для восстановления конгруэнтности межберцового сочленения, профилактики смещения МБК кпереди или кзади, винт должен

*быть установлен параллельно суставной поверхности и проходить через центры поперечников МБК и ББК в косом направлении снаружи кнутри, сзади наперёд под углом 30 градусов к фронтальной плоскости. Рекомендован рентгенологический контроль восстановления ДМБС и корректности положения позиционного винта. В качестве позиционного винта возможно применение стандартного кортикального винта 3,5 длиной 35-40 мм. Возможна установка позиционного винта с монокортикальной или бикортикальной фиксацией в ББК. Кроме того в зависимости от предпочтений хирурга и клинической ситуации возможно в качестве позиционного винта применение 4,5 кортикальных винтов, установка двух и более позиционных винтов, применение биорезорбируемых имплантов (имплантаты биodeградируемые для остеосинтеза) и использование систем фиксаторов связок типа «эндо-батон» [4, 5, 7, 42, 43]. Рекомендовано удаление позиционного винта через 8-10 недель после операции перед началом полной осевой нагрузки на поврежденную конечность. Возможна установка одного или двух позиционных винтов.*

- Пациентам с переломами лодыжек **рекомендован** по завершению фиксации всех компонентов перелома интраоперационный рентгенологический контроль в трех стандартных проекциях с целью контроля восстановления конгруэнтности суставных поверхностей, положения отломков и имплантатов и стабильности голеностопного сустава [3, 5, 7, 42, 43].

**Уровень убедительности рекомендаций С (уровень достоверности доказательств – 5).**

### **3.2.5 Применение аппарата внешней фиксации при оперативном лечении перелома лодыжек**

- Взрослым пациентам с переломами лодыжек с целью временной или окончательной фиксации отломков **рекомендовано** применение аппаратов наружной фиксации при нестабильных переломах и переломах-вывихах ГСС по следующим показаниям:

- открытые переломы со значительным повреждением мягких тканей при высоком риске инфекционных осложнений применения методов накостного или интрамедуллярного остеосинтеза;
- нестабильный перелом голеностопного сустава в составе политравмы с учетом тактики этапного лечения переломов;
- обширные дефекты кожи и мягких тканей, ликвидировать которые в раннем посттравматическом периоде не представляется возможным;
- инфекция в области хирургического вмешательства;

- обширные дефекты кости, требующие замещения с использованием технологии удлинения кости;
- неудовлетворительный результат закрытой ручной репозиции при сохраняющемся значительном смещении отломков;
- опасность некроза кожи от давления смещёнными отломками изнутри [3, 75].

**Уровень убедительности рекомендаций С (уровень достоверности доказательств – 5).**

**Комментарии.** Наружная фиксация как метод окончательного остеосинтеза при переломах лодыжек используется редко ввиду наличия специфических осложнений и ограничений (инфекции в области чрескожных элементов, затруднений в реабилитационном лечении, неудобстве для больного). Как правило, наружная фиксация используется в качестве метода предварительного остеосинтеза в случаях открытых переломов и при политравме. В дальнейшем, после заживления ран и стабилизации общего состояния больного, производится конверсия на внутреннюю фиксацию [3, 75].

### **3.2.6. Особенности хирургического лечения в детском возрасте**

- У детей при внутрисуставных переломах после неудачной попытки закрытой репозиции **рекомендована** анатомичная репозиция для профилактики дегенеративных изменений сустава и вторичных деформаций, связанных с повреждением зон роста [53].

**Уровень убедительности рекомендаций С (уровень достоверности доказательств – 5).**

- У детей с неудовлетворительным остаточным смещением после закрытой репозиции (угловая деформация более 15 градусов у детей после 10 лет, смещение по зоне роста более 3 мм, по суставной поверхности более 2 мм) **рекомендовано** хирургическое лечение – открытая репозиция и стабилизация для профилактики дегенеративных изменений сустава и вторичных деформаций, связанных с повреждением зон роста [53].

**Уровень убедительности рекомендаций С (уровень достоверности доказательств – 5).**

- Использование накостного остеосинтеза при лечении детей с переломами лодыжек **рекомендовано** после окончания костного роста для профилактики вторичных деформаций, связанных с фиксацией зон роста [58].

**Уровень убедительности рекомендаций С (уровень достоверности доказательств – 5).**

- Фиксацию переломов лодыжек у детей с открытыми зонами роста **рекомендовано** выполнять с помощью спиц Киршнера, винтов, методики Weber для осуществления стабильного остеосинтеза и профилактики вторичных деформаций, связанных с нарушением функционирования зон роста [59].

**Уровень убедительности рекомендаций С (уровень достоверности доказательств – 5).**

- При остеосинтезе переломов лодыжек у детей **рекомендовано** располагать компрессирующие винты параллельно зоне роста (без пересечения) – из эпифиза в эпифиз, из метафиза в метафиз для профилактики вторичных деформаций, связанных с нарушением функции зон роста [60].

**Уровень убедительности рекомендаций С (уровень достоверности доказательств – 5).**

- Трансфизарные фиксирующие элементы должны быть своевременно удалены для профилактики вторичных деформаций, связанных с нарушением функции зон роста [53].

**Уровень убедительности рекомендаций С (уровень достоверности доказательств – 5).**

- У детей с переломами лодыжек при оценке рисков преждевременного закрытия зон роста **рекомендовано** учитывать величину остаточного смещения [61].

**Уровень убедительности рекомендаций С (уровень достоверности доказательств – 4).**

- У детей с переломами большеберцовой кости (Salter-Harris I, II) и малоберцовой кости в нижней-средней трети при недостаточной стабильности после закрытой репозиции рекомендовано использование спиц Киршнера для адекватной стабилизации [62].

**Уровень убедительности рекомендаций В (уровень достоверности доказательств – 3).**

- У детей при отрывном переломе Tillaux (Salter-Harris III) рекомендован остеосинтез компрессирующим винтом без пересечения зоны роста большеберцовой кости (из эпифиза в эпифиз) для предупреждения преждевременного закрытия зоны роста. При закрытии остальных частей дистальной зоны роста большеберцовой кости рекомендовано трансфизарное или эпифизарное проведение компрессирующего винта для адекватной репозиции и межфрагментарной компрессии [63].

**Уровень убедительности рекомендаций С (уровень достоверности доказательств – 4).**

- У детей при выборе остеосинтеза медиальной лодыжки рекомендовано избегать компрессии и травматизации зоны роста. Для остеосинтеза медиальной лодыжки у детей с открытыми зонами роста рекомендовано использовать спицы Киршнера, серкляжную технику Weber, или компрессирующие винты без перфорации зоны роста (винт из эпифиза в эпифиз, из метафиза в метафиз) для предупреждения преждевременного закрытия зон роста [60].

**Уровень убедительности рекомендаций С (уровень достоверности доказательств – 5).**

- У детей с переломами медиальной лодыжки Salter-Harris III-IV при смещении более 1 мм рекомендована анатомичная репозиция с точным сопоставлением суставной поверхности и зоны роста для предупреждения преждевременного закрытия зон роста [53].

**Уровень убедительности рекомендаций С (уровень достоверности доказательств – 5).**

- У детей с переломами лодыжек показания к восстановлению межберцового синдесмоза (шов, проведение позиционного винта, динамическая стяжка) рекомендуется определять после остеосинтеза костных повреждений, как и у взрослых пациентов для минимизации травматичности хирургического вмешательства, поскольку в ряде случаев после остеосинтеза переломов стабильность межберцового синдесмоза восстанавливается [64].

**Уровень убедительности рекомендаций С (уровень достоверности доказательств – 5).**

- У детей с переломами лодыжек использование аппаратов внешней фиксации рекомендовано при обширных повреждениях и невозможности выполнения одномоментной репозиции и погружного остеосинтеза [65].

**Уровень убедительности рекомендаций С (уровень достоверности доказательств – 4).**

### **3.3 Иное лечение**

#### **3.3.1. Послеоперационное обезболивание**

- С целью адекватного обезболивания пациентам с переломами лодыжек **рекомендуется** использовать мультимодальную анальгезию, которая может включать НПВП из группы М01А Нестероидные противовоспалительные и противоревматические препараты, парацетамол\*\*, габапентиноиды и опиоиды немедленного высвобождения с учетом возрастных ограничений в инструкции по медицинскому применению, при невозможности её назначения – мономодальную [76–78].

**Уровень убедительности рекомендаций А (уровень достоверности доказательств – 2).**

#### **Комментарии:**

*Необходимо обеспечить полноценное обезболивание пациенту с переломом до выполнения любых манипуляций и на весь период лечения перелома, продолжительность которого существенно варьируется в зависимости от выбранной тактики ведения пациента. При проведении обезболивания в стационаре необходимо учесть назначения, выполненные на этапе оказания неотложной медицинской помощи. В остром периоде травмы с целью обезболивания необходимо обеспечить пациенту надлежащую иммобилизацию отломков при помощи вакуумной шины, вакуумного матраца или аппарате внешней фиксации.*

*Из фармакологических стратегий в настоящее время общепринятым является применение мультимодальной анальгезии (ММА), представляющей собой использование нескольких анальгетических препаратов (опиоидных и неопиоидных) с разным механизмом действия и нефармакологических вмешательств, направленных на воздействие на периферические и/или центральные участки нервной системы [79]. Такое сочетание*

позволяет более эффективно купировать болевой синдром за счет усиления эффектов различных лекарственных препаратов, что в большинстве случаев ведет к снижению частоты назначения и/или доз опиоидных анальгетиков. Таким образом, ММА снижает профиль риска каждого лекарства, обеспечивая при этом синергетический контроль боли с помощью различных классов лекарств. Послеоперационная ММА может включать психотерапию, физиотерапию, НПВП, парацетамол\*\*, габапентиноиды, регионарную анестезию (однократное введение или установка катетеров для периферических нервов), местные инъекции и опиоиды [77].

В современной научной литературе авторы акцентируют внимание на использовании самых низких эффективных доз опиоидов в течение, как можно более короткого периода времени, не используют опиоиды с пролонгированным высвобождением. В качестве адъюванта на фоне проведения ММА можно использовать однократное введение дексаметазона\*\* в периоперационный период, который дает значимое снижение болевого синдрома [76].

Необходимо помнить об ограниченной двумя сутками длительности применения парентерального введения большинства НПВП (кеторолак\*\*, кетопрофен\*\*, диклофенак\*\*), что требует своевременного перевода пациента на пероральный прием препаратов или смены препарата или согласования дальнейшего применения с врачебной комиссией. Конкретный выбор способа местной анестезии и лекарственных средств осуществляет лечащий врач индивидуально в соответствии с особенностями пациента, локальными протоколами и оснащением медицинской организации.

При назначении обезболивающей терапии детям следует выбирать разовую дозу с учетом веса и возраста ребенка. Предпочтение следует отдавать анальгетикам с пероральным или ректальным путем введения, избегать внутримышечных инъекций.

Рекомендуемые анальгетические препараты приведены в Приложениях А3.1-А3.3.

- У детей с переломами лодыжек с целью анальгезии рекомендовано использование парацетамола\*\* и ибупрофена\*\* [69].

#### **Уровень убедительности рекомендаций В (уровень достоверности доказательств – 2).**

- При выраженном болевом синдроме и отсутствии эффективности парацетамола\*\* и ибупрофена\*\* у детей рекомендовано использование других нестероидных и наркотических анальгетиков при наличии соответствующих показаний и отсутствии противопоказаний [69].

#### **Уровень убедительности рекомендаций В (уровень достоверности доказательств – 2).**

### 3.3.2. Хирургическая антибиотикопрофилактика

- При хирургическом лечении пациентов с переломами лодыжек **рекомендуется** проводить хирургическую антибиотикопрофилактику (ХАП) инфекции области хирургического вмешательства однократным предоперационным введением антибактериального препарата с целью снижения риска развития инфекционных осложнений [80-81].

**Уровень убедительности рекомендации А (уровень достоверности доказательств – 1).**

**Комментарии.** В соответствии с международными клиническими руководствами по профилактике инфекций области хирургического вмешательства [80, 82] задачей ХАП является создание бактерицидных концентраций антибактериального препарата в тканях, подвергающихся микробной контаминации во время операции для профилактики инфекций области хирургического вмешательства. Необходимость проведения ХАП определяется классом хирургической раны предстоящей операции: ХАП не требуется для «чистых» операционных ран, не связанных с установкой ортопедических имплантов и металлических конструкций. ХАП следует проводить: для условно-чистых и контаминированных операционных ран; для «чистых» операционных ран, при которых устанавливаются ортопедические импланты и металлические конструкции. При инфицированных («грязных») ранах ХАП не показана, проводится антибиотикотерапия.

- У пациентов с переломами лодыжек **рекомендуется** использовать в качестве основных препаратов с целью хирургической антибиотикопрофилактики при проведении оперативных вмешательств в травматологии и ортопедии цефалоспорины I и II поколения (цефазолин\*\*, цефуроксим\*\*), в качестве альтернативы при непереносимости бета-лактамов – антибиотики гликопептидной структуры (ванкомицин\*\*), линкозамиды (#клиндамицин\*\*) [80].

**Уровень убедительности рекомендации С (уровень достоверности доказательств – 5).**

**Комментарии.** Для пациентов с неотягощенным аллергоанамнезом и без значимых факторов риска носительства метициллин-резистентных стафилококков для профилактики ХАП используются цефалоспорины I и II поколения (цефазолин\*\*, цефуроксим\*\*), которые вводятся внутривенно в интервале от 30 до 60 минут до разреза кожи. При непереносимости бета-лактамов следует назначить комбинацию ванкомицина\*\* с одним из фторхинолонов (ципрофлоксацин\*\*, #левофлоксацин\*\*), которые вводятся в течение минимум 60 мин с началом внутривенной инфузии за 2 ч до разреза, либо #клиндамицин\*\*. При значимых факторах риска носительства метициллин-резистентных стафилококков (MRS) схема ХАП должна

включать антибиотик с анти-MRS-активностью (ванкомицин\*\*). В большинстве случаев для эффективной профилактики достаточно одной предоперационной дозы антибиотика. При длительных вмешательствах или массивной кровопотере следует назначать дополнительную интраоперационную дозу антибиотика (ориентировочный срок интраоперационного введения – через 2 периода полувыведения после предоперационной дозы). Введение антибиотика после закрытия раны в операционной нецелесообразно даже при наличии установленных дренажей.

Разовые дозы основных антибактериальных препаратов для ХАП при оперативных вмешательствах в травматологии и ортопедии у взрослых: цефазолин\*\* 2 г (при весе пациента  $\geq 120$  кг — 3 г), цефуроксим\*\* 1,5 г, #клиндамицин\*\* 900 мг, ванкомицин\*\* по 15 мг/кг в виде медленной в/в инфузии, ципрофлоксацин\*\* 400 мг, #левофлоксацин\*\* 500 мг. [80].

Разовые дозы для детей следует рассчитывать по фактическому весу: цефазолин\*\* 30 мг/кг, цефуроксим\*\* 50 мг/кг, #клиндамицин\*\* 10 мг/кг, ванкомицин\*\* 15 мг/кг, применение фторхинолонов в период формирования костно-суставной системы противопоказано в связи с риском развития артропатии [80, 140-141].

- **Рекомендовано** использование цефалоспоринов I и II поколения (цефазолин\*\*, цефуроксим\*\*) в качестве периоперационной антибиотикопрофилактики у детей с переломами лодыжек для минимизации гнойных осложнений [133].

**Уровень убедительности рекомендаций В (уровень достоверности доказательств – 3).**

**Комментарии:** При наличии аллергических реакций выбор антибиотика широкого спектра действия осуществляется индивидуально.

- Введение антибактериального препарата рекомендовано не позднее, чем за 30 минут до начала оперативного вмешательства [133].

**Уровень убедительности рекомендаций В (уровень достоверности доказательств – 3).**

- Выбор препарата для антибиотикотерапии у детей **рекомендовано** осуществлять в зависимости от возраста ребенка, тяжести состояния и чувствительности микроорганизмов [133].

**Уровень убедительности рекомендаций В (уровень достоверности доказательств – 3).**

- **Рекомендуется** пациентам с переломами лодыжек проведение антибактериальной терапии продолжительностью не более 72 часов после закрытия раны [83].

**Уровень убедительности рекомендации В (уровень достоверности доказательств – 2).**

**Комментарии.** В случае открытых переломов профилактическое введение антибиотиков эффективно для предупреждения ранней инфекции, при этом препарат



следует вводить как можно скорее после травмы. Антибиотиком выбора является цефазолин\*\*, однако пациентам с открытыми высокоэнергетическими переломами с расхождением и потерей сегмента; повреждением магистральных сосудов, при сильно загрязненных ранах целесообразно расширение спектра назначаемых антибиотиков за счет граммотрицательных возбудителей. В таких случаях для взрослых возможно рассматривать добавление к цефазолину\*\* #гентамицина\*\* (в дозе 6 мг/кг 1 раз в сутки) [84, 85]. Альтернативой указанной комбинации может быть #ампициллин+сульбактам\*\* (в дозе 3,0 г каждые 8 часов в течение 3 суток) [86], последний, особенно актуален в случае риска развития клостридиальной инфекции. По мнению большинства исследователей при открытых переломах III типа по Gustilo и Anderson антибиотики не следует продолжать более 72 часов после закрытия мягкотканной раны [87].

- При хирургическом лечении пациентов с переломами лодыжек **рекомендуется** проводить антибиотикопрофилактику инфекции области хирургического вмешательства продолжительностью не более 24 часов [88].

#### **Уровень убедительности рекомендации С (уровень достоверности доказательств – 5).**

*Комментарии. В соответствии с действующей в РФ нормативной документацией (СанПиН 3.3686-21) и клиническими рекомендациями [88] с целью достижения эффективной концентрации антибактериального препарата в тканях и сыворотке крови в момент разреза кожи, антибиотики для профилактики инфекции области хирургического вмешательства следует вводить внутривенно в интервале от 30 до 60 минут до разреза кожи, при применении ванкомицина\*\* в течение 2 часов до разреза. Максимальная продолжительность профилактического введения антибиотика не должна превышать 24 часов после окончания операции. В большинстве случаев для эффективной профилактики достаточно одной дозы антибиотика. Дополнительные дозы следует вводить при длительных операциях, когда от момента предоперационного введения антибиотика проходит время периода полувыведения примененного антибиотика и возникает риск снижения концентрации антибиотика ниже бактерицидной и повышение риска ИОХВ.*

#### **3.3.3. Профилактика венозных тромбозмболических осложнений**

- **Рекомендуется** проводить оценку риска венозных тромбозмболических осложнений (ВТЭО) с целью их профилактики всем пациентам с переломами ДОКТ, направляемым на оперативное лечение, исходя из индивидуальных факторов риска развития тромбоза глубоких вен (ТГВ) и уровня риска планируемой операции [93].

#### **Уровень убедительности рекомендации С (уровень достоверности доказательств – 5).**

**Комментарии:** Для оценки риска развития ВТЭО у пациента перед операцией целесообразно использовать шкалы балльной оценки степени риска развития ВТЭО по Каприни (Caprini) (Приложение Г1).

- Всем пациентам с переломами лодыжек и последующим остеосинтезом при отсутствии активного кровотечения **рекомендуется** проведение профилактики ВТЭО до восстановления обычной или ожидаемой двигательной активности пациента [89, 90].

#### **Уровень убедительности рекомендаций В (уровень достоверности доказательств 2).**

**Комментарии:** Пациентов с переломами лодыжек относят к группе умеренного риска развития ВТЭО ввиду характера самого перелома, вне зависимости от метода его лечения, поэтому, наряду с механической профилактикой ВТЭО, этой категории пациентов обычно показано проведение медикаментозной профилактики. К немедикаментозным средствам профилактики ВТЭО можно отнести:

- Эластическую и/или перемежающуюся последовательную пневматическую компрессию нижних конечностей.
- Раннюю мобилизацию и активизацию пациента.
- Лечебную физкультуру.

Медикаментозная профилактика ВТЭО в дооперационном периоде проводится нефракционированным гепарином (НФГ) или, что предпочтительнее, низкомолекулярными гепаринами (НМГ) [Приложение А3.5]. Возможно также использование антагонистов витамина К под контролем МНО (Определение международного нормализованного отношения) [93].

- Пациентам, получающим постоянно антитромботические препараты, и поступившим с переломом лодыжек **рекомендуется** проведение профилактики ВТЭО и анестезии на основании профильных методических рекомендаций с целью профилактики осложнений [93, 94].

#### **Уровень убедительности рекомендаций В (уровень достоверности доказательств 3).**

- Пациентам с переломами лодыжек при консервативном лечении и иммобилизации конечности **рекомендуется** начать профилактику ВТЭО сразу после исключения кровотечения [93].

#### **Уровень убедительности рекомендаций В (уровень достоверности доказательств 3).**

**Комментарии:** Рекомендуемые лекарственные препараты и режимы тромбопрофилактики приведены в приложении А3.5. Подробно вопросы профилактики ВТЭО у пациентов травматолого-ортопедического профиля рассмотрены в

методических рекомендациях 2022 г. [93] и рекомендациях российских экспертов 2023 г. [95].

Рекомендуемые интервалы времени между профилактическим применением антикоагулянтов и нейроаксиальными вмешательствами приведены в Приложении А3.4.

### **Особенности тромбопрофилактики у пациентов детского возраста**

- Госпитализированным пациентам старше 6 месяцев **рекомендуется** проводить оценку рисков кровотечений и ВТЭО в течение 24 часов после госпитализации [121] и периодически во время пребывания в стационаре [122–124].

**Уровень убедительности рекомендации В (уровень достоверности доказательств – 3).**

**Комментарий.** Валидированных шкал оценки риска ВТЭО у пациентов детского возраста не разработано, как и оценки риска кровотечения на фоне приема антикоагулянтов, поэтому при принятии решения о назначении профилактики ВТЭО следует учитывать отдельные факторы риска кровотечения (Приложение А3.6), факторы риска ВТЭО (Приложение А3.7) и соотношение риска и пользы [125, 127].

Для профилактики ВТЭО у детей применяют механические и медикаментозные методы.

- Пациентам детского возраста с высоким риском ВТЭО **рекомендуется** рассмотреть возможность назначения профилактических доз НФГ или НМГ из группы В01АВ [123, 129, 130, 143].

**Уровень убедительности рекомендации С (уровень достоверности доказательств – 5).**

**Комментарий.** Для пациентов детского возраста предпочтительно применение НМГ [129, 130], но в России в настоящее время применение всех НМГ у детей противопоказано, поэтому их назначение возможно только по решению врачебной комиссии (назначение “off-label”). В некоторых зарубежных рекомендациях есть указания о применении прямых оральных антикоагулянтов (#ривароксабана\*\*) для профилактики ВТЭО у детей [127], однако в настоящее время нет достаточных клинических доказательств их эффективности и безопасности у этой категории пациентов [126, 128].

Для принятия решения о фармакологической профилактике ВТЭО рекомендуется консультация врача-педиатра или врача-гематолога, имеющего опыт лечения тромбозов у детей. При назначении антикоагулянтов детям целесообразно провести контроль показателей общеклинического анализа крови в течение 48 часов после начала лечения эноксапарином или гепарином [121]. По показаниям уровень анти-Ха следует определить через 4-6 часов после введения #эноксапарина натрия\*\*(целевой уровень анти-Ха 0,1-0,3

ЕД/мл.). Рутинный контроль уровня анти-Ха не рекомендуется [131]. Можно рассмотреть возможность повторной проверки анти-Ха, при развитии активного кровотечения или признаках почечной дисфункции во время терапии #энксапарином натрия\*\*[132]. Скорость клубочковой фильтрации при назначении антикоагулянтов детям рассчитывается по упрощенной формуле Шварца ([http://nephron.com/peds\\_nic.cgi](http://nephron.com/peds_nic.cgi))

#### **3.3.4. Кровесберегающие технологии**

- **Рекомендуется** пациентам с риском кровотечения при хирургическом лечении переломов лодыжек периперационное применение транексамовой кислоты\*\* (раствор для внутривенного введения) с целью профилактики кровотечений [96, 97].

**Уровень убедительности рекомендации А (уровень достоверности доказательств – 2).**

*Комментарии.* Транексамовая кислота\*\* эффективно снижает кровопотерю и приводит к меньшему снижению уровня гемоглобина в послеоперационном периоде у пациентов, перенесших операцию по поводу переломов диафиза ББК. Рандомизированные клинические исследования демонстрируют эффективность локального субфасциального введения #транексамовой кислоты\*\* (1,0 г в 10 мл) в область послеоперационной раны, сопоставимую с внутривенным введением аналогичной дозы препарата [98].

- **Рекомендуется** взрослым пациентам, перенесшим хирургическое вмешательство по поводу переломов лодыжек, назначение препаратов железа в послеоперационном периоде по показаниям с целью коррекции общего состояния [99].

**Уровень убедительности рекомендации А (уровень достоверности доказательств – 1).**

*Комментарии.* Систематические обзоры и мета-анализы демонстрируют, что периперационное применение внутривенных препаратов железа, в частности железа карбоксимальтозата\*\*, у пациентов травматолого-ортопедического профиля, особенно в послеоперационном периоде, является эффективной альтернативой переливанию крови, т.к. уменьшает долю пациентов, которым было выполнено переливание крови, снижает объем эритроцитарной массы при переливании, приводит к снижению частоты развития инфекционных осложнений, но не приводит к изменению уровня смертности [99, 100].

На детской популяции получены доказательства эффективности внутривенных препаратов железа для коррекции железодефицитной анемии в предоперационном периоде при плановых ортопедических вмешательствах [135, 136]. Данные о применении этих препаратов у детей в послеоперационном периоде при травматологических вмешательствах отсутствуют.

### 3.3.5. Профилактика столбняка

- **Рекомендуется** у пациентов с открытыми переломами лодыжек введение анатоксина столбнячного\*\* с целью профилактики столбняка [101, 102].

**Уровень убедительности рекомендаций А (уровень достоверности доказательств – 5).**

***Комментарии:** В соответствии с пп. 4156-4157 Санитарных правил и норм по профилактике инфекционных болезней (СанПиН 3.3686-21) экстренную профилактику столбняка проводят при любых травмах с нарушением целостности кожных покровов и слизистых оболочек. Экстренную профилактику столбняка проводят до 20 календарного дня с момента получения травмы [101]. Назначение препаратов для экстренной иммунопрофилактики столбняка проводится дифференцированно в зависимости от наличия документального подтверждения о проведении профилактической прививки или данных иммунологического контроля напряженности противостолбнячного иммунитета, а также с учетом характера травм.*

*Экстренную иммунопрофилактику столбняка проводят в виде:*

- пассивной иммунизации или серопротекции противостолбнячным человеческим иммуноглобулином\*\* (ПСЧИ), а при его отсутствии - противостолбнячной сывороткой (антитоксин столбнячный\*\*) (ПСС);

- активно-пассивной профилактики, состоящей из одновременного введения в разные участки тела противостолбнячного человеческого иммуноглобулина\*\* (а при его отсутствии - ПСС) и столбнячного анатоксина\*\* (АС);

- экстренной ревакцинации столбнячным анатоксином\*\* (или анатоксином дифтерийно-столбнячным\*\* с уменьшенным содержанием антигенов - АДС-м) для стимуляции иммунитета у ранее привитых людей. [101, 102].

## **4. Медицинская реабилитация, медицинские показания и противопоказания к применению методов медицинской реабилитации, в том числе основанных на использовании природных лечебных факторов**

- Послеоперационную мобилизацию взрослых пациентов и восстановление объема движений в голеностопном суставе необходимо начинать как можно раньше. Активизацию пациента **рекомендуется** начать в течение 24-х часов после операции [3, 103].

**Уровень убедительности рекомендации В (уровень достоверности доказательств – 3).**

***Комментарии:** пациентам с переломами лодыжек после остеосинтеза латеральной, медиальной лодыжек и ЗКББК разрешаются активные движения в голеностопном*

суставе в полном объеме. Вопрос о возможности осевой нагрузки на нижнюю конечность решается исходя из динамики сращения переломов [1-3, 5].

При наличии повреждения дельтовидной связки возможно сохранение иммобилизации на срок до 6 недель. Активные движения в голеностопном суставе начинаются по прошествии срока иммобилизации.

Задачами раннего послеоперационного периода являются профилактика общих послеоперационных осложнений со стороны сердечно-сосудистой системы, органов дыхания, желудочно-кишечного тракта и предупреждение трофических расстройств. Предупреждение местных осложнений включает уменьшение отека мягких тканей и создание оптимальных анатомо-физиологических условий для заживления травмированных во время операции тканей.

С первого дня после операции больному назначают дыхательные упражнения, активные упражнения для суставов здоровой конечности, изометрические упражнения и для мышц оперированной конечности, пассивные движения суставов оперированной конечности, под контролем инструктора ЛФК, травматологического отделения стационара.

На амбулаторном этапе рекомендуется комплекс активной реабилитации оперированной конечности, по назначению врача ЛФК.

- У детей **рекомендовано** учитывать особенности темпов консолидации переломов костей при определении сроков иммобилизации, которые могут варьировать от 3 недель до 3 месяцев в зависимости от степени консолидации по рентгенограммам, а также данных клинической оценки [53].

**Уровень убедительности рекомендаций С (уровень достоверности доказательств – 5).**

#### **Физические методы лечения.**

Направлены на уменьшение боли и отека, купирование воспаления, улучшение трофики и метаболизма мягких тканей в зоне операции. Показано применение физиотерапевтических процедур при отсутствии противопоказаний к ним по назначению врача физиотерапевта.

- **Рекомендована** при консервативном лечении переломов наружной, внутренней лодыжек и/или заднего края большеберцовой кости домашняя реабилитация по программе периода иммобилизации с целью улучшения кровообращения в конечности, профилактике мышечной гипотрофии и тугоподвижности ГСС [109, 110, 134].

**Уровень убедительности рекомендаций С (уровень достоверности доказательств – 5).**

#### **Комментарии:**

*После репозиции отломков при переломе наружной, внутренней лодыжки и/или заднего края большеберцовой кости накладывается гипсовая повязка или жесткий брейс для фиксации голеностопного сустава на срок до 10 недель. Длительность периода определяет лечащий врач по динамике консолидации перелома [107, 109].*

*Врачом ФРМ/ЛФК составляется программа реабилитации с назначением средств ЛФК: динамических упражнений для пальцев стопы, коленного и тазобедренного суставов, изометрических напряжением мышц голени с стопы, идеомоторных движений в голеностопном суставе [110]. Проводят обучение ходьбе с дополнительными средствами опоры (ходунки, ходилки) [104, 105].*

*При консервативном лечении с иммобилизацией ГСС активная реабилитация начинается после прекращения иммобилизации. [1, 2, 5, 103].*

- **Рекомендована** при переломе лодыжек и/или заднего края большеберцовой кости после снятия иммобилизации амбулаторная реабилитация по программе **постиммобилизационного** периода с целью восстановления подвижности голеностопного сустава и опороспособности ноги [104-107, 111, 114, 134].

**Уровень убедительности рекомендаций С (уровень достоверности доказательств –5).**

***Комментарии.** Программа реабилитации составляется врачом ФРМ/ЛФК с назначением средств ЛФК: лечебная гимнастика (свободные, с помощью, с отягощением) упражнения для голеностопного сустава лечебная физкультура в бассейне, поструральная коррекция, пассивная механотерапия для голеностопного сустава, простейшая механотерапия. Через две недели, после повторной консультации врача ФРМ /ЛФК назначаются занятия на тренажерах, упражнения для укрепления мышц свода стопы, баланс-терапия тренировка с БОС при травме опорно-двигательного аппарата [110, 113, 114].*

*Назначается аппаратный и/или ручной массаж в сочетании с подводным вихревым массажем. Для уменьшения боли и отека области стопы и голеностопного сустава назначается физиотерапия: криотерапия локальная, чрескожная короткоимпульсная электростимуляция (ЧЭНС), ультразвуковая терапия (воздействие ультразвуком при заболеваниях суставов), воздействие магнитными полями.[105, 106, 114].*

*В литературе не представлены единые протоколы реабилитации и нет доказательств преимущества того или иного протокола реабилитации, что требует дальнейшего изучения. Однако показана эффективность реабилитации [105, 108, 109, 114, 115].*

*Вопрос об осевой нагрузке на ногу решается индивидуально в зависимости от степени консолидации переломов [106, 111].*

*Все пациентам рекомендовано ношение ортопедической обуви.*

- **Рекомендована при оперативном** лечении переломов лодыжек и/или заднего края большеберцовой кости амбулаторная (дневной стационар) реабилитация по программе послеоперационного периода с целью сохранения функции и восстановления опороспособности конечности [104, 105, 108, 109, 111-113, 134].

#### **Уровень убедительности рекомендаций С (уровень достоверности доказательств – 5).**

**Комментарии.** Послеоперационную активизацию пациента и восстановление амплитуды движений в голеностопном суставе необходимо начинать как можно раньше. в течение 24-х часов после операции [104, 110, 113].

*Программа реабилитации составляется врачом ФРМ/ЛФК и включает: лечебную гимнастику (свободные, с помощью упражнения для голеностопного сустава), постуральную коррекцию, пассивную механотерапию для голеностопного сустава, простейшую механотерапию, криотерапию локальную, чрескожную короткоимпульсную электростимуляцию (ЧЭНС) [105, 112, 114, 115].*

*В дальнейшем через 2-4 недели после повторной консультации врача ФРМ /ЛФК назначаются упражнения с отягощением, на растяжение для мышц-двигателей голеностопного сустава, упражнения для укрепления мышц свода стопы, занятия на тренажерах, тренировка с биологической обратной связью при травме опорно-двигательного аппарата (баланс и проприоцепция))[104, 105, 107]. Назначается аппаратный и/или ручной массаж [105, 107, 4].*

*Единого протокола реабилитации в доказательной литературе не представлено. Во всех публикациях единое мнение – раннее начало движений в суставе, при дозированной осевой нагрузке на ногу [114, 115]. Нет доказательств в эффективности мануальной мобилизации сустава. Единичные исследования показали положительный эффект от электротерапии [109, 114].*

*Вопрос о возможности осевой нагрузки на нижнюю конечность пациентам с переломами лодыжек после остеосинтеза латеральной, медиальной лодыжек и ЗКББК решается, исходя из динамики сращения переломов [106, 111]. Имеются ограниченные доказательства, подтверждающие, что ранняя осевая нагрузка не вызывает осложнений и сокращает сроки окончательного восстановления [106, 111]. Для их подкрепления необходимы дополнительные клинические испытания.*



## **5. Профилактика и диспансерное наблюдение, медицинские показания и противопоказания к применению методов профилактики**

*Профилактика переломов лодыжек заключается в соблюдении гражданами правил социальной безопасности при выполнении бытовых работ, нахождении в зонах движения транспортных средств, ходьбе по некачественному покрытию и при гололёде.*

*Значительная доля ответственности в профилактике переломов принадлежит также государственным структурам, которые обязаны обеспечить безопасность для предотвращения дорожно-транспортного травматизма, а также обеспечить контроль соблюдения правил техники безопасности на производствах с повышенной опасностью травматизма.*

*После выписки из стационара пациент должен быть направлен в травматологический пункт или травматологическое отделение поликлиники с указанием проведенного лечения и подробными рекомендациями по продолжению лечения и реабилитации. Это обеспечит преемственность между стационарным и амбулаторным этапами лечения.*

У пациентов с переломами лодыжек рекомендованы контрольные осмотры врачом травматологом-ортопедом с выполнением рентгенографии голеностопного сустава /рентгенографии лодыжки и оценкой динамики восстановления функции:

- через 6 недель с момента операции (оценка степени консолидации перелома и возможности полной нагрузки на конечность),
- 12 недель после операции (оценка степени консолидации перелома и возможности нагрузки на конечность),
- 24 недели после операции (оценка степени консолидации, оценка динамики восстановления функции),
- 1 год после операции (оценка функционального исхода лечения и решение вопроса о необходимости и сроках удаления имплантатов) [134, 144].

### **Уровень убедительности рекомендаций С (уровень достоверности доказательств – 5).**

- У детей при переломах с повреждением зон роста **рекомендуется** проведение динамического наблюдения врачом-травматологом-ортопедом, врачом-детским хирургом с выполнением контрольной рентгенографии голеностопного сустава / рентгенографии лодыжки через 6-12 месяцев после перелома (далее по необходимости) для своевременной диагностики преждевременного закрытия зон роста [61, 134].

### **Уровень убедительности рекомендаций В (уровень достоверности доказательств – 3).**

## **6. Организация оказания медицинской помощи**

**Клиническое применение рекомендаций:** Травматология и ортопедия, Анестезиология и реаниматология, Медицинская реабилитация, Организация здравоохранения и общественное здоровье.

**Цель клинических рекомендаций:** Клинические рекомендации разработаны с целью повышения качества оказания медицинской помощи, стандартизации алгоритмов диагностики и лечения пациентов с переломами лодыжек.

### **Показания для плановой госпитализации:**

- наличие у пациента нестабильного перелома лодыжек, выявленного на контрольных осмотрах травматологом амбулаторного звена

- неудовлетворительный результат консервативного лечения – вторичное смещение отломков, отсутствие признаков консолидации перелома после консервативного лечения; вторичное смещение, миграция имплантатов после операции остеосинтеза [Ошибка! Источник ссылки не найден.-3, 5].

### **Показания для экстренной госпитализации:**

Пациенты с подозрением на перелом или подтверждённым диагнозом перелома лодыжек подлежат направлению в стационар с целью решения вопроса о необходимости экстренной госпитализации. Показанием для экстренной госпитализации являются:

- перелом лодыжек со значительным смещением отломков, вывихом и подвывихом ГСС;
- нестабильный перелом области голеностопного сустава (при подозрении или верифицированном повреждении двух и более костных или связочных стабилизаторов ГСС);
- открытый перелом и переломовывих в ГСС;
- огнестрельный перелом области ГСС;
- перелом лодыжек, сопровождающийся повреждением магистральных сосудов и нервов;
- перелом лодыжек в составе политравмы [1 – 3, 5].

**Показания для экстренной госпитализации при переломе лодыжек** **выставляются на основании наличия у пациента:**

- 1) жалоб, характерных для перелома лодыжек;
- 2) характерных клинических признаков перелома лодыжек;
- 3) рентгенологических признаков перелома лодыжек;

**Показания к выписке пациента из стационара:**

1. Проведена внутренняя фиксация перелома металлоконструкцией или стабилизация аппаратом наружной фиксации или выполнена адекватная гипсовая иммобилизация при консервативном лечении.

2. Проведен первый этап реабилитации.

3. Отсутствует острый инфекционный процесс.

4. Отказ пациента или его опекунов в случае юридически установленной недееспособности пациента от продолжения стационарного лечения (причина отказа должна быть зафиксирована в медицинской документации с личной подписью больного или его опекунов).

**7. Дополнительная информация (в том числе факторы, влияющие на исход заболевания или состояния)**

Указание дополнительной информации не требуется.

### Критерии оценки качества медицинской помощи

№	Критерии качества	Оценка выполнения
1	Выполнен осмотр врачом-травматологом- ортопедом не позднее 1 часа от момента поступления в стационар	Да/нет
2	Выполнена рентгенография голеностопного сустава и/или рентгенография лодыжки	Да/нет
3	Выполнено обезболивание (при отсутствии медицинских противопоказаний)	Да/нет
4	Выполнена компьютерная томография нижней конечности и/или магнитно-резонансная томография нижней конечности (при внутрисуставных переломах)	Да/нет
5	Достигнута репозиция и стабилизация перелома на момент выписки из стационара (в зависимости от медицинских показаний)	Да/нет

## Список литературы

1. Травматология. Национальное руководство. 4-е изд. Под ред. акад. РАН Г.П. Котельникова, акад. РАН С.П. Миронова. М.: ГЭОТАР-Медиа, 2022. 784 с.
2. Травматология и ортопедия /Под ред. Н.В. Корнилова, А.К. Дулаева. М.: ГЭОТАР-Медиа, 2020. 655 с.
3. Buckley RE, Moran CG, Apivatthakakul T. AO Principles of fracture management. Georg Thieme Verlag, 2017, 1060 p.
4. Canale S.T., Beaty J.H. Campbell's Operative Orthopaedics. 12th ed. Elsevier; Mosby, 2013: 2852-2862.
5. Rockwood and Green's fractures in adults /Ed. By Ch.M. Court-Brown, J.D. Heckman, M.M. McQueen et al. 8<sup>th</sup> ed. Wolters Kluwer Health, 2015. 2769 p.
6. Toth, M. J., Yoon, R. S., Liporace, F. A., Koval, K. J. What's new in ankle fractures// Injury 2017. Vol. 48., № 10., P. 2035–2041.
7. Rammelt S., Manke E. Syndesmosenverletzungen. Der Unfallchirurg. 2018; 121: 693–703.
8. Yi Y., Chun D.I., Won S.H. et al. Morphological characteristics of the posterior malleolar fragment according to ankle fracture patterns: a computed tomography-based study. BMC Musculoskelet Disord. 2018; 19 (1): 51.
9. Vacas-Sánchez E., Olaya-González C., Abarquero-Diezhandino A. et al. How to address the posterior malleolus in ankle fractures? A decision-making model based on the computerised tomography findings. Int. Orthop. 2020; 44: 1177–1185.
10. SooHoo N.F., Krenek L., Eagan M. J., Gurbani B., Ko C. Y., Zingmond D. S. Complication rates following open reduction and internal fixation of ankle fractures. J. Bone Joint Surg. Amer. 2009; 91: 1042-1049.
11. Braunstein M., Baumbach S.F., Urresti-Gundlach M. et al. Arthroscopically assisted treatment of complex ankle fractures: intra-articular findings and 1-year follow-up. J. Foot Ankle Surg. 2020; 59 (1): 9-15.
12. Court-Brown C. M., Caesar B. Epidemiology of adult fractures: A review. Injury. 2006; 37 (8): 691–697.
13. Juto H., Nilsson H., Morberg P. Epidemiology of adult ankle fractures: 1756 cases identified in Norrbotten County during 2009–2013 and classified according to AO/OTA. BMC Musculoskelet. Disord. 2018; 19 (1): :441.
14. Court-Brown C.M., McBirnie J. Adult ankle fractures-an increasing problem? Acta Orthop. Scand. 1998; 69: 43–47
15. Kannus P., Palvanen M., Niemi S. et al. Increasing number and incidence of low-trauma ankle fractures in elderly people: Finnish statistics during 1970-2000 and projections for the future. Bone. 2002; 31 (3): 430–433.
16. Hasselman C.T., Vogt M.T., Stone K.L. et al. Foot and ankle fractures in elderly white women. Incidence and risk factors. J Bone Joint Surg Amer. 2003; 85-A (5): 820–824

17. Margolis K.L., Ensrud K.E., Schreiner P.J. et al. Body size and risk for clinical fractures in older women. Study of Osteoporotic Fractures Research Group. *Ann Intern Med.* 2000; 133 (2): 123–127.
18. Jensen S.L., Andresen B.K., Mencke S. et al. Epidemiology of ankle fractures. A prospective population-based study of 212 cases in Aalborg, Denmark. *Acta Orthop Scand.* 1998; 69(1): 48–50.
19. Bible J.E., Smith B.G. Ankle fractures in children and adolescents. *Techn. Orthop.* 2009; 24 (3): 211-219.
20. Rennie L., Court-Brown C.M., Mok J.Y., Beattie TF. The epidemiology of fractures in children. *Injury* 2007; 38 (8): 913-922.
21. Meinberg E.G., Agel J., Roberts C.S. et al. Fracture and Dislocation Classification Compendium-2018. *J. Orthop. Trauma.* 2018; 32 (Suppl. 1): S1-S170.
22. Bartoníček J., Rammelt S., Kostlivý K. et al. Anatomy and classification of the posterior tibial fragment in ankle fractures//*Arch Orthop Trauma Surg.* 2015; 135: 506–516.
23. Беленький И.Г., Майоров Б.А., Кочиш А.Ю. и др. Современные представления об остеосинтезе заднего края большеберцовой кости при сочетаниях его повреждений с переломами лодыжек (обзор литературы). *Соврем. проблемы науки и образования.* 2021; (2): 200.
24. Lauge-Hansen N. Fractures of the ankle. II. Combined experimental-surgical and experimental-roentgenologic investigations. *Arch. Surg.* 1950; 60 (5): 957–985.
25. Gustilo R.B., Anderson J.T. Prevention of infection in the treatment of one thousand and twenty-five open fractures of long bones: retrospective and prospective analyses. *J. Bone Joint Surg. Amer.* 1976; 58 (4): 453-458.
26. Gustilo R.B., Mendoza R.M., Williams D.N. Problems in the management of type III (severe) open fractures: a new classification of type III open fractures. *J Trauma.* 1984; 24 (8): 742-746.
27. Cepela D.J., Tartaglione J.P., Dooley T.P., Patel PN. Classifications In Brief: Salter-Harris classification of pediatric physeal fractures. *Clin. Orthop. Relat. Res.* 2016; 474 (11): 2531-2537.
28. Bachmann L.M., Kolb E., Koller M.T. et al. Accuracy of Ottawa ankle rules to exclude fractures of the ankle and mid-foot: systematic review. *BMJ.* 2003; 326 (7386): 417.
29. Божкова С.А., Буланов А.Ю., Вавилова Т.В. и др. Национальный стандарт Российской Федерации ГОСТ Р 56377-2015 «Клинические рекомендации (протоколы лечения) профилактика тромбоэмболических синдромов». *Пробл. стандартизации здравоохран.* 2015. (7-8): 28-68.
30. Halvorsen S., Mehilli J., Cassese S. et al.; ESC Scientific Document Group. 2022 ESC Guidelines on cardiovascular assessment and management of patients undergoing non-cardiac surgery. *Eur. Heart J.* 2022; 43(39): 3826-3924.

31. Botto F., Alonso-Coello P., Chan M.T. et al. Myocardial injury after noncardiac surgery: a large, international, prospective cohort study establishing diagnostic criteria, characteristics, predictors, and 30-day outcomes. *Anesthesiology*. 2014; 120: 564–578.
32. Duceppe E., Parlow J., MacDonald P. et al.; Canadian Cardiovascular Society Guidelines on perioperative cardiac risk assessment and management for patients who undergo noncardiac surgery. *Can. J. Cardiol*. 2017; 33(1): 17-32.
33. Glance L.G., Lustik S.J., Hannan E.L. et al. The Surgical Mortality Probability Model: derivation and validation of a simple risk prediction rule for noncardiac surgery. *Ann. Surg*. 2012; 255: 696–702.
34. Сумин А.Н., Дупляков Д.В., Белялов Ф.И. и др. Рекомендации по оценке и коррекции сердечно-сосудистых рисков при несердечных операциях. *Росс. Кардиол. журн*. 2023; 28 (8): 5555.
35. Fronczek J., Polok K., Devereaux P.J. et al. External validation of the Revised Cardiac Risk Index and National Surgical Quality Improvement Program Myocardial Infarction and Cardiac Arrest calculator in noncardiac vascular surgery. *Br. J. Anaesth*. 2019; 123 (4): 421–429.
36. Snowden C.P., Prentis J.M., Anderson H.L. et al. Submaximal cardiopulmonary exercise testing predicts complications and hospital length of stay in patients undergoing major elective surgery. *Ann. Surg*. 2010; 251: 535–541.
37. Munro J., Booth A., Nicholl J. Routine preoperative testing: a systematic review of the evidence. *Health Technol Assess* 1997; 1 (12): 1–62.
38. Ключевский В.В. Хирургия повреждений: Рук-во для фельдшеров, хирургов и травматологов район. больниц. 2-е изд. Ярославль; Рыбинск: Рыб. Дом печати, 2004. 787 с.
39. Ma J., He L., Wang X. et al. Relationship between admission blood glucose level and prognosis in elderly patients without previously known diabetes who undergo emergency non-cardiac surgery. *Intern. Emerg. Med*. 2015; 10: 561–566.
40. Rodseth R.N., Biccard B.M., Le Manach Y. et al. The prognostic value of pre-operative and post-operative B-type natriuretic peptides in patients undergoing noncardiac surgery: B-type natriuretic peptide and N-terminal fragment of pro-B-type natriuretic peptide: a systematic review and individual patient data meta-analysis. *J. Am. Coll. Cardiol*. 2014; 63: 170–180.
41. Zhang L.J., Li N., Li Y. et al. Cardiac biomarkers predicting MACE in patients undergoing noncardiac surgery: a meta-analysis. *Front. Physiol*. 2019; 9: 1923
42. Yu G.-S., Lin Y.-B., Xiong G.-S. et al. Diagnosis and treatment of ankle syndesmosis injuries with associated interosseous membrane injury: a current concept review. *Int. Orthop*. 2019; 43 (11): 2539-2547.
43. Lee S., Lin J., Hamid K.S., Bohl D.D. Deltoid ligament rupture in ankle fracture: diagnosis and management. *J. Amer. Acad. Orthop. Surg*. 2019; 27(14): e648-e658
44. Jeger R.V., Probst C., Arsenic R. et al. Long-term prognostic value of the pre-operative 12-lead electrocardiogram before major noncardiac surgery in coronary artery disease. *Am. Heart J*. 2006; 151: 508–13

45. Rinfret S., Goldman L., Polanczyk C.A. et al. Value of immediate postoperative electrocardiogram to update risk stratification after major noncardiac surgery. *Am. J. Cardiol.* 2004; 94: 1017-22.
46. Bottiger B.W., Motsch J., Teschendorf P. et al. Postoperative 12-lead ECG predicts perioperative myocardial ischaemia associated with myocardial cell damage. *Anaesthesia.* 2004; 59: 1083-90
47. Chang H.Y., Chang W.T., Liu Y.W. Application of transthoracic echocardiography in patients receiving intermediate- or high-risk noncardiac surgery. *PLoS ONE.* 2019; 14 (4): e0215854.
48. Sougawa H., Ino Y., Kitabata H. et al. Impact of left ventricular ejection fraction and preoperative hemoglobin level on perioperative adverse cardiovascular events in noncardiac surgery. *Heart Vessels.* 2021; 36: 1317–26.
49. Rougereau G., Noailles T., Khoury G.E. et al. Is lateral ankle sprain of the child and adolescent a myth or a reality? A systematic review of the literature. *Foot Ankle Surg.* 2022; 28 (3): 294-299.
50. McKiernan S., Fenech M., Fox D., Stewart I. Sonography of the ankle: The lateral ankle and ankle sprains. *Sonography.* 2017; 4: 146–155.
51. Pankovich A.M., Shivaram M.S. Anatomical basis of variability in injuries of the medial malleolus and the deltoid ligament. II. Clinical studies. *Acta Orthop Scand.* 1979; 50(2): 225–236
52. Tornetta P, Mooney V., Pittman J. Is fixation of the medial malleolus really necessary? 2011; #60. [https://ota.org/sites/files/legacy\\_abstracts/ota11/otapa/OTA110560.htm](https://ota.org/sites/files/legacy_abstracts/ota11/otapa/OTA110560.htm)
53. Cancino B., Sepúlveda M., Birrer E. Ankle fractures in children. *EFORT Open Rev.* 2021; 6 (7): 593-606.
54. Souder C.D., Vaughan C.T. Below-knee cast immobilization for distal tibial physeal fractures. *J Foot Ankle Surg.* 2021; 60 (3): 529-534.
55. Dasari S.P., Kukushliev V.V., Graf A.R. et al. Retrospective comparison of above- vs below-the-knee cast treatment for Salter Harris-II distal tibia fractures. *Foot Ankle Orthop.* 2022; 7(1): 24730114211069063.
56. Marson B.A., Ng J., Myint Y. et al. Management of 'low-risk' ankle fractures in children: a systematic review. *Ann R Coll Surg Engl.* 2019; 101(8): 539-545.
57. Barnett P.L., Lee M.H., Oh L. et al. Functional outcome after air-stirrup ankle brace or fiberglass backslab for pediatric low-risk ankle fractures: a randomized observer-blinded controlled trial. *Pediatric Emergency Care* 2012; 28(8): 745-749.
58. Su A.W., Larson A.N. Pediatric ankle fractures: concepts and treatment principles. *Foot Ankle Clin.* 2015; 20 (4): 705-719.
59. Olgun Z.D., Maestre S. Management of Pediatric Ankle Fractures. *Curr Rev Musculoskelet Med.* 2018; 11 (3): 475-484.
60. Waters P.M., Skaggs D.L., Flynn J.M. (eds.) *Rockwood and Wilkins' Fractures in Children*, 9<sup>th</sup> ed. – LWW, 2019. 1300 p.



61. Jung H.S., Park M.S., Lee K.M. et al. Growth arrest and its risk factors after physeal fracture of the distal tibia in children and adolescents. *Injury*. 2021; 52 (4): 844-848.
62. Bumči I., Vlahović T., Jurić F. et al. Evaluation of stability of osteosynthesis with K-wires on an artificial model of tibial malleolus fracture. *Injury*. 2015; 46 Suppl 6:S5-13.
63. Duchesneau S., Fallat L.M. The Tillaux fracture. *J Foot Ankle Surg*. 1996; 35(2):127-33;
64. Shore BJ, Kramer DE. Management of Syndesmotic Ankle Injuries in Children and Adolescents. *J Pediatr Orthop*. 2016; 36 Suppl 1:S11-4.
65. Shah KN, Johnson JP, O'Donnell SW, et al. External Fixation in the Emergency Department for Pilon and Unstable Ankle Fractures. *J Am Acad Orthop Surg*. 2019;27(12):e577-e584.
66. Rammelt S., Zwipp H., Mittlmeier T. Operative treatment of pronation fracture-dislocations of the ankle. *Oper. Orthop. Traumatol*. 2013; 25: 273–293.
67. Forberger J., Sabandal Ph. V., Dietrich M. et al. Posterolateral approach to the displaced posterior malleolus: functional outcome and local morbidity. *Foot Ankle Int*. 2009; 30 (4): 309-314.
68. Haraguchi N., Haruyama H., Toga H., Kato F. Pathoanatomy of posterior malleolar fractures of the ankle. *J. Bone Joint Surg. Am*. 2006; 88: 1085–1092.
69. Drendel AL, Lyon R, Bergholte J, Kim MK. Outpatient pediatric pain management practices for fractures. *Pediatr Emerg Care*. 2006; 22 (2): 94-9.
70. Bois A.J., Dust W. Posterior fracture dislocation of the ankle: technique and clinical experience using a posteromedial surgical approach. *J. Orthop. Trauma*. 2008; 22: 629–636.
71. Egol K.A., Amirtharajah M., Amirtharage M. et al. Ankle stress test for predicting the need for surgical fixation of isolated fibular fractures. *J. Bone Joint Surg. Am*. 2004; 86-A(11): 2393–2398.
72. Mason L.W., Widnall J., Redfern J., et al. Posterior malleolar ankle fractures. an effort in improving outcomes. *Foot Ankle Orthop*. 2018; 3 (3).
73. Forberger J., Sabandal Ph. V., Dietrich M., et al. Posterolateral approach to the displaced posterior malleolus: functional outcome and local morbidity. *Foot Ankle Int*. 2009; 30 (4): 309-314.
74. Von Rüden C., Hackl S., Hierholzer C. The posterolateral approach – an alternative to closed anteriorposterior screw fixation of a dislocated posterolateral fragment of the distal tibia in complex ankle fractures. *Z. Orthop. Unfall*. 2015; 153 (3): 289-295.
75. Соломин Л.Н. Основы чрескостного остеосинтеза аппаратом Г.А. Илизарова – СПб.: Морсар АВ, 2005. – 544 с.
76. Waldron N.H., Jones C.A., Gan T.J. et al. Impact of perioperative dexamethasone on postoperative analgesia and side-effects: systematic review and meta-analysis. *Brit. J. Anaesthesia*. 2013; 110 (2): 191–200.
77. Wick E.C., Grant M.C., Wu C.L. Postoperative multimodal analgesia pain management with nonopioid analgesics and techniques: a review. *JAMA Surg*. 2017; 152 (7): 691.
78. Doleman B., Mathiesen O., Sutton A.J. et al. Non-opioid analgesics for the prevention of chronic postsurgical pain: a systematic review and network meta-analysis. *Br. J. Anaesth*. 2023; 130 (6): 719-728.

79. Hsu J.R., Mir H., Wally M.K., Seymour R.B.; Orthopaedic Trauma Association Musculoskeletal Pain Task Force. Clinical practice guidelines for pain management in acute musculoskeletal injury. *J. Orthopaedic Trauma*. 2019; 33 (5): e158–e182.
80. Bratzler D.W., Dellinger E.P., Olsen K.M. et al. Clinical practice guidelines for antimicrobial prophylaxis in surgery. *Amer. J. Health-System Pharm*. 2013; 70 (3): 195–283
81. AO Principles of Fracture Management: Vol. 1: Principles, Vol. 2: Specific fractures /ed. by R.E. Buckley, C.G. Moran, T. Apivattthakakul. Stuttgart: Georg Thieme Verlag, 2018
82. World Health Organization. Global guidelines for the prevention of surgical site infection. 2nd ed. Geneva: World Health Organization, 2018. 184 p.
83. Chang Y., Kennedy S.A., Bhandari M. et al. Effects of antibiotic prophylaxis in patients with open fracture of the extremities: a systematic review of randomized controlled trials. *JBJS Rev*. 2015; 3 (6): e2
84. Sorger J.I., Kirk P.G., Ruhnke C.J. et al. Once daily, high dose versus divided, low dose gentamicin for open fractures. *Clin Orthop Relat Res*. 1999; (366): 197-204
85. Hoff W.S., Bonadies J.A., Cachecho R., Dorlac W.C. East Practice Management Guidelines Work Group: update to practice management guidelines for prophylactic antibiotic use in open fractures. *J Trauma*. 2011; 70 (3): 751-754
86. Takahara S., Tokura T., Nishida R. et al. Ampicillin/sulbactam versus cefazolin plus aminoglycosides for antimicrobial prophylaxis in management of Gustilo type IIIA open fractures: A retrospective cohort study. *Injury*. 2022; 53 (4): 1517-1522
87. Metsemakers W.-J., Zalavras C. What is the most optimal prophylactic antibiotic coverage and treatment duration for open fractures of long bones? *Trauma – ICM Philly*. URL: <https://icmphilly.com/questions/what-is-the-most-optimal-prophylactic-antibiotic-coverage-and-treatment-duration-for-open-fractures-of-long-bones>. (дата обращения: 01.08.2023).
88. Брико Н.И., Божкова С.А., Брусина Е.Б. и др.; Национальная ассоциация специалистов по контролю инфекций, связанных с оказанием медицинской помощи (НАСКИ). Профилактика инфекций области хирургического вмешательства: Метод. рекомендации. М., 2022. 74 с. URL: <https://www.nasci.ru/?id=102733&download=1> (Дата доступа: 27.04.2024).
89. Kobayashi H., Akamatsu Y., Kumagai K. et al. The use of factor Xa inhibitors following opening-wedge high tibial osteotomy for venous thromboembolism prophylaxis. *Knee Surg. Sports Traumatol. Arthrosc*. 2017; 25(9): 2929-2935
90. Lee J.K., Koo J.W., Jeong S.Y. et al. Perioperative symptomatic venous thromboembolism after immediate chemoprophylaxis in patients with pelvic and lower-extremity fractures. *Sci. Rep*. 2020; 10(1): 5431
91. Tang Y., Wang K., Shi Z. et al. A RCT study of Rivaroxaban, low-molecular weight heparin, and sequential medication regimens for the prevention of venous thrombosis after internal fixation of hip fracture. *Biomed. Pharmacother*. 2017; 92: 982-988.
92. Wrzosek A., Jakowicka-Wordliczek J., Zajackowska R. et al. Perioperative restrictive versus goal-directed fluid therapy for adults undergoing major non-cardiac surgery. *Cochrane Database Syst Rev*. 2019; 12 (12): CD012767.

93. Божкова С.А., Тихилов Р.М., Андрияшкин В.В. и др. Профилактика, диагностика и лечение тромбозов и тромбоэмболических осложнений в травматологии и ортопедии: методические рекомендации. Травматол. Ортопед. России. 2022;28(3):136-166.
94. Заболотских ИБ, Киров МЮ, Афончиков ВС, и др. Периоперационное ведение пациентов, получающих длительную антитромботическую терапию. Клинические рекомендации Федерации анестезиологов-реаниматологов России. Вестн. интенсивной терапии им. А.И. Салтанова. 2019; (1): 7–19.
95. Селиверстов Е.И., Лобастов К.В., Илюхин Е.А. и др. Профилактика, диагностика и лечение тромбоза глубоких вен. Рекомендации российских экспертов. Флебология. 2023; 17 (3): 152-296
96. Dombrowski N., Enos J., Henkelman E. et al. Tranexamic acid in foot and ankle surgery: a systematic review and meta-analysis. Kans J Med. 2023; 16: 302-308.
97. Salameh M., Attia A.K., El Khatib S. et al. Tranexamic acid utilization in foot and ankle surgery: a meta-analysis. Foot Ankle Int. 2022; 43 (10): 1370-1378.
98. Huang J., Guo H., Huang W. et al. Topical application of tranexamic acid can reduce postoperative blood loss in calcaneal fractures: a randomized controlled trial. J Foot Ankle Surg. 2022; 61 (5): 1056-1059.
99. Shin H.W., Park J.J., Kim H.J. et al. Efficacy of perioperative intravenous iron therapy for transfusion in orthopedic surgery: A systematic review and meta-analysis. PLoS One. 2019; 14(5): e0215427.
100. Jones J.J., Mundy L.M., Blackman N., Shwarz M. Ferric carboxymaltose for anemic perioperative populations: a systematic literature review of randomized controlled trials. J. Blood Med. 2021; 12: 337-359.
101. СанПиН 3.3686-21 "Санитарно-эпидемиологические требования по профилактике инфекционных болезней." (утв. Постановлением Главного государственного санитарного врача РФ от 28.01.2021 №4) (ред. от 25.05.2022).
102. Liang J.L., Tiwari T., Moro P. et al. Prevention of pertussis, tetanus, and diphtheria with vaccines in the United States: Recommendations of the Advisory Committee on Immunization Practices (ACIP). MMWR Recomm Rep. 2018; 67(2): 1–44.
103. Pashikanti L., Von Ah D. Impact of early mobilization protocol on the medical- surgical inpatient population: an integrated review of literature. Clin. Nurse Spec. 2012; 26 (2): 87-94.
104. Palke L., Schneider S., Karich B. et al. Anti-gravity treadmill rehabilitation improves gait and muscle atrophy in patients with surgically treated ankle and tibial plateau fractures after one year: A randomised clinical trial. Clin Rehabil. 2022; 36 (1): 87-98.
105. Pfeifer C.G., Grechenig S., Frankewycz B. et al. Analysis of 213 currently used rehabilitation protocols in foot and ankle fractures. Injury. 2015; 46 Suppl 4: S51-7.
106. Haller J.M., Potter M.Q., Kubiak E.N. Weight bearing after a periarticular fracture: what is the evidence? Orthop. Clin. North Am. 2013; 44 (4): 509-519.

- 107.You D.Z., Leighton J.L., Schneider P.S. Current concepts in rehabilitation protocols to optimize patient function following musculoskeletal trauma. *Injury*. 2020; 51 (Supl. 2): S5-S9.
- 108.Lin C.W., Moseley A.M. Effects of rehabilitation after ankle fracture: a Cochrane systematic review *Eur. J. Phys. Rehab. Med.* 2009; 45(3): 431-441
- 109.Lin C.W., Donkers N.A.J., Refshauge K.M. et al. Rehabilitation for ankle fractures in adults, *Cochrane Database Syst Rev*. 2012; 11: CD005595.
- 110.Beckenkamp P.R., Lin C.C., Herbert R.D., Haas M., Khera K., Moseley A.M. Exercise or advice after ankle fracture. *BMC Musculoskeletal Disord*. 2011, 12: 148.
- 111.Dong W., Lisitano L.S.J., Marchand L.S. et al. Weight-bearing guidelines for common geriatric upper and lower extremity fractures. *Curr. Osteoporos Rep*. 2023; 21 (6): 698-709.
- 112.Gashi F., Kovačič T., Boshnjaku A. Early physiotherapy rehabilitation of the distal tibia and fibula fractures after fixation – a case report. *J. Phys. Edu. Sport*. 2023; 23 (5): 1272 – 1278.
- 113.Smith TO, Davies L. Do exercises improve outcome following fixation of ankle fractures? A systematic review. *Physiother Res Int* 2006; 13: 273-81.
- 114.Lin C.C., Moseley A.M., Refshauge K.M. Rehabilitation for ankle fractures in adults. *Cochrane Database Syst Rev* 2006; (1): CD005595.
- 115.Lin C.W.C., Moseley A.M., Refshauge K.M. Rehabilitation for ankle fractures in adults. *Cochrane Database Syst Rev* 2008; (3): CD005595.
- 116.American Geriatrics Society 2023 updated AGS Beers Criteria® for potentially inappropriate medication use in older adults. *J. Amer. Geriatr. Soc.* 2023; 71 (7): 2052-2081.
- 117.Gogarten W., Vandermeulen E., Van Aken H. et al. Regional anaesthesia and antithrombotic agents: recommendations of the European Society of Anaesthesiology. *Eur. J. Anaesthesiol*. 2010; 27 (12): 999–1015.
- 118.Goldman L., Caldera D.L., Nussbaum S.R. et al. Multifactorial index of cardiac risk in noncardiac surgical procedures. *Ner Engl. J. Med*. 1977; 297 (16): 845-850.
- 119.Lee T.H., Marcantonio E.R., Mangione C.M. et al. Derivation and prospective validation of a simple index for prediction of cardiac risk of major noncardiac surgery. *Circulation*. 1999; 100 (10): 1043-9.
- 120.Davis C., Tait G., Carroll J. et al. The Revised Cardiac Risk Index in the new millennium: a single-centre prospective cohort re-evaluation of the original variables in 9,519 consecutive elective surgical patients. *Can. J. Anaesth*. 2013; 60 (9): 855-863.
- 121.Geerts W.H., Bergqvist D., Pineo G.F., et al. Prevention of venous thromboembolism: American College of Chest Physicians Evidence-Based Clinical Practice Guidelines (8th ed.). *Chest*. 2008; 133(6 Suppl): 381s-453s.
- 122.Meier K.A., Clark E., Tarango C. Et al. Venous thromboembolism in hospitalized adolescents: an approach to risk assessment and prophylaxis. *Hosp. Pediatrics*. 2015; 5(1): 44-51.
- 123.Newall F., Branchford B., Male C. Anticoagulant prophylaxis and therapy in children: current challenges and emerging issues. *J. Thrombosis Haemostasis*. 2018; 16 (2): 196-208.

124. Mahajerin A., Webber E.C., Morris J. et al. Development and implementation results of a venous thromboembolism prophylaxis guideline in a tertiary care pediatric hospital. *Hosp. Pediatrics*. 2015; 5(12): 630-636.
125. Odent T., de Courtivron B., Gruel Y. Thrombotic risk in children undergoing orthopedic surgery. *Orthop. Traumatol. Surg. Res.* 2020; 106 (1S): S109-S114.
126. Mills K., Hill C., King M. et al. Just DOAC: Use of direct-acting oral anticoagulants in pediatrics. *Am J Health Syst Pharm*. 2023; 80 (7): 412-422.
127. Cheng Y. Venous thromboembolism prophylaxis. Pediatric. Inpatient Clinical Practice Guideline. University of Wisconsin Hospitals and Clinics Authority, 2023. 14 p. URL: <https://www.uwhealth.org/cckm/cpg/hematology-and-coagulation/Pediatric-VTE-PPX-Consensus-Care-GL---April-2023-Final.pdf> (дата обращения: 31.05.2024).
128. Giossi R., Menichelli D., D'Amico F. et al. Efficacy and safety of direct oral anticoagulants in the pediatric population: a systematic review and a meta-analysis. *J. Thromb. Haemost.* 2023; 21 (10): 2784-2796.
129. Trame M.N., Mitchell L., Krumpel A. et al. Population pharmacokinetics of enoxaparin in infants, children and adolescents during secondary thromboembolic prophylaxis: a cohort study. *J. Thrombosis Haemostasis*. 2010; 8(9): 1950-1958.
130. Lyle C.A., Sidonio R.F., Goldenberg N.A. New developments in pediatric venous thromboembolism and anticoagulation, including the target-specific oral anticoagulants. *Curr. Opinion Pediatr*. 2015; 27 (1): 18-25.
131. Raffini L., Trimarchi T., Beliveau J., Davis D. Thromboprophylaxis in a pediatric hospital: a patient-safety and quality-improvement initiative. *Pediatrics*. 2011; 127(5): e1326-1332.
132. Dix D., Andrew M., Marzinotto V. et al. The use of low molecular weight heparin in pediatric patients: a prospective cohort study. *J. Pediatr*. 2000; 136(4): 439-445.
133. Хвостов Д.Л., Привольнев В.В. Профилактика инфекционных осложнений в травматологии и ортопедии. *КМАХ*. 2014. №3
134. Marzi I., Frank J., Rose S. Pediatric skeletal trauma. A practical guide. Berlin: Springer, 2022: 626 p.
135. Bernière J., Dehullu J.P., Gall O., Murat I. Intravenous iron in the treatment of postoperative anemia in surgery of the spine in infants and adolescents. *Rev. Chir. Orthop. Reparatrice Appar. Mot.* 1998; 84: 319–322.
136. Charuvila S, Davidson SE, Thachil J, Lakhoo K. Surgical decision making around paediatric preoperative anaemia in low-income and middle-income countries. *Lancet Child Adolesc. Health*. 2019; 3 (11): 814-821.
137. Hauer J. Pain in children: Approach to pain assessment and overview of management principles. In: UpToDate, Poplack DG (Ed), Wolters Kluwer. (Accessed on April 04, 2024).
138. Orliaguet G., Hamza J., Couloigner V. et al. A case of respiratory depression in a child with ultrarapid CYP2D6 metabolism after tramadol. *Pediatrics*. 2015; 135 (3): e753-5.

139. Schechter W. Pharmacologic management of acute perioperative pain in infants and children. In: UpToDate, Sun LS (Ed), Wolters Kluwer. (Accessed on March 27, 2024).
140. Власова А.В., Смирнова Е.В., Теновская Т.А. и др. Протокол периоперационной и постэкспозиционной антибиотикопрофилактики в ГБУЗ «Морозовская ДГКБ ДЗМ». Здоровье мегаполиса. 2021; 2 (2): 46-64.
141. Opri F., Bianchini S., Nicoletti L. et al. on behalf of the Peri-Operative Prophylaxis in Neonatal and Paediatric Age (POP-NeoPed) Study Group. Surgical antimicrobial prophylaxis in patients of neonatal and pediatric age undergoing orthopedic and hand surgery: A RAND /UCLA Appropriateness Method Consensus Study. Antibiotics. 2022; 11: 289.
142. Venkatadass K, Sangeet G, Prasad VD, Rajasekaran S. Paediatric ankle fractures: guidelines to management. Indian J Orthop. 2020; 55 (1): 35-46.
143. Kennedy A.P., Ignacio R.C., Ricca R. (eds.) Pediatric trauma care. A practical guide. Springer, 2022: 572 p.
144. Zhao Z., Zhang Z., Li J. Ankle fractures //Tang P., Chen H. (eds). Orthopaedic trauma surgery. Vol. 2: Lower extremity fractures and dislocation. Springer, 2023: 325-368.
145. European guidelines on perioperative venous thromboembolism prophylaxis, European Society of Anaesthesiology. 2018. Eur J Anaesthesiol, 2018; 35: 84–89
146. Hsu J.R., Mir H., Wally M.K., et al. Clinical Practice Guidelines for Pain Management in Acute Musculoskeletal Injury // J. Orthop. Trauma. 2019. Vol. 33, № 5. P. e158–e182.

## **Приложение А1. Состав рабочей группы по разработке и пересмотру клинических рекомендаций**

1. Беленький И.Г., д.м.н., доцент, ГБУ «Санкт-Петербургский НИИ скорой помощи им. И.И. Джанелидзе», Санкт-Петербург, член АТОР
2. Божкова С.А. д.м.н. ФГБУ «РНИИТО им.Р.Р.Вредена» МЗ РФ г.Санкт-Петербург, член АТОР.
3. Героева И.Б., д.м.н., профессор, ФГБУ «НМИЦ ТО им. Н.Н. Приорова» МЗ РФ, г. Москва.
4. Кенис В.М., д.м.н., ФГБУ «НМИЦ ДТО им. Г.И. Турнера» МЗ РФ, г. Санкт-Петербург
5. Клейменова Е.Б., д.м.н., профессор, ФГБУ «НМИЦ ТО им. Н.Н. Приорова» МЗ РФ, г. Москва.
6. Майоров Б.А., к.м.н., ГБУ «Санкт-Петербургский НИИ скорой помощи им. И.И. Джанелидзе», ПСПбГУ им. Ак. И.П. Павлова, Санкт-Петербург, член АТОР
7. Назаренко А.Г. д.м.н., профессор РАН, директор ФГБУ «НМИЦ ТО им. Н.Н. Приорова» МЗ РФ, Москва, вице-президент АТОР.
8. Отделенов В.А., к.м.н., ФГБУ «НМИЦ ТО им. Н.Н. Приорова» МЗ РФ, г. Москва.
9. Сапоговский А.В., к.м.н., ФГБУ «НМИЦ ДТО им. Г.И. Турнера» МЗ РФ, г. Санкт-Петербург.
10. Сергеев Г.Д., к.м.н., ГБУ «Санкт-Петербургский НИИ скорой помощи им. И.И. Джанелидзе», Санкт-Петербург, член АТОР

### **Конфликт интересов.**

У рабочей группы по написанию данной клинической рекомендации отсутствует конфликт интересов.

## Приложение А2. Методология разработки клинических рекомендаций

### Целевая аудитория данных клинических рекомендаций:

1. Врачи-травматологи-ортопеды
2. Врачи -хирурги
3. Врачи-детские хирурги
4. Врачи общей практики
5. Врачи медицинской реабилитации

### **Этапы оценки уровней достоверности доказательств и убедительности рекомендаций:**

1. Определение критериев поиска и отбора публикаций о клинических исследованиях (КИ) эффективности и/или безопасности медицинского вмешательства, описанного в тезисе-рекомендации.

2. Систематический поиск и отбор публикаций о КИ в соответствии с определёнными ранее критериями.

### **Систематический поиск и отбор публикаций о клинических исследованиях:**

Доказательной базой для рекомендаций явились публикации, отобранные с помощью информационного поиска в базах данных ЦНМБ «Российская медицина», MEDLINE (НМБ США) и COCHRANE Library, научных электронных библиотеках eLibrary.ru и «КиберЛенинка», а также в сети Интернет с помощью поисковых систем Яндекс, Google и Google Scholar, путем просмотра ведущих специализированных рецензируемых отечественных медицинских журналов по данной тематике и рекомендаций по лечению переломов международной Ассоциации Остеосинтеза АО/ASIF.

**Таблица 1.** Шкала оценки уровней достоверности доказательств (УДД) для методов диагностики (диагностических вмешательств)

УДД	Расшифровка
1	Систематические обзоры исследований с контролем референсным методом или систематический обзор рандомизированных клинических исследований с применением мета-анализа
2	Отдельные исследования с контролем референсным методом или отдельные рандомизированные клинические исследования и систематические обзоры исследований любого дизайна, за исключением рандомизированных клинических исследований, с применением мета-анализа
3	Исследования без последовательного контроля референсным методом или исследования с референсным методом, не являющимся независимым от исследуемого метода или нерандомизированные сравнительные исследования, в том числе когортные исследования
4	Несравнительные исследования, описание клинического случая



УДД	Расшифровка
5	Имеется лишь обоснование механизма действия или мнение экспертов

**Таблица 2.** Шкала оценки уровней достоверности доказательств (УДД) для методов профилактики, лечения и реабилитации (профилактических, лечебных, реабилитационных вмешательств)

УДД	Расшифровка
1	Систематический обзор РКИ с применением мета-анализа
2	Отдельные РКИ и систематические обзоры исследований любого дизайна, за исключением РКИ, с применением мета-анализа
3	Нерандомизированные сравнительные исследования, в т.ч. когортные исследования
4	Несравнительные исследования, описание клинического случая или серии случаев, исследования «случай-контроль»
5	Имеется лишь обоснование механизма действия вмешательства (доклинические исследования) или мнение экспертов

**Таблица 3.** Шкала оценки уровней убедительности рекомендаций (УУР) для методов профилактики, диагностики, лечения и реабилитации (профилактических, диагностических, лечебных, реабилитационных вмешательств)

УУР	Расшифровка
А	Сильная рекомендация (все рассматриваемые критерии эффективности (исходы) являются важными, все исследования имеют высокое или удовлетворительное методологическое качество, их выводы по интересующим исходам являются согласованными)
В	Условная рекомендация (не все рассматриваемые критерии эффективности (исходы) являются важными, не все исследования имеют высокое или удовлетворительное методологическое качество и/или их выводы по интересующим исходам не являются согласованными)
С	Слабая рекомендация (отсутствие доказательств надлежащего качества (все рассматриваемые критерии эффективности (исходы) являются неважными, все исследования имеют низкое методологическое качество и их выводы по интересующим исходам не являются согласованными)

#### **Порядок обновления клинических рекомендаций.**

Механизм обновления клинических рекомендаций предусматривает их систематическую актуализацию – не реже чем один раз в три года, а также при появлении новых данных с позиции доказательной медицины по вопросам диагностики, лечения, профилактики и реабилитации конкретных заболеваний, наличии обоснованных дополнений/замечаний к ранее утверждённым КР, но не чаще 1 раза в 6 месяцев.

**Приложение А3. Справочные материалы, включая соответствие показаний к применению и противопоказаний, способов применения и доз лекарственных препаратов инструкции по применению лекарственного препарата**

**Приложение А3.1. Рекомендации по обезболиванию при большой мышечно-скелетной травме (оперативные вмешательства по фиксации переломов длинных трубчатых костей или сложного суставного перелома, обширная травма мягких тканей, обширное оперативное вмешательство и др.) у взрослых**

В таблице представлены обезболивающие лекарственные препараты в режимах дозирования в соответствии с Клиническим руководством по обезболиванию при острой мышечно-скелетной травме [146].

Этап лечения	Опиоидные анальгетики группы N02A	Неопиоидные анальгетики и габапентин
Стационар	Тримеперидин** 25-50 мг перорально. Максимальная разовая доза 50 мг, максимальная суточная доза 200 мг.	Кеторолак** 15 мг в/в каждые 6 часов х 5 доз, затем #ибупрофен** 600 мг перорально каждые 8 часов [146]
	ИЛИ Тримеперидин** 10-40 мг (от 1 мл раствора с концентрацией 10мг/мл до 2 мл раствора с концентрацией 20 мг/мл) в/м, п/к или в/в. Максимальная разовая доза 40 мг, суточная – 160 мг.	Габапентин по 300 мг 3 раза в день
	Морфин** 10-30 мг в/м или п/к по требованию при сильных прорывных болях	Парацетамол** 500 мг перорально каждые 12 часов
<b>Амбулаторный этап</b>		
Первая неделя (после выписки)	Трамадол** разовая доза 100 мг перорально по требованию, при недостаточном обезболивании через 30-60 минут повторно 100 мг. Максимальная суточная доза 400 мг.	#Ибупрофен** 600 мг перорально каждые 8 часов 7 дней [146]
		#Габапентин 100 мг 1 таблетка перорально 3 раза в день 7 дней [146]
		Парацетамол** 500 мг перорально каждые 12 часов 7 дней
Вторая неделя	Трамадол** разовая доза 50 мг перорально по требованию, при недостаточном обезболивании через 30-60 минут повторно 50 мг. Максимальная суточная доза 400 мг.	НПВП по требованию
		Габапентин по 300 мг 3 раза в день (при необходимости постепенно увеличить до максимальной суточной дозы: 3600 мг/сут)
		Парацетамол** 500 мг перорально каждые 12 часов (доза может быть увеличена при уменьшении доз опиоидов)

Этап лечения	Опиоидные анальгетики группы N02A	Неопиоидные анальгетики и габапентин
Третья неделя	Трамадол** разовая доза 50 мг перорально по требованию, при недостаточном обезболивании через 30-60 минут повторно 50 мг. Максимальная суточная доза 400 мг.	НПВП по требованию
		Габапентин по требованию (макс. 3600 мг/сут)
		Парацетамол** 1000 мг перорально каждые 12 часов (доза может быть увеличена при уменьшении доз опиоидов)
Четвёртая неделя	Трамадол** разовая доза 50 мг перорально по требованию, при недостаточном обезболивании через 30-60 минут повторно 50 мг. Максимальная суточная доза 400 мг.	НПВП по требованию
		Габапентин по требованию (макс. 3600 мг/сут)
		Парацетамол** 1000 мг перорально каждые 8 часов (доза может быть увеличена при уменьшении доз опиоидов)
Пятая неделя и более	-	НПВП по требованию
		Парацетамол** по требованию
		Габапентин по требованию, затем отменить.

**Приложение А3.2. Рекомендации по обезболиванию при мышечно-скелетной травме без оперативного вмешательства (закрытые переломы, поверхностные ранения и др.) у взрослых**

Вид травмы	Опиоидные анальгетики	Неопиоидные анальгетики
Малая травма (переломы небольших костей, растяжения, поверхностные раны)	Трамадол** разовая доза 50 мг перорально по требованию, при недостаточном обезболивании через 30-60 минут повторно 50 мг. Максимальная суточная доза 400 мг.	НПВП по требованию, парацетамол** 1000 мг перорально каждые 8 часов, затем по требованию
	ИЛИ трамадол** разовая доза 50 мг в/в по требованию, при недостаточном обезболивании через 30-60 минут повторно 50 мг. Максимальная суточная доза 400 мг.	
Большая травма (переломы крупных костей, разрывы)	Трамадол** разовая доза 50 мг перорально по требованию, при недостаточном обезболивании через 30-60 минут повторно 50 мг. Максимальная суточная доза 400 мг.	НПВП по требованию, парацетамол** 1000 мг перорально каждые 12 часов, затем по требованию
	ИЛИ Трамадол** разовая доза 50 мг в/в по требованию, при недостаточном обезболивании через 30-60 минут повторно 50 мг. Максимальная суточная доза 400 мг.	

### Приложение А3.3. Рекомендации по послеоперационному обезболиванию у детей

Лекарственные препараты	Разовая доза	Режим дозирования	Максимальная суточная доза	Максимальная длительность применения
Ненаркотический анальгетик				
Парацетамол**	Суппозитории ректальные:			
	3-6 мес (6-8 кг): 50 мг	ректально с интервалом не менее 4-6 часов	100 мг/сут	В инструкции не указана
	7-12 мес (8-11 кг): 100 мг		200 мг/сут	
	1-4 года (12-16 кг): 100 мг		400 мг/сут	
	5-9 лет (17-30 кг): 250 мг		1000 мг/сут	
	10-14 лет: 500 мг		2000 мг/сут	
	старше 15 лет: 500 мг		4000 мг/сут	
	В/в инфузия:			
	10 кг и менее: 7,5 мг/кг.(0.75 мл/кг)	не более 4 р\сут, интервал между инфузиями не менее 4 часов	не более 30 мг/кг/сут	В инструкции не указана
	от 10 кг до 33 кг включительно: 15 мг/кг (1,5 мл/кг)		менее 60 мг/кг включительно, но не более 2 г	
	от 33 до 50 кг включительно: 15 мг/кг (1,5 мл/кг)		менее 60 мг/кг включительно, но не более 3 г	
	более 50 кг: 1г (100 мл)		не более 4г/сут	
	Таблетки			
	3-5 лет: 200 мг	Каждые 4-6 часов	не более 4 раз в сутки	
	6-8 лет: 250 мг		не более 4 раз в сутки	
	9-11 лет: 500 мг		не более 4 раз в сутки	
	Старше 12 лет: 500-1000 мг		не более 4 г/сут	
Нестероидные противовоспалительные препараты				
Диклофенак**	Порошок для приготовления раствора для приёма внутрь			
	14-18 лет: 50-100 мг	0,5-2 мг/кг в сутки внутрь, суточная доза делится на 2-3 разовые дозы	150 мг	7 дней
	Таблетки:			
	6-14 лет: 25 мг	0,5-2 мг/кг в сутки внутрь, суточная доза делится на 2-3 разовые дозы	150 мг	7 дней
14-18 лет: 25-50 мг				
Ибупрофен**	Суспензия (100мг/5мл):			
	3-6 мес (5-7,6 кг): 2,5 мл (50 мг)	внутрь до 3 р/сут с интервалом 6-8 часов	7,5 мл (150 мг)	В инструкции не указана
	6-12 мес (7,7-9 кг): 2,5 мл (50 мг)	внутрь 3-4 р/сут с интервалом 6-8 часов	10 мл (200 мг)	
	1-3 года (10-16 кг): 5 мл	внутрь до 3 р/сут с интервалом 6-8 часов	15 мл (300 мг)	
	4-6 лет (17-20 кг): 7,5 мл		22,5 мл (450 мг)	
	7-9 лет (21-30 кг): 10 мл		30 мл (600 мг)	
	10-12 лет (31-40 кг): 15 мл		45 мл (900 мг)	
	Суспензия (200мг/5мл):			
	1-3 года (10-16 кг): 2,5 мл (100 мг)		7,5 мл (300 мг)	В инструкции не указана

Лекарственные препараты	Разовая доза	Режим дозирования	Максимальная суточная доза	Максимальная длительность применения	
	4-6 лет (17-20 кг): 3,75 мл (150 мг)	внутри до 3 р/сут с интервалом 6-8 часов	11,25 мл (450мг)		
	7-9 лет (21-30 кг): 5 мл (200 мг)		15 мл (600 мг)		
	10-12 лет (31-40 кг): 7,5 мл (300 мг)		22,5 мл (900 мг)		
	старше 12 лет (более 40 кг): 7,5 - 10 мл (300-400 мг)		30 мл (1200 мг)		
	Таблетки:				
	от 6 до 12 лет (при массе тела больше 20 кг): 200 мг	внутри до 4 р/сут с интервалом не менее 6 часов	800 мг	В инструкции не указана	
	детям старше 12 лет: 200 мг	внутри 3-4 р/сут с интервалом не менее 6 часов			
	суппозитории ректальные, [ДЛЯ ДЕТЕЙ]				
	3-9 мес (6,0 кг – 8,0 кг): по 1 суппозиторию (60 мг)	До 3 раз в течение 24 ч, не более 180 мг в сутки	30 мг/кг с интервалами между приемами препарата 6-8 ч	Не более 3 дней	
	9 мес – 2 года (8,0 кг – 12,0 кг): по 1 суппозиторию (60 мг)	До 4 раз в течение 24 ч, не более 240 мг в сутки			
Кеторолак**	Таблетки:				
	дети старше 16 лет: 10 мг	внутри до 4 р/сут	40 мг	5 дней	
	Раствор для парентерального введения				
	старше 16 лет: 10-30 мг	в/в, в/м с интервалом не менее 6 часов	90 мг	2 дня	
Опиоидные и опиоидоподобные анальгетики					
Морфин**	Раствор для приема внутрь/таблетки				
	от 3 до 7 лет: 5 мг	внутри, каждые 6 часов	20 мг	В инструкции не указана	
	от 7 до 17 лет при массе тела до 70 кг: 5 мг		30 мг		
	от 7 до 17 лет при массе тела от 70 кг и более: 10 мг		60 мг		
	17 лет и старше: 5-10 мг		В инструкции не указана		
	Раствор для парентерального введения:				
	с рождения до 2-х лет: 100-200 мкг/кг массы (0.1-0.2 мг/кг)	п/к, при необходимости каждые 4-6 часов.	15 мг	В инструкции не указана	
	старше 2-х лет: 100-200 мкг/кг массы (0.1-0.2 мг/кг)	п/к при необходимости каждые 4-6 часов			
	Трамадол** <sup>1</sup>	Раствор для парентерального введения			
		от 1 до 12 лет*: 1-2 мг/кг	в/в, в/м, п/к	8 мг/кг/сут или не более 400 мг/сут	

Лекарственные препараты	Разовая доза	Режим дозирования	Максимальная суточная доза	Максимальная длительность применения
	от 12 лет: 50–100 мг	в/в, в/м, п/к, если через 30–60 минут после первого введения не наступила удовлетворительная анальгезия, повторно может быть назначено 50 мг	400 мг/сут	В инструкции не указана
	<b>Таблетки:</b>			
	дети старше 14 лет: 50-100 мг	внутрь, если через 30–60 минут после первого введения не наступила удовлетворительная анальгезия, повторно может быть назначено 50 мг	400 мг/сут	В инструкции не указана
<b>Тримеперидин**</b>	<b>Раствор для парентерального введения</b>			
	Дети <sup>2</sup> от 2 лет: 3-10 мг	в/в, в/м, п/к	В инструкции не указана	В инструкции не указана
<b>Фентанил**</b>	<b>Раствор для парентерального введения</b>			
	дети от 1 года при спонтанном дыхании начальная доза 3-5 мкг/кг, дополнительная 1 мкг/кг.	в/в	В инструкции не указана	В инструкции не указана
	дети от 1 года при ИВЛ начальная доза 15 мкг/кг, дополнительная 1-3 мкг/кг.	в/в	В инструкции не указана	В инструкции не указана

<sup>1</sup> Детям до 12 лет предпочтительно применять морфин\*\* при необходимости назначения опиоидных анальгетиков, так как применение трамадола\*\* ассоциировано с большим риском нежелательных реакций [137, 138].

<sup>2</sup> Применение у детей не рекомендуется, т.к. его метаболит накапливается в организме и при повторном применении провоцирует судороги [139].

**Приложение А3.4 Рекомендуемые интервалы между профилактическим применением антикоагулянтов и нейроаксиальными вмешательствами у взрослых пациентов**  
[Ошибка! Источник ссылки не найден.]

Антикоагулянт	Перед нейроаксиальным вмешательством (минимальное время между последним применением антикоагулянта и нейроаксиальной процедурой)	При установленном эпидуральном катетере	После удаления эпидурального катетера (сроки возобновления применения антикоагулянта)
Гепарин натрия**	4-6 ч	Предпочтительный антикоагулянт	1 ч
НМГ В01АВ в профилактической дозе - Эноксапарин натрия** 40 мг 1 раз в день п/к(при нормальной функции почек);  - Эноксапарин натрия** 20 мг 1 раз в день п/к (при клиренсе креатинина <30 мл/мин)	≥12 ч  ≥24 ч (при клиренсе креатинина <30 мл/мин)	После установки катетера должно пройти не менее 8 ч перед подкожной инъекцией НМГ.  Удалять катетер следует не ранее, чем через 12 ч после подкожной инъекции НМГ.	4 ч
Фондапаринукс натрия	36-72 ч	Противопоказаны	6 ч
Дабигатрана этексилат**	3-5 дней		
ривароксабан**	3 дня		
апиксабан**	3 дня		

Следует учесть, что проведение спинальной или эпидуральной анестезии возможно только спустя 12 часов после введения дозы низкомолекулярных гепаринов В01АВ и не раньше, чем через 4-6 часов после введения нефракционированного гепарина из группы В01АВ (при этом показатели АЧТВ или АВСК должны соответствовать норме) [94].

**Приложение А3.5 Рекомендательный режим дозирования низкомолекулярных гепаринов для профилактики ВТЭО высокой степени риска при консервативном лечении и при ортопедических операциях у пациентов с высоким риском ВТЭО у взрослых**

<b>Препарат</b>	<b>Рекомендуемые дозы, кратность и способ введения</b>
Гепарин натрия**	Подкожно по 5000 МЕ 3 раза в сутки При вмешательствах первая инъекция за 1-2 часа до начала операции
Бемипарин натрия	Подкожно 3500 МЕ анти- Ха один раз в сутки При вмешательствах за 2 часа до начала операции или через 6 часов после, в последующие дни каждые 24 часа
Далтепарин натрия	Выбрать один из режимов дозирования, приведенных ниже. а. при начале профилактики за день до операции: 5000 МЕ п/к вечером накануне операции, затем по 5000 МЕ п/к каждый вечер после операции. б. при начале профилактики в день проведения операции: 2500 МЕ п/к за 2 часа до операции и 2500 МЕ п/к через 8-12 часов, но не ранее, чем через 4 часа после окончания операции. Затем со следующего дня каждое утро по 5000 МЕ п/к. в. при начале профилактики после операции: 2500 МЕ п/к через 4-8 часов после операции, но не ранее, чем через 4 часа после окончания операции. Затем со следующего дня по 5000 МЕ п/к в сутки.
Надропарин кальция	Подкожно (стандартная дозировка: 9500 анти-Ха МЕ/мл):  1. При профилактике ВТЭО у пациентов с высоким риском тромбообразования: 1) при массе тела до 70 кг 0,4 мл один раз в сутки; 2) при массе тела 70 кг и более 0,6 мл один раз в сутки; 3) для пожилых пациентов целесообразно снижение дозы до 0,3 мл.  2. При ортопедических вмешательствах: 1) При массе тела до 50 кг 0,2 мл за 12 часов до и через 12 часов после операции, далее один раз в сутки до 3-го дня после операции; с 4-го дня после операции 0,3 мл один раз в сутки;  2) При массе тела до 50-69 кг 0,3 мл за 12 часов до и через 12 часов после операции, далее один раз в сутки до 3-го дня после операции; с 4-го дня после операции 0,4 мл один раз в сутки.  3) При массе тела до 70 кг и более 0,4 мл за 12 часов до и через 12 часов после операции, далее один раз в сутки до 3-



	го дня после операции; с 4-го дня после операции 0,6 мл один раз в сутки.
Эноксапарин натрия**	Подкожно 40 мг один раз в сутки При вмешательствах за 12 часов до и через 12 часов после операции, далее один раз в сутки в течение послеоперационного периода
Парнапарин натрия**	Подкожно 0,4 мл (4250 анти-Ха МЕ) один раз в сутки При вмешательствах за 12 часов до и через 12 часов после операции, затем один раз в сутки в течение послеоперационного периода

**Приложение А3.6 Факторы риска кровотечения у детей от 6 месяцев до 18 лет**

<b>Фармакопрофилактика ВТЭО НЕ РЕКОМЕНДУЕТСЯ (абсолютные противопоказания)</b>	<b>Относительные противопоказания к фармакопрофилактике ВТЭО</b>
<ul style="list-style-type: none"> <li>• Внутричерепное кровоизлияние</li> <li>• Ишемия головного мозга/острый инсульт</li> <li>• Активное кровотечение</li> <li>• Недавняя тромболитическая терапия (&lt;24 часов)</li> </ul>	<ul style="list-style-type: none"> <li>• Внутричерепное образование</li> <li>• Недавняя люмбальная пункция (&lt;24 часов назад)</li> <li>• Коагулопатия</li> <li>• Нейрохирургическая процедура</li> <li>• Перелом таза в течение последних 48 часов</li> <li>• Неконтролируемая гипертония</li> <li>• Недавний прием аспирина или антиагрегантов (&lt;5-7 дней назад)</li> </ul>

**Примечания:**

1. Если пациент соответствует хотя бы одному из критериев «НЕ рекомендуется», избегайте фармакопрофилактики, так как риск перевешивает пользу.
2. Если у пациента есть хотя бы один критерий относительных противопоказаний, рассмотрите возможность отказа от фармакопрофилактики.
3. Рассмотрите возможность консультации с гематологом, если пациент высокого риска ВТЭО с высоким риском кровотечения [123].
4. Неконтролируемая гипертония определяется как систолическое или диастолическое артериальное давление выше 95-го перцентиля по возрасту, росту и полу [124].
5. Коагулопатия определяется как МНО > 1,5, АЧТВ > 44 с, фибриноген < 100 г/дл или тромбоциты <50 000/мкл.

### **Приложение А3.7 Факторы риска ВТЭО у детей от 6 месяцев до 18 лет**

<b>Острые состояния</b> <ul style="list-style-type: none"><li>• Снижение подвижности более 72 часов</li><li>• Устройство центрального венозного доступа</li><li>• Активная инфекция</li><li>• Серьезная травма или ожог</li><li>• Обширное оперативное вмешательство</li><li>• Беременность</li><li>• Критически болен</li></ul>
<b>Хронические заболевания</b> <ul style="list-style-type: none"><li>• Аутоиммунные нарушения, связанные с тромбозом</li><li>• Тромбофильное состояние</li><li>• Активное злокачественное новообразование</li><li>• Активное воспалительное состояние</li><li>• Курение</li><li>• Эстрогенная терапия</li><li>• Ожирение</li></ul>
<b>Анамнестические факторы</b> <ul style="list-style-type: none"><li>• Аспарагиназа в течение предыдущих 30 дней</li><li>• Недавняя операция в течение последних 30 дней</li><li>• История тромбоза</li><li>• Семейный анамнез ВТЭО у родственника 1-й степени родства &lt; 40 лет на момент образования тромба</li></ul>

#### **Примечания:**

- Снижением подвижности по сравнению с исходным уровнем или не может участвовать в лечебной физкультуре.
- Устройство центрального венозного доступа определяется как нетуннельный катетер, туннельный катетер, или центральный венозный катетер.
- Под обширным ожогом понимается ожог более 50% поверхности тела.
- К обширным хирургическим вмешательствам относятся операции продолжительностью более 45 минут.
- Критически больные определяются как пациенты, находящиеся в отделении интенсивной терапии или отделении интенсивной терапии (инотропная поддержка, с механической вентиляцией).
- Тромбофильные состояния включают дефекты антитромбина, дефицит протеина С или S, фактор V Лейдена, или мутация гена протромбина.
- Активное злокачественное новообразование определяется как получение химиотерапии/лучевой терапии в течение предшествующих 6 месяцев.

- Активное воспалительное заболевание включает болезнь Кавасаки, воспалительное заболевание кишечника, системная красная волчанка или нефротический синдром.
- Терапия эстрогенами включает пероральные контрацептивы или заместительную терапию эстрогенами или в течение последних 2 недель.
- Ожирение определяется как ИМТ выше 95-го перцентиля для данного возраста.

**Ключ:**

**Низкий риск ВТЭО:**

- Нет измененной подвижности и факторов риска 0-1

**Умеренный риск ВТЭО:**

- Отсутствие нарушений подвижности и наличие 2-3 факторов риска
- Изменение подвижности и 0-1 других факторов риска

**Высокий риск ВТЭО:**

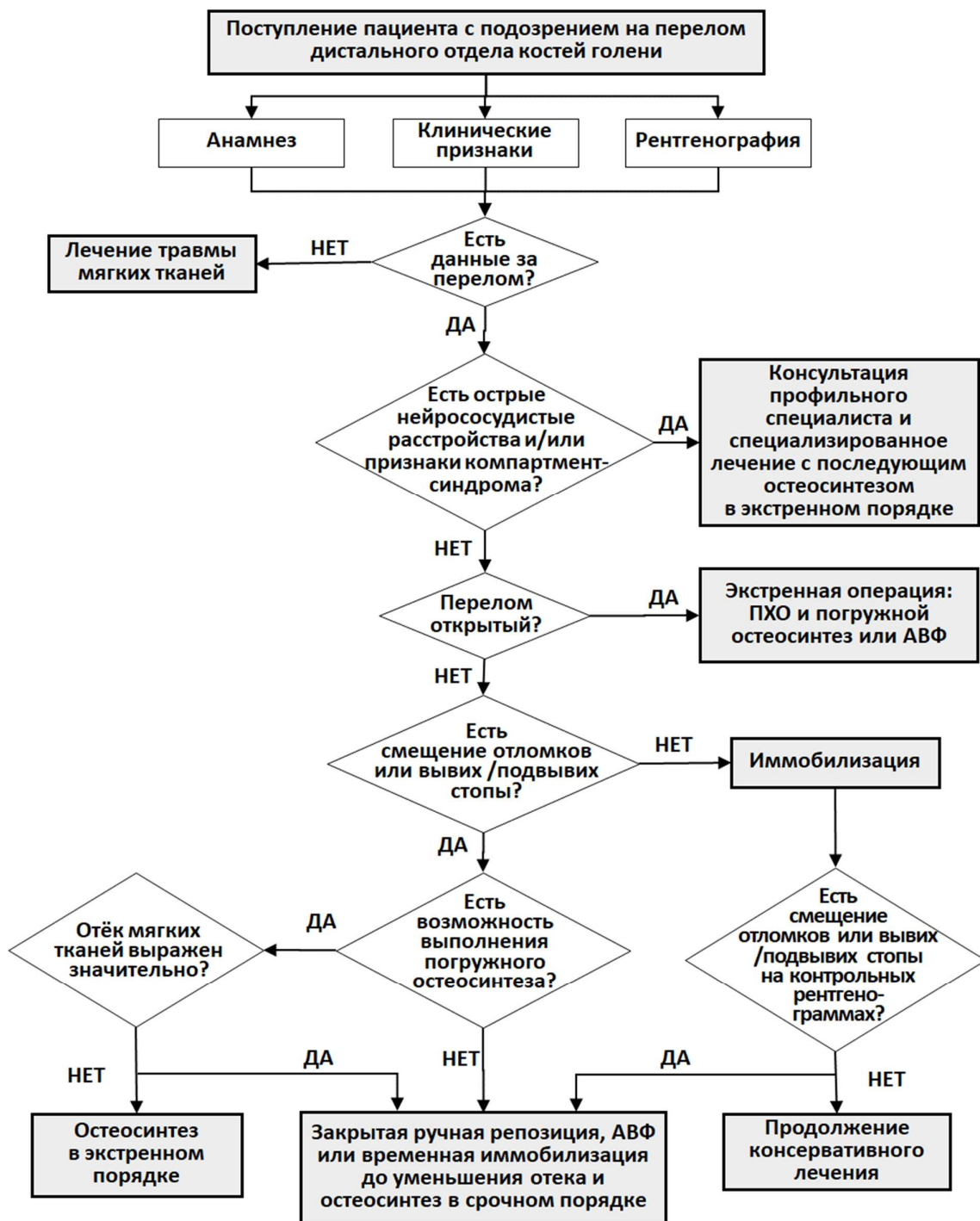
- Отсутствие нарушений подвижности и  $\geq 4$  факторов риска
- Изменение подвижности и  $\geq 2$  других факторов риска

**Рекомендация по тромбопрофилактике**

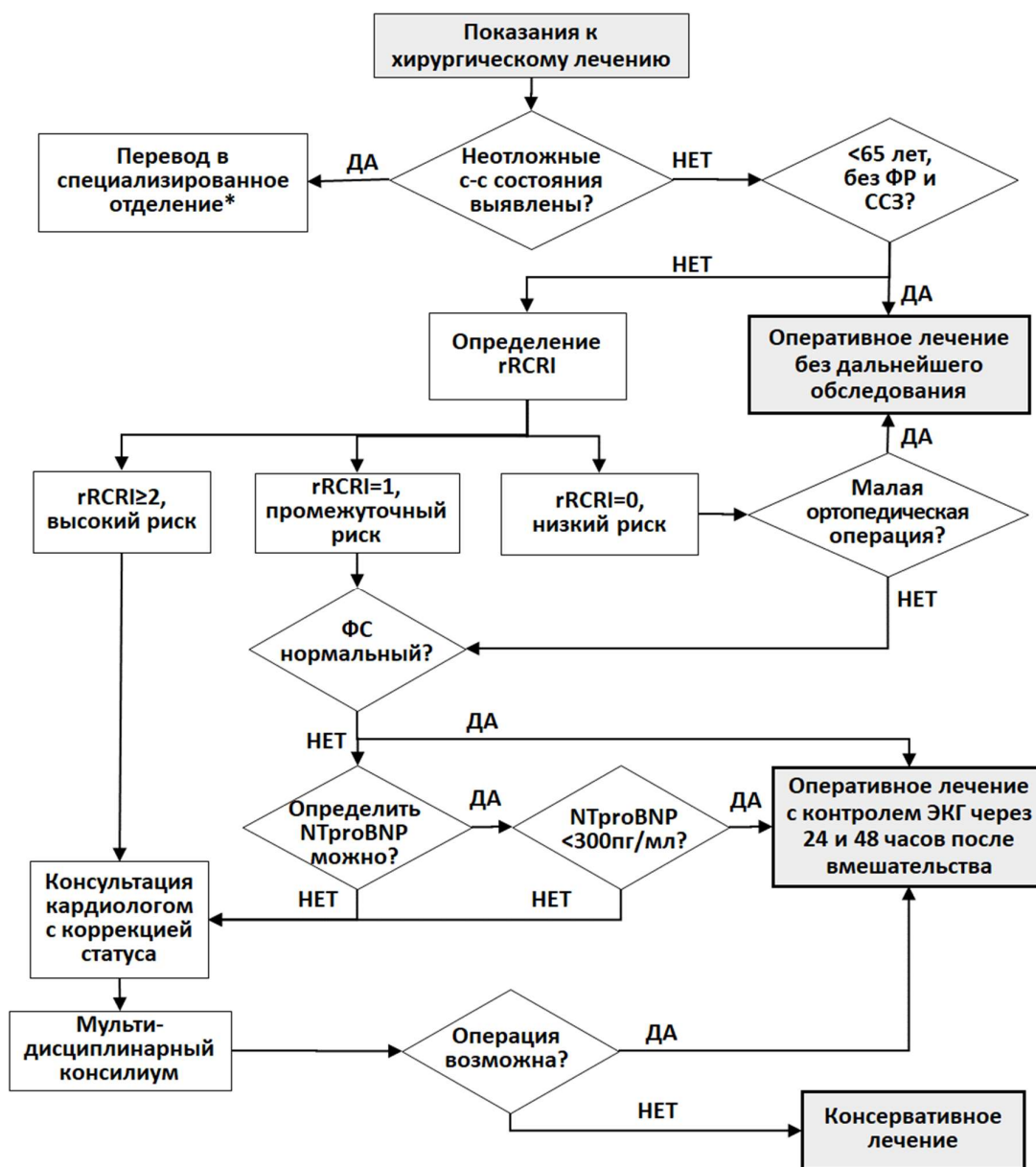
Уровень риска ВТЭО	Тактика тромбопрофилактики
Низкий риск ВТЭО	<ul style="list-style-type: none"> <li>• Ранняя активизация</li> <li>• Нет необходимости в профилактике</li> </ul>
Умеренный риск ВТЭО Высокий риск ВТЭО и высокий риск кровотечения	<ul style="list-style-type: none"> <li>• Ранняя активизация</li> <li>• Механическая профилактика</li> </ul>
Высокий риск ВТЭО и низкий риск кровотечения	<ul style="list-style-type: none"> <li>• Ранняя активизация</li> <li>• Механическая и фармакологическая профилактика</li> </ul>

## Приложение Б. Алгоритмы действий врача

### Приложение Б1. Алгоритмы действий врача при поступлении пациента с подозрением на перелом дистального отдела голени



## Приложение Б2. Оценка сердечно-сосудистого риска операции



### Примечания и сокращения:

**ФР** – факторы риска сердечно-сосудистых заболеваний (артериальная гипертензия, курение, дислипидемия (повышение общего холестерина  $>4,9$  ммоль/л и/или холестерина ЛПНП  $>3$  ммоль/л и/или холестерина ЛПВП у мужчин  $<1,0$  ммоль/л, у женщин  $<1,2$  ммоль/л и/или триглицеридов  $>1,7$  ммоль/л), сахарный диабет, семейный анамнез сердечно-сосудистых заболеваний в молодом возрасте ( $<55$  лет для мужчин и  $<65$  лет для женщин);

**ССЗ** – сердечно-сосудистые заболевания (ишемическая болезнь сердца, цереброваскулярная болезнь, периферический атеросклероз, хроническая сердечная недостаточность, легочная гипертензия, клапанные пороки сердца, кардиомиопатии);

**rRCRI** - реконструированный индекс RCRI (См. Приложение 15.2);

**ФС** – функциональный статус (способность пациента до получения травмы подниматься самостоятельно на 2 лестничных пролета без остановки).

\*- региональный сосудистый центр или специализированное кардиологическое отделение.

## Приложение В. Информация для пациента

Переломы лодыжек являются травмой, нуждающейся в специализированном лечении в условиях отделения травматологии (в случае наличия показаний к оперативному лечению) или травматологического пункта. Консервативное лечение подобных травм возможно только при переломах без смещения отломков. Этот вид лечения предусматривает иммобилизацию гипсовой повязкой или её аналогами. Его главным недостатком является увеличение продолжительности лечения и необходимость длительной реабилитации, так как результатом иммобилизации является контрактура коленного и голеностопного суставов. Оперативное лечение показано при всех переломах со смещением отломков. Для лечения переломов лодыжек могут быть использованы пластины различной конфигурации, винты, интрамедуллярные штифты, а также аппараты наружной фиксации в различных комплектациях. Лечение может быть одноэтапным (при изолированных закрытых переломах и удовлетворительном состоянии мягких тканей) и двухэтапным, когда сначала перелом временно фиксируется наружным фиксатором с последующим переходом на внутреннюю фиксацию (при множественных и сочетанных повреждениях, тяжёлых открытых переломах, значительной травме мягких тканей). Переломы лодыжек в большинстве случаев являются внутрисуставными переломами, которые требуют полного восстановления анатомии суставной поверхности. С этой целью обычно приходится выполнять вскрытие зоны перелома и сопоставлять отломки под контролем глаза. Во всех случаях необходимо стремиться к выполнению стабильного остеосинтеза, который не предполагает дополнительную внешнюю иммобилизацию после операции. Это даёт возможность приступить к раннему реабилитационному лечению.

Реабилитационное лечение следует начинать непосредственно после операции. Оно заключается в пассивных и активных движениях в суставах нижней конечности, физиотерапевтических процедурах и упражнениях, направленных на нормализацию трофики повреждённых мягких тканей и кости. Сроки разрешения нагрузки на конечность могут отличаться в зависимости от характера перелома и способа его фиксации. После остеосинтеза переломов пластинами нагрузка разрешается не ранее 4 – 6 недель после операции.

## **Приложение Г1-ГН. Шкалы оценки, вопросники и другие оценочные инструменты состояния пациента, приведенные в клинических рекомендациях**

### **Приложение Г1. Шкала индивидуальной оценки риска развития венозных тромбоэмболических осложнений по Каприни (Caprini J.)**

Название на русском языке: Шкала индивидуальной оценки риска развития венозных тромбоэмболических осложнений по Каприни

Оригинальное название: Caprini Score for Venous Thromboembolism

Источник: Лобастов К.В., Баринов В.Е., Счастливцев И.В., Лаберко Л.А. Шкала Caprini как инструмент для индивидуальной стратификации риска развития послеоперационных венозных тромбоэмболий в группе высокого риска. Хирургия. Журнал им. Н.И. Пирогова. 2014; (12):16-23.

Тип: шкала

Назначение: оценка степени риска венозных тромбоэмболий

#### **Содержание (шаблон):**

##### **1 балл**

Возраст 41—60 лет

Отек нижних конечностей

Варикозные вены

Индекс массы тела более 25 кг/м<sup>2</sup>

Малое хирургическое вмешательство

Сепсис (давностью до 1 мес)

Серьезное заболевание легких (в том числе пневмония давностью до 1 мес)

Прием оральных контрацептивов, гормонозаместительная терапия

Беременность и послеродовой период (до 1 мес)

В анамнезе: необъяснимые мертворождения, выкидыши ( $\geq 3$ ),

преждевременные роды с токсикозом или задержка внутриутробного развития

Острый инфаркт миокарда

Хроническая сердечная недостаточность (давностью до 1 мес)

Постельный режим у нехирургического пациента

Воспалительные заболевания толстой кишки в анамнезе

Большое хирургическое вмешательство давностью до 1 мес в анамнезе

Хроническая обструктивная болезнь легких

##### **2 балла**

Возраст 61—74 года

Артроскопическая хирургия

Злокачественное новообразование 105

Лапароскопическое вмешательство (длительностью более 45 мин)

Постельный режим более 72 ч

Иммобилизация конечности (давностью до 1 мес)

Катетеризация центральных вен

Большое хирургическое вмешательство (длительностью более 45 мин)

**3 балла**

Возраст старше 75 лет

Личный анамнез ВТЭО

Семейный анамнез ВТЭО

Мутация типа Лейден

Мутация протромбина 20210А

Гипергомоцистеинемия

Гепарининдуцированная тромбоцитопения

Повышенный уровень антител к кардиолипину

Волчаночный антикоагулянт

**5 баллов**

Инсульт (давностью до 1 мес.)

Множественная травма (давностью до 1 мес.)

Эндопротезирование крупных суставов

Перелом костей бедра и голени (давностью до 1 мес.)

Травма спинного мозга/паралич (давностью до 1 мес.)

**Ключ:** В зависимости от суммы баллов, полученной при сборе анамнеза и обследовании пациента, его относят к той или иной группе риска:

- низкий риск: 0 - 1 балл;
- умеренный риск: 2 балла;
- высокий риск: 3 - 4 балла;
- очень высокий риск: 5 баллов и более



## **Приложение Г2. Реконструированный индекс кардиального риска rRCRI**

**Название на русском языке:** Реконструированный индекс кардиального риска при внесердечных хирургических вмешательствах

**Оригинальное название:** Reconstructed Revised Cardiac Risk Index (rRCRI)

**Источник:** Davis C., Tait G., Carroll J. et al. The Revised Cardiac Risk Index in the new millennium: a single-centre prospective cohort re-evaluation of the original variables in 9,519 consecutive elective surgical patients. Can. J. Anaesth. 2013; 60(9): 855-863.

**Тип:** шкала

**Назначение:** прогнозирование риска периоперационных кардиологических осложнений при некардиологических операциях: инфаркта миокарда, отека легких, фибрилляции желудочков или остановки сердца, развития полной АВ-блокады.

**Содержание:**

1. Операции с высоким риском осложнений (внутриторакальная или внутри-абдоминальная хирургия или сосудистая хирургия выше паха) - 1 балл.
2. Ишемическая болезнь сердца (инфаркт миокарда, положительный нагрузочный тест, стенокардия, прием нитроглицерина, патологический Q зубец на ЭКГ) - 1 балл.
3. Сердечная недостаточность (анамнез сердечной недостаточности, отека легких, пароксизмальной ночной одышки, двусторонние хрипы в легких, ритм галопа, застой в легких по данным рентгенографии) - 1 балл.
4. ТИА/Инсульт - 1 балл.
5. Клиренс креатинина <30 мл/мин - 1 балл

**Оценка:**

- сумма баллов равна 0 – низкий риск сердечно-сосудистых осложнений;
- сумма баллов равна 1 – средний риск сердечно-сосудистых осложнений;
- сумма баллов 2 и более – высокий риск сердечно-сосудистых осложнений.

**Пояснения:**

Индекс RCRI был разработан в 1977 г. [118] для прогнозирования риска развития периоперационных кардиологических осложнений при внесердечных операциях. Прошел валидацию в исследовании Lee [119], в 2013 г. [120] был пересмотрен и повторно валидизирован на основании клинических факторов риска (вместо признака «уровень креатинина >176,8 мкмоль/л» в шкале использован признак «клиренс креатинина <30 мл/мин»; изъят клинический признак «сахарный диабет на инсулинотерапии»), поэтому он называется реконструированным индексом. Включает 5 показателей, каждому из которых присваивается 1 балл. Именно такой вариант индекса рекомендован Российским кардиологическим обществом [34].