

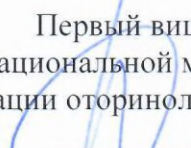


УТВЕРЖДАЮ

Президент
Национальной медицинской
ассоциации оториноларингологов
 Ю.К. Янов



УТВЕРЖДАЮ

Первый вице-президент
Национальной медицинской
ассоциации оториноларингологов
 Н.А. Дайхес

Клинические рекомендации

Наружные отиты

Кодирование по Международной статистической классификации болезней и проблем, связанных со здоровьем: Н60.0, Н60.1, Н60.2, Н60.3, Н60.4, Н60.5, Н60.8, Н60.9, Н61.0, Н61.8, Н61.9, Н62.0, Н62.1, Н62.3, Н62.4, Н 62.8

Возрастная группа: взрослые

Год утверждения: 2024

Разработчик клинической рекомендации:

- Национальная медицинская ассоциация оториноларингологов

Оглавление

Список сокращений.....	4
1. Краткая информация по заболеванию или состоянию (группе заболеваний или состояний).	6
1.1 Определение заболевания или состояния (группы заболеваний или состояний)	6
1.2 Этиология и патогенез заболевания или состояния группы заболеваний или состояний).....	6
1.3 Эпидемиология заболевания или состояния (группы заболеваний или состояний)	6
1.4 Особенности кодирования заболевания или состояния (группы заболеваний или состояний) по Международной статистической классификации болезней и проблем, связанных со здоровьем.....	7
1.5 Классификация заболевания или состояния (группы заболеваний или состояний)	9
1.6 Клиническая картина заболевания или состояния (группы заболеваний или состояний)	9
2. Диагностика заболевания или состояния (группы заболеваний или состояний), медицинские показания и противопоказания к применению методов диагностики.....	10
2.1 Жалобы и анамнез	10
2.2 Физикальное обследование.....	10
2.3 Лабораторные диагностические исследования	10
2.4 Инструментальные диагностические исследования	11
2.5 Иные диагностические исследования.....	12
3. Лечение, включая медикаментозную и немедикаментозную терапии, диетотерапию, обезболивание, медицинские показания и противопоказания к применению методов лечения	13
3.1 Консервативное лечение.....	13
3.2 Хирургическое лечение	16
3.3 Иное лечение.....	16
4. Медицинская реабилитация санаторно-курортное лечение, медицинские показания и противопоказания к применению методов реабилитации, в том числе основанных на использовании природных лечебных факторов	17
5. Профилактика и диспансерное наблюдение, медицинские показания и противопоказания к применению методов профилактики.....	17

6. Организация оказания медицинской помощи	17
7. Дополнительная информация (в том числе факторы, влияющие на исход заболевания или состояния)	17
Критерии оценки качества медицинской помощи	18
Список литературы.....	19
Приложение А2. Методология разработки клинических рекомендаций	23
Приложение А3. Справочные материалы, включая соответствие показаний к применению и противопоказаний, способов применения и доз лекарственных препаратов инструкции по применению лекарственного препарата.....	26
Приложение Б. Алгоритмы действий врача	27
Приложение В. Информация для пациента	27
Приложение Г1 – ГN. Шкалы оценки, вопросники и другие оценочные инструменты состояния пациента, приведённые в клинических рекомендациях	28

Список сокращений

ЗНО – злокачественный наружный отит

МКБ10 – международная классификация 10 пересмотра

НО – наружный отит

НСП – наружный слуховой проход

Термины и определения

Наружный отит (НО) – это заболевание, характеризующееся воспалительными изменениями в структурах ушной раковины, наружного слухового прохода и эпидермального слоя барабанной перепонки.

1. Краткая информация по заболеванию или состоянию (группе заболеваний или состояний).

1.1 Определение заболевания или состояния (группы заболеваний или состояний)

Наружный отит (НО) – это заболевание, характеризующееся воспалительными изменениями в структурах ушной раковины, наружного слухового прохода и эпидермального слоя барабанной перепонки.

1.2 Этиология и патогенез заболевания или состояния (группы заболеваний или состояний)

Развитию воспалительного процесса в наружном ухе предшествует нарушение целостности кожного покрова, которое может быть вызвано многими причинами – травматическим повреждением, длительным пребыванием во влажной среде, изменениями кожи на фоне нарушения обмена веществ, сахарного диабета, дерматитов, экзематозных процессов. Предрасполагают к возникновению наружного отита анатомические особенности строения наружного уха (узкий наружный слуховой проход, наличие экзостозов), ношение слухового аппарата, попадание воды в уши, недостаточность образования и изменение состава ушной серы, нарушение местного и общего иммунного статуса, лучевое воздействие.

По данным литературы воспалительные заболевания наружного уха в 60-98% имеют бактериальную природу. Микробный пейзаж при наружном отите с течением времени претерпел изменения. Если ранее в 70-90% клинических случаев высеивали *Staphylococcus aureus*, а *Pseudomonas aeruginosa* присутствовала в 10-20% наблюдений, то в последнее время роль синегнойной палочки выросла в среднем до 78%, тогда как золотистый стафилококк встречается только в 9-27% случаев. Реже при воспалительных заболеваниях наружного уха определяются и *Staphylococcus epidermidis*, *Streptococcus pyogenes*, *Streptococcus pneumoniae*, *Enterococcus*, *Escherichia coli*, *Proteus*, *Klebsiella pneumoniae*, *Mycoplasma pneumoniae*, анаэробы и другие микроорганизмы. Кроме бактериальной флоры, существенную роль в развитии наружного отита играют патогенные грибы. В ряде случаев в роли этиотропного фактора выступают бактериальные или бактериально-грибковые ассоциации [1, 2].

1.3 Эпидемиология заболевания или состояния (группы заболеваний или состояний)

Распространённость воспалительных заболеваний наружного уха составляет от 17 до 30% среди всех заболеваний уха. Способствуют росту данной патологии ухудшение экологической обстановки, нарастание уровня резистентности флоры, увеличение числа лиц с нарушениями обмена веществ, иммунного статуса, в том числе и аллергопатологии, нерациональное лечение острой воспалительной патологии, несвоевременное обращение к врачу-оториноларингологу и ряд других моментов.

НО является достаточно распространенным заболеванием, однако его эпидемиология еще недостаточно изучена, в том числе и в связи с различным обозначением одного и того же вида патологического процесса. Воспалительные заболевания наружного уха встречаются во всех странах и регионах земного шара, но наиболее часто наблюдаются в жарких и влажных климатических районах. В теплое время года отмечается увеличение заболеваемости. В среднем, каждый 10-й человек на протяжении жизни минимум один раз переносит данное заболевание, а 3-5% населения страдают хронической формой НО. Острым НО в среднем ежегодно заболевают 0,4% населения. Болезнь наиболее распространена среди людей, длительно находящихся в условиях повышенной влажности.

НО встречается во всех возрастных группах, наибольшая распространенность отмечается в старшем детском и молодом возрасте, затем несколько нарастает после 65 лет. Частота встречаемости воспалительных заболеваний наружного и среднего уха у мужчин и женщин примерно одинакова. Расовых различий в эпидемиологии НО не выявлено [2].

1.4 Особенности кодирования заболевания или состояния (группы заболеваний или состояний) по Международной статистической классификации болезней и проблем, связанных со здоровьем

H60.0 – Абсцесс наружного уха

(Нарыв ушной раковины или наружного слухового прохода

Карбункул ушной раковины или наружного слухового прохода

Фурункул ушной раковины или наружного слухового прохода);

H60.1 – Целлюлит наружного уха

(Целлюлит: - ушной раковины;

- наружного слухового прохода);

H60.2 – Злокачественный НО;

H60.3 – Другие инфекционные НО

(Наружный отит:

- Диффузный
- Геморрагический

Ухо пловца;

H60.4 – Холестеатома наружного уха

(Закупоривающий кератоз наружного уха (канала));

H60.5 – Острый НО неинфекционный

(Острый наружный отит:

- БДУ
- актиничный
- химический
- контактный
- экзематозный

- реактивный);

H60.8 – Другие НО

Хронический наружный отит БДУ;

H60.9 –НО неуточненный;

H61.0 – Перихондрит наружного уха

(Узелковый хондродерматит основного завитка

Перихондрит:

- наружного уха
- ушной раковины);

H 61.8 – Другие уточненные болезни наружного уха

H61.9 – Болезнь наружного уха неуточненная;

H62.0 – НО при бактериальных болезнях, классифицированных в других рубриках
(Наружный отит при рожистом воспалении ([A46](#)));

H62.1 – НО при вирусных болезнях, классифицированных в других рубриках
(Наружный отит при:

- герпесвирусной [herpes simplex] инфекции ([B00.1](#));
- опоясывающем лишае ([B02.8](#)));

H62.3 – НО при других инфекционных и паразитарных болезнях, классифицированных в других рубриках;

H62.4 – НО при других болезнях, классифицированных в других рубриках

H62.8 – Другие поражения наружного уха при болезнях, классифицированных в других рубриках.

1.5 Классификация заболевания или состояния (группы заболеваний или состояний)

Наиболее часто в оториноларингологии выделяют острую и хроническую (продолжительность более 6-12 недель) формы НО.

Разновидность заболевания определяется локализацией и характером воспалительного процесса. Среди нозологических форм различают диффузный (экзема, дерматит, рожистое воспаление, герпес, перихондрит, хондроперихондрит, злокачественный НО и ряд других видов) и ограниченный НО (фурункул, абсцесс) [3].

1.6 Клиническая картина заболевания или состояния (группы заболеваний или состояний)

При осмотре всегда выявляют изменение кожи ушной раковины и/или наружного слухового прохода. Возможны изменения со стороны барабанной перепонки.

Клиническая картина НО будет различаться в зависимости от формы и стадии заболевания. Так при ограниченном НО (фурункуле наружного слухового прохода) в стадии инфильтрации ведущей жалобой будет дискомфорт в ухе, усиливающийся при манипуляциях в наружном слуховом проходе, а при переходе в стадию абсцедирования ведущей жалобой становится боль. При диффузном НО, помимо боли и выделений из уха, возможно ухудшение слуха.

При экзематозной форме НО на коже присутствуют желтовато-розовые, либо розовые эритематозные очаги с небольшой инфильтрацией, покрытые желтоватыми чешуйками. Больные жалуются на зуд, иногда весьма интенсивный, который может предшествовать местным проявлениям. Возможно появление микровезикул и экссудативных папул, на месте вскрытия которых образуются точечные эрозии, из которых выделяется экссудат, образуя участки мокнутия с мацерированным и слущенным эпителием. Вследствие волнообразного развития воспалительного процесса все элементы (эритема, папулы, везикулы, эрозии, чешуйки, корки, эскориации) могут проявляться одновременно.

При герпетическом поражении кожи ушной раковины и НСП развиваются эритема, пузырьки, корочки, изредка наблюдают отёчность, появление папул и геморрагию. За 1-2 суток до появления сыпи пациенты ощущают жжение, зуд, покалывание в местах, где в дальнейшем появится сыпь. Характерная чёткая стадийность. Процесс воспаления кожи разрешается за 10-14 дней. Под влиянием различных эндо-и экзогенных факторов заболевание может рецидивировать. В случае присоединения вторичной инфекции рецидив продолжается до 3-4 недель.

2. Диагностика заболевания или состояния (группы заболеваний или состояний), медицинские показания и противопоказания к применению методов диагностики

Критерии установления заболевания, состояния: наличие характерных жалоб и клинической картины заболевания. Возможно подтверждение лабораторными и другими методами.

2.1 Жалобы и анамнез

Основной жалобой при НО является дискомфорт и боль в ухе, в ряде случаев усиливающиеся при пальпации и жевании. При выраженном воспалительном процессе в ухе возможна иррадиация боли в глаз, зубы, глотку. Снижение остроты слуха характерно в случае полной obturации наружного слухового прохода воспалительно-измененными тканями или патологическим отделяемым. В ряде клинических случаев отмечают зуд и/или отделяемое из уха.

Системные проявления:

- лихорадка (в подавляющем большинстве случаев субфебрильная температура тела);
- ухудшение самочувствия (явления инфекционного токсикоза).

2.2 Физикальное обследование

Местные проявления:

- гиперемия, отек, инфильтрация, лихенификация и другие изменения кожи наружного слухового прохода, в некоторых случаях – ушной раковины и поверхностного слоя барабанной перепонки;
- патологическое отделяемое в наружном слуховом проходе;
- при ограниченных формах – наличие абсцессов и инфильтратов в наружном слуховом проходе, других отделах наружного уха;
- явления регионарного лимфаденита (увеличение, уплотнение, болезненность околоушных, передне- и заднешейных лимфатических узлов). [12, 13, 14]

2.3 Лабораторные диагностические исследования

Рекомендуется микробиологическое (культуральное) исследование гнойного отделяемого на аэробные и факультативно-анаэробные микроорганизмы, микроскопическое исследование отделяемого из ушей на грибы (дрожжевые и мицелиальные), микробиологическое (культуральное) исследование отделяемого из ушей на дрожжевые грибы, микробиологическое (культуральное) исследование отделяемого из

ушей на мицелиальные грибы, цитологическое исследование микропрепарата тканей уха и биопсия новообразования наружного уха. [14, 15]

Уровень убедительности рекомендаций С (уровень достоверности доказательств – 5)

Комментарии: условия отбора проб материала для микробиологического исследования:

- до начала антимикробной терапии;
- под контролем отоскопии;
- материал получают из просвета или со стенок наружного слухового прохода тампоном, диаметром до 0,3 см, не контактируя с дистальными отделами наружного слухового прохода уха.

Рекомендовано при злокачественной форме НО выполнение анализа крови биохимического общетерапевтического для определения уровня глюкозы в крови и выявления сахарного диабета [34].

Уровень убедительности рекомендаций С (уровень достоверности доказательств – 5)

Комментарии: Несмотря на то, что частота встречаемости ЗНО среди всех воспалительных заболеваний наружного уха составляет менее 1%, при этом в 90-100% случаев ЗНО сочетается с сахарным диабетом [34].

2.4 Инструментальные диагностические исследования

Рекомендовано для исключения отрой нейросенсорной (сенсоневральной) тугоухости функциональные исследования органа слуха (аудиометрия – всем, кто предъявляет жалобы на снижение слуха после купирования воспаления). [15] **Уровень убедительности рекомендаций С (уровень достоверности доказательств – 5)**

Комментарии: При неосложнённых формах НО и процессов, не распространяющихся на среднее и внутреннее ухо, может иметь место кондуктивная тугоухость;

Рекомендовано проведение лучевых (компьютерная томография) и также МРТ пациентам с осложненной формой НО (формирование костных секвестров, абсцессов) для уточнения распространённости процесса. [29, 30]

Уровень убедительности рекомендаций С (уровень достоверности доказательств – 5)

Комментарии: деструктивные изменения височной кости и основания черепа (за исключением злокачественного НО) не характерны.

При неосложнённых формах НО необходимости в лучевой диагностике нет [2].

2.5 Иные диагностические исследования

Рекомендовано при поражении наружного уха на фоне системных, в том числе инфекционных заболеваний, консультация соответствующего врача-специалиста и дополнительное обследование [12, 14, 15].

Уровень убедительности рекомендаций С (уровень достоверности доказательств – 5)

Комментарии: Очень важно провести дифференциальную диагностику НО с его злокачественной формой. Для зО характерно наличие ряда признаков, к которым относятся:

- боль в области уха, а также головная боль на стороне поражения;
- отечность стенок наружного слухового прохода;
- наличие отделяемого из уха;
- грануляции в слуховом проходе;
- микроабсцессы в области наружного уха и основания черепа;
- наличие очага воспаления по данным сцинтиграфии;
- отсутствие положительного эффекта от консервативной терапии более одной недели;
- наличие синегнойной палочки по результатам бактериологического исследования.

Дополнительными критериями являются:

- сахарный диабет [16, 17];
- нейропатии черепно-мозговых нервов [18];
- истощение;
- пожилой возраст [19].

Для постановки диагноза «злокачественный наружный отит» необходимо наличие всех основных критериев. При невозможности выполнить сцинтиграфию рекомендуется проведение местного консервативного лечения в течение 1-3 недель. Отсутствие положительной динамики также свидетельствует в пользу злокачественного НО [1, 4, 13].

3. Лечение, включая медикаментозную и немедикаментозную терапии, диетотерапию, обезболивание, медицинские показания и противопоказания к применению методов лечения

3.1 Консервативное лечение

- Всем пациентам рекомендуется исключение предрасполагающих факторов, адекватное обезболивание, регулярный туалет наружного слухового прохода как общепринятые принципы лечения пациентов с бактериальным диффузным НО[15].

Уровень убедительности рекомендаций С (уровень достоверности доказательств – 5)

- Рекомендуется местная терапия НО всем пациентам с неосложнённой формой наружного отита.[14]

Уровень убедительности рекомендаций А (уровень достоверности доказательств – 1)

Комментарии: Преимуществами местной терапии НО являются непосредственное воздействие и создание оптимальной концентрации препарата в очаге воспаления, практическое отсутствие системного действия за счет низкой абсорбции лекарственного средства, меньший риск селекции резистентных штаммов микрофлоры [5, 7]. Резистентность микроорганизмов, возможное наличие грибковой флоры требует проведения микробиологического исследования с последующим подбором терапии соответственно спектру инфекционных агентов и их чувствительности. Учитывая спектр основных возбудителей острого диффузного НО, применяемые лекарственные средства должны быть эффективны в отношении золотистого стафилококка и синегнойной палочки. Эффективность проводимой терапии оценивается в сроки 48-72 часов. Персистирование симптомов требует уточнения диагноза, исключения атопического, контактного дерматита, проявлений псориаза или экземы [5, 7, 11, 12, 13, 14].

- Всем пациентам со всеми формами НО рекомендуется применение различных антисептиков ((Бензилдиметил[3-(миристоиламино)пропил]аммоний хлорид моногидрат) D08AJ Четвертичные аммониевые соединения (АТХ), Йод+[Калия йодид+Поливиниловый спирт] (АТХ D08AG03 Йод) и/или противомикробных препаратов (фторхинолоны, аминогликозиды, противогрибковые препараты) [5, 9, 10, 13, 14].

Уровень убедительности рекомендаций С (уровень достоверности доказательств – 5)

Комментарии: *Используются как монопрепараты, так и комбинированные – сочетания различных противомикробных препаратов(S02AA) и противогрибковых препаратов, с добавлением кортикостероидов и местных анестетиков. По данным ряда авторов, проведенный мета-анализ сравнительных исследований различных топических препаратов для лечения острого НО не выявил статистически достоверной разницы в эффективности лечения при сравнении антисептических и дезинфицирующих средств, и антибиотиков, фторхинолонов и аминогликозидов, комбинации кортикостероидов с антибиотиком и кортикостероидов в качестве монотерапии. Вне зависимости от действующего вещества при проведении местного лечения у 65%-95% пациентов излечение наступало на 7-10 сутки от начала заболевания [1,5, 7, 12, 13, 14].*

- Рекомендуется применение фторхинолонов (в виде капель ушных) в качестве препаратов первого выбора всем пациентам с бактериальным НО [14, 33].

Уровень убедительности рекомендаций А (уровень достоверности доказательств – 1)

Комментарии: *Фторхинолоны относятся к малотоксичным препаратам, не оказывают ототоксического, гепатотоксического, нефротоксического, мутагенного и канцерогенного действия, отрицательного влияния на кроветворную систему и на репродуктивную функцию. Для данной группы противомикробных препаратов характерно высокое соотношение эффективности и безопасности. Эффективность и безопасность топического использования фторхинолонов в лечении отитов была продемонстрирована в ряде рандомизированных исследований. Топическое применение фторхинолонов более эффективно, чем других антибиотиков; офлоксацин** в настоящее время считается золотым стандартом в терапии хронического гнойного среднего отита. Данные препараты эффективны и в лечении диффузного НО.*

- Всем пациентам рекомендуется применение местных препаратов в виде ушных капель для лечения бактериального НО (табл. 1) [14, 28, 31].

Уровень убедительности рекомендаций С (уровень достоверности доказательств – 5)

- Всем пациентам с экзематозной формой наружного отита показана терапия кортикостероидами и противомикробными средствами в комбинации [37] .

Уровень убедительности рекомендаций С (уровень достоверности доказательств – 5)

Не рекомендуется назначение системной антибактериальной терапии в случае неосложненного НО [13, 14].

Уровень убедительности рекомендаций А (уровень достоверности доказательств – 2)

Комментарии: по данным литературы не выявлено статистически достоверной разницы в результатах лечения между двумя группами пациентов, в одной из которых применялось местное лечение в сочетании с системной антибактериальной терапией, в другой пациенты получали местные препараты и плацебо.

- Рекомендуется проведение системной антибиотикотерапии пациентам с постлучевым НО, при наличии сопутствующего сахарного диабета или состояния иммуносупрессии [5, 6].

Уровень убедительности рекомендаций С (уровень достоверности доказательств – 5)

- Рекомендуется длительный (не менее 6 недель) курс системной антибиотикотерапии, включая препараты, обладающие антисинегнойной и антистафилококковой активностью всем пациентам при лечении злокачественного НО[20].

Уровень убедительности рекомендаций С (уровень достоверности доказательств – 5)

- Всем пациентам с хондроперихондритом ушной раковины рекомендуется применение системных антибактериальных препаратов, применение противовоспалительных препаратов для снятия боли и отека [39]

Уровень убедительности рекомендаций С (уровень достоверности доказательств – 5)

Таблица 1 – Капли, применяемые при НО

Препарат	Антибактериальный компонент	Противогрибковый компонент	Противовоспалительный компонент	Местный анестетик	Возрастные ограничения
Лидокаин+Неомицин+Полимиксин В (капли) [28]	Неомицин + полимиксин В	–	–	Лидокаин	1 год
Офлоксацин (капли)** [14]	Офлоксацин	–	–	–	1 год
Беклометазон+Клотримазол+Лидокаин+Хлорамфеникол (капли) [31]	Хлорамфеникол	Клотримазол	беклометазон	Лидокаин	6 лет

Комбинил (капли) [14]	Ципрофлоксацин	—	дексаметазон	—	18 лет
Норфлоксацин (капли) [33]	норфлоксацин	—	—	—	15 лет
Рифамицин (капли)**	рифамицин	—	—	—	нет
Дексаметазон+Неомицин+Полимиксин В (капли) [14]	Неомицин + полимиксин В	—	дексаметазон	—	нет
Фрамицетин+Грамицидин+Дексаметазон [14](капли)	Грамидин + фрамицетин	—	дексаметазон	—	нет

3.2 Хирургическое лечение

При некоторых формах НО (фурункул наружного слухового прохода в стадии абсцедирования, гнойный хондроперихондрит ушной раковины, пролежень кожи наружного слухового прохода, злокачественный (некротический) НО показано проведение хирургического лечения.

- Рекомендуется дренирование абсцессов наружного слухового прохода, пациентам с ограниченным наружным отитом; удаление грануляций наружного слухового прохода, удаление костных и хрящевых секвестров наружного слухового прохода, удаление холестеатомы наружного слухового прохода (объем вмешательства — в пределах зоны патологического процесса. Процедура выполняется при наличии указанных выше показаний всем пациентам со злокачественным наружным отитом). [9, 21, 22].

Уровень убедительности рекомендаций С (уровень достоверности доказательств – 4)

3.3 Иное лечение

- Всем пациентам с наружным отитом рекомендовано в целях повышения эффективности лечения использовать физиотерапевтические методы. [8, 9, 24-26, 35]. **Уровень убедительности рекомендаций С (уровень достоверности доказательств – 5)**

4. Медицинская реабилитация санаторно-курортное лечение, медицинские показания и противопоказания к применению методов реабилитации, в том числе основанных на использовании природных лечебных факторов

Не рекомендована.

5. Профилактика и диспансерное наблюдение, медицинские показания и противопоказания к применению методов профилактики

- Рекомендуется в целях профилактики НО ограничение использования ватных палочек, избыточного туалета наружного слухового прохода и гигиена при использовании берушей, слуховых аппаратов, наушников [1, 5, 12, 13, 14].

Уровень убедительности рекомендаций С (уровень достоверности доказательств – 5)

6. Организация оказания медицинской помощи

Лечение чаще амбулаторное, при злокачественном НО необходимо стационарное лечение.

Показания для госпитализации в медицинскую организацию:

- 1) Некротический НО.

Показания к выписке пациента из медицинской организации:

- 1) Стихание явлений воспаления в наружном слуховом проходе;
- 2) Отсутствие гнойно-септических осложнений.

7. Дополнительная информация (в том числе факторы, влияющие на исход заболевания или состояния)

- Рекомендуется делать повторные посевы из уха до получения микробиологического подтверждения элиминации возбудителя [2, 3, 4, 6]..

Уровень убедительности рекомендаций С (уровень достоверности доказательств – 3)

- Рекомендуется контролировать уровень сахара крови у пациентов с диабетом и нарушением толерантности к глюкозе [16, 17, 27].

Уровень убедительности рекомендаций С (уровень достоверности доказательств – 4)

Критерии оценки качества медицинской помощи

	Критерии качества	Оценка выполнения
1.	микробиологическое (культуральное) исследование гнойного отделяемого на аэробные и факультативно-анаэробные микроорганизмы, и/или микроскопическое исследование отделяемого из ушей на грибы (дрожжевые и мицелиальные), микробиологическое (культуральное) исследование отделяемого из ушей на дрожжевые грибы, и/или микробиологическое (культуральное) исследование отделяемого из ушей на мицелиальные грибы, и/или цитологическое исследование микропрепарата тканей уха и/или биопсия новообразования наружного уха.	Да/нет
2.	Выполнен туалет наружного слухового прохода (при наружном отите)	Да/нет
3.	Выполнен анализ крови биохимический общетерапевтический (глюкоза) (при злокачественной форме)	Да/нет
4.	Выполнена рентгенография височной кости и/или компьютерная томография височной кости (при злокачественном наружном отите)	Да/нет
5.	Проведена антибактериальная и/или противогрибковая терапия местными и/или системными препаратами (в зависимости от медицинских показаний и при отсутствии медицинских противопоказаний)	Да/нет
6.	Отсутствие гнойно-септических осложнений в период госпитализации	Да/нет

Список литературы

1. Rosenfeld R.M., Brown L., Cannon C.R., Dolor R.J., Ganiats T.G., Hannley M., Kokemueller P., Marcy S.M., Roland P.S., Shiffman R.N., Stinnett S.S., Witsell D.L. Clinical practice guideline: acute otitis externa. // Otolaryngol Head Neck Surg. – 2006. - Apr; 134 (4 Suppl): s. 4 – 23.
2. Свистушкин В.М., Овчинников А.Ю., Никифорова Г.Н.. Местная терапия при воспалительных заболеваниях наружного и среднего уха. Современный взгляд на проблему.// Российская оториноларингология. 2005;3: 93-96.
3. Тарасова Г.Д. Наружный отит: обоснование лечения и профилактики // Регулярные выпуски «РМЖ» №5 т 31.03.2017 стр. 346-349.
4. Cohen D., Friedman P. The diagnostic criteria of malignant external otitis. // J.Laryngol. Otol. 1987 Mar;101(3):216-21.
5. Rosenfeld R.M., Schwartz S.R., Cannon C.R., Roland P.S., Simon G.R., Kumar K.A., Huang W.W., Haskell H.W., Robertson P.J. Clinical practice guideline: acute otitis externa. // Otolaryngol Head Neck Surg. 2014 Feb;150(1 Suppl):S1-S24.
6. Yelland M.J. The efficacy of oral cotrimoxazole in the treatment of otitis externa in general practice. // Med J Aust. – 1993. - May 17; 158 (10): p. 697 - 9.
7. Крюков А.И., Туровский А.Б. Клиника, диагностика и лечение острого воспаления среднего и наружного уха. // Лечащий врач. – 2002. - №10 - с. 20 – 24.)
8. Поливода А.М., Воспалительные заболевания наружного уха. // Вестник оториноларингологии. 2006. - № 3. - с. 63 – 66.
9. Косяков С.Я. Воспалительные заболевания наружного слухового прохода и методы их лечения. // Вестник оториноларингологии. - 2011. - № 1. - с. 81–85.
10. Osguthorpe J.D., Nielsen D.R. Otitis externa: Review and clinical update.// Am Fam Physician. - Nov 1 2006; 74(9): 1510 - 6.
11. Пухлик С.М. Ультрафиолетовая лазерная терапия наружного отита: Мат-лы III съезда оториноларингологов Республики Беларусь. 1992. С. 51–52.
12. Otitis externa. Hajioff D, MacKeith S.BMJ Clin Evid. 2015 Jun 15;2015:0510. PMID: 26074134
13. Otitis Externa. Yiraima Medina-Blasini¹, Tariq Sharman² In: StatPearls [Internet]. Treasure Island (FL): StatPearls Publishing; 2020 Jan. 2020 Oct 1. PMID: 32310515 Bookshelf ID: [NBK556055](#)
14. Vivek Kaushik 1, Tass Malik, Shakeel R Saeed./ Interventions for acute otitis externa/ Cochrane Database Syst Rev/.2010 Jan 20;(1):CD004740. doi: 10.1002/14651858.CD004740.pub2. PMID: 20091565

15. Rosenfeld R. M. et al. Clinical practice guideline: acute otitis externa //Otolaryngology—Head and Neck Surgery. – 2014. – Т. 150. – №. 1_suppl. – С. S1-S24.
16. Yang T. H. et al. Malignant Otitis Externa is Associated with Diabetes: A Population-Based Case-Control Study //Annals of Otology, Rhinology & Laryngology. – 2020. – Т. 129. – №. 6. – С. 585-590.
17. Karaman, E., Yilmaz, M., Ibrahimov, M., Hacıyev, Y., & Enver, O. (2012). Malignant Otitis Externa. Journal of Craniofacial Surgery, 23(6), 1748–1751. doi:10.1097/scs.0b013e31825e4d9a
18. Holder C. D. et al. Malignant external otitis with optic neuritis //The Laryngoscope. – 1986. – Т. 96. – №. 9. – С. 1021-1023.
19. Lazitsh D., Jeshitsh S. Malignant otitis externa with diabetes mellitus insulin-dependent patients //Srpski arhiv za celokupno lekarstvo. – 1995. – Т. 123. – №. 11-12. – С. 317-319.
20. Timon CI, O'Dwyer T. Diagnosis, complications, and treatment of malignant otitis externa. Ir Med J. 1989;82(1):30-31
21. Gruber M. et al. The role of surgery in necrotizing otitis externa //ENT: Ear, Nose & Throat Journal. – 2017. – Т. 96. – №. 1.
22. Peled C. et al. Surgery for necrotizing otitis externa—indications and surgical findings //European Archives of Oto-Rhino-Laryngology. – 2020. – С. 1-8.
23. Hertz J., Siim C. External auditory canal cholesteatoma and benign necrotising otitis externa: clinical study of 95 cases in the Capital Region of Denmark //The Journal of laryngology and otology. – 2018. – Т. 132. – №. 6. – С. 514-518.
24. Suntsov V. V. Treatment of acute diffuse otitis externa by low-frequency magnetic field //Vestnik otorinolaringologii. – 1991. – №. 6. – С. 35-38.
25. Bykov V. L., Martyniuk L. A. Low-energy laser irradiation in the complex treatment of patients with ear diseases //Voprosy kurortologii, fizioterapii, i lechebnoi fizicheskoi kultury. – 1985. – №. 2. – С. 60-62.
26. Гуров А. В. и др. Актуальные вопросы клинического течения и терапии наружного отита //Медицинский совет. – 2015. – №. 15.
27. Lee S. K. et al. Analysis of prognostic factors in malignant external otitis //Clinical and experimental otorhinolaryngology. – 2017. – Т. 10. – №. 3. – С. 228.
28. Margarino G., Scala M., Castellini V. Effectiveness and tolerability of polymyxin-neomycin-lidocaine combined topical therapy in the treatment of external otitis //OTORINOLARINGOLOGIA-MILAN-. – 2002. – Т. 52. – №. 4. – С. 177-184.

29. Moss, W. J., Finegersh, A., Narayanan, A., & Chan, J. Y. K. (2019). Meta-analysis does not support routine traditional nuclear medicine studies for malignant otitis. The Laryngoscope. doi:10.1002/lary.28411 ,

30. Morales, R. E., Eisenman, D. J., & Raghavan, P. (2019). Imaging Necrotizing Otitis Externa. Seminars in Roentgenology. doi:10.1053/j.ro.2019.04.00231.

31. Овчинников А.Ю., Эдже М.А., Хон Е.М., Мирошниченко Н.А. Кандибиотик в практике лор-врача. Опыт десятилетнего применения. // Российская оториноларингология. 2015. № 2 (75). С. 107-112.

32. Косяков С.Я., Алексеевская О.А. Злокачественный некротический наружный отит - многоликая клиника, трудности диагностики и лечения// Российская оториноларингология. 2006. № 2 (21). С. 45-50.

33. Оковитый С. В., Ивкин Д. Ю., Малыгин С. В. Медикаментозная терапия наружного и среднего отита. Вестник оториноларингологии. 2012;77(1):52-56.

34. Mani N et al. Cranial nerve involvement in malignant otitis externa: implications for clinical outcome. Laryngoscope 2007; 117: 907-10.

35. Белокопытова Е. Ю., Федосеев В. И., Плешков В. А. Лечение острого воспаления наружного и среднего уха. Вестник оториноларингологии. 2014;(3):54-58.

36. Пальчун В.Т., Гуров А.В., Юшкина М.А. Симптоматический подход к диагностике и лечению воспалительных заболеваний наружного уха. Вестник оториноларингологии. 2019;84(3):46-50. <https://doi.org/10.17116/otorino20198403146>

37. Кунельская В.Я., Ивойлов А.Ю., Милешина Н.А., Шадрин Г.Б., Мачулин А.И., Лучшева Ю.В. Лечение хронического экзематозного наружного отита. Вестник оториноларингологии. 2022;87(6):67-71. <https://doi.org/10.17116/otorino20228706167>

38. Никифорова Г.Н., Свистушкин В.М., Шевчик Е.А., Золотова А.В. Злокачественный наружный отит: современные принципы диагностики и лечения. Вестник оториноларингологии. 2017;82(1):11-14. <https://doi.org/10.17116/otorino201782111-14>

39. Tejs Ehlers Klug¹, Niels Holm², Thomas Greve³, Therese Ovesen² Perichondritis of the auricle: bacterial findings and clinical evaluation of different antibiotic regimens. Eur Arch Otorhinolaryngol 2019 Aug;276(8):2199-2203. PMID: 31079204 DOI: 10.1007/s00405-019-05463-z

Приложение А1. Состав рабочей группы по разработке и пересмотру клинических рекомендаций

1. Шадрин Г.Б., к.м.н., является членом профессиональной ассоциации;
2. Гаров Е.В., д.м.н., является членом профессиональной ассоциации;
3. Гуров А.В., д.м.н., является членом профессиональной ассоциации;
4. Карнеева О.В., д.м.н., профессор, является членом профессиональной ассоциации;
5. Никифорова Г.Н., д.м.н., профессор, является членом профессиональной ассоциации;
6. Аникин И.А., д.м.н., профессор, является членом профессиональной ассоциации;
7. Мачулин А.И., к.м.н., является членом профессиональной ассоциации.

Конфликт интересов отсутствует.

Приложение А2. Методология разработки клинических рекомендаций

Целевая аудитория данных клинических рекомендаций:

1. врачи общей практики (семейные врачи);
2. врачи-терапевты;
3. врачи-оториноларингологи.

При изложении текста рекомендаций приводятся уровни убедительности рекомендаций (A-D), уровни достоверности доказательств (1++, 1+, 1-, 2++, 2-, 3, 4).

Использованная классификация уровня достоверности и убедительности рекомендаций приведены в приложениях П1 и П2.

Таблица П1 – Уровни достоверности доказательств.

Таблица П1. Шкала оценки уровней достоверности доказательств (УДД) для методов диагностики (диагностических вмешательств)

УДД	Расшифровка
1	Систематические обзоры исследований с контролем референтным методом или систематический обзор рандомизированных клинических исследований с применением мета-анализа
2	Отдельные исследования с контролем референтным методом или отдельные рандомизированные клинические исследования и систематические обзоры исследований любого дизайна, за исключением рандомизированных клинических исследований, с применением мета-анализа
3	Исследования без последовательного контроля референтным методом или исследования с референтным методом, не являющимся независимым от исследуемого метода или нерандомизированные сравнительные исследования, в том числе когортные исследования
4	Несравнительные исследования, описание клинического случая
5	Имеется лишь обоснование механизма действия или мнение экспертов

Таблица П2. Шкала оценки уровней достоверности доказательств (УДД) для методов профилактики, лечения и реабилитации (профилактических, лечебных, реабилитационных вмешательств)

ДД	Расшифровка
.	Систематический обзор рандомизированных клинических исследований с применением мета-анализа
.	Отдельные рандомизированные клинические исследования и систематические обзоры исследований любого дизайна, за исключением рандомизированных клинических исследований, с применением мета-анализа
.	Нерандомизированные сравнительные исследования, в том числе когортные исследования
.	Несравнительные исследования, описание клинического случая или серии случаев, исследование "случай-контроль"
.	Имеется лишь обоснование механизма действия вмешательства (доклинические исследования) или мнение экспертов

Таблица ПЗ. Шкала оценки уровней убедительности рекомендаций (УУР) для методов профилактики, диагностики, лечения и реабилитации (профилактических, диагностических, лечебных, реабилитационных вмешательств)

УР	Расшифровка
	Сильная рекомендация (все рассматриваемые критерии эффективности (исходы) являются важными, все исследования имеют высокое или удовлетворительное методологическое качество, их выводы по интересующим исходам являются согласованными)
	Условная рекомендация (не все рассматриваемые критерии эффективности (исходы) являются важными, не все исследования имеют высокое или удовлетворительное методологическое качество и/или их выводы по интересующим исходам не являются согласованными)
	Слабая рекомендация (отсутствие доказательств надлежащего качества (все рассматриваемые критерии эффективности (исходы) являются неважными, все исследования имеют низкое методологическое качество и их выводы по интересующим исходам не являются согласованными)

Порядок обновления клинических рекомендаций.

Механизм обновления клинических рекомендаций предусматривает их систематическую актуализацию – не реже чем один раз в три года, а также при появлении

новых данных с позиции доказательной медицины по вопросам диагностики, лечения, профилактики и реабилитации конкретных заболеваний, наличии обоснованных дополнений/замечаний к ранее утверждённому КР, но не чаще 1 раза в 6 месяцев.

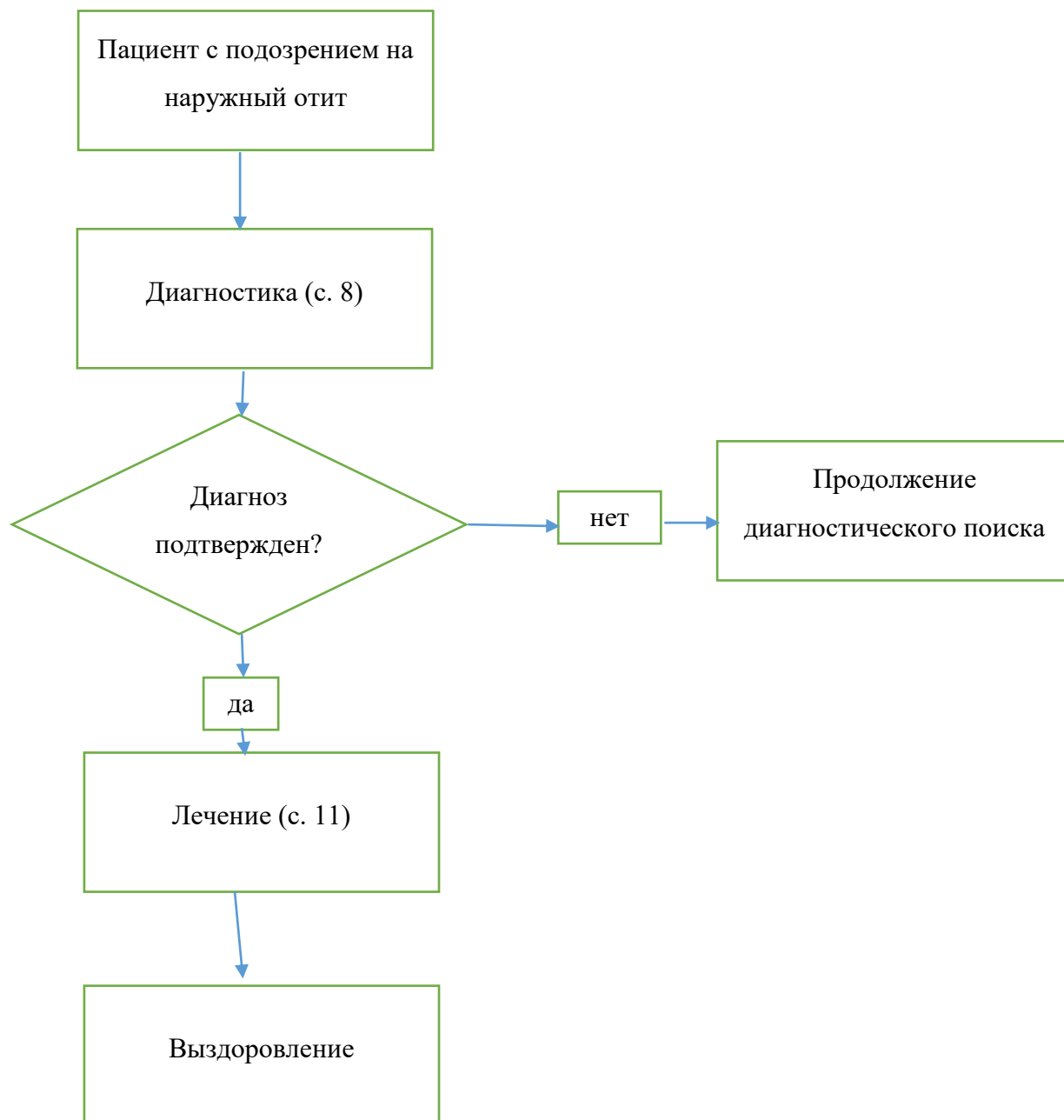
**Приложение А3. Справочные материалы, включая соответствие
показаний к применению и противопоказаний, способов применения и
доз лекарственных препаратов инструкции по применению
лекарственного препарата**

Данные клинические рекомендации разработаны с учетом следующих нормативно-правовых документов:

Порядок оказания медицинской помощи по профилю «оториноларингология»:
Приказ Министерства здравоохранения РФ от 12 ноября 2012 г. № 905н «Об утверждении
Порядка оказания медицинской помощи населению по профилю «оториноларингология».

Приложение Б. Алгоритмы действий врача

Схема



Приложение В.

Информация для пациента

Профилактика наружного отита заключается в ограничении использования ватных палочек, избыточного туалета слухового прохода; гигиене при использовании берушей, слуховых аппаратов, наушников. Лечение чаще амбулаторное, при злокачественном наружном отите необходимо стационарное лечение. При установленной бактериальной этиологии и выраженных общих симптомах заболевания (повышение температуры, резкая боль в ухе) назначают антибиотики в зависимости от возбудителя и его чувствительности.

Приложение Г1 – ГN. Шкалы оценки, вопросники и другие оценочные инструменты состояния пациента, приведённые в клинических рекомендациях

Не применяются