



МИНИСТЕРСТВО
ЗДРАВООХРАНЕНИЯ
РОССИЙСКОЙ ФЕДЕРАЦИИ

Клинические рекомендации

Анальная трещина

Кодирование по Международной статистической
классификации болезней и проблем, связанных со здоровьем: **K60.0, K60.1, K60.2**

Год утверждения (частота пересмотра): **2024**

Возрастная категория: **Взрослые**

Пересмотр не позднее: **2026**

ID: **172**

Разработчик клинической рекомендации

- **Общероссийская общественная организация "Ассоциация колопроктологов России"**

Одобрено Научно-практическим Советом Минздрава РФ

Оглавление

- Список сокращений
- Термины и определения
- 1. Краткая информация по заболеванию или состоянию (группы заболеваний или состояний)
- 1.1 Определение заболевания или состояния (группы заболеваний или состояний)
- 1.2 Этиология и патогенез заболевания или состояния (группы заболеваний или состояний)
- 1.3 Эпидемиология заболевания или состояния (группы заболеваний или состояний)
- 1.4 Особенности кодирования заболевания или состояния (группы заболеваний или состояний) по Международной статистической классификации болезней и проблем, связанных со здоровьем
- 1.5 Классификация заболевания или состояния (группы заболеваний или состояний)
- 1.6 Клиническая картина заболевания или состояния (группы заболеваний или состояний)
- 2. Диагностика заболевания или состояния (группы заболеваний или состояний) медицинские показания и противопоказания к применению методов диагностики
- 2.1 Жалобы и анамнез
- 2.2 Физикальное обследование
- 2.3 Лабораторные диагностические исследования
- 2.4 Инструментальные диагностические исследования
- 2.5 Иные диагностические исследования
- 3. Лечение, включая медикаментозную и немедикаментозную терапии, диетотерапию, обезболивание, медицинские показания и противопоказания к применению методов лечения
- 4. Медицинская реабилитация и санаторно-курортное лечение, медицинские показания и противопоказания к применению методов медицинской реабилитации, в том числе основанных на использовании природных лечебных факторов
- 5. Профилактика и диспансерное наблюдение, медицинские показания и противопоказания к применению методов профилактики
- 6. Организация оказания медицинской помощи
- 7. Дополнительная информация (в том числе факторы, влияющие на исход заболевания или состояния)
- Критерии оценки качества медицинской помощи
- Список литературы
- Приложение А1. Состав рабочей группы по разработке и пересмотру клинических рекомендаций
- Приложение А2. Методология разработки клинических рекомендаций
- Приложение А3. Справочные материалы, включая соответствие показаний к применению и противопоказаний, способов применения и доз лекарственных препаратов, инструкции по применению лекарственного препарата
- Приложение Б. Алгоритмы действий врача
- Приложение В. Информация для пациента
- Приложение Г1-ГН. Шкалы оценки, вопросники и другие оценочные инструменты состояния пациента, приведенные в клинических рекомендациях

Список сокращений

ЗАПК - запирающий аппарат прямой кишки

МРТ – магнитно-резонансная томография

РКИ – рандомизированное контролируемое исследование

УЗИ – ультразвуковое исследование

Термины и определения

Анодерма - это эпителиальная выстилка анального канала, представленная многослойным плоским неороговевающим эпителием.

Анальный канал - это терминальная часть пищеварительного тракта, располагающаяся между нижеампулярным отделом прямой кишки и наружным отверстием заднего прохода.

«Анатомический» анальный канал - это зона, располагающаяся между наружным краем заднего прохода и аноректальной (зубчатой, гребешковой) линией, протяженностью 1,5-3,0 см.

Зубчатая линия - это линия, сформированная краями заднепроходных заслонок - карманов, образованных слизистой кишки между морганиевыми столбами.

«Хирургический» анальный канал - это дистальный отдел желудочно-кишечного тракта, включающий «анатомический» анальный канал и дистальную часть прямой кишки (от зубчатой линии до аноректального кольца, т.е. места прикрепления пуборектальной мышцы), протяженностью 2,4 - 4 см.

Фиброзные изменения стенок анального канала - это морфологические изменения в стенках анального канала, возникающие вследствие хронического воспалительного процесса и включающие наличие рубцовых изменений краёв и дна трещины, сторожевого бугорка у дистального края трещины, фиброзного полипа анального канала у проксимального её края, пектеноза.

Пектеноз — это ригидное циркулярное сужение заднего прохода вследствие рубцовых изменений дистального края внутреннего анального сфинктера.

Диссинергическая дефекация - это нарушение координации мышц тазового дна при дефекации.

1. Краткая информация по заболеванию или состоянию (группы заболеваний или состояний)

1.1 Определение заболевания или состояния (группы заболеваний или состояний)

Анальная трещина — это линейный или эллипсовидный дефект (язва) анодермы, располагающийся в пределах «анатомического» анального канала, сопровождающийся повышенным тонусом внутреннего анального сфинктера [1-6].

1.2 Этиология и патогенез заболевания или состояния (группы заболеваний или состояний)

Анальная трещина является полиэтиологическим заболеванием. Причиной её развития является травма слизистой оболочки анального канала, чаще всего вследствие прохождения твердых каловых масс (запоры), частого жидкого стула (диарея) или других нарушений дефекации [1,5,7-9].

Основным патогенетическим механизмом анальных трещин является спазм внутреннего сфинктера [10-13], возникающий в ответ на травму анодермы [7-9]. Немаловажную роль в его возникновении играет предрасположенность к снижению продукции оксида азота, которая приводит к повышению тонуса гладких мышц [14]. Также возможно влияние диссинергической дефекации на развитие спазма внутреннего сфинктера [15,16]. К предрасполагающим факторам относится также сосудистый фактор: нижняя прямокишечная артерия не образует развитую сеть анастомозов по задней полуокружности, плотность капиллярной сети здесь также существенно меньше, а мелкие артериальные сосуды, питающие анодерму, проходят через толщу внутреннего сфинктера [17]. Следовательно, наличие его спазма еще больше ухудшает перфузию анодермы, создавая неблагоприятные условия для заживления дефекта [17-19].

В анальной трещине различают края и дно. Острая анальная трещина (до 2 месяцев) имеет четкие ровные края без фиброзных изменений. На дне такой трещины окончания нервных волокон оголены, что приводит к выраженному болевому синдрому и развитию спазма внутреннего сфинктера. При отсутствии нарушений дефекации, приводящих к травматизации анодермы, острая анальная трещина эпителизируется.

При продолжающемся воздействии повреждающих анодерму факторов процесс заживления затягивается. При этом, в краях и дне дефекта развиваются фиброзные изменения, препятствующие эпителизации трещины - формируется хроническая анальная трещина [1,5,20,21].

Патогномоничные признаки хронической анальной трещины:

- фиброзные изменения краев дефекта, а также наличие фиброзного полипа анального канала у проксимального края дефекта и/или наличие сторожевого бугорка у дистального края дефекта;
- длительность анамнеза заболевания ≥ 2 месяцев;
- дном дефекта анодермы является внутренний анальный сфинктер.

1.3 Эпидемиология заболевания или состояния (группы заболеваний или состояний)

Анальная трещина – одно из самых распространенных заболеваний прямой кишки. На её долю приходится от 10 до 15 % среди всех колопроктологических болезней, заболеваемость колеблется от 20 до 23 на 1000 взрослого населения [22]. Наиболее часто заболевание развивается в возрасте от 30 до 50 лет, что обуславливает его социальную значимость. Заболеваемость среди мужчин и женщин одинакова [2].

1.4 Особенности кодирования заболевания или состояния (группы заболеваний или состояний) по Международной статистической классификации болезней и проблем, связанных со здоровьем

Коды по МКБ-10

Класс - Болезни органов пищеварения (XI):

K60.0 Острая трещина заднего прохода.

K60.1 Хроническая трещина заднего прохода.

K60.2 Трещина заднего прохода неуточненная.

1.5 Классификация заболевания или состояния (группы заболеваний или состояний)

Анальная трещина бывает [23-25]:

1. По характеру течения:

- Острая.
- Хроническая.

2. По локализации дефекта в анальном канале:

- Задняя.
- Передняя.
- Боковая.

1.6 Клиническая картина заболевания или состояния (группы заболеваний или состояний)

Основным клиническим проявлением анальной трещины является жгучая боль в области заднего прохода после дефекации.

Некоторые пациенты отмечают боль во время дефекации и выделение крови из заднего прохода в виде помарок крови на стуле и туалетной бумаге.

При хронической анальной трещине течение заболевания волнообразное – периоды ремиссии (отсутствие жалоб) сменяют периоды обострения (боль в области заднего прохода при дефекации, дискомфорт, помарки крови и др.).

Изменение характера болевого синдрома, уменьшение его интенсивности, появление таких симптомов, как мокнутие, зуд и жжение в области заднего прохода, свидетельствуют о развитии осложнения анальной трещины – формировании неполного внутреннего свища анального канала.

2. Диагностика заболевания или состояния (группы заболеваний или состояний) медицинские показания и противопоказания к применению методов диагностики

Критериями установления диагноза «анальная трещина» является наличие линейного или эллипсовидного дефекта анодермы, располагающегося в пределах «анатомического» анального канала.

Диагноз «острая анальная трещина» устанавливают при наличии линейного или эллипсовидного дефекта анодермы, располагающегося в пределах «анатомического» анального канала, длительности анамнеза заболевания менее 2 месяцев и отсутствии фиброзных изменений, свидетельствующих о хроническом характере заболевания.

Диагноз «хроническая анальная трещина» устанавливают при наличии линейного или эллипсовидного дефекта анодермы, располагающегося в пределах «анатомического» анального канала, длительности анамнеза заболевания более 2 месяцев и наличии как минимум одного из признаков длительного хронического процесса:

1. рубцовых изменений краёв дефекта;
2. фиброзного полипа анального канала у проксимального края дефекта;
3. сторожевого бугорка у дистального края дефекта;
4. внутренний анальный сфинктер на дне дефекта анодермы.

В большинстве случаев для установления диагноза анальной трещины достаточно данных клинического исследования.

При этом необходимо проводить дифференциальную диагностику с целью исключения эрозивно-язвенных поражений анального канала другого происхождения [1,23, 25-27]:

- опухоли анального канала и прямой кишки;
- свищи заднего прохода;
- специфические инфекции (туберкулез, герпес, актиномикоз, сифилис, ВИЧ - инфекция);
- осложнения каудальных тератом (при наличии отверстия первичного эмбрионального хода);
- воспалительные заболевания кишечника с перианальными осложнениями;
- гемобластозы;
- иммунодефицитные состояния.

Принципы формирования диагноза.

При формулировке диагноза анальной трещины следует отразить характер течения заболевания, локализацию дефектов. Ниже приведены примеры формулировок диагноза:

1. «Острая задняя анальная трещина».
2. «Хроническая передняя анальная трещина».

2.1 Жалобы и анамнез

При анальной трещине характерны жалобы на жгучую боль в области заднего прохода после дефекации. Некоторые пациенты могут предъявлять жалобы на боль во время дефекации и выделение крови из заднего прохода в виде помарок на стуле и туалетной бумаге [2,26].

При сборе анамнеза следует обращать внимание на характер болей, их продолжительность и связь с актом дефекации. В анамнезе возможно наличие следующих предрасполагающих факторов: недостаточное употребление пищевых волокон, острая, жирная и богатая углеводами пища, запоры, диарея [2,28-30].

2.2 Физикальное обследование

- Всем пациентам с подозрением на анальную трещину с целью подтверждения диагноза **рекомендуется** проводить физикальное обследование [1,23,26,27]:

1. наружный осмотр области промежности и заднего прохода;
2. трансректальное пальцевое исследование.

Уровень убедительности рекомендаций - С (уровень достоверности доказательств - 4)

Комментарий: *осмотр проводят на гинекологическом кресле, в положении пациента на спине с максимально приведенными к животу ногами или коленно-локтевом положении, а при невозможности – в положении на боку. При наружном осмотре области промежности и заднего прохода обращают внимание на изменения перианальной кожи (гиперемия, мокнутие, высыпания, мацерации и т.д.), форму ануса, его зияние, наличие рубцовых изменений и деформаций, а также состояние паховых лимфоузлов. Затем, при осторожном разведении краёв ануса, осматривают анодерму на предмет наличия её дефекта. При этом отмечают форму дефекта (линейный или эллипсовидный), его глубину и границы, изменения краёв и наличие сторожевого бугорка.*

Трансректальное пальцевое исследование при анальной трещине обычно болезненное и может потребовать применения местных анестетиков. При трансректальном пальцевом исследовании прямой кишки следует обратить внимание на наличие дефекта анодермы и его локализацию, состояние краев анальной трещины, наличие или отсутствие фиброзных изменений анального канала, сопутствующих заболеваний анального канала и нижнеампулярного отдела прямой кишки (геморрой, свищ заднего прохода, опухолевый процесс и т.д.). Следует определить наличие клинических признаков спазма внутреннего сфинктера, характерных для анальной трещины – втянутый и спазмированный дистальный край внутреннего анального сфинктера.

2.3 Лабораторные диагностические исследования

Специфическая лабораторная диагностика анальных трещин не существует. Лабораторные диагностические исследования следует выполнять пациентам в ходе подготовки и планирования хирургического вмешательства для исключения сопутствующих заболеваний и состояний, а также при необходимости проведения дифференциальной диагностики.

2.4 Инструментальные диагностические исследования

- Пациентам с анальной трещиной **не рекомендуется** проведение аноскопии, ректороманоскопии и колоноскопии без обезболивания ввиду наличия выраженного болевого синдрома. При необходимости уточнения диагноза и проведения дифференциальной диагностики основного заболевания **рекомендуется** выполнять вышеуказанные исследования под обезболиванием [1,11,23].

Уровень убедительности рекомендаций - С (уровень достоверности доказательств - 5)

Комментарий: ректороманоскопию и колоноскопию целесообразно проводить пациентам после 40 лет в случае подозрения на наличие сопутствующих заболеваний толстого кишечника, в том числе злокачественных новообразований⁶.

- Пациентам с анальной трещиной при отсутствии четких клинических признаков спазма внутреннего сфинктера по данным физикального обследования **рекомендуется** исследование функций запирающего аппарата прямой кишки (ЗАПК) методом сфинктерометрии для объективизации наличия спазма внутреннего сфинктера [1,11,31-33].

Уровень убедительности рекомендаций - С (уровень достоверности доказательств - 3)

Комментарий: данный метод позволяет оценивать суммарную сократительную активность наружного и внутреннего сфинктеров заднего прохода. Оценивают следующие показатели: тонус и сила волевого сокращения сфинктеров заднего прохода. Величина тонического напряжения в большей степени характеризует внутренний анальный сфинктер. При волевом сокращении оценивается сократительная активность поперечнополосатых мышц наружного сфинктера и тазового дна. Спазм внутреннего сфинктера подтверждают при наличии хотя бы одного из следующих манометрических признаков:

1. повышение среднего давления в анальном канале в покое;
2. наличие ультрамедленных волн.

Методика: пациента кладут на кушетку в положение «лежа на боку с согнутыми в коленях ногами», датчик вводят в задний проход на глубину 4,0-5,0 см. Запись данных производят через 3-4 минуты после введения датчика - время, необходимое для адаптации больного к исследованию и затухания анального рефлекса, вызванного введением датчика. Для количественной оценки функции ЗАПК используют показатели давления в анальном канале в покое и при волевом сокращении.

- Пациентам с анальной трещиной при отсутствии четких клинических признаков спазма внутреннего сфинктера по данным физикального обследования **рекомендуется** исследование функций ЗАПК методом профилометрии. Данное исследование является более чувствительным методом диагностики наличия спазма внутреннего сфинктера в сравнении со сфинктерометрией [1,11,32-34].

Комментарий: *профилометрия – метод оценки давления в просвете полового органа. Аноректальная профилометрия обеспечивает регистрацию давления в разных плоскостях по всей длине анального канала. С помощью компьютерной программы строят график распределения величин давления и проводят подсчет максимальных, средних величин давления, а также коэффициента асимметрии. Программа обработки предусматривает анализ данных давления на любом уровне поперечного сечения анального канала.*

Спазм внутреннего сфинктера подтверждают при наличии хотя бы одного из следующих манометрических признаков:

- 1. повышение среднего давления в анальном канале в покое;*
- 2. повышение максимального давления в анальном канале в покое;*
- 3. наличие ультрамедленных волн.*

Методика: исследование проводят в положении пациента на боку с согнутыми в коленях ногами. После предварительной калибровки, катетер вводят в прямую кишку больного на глубину до 6 см. Устанавливают скорость перфузии жидкости по катетеру, равную 1 мл/мин. С помощью специального устройства - пуллера - катетер вытягивают из прямой кишки со скоростью 1 мм/сек, при этом регистрируют давление на всем протяжении его перемещения. Анализ данных проводят с помощью компьютерной программы с построением графика, на котором отражается распределение давления в анальном канале.

2.5 Другие диагностические исследования

Дополнительные инструментальные и лабораторные исследования выполняют с целью проведения дифференциальной диагностики.

Пациентам с анальной трещиной при отсутствии признаков спазма внутреннего анального сфинктера прямой кишки по данным физикального и инструментального обследований и подозрении на наличие эрозивно – язвенного поражения анального канала специфической этиологии, а также с целью диагностики осложнений целесообразно проведение следующих исследований [1,23,25-27,35]:

1. УЗИ прямой кишки трансректальное;
2. колоноскопия (уровень осмотра - терминальный отдел подвздошной кишки).

3. Лечение, включая медикаментозную и немедикаментозную терапии, диетотерапию, обезболивание, медицинские показания и противопоказания к применению методов лечения

3.1 Общие принципы лечения острой и хронической анальной трещины

Лечение острой и хронической анальных трещин преследует следующие цели:

1. нормализация стула;
2. купирование болевого синдрома;
3. воздействие на раневой процесс;
4. релаксация внутреннего сфинктера прямой кишки.

3.2. Лечение острой анальной трещины

- Всем пациентам с острой анальной трещиной **рекомендуется** консервативная терапия [4].

Уровень убедительности рекомендаций - А (уровень достоверности доказательств - 1)

3.2.1. Диетотерапия и нормализация деятельности желудочно-кишечного тракта с использованием слабительных средств

- Всем пациентам с анальной трещиной рекомендуется потребление адекватного количества жидкости и пищевых волокон для нормализации деятельности желудочно-кишечного тракта и устранения запоров. В тех случаях, когда не удалось нормализовать стул при соблюдении диеты, рекомендуется использовать слабительные средства с целью формирования у пациента регулярного оформленного стула [1,11,23,36-39].

Уровень убедительности рекомендаций - С (уровень достоверности доказательств - 5)

Комментарий: рацион пациентов должен включать в себя продукты, богатые растительной клетчаткой, и большое количество жидкости. Доказано, что ежедневный прием 25 граммов пищевых волокон увеличивает частоту стула у пациентов с хроническими запорами. Употребление жидкости до 1,5 - 2 литров в день увеличивает частоту стула и снижает необходимость в приеме слабительных средств у пациентов, соблюдающих высокошлаковую диету. В качестве источника пищевых волокон, в нашей стране традиционно применяют пшеничные отруби, морскую капусту и льняное семя в их природном виде и в форме фармакологических препаратов. Также для нормализации деятельности желудочно-кишечного тракта применяют слабительные средства, увеличивающие объем кишечного содержимого

(АТХ А06АС), осмотические слабительные средства (АТХ А06АD), препараты в состав которых входит макрогол** (АТХ А06АD15) или лактулоза** (АТХ А06АD11), которые обладают высокой водоудерживающей способностью, что позволяет пациенту избегать натуживания при дефекации. Дозы препаратов подбираются индивидуально.

3.2.2. Консервативная терапия

- Пациентам с анальной трещиной **рекомендуется** использовать консервативную терапию, направленную на купирование болевого синдрома и заживление дефекта [1,23,39-41].

Уровень убедительности рекомендаций - С (уровень достоверности доказательств - 2)

Комментарий: для лечения анальных трещин используют как системные, так и местные лекарственные средства, которые применяются в виде гелей, кремов, мазей и суппозиториев.

При выраженном болевом синдроме используют:

1. лекарственные средства из группы производных пропионовой кислоты, пиразолона, парацетамол** (АТХ N02BE01);
2. местные анестетики.

Использование консервативной терапии, включающей регуляцию стула и использование вышеуказанных лекарственных препаратов, позволяет эффективно излечить до 50% пациентов с острой анальной трещиной.

Для заживления ран используют комплексные лекарственные средства из группы препаратов для лечения геморроя и анальных трещин в комбинации (АТХ C05AX03), прочих препаратов, применяемых в дерматологии (АТХ D11AX), и антибиотиков в комбинации с противомикробными средствами (АТХ D06C) [1, 11, 22]. Их используют в соответствии с инструкцией по применению. Данные препараты могут применяться как для лечения острой анальной трещины, так и в качестве симптоматической терапии при хронической анальной трещине, а также после оперативных вмешательств с целью заживления ран. В послеоперационном периоде вышеуказанные препараты используют в соответствии со стадией раневого процесса.

3.2.3. Медикаментозная релаксация внутреннего сфинктера прямой кишки

- Пациентам с анальной трещиной **рекомендуется** выполнять однократную инъекцию #ботулинического токсина типа А - геммаглютин комплекса** (АТХ M03AX01) во внутренний анальный сфинктер [2-5,42-56]

Уровень убедительности рекомендаций - В (уровень достоверности доказательств - 1)

Комментарий: методика - препарат вводится однократно под контролем зеркала ректального двустворчатого операционного во внутренний сфинктер прямой кишки под аппликационной или местной анестезией в суммарной дозировке от 10 ЕД до 100 ЕД [43].

Стоит отметить, что на данный момент не разработана единая методика введения препаратов для медикаментозной релаксации внутреннего анального сфинктера (различные лекарственные средства, точки инъекций и их количество, дозировка препарата), что объясняет существенную гетерогенность в результатах лечения пациентов [3,44,45].

Ликвидация спазма внутреннего анального сфинктера после однократного введения препарата приводит к эпителизации анальной трещины у 33-96% больных [4,46-50]. Частота рецидивов может достигать 42% [4,43,46,51], однако возможно повторное введение препарата при отсутствии эффекта от однократного применения [48,49,52]. К осложнениям после инъекции #ботулинического токсина типа А - геммаглютин комплекса** (off-label) относятся: гематомы, перианальные тромбозы, перианальные абсцессы, частота осложнений не превышает 2,2% [3]. Клинические проявления анального недержания отмечаются у 5,1% пациентов, купируются в срок до 8 недель [3,43,44].

- Пациентам с анальной трещиной **рекомендуется** использовать местные лекарственные средства на основе блокаторов кальциевых каналов [4, 57-60].

Уровень убедительности рекомендаций - В (уровень достоверности доказательств - 1)

Комментарий: использование геля, содержащего нифедипин и лидокаин (МНН: Лидокаин+Нифедипин) позволяет добиться заживления трещин у 83% пациентов через 4 недели после начала лечения при отсутствии осложнений и частоте развития рецидива заболевания - 2,6%. [57]. При лечении хронических анальных трещин использование геля Лидокаин+Нифедипин позволяет добиться заживления и эффективно ликвидировать спазм у 77,5% пациентов на 21 день лечения при средних сроках эпителизации 17 ± 3 дня и отсутствии осложнений [59].

По данным зарубежных авторов частота заживления трещин при использовании местных блокаторов кальциевых каналов варьирует от 73,3 до 94,5% [4, 60].

- Всем пациентам с анальной трещиной **рекомендуется** проводить консервативную терапию в течение не более 6 недель [55,61]

Уровень убедительности рекомендаций - В (уровень достоверности доказательств - 2)

3.3. Лечение хронической анальной трещины

3.3.1. Консервативная терапия хронической анальной трещины

- Всем пациентам с хронической анальной трещиной с целью симптоматической терапии и при отказе от хирургического лечения **рекомендуется** проведение консервативной терапии в соответствии с рекомендациями по лечению острой анальной трещины (см. пункт 3.2. Лечение острой анальной трещины) [2-5,12,42-61]

Уровень убедительности рекомендаций - В (уровень достоверности доказательств - 1)

3.3.2. Хирургическое лечение хронической анальной трещины

- Всем пациентам с хронической анальной трещиной **рекомендуется** оперативное лечение, направленное на релаксацию внутреннего анального сфинктера [1,4,52,55,62-68].

Уровень убедительности рекомендаций - В (уровень достоверности доказательств - 2)

Комментарий: *пациентам с фиброзными полипами анального канала более 1 см или сопровождающимися клиническими проявлениями (выпадение полипа) и/или сторожевыми бугорками, сопровождающимися клиническими проявлениями (трудности в гигиене области заднего прохода), необходимо их иссечение единым блоком с анальной трещиной, в остальных случаях оперативное вмешательство возможно ограничить исключительно ликвидацией спазма внутреннего сфинктера. Отказ от иссечения анальной трещины позволяет существенно снизить выраженность послеоперационного болевого синдрома, ускорить процесс эпителизации дефекта анодермы при отсутствии выраженных фиброзных изменений в области анального канала [55, 62, 63, 68].*

Методика иссечения трещины: операция заключается в иссечении по плоскости трещины с фиброзно-измененными тканями в пределах здоровых тканей с выведением краёв раны на перианальную кожу в 1,5 – 2,0 см от края ануса [1]. В случаях, когда на фоне хронической анальной трещины образуется задний неполный внутренний свищ, операция выполняется согласно вышеуказанной методике и дополняется зондированием свищевого хода и его иссечением на зонде ректальном. При свищевом ходе, вовлекающем волокна внутреннего и/или наружного сфинктера, релаксацию внутреннего анального сфинктера не производят.

- Пациентам с хронической анальной трещиной **рекомендуется** иссечение трещины в сочетании с медикаментозной релаксацией внутреннего сфинктера #ботулиническим токсином типа А [56, 69-75].

Уровень убедительности рекомендаций - В (уровень достоверности доказательств - 2)

Комментарий: *после иссечения трещины выполняют однократную инъекцию #ботулинического токсина типа А во внутренний анальный сфинктер. Использование нейротоксина в дозировке 40 ЕД (препарат вводят в 4 точки по условному циферблату: на 1, 5, 7 и 11 часах) в сочетании с иссечением трещины позволяет добиться положительного результата лечения в 86% наблюдений при частоте развития транзиторной анальной инконтиненции - 7% [56]. Кроме того, применение данного препарата целесообразно у пациентов с высоким риском развития послеоперационной недостаточности анального сфинктера [75]. Ликвидация спазма внутреннего анального сфинктера после введения препарата приводит к эпителизации анальной трещины у 33-96% больных [4,46-50]. Частота рецидивов может достигать 42% [4,43,46,51], однако возможно повторное введение препарата [48,49,52]. К осложнениям после инъекции ботулинического токсина типа А (off-label) относятся: гематомы, перианальные тромбозы, перианальные абсцессы, частота осложнений не превышает 2,2% [3].*

- Пациентам с хронической анальной трещиной **рекомендуется** выполнение боковой подкожной сфинктеротомии с иссечением или без иссечения трещины [68,76]

Уровень убедительности рекомендаций - А (уровень достоверности доказательств - 1)

Комментарий: *противопоказания: пациенты с высоким риском развития стойкой анальной инконтиненции в послеоперационном периоде (пожилой возраст пациентов, многократные и осложненные роды в анамнезе, клинические признаки опущения промежности) [77-81].*

Осложнения [11,82]:

- 1) гематомы в области сфинктеротомии;*
- 2) абсцессы в области сфинктеротомии;*
- 3) формирование свищей в области сфинктеротомии;*
- 4) недостаточность анального сфинктера в послеоперационном периоде.*

Частота заживления трещин после выполнения сфинктеротомии составляет от 88% до 100%, при частоте развития транзиторной анальной инконтиненции - от 8% до 30% при сроках наблюдения за пациентами до 6 лет [47, 77 83-91]. Открытая и закрытая методики выполнения боковой сфинктеротомии сопоставимы по частоте эпителизации трещины и развитию рецидива заболевания [51,76,82,92,93]. Наряду с этим, выполнение боковой подкожной открытой сфинктеротомии в 2 раза увеличивает риск развития анальной инконтиненции в послеоперационном периоде [94].

3.4 Профилактика инфекционных раневых осложнений после хирургического лечения

- Пациентам после хирургического лечения анальной трещины в случае наличия обширных ран, нарушений иммунного статуса **рекомендуется** назначение Антибактериальные препараты системного действия (АТХ J01), которые могут использоваться парентерально или перорально [1,23].

Уровень убедительности рекомендаций - С (уровень достоверности доказательств - 5)

4. Медицинская реабилитация и санаторно-курортное лечение, медицинские показания и противопоказания к применению методов медицинской реабилитации, в том числе основанных на использовании природных лечебных факторов

- Всем пациентам, перенесшим хирургическое лечение по поводу анальной трещины, в послеоперационном периоде до заживления ран **рекомендуется** проведение ежедневных перевязок, заключающихся в очищении ран растворами антисептиков и дезинфицирующих средств (АТХ D08A) и нанесении на раневую поверхность мазевых основ, обладающих противовоспалительным и ранозаживляющим действием для уменьшения рисков воспалительных осложнений [1,23].

Уровень убедительности рекомендаций – С (уровень достоверности доказательств – 5)

- Всем пациентам, перенесшим хирургическое лечение по поводу анальной трещины, в послеоперационном периоде до заживления ран рекомендуется коррекция диеты для формирования регулярного мягкого стула [1,23].

Уровень убедительности рекомендаций – С (уровень достоверности доказательств – 5)

- Всем пациентам, перенесшим хирургическое лечение по поводу анальной трещины, **рекомендуется** после выписки из стационара, на период заживления раны, находиться под наблюдением врача-колопроктолога или врача-хирурга по месту жительства для профилактики осложнений и рецидива заболевания [1,23].

Уровень убедительности рекомендаций – С (уровень достоверности доказательств – 5)

Комментарий: *необходимость реабилитации пациентов обусловлена хирургической травмой перианальной области и анального канала. Наличие послеоперационных ран (нарушение целостности) в указанных анатомических областях, их заживление вторичным натяжением, обуславливают риск гнойно-септических осложнений, послеоперационных кровотечений. Болевой синдром различной степени выраженности и возможные нарушения функции дефекации и функции держания в послеоперационном периоде может приводить к значительной социальной дезадаптации и снижать качество жизни данной категории пациентов.*

Общие принципы реабилитации после хирургического лечения:

- 1) комплексная оценка исходного состояния пациента и формулировка программы реабилитации;
- 2) составление плана необходимых для реабилитации диагностических и лечебных мероприятий;

3) мультидисциплинарный принцип организации реабилитационной помощи;

4) контроль эффективности проводимой терапии в процессе восстановительного лечения и по окончании курса реабилитации.

Этапы реабилитации пациентов после хирургического лечения:

1-й этап - ранняя реабилитация, с 4-6 по 7-10 сутки после хирургического вмешательства. В данный период пациент находится на реабилитационном стационарном лечении в течение 3-5 дней, после чего дальнейшая реабилитация происходит в течение 7-14 дней в амбулаторных условиях, либо стационаре кратковременного пребывания.

Наиболее важными задачами 1 этапа реабилитации является нормализация деятельности желудочно-кишечного тракта с формированием нормальной консистенции и частоты стула. Кроме того, на данном этапе осуществляется контроль гемостаза, раневого процесса и купирование послеоперационного болевого синдрома.

2-й этап с 15 по 45 сутки после операции, направлен на ускорение репаративных процессов и геометрически правильное, программируемое заживление послеоперационных ран с контролем деятельности желудочно-кишечного тракта.

- **Лечебное питание:** одним из важных компонентов послеоперационной реабилитации на раннем этапе является нормализация функции желудочно-кишечного тракта, направленная на устранение запоров, формирование нормальной консистенции стула. С этой целью пациентам рекомендуется потребление адекватного количества жидкости и пищевых волокон. В качестве источника пищевых волокон применяют пшеничные отруби, морскую капусту и льняное семя в их природном виде, или в форме БАДов и фармакологических препаратов, которые обладают высокой водоудерживающей способностью, что позволяет размягчить консистенцию стула, способствует регулярной и полноценной дефекации с исключением необходимости натуживаний для опорожнения прямой кишки.
- **Контроль гемостаза:** реабилитационные мероприятия при повышенной кровоточивости ран заключаются в регулярном их осмотре, применении мазевых композиций, обладающих комплексным, в т.ч. капилляроукрепляющим действием, нормализации консистенции стула с ограничением избыточных натуживаний. Могут применяться различные гемостатические средства для местного применения (АТХ В02ВС), в т.ч. губки биodeградируемые коллагеновые гемостатические.
- **Купирование болевого синдрома:** степень выраженности болевых ощущений зависит от обширности хирургической травмы перианальной области и анального канала, индивидуального болевого порога, наличия швов на ранах анального канала и перианальной области. Системные либо местные средства для купирования болевого синдрома подбираются индивидуально лечащим врачом в зависимости от степени его интенсивности.

- *Правильное ведение раневого процесса, начиная со 2-х суток после операции до полной эпителизации ран подразумевает: ежедневную санацию ран растворами антисептиков и дезинфицирующих средств (АТХ D08A), перевязку с мазевыми аппликациями (состав мази определяется стадией раневого процесса); динамический контроль врачом-колопроктологом (трансректальное пальцевое исследование выполняется каждые двое суток); микробиологический контроль (при подозрении на гнойно-септические осложнения и раневую инфекцию).*

Основные реабилитационные мероприятия после хирургического лечения трещины.

После выписки из стационара в послеоперационном периоде необходимо проведение реабилитационных мероприятий у всех пациентов, перенесших хирургическое лечение по поводу анальной трещины.

- *Нарушение дефекации – пациент нуждается в механической очистке кишечника:*
 - *выполнение очистительной клизмы;*
 - *назначение осмотических слабительных средств (АТХ A06AD) с оценкой их эффективности.*
- *Болевой синдром (интенсивность болевого синдрома по нумерологической оценочной шкале (НОШ) превышает 6 баллов, приложение Г1):*
 - *применение анальгетиков; других анальгетиков и антипиретиков; анилидов (АТХ N02B) с использованием парентерального пути введения;*
 - *аппликация на раневые поверхности мазевых композиций, в состав которых входят местно-анестезирующие и противовоспалительные компоненты;*
 - *физиотерапия (ультрафиолетовое облучение кожи, сочетанное воздействие импульсных токов и ультразвуковой терапии и т.д.).*

Целью 2-го этапа реабилитации пациентов, перенесших хирургическое лечение анальной трещины, является окончательная эпителизация послеоперационных ран и профилактика развития послеоперационных осложнений. Также, в процессе 2-го этапа реабилитации актуальным остается контроль за консистенцией и частотой стула, болевым синдромом, контроль течения раневого процесса.

5. Профилактика и диспансерное наблюдение, медицинские показания и противопоказания к применению методов профилактики

5.1 Профилактика

- Всем пациентам при появлении первых симптомов, характерных для анальной трещины, **рекомендуется** консультация врача - колопроктолога для определения тактики профилактических мероприятий, целью которых является предотвращение развития и прогрессирования болезни [1,23].

Уровень убедительности рекомендаций – С (уровень достоверности доказательств –5)

Комментарий: основополагающим в профилактике развития анальной трещины является нормализация деятельности желудочно-кишечного тракта, устранение запоров, соблюдение гигиенического режима. Своевременная диагностика и лечение заболевания может значительно улучшить прогноз и уменьшить вероятность развития осложнений.

5.2 Диспансерное ведение

- Всем пациентам, перенесшим хирургическое лечение по поводу анальной трещины, после окончания лечения и заживления ран **рекомендуется** динамическое наблюдение врачом - колопроктологом 1 раз в 6 месяцев в течение первого года после операции для улучшения контроля над заболеванием и профилактики развития рецидива [1,23].

Уровень убедительности рекомендаций – С (уровень достоверности доказательств –5)

6. Организация оказания медицинской помощи

Медицинская помощь, за исключением медицинской помощи в рамках клинической апробации, организуется и оказывается согласно:

- Федеральному закону от 21.11.2011 г. № 323-ФЗ (с изменениями на 13.06. 2023 г.) «Об основах охраны здоровья граждан в Российской Федерации»
- Постановлению Правительства Российской Федерации от 17.11.2021 г. № 1968 «Об утверждении Правил поэтапного перехода медицинских организаций к оказанию медицинской помощи на основе клинических рекомендаций, разработанных и утвержденных в соответствии с частями 3, 4, 6 - 9 и 11 статьи 37 Федерального закона «Об основах охраны здоровья граждан в Российской Федерации»
- Приказу Министерства здравоохранения Российской Федерации от 2 апреля 2010 г. № 206н (ред. от 21.02.2020) «Об утверждении порядка оказания медицинской помощи населению с заболеваниями толстой кишки, анального канала и промежности колопроктологического профиля»
- Приказу Министерства здравоохранения Российской Федерации от 27 апреля 2021 №404-н «Об утверждении порядка прохождения профилактического осмотра и диспансеризации у определенных групп населения»)
- Приказу Министерства здравоохранения Российской Федерации от 23.12.2020 № 1363н "Об утверждении Порядка направления застрахованных лиц в медицинские организации, функции и полномочия учредителей, в отношении которых осуществляют Правительство Российской Федерации или федеральные органы исполнительной власти, для оказания медицинской помощи в соответствии с едиными требованиями базовой программы обязательного медицинского страхования"
- Приказу Министерства здравоохранения Российской Федерации от 10.05.2017 № 203н "Об утверждении критериев оценки качества медицинской помощи"

6.1 Показания для госпитализации в медицинскую организацию

Хирургическое лечение хронической анальной трещины осуществляется в условиях специализированных колопроктологических отделений в круглосуточном или дневном стационаре. Возможно выполнение оперативных вмешательств в амбулаторных условиях, дневном стационаре, в том числе стационаре кратковременного пребывания.

6.2 Показания к выписке пациента из медицинской организации

Показаниями к выписке пациента из стационара являются:

1. неосложненное течение раннего послеоперационного периода (отсутствие дизурии, повышенной кровоточивости и т.п.);
2. отсутствие гнойно-септических послеоперационных осложнений;
3. контролируемый болевой синдром с возможностью его купирования с помощью приема анальгетиков (АТХ N02B Другие анальгетики и антипиретики) перорально.

7. Дополнительная информация (в том числе факторы, влияющие на исход заболевания или состояния)

Отрицательно влияют на исход лечения:

- 1. присоединение инфекционных осложнений;*
- 2. нарушение стула (диарея или запор);*
- 3. несоблюдение пациентом ограничительного режима и диетических рекомендаций.*

Критерии оценки качества медицинской помощи

Критерии оценки качества первичной медико-санитарной помощи взрослым при анальной трещине (коды по МКБ - 10: K60.0, K60.1, K60.2)

№ п/п	Критерии оценки качества	Оценка выполнения
1.	Выполнен прием (осмотр, консультация) врача-колопроктолога	Да/Нет
2.	Проведено консервативное лечение острой анальной трещины	Да/Нет

Критерии оценки качества специализированной медицинской помощи взрослым при анальной трещине (коды по МКБ - 10: K60.0, K60.1, K60.2)

№ п/п	Критерии оценки качества	Оценка выполнения
1.	Выполнен прием (осмотр, консультация) врача-колопроктолога	Да/Нет
2.	Выполнено исследование функций запирательного аппарата прямой кишки - сфинктерометрия и/или профилометрия (пациентам с анальной трещиной при отсутствии четких клинических признаков спазма внутреннего сфинктера по данным физикального обследования)	Да/Нет
3.	Выполнено ультразвуковое исследование прямой кишки трансректальное и/или колоноскопия (пациентам с анальной трещиной при отсутствии признаков спазма внутреннего сфинктера прямой кишки и подозрении на наличие эрозивно-язвенных поражений анального канала специфической этиологии, а также развитие осложнений)	Да/Нет
4.	Проведено хирургическое вмешательство (при неэффективности консервативной терапии состояния запирательного аппарата прямой кишки, наличия спазма внутреннего сфинктера, фиброзных изменений анального канала)	Да/Нет
5.	Проведено купирование болевого синдрома в послеоперационном периоде (в зависимости от медицинских показаний и при отсутствии медицинских противопоказаний)	Да/Нет

Список литературы

1. Шелыгин Ю.А., Благодарный Л.А. Справочник по колопроктологии. Литтера, 2014, 608 с.
2. Wienert V, Raulf F, Mlitz H. Anal fissure: Symptoms, diagnosis and therapies. Springer, 2017, p. 63.
3. Bobkiewicz A, Francuzik W, Krokowicz L, et al. Botulinum Toxin Injection for Treatment of Chronic Anal Fissure: Is There Any Dose-Dependent Efficiency? A Meta-Analysis. *World J Surg*. 2016;40(12):3064-3072.
4. Nelson RL, Thomas K, Morgan J, et al. Non surgical therapy for anal fissure. *Cochrane Database Syst. Rev.* 2012 (2): CD003431.
5. Stewart DBSr, Gaertner W, Glasgow S, et al. Clinical practice guideline for the management of anal fissures. *Dis. Colon. Rectum*. 2017;60(1):7–14.
6. Sajid MS, Hunte S, Hippolyte S, et al. Comparison of surgical vs chemical sphincterotomy using botulinum toxin for the treatment of chronic anal fissure: a meta-analysis. *Colorectal Dis*. 2008;10:547–552.
7. Felt-Bersma RJ, Han-Geurts IJ. Anal Fissure, in *Anorectal Disorders*. 2019, Elsevier. p. 65-80.
8. Higuero T. Update on the management of anal fissure. *Journal of visceral surgery*. 2015; 152(2):37-43.
9. Beaty JS, Shashidharan M. Anal Fissure. *Clin Colon Rectal Surg*. 2016;29(1):30-37.
10. Bailey HR, Beck DE, Billingham RP, et al. A study to determine the nitroglycerin ointment dose and dosing interval that best promote the healing of chronic anal fissures. *Dis Colon Rectum*. 2002;45(9):1192-1199.
11. Жарков Е.Е. Комплексное лечение хронической анальной трещины автореферат дисс. канд. мед. наук. М., 2009: 113 с.
12. Nelson R. A systematic review of medical therapy for anal fissure. *Dis Colon Rectum*. 2004; 47(4):422-431. doi: 10.1007/s10350-003-0079-5.
13. Van Outryve M. Physiopathology of the anal fissure. *Acta Chir Belg*. 2006;106(5):517-518. doi: 10.1080/00015458.2006.11679942
14. Lund JN. Nitric oxide deficiency in the internal anal sphincter of patients with chronic anal fissure. *Int J Colorectal Dis*. 2006;21(7):673-675. doi: 10.1007/s00384-005-0757-y
15. Opazo A, Aguirre E, Saldana E, et al. Patterns of impaired internal anal sphincter activity in patients with anal fissure. *Colorectal Dis*. 2013;15(4):492-499. doi: 10.1111/codi.12095

16. Van Meegdenburg, MM, Trzpis M, Heineman E, et al. Increased anal basal pressure in chronic anal fissures may be caused by overreaction of the anal-external sphincter continence reflex. *Med Hypotheses*. 2016;94:25-29. doi: 10.1016/j.mehy.2016.06.005
17. Klosterhalfen B, Vogel P, Rixen H, et al. Topography of the inferior rectal artery: a possible cause of chronic, primary anal fissure. *Dis Colon Rectum*. 1989;32(1):43-52. doi: 10.1007/BF02554725
18. Lund JN, Binch C, McGrath J, et al. Topographical distribution of blood supply to the anal canal. *Br J Surg*. 1999;86(4):496-498. doi: 10.1046/j.1365-2168.1999.01026.x
19. Schouten WR, Briel JW, Auwerda JJ. Relationship between anal pressure and anodermal blood flow. The vascular pathogenesis of anal fissures. *Dis Colon Rectum*. 1994;37(7):664-669. doi: 10.1007/BF02054409
20. Tarasconi A, Perrone G, Davies J, et al. Anorectal emergencies: WSES-AAST guidelines. *World J Emerg Surg*. 2021;16(1):48 p. doi: 10.1186/s13017-021-00384-x
21. Davids JS, Hawkins AT, Bhama AR, et al. Clinical Practice Guidelines Committee of the American Society of Colon and Rectal Surgeons. ; The American Society of Colon and Rectal Surgeons Clinical Practice Guidelines for the Management of Anal Fissures. *Dis Colon Rectum*. 2023 Feb 1;66(2):190–199. doi: 10.1097/DCR.0000000000002664
22. Нехрикова С.В., Титов А.Ю., Кашников В.Н. и соавт. Амбулаторное лечение пациентов с заболеваниями анального канала и перианальной области. *Доказательная гастроэнтерология*. 2019; т.8. № 3. с. 27-37.
23. Воробьев Г.И. Основы колопроктологии. - Ростов н/Д, 2001. - 413 с.
24. Воробьев Г.И., Шелыгин Ю.А., Подмаренкова Л.Ф. и соавт. Роль профилометрии в выборе метода лечения анальной трещины. *Колопроктология*. 2008; т.3. № 25. с. 14-17.
25. Scott R, Steele TL, Hull N, et al. The ASCRS Textbook of Colon and Rectal Surgery. Fourth Edition. Springer, 2022.
26. Kuehn HG, Gebbensleben O, Hilger Y, et al. Relationship between anal symptoms and anal findings. *Int J Med Sci*. 2009;6(2):77-84. doi: 10.7150/ijms.6.77
27. Титов А.Ю., Жарков Е.Е., Варданян А.В. и соавт. Дифференциально - диагностические критерии эрозивно - язвенных поражений анального канала и перианальной кожи. *Колопроктология*. 2012; т.3. № 41. с. 3-10.
28. Erel S, Adahan D, Kismet K, et al. Risk factors special to eastern culture for the development of anal fissure. *Bratisl Lek Listy*. 2009;110(11):710-712.
29. Jensen SL. Diet and other risk factors for fissure-in-ano. Prospective case control study. *Dis Colon Rectum*. 1988;31(10):770-773. doi: 10.1007/BF02560104

30. Gupta PJ. Consumption of red-hot chili pepper increases symptoms in patients with acute anal fissures. *Ann Ital Chir.*2008;79(5):347-351.
31. Шелыгин Ю.А., Фоменко О.Ю., Титов А.Ю. и соавт. Сфинктерометрические показатели в анальном канале в норме. *Колопроктология.* 2016;56(2):32-36.
32. Santander C, Gisbert JP, Moreno-Otero R, et al. Usefulness of manometry to select patients with anal fissure for controlled anal dilatation. *Rev Esp Enferm Dig.* 2010;102(12):691-697. doi: 10.4321/s1130-01082010001200003
33. Simkovic D, Smejkal K, Siroky M, et al. Importance of the anorectal manometry in chronic anal fissure. *Acta Medica (Hradec Kralove).* 2001;44(3):105-107.
34. Opazo A, Aguirre E, Saldaña E et al. Patterns of impaired Internal anal sphincter activity in patients with anal fissure. *Colorectal Dis.* 2013;15(4):492-499. doi: 10.1111/codi.12095.
35. Pietroletti R, Ciarrocchi A, Lely L, et al. Results of surgical treatment in chronic anal fissure complicated by abscess or fistula in a retrospective cohort of patients. *Updates Surg.* 2022;74(1):179–183. doi: 10.1007/s13304-021-01205-1
36. Arroyo A, Montes E, Calderon T, et al. Treatment algorithm for anal fissure. Consensus document of the Spanish Association of Coloproctology and the Coloproctology Division of the Spanish Association of Surgeons. *Cir Esp.* 2018;96(5):260-267. doi: 10.1016/j.ciresp.2018.02.007
37. Ramkumar D, Rao SS. Efficacy and safety of traditional medical therapies for chronic constipation: systematic review. *Am J Gastroenterol.* 2005;100(4):936-971. doi: 10.1111/j.1572-0241.2005.40925.x
38. Bahrami, HR, Hamed S, Salari R, et al. Herbal Medicines for the Management of Irritable Bowel Syndrome: A Systematic Review. *Electron Physician.* 2016;8(8):2719-2725. doi: 10.19082/2719
39. Gupta P. Randomized, controlled study comparing sitz-bath and no-sitz-bath treatments in patients with acute anal fissures. *ANZ J Surg.* 2006;76:718–721. doi: 10.1111/j.1445-2197.2006.03838.x
40. Gough MJ, Lewis A. The conservative treatment of fissure-in- ano. *Br J Surg.* 1983;70:175–176. doi: 10.1002/bjs.1800700312
41. Jensen SL. Treatment of first episodes of acute anal fissure: prospective randomised study of lignocaine ointment versus hydrocortisone ointment or warm sitz baths plus bran. *Br Med J (Clin Res Ed).* 1986;292:1167–1169. doi: 10.1136/bmj.292.6529.1167
42. Ткалич О.В., Жарков Е.Е., Пономаренко А.А. и соавт. Современные методы медикаментозной релаксации внутреннего сфинктера у больных хронической анальной трещиной. *Хирург.* 2019;8(3):26-42.
43. Sahebally SM, Meshkat B, Walsh SR, et al. Botulinum toxin injection vs topical nitrates for chronic anal fissure: an updated systematic review and meta-analysis of randomized controlled

trials. *Colorectal Dis.* 2018;20(1):6-15. doi: 10.1111/codi.13969

44. Dat A, Chin M, Skinner S, et al. Botulinum toxin therapy for chronic anal fissures: where are we at currently? *ANZ J Surg.* 2017;87(9):70-73. doi: 10.1111/ans.13329
45. Lin JX, Krishna S, Sua B, et al. Optimal Dosing of Botulinum Toxin for Treatment of Chronic Anal Fissure: A Systematic Review and Meta-Analysis. *Dis Colon Rectum.* 2016;59(9):886-894. doi: 10.1097/DCR.0000000000000612
46. Berkel AE, Rosman C, Koop R, et al. Isosorbide dinitrate ointment vs botulinum toxin A (Dysport) as the primary treatment for chronic anal fissure: a randomized multicentre study. *Colorectal Dis.* 2014;16(10):360-366. doi: 10.1111/codi.12615
47. Arroyo A, Perez F, Serrano P, et al. Surgical versus chemical (botulinum toxin) sphincterotomy for chronic anal fissure: long-term results of a prospective randomized clinical and manometric study. *Am J Surg.* 2005;189(4): 429-434. doi: 10.1016/j.amjsurg.2004.06.045
48. Colak T, Ipek T, Kanik A, et al. A randomized trial of botulinum toxin vs lidocain pomade for chronic anal fissure. *Acta Gastroenterol Belg.* 2002;65(4):187-190.
49. Brisinda G, Cadeddu F, Brandara F, et al. Randomized clinical trial comparing botulinum toxin injections with 0.2 per cent nitroglycerin ointment for chronic anal fissure. *Br J Surg.* 2007; 94(2):162-167. doi: 10.1002/bjs.5514
50. Khan MI. Comparing the efficacy of botulinum toxin injection and lateral internal sphincterotomy for chronic anal fissure. *KJMS.* 2016;9(1):6.
51. Хрюкин Р.Ю., Костарев И.В., Арсланбекова К.И. и соавт. Ботулинический токсин типа А и боковая подкожная сфинктеротомия в лечении хронической анальной трещины со спазмом сфинктера. Что выбрать? (систематический обзор литературы и метаанализ). *Колопроктология.* 2020;72(2):113-128. doi: 10.33878/2073-7556-2020-19-2-113-128
52. Minguez M, Herreros B, Espi A, et al. Long-term follow-up (42 months) of chronic anal fissure after healing with botulinum toxin. *Gastroenterology.* 2002;123(1):112-117. doi: 10.1053/gast.2002.34219
53. Adamova Z, Slovacek V, Bar T et al. Anal fissure. *Cas Lek Cesk.* 2015;154(1):11-13.
54. Jahnny B, Ashurst JV. Anal fissures. In: StatPearls [Internet]. Treasure Island (FL): StatPearls Publishing; 2021 Jan. 2020 Dec 5.
55. Шелыгин Ю.А., Подмаренкова Л.Ф., Жарков Е.Е. Возможности медикаментозной релаксации внутреннего сфинктера у больных с хронической анальной трещиной. *Российский журнал гастроэнтерологии, гепатологии, колопроктологии.* 2005;15(1):105-110. doi: 10.21518/1995-1477-2021-18-2-105-110

56. Хрюкин Р.Ю., Жарков Е.Е., Голоктионов Н.А. и соавт. Лечение хронической анальной трещины с использованием ботулинического токсина типа А в дозировке 40 ЕД в сравнении с боковой подкожной сфинктеротомией (NCT03855046). Колопроктология. 2022;79(1):60-70. doi: 10.33878/2073-7556-2022-21-1-60-70
57. Селиверстов Д.В., Гетьман М.А., Мануилов Д.М. и соавт. Эффективность и безопасность клинического применения нового препарата Фиссарио для наружного лечения острой анальной трещины на фоне хронической геморроидальной болезни. Колопроктология. 2017;61(3):45-51.
58. Абрицова М.В., Торчуа Н.Р., Богданова Е.М. и соавт. Возможности медикаментозной релаксации внутреннего анального сфинктера при анальных трещинах. Амбулаторная хирургия. 2021;2(18):105-110. doi: 10.21518/1995-1477-2021-18-2-105-110
59. Абрицова М.В., Торчуа Н.Р., Богданова Е.М. и соавт. Безоперационное лечение хронической анальной трещины. Амбулаторная хирургия. 2022;1(19):90-96. doi: 10.21518/1995-1477-2022-19-1-90-96
60. Perrotti P, Bove A, Antropoli C, et al. Topical nifedipine with lidocaine ointment vs. active control for treatment of chronic anal fissure: results of a prospective, randomized, double-blind study. Dis Colon Rectum. 2002;45(11):1468-1475.
61. Gagliardi G, Pascariello A, Altomare DF, et al. Optimal treatment duration of glyceryl trinitrate for chronic anal fissure: results of a prospective randomized multicenter trial. Tech Coloproctol. 2010 Sep;14(3):241-248. doi: 10.1007/s10151-010-0604-1
62. Gupta PJ. Hypertrophied anal papillae and fibrous anal polyps, should they be removed during anal fissure surgery? World J Gastroenterol. 2004;10(16):2412-2414. doi: 10.3748/wjg.v10.i16.2412
63. Gupta PJ. A study of the symptomatology of hypertrophied anal papillae and fibrous anal polyps. Bratisl Lek Listy. 2005;106(1):30-33.
64. Brisinda G, Maria G, Sganga G, et al. Effectiveness of higher doses of botulinum toxin to induce healing in patients with chronic anal fissures. Surgery. 2002;131(2):179-184. doi: 10.1067/msy.2002.119314
65. Lysy J, Israelit-Yatzkan Y, Sestieri-Ittah M, et al. Topical nitrates potentiate the effect of botulinum toxin in the treatment of patients with refractory anal fissure. Gut. 2001;48:221-224.
66. Благодарный Л.А., Полетов Н.Н., Жарков Е.Е. Хирургические методы релаксации внутреннего сфинктера у больных анальной трещиной. Колопроктология. 2007; 22(4):43-47.
67. Шелыгин Ю.А., Фролов С.А., Орлова Л.П. и соавт. Непосредственные результаты комплексного лечения хронической анальной трещины. Колопроктология. 2010; 31(1):4-9.

68. Голоктионов Н.А., Титов А.Ю., Пономаренко А.А. и соавт. Непосредственные результаты лечения хронической анальной трещины методом боковой подкожной сфинктеротомии без ее иссечения (NCT05117697). Колопроктология. 2023; 3(22):50-61. doi: 10.33878/2073-7556-2023-22-3-50-61
69. Baraza W, Boereboom C, Shorthouse A, et al. The long-term efficacy of fissurectomy and botulinum toxin injection for chronic anal fissure in females. *DisColonRectum*. 2008;51:236–243.
70. Scholz T, Hetzer FH, Dindo D, et al. Long-term follow-up after combined fissurectomy and Botox injection for chronic anal fissures. *Int J Colorectal Dis*. 2007;22(9):1077-1081. doi: 10.1007/s00384-006-0261-z.
71. Lindsey I, Cunningham C, Jones OM, et al. Fissurectomy-botulinum toxin: a novel sphincter-sparing procedure for medically resistant chronic anal fissure. *Dis Colon Rectum*. 2004;47:1947–1952.
72. Arthur JD, Makin CA, El-Sayed TY, et al. A pilot comparative study of fissurectomy/diltiazem and fissurectomy/botulinum toxin in the treatment of chronic anal fissure. *TechColoproctol*. 2008;12(4):331-336.
73. Ebinger SM, Hardt J, Warschkow R, et al. Operative and medical treatment of chronic anal fissures-a review and network meta-analysis of randomized controlled trials. *J Gastroenterol*. 2017;52(6):663-676. doi: 10.1007/s00535-017-1335-0
74. Ткалич О.В., Пономаренко А.А., Фоменко О.Ю. и соавт. Непосредственные результаты комплексного лечения хронической анальной трещины с применением ботулотоксина тип А (ISRCTN97413456). Колопроктология. 2020;19 (1):80-99. doi: 10.33878/2073-7556-2020-19-1-80-99
75. Shelygin YA, Tkalich OV, Ponomarenko AA, et al. Follow-up results of combination treatment of chronic anal fissure. *International Journal of Pharmaceutical Research*. 2020;12(2):244-249. doi: 10.31838/ijpr/2020.SP2.040
76. Nelson RL, Chattopadhyay A, Brooks W, et al. Operative procedures for fissure in ano. *Cochrane Database Syst Rev*. 2011;11:CD002199.
77. Brown CJ, Dubreuil D, Santoro L, et al. Lateral internal sphincterotomy is superior to topical nitroglycerin for healing chronic anal fissure and does not compromise long-term fecal continence: six-year follow-up of a multicenter, randomized, controlled trial. *Dis Colon Rectum*. 2007;50:442–448.
78. Hyman N. Incontinence after lateral internal sphincterotomy: a prospective study and quality of life assessment. *Dis Colon Rectum*. 2004;47:35–38. doi: 10.1007/s10350-003-0002-0
79. Ortiz H, Marzo J, Armendariz P, et al. Quality of life assessment in patients with chronic anal fissure after lateral internal sphincterotomy. *Br J Surg*. 2005;92:881–885.

80. Menteş BB, Tezcaner T, Yilmaz U, et al. Results of lateral internal sphincterotomy for chronic anal fissure with particular reference to quality of life. *Dis Colon Rectum*. 2006;49:1045–1051.
81. Шелыгин Ю.А., Фролов С.А., Орлова Л.П. и соавт. Анальное недержание у больных, перенесших иссечение анальной трещины в сочетании с боковой подкожной сфинктеротомией. *Колопроктология*. 2008;25(3):18-24.
82. Wiley M, Day P, Rieger N, et al. Open vs. closed lateral internal sphincterotomy for idiopathic fissure-in-ano: a prospective, randomized, controlled trial. *Dis Colon Rectum*. 2004;47:847–852.
83. Iswariah H, Stephens J, Rieger N, et al. Randomized prospective controlled trial of lateral internal sphincterotomy versus injection of botulinum toxin for the treatment of idiopathic fissure in ano. *ANZ J Surg*. 2005;75:553–555.
84. Katsinelos P, Papaziogas B, Koutelidakis I, et al. Topical 0.5% nifedipine vs. lateral internal sphincterotomy for the treatment of chronic anal fissure: long-term follow-up. *Int J Colorectal Dis*. 2006;21:179–183.
85. Davies I, Dafydd L, Davies L, et al. Long-term outcomes after lateral anal sphincterotomy for anal fissure: a retrospective cohort study. *Surg Today*. 2014;44:1032–1039.
86. De Rosa M, Cestaro G, Vitiello C, et al. Conservative versus surgical treatment for chronic anal idiopathic fissure: a prospective randomized trial. *Updates Surg*. 2013;65:197–200.
87. Sileri P, Stolfi VM, Franceschilli L, et al. Conservative and surgical treatment of chronic anal fissure: prospective longer-term results. *J Gastrointest Surg*. 2010;14:773–780.
88. Valizadeh N, Jalaly NY, Hassanzadeh M, et al. Botulinum toxin injection versus lateral internal sphincterotomy for the treatment of chronic anal fissure: randomized prospective controlled trial. *Langenbecks Arch Surg*. 2012;397:1093–1098.
89. Menteş BB, Irkörüçü O, Akin M, et al. Comparison of botulinum toxin injection and lateral internal sphincterotomy for the treatment of chronic anal fissure. *Dis Colon Rectum*. 2003;46:232–237.
90. Nasr M, Ezzat H, Elsebae M. Botulinum toxin injection versus lateral internal sphincterotomy in the treatment of chronic anal fissure: a randomized controlled trial. *World J Surg*. 2010;34:2730–2734.
91. Gandomkar H, Zeinoddini A, Heidari R et al. Partial lateral internal sphincterotomy versus combined botulinum toxin a injection and topical diltiazem in the treatment of chronic anal fissure: a randomized clinical trial. *Dis Colon Rectum*. 2015;58:228–234.
92. Murad-Regadas SM, Fernandes GO, Regadas FS, et al. How much of the internal sphincter may be divided during lateral sphincterotomy for chronic anal fissure in women? Morphologic and functional evaluation after sphincterotomy. *Dis Colon Rectum*. 2013;56:645–651.

93. Arroyo A, Pérez F, Serrano P, et al. Open versus closed lateral sphincterotomy performed as an outpatient procedure under local anesthesia for chronic anal fissure: prospective randomized study of clinical and manometric long-term results. *J Am Coll Surg*. 2004;199:361–367.
94. Голоктионов Н.А., Пономаренко А.А., Сагидова К.И. и соавт. Открытая или закрытая методика сфинктеротомии при лечении хронической анальной трещины? (систематический обзор литературы и метаанализ). *Колопроктология*. 2023; 3(22):149-157. doi: 10.33878/2073-7556-2023-22-3-149-157

Приложение А1. Состав рабочей группы по разработке и пересмотру клинических рекомендаций

№	Ф.И.О.	Ученая степень	Ученое звание	Профессиональная ассоциация
1	Ачкасов Сергей Иванович	д.м.н.	Член-корр. РАН	Ассоциация колопроктологов России
2	Агапов Михаил Андреевич	д.м.н.	Профессор	Ассоциация колопроктологов России
3	Алиев Фуад Шамильевич	д.м.н.	Профессор	Ассоциация колопроктологов России
4	Бирюков Олег Михайлович	к.м.н.		Ассоциация колопроктологов России
5	Борота Александр Васильевич	д.м.н.	Профессор	Ассоциация колопроктологов России
6	Благодарный Леонид Алексеевич	д.м.н.	Профессор	Ассоциация колопроктологов России
7	Григорьев Евгений Георгиевич	д.м.н.	Член-корр. РАН	Ассоциация колопроктологов России
8	Грошин Виталий Сергеевич	д.м.н.	Профессор	Ассоциация колопроктологов России
9	Жарков Евгений Евгеньевич	к.м.н.		Ассоциация колопроктологов России
10	Карпухин Олег Юрьевич	д.м.н.	Профессор	Ассоциация колопроктологов России
11	Костарев Иван Васильевич	д.м.н.	Доцент	Ассоциация колопроктологов России
12	Костенко Николай Владимирович	д.м.н.	Доцент	Ассоциация колопроктологов России
13	Кузьминов Александр Михайлович	д.м.н.	Профессор	Ассоциация колопроктологов России
14	Маркарьян Даниил Рафаэлевич	к.м.н.		Ассоциация колопроктологов России
15	Москалев Алексей Игоревич	к.м.н.		Ассоциация колопроктологов России
16	Мудров Андрей Анатольевич	д.м.н.	Доцент	Ассоциация колопроктологов России
17	Муравьев Александр Васильевич	д.м.н.	Профессор	Ассоциация колопроктологов России
18	Нечай Игорь Анатольевич	д.м.н.	Профессор	Ассоциация колопроктологов России
19	Половинкин Вадим Владимирович	д.м.н.	Доцент	Ассоциация колопроктологов России
20	Попов Дмитрий Евгеньевич	д.м.н.	Профессор	Ассоциация колопроктологов России
21	Родоман Григорий Владимирович	д.м.н.	Профессор	Ассоциация колопроктологов России
22	Старцева Любовь Николаевна	к.м.н.		Ассоциация колопроктологов России
23	Тимербулатов Виль Мамильевич	д.м.н.	Член-корр. РАН	Ассоциация колопроктологов России
24	Титов Александр Юрьевич	д.м.н.		Ассоциация колопроктологов России
25	Фролов Сергей Алексеевич	д.м.н.	Профессор	Ассоциация колопроктологов России
26	Хрюкин Роман Юрьевич	к.м.н.		Ассоциация колопроктологов России
27	Шелыгин Юрий Анатольевич	д.м.н.	Академик РАН	Ассоциация колопроктологов России

Все члены рабочей группы являются членами ассоциации колопроктологов России.

Конфликт интересов отсутствует.

Приложение А2. Методология разработки клинических рекомендаций

Целевая аудитория клинических рекомендаций:

- 1. Врачи-колопроктологи.
- 2. Врачи-хирурги.
- 3. Врачи-гастроэнтерологи.
- 4. Врачи-терапевты.
- 5. Врачи общей практики (семейные врачи).
- 6. Врачи-эндоскописты.
- 7. Средний медицинский персонал.
- 8. Студенты медицинских вузов, ординаторы, аспиранты.

Таблица 1. Шкала оценки УДД (уровней достоверности доказательств) для методов диагностики (диагностических вмешательств).

УДД	Расшифровка
1	Систематические обзоры исследований с контролем референсным методом или систематический обзор рандомизированных клинических исследований с применением мета-анализа
2	Отдельные исследования с контролем референсным методом или отдельные рандомизированные клинические исследования и систематические обзоры исследований любого дизайна, за исключением рандомизированных клинических исследований, с применением мета-анализа
3	Исследования без последовательного контроля референсным методом или исследования с референсным методом, не являющимся независимым от исследуемого метода или нерандомизированные сравнительные исследования, в том числе когортные исследования
4	Несравнительные исследования, описание клинического случая
5	Имеется лишь обоснование механизма действия или мнение экспертов

Таблица 2. Шкала оценки УДД для методов профилактики, лечения и реабилитации (профилактических, лечебных, реабилитационных вмешательств).

УДД	Расшифровка
1	Систематический обзор РКИ (рандомизированные клинические испытания) с применением мета-анализа
2	Отдельные РКИ и систематические обзоры исследований любого дизайна, за исключением РКИ, с применением мета-анализа
3	Нерандомизированные сравнительные исследования, в т.ч. когортные исследования
4	Несравнительные исследования, описание клинического случая или серии случаев, исследования «случай-контроль»
5	Имеется лишь обоснование механизма действия вмешательства (доклинические исследования) или мнение экспертов

Таблица 3. Шкала оценки УУР (уровней убедительности рекомендаций) для методов профилактики, диагностики, лечения и реабилитации (профилактических, диагностических, лечебных, реабилитационных вмешательств).

УУР	Расшифровка
А	Сильная рекомендация (все рассматриваемые критерии эффективности (исходы) являются важными, все исследования имеют высокое или удовлетворительное методологическое качество, их выводы по интересующим исходам являются согласованными)
В	Условная рекомендация (не все рассматриваемые критерии эффективности (исходы) являются важными, не все исследования имеют высокое или удовлетворительное методологическое качество и/или их выводы по интересующим исходам не являются согласованными)
С	Слабая рекомендация (отсутствие доказательств надлежащего качества (все рассматриваемые критерии эффективности (исходы) являются неважными, все исследования имеют низкое методологическое качество и их выводы по интересующим исходам не являются согласованными)

Порядок обновления клинических рекомендаций.

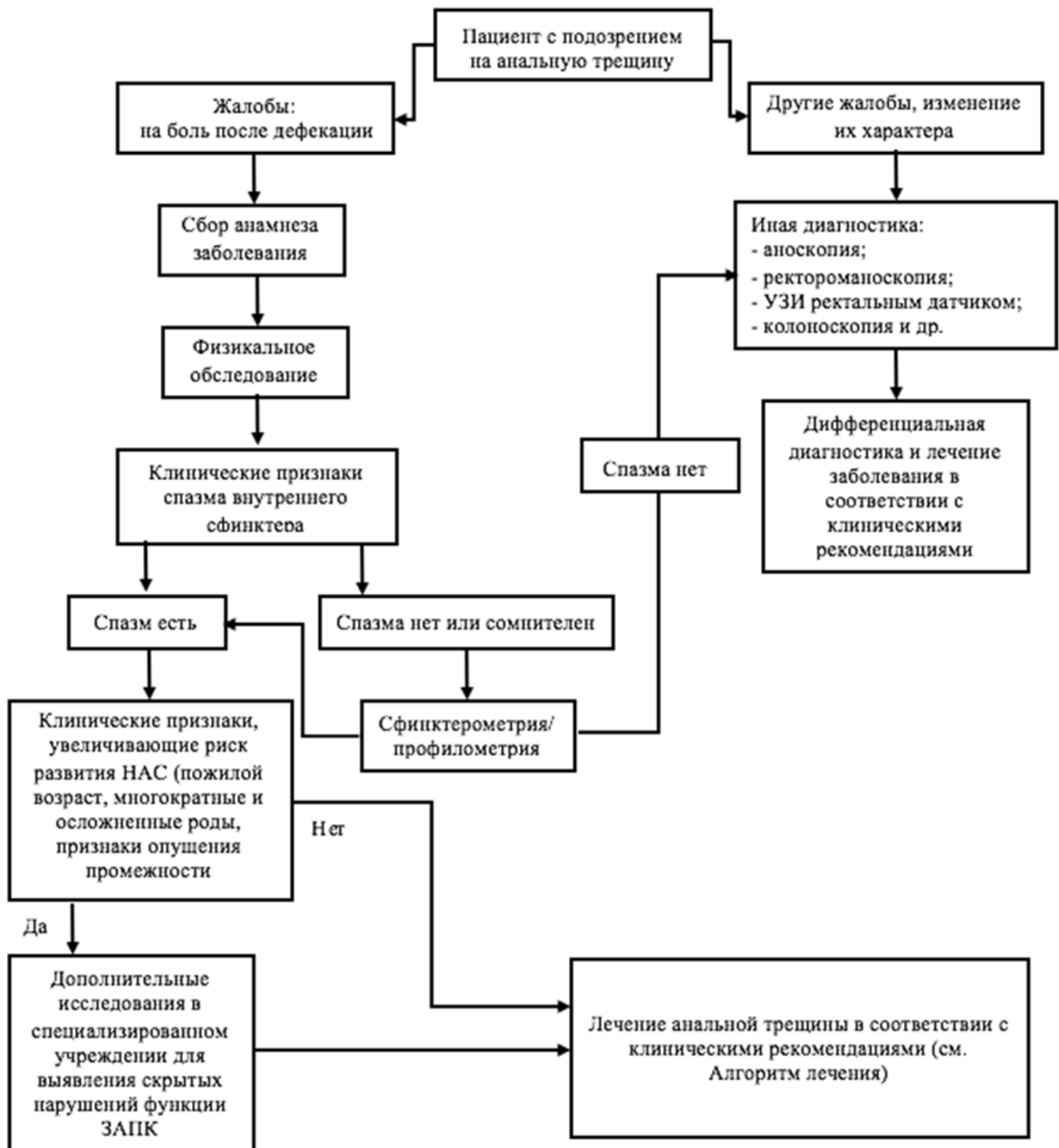
Механизм обновления клинических рекомендаций предусматривает их систематическую актуализацию – не реже чем один раз в три года, а также при появлении новых данных с позиции доказательной медицины по вопросам диагностики, лечения, профилактики и реабилитации конкретных заболеваний, наличии обоснованных дополнений/замечаний к ранее утверждённым КР (клинические рекомендации), но не чаще 1 раза в 6 месяцев.

Приложение А3. Справочные материалы, включая соответствие показаний к применению и противопоказаний, способов применения и доз лекарственных препаратов, инструкции по применению лекарственного препарата

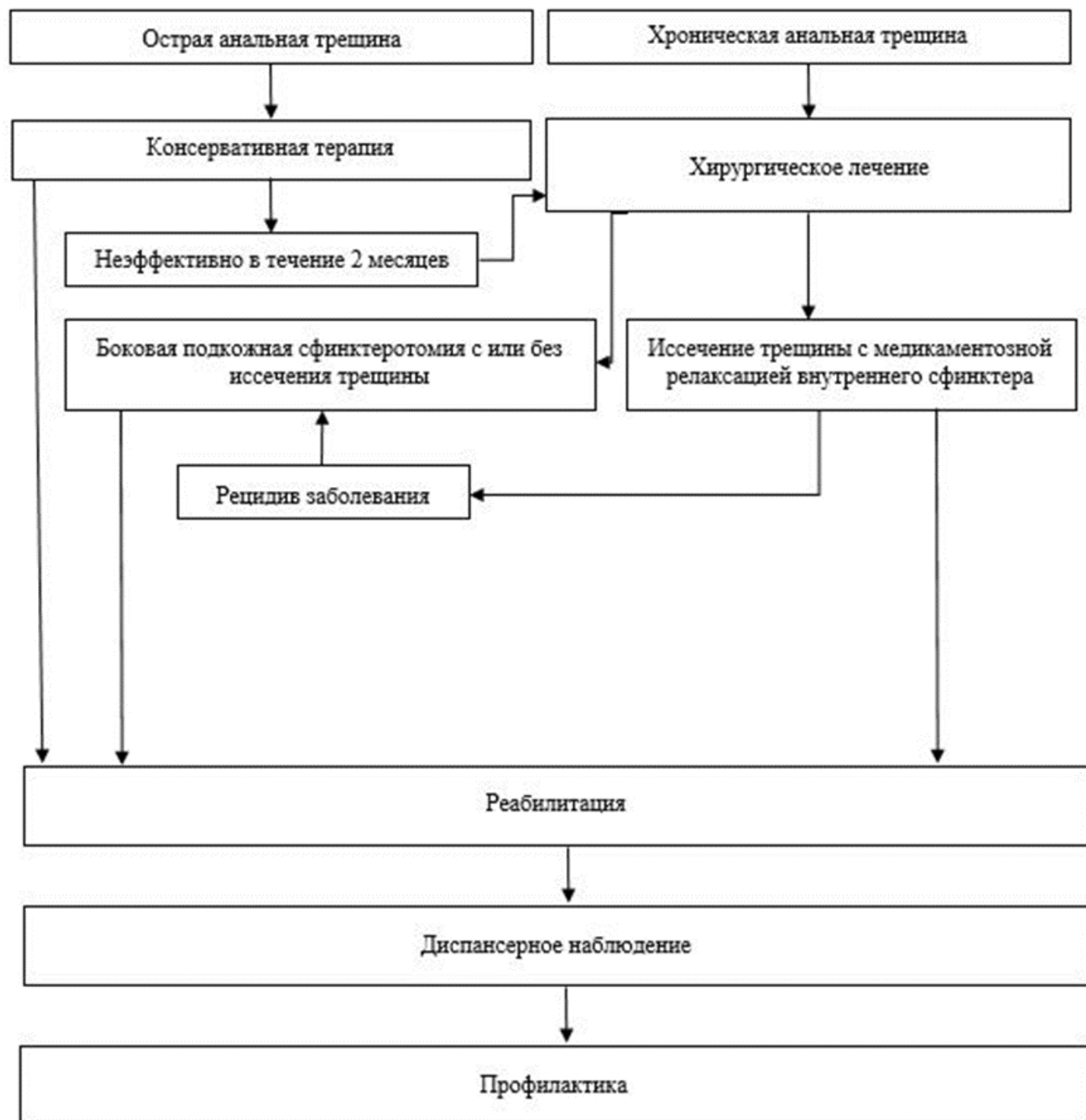
Нет.

Приложение Б. Алгоритмы действий врача

Приложение Б1. Алгоритм диагностики пациента



Приложение Б2. Алгоритм лечения пациента



Приложение В. Информация для пациента

Информация о заболевании. Анальная трещина - заболевание, характеризующееся наличием дефекта покровного эпителия анального канала. Наиболее частой причиной возникновения острых анальных трещин является травма покровного эпителия анального канала, возникающая при прохождении твердых каловых масс (запоры). В результате возникновения дефекта развивается спазм анального жома, что приводит к нарушениям кровоснабжения анодермы и выраженному болевому синдрому. Вследствие воспалительного процесса края дефекта уплотняются и рубцуются - формируется хроническая анальная трещина.

Пациентов с трещиной беспокоит в первую очередь боль в заднем проходе после опорожнения прямой кишки, также могут наблюдаться незначительные выделения крови в виде помарок на кале и туалетной бумаге. При несвоевременном обращении к врачу могут возникнуть такие осложнения, как: образование свища заднего прохода, рубцовое сужение заднего прохода.

При обращении пациента к колопроктологу после сбора жалоб и анамнеза заболевания, выполняется осмотр области заднего прохода, пальцевое исследование прямой кишки, при необходимости назначается дальнейшее обследование. При наличии у пациента острой анальной трещины назначается консервативная терапия. В свою очередь, основным методом лечения хронической анальной трещины является хирургическое вмешательство. Операция заключается в устранении спазма анального жома и, при необходимости, иссечении трещины. Спазм сфинктера может быть устранён методом медикаментозной релаксации или путём хирургического воздействия.

Адекватное хирургическое лечение хронических анальных трещин позволяет достичь выздоровления у 98-100% пролеченных пациентов.

Информация необходимая в послеоперационном периоде. В послеоперационном периоде, на протяжении первых 1-3 месяцев после операции, важным являются гигиенические мероприятия (подмывание прохладной водой, ванночки с добавлением отвара ромашки) и регуляция частоты и консистенции стула. Необходимо добиваться регулярного ежедневного стула мягкой консистенции, не травмирующего раневые поверхности в анальном канале и перианальной области.

Из диеты исключаются копчености, соленья, маринады, какао, шоколад, частично ограничиваются жареные блюда, колбасные изделия, ржаной хлеб. Рекомендуются пища с большим содержанием клетчатки и балластных веществ (содержатся в продуктах растительного происхождения, прежде всего в зерновых). К продуктам, способствующим нормализации стула, относятся: свежий кефир, простокваша, ацидофилин. Положительный эффект оказывают размоченный в воде чернослив, инжир, настой из них, сливовый сок, вареная свекла, пюре из сухофруктов. Из первых блюд полезны супы, борщи, щи на крепком овощном отваре.

Послабляющее действие оказывают съеденные натощак тертая морковь, сырое яблоко, простокваша, 5-7 штук чернослива, вымытого и залитого с вечера кипятком. Кроме того, при общем удовлетворительном состоянии показаны прогулки и незначительная физическая

нагрузка. Полезны утрення гимнастика, физические упражнения с акцентом на мышцы живота, рекомендуются быстрая ходьба.

Лекарственная терапия запоров должна проводиться с большой осторожностью, кратковременными курсами, под контролем врача.

Несколько дополнительных рекомендаций при запорах:

1. обратитесь к врачу и выясните, каким из вышеприведенных советов Вам можно воспользоваться;
2. выпивайте 4-8 стаканов жидкости в день;
3. ваша диета должна включать продукты, способствующие перистальтике кишечника. Рекомендуем хлеб грубого помола, хлебцы с отрубями, каши – гречневая, овсяная, пшеничная, перловая с молоком или растительным маслом, крупяные блюда. Включайте в свой рацион продукты, содержащие клетчатку (так в молочные коктейли диетологи рекомендуют добавлять сырые овощи и фрукты, орехи, проросшую пшеницу). Попробуйте овсяное печенье, кукурузные хлопья;
4. некоторым пациентам хорошо помогают яблоки, инжир, финики, чай с лимоном;
5. полезен отвар чернослива по утрам и на ночь;
6. обязательно добавляйте в пищу отруби, начиная с одной чайной ложки в день. Затем это количество нужно увеличить до 4-6 ложек в сутки. Слишком быстрое увеличение дозы может вызвать жидкий стул и вздутие живота. Попробуйте добавлять отруби в каши, запеканки из риса или картофеля, в молочные продукты.

Приложение Г1-ГN. Шкалы оценки, вопросники и другие оценочные инструменты состояния пациента, приведенные в клинических рекомендациях

Приложение Г1. Нумерологическая оценочная шкала (НОШ)

Название на русском языке: Нумерологическая оценочная шкала (НОШ)

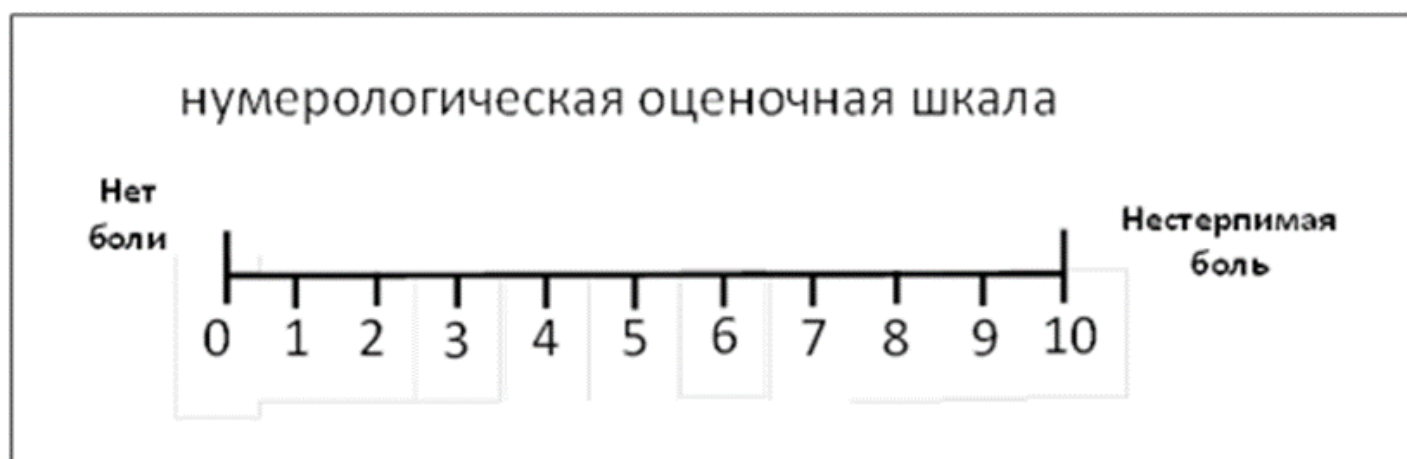
Оригинальное название (если есть): The Numeric Pain Rating Scale (NPRS)

Источник (официальный сайт разработчиков, публикация с валидацией):
<https://www.ncbi.nlm.nih.gov/pmc/articles/PMC2647033/pdf/main.pdf>,
<https://ascpt.onlinelibrary.wiley.com/doi/abs/10.1038/clpt.1983.159?sid=nlm%3Apubmed>

Тип: шкала оценки

Назначение: Шкала предназначена для определения интенсивности боли, позволяет оценить субъективные болевые ощущения, которые испытывает пациент боли в момент исследования.

Содержание (шаблон):



Ключ (интерпретация): соответственно рекомендациям

Пояснения: Этот метод субъективной оценки боли заключается в том, что пациента просят отметить на градуированной линии длиной 10 см точку, которая соответствует степени выраженности боли. Левая граница линии соответствует определению «боли нет», правая - «худшая боль, какую можно себе представить».