



МИНИСТЕРСТВО  
ЗДРАВООХРАНЕНИЯ  
РОССИЙСКОЙ ФЕДЕРАЦИИ

Клинические рекомендации

## Полип анального канала

Кодирование по Международной статистической  
классификации болезней и проблем, связанных со здоровьем: **K62.0**

Год утверждения (частота пересмотра): **2024**

Возрастная категория: **Взрослые**

Пересмотр не позднее: **2026**

ID: **173**

Разработчик клинической рекомендации

- **Общероссийская общественная организация "Ассоциация колопроктологов России"**

Одобрено Научно-практическим Советом Минздрава РФ

---

# Оглавление

- Список сокращений
- Термины и определения
- 1. Краткая информация по заболеванию или состоянию (группы заболеваний или состояний)
- 1.1 Определение заболевания или состояния (группы заболеваний или состояний)
- 1.2 Этиология и патогенез заболевания или состояния (группы заболеваний или состояний)
- 1.3 Эпидемиология заболевания или состояния (группы заболеваний или состояний)
- 1.4 Особенности кодирования заболевания или состояния (группы заболеваний или состояний) по Международной статистической классификации болезней и проблем, связанных со здоровьем
- 1.5 Классификация заболевания или состояния (группы заболеваний или состояний)
- 1.6 Клиническая картина заболевания или состояния (группы заболеваний или состояний)
- 2. Диагностика заболевания или состояния (группы заболеваний или состояний) медицинские показания и противопоказания к применению методов диагностики
- 2.1 Жалобы и анамнез
- 2.2 Физикальное обследование
- 2.3 Лабораторные диагностические исследования
- 2.4 Инструментальные диагностические исследования
- 2.5 Иные диагностические исследования
- 3. Лечение, включая медикаментозную и немедикаментозную терапии, диетотерапию, обезболивание, медицинские показания и противопоказания к применению методов лечения
- 4. Медицинская реабилитация и санаторно-курортное лечение, медицинские показания и противопоказания к применению методов медицинской реабилитации, в том числе основанных на использовании природных лечебных факторов
- 5. Профилактика и диспансерное наблюдение, медицинские показания и противопоказания к применению методов профилактики
- 6. Организация оказания медицинской помощи
- 7. Дополнительная информация (в том числе факторы, влияющие на исход заболевания или состояния)
- Критерии оценки качества медицинской помощи
- Список литературы
- Приложение А1. Состав рабочей группы по разработке и пересмотру клинических рекомендаций
- Приложение А2. Методология разработки клинических рекомендаций
- Приложение А3. Справочные материалы, включая соответствие показаний к применению и противопоказаний, способов применения и доз лекарственных препаратов, инструкции по применению лекарственного препарата
- Приложение Б. Алгоритмы действий врача
- Приложение В. Информация для пациента
- Приложение Г1-ГН. Шкалы оценки, вопросники и другие оценочные инструменты состояния пациента, приведенные в клинических рекомендациях

# Список сокращений

АК – анальный канал

АП – анальный полип

ПАК – полип анального канала

ЖКТ – желудочно-кишечный тракт

УУР – уровень убедительности рекомендаций

УДД – уровень достоверности доказательств

# Термины и определения

**Анальный канал** — это терминальная часть пищеварительного тракта между нижеампулярным отделом прямой кишки и наружным отверстием — анусом, границей которого является место перехода непигментированной анодермы в пигментированную (истинную) кожу.

**Анальные полипы** или **полипы анального канала** (**anal polyp, anal papilla, anal tags**) — описательный, клинический термин, обозначающий любое доброкачественное внутрипросветное образование в границах анального канала.

**1. Краткая информация по заболеванию или состоянию (группы заболеваний или состояний)**

# **1.1 Определение заболевания или состояния (группы заболеваний или состояний)**

Термин «анальный канал», предложенный J. Symington [1] в 1888 году, был распространен лишь среди клиницистов, пока в 1955 году не был официально признан и рекомендован к применению Международной Парижской анатомической номенклатурой. Однако до настоящего времени отсутствует единое понимание границ анального канала, в результате чего появились термины: хирургический анальный канал, анатомический, гистологический и т.д. [2,3,4].

Ассоциация колопроктологов России придерживается следующего определения: «Анальный канал – это терминальная часть пищеварительного тракта, начинающаяся от места аноректального соединения у верхней границы тазового дна и заканчивающаяся наружным отверстием – анусом, границей которого является место перехода непигментированной анодермы в пигментированную (истинную) кожу» [4].

Полипы анального канала (анальный полип, anal polyp, anal papilla) – описательный клинический термин, обозначающий любое внутрипросветное образование в границах анального канала.

Синонимы: гипертрофированный анальный сосочек, фиброэпителиальный полип, полип анального канала, фиброзный полип, клоакогенный полип, полип заднего прохода.

## **1.2 Этиология и патогенез заболевания или состояния (группы заболеваний или состояний)**

Полипами анального канала считают фиброэпителиальные образования. Последние имеют доброкачественную природу и характеризуются наличием моноклеированных и многоядерных, иногда нетипичных, стромальных клеток CD34+, указывающих на фибробластическую и миофибробластическую дифференциацию [1]. Атипичные клетки встречаются лишь в крупных анальных полипах. Морфологическое сходство между этими структурами и нормальной слизистой анального канала подтверждает гипотезу о том, что фиброэпителиальные полипы могут представлять собой реактивную гиперплазию подэпителиальной соединительной ткани слизистой анального канала. Поэтому тучные клетки с помощью их фиброгенного, фибролитического и ангиогенного воздействия могут играть важную роль в патогенезе данных структур [1].

## **1.3 Эпидемиология заболевания или состояния (группы заболеваний или состояний)**

В настоящее время истинная распространенность полипов анального канала не известна. Связано это, в первую очередь, с отсутствием классификации, а также с тем, что под понятием «анальный полип» зачастую может называться любое внутрипросветное образование анального канала. Однако подавляющее большинство работ носит характер случай-контроль и учитывает только клинические проявления данной патологии. Также известно, что анальный полип встречается у 30% пациентов, у которых установлен диагноз хроническая анальная трещина и у 10% пациентов с пролапсом слизистой оболочки прямой кишки.



# 1.4 Особенности кодирования заболевания или состояния (группы заболеваний или состояний) по Международной статистической классификации болезней и проблем, связанных со здоровьем

Коды по МКБ-10

Болезни органов пищеварительной системы (K00-K93):

**K62-** Другие болезни заднего прохода и прямой кишки

**K62.0-** Полип анального канала.

# 1.5 Классификация заболевания или состояния (группы заболеваний или состояний)

Существуют разные классификации полипов, основанные на их различных характеристиках:

## 1.5.1 Характер роста полипов:

- доброкачественные;
- злокачественные.

## 1.5.2 Особенности прикрепления к слизистой анального канала:

- полип на ножке;
- полип плоский.

## 1.5.3 Морфологические данные:

- аденома;
- гиперпластический полип.

## 1.5.4 Гистологическое строение:

- тубулярные;
- ворсинчатые.

## 1.5.5 Классификация З. Маржатка [1996]

- «истинные»:
- эпителиальные (карциноид);
- неэпителиальные (лейомиома, липома, гемангиома и др.)
- неопухолевой природы
- гиперпластические, гамартома, воспалительные полипы и гиперплазия анальных сосочков.

**Комментарий:** *главное значение, определяющее тактику лечения и последующего наблюдения пациента, имеют именно морфогистологические данные.*

*Учитывая, что абсолютное большинство доброкачественных новообразований анального канала – случайные находки, вполне понятно отсутствие рандомизированных исследований, в связи с чем при анализе литературы сложно определить уровни доказательности согласно общепринятой классификации Оксфордского Центра доказательной медицины.*

## Пояснения к классификации анального полипа

### • Гиперпластические полипы

Гиперпластические полипы встречаются наиболее часто и является результатом хронических воспалительных процессов анального канала и не представляют собой истинной опухоли. Чаще всего имеют ножку, в связи с чем могут выпадать из анального канала при дефекации и кровоточить, что обычно и является причиной обращения пациента к колопроктологу. В отличие от истинных аденом, как правило, имеют гладкую поверхность и выявляются при достижении размеров до нескольких сантиметров.

### • Гипертрофированный анальный сосочек

В нижней части ампулярного отдела прямой кишки располагаются морганиевы столбики и крипты, окаймленные полулунными клапанами. На этих клапанах по границе зубчатой линии нередко можно наблюдать возвышения – анальные сосочки. Иногда они могут гипертрофироваться и нередко достигать 3-4 см в диаметре. Описывается много причин гипертрофии анальных сосочков, однако большинство авторов указывают на наличие хронического воспалительного процесса в анальном канале. Часто гипертрофированные анальные сосочки принимают за анальные полипы.

### • Клоакогенные полипы

В последнее время в литературе все чаще появляется термин «клоакогенный полип», «клоакогенный рак». Данным термином авторы обозначают новообразования, располагающиеся в переходной зоне, месте перехода железистого эпителия в плоскоклеточный. Наиболее частой жалобой данных пациентов является наличие ректальных кровотечений. Также отмечено сочетание данных новообразований с солитарной язвой прямой кишки [4, 6, 7, 8, 9, 10, 11].

### • Аденомы анального канала

Аденома - доброкачественная опухоль, исходящая из железистого эпителия, имеющая различную степень клеточной дисплазии. Длительное время среди клиницистов существовало мнение, что истинные аденомы не могут располагаться в анальном канале, учитывая плоскоклеточное строение его слизистой оболочки. Однако в последующем было выявлено, что 10-15% злокачественных опухолей анального канала составляют аденокарциномы. Таким образом была доказана возможность роста в анальном канале истинных аденом [4].

Они могут иметь грибовидную форму (на ножке) или быть на широком основании. Аденоматозные полипы могут быть как одиночными, так и множественными и иметь размеры от нескольких миллиметров до нескольких сантиметров. Поверхность может быть как гладкой, так и бугристой. Данный тип полипов часто протекают бессимптомно и выявляются случайно при пальцевом исследовании или при выпадении наружу полипа на ножке при дефекации. Также иногда пациенты предъявляют жалобы на выделение слизи (при наличии ворсинчатой аденомы).

- **Фиброзный полип (синоним: фиброэпителиальный полип)**

Одно из самых частых поражений переходной зоны. Макроскопически узел имеет сферическую или вытянутую форму и диаметр от нескольких миллиметров до 4 см. Его поверхность белого или серого цвета, часто бывает изъязвлена. При гистологическом исследовании строма коллагенизирована и выстлана многослойным плоским эпителием. В ней видны фибробласты с двумя и более ядрами, а также большое количество тучных клеток, иногда гранулемы [12].

- **Разное**

В литературе описаны единичные случаи, когда в новообразованиях анального канала и прямой кишки были выявлены яйца шистосомы [13, 14, 15].

Raso P. и соав. (2013) описан клинический случай полипа анального канала, где при исследовании были выявлены яйца *Schistosoma mansoni*, в связи с чем пациенту с клиническим эффектом был проведен курс лечения празиквантелом.

## **1.6 Клиническая картина заболевания или состояния (группы заболеваний или состояний)**

К основным клиническим симптомам анального полипа относят выпадение их из заднего прохода при дефекации, примесь крови в стуле, дискомфорт, зуд, жжение и даже болезненность в области ануса. К более редким симптомам относятся мокнутие в перианальной области, выделение слизи из прямой кишки. Болевые ощущения при полипе анального канала, как правило, не выражены, встречаются не часто и связаны с их травматизацией при выпадении.

## **2. Диагностика заболевания или состояния (группы заболеваний или состояний) медицинские показания и противопоказания к применению методов диагностики**

**Критерии установления диагноза/состояния - на основании патогномоничных данных:**

- 1) жалоб
- 2) анамнестических данных
- 3) физикального обследования
- 4) инструментального обследования.

## 2.1 Жалобы и анамнез

Характерные для анального полипа жалобы перечислены в подразделе 1.6 Клиническая картина.

- **Рекомендуется** у пациентов с анальным полипом для уточнения диагноза и определения тактики лечения выявить этиологические факторы заболевания: желудочно-кишечные расстройства, погрешности в диете, злоупотребление алкоголем, кишечные инфекции, воспалительные заболевания дистальных отделов толстой кишки, наличие родственников, страдавших доброкачественными и злокачественными новообразованиями ЖКТ [1, 4, 5].

**Уровень убедительности рекомендаций – С (уровень достоверности доказательств – 5)**

## 2.2 Физикальное обследование

- У всех пациентов с подозрением на анальный полип **рекомендуется** в обязательном порядке проводить физикальное обследование для уточнения диагноза и определения тактики лечения [1, 16, 17]:

- осмотр перианальной области;

- трансректальное пальцевое исследование прямой кишки.

**Уровень убедительности рекомендаций – С (уровень достоверности доказательств – 5)**

**Комментарий.** При наружном осмотре области промежности и заднего прохода обращают внимание на форму ануса, его зияние, наличие рубцовых изменений и деформации, состояние кожных покровов.



## 2.3 Лабораторные диагностические исследования

fyj

## 2.4 Инструментальные диагностические исследования

- Всем пациентам с полипом анального канала на этапе постановки диагноза **рекомендуется** аноскопия для оценки размера, расположения полипа, состояния слизистой оболочки [1].

**Уровень убедительности рекомендаций – С (уровень достоверности доказательств – 5)**

**Комментарии.** *Необходимо произвести осмотр анального канала и дистальной части прямой кишки, оценить расположение, размеры и внешний вид анальных полипов, состояние слизистой оболочки и зубчатой линии с анальными криптами, а также слизистой нижнеампулярного отдела прямой кишки. Это обязательное исследование, проводится с целью точного определения локализации, визуализации и оценки диаметра анального полипа, наличия или отсутствия рубцовых изменений стенок анального канала и прямой кишки, оценки наличия сопутствующих заболеваний анального канала.*

- Всем пациентам с полипом анального канала на этапе постановки диагноза **рекомендуется** эндоскопическое обследование прямой и дистальной части сигмовидной кишок (ректороманоскопия) для диагностики сопутствующих воспалительных заболеваний прямой и сигмовидной кишки (проктит, проктосигмоидит, внутреннее выпадение, болезнь Крона, язвенный колит) [1].

**Уровень убедительности рекомендаций – С (уровень достоверности доказательств – 5)**

- Всем пациентам с полипом анального канала на этапе установления диагноза **рекомендуется** колоноскопия для выявления сопутствующих заболеваний толстой кишки, исключения воспалительных изменений, характерных для язвенного колита и болезни Крона [18, 19].

**Уровень убедительности рекомендаций – С (уровень достоверности доказательств – 5)**

## 2.5 Другие диагностические исследования

- **Рекомендуется** проведение биопсии ануса и перианальной области при подозрении на наличие злокачественного процесса в целях верификации диагноза [1, 4].

**Уровень убедительности рекомендаций – С (уровень достоверности доказательств – 5)**

*Дополнительные инструментальные и лабораторные исследования выполняются преимущественно с целью проведения дифференциальной диагностики с рядом заболеваний.*

*Дифференциальный диагноз проводится с:*

- *Выпадением слизистой оболочки прямой кишки;*
- *Выпадением прямой кишки;*
- *Выпадением внутренних геморроидальных узлов;*
- *Анальной трещиной;*
- *Злокачественной опухолью прямой кишки и анального канала;*
- *Язвенным колитом, болезнью Крона;*
- *Гемангиомой;*
- *Эндометриозом;*
- *Травмой прямой кишки;*
- *Солитарной язвой прямой кишки;*
- *Опухолью прямой кишки и анального канала;*
- *Осложненными каудальными тератомами;*
- *Идиопатическим анокопчиковым болевым синдромом;*
- *Прокталгией;*
- *Остроконечными кондиломами;*
- *Синдромом раздраженного кишечника.*

# 3. Лечение, включая медикаментозную и немедикаментозную терапии, диетотерапию, обезболивание, медицинские показания и противопоказания к применению методов лечения

## 3.1 Хирургическое лечение

### Показания и противопоказания для хирургического лечения:

Показания: единственным радикальным методом лечения анальных полипов является их хирургическое удаление [17, 21,22].

Противопоказания: тяжелые заболевания различных органов и систем в стадии декомпенсации. Если удастся добиться улучшения состояния после проведенного лечения, то операция становится возможной.

### Комментарий:

- *Не следует выполнять удаление полипа без обследования толстой кишки;*
- *не следует выполнять удаление крупных полипов анального канала (более 3 см) без предварительной биопсии с целью определения их морфологической структуры;*
- *не следует выполнять удаление полипов анального канала на широком основании без предварительного трансанального ультразвукового исследования;*
- *не следует удалять гипертрофированные анальные сосочки размером менее 5 мм при отсутствии клинических проявлений.*
- Пациентам с полипом анального канала **рекомендуется** проведение операции удаления анального полипа под обезболиванием для улучшения результатов лечения и снижения риска осложнений [1].

Уровень убедительности рекомендаций – С (уровень достоверности доказательств – 5)

### 3.1.1 Гиперпластические полипы

- При наличии у пациента анальных полипов на ножке или размерами более 5 мм **рекомендуется** их удаление с обязательным патолого-анатомическим исследованием биопсийного (операционного) материала прямой кишки с целью исключения наличия истинной аденомы [4, 5].

Уровень убедительности рекомендаций – С (уровень достоверности доказательств – 5)

**Комментарии.** Полип необходимо иссекать в пределах здоровых тканей. С целью гемостаза в анальный канал можно установить гемостатическую абсорбирующую желатиновую стерильную губку. Удаленный препарат направляют на гистологическое исследование.

### **3.1.2 Гипертрофированный анальный сосочек**

- **Рекомендуется** пациентам с гипертрофированными анальными сосочками их удаление с иссечением воспаленной крипты и полулунной заслонки для устранения патологического образования и улучшения качества жизни пациентов [17].

**Комментарии:** Техника операции аналогична удалению гиперпластических полипов.

**Уровень убедительности рекомендаций – С (уровень достоверности доказательств – 5)**

### **3.1.3 Клоакогенные полипы**

- При выявлении у пациента клоакогенных полипов **рекомендуется** их удаление в пределах здоровых тканей с обязательным патолого-анатомическим исследованием биопсийного (операционного) материала прямой кишки [8-12].

**Уровень убедительности рекомендаций – С (уровень достоверности доказательств – 4)**

**Комментарии:** Техника операции аналогична удалению гиперпластических полипов.

### **3.1.4 Аденомы анального канала**

- **Рекомендуется** при выявлении у пациента аденомы анального канала ее обязательное удаление через медицинский одноразовый стерильный аноскоп или трансанальное иссечение новообразований перианальной области и анального канала с последующим патолого-анатомическим исследованием биопсийного (операционного) материала прямой кишки для устранения патологического образования и улучшения качества жизни пациентов [1].

**Уровень убедительности рекомендаций – С (уровень достоверности доказательств – 5)**

**Комментарии:** Техника операции аналогична удалению гиперпластических полипов.

### **3.1.5 Фиброзный полип**

- **Рекомендуется** всем пациентам с полипом анального канала после его удаления выполнить обязательное патолого-анатомическое исследование биопсийного (операционного) материала прямой кишки, так как необходимо дифференцировать фиброзные полипы от клоакогенных, учитывая их расположение в переходной зоне [1-3].

**Уровень убедительности рекомендаций – С (уровень достоверности доказательств – 5)**

**Комментарии:** Техника операции аналогична удалению гиперпластических полипов.

## **3.2. Диетотерапия**

- Пациентам с полипом анального канала в послеоперационном периоде **рекомендуется** соблюдение диеты, богатой растительной клетчаткой, а также исключение пищи раздражающего характера (прием алкоголя, острой пищи) для ускорения заживления и профилактики послеоперационных осложнений [1]

**Уровень убедительности рекомендаций – С (уровень достоверности доказательств – 5)**

### **3.3 Обезболивание**

Принципы обезболивания при возникновении острого или хронического болевого синдрома у пациента, в том числе, по показаниям - с применением нестероидных противовоспалительных и противоревматических препаратов, соответствуют принципам, изложенным в клинических рекомендациях Общероссийской общественной организации «Федерация анестезиологов и реаниматологов» «Послеоперационное обезболивание») для купирования болевого синдрома в послеоперационном периоде.

#### **4. Медицинская реабилитация и санаторно-курортное лечение, медицинские показания и противопоказания к применению методов медицинской реабилитации, в том числе основанных на использовании природных лечебных факторов**

Специальная реабилитация не предусмотрена.

## **5. Профилактика и диспансерное наблюдение, медицинские показания и противопоказания к применению методов профилактики**

- **Рекомендуется** профилактика и лечение воспалительных заболеваний толстой кишки (проктосигмоидит) и анального канала (криптит) пациентам при наличии новообразований анального канала, а именно: гиперпластических, клоакогенных, фиброзных полипов и гипертрофированных анальных сосочков [1, 18, 19].

**Уровень убедительности рекомендаций – С (уровень достоверности доказательств – 5)**

- Всем пациентам с истинными аденомами анального канала, достигшим 40 лет **рекомендуется** проведение эндоскопического обследования толстой кишки (ректороманоскопия, колоноскопия) не реже 1 раза в 3 года для вторичной профилактики злокачественных новообразований [1, 2, 18, 19].

**Уровень убедительности рекомендаций – С (уровень достоверности доказательств – 5)**

- Всем пациентам с истинными аденомами анального канала, имеющим отягощенный семейный анамнез (наличие полипов у близких родственников, опухолей ЖКТ), **рекомендуется** проведение аноскопии, ректороманоскопии, колоноскопии для вторичной профилактики злокачественных новообразований [1, 18, 19].

**Уровень убедительности рекомендаций – С (уровень достоверности доказательств – 5)**

- Всем пациентам с истинными аденомами анального канала, при отсутствии патологических образований в толстой кишке в течение 5 лет после удаления полипов, **рекомендуется** диспансерное наблюдение с выполнением колоноскопии 1 раз в 3 года [18, 19, 22-24].

**Уровень убедительности рекомендаций – С (уровень достоверности доказательств – 5)**

- В период заживления раны после удаления полипа анального канала **рекомендуется** соблюдение диеты, богатой растительной клетчаткой, для восстановления самостоятельного стула в послеоперационном периоде, а также исключение пищи раздражающего характера (прием алкоголя и острой пищи), для ускорения заживления и профилактики послеоперационных осложнений [17].

**Уровень убедительности рекомендаций – С (уровень достоверности доказательств – 5)**

- После выписки пациента после перенесенного лечения полипа анального канала **рекомендуются** контрольные осмотры до полного заживления раны анального канала для улучшения результатов лечения и снижения риска осложнений [17].

**Уровень убедительности рекомендаций – С (уровень достоверности доказательств – 5)**



## **6. Организация оказания медицинской помощи**

- лечение пациентов с анальным полипом проводится в амбулаторных условиях, а также в условиях дневного и круглосуточного стационара колопроктологического профиля в зависимости от клинической ситуации;
- оказание помощи пациентам осуществляется врачами-колопроктологами;
- госпитализация пациентов осуществляется в плановом порядке.

### **Показания для плановой госпитализации:**

- в случае необходимости коррекции лечения или невозможность проведения лечебных мероприятий в амбулаторно-поликлинических условиях;
- невозможность проведения диагностических или лечебных манипуляций в амбулаторно-поликлинических условиях;
- неэффективность амбулаторного лечения у часто и длительно болеющих пациентов.

### **Показания к выписке пациента:**

- при отсутствии показаний к дальнейшему лечению в стационаре;
- при необходимости перевода пациента в другое лечебное учреждение;
- по требованию пациента или его законного представителя;
- в случаях несоблюдения пациентом предписаний или правил внутреннего распорядка стационара, если это не угрожает жизни пациента и здоровью окружающих.

## **7. Дополнительная информация (в том числе факторы, влияющие на исход заболевания или состояния)**

Отрицательно влияют на исход лечения:

1. Присоединение инфекционных осложнений.
2. Нарушение стула (диарея или запор).
3. Несоблюдение пациентом ограничений двигательной активности и физических нагрузок.

# Критерии оценки качества медицинской помощи

Критерии оценки качества первичной медико-санитарной помощи взрослым при полипе анального канала (коды по МКБ - 10: K62.0)

№ п/п	Критерии оценки качества	Оценка выполнения
1.	Выполнен прием (осмотр, консультация) врача-колопроктолога	Да/Нет
2.	Выполнено трансректальное пальцевое исследование (при установлении диагноза)	Да/Нет
3.	Выполнена аноскопия (при установлении диагноза)	Да/Нет
4.	Выполнена ректороманоскопия (при установлении диагноза)	Да/Нет

Критерии оценки качества специализированной медицинской помощи взрослым при полипе анального канала (коды по МКБ - 10: K62.0)

№ п/п	Критерии оценки качества	Оценка выполнения
1.	Выполнен прием (осмотр, консультация) врача-колопроктолога	Да/Нет
2.	Выполнено трансректальное пальцевое исследование (при установлении диагноза)	Да/Нет
3.	Выполнена аноскопия (при установлении диагноза)	Да/Нет
4.	Выполнена ректороманоскопия (при установлении диагноза)	Да/Нет
5.	Выполнено удаление полипа анального канала	Да/Нет
6.	Выполнено патолого-анатомическое исследование биопсийного (операционного) материала прямой кишки	Да/Нет

# Список литературы

1. Steele, S. The ASCRS Manual of Colon and Rectal Surgery / S. Steele, T.L. Hull et al.// Springer – 2019. – p. 189-201.
2. International Anatomical Nomenclature Committee Nomina anatomica. 4th ed. Amsterdam: Excerpta Medica, 1977
3. Milligan, E.T, Morgan, C.N. Surgical anatomy of the anal canal with special reference to anorectal fistulae. / E.T. Milligan, C.N. Morgan // Lancet – 1934. – 2: pp. 1150-1156; 1213-1217.
4. Шелыгин Ю.А. Опухоли анального канала и перианальной кожи: руководство / Ю. А. Шелыгин, М. И. Нечушкин, Е. Г. Рыбаков. - Москва: Практическая медицина, 2011. – 9-13 с. – ISBN 978-5-98811-188-72011.
5. Кайзер Андреас М. Колоректальная хирургия / под ред. Ю.А.Шелыгина, С.Е.Урядова / пер. с англ. Е.Г.Рыбаков. – Москва: Издательство Панфилова, 2011. – 144-146 с. – ISBN 978-5-91839-005-4.
6. Ewertsen, C. Inflammatory cloacogenic polyp. / C. Ewertsen, C.B. Svendsen, L.B Svendsen, et.al. // Ugeskr Laeger – 2008. – №170(35) – p. 2708.
7. Hanson, I.M. Anal intraepithelial neoplasia in an inflammatory cloacogenic polyp / I.M Hanson, G.R Armstrong // Journal of clinical pathology – 1999. – №52(5) – p. 393-394.
8. Levey, J.M. Inflammatory cloacogenic polyp: three cases and literature review. / J.M. Levey, B. Banner, J. Darrah et.al. // The American journal of gastroenterology. – 1994. – №89(3) – p. 438-441.
9. Lobert, P.F. Inflammatory cloacogenic polyp. A unique inflammatory lesion of the anal transitional zone / P.F. Lobert, H.D. Appelman // The American journal of surgical pathology – 1981. – №5(8) – p. 761-766.
10. Mathialagan, R. Inflammatory cloacogenic polyp mimicking anorectal malignancy / R. Mathialagan, M.J. Turner, D.A. Gorard // European journal of gastroenterology and hepatology – 2000. – №12(2) – p. 247-250.
11. Saul, S.H. Inflammatory cloacogenic polyp: relationship to solitary rectal ulcer syndrome/mucosal prolapse and other bowel disorders / S.H. Saul // Human pathology – 1987. – №18(11) – p. 1120-1125.
12. Shih, C.M. Inflammatory cloacogenic polyp of anus: report of three cases / C.M Shih., H.H.Tseng, U.C. Tu // Chinese medical journal; Free China ed. – 1990. – №45(1) – p. 69-74.
13. Abe, Y. Gastrointestinal rectal polyp associated with schistosomiasis / Y. Abe, M. Inamori, K. Fujita, et al. // Journal of gastroenterology and hepatology – 2006. – №21(7) – p. 1216.

14. Gholam, P. Schistosomiasis in an HIV-positive patient presenting as an anal fissure and giant anal polyp / P. Gholam, F. Autschbach, W. Hartschuh // Archives of dermatology – 2008. – №144(7) – p. 950-952.
15. Raso, P. Anal polyp caused by Schistosoma mansoni / P. Raso, E.M. Sander, L.A.M. Raso, et al.// Revista da Sociedade Brasileira de Medicina Tropical – 2013. – №46(2) – p. 252-254.
16. Gupta, P.J. Hypertrophied anal papillae and fibrous anal polyps, should they be removed during anal fissure surgery? / P.J. Gupta // World journal of gastroenterology – 2004. – №10(16) – p. 2412-2414.
17. Шелыгин Ю.А. Справочник колопроктолога. / Ю.А Шелыгин., Л.А. Благодарный. – Москва: Литтера, 2012. – с. 374 – ISBN 978-5-4235-0112-9.
18. Воробьев Г.И. Основы колопроктологии. / Г.И. Воробьев – Москва: Медицинское информационное агентство, 2006. – с.79-82, 94. – ISBN 5-89481-347-6.
19. Church, J.M. Analysis of the colonoscopic findings in patients with rectal bleeding according to the pattern of their presenting symptoms. / J.M. Church // Diseases of the colon and rectum –1991. – №34(5) – p. 391–395.
20. Rex, D.K. Quality in the technical performance of colonoscopy and the continuous quality improvement process for colonoscopy: recommendations of the U.S. Multi-Society Task Force on Colorectal Cancer / D.K. Rex, J.H. Bond, S. Winawer et al.// The American journal of gastroenterology – 2002. – №97(6) – p. 1296–1308.
21. Sands, L.R. Ambulatory Colorectal Surgery. / L.R.Sands, D.R.Sands // Informa. – 2009. – p. 79-85.
22. Corman, M.L. Colon and Rectal Surgery / M.L. Corman – Philadelphia, Pennsylvania: Lippincott, 2005. – p. 177-255 – ISBN 10: 0781740436
23. Arditi, C. Appropriateness of colonoscopy in Europe. Screening for colorectal cancer. / C. Arditi, I. Peytremann-Bridevaux, B. Burnand et al.// Endoscopy – 2009. – №41(3) – p. 200-208.
24. Hassan, C. Bowel preparation for colonoscopy: European Society of Gastrointestinal Endoscopy (ESGE) Guideline - Update 2019. / C. Hassan, J. East, F. Radaelli // Endoscopy – 2019. – №51(8) – p. 775-794.

# Приложение А1. Состав рабочей группы по разработке и пересмотру клинических рекомендаций

№	Ф.И.О.	Ученая степень	Ученое звание	Профессиональная ассоциация
1.	Алиев Фуад Шамильевич	д.м.н.	Профессор	Ассоциация колопроктологов России
2.	Ачкасов Сергей Иванович	Д.м.н.	Член-корр. РАН, Профессор	Ассоциация колопроктологов России
3.	Благодарный Леонид Алексеевич	Д.м.н.	Профессор	Ассоциация колопроктологов России
4.	Григорьев Евгений Георгиевич	Д.м.н.	Член-корр. РАН, Профессор	Ассоциация колопроктологов России
5.	Захарченко Александр Александрович	Д.м.н.	Профессор	Ассоциация колопроктологов России
6.	Иванов Владимир Васильевич	К.м.н.		Ассоциация колопроктологов России
7.	Кашников Владимир Николаевич	Д.м.н.		Ассоциация колопроктологов России
8.	Королик Вячеслав Юрьевич	К.м.н.		Ассоциация колопроктологов России
9.	Коротких Николай Николаевич	Д.м.н.	Доцент	Ассоциация колопроктологов России
10.	Костарев Иван Васильевич	Д.м.н.		Ассоциация колопроктологов России
11.	Костенко Николай Владимирович	Д.м.н.	Профессор	Ассоциация колопроктологов России
12.	Кузьминов Александр Михайлович	Д.м.н.	Профессор	Ассоциация колопроктологов России
13.	Москалев Алексей Игоревич	К.м.н.		Ассоциация колопроктологов России
14.	Муравьев Александр Васильевич	Д.м.н.	Профессор	Ассоциация колопроктологов России
15.	Попов Дмитрий Евгеньевич	К.м.н.		Ассоциация колопроктологов России
16.	Тотиков Валерий Зелимханович	Д.м.н.	Профессор	Ассоциация колопроктологов России
17.	Тимербулатов Виль Мамилович	Д.м.н.	Член-корр. РАН, Профессор	Ассоциация колопроктологов России
18.	Титов Александр Юрьевич	Д.м.н.		Ассоциация колопроктологов России
19.	Фролов Сергей Алексеевич	Д.м.н.	Доцент	Ассоциация колопроктологов России
20.	Шельгин Юрий Анатольевич	Д.м.н.	Академик РАН, Профессор,	Ассоциация колопроктологов России

Все члены рабочей группы являются членами Общероссийской Общественной Организации «Ассоциация колопроктологов России». Конфликт интересов отсутствует.

# Приложение А2. Методология разработки клинических рекомендаций

## Целевая аудитория клинических рекомендаций:

- 1. Врачи-колопроктологи
- 2. Врачи-хирурги
- 3. Врачи-гастроэнтерологи
- 4. Врачи-терапевты
- 5. Врачи общей практики (семейные врачи)
- 6. Врачи-эндоскописты
- 7. Медицинские работники со средним медицинским образованием
- 8. Организаторы здравоохранения
- 9. Врачи-эксперты медицинских страховых организаций (в том числе при проведении медико-экономической экспертизы)
- 10. Студенты медицинских ВУЗов, ординаторы, аспиранты.

В данных клинических рекомендациях все сведения ранжированы по уровню достоверности (доказательности) в зависимости от количества и качества исследований по данной проблеме.

**Таблица 1. Шкала оценки уровней достоверности доказательств (УДД) для методов диагностики (диагностических вмешательств)**

УДД	Расшифровка
1	Систематические обзоры исследований с контролем референсным методом или систематический обзор рандомизированных клинических исследований с применением мета-анализа
2	Отдельные исследования с контролем референсным методом или отдельные рандомизированные клинические исследования и систематические обзоры исследований любого дизайна, за исключением рандомизированных клинических исследований с применением мета-анализа
3	Исследования без последовательного контроля референсным методом или исследования с референсным методом, не являющимся независимым от исследуемого метода или нерандомизированные сравнительные исследования, в том числе когортные исследования
4	Несравнительные исследования, описание клинического случая
5	Имеется лишь обоснование механизма действия или мнение экспертов

**Таблица 2. Шкала оценки уровней достоверности доказательств (УДД) для методов профилактики, лечения и реабилитации (профилактических, лечебных, реабилитационных вмешательств)**

УДД	Расшифровка
-----	-------------

УДД	Расшифровка
1	Систематический обзор рандомизированных клинических исследований с применением мета-анализа
2	Отдельные рандомизированные клинические исследования и систематические обзоры исследований любого дизайна, за исключением рандомизированных клинических исследований, с применением мета-анализа
3	Нерандомизированные сравнительные исследования, в том числе когортные исследования
4	Несравнительные исследования, описание клинического случая или серии случаев, исследование «случай-контроль»
5	Имеется лишь обоснование механизма действия вмешательства (доклинические исследования) или мнение экспертов

**Таблица 3. Шкала оценки уровней убедительности рекомендаций (УУР) для методов профилактики, лечения и реабилитации (профилактических, диагностических, лечебных, реабилитационных вмешательств)**

УУР	Расшифровка
А	Сильная рекомендация (все рассматриваемые критерии эффективности (исходы) являются важными, все исследования имеют высокое удовлетворительное методологическое качество, их выводы по интересующим исходам являются согласованными)
В	Условная рекомендация (не все рассматриваемые критерии эффективности (исходы) являются важными, не все исследования имеют высокое удовлетворительное методологическое качество и/или их выводы по интересующим исходам не являются согласованными)
С	Слабая рекомендация (отсутствие доказательств надлежащего качества (все рассматриваемые критерии эффективности (исходы) являются неважными, все исследования имеют низкое методологическое качество и их выводы по интересующим исходам не являются согласованными)

### Порядок обновления клинических рекомендаций

Механизм обновления клинических рекомендаций предусматривает систематическую актуализацию – не реже чем один раз в три года, а также при появлении новых данных с позиции доказательной медицины по вопросам диагностики, лечения, профилактики и реабилитации конкретных заболеваний, наличии обоснованных дополнений/замечаний к ранее утвержденным КР (клинических рекомендации), но не чаще 1 раз в 6 месяцев.

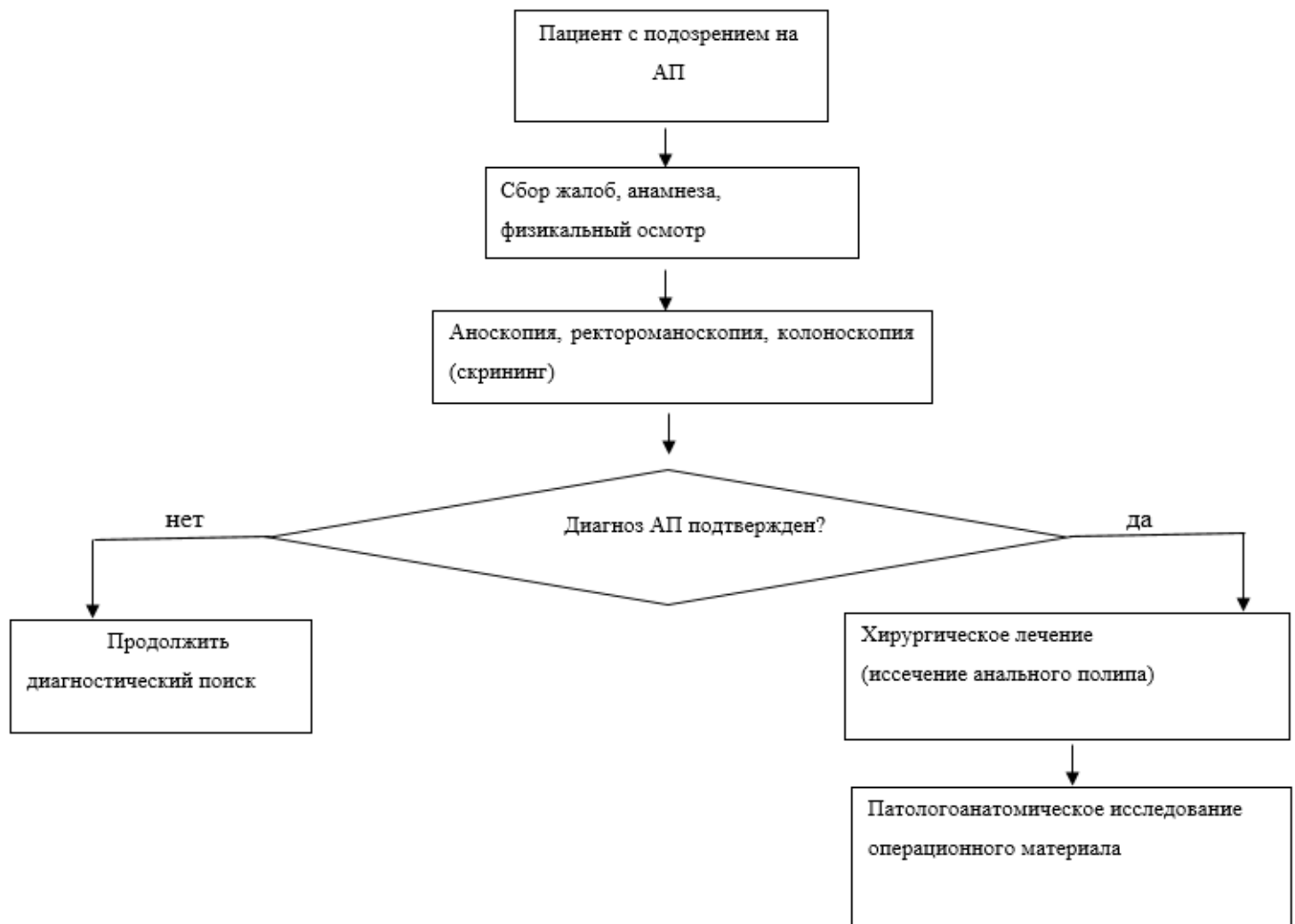


# **Приложение А3. Справочные материалы, включая соответствие показаний к применению и противопоказаний, способов применения и доз лекарственных препаратов, инструкции по применению лекарственного препарата**

Данные клинические рекомендации разработаны с учётом следующих нормативно-правовых документов:

1. Пунктом 3 Статьи 37 Федерального Закона Российской Федерации от 21.11.2011 №323-ФЗ «Об основах охраны здоровья граждан в Российской Федерации» (с изм. и доп., вступ. в силу с 11.01.2023);
2. Приказом Министерства здравоохранения Российской Федерации от 10 мая 2017 г. №203н «Об утверждении критериев оценки качества медицинской помощи»;
3. Приказом Министерства здравоохранения Российской Федерации от 2 апреля 2010 г. №206н (ред. от 21.02.2020) «Об утверждении порядка оказания медицинской помощи населению с заболеваниями толстой кишки, анального канала и промежности колопроктологического профиля»;
4. Приказом Минздрава России от 22 июня 2021 г. № 657н «Об утверждении стандартов медицинской помощи взрослым при полипе анального канала»

# Приложение Б. Алгоритмы действий врача



# Приложение В. Информация для пациента

Анальный полип является заболеванием преимущественно доброкачественного генеза и в подавляющем большинстве случаев может выступать как исход сопутствующей патологии дистального отдела пищеварительного тракта (хроническая анальная трещина, тромбированный внутренний геморроидальный узел, пролапс слизистой оболочки прямой кишки и т.п.). В настоящее время истинная распространенность данной патологии не известна. Это обстоятельство, в свою очередь, существенно затрудняет оценку рисков и разработку методов профилактики. Однако, известно, что клинические проявления данной патологии могут быть различными: выпадение анального полипа из анального канала, изъязвление, кровотечение, боли. В этом случае необходимо скрининговое обследование пациента в объеме аноскопии с биопсией, колоноскопии, при необходимости ультразвукового исследования ректальным датчиком. По классификации З. Маржатка все полипы анального канала делятся на «истинные» и полипы неопухолевой природы. К «истинным» полипам относят эпителиальные (аденома, карциноид) и неэпителиальные (лейомиома, липома, гемангиома и др.). К полипам неопухолевой природы относятся гиперпластические, гамартома анального канала, воспалительные полипы и гиперплазия анальных сосочков. В этом случае особое значение, определяющее тактику лечения и последующего наблюдения пациента, имеет морфологическая структура образования.

Комплекс диагностических и лечебных мероприятий определяется индивидуально на основании клинических проявлений и особенностей течения заболевания.

# **Приложение Г1-ГN. Шкалы оценки, вопросники и другие оценочные инструменты состояния пациента, приведенные в клинических рекомендациях**

Оценочные инструменты не предусмотрены.