

Утверждено:
АССОЦИАЦИЯ
ЭНДОСКОПИЧЕСКОЕ
ОБЩЕСТВО «РЭНДО»
Председатель,
профессор

Е.Д.Федоров

Утверждено:
РОССИЙСКОЕ ОБЩЕСТВО
ХИРУРГОВ ИМ.
В.С.САВЕЛЬЕВА
Президент,
академик РАН

А.В.Шабунин

Утверждено:
РОССИЙСКАЯ
АССОЦИАЦИЯ ДЕТСКИХ
ХИРУРГОВ
Предс., член-корр.
РАН

А.Ю. Разумовский

Утверждено:
РОССИЙСКОЕ ОБЩЕСТВО
РЕНТГЕНОЛОГОВ И
РАДИОЛОГОВ
Президент,
профессор

В.Е.Синицын

Клинические рекомендации

ИНОРОДНОЕ ТЕЛО В ПИЩЕВАРИТЕЛЬНОМ ТРАКТЕ

Кодирование по
Международной статистической
классификации болезней и
проблем, связанных со
здоровьем: : **T18.**

Возрастная группа: **Взрослые/дети**

Год утверждения: **2024**

Разработчик клинической рекомендации:

- **АССОЦИАЦИЯ « ЭНДОСКОПИЧЕСКОЕ ОБЩЕСТВО» «РЭНДО»**
- **ООО «РОССИЙСКОЕ ОБЩЕСТВО ХИРУРГОВ» «РОХ»**
- **ООО «РОССИЙСКАЯ АССОЦИАЦИЯ ДЕТСКИХ ХИРУРГОВ»
«РАДХ»**
- **ООО«РОССИЙСКОЕ ОБЩЕСТВО РЕНТГЕНОЛОГОВ И
РАДИОЛОГОВ» «РОРР»**

ОГЛАВЛЕНИЕ КЛИНИЧЕСКИХ РЕКОМЕНДАЦИЙ

Оглавление

ТЕРМИНЫ И ОПРЕДЕЛЕНИЯ	5
1. Краткая информация по заболеванию или состоянию (группе заболеваний или состояний)	6
1.1 Определение заболевания или состояния (группы заболеваний или состояний)	6
1.2 Этиология и патогенез заболевания или состояния (группы заболеваний или состояний)	6
1.3 Эпидемиология заболевания или состояния (группы заболеваний или состояний)....	8
1.4 Особенности кодирования заболевания или состояния (группы заболеваний или состояний) по Международной статистической классификации болезней и проблем, связанных со здоровьем.	8
1.5 Классификация заболевания или состояния (группы заболеваний или состояний)	9
1.6. Клиническая картина заболевания или состояния (группы заболеваний или состояний)	12
2. Диагностика заболевания или состояния (группы заболеваний или состояний), медицинские показания и противопоказания к применению методов диагностики.	15
2.1 Жалобы и анамнез.....	15
2.2. Физикальное обследование.	17
2.3. Лабораторные диагностические исследования.	17
2.4. Инструментальные диагностические исследования.....	18
2.5. Иные диагностические исследования	25

3. ЛЕЧЕНИЕ, ВКЛЮЧАЯ МЕДИКАМЕНТОЗНУЮ И НЕМЕДИКАМЕНТОЗНУЮ ТЕРАПИИ, ДИЕТОТЕРАПИЮ, ОБЕЗБОЛИВАНИЕ, МЕДИЦИНСКИЕ ПОКАЗАНИЯ И ПРОТИВОПОКАЗАНИЯ К ПРИМЕНЕНИЮ МЕТОДОВ ЛЕЧЕНИЯ.	26
4. МЕДИЦИНСКАЯ РЕАБИЛИТАЦИЯ И САНАТОРНО-КУРОРТНОЕ ЛЕЧЕНИЕ, МЕДИЦИНСКИЕ ПОКАЗАНИЯ И ПРОТИВОПОКАЗАНИЯ К ПРИМЕНЕНИЮ МЕТОДОВ МЕДИЦИНСКОЙ РЕАБИЛИТАЦИИ, В ТОМ ЧИСЛЕ ОСНОВАННЫХ НА ИСПОЛЬЗОВАНИИ ПРИРОДНЫХ ЛЕЧЕБНЫХ ФАКТОРОВ.	48
5. ПРОФИЛАКТИКА И ДИСПАНСЕРНОЕ НАБЛЮДЕНИЕ, МЕДИЦИНСКИЕ ПОКАЗАНИЯ И ПРОТИВОПОКАЗАНИЯ К ПРИМЕНЕНИЮ МЕТОДОВ ПРОФИЛАКТИКИ	49
6. ОРГАНИЗАЦИЯ ОКАЗАНИЯ МЕДИЦИНСКОЙ ПОМОЩИ	51
7. ДОПОЛНИТЕЛЬНАЯ ИНФОРМАЦИЯ (В ТОМ ЧИСЛЕ ФАКТОРЫ ВЛИЯЮЩИЕ НА ИСХОД ЗАБОЛЕВАНИЯ ИЛИ СОСТОЯНИЯ)	54
КРИТЕРИИ ОЦЕНКИ КАЧЕСТВА МЕДИЦИНСКОЙ ПОМОЩИ.	55
СПИСОК ЛИТЕРАТУРЫ.	57
ПРИЛОЖЕНИЕ А1. СОСТАВ РАБОЧЕЙ ГРУППЫ ПО РАЗРАБОТКЕ И ПЕРЕСМОТРУ КЛИНИЧЕСКИХ РЕКОМЕНДАЦИЙ	67
ПРИЛОЖЕНИЕ А2. МЕТОДОЛОГИЯ РАЗРАБОТКИ КЛИНИЧЕСКИХ РЕКОМЕНДАЦИЙ	70
ПРИЛОЖЕНИЕ А3. СПРАВОЧНЫЕ МАТЕРИАЛЫ, ВКЛЮЧАЯ СООТВЕТСТВИЕ ПОКАЗАНИЙ К ПРИМЕНЕНИЮ И ПРОТИВОПОКАЗАНИЙ, СПОСОБОВ ПРИМЕНЕНИЯ И ДОЗ ЛЕКАРСТВЕННЫХ ПРЕПАРАТОВ, ИНСТРУКЦИИ ПО ПРИМЕНЕНИЮ ЛЕКАРСТВЕННОГО ПРЕПАРАТА.	74
ПРИЛОЖЕНИЕ Б. АЛГОРИТМЫ ДЕЙСТВИЙ ВРАЧА	79
ПРИЛОЖЕНИЕ В. ИНФОРМАЦИЯ ДЛЯ ПАЦИЕНТА	86
ПРИЛОЖЕНИЕ Г1 - ГN. ШКАЛЫ ОЦЕНКИ, ВОПРОСНИКИ И ДРУГИЕ ОЦЕНОЧНЫЕ ИНСТРУМЕНТЫ СОСТОЯНИЯ ПАЦИЕНТА, ПРИВЕДЕННЫЕ В КЛИНИЧЕСКИХ РЕКОМЕНДАЦИЯХ.	87

СПИСОК СОКРАЩЕНИЙ, ИСПОЛЬЗОВАННЫХ В КЛИНИЧЕСКИХ РЕКОМЕНДАЦИЯХ

АТХ – анатомо-терапевтическо-химическая система классификации лекарственных средств

ДПК – двенадцатиперстная кишка

ЖКТ – желудочно-кишечный тракт

ЖНВЛП - жизненно необходимые и важнейшие лекарственные препараты

ИПН - ингибиторы протонного насоса

ИТ- инородное тело

КТ – компьютерная томография

МРТ – магнитно-резонансная томография

НПВС - нестероидные противовоспалительные и противоревматические препараты

РРС – ректороманоскопия

УДД - уровень достоверности доказательств

УЗИ – ультразвуковое исследование

УУР - уровень убедительности рекомендаций

ЭГДС - эзофагогастродуоденоскопия

ESGE – Европейское общество гастроинтестинальной эндоскопии

ESPGHAN – Европейское Общество педиатрической гастроэнтерологии, гепатологии и питания

ТЕРМИНЫ И ОПРЕДЕЛЕНИЯ

Инородное тело пищеварительного тракта – любой объект органического, неорганического, искусственного происхождения случайно или намеренно проглоченный, введенный в просвет пищеварительного тракта или образовавшийся в самом организме, который по своему составу и/или расположению не может быть использован в качестве пищи.

Инородные тела инертные – инородные тела, не оказывающие выраженного патологического воздействия на стенку органа пищеварительного тракта (монеты, мелкие игрушки, клипсы, стеклянные и металлические шарики).

Инородные тела агрессивные – химически, физически и механически активные инородные тела, оказывающие повреждающее действие на стенку органов пищеварительного тракта.

Механически активные инородные тела – инородные тела, оказывающие повреждающее механическое действие на стенку органа пищеварительного тракта (иголки, булавки, саморезы, проволока).

Физически активные инородные тела – инородные тела, оказывающие выраженное физическое, компрессионное воздействие на стенку органа пищеварительного тракта (магниты).

Химически активные инородные тела – инородные тела, вызывающие химические и термические ожоги вплоть до образования перфорации стенки органа пищеварительного тракта (дисковые батарейки таблеточного типа).

Инородные тела с комбинированным воздействием – инородные тела, оказывающие механическое (обтурация, компрессия) и химическое воздействие на стенку органа пищеварительного тракта (безоары, силикагелевые шарики).

Турнера признак - ощущение инородного тела в гортаноглотке/пищевode, даже после его прохождения в желудок.

1. КРАТКАЯ ИНФОРМАЦИЯ ПО ЗАБОЛЕВАНИЮ ИЛИ СОСТОЯНИЮ (ГРУППЕ ЗАБОЛЕВАНИЙ ИЛИ СОСТОЯНИЙ)

1.1 Определение заболевания или состояния (группы заболеваний или состояний)

Инородное тело пищеварительного тракта – любой объект органического, неорганического, искусственного происхождения случайно или намеренно проглоченный, введенный в просвет пищеварительного тракта или образовавшийся в самом организме, который по своему составу и расположению не может быть использован в качестве пищи.

Истинные/безусловно инородные тела попадают в просвет ЖКТ извне, не служат для человека пищей, не образуются и не паразитируют в организме человека.

Условно инородные тела, которые сами по себе не относятся к ИТ по определению (например, пища), либо имеют свои собственные коды в МКБ-10 (например, желчные камни или паразиты), но становятся таковыми при определённых обстоятельствах, например, при вклинении пищевого комка в зону органического сужения пищевода; при миграции из места образования в просвет пищеварительного тракта (например, желчные камни), при образовании конгломератов в просвете ЖКТ (например, конгломерат паразитов, приводящий к острой кишечной непроходимости).

1.2 Этиология и патогенез заболевания или состояния (группы заболеваний или состояний)

Инородные тела ЖКТ являются распространенной проблемой. Попадание в организм истинных ИТ происходит чаще у детей, чем у взрослых [6, 12]. Связано это с тем, что дети, особенно в раннем возрасте, берут в рот попадающиеся им предметы и таким образом изучают окружающую среду. Даже самые добросовестные родители не всегда способны предотвратить этот процесс. Большая часть ИТ выходит естественным путем, не причиняя вреда

здоровью. Наиболее распространенными ИТ ЖКТ у детей являются монеты [32, 41]. Факторами, влияющими на возможность самостоятельного прохождения монеты по ЖКТ, являются ее локализация, размер и возраст ребенка, сопутствующая патология ЖКТ. По литературным данным спонтанное прохождение монеты через пищевод без каких-либо жалоб наблюдается у 30-60% детей [10,56,61].

В то же время, задержка ИТ на любом уровне ЖКТ может привести к развитию тяжелых осложнений. Застывшая в пищеводе дисковая батарейка, которая может привести к возникновению серьезных угрожающих жизни ребенка осложнений - трахеопищеводного и трахео-аортального свища, медиастинита, абсцесса шеи и др. является крайне опасной и экстренной ситуацией [29]. В последние годы, в связи с широким распространением бытовой электроники, содержащей мелкие источники питания, а также магнитных конструкторов, увеличилось количество инородных тел, оказывающих выраженное повреждающее (электрохимическое и компрессионное) воздействие на органы ЖКТ. Пик заболеваемости приходится на возраст от 6 месяцев до 6 лет [10,15].

Взрослые пациенты могут проглотить ИТ случайно; однако нередки ситуации, когда пациенты, страдающие психическими заболеваниями, либо отбывающие наказание проглатывают или вводят ИТ сознательно, в том числе с целью получения сексуального удовлетворения, через задний проход [11, 78]. Кроме того, существует проблема перевозки различных запрещённых веществ при помощи курьеров, которые проглатывают, либо вводят контейнеры с упакованными веществами в просвет ЖКТ с целью сокрытия.

Можно также выделить особую группу «ятрогенных» ИТ, которые намеренно вводятся (например, видеокапсулы, разнообразные стенты, дренажи, бариатрические баллоны и т.д.), либо случайно попадают (например, стоматологические буры, зубные протезы, наконечники клизм и т.д.) в просвет ЖКТ.

1.3 Эпидемиология заболевания или состояния (группы заболеваний или состояний)

Среди взрослых пациентов, нуждающихся в экстренной эндоскопической помощи 28-33% пациентов, приходится на поступающих с подозрением на ИТ верхних отделов ЖКТ [71]. По данным главного хирурга и эндоскописта МЗ РФ А.Ш.Ревишвили (Росстат, Федеральное статистическое наблюдение; форма №30) в 2020г. в нашей стране было выполнено 21179 ЭГДС и 477 ректосигмоидо/колоноскопий для удаления инородных тел пищеварительного тракта. Диагноз инородного тела подтверждается у 25-30% пациентов; осложнения развиваются в 0,5-1% случаев [51]. Частота выявления вклинения пищевого комка оценивается как 13/100000 населения [71]. Проглатывание непищевых объектов, преднамеренное или непреднамеренное чаще наблюдается у пожилых людей, лиц, находящихся в алкогольном опьянении, у пациентов с задержкой развития и психическими отклонениями, а также у заключенных, преследующих какую-либо цель. В последние годы значительно увеличилась частота проглатывания детьми дисковых (кнопочных) батареек. Батарейки составляют до 10% от общего количества инородных тел ЖКТ у детей. Частота глотания батареек составляет примерно 10–15 случаев на 1 млн. населения и каждый 1000-й эпизод ежегодно приводит к серьезным последствиям. Согласно данным «National Poison Data System», в 1985–2009 гг. в США наблюдалось 56 535 травм пищевода батарейками у детей с летальными исходами у 13 (0,02%) детей [17,53].

1.4 Особенности кодирования заболевания или состояния (группы заболеваний или состояний) по Международной статистической классификации болезней и проблем, связанных со здоровьем.

T18. — Инородное тело в пищеварительном тракте. Диагноз с кодом T18 включает 8 уточняющих диагнозов (подрубрик МКБ-10):

T18.0 — Инородное тело во рту

T18.1 — Инородное тело в пищеводе

T18.2 — Инородное тело в желудке

T18.3 — Инородное тело в тонкой кишке

T18.4 — Инородное тело в ободочной кишке

T18.5 — Инородное тело в заднем проходе и прямой кишке

T18.8 — Инородное тело в другом или нескольких отделах
пищеварительного тракта

T18.9 — Инородное тело в неуточненной части пищеварительного тракта

1.5 Классификация заболевания или состояния (группы заболеваний или состояний)

Единой общепринятой классификации инородных тел не существует. Наиболее часто используются рабочие классификации, согласно которым инородные тела подразделяются по нижеследующим категориям.

По характеру и происхождению:

Истинные/безусловно инородные тела

1. Проглоченные ИТ: а) умышленно проглоченные; б) случайно проглоченные; в) незаметно проглоченные
2. ИТ введенные в просвет ЖКТ восходящим путём (через задний проход)
3. ИТ введенные/оставленные в просвете ЖКТ сознательно или забытые при эндоскопических, оперативных и иных диагностических/лечебных вмешательствах.
4. ИТ попавшие в ЖКТ травматическим путем.

Условно инородные тела

5. Вклиненный пищевой комок.
6. ИТ, образовавшиеся в организме: а) желчные камни; б) желудочные и кишечные безоары; в) каловые камни
7. Живые инородные тела, в том числе конгломераты паразитов.

По локализации:

1. Пищевод - 68,4%
2. Желудок - 18,9%
3. Тонкая кишка - 7,1%
4. Толстая кишка - 3%
5. Прямая кишка - 2,6%

Таблица №1 Классификация проглоченных инородных тел по степени рентгено-контрастности [25]:

Рентгено-контрастность	Инородное тело
Рентгеноконтрастные ИТ. Как правило, хорошо видны при рентгенологическом исследовании	Истинные рентгенопозитивные инородные тела не пищевого происхождения. Мясные кости.
Малоконтрастные и рентгено-негативные ИТ. По большей части не видны при рентгенологическом исследовании	Пищевой комок. Рыбьи или куриные кости. Дерево, пластик, стекло. Тонкие металлические предметы.

По количеству:

1. Единичные
2. Множественные

По динамике:

1. Мигрирующие
2. Свободнолежащие
3. Фиксированные

По величине:

1. Мелкие - до 2 – 2,5 см в диаметре или до 5 см в длину
2. Средние - от 2,5 до 5 см в диаметре или до 10 см в длину
3. Крупные – более 5 см в диаметре или более 10 см в длину

По патологическому воздействию на организм

- 1) Инертные инородные тела – не оказывающие выраженного патологического воздействия на организм и стенку органа (монеты, мелкие игрушки, клипсы, стеклянные и металлические шарики.

- 2) Потенциально агрессивные инородные тела:
 - а) Контейнеры с наркотиками и другими токсичными веществами.
 - б) Хрупкие предметы (например, из тонкого стекла)
- 3) Агрессивные инородные тела:
 - а) Химически активные инородные тела – вызывающие химические и термические ожоги вплоть до образования перфорации стенки органа (дисковые батарейки).
 - б) Физически активные инородные тела – оказывающие выраженное физическое, компрессионное воздействие на стенку органа (магниты; банки; ртуть).
 - в) Механически активные (остроконечные) инородные тела – оказывающие повреждающее механическое действие на стенку органа (иголки, булавки, саморезы, пружины, проволока, в т.ч. с острыми элементами в виде лезвий типа «егоза»).
 - г) Инородные тела с комбинированным воздействием – оказывающие механическое (обтурация, компрессия) и химическое воздействие на организм и стенку органа (безоары, силикагелевые шарики).

Таблица №2 Классификация проглоченных инородных тел по версии Европейского общества гастроинтестинальной эндоскопии [25]

Тип	Примеры
Тупые предметы	Круглые предметы: монета, пуговица, игрушка Батарейки, магниты
Остроконечные предметы	Тонкие предметы: игла, зубочистка, кость, булавка, осколки стекла Острые предметы неправильной формы – фрагмент зубного протеза, лезвие бритвы
Длинные предметы	Мягкие предметы: струна, верёвка Твёрдые предметы: зубная щетка, столовый прибор, отвёртка, ручка, карандаш
Пищевые комки	С костями или без костей
Другие	Контейнеры с запрещенными веществами

1.6. Клиническая картина заболевания или состояния (группы заболеваний или состояний)

Выделяют три формы клинических проявлений ИТ ЖКТ – латентную, манифестную и осложнённую [9]. Клинические проявления зависят от размера, характера предмета, размера, количества, давности его нахождения, локализации, глубины внедрения в слизистую оболочку, психического состояния и возраста больного, а также от наличия или отсутствия осложнений.

У детей клиническая картина отличается рядом особенностей, так как зона глоточно-пищеводного перехода маленьких детей более узкая и длинная, при этом преобладает локализация ИТ в шейном отделе пищевода и большинство инородных тел (75-90%) имеют не пищевой характер. У детей чаще возникает респираторный синдром (кашель, одышка, слюнотечение, ложный круп). Основные клинические проявлениями ИТ пищевода у детей по данным исследований варьируются и включают гиперсаливацию, поперхивание, рвоту, явления дисфагии и одиофагии, отказ от еды, чувство комка в горле, кашель, хрипы, свистящее дыхание и другие [61]. При проглатывании детьми монет, преобладающими симптомами служат рвота и гиперсаливация [54]. Стоит отметить, что у части детей с инородными телами пищевода может не быть никаких клинических проявлений до развития осложнений.

Примерно у 50-68% взрослых пациентов с ИТ глотки и пищевода наблюдается выраженная клиническая картина. К наиболее частым клиническим симптомам ИТ, застрявшего в пищеводе, относятся боли по ходу пищевода, слюнотечение, невозможность приема твердой и жидкой пищи, боли в яремной ямке, затылке, спине, эпигастрии, дисфагия, срыгивание, одышка. Вынужденное положение туловища характерно при ИТ в виде «якорей» [14]. Вторичные проявления характеризуются повышением температуры, обезвоживанием, саливацией, неприятным запахом изо рта, осиплостью голоса, инфильтрацией мягких тканей шеи,

подкожной эмфиземой, пневмотораксом и др. Характерны холодный пот, бледность кожных покровов, иногда нарушение сердечного ритма. Десять процентов ИТ пищевода не вызывают каких-либо симптомов.

В случае, если ИТ прошло через пищевод в желудок, большинство пациентов не имеют симптомов, но ощущение ИТ с дисфагией может сохраняться в течение нескольких часов и, таким образом, может имитировать наличие ИТ в пищеводе (признак Турнера) [12]. Часто ощущение «инородного тела» бывает у эмоционально лабильных людей, такие «мнимые» инородные тела наблюдаются в 10-15% случаев.

При ИТ в желудке и ДПК клинические проявления бывают мало выражены. Только крупные, длинные и остроконечные предметы проявляются клинически. При наличии в желудке крупных ИТ больных часто беспокоят тупые боли в эпигастрии, усиливающиеся после приема пищи, а также чувство металлического привкуса во рту, тошноты и тяжести в эпигастральной области. Мелкие ИТ обычно не вызывают каких-либо жалоб. При длительном нахождении ИТ в просвете желудка или ДПК, в связи с пролежнем и последующей перфорацией стенки органа появляются перитонеальные симптомы, либо образование забрюшинного инфильтрата [56]. Последнее характерно для ИТ, фиксированного в вертикальном положении в месте перехода нисходящей части ДПК в ниже-горизонтальную [14].

Инородные тела больших размеров в прямой кишке (крупные игрушки, баллоны и иные сосуды, продолговатого размера фрукты, овощи), намеренно введенные в просвет прямой кишки, особенно у детей, могут вызывать тенезмы, боли в области промежности, кровь в стуле, задержку стула и газов [24].

Отсутствие клинических проявлений не должно служить поводом для отказа от дальнейшего обследования больного с подозрением на инородное тело пищеварительного тракта.

Большинство ИТ (80-90%) выходят самостоятельно. Тем не менее в 10-20 % случаев пациенты нуждаются в эндоскопическом пособии, менее чем в 1% случаев необходимо хирургическое вмешательство для удаления ИТ или для устранения осложнений, связанных с ИТ [2, 81, 88].

2. ДИАГНОСТИКА ЗАБОЛЕВАНИЯ ИЛИ СОСТОЯНИЯ (ГРУППЫ ЗАБОЛЕВАНИЙ ИЛИ СОСТОЯНИЙ), МЕДИЦИНСКИЕ ПОКАЗАНИЯ И ПРОТИВОПОКАЗАНИЯ К ПРИМЕНЕНИЮ МЕТОДОВ ДИАГНОСТИКИ.

КРИТЕРИИ УСТАНОВЛЕНИЯ ЗАБОЛЕВАНИЯ ИЛИ СОСТОЯНИЯ

- **Критерием установления диагноза служит обнаружение инородного тела при рентгенологическом/эндоскопическом исследовании, либо при интраоперационной ревизии [28, 62, 81, 84] (УУР – В, УДД – 3).**

Комментарии. Основанием для постановки диагноза «инородное тело ЖКТ» на догоспитальном этапе и при поступлении в стационар являются данные анамнеза и объективного осмотра.

2.1 Жалобы и анамнез.

- **Рекомендуется тщательная оценка жалоб и детальный сбор анамнеза пациента, которые служат неотъемлемой, а в ряде случаев критически важной частью обследования пациентов с подозрением на наличие инородного тела ЖКТ [12, 20, 25, 81] (УУР – А, УДД – 3).**

Комментарии. Сбор анамнеза у взрослых не вызывает затруднений, кроме пациентов с психическими отклонениями, либо пациентов, скрывающих суть произошедшего. Пациенты с инородными телами пищевода, особенно с вклиненными пищевыми комками, почти всегда имеют жалобы и могут точно определить время начала симптомов и локализовать зону дискомфорта. Однако область дискомфорта часто не коррелирует с местом вклинения [49, 53]. Инородные тела в пищеводе вызывают такие симптомы, как дисфагия, одиофагия или боль за грудиной; также часто наблюдается боль в горле, ощущение инородного тела, тошнота и рвота. Респираторные симптомы включают удушье, стрidor или одышку и могут быть результатом аспирации слюны или сдавливания трахеи инородным телом. Гиперсаливация и неспособность глотать какие-либо жидкости являются симптомами, говорящими о полной непроходимости пищевода [81, 88].

В детском возрасте необходимо помнить об особенностях диагностики инородных тел у пациентов с органической патологией пищевода (врожденные стенозы пищевода, ожоги пищевода, перенесенные операции по поводу атрезии и грыж пищевода). Появление у такого ребенка жалоб на дисфагию, слюнотечение, отказ от еды, поперхивание или апноэ при попытке кормления заставляет заподозрить наличие инородного тела и является показанием к проведению диагностической эзофагоскопии [6].

При сборе анамнеза важным пунктом является уточнение характера проглоченного инородного тела, времени с момента попадания инородного тела в просвет ЖКТ, время последнего приема пищи и воды, его объем. Стоит отметить, что рентгенологическая картина монет очень схожа с дисковыми батарейками, поэтому необходимо тщательное изучение анамнестических данных [32, 41]. Помимо факта проглатывания батареек сбор анамнеза у родителей или законных представителей ребенка крайне необходим и для других агрессивных по своему физическому, химическому и механическому воздействию инородных тел.

Важно выяснить не предпринимал ли пациент самостоятельных попыток извлечения или «проталкивания» инородного тела, например, путем проглатывания большого количества сухого хлеба. Если пациент обследовался на амбулаторном этапе или переведен из другого стационара, необходимо выяснить производились ли попытки эндоскопического удаления инородного тела.

При сборе анамнеза уточняется наличие/отсутствие в анамнезе эпизодов с аналогичной симптоматикой; наличие/отсутствие установленного ранее диагноза эозинофильного эзофагита, гастро-эзофагеальной рефлюксной болезни, рубцовой стриктуры пищевода, ахалазии кардии, что может иметь существенное диагностическое значение у пациентов с ИТ пищевода алиментарного происхождения, особенно у пациентов пожилого и старческого возраста. Уточняется наличие сопутствующей патологии, показаний и

противопоказаний к эндоскопическому и другим видам инструментального обследования.

2.2. Физикальное обследование.

- При поступлении пациента с подозрением на ИТ ЖКТ в стационар рекомендуется прием (осмотр, консультация) врача-оториноларинголога с физикальным обследованием пациента (при проглатывании ИТ) и прием (осмотр, консультация) врача-хирурга с физикальным обследованием, с акцентом на оценку общего состояния пациента и клинических симптомов возможных осложнений [26, 28, 53] (УУР – С, УДД – 5).

Комментарии. Наличие гипертермии и тахикардии у пациента с ИТ – признаки, настораживающие на развитие у него осложнений, при подозрении на длительно стоящее ИТ пищевода, в связи с отсутствием торакального отделения, планировать перевод пациента в профильный стационар на уровне приемного отделения, при невозможности, вызов специалиста на себя. При физикальном осмотре врач-оториноларинголог (а при его отсутствии, замещающий его врач) должен подтвердить, либо исключить наличие проглоченного инородного тела в ротовой полости и глотке. Врач-хирург исключает / подтверждает признаки перфорации пищевода (осматривает и пальпирует шею, подчелюстные области для исключения подкожной эмфиземы, отёка, инфильтратов), а также исключает / подтверждает признаки осложнений со стороны желудка, тонкой и толстой кишки (наличие инфильтратов брюшной полости, перитонеальных симптомов, признаков кишечной непроходимости и.т.д.). Следует также провести обследование легких для оценки наличия хрипов или аспирации. При подозрении на инородное тело прямой кишки необходимо произвести трансректальное пальцевое исследование.

2.3. Лабораторные диагностические исследования.

- Пациенту с ИТ при поступлении в стационар рекомендуется выполнить стандартный перечень лабораторных диагностических исследований для своевременной диагностики признаков воспаления, выявления сопутствующих заболеваний, нарушений гомеостаза и системы свёртывания крови [9, 15, 34] (УУР – С, УДД – 5).

Комментарии. Набор лабораторных исследований в целом мало отличается от стандартного набора анализов при поступлении пациентов в стационар. Всем пациентам выполняется общий (клинический) анализ крови; анализ крови биохимический общетерапевтический (глюкоза, мочевины, креатинин, амилаза, билирубин, АЛТ, АсАТ). В общем (клиническом) анализе крови обращают внимание на наличие признаков воспаления, что может свидетельствовать о возможно возникшем осложнении, связанным с инородным телом. Дополнительные исследования (по показаниям) включают в себя: исследование уровня калия и натрия в крови; исследование уровня тромбоцитов в крови; также определяются: активированное частичное тромбопластиновое время, определение международного нормализованного отношения (МНО), исследование фибринолитической активности крови, определение основных групп по системе АВ0 и определение антигена D системы Резус (резус-фактор).

2.4. Инструментальные диагностические исследования.

- Неотложные рентгенография мягких тканей шеи, прицельная рентгенография органов грудной клетки и обзорная рентгенография органов брюшной полости рекомендуются пациентам с подозрением на рентгено-контрастное инородное тело ЖКТ, а также в том случае, когда характер ИТ неизвестен - для его обнаружения, уточнения локализации, размеров, конфигурации и числа инородных тел [7, 26, 28, 84, 90] (УУР – В, УДД – 1).

Комментарии. Обзорное рентгенологическое исследование (рентгенография мягких тканей шеи, прицельная рентгенография органов грудной клетки и обзорная рентгенография органов брюшной полости) позволяет определить структуру ИТ, количество ИТ, уровень его расположения, наличие тех или иных осложнений, вызванных ИТ. Чтобы свести к минимуму воздействие радиации, в качестве начального метода исследования рекомендуется стандартная рентгеноскопия/графия (А06.30.004.001 Обзорная рентгенография органов брюшной полости, А06.09.007.001 Прицельная рентгенография органов грудной клетки) в прямой проекции. Частота ложноотрицательных результатов при этом достигает 47% [77], вот почему, если ИТ не обнаружен в прямой проекции, следующим этапом выполняется рентгеноскопия/графия в боковой проекции (А06.09.007.001 Прицельная рентгенография органов грудной клетки (прямая или боковая) [90].

При подозрении на инородное тело шейного отдела пищевода больному производят обзорную рентгеноскопию и рентгенографию мягких тканей шеи (А06.01.003 Рентгенография мягких тканей шеи) в боковой и прямой проекции с приподнятой головой, чтобы не перекрывать зону шейного отдела пищевода и глоточно-пищеводного перехода.

При подозрении на инородное тело грудного отдела пищевода выполняется обзорная рентгенография как шейного отдела пищевода в боковой проекции, так и прицельная рентгенография органов грудной клетки, так как, исходя из жалоб пациента, не всегда можно определить предполагаемый уровень локализации инородного тела.

Обзорная рентгенография органов брюшной полости выполняется при подозрении на инородное тело желудка и нижележащих отделов ЖКТ. При подозрении на инородное тело прямой кишки выполняется обзорная рентгенография малого таза (А06.30.004 Обзорный снимок брюшной полости и органов малого таза).

- **Детям с подозрением на проглатывание ИТ, даже в отсутствие убедительных клинических симптомов, рекомендована неотложная рентгенография мягких тканей шеи, прицельная рентгенография органов грудной клетки и обзорная рентгенография органов брюшной полости, таза в 2 проекциях, по показаниям (А06.01.003 Рентгенография мягких тканей шеи, А06.09.007.001 Прицельная рентгенография органов грудной клетки (прямая или боковая), А06.30.004 Обзорный снимок брюшной полости и органов малого таза) [23] (УУР – С, УДД - 4).**

Комментарии. Большинство истинных рентгенопозитивных ИТ можно идентифицировать рентгенологически; однако тонкие металлические предметы, например, алюминиевые отрывные язычки от банок и бутылок с напитками, дерево, пластик и стекло, а также тонкие рыбные или куриные кости нередко сложно обнаружить (табл. 1), что лимитирует возможности рентгеноскопии при первичной диагностике этого патологического состояния [50, 53]. Кроме идентификации ИТ, при обзорном рентгенологическом исследовании могут быть выявлены такие осложнения, как аспирация, пневмомедиастинум, пневмоперитонеум или подкожная эмфизема [57, 59, 81].

- **Обзорное рентгенологическое исследование (А06.01.003 Рентгенография мягких тканей шеи, А06.09.007.001 Прицельная рентгенография органов грудной клетки (прямая или боковая) у пациентов с застрявшим пищевым комком, не содержащим костей, без признаков осложнений, как правило, не рекомендуется [26, 81] (УУР – С, УДД - 5).**

Комментарии. Число ложноотрицательных результатов при выполнении обзорного рентгенологического исследования у пациентов с застрявшим пищевым комком, не содержащим костей, без признаков осложнений достигает 87% [26, 57, 59, 81].

- **Рентгеноскопия глотки (A06.08.001.001 | Рентгенография глотки с контрастированием) и пищевода с контрастированием (A06.16.001.002 Рентгеноскопия пищевода с контрастированием) рекомендуется при подозрении на обтурацию просвета и/или перфорацию пищевода; при подозрении на наличие в пищеводе рентген-негативного инородного тела, а также в том случае, когда возникают сомнения относительно локализации инородного тела в желудке или нижележащих отделах ЖКТ [12, 34, 81] (УУР – С, УДД – 5).**

Комментарии. Применение водорастворимого рентгеноконтрастного средства, содержащего йод, позволяет в дальнейшем беспрепятственно выполнить эндоскопическое исследование внутренних органов, а данные рентгеноскопии с контрастированием (A06.16.001.002 Рентгеноскопия пищевода с контрастированием) помогают в оценке состояния пищевода, и рисков выполнения последующего эндоскопического пособия [12]. При этом рентгеноскопия глотки (A06.08.001.001 Рентгенография глотки с контрастированием) и пищевода с контрастированием (A06.16.001.002 Рентгеноскопия пищевода с контрастированием) не должна задерживать эндоскопическое вмешательство.

Выполняя это лучевое исследование при подозрении на обтурацию просвета пищевода следует предупредить пациента, чтобы он выпивал рентгеноконтрастное средство, содержащее йод, малыми порциями. При нарушении функции глотания, обусловленной локализацией обтурирующего инородного тела на уровне глоточно-пищеводного перехода, а также при наличии у пациентов нарушения функции глотания любого иного генеза (неврологические заболевания и т.д.), применять водорастворимые рентгеноконтрастные средства, содержащее йод, вообще не следует, так как это может привести к аспирации и вслед за ней к отёку легких [83].

- **НЕ** рекомендуется использование рентгеноконтрастных средств, содержащих бария сульфат для контрастирования ЖКТ у пациентов с инородным телом [12, 26, 68, 70] (УУР – В, УДД – 3).

Комментарии. Контрастирование пищевода и желудка бария сульфатом** несёт в себе высокий риск аспирации и затрудняет, а в ряде случаев делает невозможным последующее выполнение эндоскопического исследования [12, 70].

- **Выполнение компьютерной томографии органов грудной и брюшной полости** рекомендуется пациентам с клиникой перфорации пищевода, флегмоны шеи, медиастинита и другими осложнениями, вызванными инородным телом ЖКТ, требующими оперативного лечения длительно стоящими ИТ пищевода [26, 33, 34, 39, 70] (УУР – В, УДД – 3).
- *Комментарии.* У взрослых пациентов рыбы кости и фрагменты иных костей являются наиболее часто попадающими в организм инородными телами. Чаще всего они застревают в верхней части пищевода и несут в себе высокую угрозу перфорации органа [23, 35, 42, 52, 81-83, 89, 92]. Однако обзорная рентгенография не всегда надёжно обнаруживает малоконтрастные ИТ, особенно кости рыб. Даже когда рыбы кости, пусть и с минимальным содержанием кальция, достаточно рентгеноконтрастны для визуализации на рентгенограммах, большие массы мягких тканей и жидкости могут скрывать их, особенно у пациентов с ожирением [48]. По результатам проспективного исследования с участием 358 пациентов, проглотивших рыбы кости, оказалось, что рентгенография имела чувствительность всего 32% [74]. В таких случаях КТ, обладающая чувствительностью от 90% до 100% и специфичностью от 93,7% до 100%, значительно превосходит рентген [81, 48, 67, 72, 91]. У детей компьютерная томография рекомендована для рентген-негативных инородных тел.

Если на основании клинических или рентгенологических данных подозревается перфорация, показана КТ - с её помощью можно визуализировать форму, размер, расположение и глубину проникновения инородного тела, а также состояние окружающих тканей, что важно при определении вариантов лечения и оценки риска эндоскопического вмешательства. КТ не только предоставляет более детальную топографо-анатомическую информацию, но также может выявить другие осложнения, такие как образование абсцесса, медиастинит или аортальные/трахеальные свищи [31, 45, 47, 64, 67, 72, 73, 91].

Другая трудность заключается в том, что наличие свободного газа под диафрагмой почти никогда не наблюдается при перфорации инородным телом желудочно-кишечного тракта. Поскольку перфорация вызвана воздействием инородного тела на стенку кишечника, с постепенной прогрессирующей пенетрацией ИТ изнутри - наружу, место перфорации успевает прикрыться фибрином, сальником или прилегающими петлями кишечника. Тем самым ограничивается попадание большого количества внутрипросветного газа в брюшную полость. Таким образом, свободный воздух в брюшной полости на обзорной рентгенограмме – ненадёжный рентгенологический признак. Напротив, при выполнении компьютерной томографии область перфорации может быть идентифицирована как утолщенный сегмент кишечника, локализованный пневмоперитонеум, регионарная инфильтрация жировой ткани или сопутствующая перфорации кишечная непроходимость [47].

- **Рекомендуется тщательно проанализировать клиническую картину и данные лучевых методов исследования перед тем, как приступать к эндоскопическому исследованию [9, 12, 15, 28] (УУР – С, УДД – 5).**

Комментарии. Изучение клинической картины, а также данных лучевых методов диагностики позволяет выбрать оптимальную эндоскопическую тактику, а также необходимые условия выполнения эндоскопического пособия - выбор метода обезболивания, эндоскопа, и т.д. [12].

- **Эндоскопическое исследование (A03.16.001 эзофагогастро-дуоденоскопия) верхних отделов ЖКТ рекомендуется всем пациентам с подозрением на ИТ этих отделов - для его обнаружения, особенно при отрицательных данных рентгенологического исследования; для уточнения характера ИТ; для оценки состояния просвета и слизистой оболочки пищеварительного тракта, а также в качестве первого – диагностического этапа лечебного эндоскопического вмешательства [7-9, 26, 33, 84, 94, 95] (УУР – В, УДД – 2).**

Комментарии. Проглатывание ИТ является наиболее распространенным показанием для проведения неотложного эндоскопического исследования в педиатрической практике. Оно служит ключевым методом в диагностике проглоченных ИТ, как у детей, так и у взрослых пациентов и рекомендуется всем пациентам при наличии анамнестических сведений и клинической картины, даже при отрицательных данных рентгенологического исследования [26].

Сроки проведения эндоскопии зависят от многих факторов, включая возраст, клиническое состояние пациента, время последнего приема пищи, типа инородного тела, его расположения и времени прошедшего с момента его попадания в организм. Зарубежные и отечественные литературные источники сходятся во мнении что ИТ пищевода у детей подлежат неотложной эндоскопической диагностике и удалению менее чем через 24 часа с момента проглатывания, так как любая задержка снижает вероятность успешного внутрипросветного извлечения и увеличивают риск возникновения осложнений, в том числе перфорации пищевода [10, 75].

- **Эндоскопическое исследование прямой и, при необходимости, сигмовидной ободочной кишки (ректороманоскопию) рекомендуется выполнить пациентам при подозрении на инородное тело прямой/сигмовидной ободочной кишки [19, 62] (УУР – А, УДД – 3).**

2.5. Иные диагностические исследования

- **Дифференциальную диагностику ИТ рекомендуется проводить с заболеваниями, которые способны имитировать клиническую картину инородного тела ЖКТ [2, 7, 15, 70] (УУР – С, УДД – 5).**

Комментарии. Как правило, диагноз инородного тела пищеварительного тракта, особенно его верхних отделов не вызывает сомнений. Однако в ряде случаев симптоматика, схожая с клинической картиной инородного тела бывает при развитии кандидозного эзофагита, рефлюкс-эзофагита, эозинофильного эзофагита, ахалазии кардии, после перенесенных острых нарушений мозгового кровообращения, дебютов различных системных заболеваний (рассеянный склероз, БАС, миастения), при опухолевом поражении пищевода, а так же при различных заболеваниях нервной системы (истерия, и т.д.). При интенсивных болях за грудиной необходимо исключить острый коронарный синдром. При локализации ИТ в желудке или кишечнике дифференциальный диагноз проводят со всеми заболеваниями, входящими в синдром острого живота, такими как осложненная язвенная болезнь желудка и ДПК, острый холецистит, острый панкреатит, острый аппендицит, острая кишечная непроходимость.

3. ЛЕЧЕНИЕ, ВКЛЮЧАЯ МЕДИКАМЕНТОЗНУЮ И НЕМЕДИКАМЕНТОЗНУЮ ТЕРАПИИ, ДИЕТОТЕРАПИЮ, ОБЕЗБОЛИВАНИЕ, МЕДИЦИНСКИЕ ПОКАЗАНИЯ И ПРОТИВОПОКАЗАНИЯ К ПРИМЕНЕНИЮ МЕТОДОВ ЛЕЧЕНИЯ.

Консервативное ведение пациентов

- **Консервативное ведение пациентов, а именно динамическое наблюдение за проглоченным инородным телом ЖКТ, без его эндоскопического извлечения, рекомендуется в ситуациях, когда у пациентов ИТ не локализуется в пищеводе, нет клинической симптоматики, а само инородное тело является тупым, инертным и небольшим, то есть, когда имеется гарантия его безопасного самопроизвольного отхождения [4, 26, 88, 96, 97] (УУР – С, УДД – 4).**

Комментарии. Консервативное ведение пациентов возможно, если размеры инертного инородного тела без острых контуров не превышают 2 – 2,5 см в диаметре или 5 см в длину [52]. Рекомендация особенно справедлива в тех случаях, когда на момент обследования пациента проглоченное ИТ уже находится в тощей, подвздошной или толстой кишке. Следует ещё раз подчеркнуть, что батарейки, особенно дисковые, и магниты относятся к агрессивным ИТ и, следовательно, таких пациентов нельзя вести консервативно, даже если на рентгенограммах виден только один магнит или на основании анамнеза предполагается проглатывание только одного магнита. Дополнительные, не обнаруженные магниты или металлические предметы, проглоченные вместе с магнитом, могут привести к тяжелому повреждению органов пищеварительного тракта [22, 42, 52, 77].

Большинство проглоченных инородных тел (80-90%) проходят через желудочно-кишечный тракт самостоятельно и без осложнений [22, 27, 42, 52, 81, 83]. Известно, что и у детей 80% инородных тел покидают желудочно-кишечный тракт естественным путем, без необходимости какого-либо вмешательства [34, 58]. Вклинение, перфорация или непроходимость часто

возникают в местах физиологического сужения или изгибов. Области физиологического сужения включают: верхний пищеводный сфинктер, проекцию дуги аорты и ствола левого главного бронха, нижний пищеводный сфинктер, привратник, ретробульбарный переход илеоцекальный клапан и задний проход; «подкова» двенадцатиперстной кишки представляет собой физиологический изгиб (ангуляцию). Как только инородные тела прошли пищевод, большинство из них проходят весь ЖКТ в течение 4-6 дней или в редких случаях до 4 недель. Как правило, предметы диаметром более 2-2,5 см в диаметре не проходят через привратник или илеоцекальный клапан, а предметы длиной более 5-6 см не проходят через «подкову» двенадцатиперстной кишки [22, 27, 52, 75, 83].

Амбулаторное наблюдение за пациентами возможно при отсутствии у них симптомов, если ИТ находящиеся в желудке, меньше 2-2,5 см в диаметре и 5-6 см в длину. Пациенты должны быть проинструктированы о возможности возникновения перфорации или тонкокишечной непроходимости и знать их симптомы, а также следить за своим стулом.

- **Рекомендуется пристальное наблюдение за пациентами без клинической симптоматики, проглотившими контейнеры с наркотиками. [7, 20, 26] (УУР – С, УДД – 5).**

Комментарии. Термин «body packing» - «живые контейнеры» относится к контрабанде наркотиков путем их сокрытия в желудочно-кишечном тракте. Запрещенные наркотики (чаще всего кокаин или героин) упаковываются в латексные презервативы или воздушные шары и проглатываются или вводятся в прямую кишку в нескольких экземплярах. Контейнеры с наркотиками обычно видны на рентгенограмме. Разрыв и попадание содержимого в просвет ЖКТ могут привести к смертельной интоксикации. Поэтому не следует пытаться выполнить их эндоскопическое удаление, вместо этого рекомендуется консервативный подход, включающий клиническое наблюдение в условиях стационара, лаваж кишечника и рентгенологический

контроль за прохождением контейнеров. Поскольку частота неудач консервативного ведения составляет всего 2-5%, оно всегда рекомендуется у пациентов – «живых контейнеров» при отсутствии симптомов. Симптоматика может проявляться признаками интоксикации, либо кишечной непроходимостью в случае вклинения контейнеров, при этом требуется неотложное хирургическое вмешательство [22, 42, 52, 81, 83].

- **В процессе динамического наблюдения за небольшим тупым и инертным рентгеноконтрастным ИТ рекомендуется периодический рентгенологический контроль (А06.30.004 Обзорный снимок брюшной полости и органов малого таза) за продвижением инородного тела по ЖКТ [26, 84] (УУР – С, УДД – 5).**

Комментарии. При отсутствии симптомов достаточно еженедельных рентгенограмм, чтобы документировать продвижение инородного тела. Если инородное тело не выходит за пределы желудка в течение 3-4 недель, его следует извлечь эндоскопически [27, 22, 42, 52, 81, 83]. Рекомендация часто используется в педиатрической практике.

- **При безоарах желудка рекомендуется начинать лечение с консервативной терапии, включающей приём 5-10% раствора пищевой соды или напитков, содержащих ортофосфорную кислоту [3, 9, 18, 20] (УУР – В, УДД – 3).**

Комментарии. Даже если этот вид лечения и не приведет к полному эффекту, он способствует размягчению безоаров растительного происхождения, что облегчает последующее эндоскопическое вмешательство. В промежутках между сеансами лечебной эндоскопии следует продолжать консервативную терапию. При частично разрушенных безоарах она оказывает более выраженное терапевтическое действие.

Комментарии. Более подробно лечебно-диагностический алгоритм при трихобезоарах у детей представлен в Приложении Б, табл. 6.

- **Не рекомендуется (противопоказано) консервативное ведение пациентов с агрессивными ИТ, а именно химически и физически активными инородными телами (магниты, батарейки), с механически активными ИТ (остроконечные ИТ), инородными телами с комбинированным воздействием (безоары, силикагелевые шарики), а также при любых длительно стоящих инородных телах пищевода [8, 16, 20, 85] (УУР – В, УДД – 3).**

Комментарии. Химически активные ИТ и ИТ с комбинированным действием требуют неотложного удаления [26], даже если на рентгенограммах виден только один магнит или на основании анамнеза предполагается проглатывание только одного магнита. Дополнительные, не обнаруженные магниты или металлические предметы, проглоченные вместе с магнитом могут привести к тяжелому повреждению желудочно-кишечного тракта [22, 42, 52, 76]. Рекомендуемые сроки выполнения эндоскопического вмешательства, в зависимости от типа и локализации ИТ, представлены в Приложении А3, табл. 3.

Эндоскопическое лечение

- **Рекомендуется тщательно проанализировать анамнез, клиническую картину, данные лучевых методов исследования и эндоскопическую картину перед принятием решения об эндоскопическом удалении инородного тела ЖКТ [12, 58, 92] (УУР – С, УДД – 4).**

Комментарии. Изучение клинической картины, а также данных лучевых методов диагностики позволяет выбрать оптимальную эндоскопическую тактику и необходимые условия выполнения эндоскопического пособия (выбор метода обезболивания, эндоскопа, экстракторов для инородных тел и т.д.) [12]. Протоколы эндоскопического извлечения инородных тел из пищеварительного тракта у взрослых в целом, не отличаются от

педиатрических, однако в детском возрасте в силу объективных причин имеется ряд особенностей, в частности, выбор эндоскопа зависит от возраста пациента (табл. 4, 5, 6).

- **Рекомендуется экстренное (предпочтительно в течение 2-х часов, но не позднее 6 часов от поступления) эндоскопическое вмешательство (A16.16.041.003 Эндоскопическое удаление инородных тел пищевода) по поводу инородных тел, вызвавших полную обструкцию пищевода, а также по поводу остроконечных ИТ и батареек, расположенных в пищеводе. Рекомендуется срочное (в пределах 24 часов от поступления) эндоскопическое вмешательство по поводу иных ИТ пищевода (A16.16.041.003 Эндоскопическое удаление инородных тел пищевода), в том числе магнитов, не вызывающих его полной обструкции [1, 5, 26, 61] (УУР – С, УДД – 5).**

Комментарии. Более подробно рекомендуемые сроки выполнения эндоскопического вмешательства представлены в Приложении А3, табл. 3. Пациенты с клиническими признаками полной обструкции пищевода (гиперсаливация и неспособность глотать жидкости) имеют высокий риск аспирации и требуют экстренного (предпочтительно в течение 2 часов, но не позднее 6 часов) эндоскопического вмешательства. В равной мере это относится и к детям: в случае наличия у ребенка симптомов полной обструкции (слюнотечение, боли в шее) рекомендуется извлечение пищевого комка из пищевода экстренно (до 2 часов); если ребенок не имеет клинических симптомов, показано срочное удаление пищевого комка (до 24 часов).

Частота перфорации, вызванной попаданием внутрь остроконечных предметов, составляет до 35%, поэтому рекомендуется извлекать эти инородные тела из пищевода также в экстренном порядке [22, 31, 42, 45, 52, 60, 66, 69, 77, 81-83]. Кнопочные батарейки или маленькие дисковые батарейки (которые используются в часах, слуховых аппаратах, калькуляторах и других небольших электронных устройствах) могут очень быстро привести

к повреждению пищевода, с развитием перфорации или свища из-за пролежня, электрического разряда или химической травмы. Узкий просвет пищевода обеспечивает контакт слизистой оболочки с обоими полюсами батареи, что приводит к электрическим ожогам. Кроме того, некроз может возникнуть в результате утечки щелочных веществ, содержащихся в батарее. Батареи также содержат тяжелые металлы, но в небольших количествах и эти металлы вряд ли способны вызвать интоксикацию. Проглатывание цилиндрических батареек встречается редко (0,6% случаев) и реже вызывает симптомы [22, 42, 45, 52, 77, 81, 83]. У детей при проглатывании одной цилиндрической батарейки рекомендуется её экстренное эндоскопическое удаление при расположении в пищеводе (A16.16.041.003 Эндоскопическое удаление инородных тел пищевода) (предпочтительно в течение 2 часов, но не позднее 6 часов) и как можно более быстрое удаление – при ее нахождении в других отделах ЖКТ.

Инородные тела пищевода и пищевые комки, застрявшие в пищеводе, должны быть удалены в течение 24 часов, поскольку задержка снижает вероятность успешного удаления и увеличивает риск осложнений [22, 42, 52, 60, 77, 81-83]. Риск серьезных осложнений (например, перфорация с медиастинитом или без него, заглоточный абсцесс и аорто-пищеводный свищ) увеличивается в 14,1 раза при нахождении инородных тел в пищеводе более 24 часов [69].

- **Рекомендуется экстренное (в первые 2 часа от поступления) удаление остроконечных ИТ (A16.16.048 Эндоскопическое удаление инородных тел из желудка), крупных/длинных инородных тел, а также магнитов и батареек, располагающихся в желудке или проксимальной части ДПК у детей с наличием клинических симптомов. Рекомендуется срочное (в пределах 24 часов от поступления) эндоскопическое вмешательство (A16.16.048 Эндоскопическое удаление инородных тел из желудка), по поводу остроконечных, крупных/длинных инородных**

тел, а также магнитов и батареек, располагающихся в желудке у взрослых пациентов и магнитов у детей без клинической симптоматики) [2, 5, 26, 61] (УУР – С, УДД – 5).

Комментарии. Более подробно рекомендуемые сроки выполнения эндоскопического вмешательства у взрослых представлены в Приложении А3, табл. 3.

Несмотря на то, что большинство остроконечных предметов могут пройти через ЖКТ без побочных явлений, риск осложнений всё-же достаточно высок и достигает 35%. Поэтому рекомендуется извлекать остроконечные предметы из желудка или проксимального отдела двенадцатиперстной кишки эндоскопически, если это можно сделать безопасно с учётом состояния пациента и риска аспирации, в случае если пациент недавно принимал пищу [52, 81, 83].

Из-за силы притяжения между проглоченными магнитами или между одним магнитом и металлическими инородными телами, проглоченными одновременно с ним, может возникнуть пролежень, свищ, перфорация, обструкция или заворот. Рекомендуется их эндоскопическое удаление в срочном порядке (в течение 24 часов), даже если на рентгенограммах виден только один магнит или на основании анамнеза предполагается проглатывание только одного магнита. Дополнительные, не обнаруженные магниты или металлические предметы, проглоченные вместе с магнитом могут привести к тяжелому повреждению желудочно-кишечного тракта [22, 42, 52, 77].

Некоторые авторы предлагают эндоскопическое извлечение батареек уже прошедших через пищевод в экстренном порядке, другие - только при наличии сопутствующих признаков повреждения желудочно-кишечного тракта [22, 42, 52, 77, 83]. Большинство кнопочных и маленьких дисковых батареек, попавших в желудок, пройдут желудочно-кишечный тракт без каких-либо осложнений. Риск электрических ожогов от батареек, прошедших в желудок невелик по сравнению с риском от тех же батареек, остановившихся в пищеводе. Принимая во внимание опасность колликвационного некроза из-

за утечки содержимого батарейки, извлечение батарейки из желудка в течение 24 часов кажется уместным. Как только батарейка прошла двенадцатиперстную кишку, в 85% случаев она проходит через оставшуюся часть кишечника в течение 72 часов.

В отличие от взрослых, у детей, вне зависимости от возраста, клинической симптоматики, размера и количества дисковых батареек, рекомендуется срочное удаление (предпочтительно в течение 12 часов, но не позднее 24 часов от момента проглатывания), особенно в тех случаях, когда у ребёнка имеется известная или предполагаемая анатомическая патология в желудочно-кишечном тракте (например, дивертикул Меккеля) и/или если ребенок одновременно проглотил магнит. Задержка дисковых батареек в желудке вызывает эрозивно-язвенные изменения со стороны слизистой оболочки более чем в 60% случаев вплоть до перфорации желудка. При удалении дисковых батареек спустя 12 часов после проглатывания, риск развития осложнений возрастает в 4,5 раза [56].

Инородные тела желудка среднего размера диаметром более 2–2,5 см обычно не проходят через привратник и должны быть извлечены эндоскопически в течение 24–48 часов от поступления. Предметы длиной более 5–6 см обычно застревают в изгибе двенадцатиперстной кишки и должны быть удалены в срочном порядке из-за риска перфорации, возможном в 15–35% случаев.

Если тупое, инертное, небольшое инородное тело не выходит за пределы желудка в течение 3–4 недель (желательно не более 1 недели), его следует извлечь эндоскопически [22, 27, 42, 81, 83].

- **Рекомендуется экстренное удаление инородных тел больших размеров из прямой кишки, (A16.18.032 Удаление инородных тел из толстой кишки эндоскопическое или A16.19.018 Удаление инородного тела прямой кишки без разреза) особенно у детей [19, 78] (УУР – В, УДД – 3).**

Комментарии. Вмешательство следует выполнять под наркозом после предварительной девульсии ануса. Прямую кишку следует осмотреть в зеркалах и визуализировать инородное тело (A03.19.002 Ректороманоскопия). Для извлечения последнего используются хирургические инструменты – зажимы Кохера, окончатые зажимы.

- **Выполнять эндоскопическое удаление ИТ из ЖКТ (A16.16.048 Эндоскопическое удаление инородных тел из желудка, A16.16.041.003 Эндоскопическое удаление инородных тел пищевода, A16.17.023 Удаление инородных тел из тонкой кишки эндоскопическое) рекомендуется с анестезиологическим пособием под общим обезболиванием В 01.003.004.012 Комбинированный ингаляционный наркоз (в том числе с применением ксенона) [9, 13, 85] (УУР – С, УДД – 5).**

Комментарии. Предпочтительным методом анестезиологического пособия, особенно при извлечении потенциально травмоопасных ИТ, служит общее обезболивание с введением миорелаксантов. Интубация трахеи обеспечивает идеальные условия для безопасного извлечения ИТ и защиты дыхательных путей пациента от возможной аспирации [26]. Эндотрахеальная интубация может потребоваться, если пациент не адекватно реагирует на процедуру или если существует высокий риск аспирации (например, заполненный желудок, проксимальное расположение инородного тела в пищеводе, вклинение пищевого комка). Эндоскопическое удаление нетравмоопасных ИТ у взрослых пациентов может быть выполнено под в/венным обезболиванием с сохранением спонтанного дыхания или в условиях глубокой седации [12]. При отсутствии возможности выполнения вмешательства под в/венной седацией может быть рассмотрен вариант извлечения ИТ под местной анестезией [7].

У детей, в отличие от взрослых, все извлечения ИТ необходимо выполнять только под общим обезболиванием с эндотрахеальной интубацией (B01.003.004.010 Комбинированный эндотрахеальный наркоз) для защиты

дыхательных путей от возможной аспирации и безопасного извлечения проглоченного предмета или под в/венным обезболиванием с сохранением спонтанного дыхания или в условиях глубокой седации [10,15].

- **При отсутствии противопоказаний, извлечение инородного тела верхних отделов ЖКТ (A16.16.048 Эндоскопическое удаление инородных тел из желудка, A16.16.041.003 Эндоскопическое удаление инородных тел пищевода, A16.17.023 Удаление инородных тел из тонкой кишки эндоскопическое) рекомендуется выполнять эндоскопическим способом с использованием гибковолоконной видеэндоскопической техники [7, 12, 26, 94, 95] (УУР – В, УДД – 2).**

Комментарии. Гибковолоконная эндоскопия - лучший диагностический и лечебный метод при инородных телах и вклинении пищевых комков в верхних отделах ЖКТ, с процентом успеха более 95% и частотой осложнений 0-5% [31, 35, 38, 42, 43, 52, 66, 73, 77, 81, 89]. Жёсткая (ригидная) эзофагоскопия несет в себе более высокий уровень осложнений при удалении инородных тел из пищевода и поэтому её рутинное использование не рекомендуется [55]. Использование ригидной эзофагоскопии может быть рассмотрено при локализации инородных тел в верхней трети пищевода и невозможности их удаления гибкими эндоскопами; при диагностированной перфорации пищевода для удаления инородных тел в операционной перед вскрытием и дренированием средостения; а также может быть использована в экстренных ситуациях, когда стационар не располагает возможностью выполнения гибковолоконной эндоскопии.

При длительно стоящем ИТ ЖКТ, а также если ранее уже предпринимались безуспешные попытки извлечения ИТ, рекомендуется извлекать его в условиях операционной с инсуффляцией углекислого газа. Все манипуляции следует производить под строгим визуальным контролем. Извлекать инородное тело безопаснее при достаточной инсуффляции углекислого газа. Захват инородного тела должен быть прочным, а извлечение плавным, без форсирования, особенно в местах физиологических сужений.

Если механически активное тело расположено под углом в пищеводе (например, раскрытая булавка), в результате чего его невозможно безопасно извлечь, необходимо провести его в желудок, развернуть и извлечь в выгодном и максимально безопасном положении. ИТ в виде раскрывающегося «креста» необходимо извлечь с помощью эндоскопа с тубусом, предварительно закрыв/сложив все разветвления этого ИТ в единую ось [14]. При извлечении узкого инородного тела (например, тонких кусочков проволоки, небольших рыбных костей, игл и др.) его следует захватить за кончик таким образом, чтобы его ось совпадала с осью инструмента; затем его плавными движениями вводят в инструментальный канал и извлекают вместе с эндоскопом [12]. Острые инородные тела следует захватывать в таком положении, чтобы острый или заостренный конец был направлен дистально, то есть - от объектива эндоскопа, тем самым снижая риск перфорации или повреждения слизистой оболочки во время извлечения. Длинные инородные тела должны быть захвачены за самый кончик, чтобы обеспечить ретроградное удаление через пищевод. Захват объекта вблизи центра повернет его поперек просвета, затрудняя проведение через сфинктеры и пищевод.

- **При эндоскопическом извлечении остроконечных инородных тел рекомендуется использовать защитные устройства на эндоскоп для того, чтобы избежать повреждения желудка, пищевода и глотки, а также аспирации содержимого [7, 26] (УУР – С, УДД – 5).**

Комментарии. При острых краях инородного тела возможно использование дистального колпачка, защитного конуса или тубуса, который предварительно надевается на эндоскоп и выдвигается за его дистальный конец по мере необходимости. Защита дыхательных путей имеет особое значение при удалении инородных тел и извлечении пищевых комков. Тубус стандартного размера, проведенный за уровень верхнего пищеводного сфинктера, не только защищает дыхательные пути, но и облегчает проведение эндоскопа при удалении нескольких предметов или при извлечении фрагментами пищевого

комка. Тубус также помогает защитить слизистую оболочку пищевода / глотки от надрывов и разрывов во время извлечения остроконечных предметов. При удалении остроконечных предметов, расположенных дистальнее пищевода следует использовать более длинный - 45-60 см тубус, который устанавливается за нижний пищеводный сфинктер. Применение прозрачного колпачка или латексного резинового конуса рекомендуется для предотвращения повреждения слизистой оболочки остроконечными предметами, если в наличии нет тубуса. Рандомизированное контролируемое исследование демонстрирует, что эндоскопия с прозрачным дистальным колпачком является безопасным и эффективным методом при извлечении инородных тел в верхней части пищевода, со значительно более коротким временем манипуляции и более четким полем зрения по сравнению со стандартной ЭГДС [38, 42, 52, 60, 66, 77, 81, 83, 93].

- **Для эндоскопического извлечения инородного тела рекомендуется использовать специально предназначенные для этого эндоскопические инструменты, выбор которых зависит от типа и локализации проглоченного инородного тела [26] (УУР – С, УДД – 5).**

Комментарии. Выбор инструмента для извлечения ИТ определяется размером и формой последнего (Приложении А3, табл. 7 и 8), длиной эндоскопа и его инструментальным каналом, а также предпочтениями и опытом эндоскописта. Удаление инородных тел стандартными биопсийными щипцами редко бывает успешным из-за небольшой ширины открытия и поэтому не рекомендуется [42]. Щипцы, используемые для извлечения ИТ обладают значительным разнообразием конфигураций рабочих браншей: «зуб крысы», «зуб аллигатора» или «зуб акулы». Захваты для извлечения ИТ с двумя-пятью браншами могут быть полезны для извлечения мягких предметов, но не для твердых или тяжелых предметов, потому что эти захваты недостаточно надежно фиксируют их. Петли для полипэктомии широко доступны и недороги. Эндоскопические корзины могут быть полезны для круглых

предметов, а сетчатые или пластиковые ловушки могут обеспечить более надежный захват некоторых инородных тел (монет, батареек, магнитов) и для удаления пищевых комков единым блоком.

Перед эндоскопией полезно потренироваться в захвате объекта, похожего по форме на проглоченное инородное тело, используя различные инструменты, чтобы определить наиболее подходящий инструмент и способ извлечения [42, 52, 60, 77, 81, 83].

- **Вклинение пищевого комка в пищевод рекомендуется устранять путём аккуратного низведения/проталкивания пищевого комка в желудок. Если это не удаётся, следует предпринять его извлечение наружу (A16.16.041.003 Эндоскопическое удаление инородных тел пищевода) [26, 79] (УУР – С, УДД – 5).**

Комментарии. При вклинении пищевого комка в пищевод, основным способом лечения является аккуратное проталкивание эндоскопом, с вероятностью успеха более 90% и минимальным числом осложнений. Перед проталкиванием пищевого комка в желудок следует попытаться обойти его с помощью эндоскопа, с целью оценки пищевода за областью вклинения на наличие обструктивной патологии. Даже если это невозможно, большинство пищевых комков можно безопасно низвести в желудок с помощью инсуффляции газа и мягкого продавливания. Проведение эндоскопа с правой стороны комка может обеспечить более легкий и безопасный доступ в желудок, так как пищеводно-желудочный переход изгибается в левую сторону тела пациента. Более крупные пищевые комки можно фрагментировать с помощью эндоскопического инструмента и затем безопасно низвести эти мелкие фрагменты в желудок.

При возникновении значительного сопротивления, проталкивание не следует продолжать из-за высокой частоты случаев патологических изменений пищевода дистальнее комка. Применение чрезмерной силы повышает риск перфорации. Пищевые комки, которые не могут быть

перемещены в желудок, особенно те, которые содержат кости или имеют острые края, должны быть извлечены единым блоком или по частям после фрагментации, используя различные типы захватывающих щипцов, полипэктомических петель, сетчатых ловушек или корзин Дормиа [22, 37, 40, 42, 52, 55, 60, 66, 77, 81, 83, 89].

- **НЕ рекомендуется эндоскопическое удаление контейнера с наркотическими веществами [7, 12, 26] (УУР – С, УДД – 5).**

Комментарии. Опасность случайного повреждения целостности контейнера с наркотическими веществами во время удаления через эндоскоп достаточно велика. Вскрытие контейнера в просвете ЖКТ чревато тяжёлой интоксикацией и летальным исходом.

- **Не рекомендуется (противопоказано) изолированное эндоскопическое удаление инородного тела при перфорации органа с развитием тяжёлых гнойно-септических осложнений – флегмоны, медиастинита, перитонита [7, 12] (УУР – С, УДД – 5).**

Комментарии. Возможен вариант эндоскопического извлечения инородного тела из просвета органа в операционной при выполнении хирургического вмешательства [7]. В случае хирургического дренирования средостения возможна попытка гибкой (реже – ригидной) эзофагоскопии во время операции, предпочтительно с инсуффляцией углекислого газа.

- **Рекомендуется прекратить попытки эндоскопического извлечения инородного тела в случае возникновения массивного кровотечения, неподдающегося остановке через эндоскоп, а также в том случае, если ИТ не удастся извлечь под наркозом, а дальнейшие попытки его извлечения увеличивают риск повреждения стенки полого органа [12] (УУР – С, УДД – 5).**

Комментарии. В небольшом количестве случаев, когда инородное тело имеет сложную конфигурацию, несколько точек фиксации в пищевode (например, рыболовный крючок, проволока «егаза»), излишняя настойчивость в попытках эндоскопического удаления может привести к значительному увеличению объема травмы и последующего оперативного вмешательства [9, 43].

- **После эндоскопического извлечения ИТ в обязательном порядке рекомендуется осмотреть место его фиксации и оценить степень повреждения стенки полого органа, как в зоне исходного расположения ИТ, так и по траектории его извлечения [7, 12] (УУР – С, УДД – 4).**

Комментарии. Оценка состояния слизистой и собственно стенки полого органа позволит определить дальнейшую тактику ведения пациента, а также сроки пребывания его в стационаре [12].

- **В случае наличия «свежей» (до 6 часов) перфорации пищевода инородным телом возможно эндоскопическое закрытие дефекта стенки пищевода методом эндоскопического клипирования [12] (УУР – С, УДД – 5).**

Комментарии. В настоящее время наличие широкого спектра эндоскопических клипс позволяет закрыть значительные по длине дефекты стенки пищевода, а адекватная антибактериальная терапия позволит избежать гнойно-септических осложнений [33]. Процедура клипирования должна проводиться опытным специалистом с инсуффляцией углекислого газа.

- **После ликвидации вклинения пищевого комка, либо извлечения небольшого инертного и тупого ИТ рекомендуется тщательно обследовать место фиксации/препятствия для прохождения ИТ для уточнения причины нарушения пассажа по данному участку ЖКТ [26, 79, 88] (УУР – С, УДД – 4).**

Комментарии. Причиной проблем с прохождением пищевого комка, а также инертных ИТ, как правило, служат заболевания, приводящие к органическому, реже функциональному нарушению проходимости ЖКТ. К ним относятся опухоли; рубцово-воспалительные стриктуры, в том числе при болезни Крона; ахалазия кардии; эозинофильный эзофагит. Для исключения, либо подтверждения базового заболевания, показано тщательное исследование, а в ряде случаев биопсия из места фиксации инородного тела [25].

Патология пищевода обнаруживается более чем у 75% пациентов с клиникой вклинения пищевого комка [22, 31, 37, 40, 38, 42, 52, 61, 73, 77, 81, 83, 89]. Наиболее частой патологией являются стриктуры пищевода (в основном пептические) – более 50% и эозинофильный эзофагит – около 40%. Реже причиной вклинения пищевого комка является рак пищевода или нейромышечные заболевания с нарушением моторики пищевода, такие как ахалазия, диффузный эзофагоспазм и «пищевод Щелкунчика». Отсутствие надлежащего наблюдения и лечения пациентов после первого эпизода вклинения является предиктором повторного вклинения пищи [77]. Поэтому всем пациентам рекомендуется диагностическое обследование после извлечения инородных тел для выявления патологии пищевода [66, 89]. Типичными эндоскопическими признаками эозинофильного эзофагита являются продольные и вертикальные борозды, «трахеализация» пищевода, отек и хрупкость слизистой оболочки («пищевод из крепированной бумаги»). Присутствие белых экссудатов (эозинофильных абсцессов) является дополнительной типичной находкой. Сформированные кольца и стриктуры являются осложнениями эозинофильного эзофагита и потенциально приводят к перманентному сужению пищевода. Однако примерно у 10% пациентов проявления патологии либо очень малозаметны, либо пищевод кажется нормальным. Биопсия пищевода с помощью эндоскопии (верхней, средней и нижней трети пищевода, а также из тех областей, где видимые белые экссудаты предполагают наличие скопления эозинофилов) должна быть выполнена при первичном вмешательстве или при повторной эндоскопии для

оценки эозинофильного эзофагита [41, 45, 56, 87]. Стриктуры пищевода или кольца Шацкого могут быть безопасно и эффективно дилатированы одновременно с извлечением инородного тела, при отсутствии существенного повреждения слизистой оболочки. Однако нередко наблюдается осаднение слизистой оболочки или эритема в результате длительного пребывания пищи в пищеводе. В этом случае пациенту следует назначить терапию ингибиторами протонного насоса (приложение А3, табл.9) с проведением дилатации спустя 2-4 недели [42, 60, 77, 81, 83].

Ведение пациентов после эндоскопического удаления инородного тела

- **После эндоскопического удаления инородного тела, при наличии значительных повреждений слизистой оболочки в месте его фиксации, а также глубоких ранений стенки пищевода острым инородным телом, пациентам рекомендуется выполнить рентгенологическое исследование с водорастворимым контрастом (А06.16.001.002 Рентгеноскопия пищевода с контрастированием) для исключения перфорации [12, 59] (УУР – С, УДД – 5).**

Комментарии. Необходимо помнить, что длительно стоящее инородное тело в пищеводе может вызвать пролежень, что может привести и к поздней перфорации пищевода на 2-5 сутки. В этих случаях необходимо наблюдение в условиях стационара с рентгенологическим контролем с водорастворимым контрастом (А06.16.001.002 Рентгеноскопия пищевода с контрастированием) [12].

- **Пациенту, у которого при поступлении выявлена травма стенки пищевода с выраженным отеком, но не обнаружено ИТ, после проведения противовоспалительной и противоотечной терапии рекомендуется вновь произвести тщательное рентгенологическое (А06.16.001.002 Рентгеноскопия пищевода с контрастированием) и эндоскопическое исследование (А03.08.003 Эзофагоскопия,**

A16.16.041.003 Эндоскопическое удаление инородных тел пищевода) для повторного поиска и удаления ИТ, особенно если в анамнезе было указание на проглоченную рыбную кость [12, 26] (УУР – С, УДД – 5).

Комментарии. Лечение больных с травматическими повреждениями пищевода зависит от степени повреждения и должно осуществляться в стационаре под динамическим рентгенологическим и эндоскопическим наблюдением. Выписка больных производится только после контрольного рентгенологического (A06.09.007.001 Прицельная рентгенография органов грудной клетки) и эндоскопического исследования (A03.08.003 Эзофагоскопия).

**Медикаментозная терапия у пациентов с инородными телами
пищеварительного тракта (приложение А3, табл. 9)**

- В случае выраженного отека слизистой оболочки пищевода и зоны пищеводно-желудочного перехода пациенту с необнаруженным, либо эндоскопически извлечённым ИТ рекомендуется щадящая диета в течение 3-4 дней (преимущественно жидкая и прохладная пища), приём противовоспалительных средств (M01AE производные пропионовой кислоты, N02BE анилиды) для купирования воспалительных изменений [12, 34, 59] (УУР – С, УДД – 5).

Комментарии. В качестве противовоспалительных и обезболивающих препаратов возможно применение нестероидных противовоспалительных и противоревматических препаратов (M01A) (приложение А3, табл. 9), а также пероральное применение масляных растворов бета-каротина или облепихового масла [14], раствор гиалуроновой кислоты, ИПП.

- При наличии признаков воспаления слизистой оболочки прямой кишки, изъязвлений, трещин пациенту с извлечённым ИТ рекомендуется назначить местное лечение с применением нестероидных противовоспалительных и противоревматических

препаратов в форме суппозиториев (M01A) (приложение А3, табл. 9) [11, 78] (УУР – С, УДД – 5).

- **В случае значительных повреждений слизистой оболочки после эндоскопического удаления инородного тела пищевода и/или после эндоскопического ушивания свежей перфорации пищевода пациентам рекомендуется назначить короткий курс антибактериальной терапии для купирования воспалительных изменений и профилактики гнойно-септических осложнений [12, 34, 59] (УУР – С, УДД – 5).**

Комментарии. Даже в отсутствии перфорации пациент остается под наблюдением в стационаре в течение 2-3 дней и получает медикаментозную терапию, включающую в себя противовоспалительные (M01AE производные пропионовой кислоты, N02BE анилиды), антибактериальные препараты системного действия для борьбы с подтвержденной инфекцией (приложение А3, табл. 9). Антибактериальная терапия возможна с применением антибактериальных препаратов из группы другие бета-лактамы антибактериальные препараты (J01DB, J01DC, J01DD, J01DE, J01DH) или бета-лактамы антибактериальных препаратов: пенициллинов (J01CA, J01CF, J01CR). В тяжелых случаях возможно применение антибактериальных препаратов резервных групп [7, 9] (приложение А3, табл.9). Эмпирический режим внутривенного введения антибактериальных препаратов широкого спектра действия рекомендуется начинать как можно раньше [63].

- **Пациентам, оперированным хирургически по поводу осложнений, вызванных инородным телом в виде перфорации органа, флегмоны, медиастинита, перитонита в обязательном порядке рекомендуется назначить курс антибактериальной терапии широкого спектра действия для купирования воспалительных и гнойно-септических осложнений [12, 34, 59] (УУР – С, УДД – 5).**

Комментарии. Рекомендуется как можно раньше начать внутривенное введение антибактериальных препаратов широкого спектра действия [61]. Антибактериальная терапия возможна с применением антибактериальных препаратов из группы другие бета-лактамы антибактериальные препараты (J01DB, J01DC, J01DD, J01DE, J01DH) или бета-лактамов антибактериальных препаратов: пенициллинов (J01CA, J01CF, J01CR), но с учётом тяжести пациентов предпочтение следует отдавать препаратам резервных групп, например - карбапенемам (J01DH) [30] (приложение А3, табл.9).

Хирургическое лечение

- **Хирургическое вмешательство рекомендуется выполнить пациентам у которых ИТ не удалось извлечь эндоскопическим путём; пациентам с длительно стоящим в просвете тонкой кишки ИТ без признаков продвижения, которое невозможно извлечь с помощью тубус (баллонно)-ассистированной энтероскопии; пациентам с перфорацией органа с развитием тяжелых гнойно-септических осложнений – флегмоны, медиастинита, перитонита; пациентам у которых ИТ обусловило развитие тонкокишечной непроходимости; пациентам с массивным ИТ-ассоциированным кровотечением, которое невозможно остановить эндоскопически [7, 9, 11, 34, 78, 98-100] (УУР – С, УДД – 4).**

Комментарии. Показаниями для оперативного лечения инородного тела пищевода являются: длительно стоящее инородное тело пищевода с выраженным воспалением вокруг и внедрением в стенку органа; безуспешные попытки эндоскопического удаления ИТ, а также перфорация пищевода инородным телом.

Длинные объекты, застрявшие в ДПК, нуждаются в хирургическом лечении, когда эндоскопические попытки их удаления не приносят результатов [22, 27, 42, 52, 77, 81, 83]. Показанием для лапароскопии или

лапаротомии является длительно стоящее инородное тело в кишечнике, которое невозможно извлечь с помощью тубус (баллонно)-ассистированной энтероскопии, развитие кишечной непроходимости или наличие перитонита.

Необходимо рассмотреть возможность хирургического вмешательства для удаления опасных ИТ, которые прошли через связку Трейца, не продвигаются в течение 3^х дней после проглатывания, а возможность их эндоскопического извлечения отсутствует. Истинной задержкой видеокапсулы в тонкой кишке служит её нахождение в просвете кишки более 2^х недель. Именно по истечении этого срока (при отсутствии клинической симптоматики), обсуждается вопрос о необходимости и возможности удаления видеокапсулы с применением тубус-ассистированной энтероскопии, либо о хирургическом вмешательстве.

- **Хирургическое вмешательство с целью радикального лечения (A16.16.010 Гастротомия, A16.30.025.002 Удаление инородных тел в брюшной полости) рекомендуется выполнить пациентам с наличием в просвете ЖКТ контейнера/контейнеров с наркотическими веществами при подозрении на нарушение целостности их упаковки; при отсутствии продвижения контейнера по ЖКТ; в случае развития кишечной непроходимости [26] (УУР – С, УДД – 5).**

Комментарии. Симптоматика повреждения упаковки и поступления наркотического вещества в просвет ЖКТ, как правило, проявляется признаками интоксикации. В случае вклинения контейнеров и обструкции просвета ЖКТ развивается клиническая картина кишечной непроходимости [22, 42, 52, 81, 83].

- **Пациентам с ИТ ЖКТ, которым показано оперативное лечение, рекомендуется определять объём и метод хирургического вмешательства, в зависимости от локализации инородного тела и вызванных им осложнений [7, 9, 12] (УУР – С, УДД – 5).**

Комментарии. Перфорация пищевода инородным телом возможна при извлечении ИТ с острыми краями (свежая перфорация). В этом случае возможно ушивание пищевода эндоклипсами, так как медиастинит не успел развиваться. Эндоскопическое ушивание дефекта пищевода возможно в течении первых 6 часов с момента перфорации; после этого целесообразно установить зонд в желудок для питания пациента.

Если перфорация произошла более 6 часов назад, то с большой вероятностью уже имеет место медиастинит. В этих случаях показана торакотомия (правосторонняя или левосторонняя в зависимости от локализации перфорации), медиастинотомия, эзофаготомия, удаление ИТ (A16.16.002 Удаление инородного тела пищевода с помощью разреза), ушивание пищевода (A16.16.055 Ушивание разрыва пищевода). В ряде случаев при фиксации ИТ в пищеводе, во время торакотомии возможно устранить фиксацию рукой и извлечь ИТ эндоскопически. Этот прием позволяет избежать широкой эзофаготомии для извлечения ИТ. Торакотомия при перфорации пищевода всегда должна заканчиваться дренированием средостения и плевральной полости. Наложение гастростомы (A16.16.034.001 Гастростомия с использованием видеоэндоскопических технологий) показано при наличии технических трудностей при ушивании перфоративного отверстия пищевода когда у пациента уже развились гнойно-септические осложнения, в частности гнойный медиастинит, вследствие перфорации.

Объём оперативного вмешательства при развитии кишечной непроходимости или наличии перитонита определяется в соответствии с клиническими рекомендациями Российского общества хирургов «Острая неопухолевая кишечная непроходимость» и «Острый перитонит».

- **При наличии признаков перфорации прямой кишки инородным телом с повреждением ее стенки на всю толщину рекомендуется наложить защитную колостому (A16.18.007 Колостомия) [11, 19, 78] (УУР – В, УДД – 3).**

**4. МЕДИЦИНСКАЯ РЕАБИЛИТАЦИЯ И САНАТОРНО-КУРОРТНОЕ ЛЕЧЕНИЕ,
МЕДИЦИНСКИЕ ПОКАЗАНИЯ И ПРОТИВОПОКАЗАНИЯ К ПРИМЕНЕНИЮ
МЕТОДОВ МЕДИЦИНСКОЙ РЕАБИЛИТАЦИИ, В ТОМ ЧИСЛЕ ОСНОВАННЫХ НА
ИСПОЛЬЗОВАНИИ ПРИРОДНЫХ ЛЕЧЕБНЫХ ФАКТОРОВ.**

- Пациентам, у которых инородное тело привело к развитию осложнений, а также пациентам, оперированным по поводу ИТ рекомендуется проведение реабилитационных мероприятий, которые зависят от имевшегося у пациента с ИТ осложнения; вида оперативного лечения; характера и тяжести течения послеоперационного периода [7, 12] (УУР – С, УДД – 5).

Комментарии. Подробные рекомендации по медицинской реабилитации пациентов с перитонитом и после операций на органах брюшной и грудной полости подробно изложены в соответствующих клинических рекомендациях Российского общества хирургов.

Пациенты, у которых ИТ отошло самостоятельно, не вызвав осложнений, либо ИТ было эффективно и безопасно удалено эндоскопически, как правило, не нуждаются в специальной реабилитации.

5. ПРОФИЛАКТИКА И ДИСПАНСЕРНОЕ НАБЛЮДЕНИЕ, МЕДИЦИНСКИЕ ПОКАЗАНИЯ И ПРОТИВОПОКАЗАНИЯ К ПРИМЕНЕНИЮ МЕТОДОВ ПРОФИЛАКТИКИ

- **Рекомендуется проводить разъяснительную работу с родителями о недопустимости оставления детей без присмотра взрослых для снижения количества случаев инородных тел у детей [8, 12] (УУР – С, УДД – 5).**

Комментарии. В большинстве случаев проглатывания детьми инородных тел родители по той или иной причине, не контролировали их. Иногда покупка игрушек, которые не соответствовали возрастной группе детей или не соответствовали сертификатам безопасности также приводят к увеличению количества случаев ИТ у детей [15, 85].

- **Всем пациентам с трихобезоарами в обязательном порядке рекомендуется постановка на учёт и диспансерное наблюдение у врача-психиатра и/или врача-невролога для лечения неврозов [12] (УУР – С, УДД – 5).**

Комментарии. Лечение неврозов, обуславливающих возникновение трихобезоаров должно проходить с привлечением психологов и обязательными беседами с родителями детей, имеющих подобные расстройства [15].

- **Всем пациентам с трихобезоарами после удаления этого инородного тела рекомендуется в плановом порядке проходить диагностическую ЭГДС каждые 6-12 месяцев в течении 2-3 лет для предотвращения повторного образования безоара [12] (УУР – С, УДД – 5).**
- **Рекомендуется лечение основного заболевания всех пациентов, у которых выявлена патология пищевода, обусловившая вклинение**

пищевого комка (рубцовые стриктуры, эозинофильный эзофагит, опухоль и т.д.) [8, 12, 26] (УУР – С, УДД – 5).

Комментарии. После верификации заболевания, которое обусловило фиксацию пищевого комка в просвете пищевода рекомендуется сразу приступить к его лечению для предотвращения повторного попадания инородного тела [25].

6. ОРГАНИЗАЦИЯ ОКАЗАНИЯ МЕДИЦИНСКОЙ ПОМОЩИ

Неосложнённое инородное тело ЖКТ не требует лечения на этапе оказания скорой медицинской помощи [9]. При обращении пациента с подозрением на инородное тело пищевода в амбулаторную сеть необходимо произвести обзорную рентгенограмму шейного отдела пищевода, направить больного в стационар, где есть врачи-оториноларингологи и эндоскопическая служба. Не следует рекомендовать больному вызывать рвоту или пытаться протолкнуть инородное тело при помощи жесткой пищи.

Для врачей скорой помощи: при вызове на дом к больному с инородным телом пищевода или желудка не следует пытаться промыть пищевод и желудок. При наличии жалоб на боли при глотании, ощущение инородного тела и т.д., больной должен быть доставлен в многопрофильный стационар для осмотра и диагностики. При отказе пациента от медицинской эвакуации в больницу должен быть дан «актив» в поликлинику [9].

Все пациенты с подозрением на инородное тело пищеварительного тракта должны быть доставлены в многопрофильный стационар, располагающий круглосуточной эндоскопической службой. При наличии аспирационного синдрома, признаков перитонита, декомпенсированной острой кишечной непроходимости пациентов госпитализируют в ОРИТ для дообследования и последующего специализированного лечения.

Врач–эндоскопист, оказывающий помощь пациентам с ИТ должен обладать достаточной квалификацией.

Эндоскопический кабинет или операционная должны быть оснащены необходимым оборудованием и инструментарием, в соответствии с нижеприведенным перечнем. Для обследования и лечения детей важно подбирать эндоскоп согласно анатомо-физиологическим особенностям развития ребенка (табл. №№ 4-6), а принадлежности согласно размеру инструментального канала (табл. 8).

Оснащение эндоскопического кабинета, необходимое для обеспечения помощи пациентам с инородными телами пищеварительного тракта:

- 1) Видеоэндоскопическая система
- 2) Видеоэндоскопы (гастроскопы и колоноскопы), предпочтительно с широким инструментальным каналом и дополнительным каналом для подачи воды.
- 3) Помпа для подачи воды
- 4) Отсос-аспиратор
- 5) Инсуффлятор углекислого газа
- 6) Электрохирургический блок с возможностью применения аргонплазменной коагуляции
- 7) Щипцы-захваты (тип «крокодил», тип «крысиный зуб»)
- 8) Петли для полипэктомии
- 9) Петли-сачки сетчатого типа; петли-сачки с целой или перфорированной плёнкой.
- 10) Щипцы для взятия биопсии
- 11) Корзины Дормиа
- 12) Мягкие дистальные колпачки
- 13) Мягкий «конус», надевающийся на дистальный конец эндоскопа
- 14) Шинирующий тубус для эндоскопов
- 15) Клипирующее устройство
- 16) Клипсы
- 17) Инъектор
- 18) Коагуляционные щипцы

Консервативное ведение пациентов (динамическое наблюдение за тупым, инертным и небольшим (до 2 – 2,5 см) инородным телом ЖКТ без клинических проявлений возможно в амбулаторном порядке.

Пациент может быть выписан из стационара непосредственно после успешного и безопасного удаления инородного тела, если отсутствуют клинические проявления ИТ-ассоциированных осложнений, а при осмотре места расположения/фиксации ИТ не выявлено никаких серьезных повреждений стенки пищевода, желудка или двенадцатиперстной кишки.

Следует рассмотреть возможность госпитализации пациентов для наблюдения после технически сложной экстракции, когда было проглочено несколько предметов или инородные тела с высоким риском возникновения осложнений (например, остроконечные предметы, батарейки, магниты, предметы размером более 5-6 см) и когда имеется обширное повреждение слизистой оболочки из-за самого инородного тела или возникшее после эндоскопического извлечения.

Если инородное тело не может быть извлечено эндоскопически, в случае проглатывания острых предметов и батареек необходимо стационарное лечение и тщательное клиническое наблюдение. Для оценки прохождения предмета через желудочно-кишечный тракт следует провести рентгенографическое обследование. Ежедневные рентгенограммы рекомендуются для острых инородных тел. Для батарей за пределами двенадцатиперстной кишки достаточно простой рентгенографии каждые 3-4 дня.

Больные с травмами пищевода 3-5 степеней (приложение Г1) должны получать лечение в условиях стационара. Также подлежат госпитализации в хирургический стационар больные с неподтвержденным инородным телом, но с выявленной травмой стенок пищевода; больные с выявленной патологией пищевода, симулировавшей инородное тело (кандидозный эзофагит, рефлюкс-эзофагит, эозинофильный эзофагит, после перенесенных острых нарушений мозгового кровообращения, дебюта различных системных заболеваний (рассеянный склероз, БАС, миастения) опухоли пищевода, а так же при различных заболеваниях нервной системы (истерия, неврозы и т.д.).

7. ДОПОЛНИТЕЛЬНАЯ ИНФОРМАЦИЯ (В ТОМ ЧИСЛЕ ФАКТОРЫ ВЛИЯЮЩИЕ НА ИСХОД ЗАБОЛЕВАНИЯ ИЛИ СОСТОЯНИЯ)

Существенное значение при наличии инородных тел пищевода играет состояние пищевода. Если пищевод не изменён и причиной фиксации инородного тела в пищеводе является само инородное тело (размер, острые края, крючки и тд), необходимо действовать согласно данным рекомендациям. Нередко причиной фиксации инородного тела в пищеводе являются заболевания пищевода: опухоли пищевода, как злокачественные, так и доброкачественные, ахалазия кардии, дивертикулы пищевода, ожоговые стриктуры, эзофагит, врожденная патология пищевода. В каждом конкретном случае необходимо решать проблему удаления инородного тела и лечения заболевания индивидуально, в зависимости от состояния пациента, пищевода и характера инородного тела пищевода

КРИТЕРИИ ОЦЕНКИ КАЧЕСТВА МЕДИЦИНСКОЙ ПОМОЩИ

№	Критерии качества	Шифр по номенклатуре мед. «услуг»	Оценка выполнения
1	При поступлении пациента в стационар выполнен прием (осмотр, консультация) врача-оториноларинголога, либо замещающим его специалистом (при проглатывании инородного тела), и прием (осмотр, консультация) врача-хирурга, прием (осмотр, консультация) врача-детского хирурга	B01.046.001 B01.057.001 <u>B01.010.001</u>	Да/Нет
2	Выполнена рентгенография мягких тканей шеи в двух проекциях и прицельная рентгенография органов грудной клетки, при подозрении на ИТ пищевода.	A06.01.003 A06.09.007.001 A06.09.001	Да/Нет
3	Выполнена рентгенография глотки с контрастированием и рентгеноскопия пищевода с контрастированием водорастворимым рентгеноконтрастным средством при подозрении на перфорацию пищевода.	A.06.08.001.001 A.006.16.001.002	Да/Нет
4	Выполнена компьютерная томография органов грудной и компьютерная томография органов брюшной полости по показаниям, при подозрении на перфорацию или другое осложнение, вызванное ИТ, которое может потребовать хирургического вмешательства.	A.06.09.005, A.06.30.005	Да/Нет

3	Выполнено экстренно (в течение 2 ^х , но не позднее 6 ^{ти} часов) эзофагогастродуоденоскопия с эндоскопическим удалением ИТ пищевода, в случае острых инородных тел, батареек, полной обструкции пищевода вклиненным пищевым комком.	A.03.16.001, A.16.16.041.003	Да/Нет
4	Выполнена срочная эзофагогастродуоденоскопия (до 24 часов) с эндоскопическим удалением ИТ из желудка и тонкой кишки, включая острые инородные тела, магниты, батарейки, большие и длинные инородные тела.	A.03.16.001 A.16.16.048 A.16.17.023	Да/Нет
8	Эндоскопическое удаление инородного тела пищевода, желудка и тонкой кишки выполнено с применением внутривенной аналгезии, контролируемой пациентом или комбинированным эндотрахеальным наркозом	A.16.16.041.003 A.16.16.048 A.16.17.023 B01.003.004.010	Да/Нет

СПИСОК ЛИТЕРАТУРЫ

- 1) Аверин В. И., Голубицкий С. Б., Заполянский А. В., Валек Л. В., Никуленков А. В. Диагностика и лечебная тактика при магнитных инородных телах желудочно-кишечного тракта у детей // Новости хирургии. 2017. № 3. С. 317–324.
- 2) Бабич И.И., Багновский И.О. Инородные тела пищеварительного тракта у детей // Российский вестник детской хирургии, анестезиологии и реаниматологии. 2017, том VII, №4, С. 26-30.
- 3) Бебуришвили А.Г., Мандриков В.В., Акинчиц А.Н. Инородные тела желудочно-кишечного тракта: Учебно-методическое пособие для врачей-интернов, клинических ординаторов, хирургов и эндоскопистов. — Волгоград: ВолГМУ, 2007. — 32 с.
- 4) Благитко Е. М., Вардосанидзе К. В., Киселев А. А. Инородные тела. Новосибирск: Наука, Сибирская издательская фирма РАН, 1996. – 200 с.
- 5) Бастрыгин А. В., Махотин А. А., Гандуров С. Г., Ефременко А. Д., Жила Н. Г. Лечебная тактика при инородных телах – батарейках верхних отделов желудочно-кишечного тракта у детей, особенности эндоскопической диагностики и лечения // Дальневосточный медицинский журнал. 2008. № 4. С. 99–101.
- 6) Донской Д.В.1, Ионов Д.В.2, Коровин С.А.3, Воробьев В.В.2, Соловова В.П.2, Туманян Г.Т.1, Соколов Ю.Ю.1 КЛАССИФИКАЦИЯ И ЛЕЧЕБНАЯ ТАКТИКА ПРИ ИНОРОДНЫХ ТЕЛАХ ЖЕЛУДОЧНО-КИШЕЧНОГО ТРАКТА У ДЕТЕЙ Детская хирургия 2017; 21(3): 127-130.
- 7) Дробязгин Е.А., Чикинев Ю.В., Архипов Д.А. Инородные тела верхних отделов желудочно-кишечного тракта Хирургия. Журнал им. Н.И. Пирогова. 2021;(6): 38-44 DOI 10.17116/hirurgia202106138
- 8) Дробязгин Е.А., Чикинев Ю.В. Диагностика и лечение детей с инородными телами верхних отделов желудочно-кишечного тракта. Эндоскопическая хирургия. 2021; 27 (2): 10-16 <https://doi.org/10.17116/endoskop20212702110>

- 9) Захаренко А.А. Клинические рекомендации (протокол) по оказанию скорой медицинской помощи при инородном теле в пищеварительном тракте. Клинические рекомендации Скорая медицинская помощь, под редакцией академика РАН С.Ф. Багненко Москва, Гэотар Медиа, 2020г., 884 стр. С. 340-345
- 10) Ионов Д.В. Диагностика и лечебная тактика при инородных телах желудочно-кишечного тракта у детей. Дисс. к.м.н. М. 2015. 133с.
- 11) Ким С.Д., Коплатадзе А.М., Шмаков В.А. Неотложная помощь при инородных телах прямой кишки. Колопроктология. 2008;1(23):23-26.
- 12) Королев М.П., Антипова М.В. Эндоскопия в диагностике и удалении инородных тел пищевода и желудка // Изд-во МИА. М. 2010г. 124 с.
- 13) Лещева Т. Ю., Степанова Н. Б., Микита А. М. Особенности выбора эндоскопических методик и анестезиологического пособия при удалении дисковых батареек (типа «таблетка») из верхних отделов ЖКТ // Педиатрический Вестник Южного Урала. 2012. № 1. С. 84–85.
- 14) Павленко С.Г., Савченко Ю.П., Сазыкин Л.А., Дукин В.В. Инородные тела пищеварительного тракта в пенитенциарных учреждениях. Краснодар, 1997. 106с.
- 15) Панфилова В.Н., Королев М.П. и др. Детская эндоскопия. Методические рекомендации. // Изд-во РоЭндо.2020 г; 103 с.
- 16) Разумовский А. Ю., Смирнов А. Н., Игнатъев Р. О., Халафов Р. В., Тихомирова А. Ю., Холостова В. В. Магнитные инородные тела желудочно-кишечного тракта у детей // Хирургия. Журнал им. Н. И. Пирогова. 2012. № 9. С. 64–69.
- 17) Харитонов А.Ю., Горелик А.Л., Коваленко М.И. Случай длительного нахождения электрической бытовой батарейки в пищеводе// Детская хирургия. 2017. Т. 21. № 4. С. 220-222.
- 18) Хрыщанович В. Я., Ладутько И. М., Прохорова Я. В. Инородные тела пищеварительного тракта: хирургические аспекты диагностики и лечения // Медицинский журнал. 2009. № 1. С. 9–14.

- 19) Д.А. Хубезов, С.Н. Трушин, К.В. Пучков и соавт. Тактика лечения пациентов с инородными телами прямой кишки. Хирургия. 2016; 9:57-63
doi: 10.17116/hirurgia2016957-63
- 20) Aiolfi A., Ferrari D., Riva C.G. et al. Esophageal foreign bodies in adults: systematic review of the literature. Scand J Gastroenterol. 2018 Oct-Nov;53(10-11):1171-1178. doi: 10.1080/00365521.2018.1526317
- 21) Al-Haddad M, Ward EM, Scolapio JS et al. Glucagon for the relief of esophageal food impaction does it really work? Dig Dis Sci 2006; 51:1930–1933
- 22) Ambe P, Weber SA, Schauer M et al. Swallowed foreign bodies in adults. Dtsch Arztebl Int 2012; 109: 869–875
- 23) Arana A. et al. Management of ingested foreign bodies in childhood and review of the literature //European journal of pediatrics. – 2001. – Т. 160. – №. 8. – С. 468-472.
- 24) Ayantunde A.A., Unluer Z. Increasing trend in retained rectal foreign bodies. World J. Gastrointest. Surg., 2016, 8 : 679-684
- 25) Bekkerman M. et al. Endoscopic Management of Foreign Bodies in the Gastrointestinal Tract: A Review of the Literature, Gastroenterology Research and Practice 2016, Article ID 8520767, 6 p. doi: 10.1155/2016/8520767
- 26) Birk M., Bauerfeind P, Deprez PH, et al. Removal of foreign bodies in the upper gastrointestinal tract in adults: European Society of Gastrointestinal Endoscopy (ESGE) Clinical Guideline. Endoscopy 2016; 48: 1–8. doi: 10.1055/s-0042-100456
- 27) Bisharat M, O'Donnell ME, Gibson N et al. Foreign body ingestion in prisoners – the Belfast experience. Ulster Med J 2008; 77: 110–114
- 28) Brian M. Fung et al. Foreign object ingestion and esophageal food impaction: An update and review on endoscopic management, World J Gastrointest Endosc 2019 March 16; 11(3): 174-192. doi:10.4253/wjge.v11.i3.174

- 29) Brumbaugh DE, Colson SB, Sandoval JA, Karrer FM, Bealer JF, Litovitz T, et al. Management of button battery-induced hemorrhage in children. *J Pediatr Gastroenterol Nutr* 2011; 52:585-9.
- 30) Chen S, Shapira-Galitz Y, Garber D, Amin MR. Management of Iatrogenic Cervical Esophageal Perforations: A Narrative Review. *JAMA Otolaryngol Head Neck Surg*. 2020 May 1;146(5):488-494. doi: 10.1001/jamaoto.2020.0088.
- 31) Chen T, Wu HF, Shi Q et al. Endoscopic management of impacted esophageal foreign bodies. *Dis Esophagus* 2013; 26: 799–806
- 32) Chen X, Milkovich S, Stool D, et al Pediatric coin ingestion and aspiration. *Int J Pediatr Otorhinolaryngol* 2006; 70:325–329.
- 33) Chih-Chien Yao et al. Endoscopic Management of Foreign Bodies in the Upper Gastrointestinal Tract of Adults. *BioMed Research International*, Volume 2015 (2015), Article ID 658602, 6 p.doi:10.1155/2015/658602
- 34) Chirica M., Kelly M.D., Siboni S. et al. Esophageal emergencies: WSES guidelines. *World J Emerg Surg*. 2019; 14:26. doi: 10.1186/s13017-019-0245-2. eCollection 2019.
- 35) Chiu YH, Hou SK, Chen SC et al. Diagnosis and endoscopic management of upper gastrointestinal foreign bodies. *Am J Med Sci* 2012; 343: 192–195
- 36) Chu KM, Choi HK, Tuen HH, et al A prospective randomized trial comparing the use of the flexible gastroscope versus the bronchoscope in the management of foreign body ingestion. *Gastrointest Endosc* 1998; 47:23–27.
- 37) Ciriza C, García L, Suárez P et al. What predictive parameters best indicate the need for emergent gastrointestinal endoscopy after foreign body ingestion? *J Clin Gastroenterol* 2000; 31: 23–28
- 38) Conway WC, Sugawa C, Ono H et al. Upper GI foreign body: an adult urban emergency hospital experience. *Surg Endosc* 2007; 21: 455–460
- 39) De Lucas E. M. et al. Value of helical computed tomography in the management of upper esophageal foreign bodies //Acta Radiologica. – 2004. – T. 45. – №. 4. – C. 369-374.

- 40) Dellon ES, Gonsalves N, Hirano I et al. ACG clinical guideline: Evidenced based approach to the diagnosis and management of esophageal eosinophilia and eosinophilic esophagitis (EoE). *Am J Gastroenterol* 2013;108: 679–692
- 41) Denney W, Ahmad N, Dillard B, et al Children will eat the strangest things: a 10-year retrospective analysis of foreign body and caustic ingestions from a single academic center. *Pediatr Emerg Care* 2012; 28:731–734.
- 42) Dray X, Cattan P. Foreign bodies and caustic lesions. *Best Pract Res Clin Gastroenterol* 2013; 27: 679–689
- 43) Emara M, Darwiesh EM, Refaey MM et al. Endoscopic removal of foreign bodies from the upper gastrointestinal tract: 5-year experience. *Clin Exp Gastroenterol* 2014; 7: 249–253
- 44) Enns R, Kazemi P, Chung W et al. Eosinophilic esophagitis: Clinical features, endoscopic findings and response to treatment. *Can J Gastroenterol* 2010; 24: 547–551
- 45) Erbil B, Karaca MA, Aslaner MA et al. Emergency admissions due to swallowed foreign bodies in adults. *World J Gastroenterol* 2013; 19:6447–6452
- 46) Gershman G., Ament M. Practical pediatric gastrointestinal endoscopy, Blackwell Publishing, 2007.
- 47) Goh BK, Chow PK, Quah HM et al. Perforation of the gastrointestinal tract secondary to ingestion of foreign bodies. *World J Surg* 2006; 30:372–377
- 48) Goh BK, Tan YM, Lin SE et al. CT in the preoperative diagnosis of fish bone perforation of the gastrointestinal tract. *AJR Am J Roentgenol* 2006; 187: 710–714
- 49) Gretarsdottir HM, Jonasson JG, Björnsson ES. Etiology and management of esophageal food impaction: a population based study. *Scand J Gastroenterol* 2015;50:513-8.
- 50) Guelfguat M, Kaplinskiy V, Reddy SH, et al Clinical guidelines for imaging and reporting ingested foreign bodies. *AJR Am J Roentgenol* 2014; 203:37–53.

- 51) Hong KH, Kim YJ, Kim JH, et al. Risk factors for complications associated with upper gastrointestinal foreign bodies. *World J Gastroenterol* 2015; 21:8125-31.
- 52) Ikenberry SO, Kue TL, Andersen MA et al. Management of ingested foreign bodies and food impactions. *Gastrointest Endosc* 2011; 73:1085–1091
- 53) Ingraham CR, Mannelli L, Robinson JD, et al. ASGE Standards of Practice Committee. Radiology of foreign bodies: how do we image them? *Emerg Radiol* 2015; 22:425–430.
- 54) Jayachandra S, Eslick GD. A systematic review of paediatric foreign body ingestion: presentation, complications, and management. *Int J Pediatr Otorhinolaryngol* 2013; 77:311–317.
- 55) Kerlin P, Jones D, Remedios M et al. Prevalence of eosinophilic esophagitis in adults with food bolus obstruction of the esophagus. *J Clin Gastroenterol* 2007; 41: 356–361
- 56) Khalaf RT, Ruan W, Orkin S, Wilsey M, Fishman DS, Mallon D, Pan Z, Hazleton KZ, Kramer RE, Walker T. Gastric injury secondary to button battery ingestions: a retrospective multicenter review. *Gastrointest Endosc*. 2020 Aug;92(2):276-283.
- 57) Kim JE, Ryoo SM, Kim YJ, et al. Incidence and Clinical Features of Esophageal Perforation Caused by Ingested Foreign Body. *Korean J Gastroenterol* 2015; 66:255-60.
- 58) Kim JK, Kim SS, Kim JI, et al. Management of foreign bodies in the gastrointestinal tract: an analysis of 104 cases in children. *Endoscopy* 1999; 31:302–304
- 59) Klein A., Ovnat-Tamir S., Marom T. Et al. Fish Bone Foreign Body: The Role of Imaging. *Int Arch Otorhinolaryngol*. 2019 Jan;23(1):110-115. doi: 10.1055/s-0038-1673631.
- 60) Ko HH, Enns R. Review of food bolus management. *Can J Gastroenterol* 2008; 22: 805–808

- 61) Kramer R. E. et al. Management of ingested foreign bodies in children: a clinical report of the NASPGHAN Endoscopy Committee, *J Pediatr Gastroenterol Nutr* 2015; 60: 562–574.
- 62) Kurer M.A., Davey C., Khan S., Chintapatla S. Colorectal foreign bodies: a systematic review. *Colorectal Dis.*, 2010, 12 : 851-861.
- 63) Lampridis S, Mitsos S, Hayward M, Lawrence D, Panagiotopoulos N. The insidious presentation and challenging management of esophageal perforation following diagnostic and therapeutic interventions. *J Thorac Dis.* 2020 May;12(5):2724-2734. doi: 10.21037/jtd-19-4096.
- 64) Lee JH, Kim HC, Yang DM et al. What is the role of plain radiography in patients with foreign bodies in the gastrointestinal tract? *Clin Imaging* 2012; 36: 447–454
- 65) Leopard D, Fishpool S, Winter S. The management of oesophageal soft food bolus obstruction: a systematic review. *Ann R Coll Surg Engl* 2011; 93: 441–444
- 66) Li ZS, Sun ZX, Zou DW et al. Endoscopic management of foreign bodies in the upper-GI tract: experience with 1088 cases in China. *Gastrointest Endosc* 2006; 64: 485–492
- 67) Liew CJ, Poh AC, Tan TY. Finding nemo: imaging findings, pitfalls, and complications of ingested fish bones in the alimentary canal. *Emerg Radiol* 2013; 20: 311–322
- 68) Liu J. F. et al. Barium sulphate aspiration during upper gastrointestinal examinations: two cases report and review of the literature //Lin Chuang er bi yan hou tou Jing wai ke za zhi= Journal of Clinical Otorhinolaryngology, Head, and Neck Surgery. – 2016. – T. 30. – №. 17. – C. 1363-1368.
- 69) Loh KS, Tan LK, Smith JD et al. Complications of foreign bodies in the esophagus. *Otolaryngol Head Neck Surg* 2000; 123: 613–616
- 70) Long B., Koyfman A., Gottlieb M. Esophageal Foreign Bodies and Obstruction in the Emergency Department Setting: An Evidence-Based Review. *J Emerg Med.* 2019 May;56(5):499-511. doi: 10.1016/j.jemermed.2019.01.025

- 71) Longstreth GF, Longstreth KJ, Yao JF. Esophageal food impaction: epidemiology and therapy. A retrospective, observational study. *Gastrointest Endosc* 2001; 53: 193–198
- 72) Marco De Lucas E, Sádaba P, Lastra García-Barón P et al. Value of helical computed tomography in the management of upper esophageal foreign bodies. *Acta Radiol* 2004; 45: 369–374
- 73) Mosca S, Manes G, Martino R et al. Endoscopic management of foreign bodies in the upper gastrointestinal tract: report on a series of 414 adult patients. *Endoscopy* 2001; 33: 692–696
- 74) Ngan JH, Fok PJ, Lai EC et al. A prospective study on fish bone ingestion: experience of 358 patients. *Ann Surg* 1989; 211: 459–462
- 75) Palta R, Sahota A, Bemarki A et al. Foreign-body ingestion: characteristics and outcomes in a lower socioeconomic population with predominantly intentional ingestion. *Gastrointest Endosc* 2009; 69: 426–433
- 76) Park JH, Park CH, Park JH, et al Review of 209 cases of foreign bodies in the upper gastrointestinal tract and clinical factors for successful endoscopic removal. *Korean J Gastroenterol* 2004; 43:226–233.
- 77) Pfau PR. Removal and management of esophageal foreign bodies. *Tech Gastrointest Endosc* 2014; 16: 32–39
- 78) M. Ploner, A. Gardetto, F. Ploner et al. Foreign rectal body – Systematic review and meta-analysis. *Acta gastroenterol. belg.*, 2020, 83, 61-65
- 79) Saltiel J, Molinsky R, Lebwohl B. Predictors of Outcomes in Endoscopies for Foreign Body Ingestion: A Cross-Sectional Study. *Dig Dis Sci* 2020;65:2637-43.
- 80) Sodeman TC, Harewood GC, Baron TH. Assessment of the predictors of response to glucagon in the setting of acute esophageal food bolus impaction. *Dysphagia* 2004; 19: 18–21
- 81) Sugawa C. et al. Endoscopic management of foreign bodies in the upper gastrointestinal tract: A review. *World J Gastrointest Endosc* 2014; 6: 475–481.
- 82) Sung SH, Jeon SW, Son HS et al. Factors predictive of risk for complications in patients with oesophageal foreign bodies. *Dig Liver Dis* 2011; 43: 632–635

- 83) Telford JJ. Management of ingested foreign bodies. *Can J Gastroenterol* 2005; 19: 599–601
- 84) Thomson M. et al. Paediatric Gastrointestinal Endoscopy: European Society for Paediatric Gastroenterology Hepatology and Nutrition and European Society of Gastrointestinal Endoscopy Guidelines, *Journal of Pediatric Gastroenterology and Nutrition* 2017, 64: 133-153. doi: 10.1097/MPG.0000000000001408
- 85) A. Tringali et al. Pediatric gastrointestinal endoscopy: European Society of Gastrointestinal Endoscopy (ESGE) and European Society for Paediatric Gastroenterology Hepatology and Nutrition (ESPGHAN) Guideline Executive summary. *Endoscopy* 2017; 49: 83–91. doi: 10.1055/s-0042-111002
- 86) Vicari JJ, Johanson JF, Frakes JT. Outcomes of acute esophageal food impaction: success of the push technique. *Gastrointest Endosc* 2001; 53:178–181
- 87) Waidmann O, Finkelmeier F, Welker MW et al. Endoscopic findings in patients with eosinophilic esophagitis. *Z Gastroenterol* 2015; 53:379–384
- 88) Wang X, Su S, Chen Y, Wang Z, Li Y, Hou J, Zhong W, Wang Y, Wang B. The removal of foreign body ingestion in the upper gastrointestinal tract: a retrospective study of 1,182 adult cases. *Ann Transl Med.* 2021 Mar; 9(6):502. doi: 10.21037/atm-21-829. PMID: 33850899; PMCID: PMC8039707.
- 89) Wu WT, Chiu CT, Kuo CJ et al. Endoscopic management of suspected esophageal foreign body in adults. *Dis Esophagus* 2011; 24: 131–137
- 90) Yang T. W. et al. Diagnostic performance of conventional x-ray for detecting foreign bodies in the upper digestive tract: A systematic review and diagnostic meta-analysis //Diagnostics. – 2021. – T. 11. – №. 5. – C. 790.
- 91) Young CA, Menias CO, Bhalla S et al. CT features of esophageal emergencies. *Radiographics* 2008; 28: 1541–1553
- 92) Zhang S, Cui Y, Gong X et al. Endoscopic management of foreign bodies in the upper gastrointestinal tract in South China: a retrospective study of 561 cases. *Dig Dis Sci* 2010; 55: 1305–1312

- 93) Zhang S, Wang J, Wang J et al. Transparent cap-assisted endoscopic management of foreign bodies in the upper esophagus: a randomized, controlled trial. *J Gastroenterol Hepatol* 2013; 28: 1339–1342
- 94) Yang W. et al. Systematic review of rigid and flexible esophagoscopy for pediatric esophageal foreign bodies // *International Journal of Pediatric Otorhinolaryngology*. – 2020. – C. 110397.
- 95) Ferrari D. et al. Flexible versus rigid endoscopy in the management of esophageal foreign body impaction: systematic review and meta-analysis // *World Journal of Emergency Surgery*. – 2018. – T. 13. – №. 1. – C. 1-9.
- 96) Foley D. Need for endoscopic removal of oesophageal coins in children was similar for strategies of immediate removal and watchful waiting. – 2006.
- 97) Gracia C., Frey C. F., Bodai B. I. Diagnosis and management of ingested foreign bodies: a ten-year experience // *Annals of emergency medicine*. – 1984. – T. 13. – №. 1. – C. 30-34.
- 98) Goh B. K. P. et al. Perforation of the gastrointestinal tract secondary to ingestion of foreign bodies // *World journal of surgery*. – 2006. – T. 30. – №. 3. – C. 372-377.
- 99) Velitchkov N. G. et al. Ingested foreign bodies of the gastrointestinal tract: retrospective analysis of 542 cases // *World journal of surgery*. – 1996. – T. 20. – №. 8. – C. 1001-1005.
- 100) Athanassiadi K. et al. Management of esophageal foreign bodies: a retrospective review of 400 cases // *European journal of cardio-thoracic surgery*. – 2002. – T. 21. – №. 4. – C. 653-656.

ПРИЛОЖЕНИЕ А1. СОСТАВ РАБОЧЕЙ ГРУППЫ ПО РАЗРАБОТКЕ И ПЕРЕСМОТРУ КЛИНИЧЕСКИХ РЕКОМЕНДАЦИЙ

Руководитель рабочей группы: профессор Михаил Павлович Королёв

- 1) Мария Владимировна Антипова** – к.м.н., доцент кафедры общей хирургии с курсом эндоскопии и ухода за хирургическим больным Санкт-Петербургской государственной педиатрической медицинской академии (СПбГПМА), Городская Мариинская больница, г. Санкт-Петербург.
- 2) Евгений Александрович Дробязгин** - д.м.н., доцент, профессор кафедры госпитальной и детской хирургии Новосибирского Государственного медицинского университета, врач-торакальный хирург, эндоскопист, заведующий отделением эндоскопии ГБУЗ НСО «Государственная Новосибирская областная клиническая больница».
- 3) Александр Анатольевич Захаренко** - д.м.н., профессор, заместитель главного врача по онкологии, руководитель отдела онкохирургии НИИ хирургии и неотложной медицины, проф. кафедры онкологии Первого Санкт-Петербургского государственного медицинского университета им. акад. И.П. Павлова.
- 4) Михаил Павлович Королёв** - д.м.н, профессор, зав. кафедрой общей хирургии с курсом эндоскопии СПбГПМУ, Председатель ассоциации «Эндоскопическое общество РЭНДО».
- 5) Анастасия Сергеевна Кошурникова** - к.м.н., заведующий эндоскопическим отделением Государственное бюджетное учреждение здравоохранения города Москвы «Детская городская клиническая больница имени З.А. Башляевой Департамента здравоохранения города Москвы».

- 6) **Алексей Владимирович Мешков** - ассистент кафедры детской хирургии, травматологии и ортопедии Дальневосточного государственного медицинского университета. Заведующий эндоскопическим отделением Детской краевой клинической больницы, г. Хабаровск.
- 7) **Андрей Игоревич Михин** - врач-эндоскопист ГКБ №1 им Н.И. Пирогова, сотрудник кафедры факультетской хирургии №1 РНИМУ им. Н.И. Пирогова
- 8) **Виктория Николаевна Панфилова** - д.м.н., доцент кафедры педиатрии ИПО КрасГМУ им. проф. В.Ф. Войно-Ясенецкого Минздрава России, педиатр, гастроэнтеролог
- 9) **Алексей Геннадьевич Пинигин** – к.м.н., зав. кафедрой детской хирургии, травматологии и ортопедии ФГБОУ ВО ДВГМУ
- 10) **Александр Юрьевич Разумовский** - д.м.н., проф., член – корреспондент РАН. Заведующий кафедрой детской хирургии РНИМУ им. Н.И. Пирогова, Президент Российской Ассоциации детских хирургов, главный детский хирург Департамента здравоохранения г. Москвы, заслуженный врач России.
- 11) **Валентин Евгеньевич Сеницын** - д.м.н., профессор. Заведующий кафедрой лучевой диагностики и терапии Факультета Фундаментальной Медицины МГУ им.М.В.Ломоносова. Заведующий отделом лучевой диагностики МНОЦ МГУ им.М.В.Ломоносова. Президент Российского Общества Рентгенологов и Радиологов (РОРР)
- 12) **Евгений Дмитриевич Фёдоров** - д.м.н., проф., гл.н.с. кафедры госпитальной хирургии №2 с НИЛ хирургической гастроэнтерологии и эндоскопии института хирургии ФГАОУ ВО РНИМУ им. Н.И.Пирогова на базе ГКБ №31 им. академика Г.М.Савельевой ДЗ г. Москвы; Председатель ассоциации «Эндоскопическое общество РЭНДО».

- 13) **Анастасия Юрьевна Харитонов** – к.м.н., заведующий эндоскопическим отделением ГБУЗ НИИ Неотложной детской хирургии и травматологии Департамента здравоохранения г. Москвы
- 14) **Андрей Александрович Шавров** – д.м.н., главный научный сотрудник отделения сочетанной травмы, врач-эндоскопист эндоскопического отделения НИИ Неотложной детской хирургии и травматологии Департамента здравоохранения г. Москвы, профессор кафедры Гастроэнтерологии факультета дополнительного профессионального образования (ФДПО) Института непрерывного медицинского образования и профессионального развития ФГАОУ ВО РНИМУ им. Н.И. Пирогова Минздрава России.
- 15) **Антон Андреевич Шавров** - к.м.н., заведующий отделением эндоскопии Сеченовского Центра Материнства и Детства ФГАОУ ВО Первый МГМУ им. Сеченова Минздрава России, ассистент кафедры детской хирургии и урологии-андрологии им. Л.П. Александрова, ФГАОУ ВО Первый МГМУ им. Сеченова Минздрава России.
- 16) **Петр Леонидович Щербаков** - д.м.н., профессор, врач-эндоскопист, гастроэнтеролог, профессор кафедры гастроэнтерологии МОНИКИ им М.Ф.Владимирского, клинко-диагностический центр МЕДСИ на Красной Пресне.
- 17) **Александр Андреевич Щёголев** - д.м.н., профессор, заведующий кафедрой госпитальной хирургии педиатрического факультета ФГАОУ ВО «РНИМУ им. Н.И. Пирогова» Минздрава России, руководитель хирургической клиники ГБУЗ «ГКБ им. Ф.И. Иноземцева», заслуженный врач РФ, г. Москва

Конфликт интересов: отсутствует у всех членов рабочей группы.

ПРИЛОЖЕНИЕ А2. МЕТОДОЛОГИЯ РАЗРАБОТКИ КЛИНИЧЕСКИХ РЕКОМЕНДАЦИЙ

Целевая аудитория данных клинических рекомендаций:

1. Врачи – анестезиологи.
2. Врачи – гастроэнтерологи.
3. Врачи – хирурги.
4. Врачи – эндоскописты.

Методы, использованные для сбора/селекции доказательств: поиск в электронных базах данных; анализ современных научных разработок по эпителиальным новообразованиям толстой кишки в РФ и за рубежом; обобщение практического опыта российских и зарубежных специалистов.

1. Шкала оценки уровней достоверности доказательств (УДД) для методов диагностики (диагностических вмешательств)

УДД	Расшифровка
1.	Систематические обзоры исследований с контролем референсным методом или систематический обзор рандомизированных клинических исследований с применением мета-анализа
2.	Отдельные исследования с контролем референсным методом или отдельные рандомизированные клинические исследования и систематические обзоры исследований любого дизайна, за исключением рандомизированных клинических исследований, с применением мета-анализа
3.	Исследования без последовательного контроля референсным методом или исследования с референсным методом, не являющимся независимым от исследуемого метода или нерандомизированные сравнительные исследования, в том числе когортные исследования
4.	Несравнительные исследования, описание клинического случая

5.	Имеется лишь обоснование механизма действия или мнение экспертов
----	--

2. Шкала оценки уровней достоверности доказательств (УДД) для методов профилактики, лечения и реабилитации (профилактических, лечебных, реабилитационных вмешательств)

УДД	Расшифровка
1.	Систематический обзор рандомизированных клинических исследований с применением мета-анализа
2.	Отдельные рандомизированные клинические исследования и систематические обзоры исследований любого дизайна, за исключением рандомизированных клинических исследований, с применением мета-анализа
3.	Нерандомизированные сравнительные исследования, в том числе когортные исследования
4.	Несравнительные исследования, описание клинического случая или серии случаев, исследование "случай-контроль"
5.	Имеется лишь обоснование механизма действия вмешательства (доклинические исследования) или мнение экспертов

3. Шкала оценки уровней убедительности рекомендаций (УУР) для методов профилактики, диагностики, лечения и реабилитации (профилактических, диагностических, лечебных, реабилитационных вмешательств)

УУР	Расшифровка
А	Сильная рекомендация (все рассматриваемые критерии эффективности (исходы) являются важными, все исследования имеют высокое или удовлетворительное методологическое качество, их выводы по интересующим исходам являются согласованными)

В	Условная рекомендация (не все рассматриваемые критерии эффективности (исходы) являются важными, не все исследования имеют высокое или удовлетворительное методологическое качество и/или их выводы по интересующим исходам не являются согласованными)
С	Слабая рекомендация (отсутствие доказательств надлежащего качества (все рассматриваемые критерии эффективности (исходы) являются неважными, все исследования имеют низкое методологическое качество и их выводы по интересующим исходам не являются согласованными)

Методы, использованные для формулирования рекомендаций – консенсус экспертов.

Экономический анализ

Анализ стоимости не проводился и публикации по фармакоэкономике не анализировались.

Метод валидации рекомендаций:

- Внешняя экспертная оценка.
- Внутренняя экспертная оценка.

Описание метода валидации рекомендаций:

Настоящие клинические рекомендации в предварительной версии рецензированы независимыми экспертами, которые попросили прокомментировать, прежде всего, насколько интерпретация доказательств, лежащих в основе рекомендаций, доступна для понимания.

Получены комментарии со стороны врачей – эндоскопистов первичного звена в отношении доходчивости изложения рекомендаций и их важности, как рабочего инструмента повседневной практики.

Комментарии, полученные от экспертов, тщательно систематизировались и обсуждались председателем и членами рабочей группы. Каждый пункт обсуждался и изменения, вносимые в результате этого в рекомендации регистрировались. Если же изменения не вносились, то регистрировались причины отказа от внесения изменений.

Консультации и экспертная оценка: проект рекомендаций рецензирован также независимыми экспертами, которых попросили прокомментировать, прежде всего, доходчивость и точность интерпретации доказательной базы, лежащей в основе рекомендаций.

Для окончательной редакции и контроля качества, клинические рекомендации повторно проанализированы членами рабочей группы, которые пришли к заключению, что все замечания и комментарии экспертов приняты во внимание, риск систематических ошибок при разработке рекомендаций сведен к минимуму.

Обновления клинических рекомендаций: актуализация проводится не реже чем один раз в три года с учетом появившейся новой информации о диагностике и лечению инородных тел пищеварительного тракта. Решение об обновлении принимает МЗ РФ на основе предложений, представленных медицинскими профессиональными некоммерческими организациями. Сформированные предложения должны учитывать результаты комплексной оценки лекарственных препаратов, медицинских изделий, а также результаты клинической апробации.

При отборе публикаций, как потенциальных источников доказательств, использованная в каждом исследовании методология изучается для того, чтобы убедиться в ее достоверности. Результат изучения влияет на уровень доказательств, присваиваемый публикации, что в свою очередь влияет на силу, вытекающих из нее рекомендаций.

**ПРИЛОЖЕНИЕ А3. СПРАВОЧНЫЕ МАТЕРИАЛЫ, ВКЛЮЧАЯ СООТВЕТСТВИЕ
ПОКАЗАНИЙ К ПРИМЕНЕНИЮ И ПРОТИВОПОКАЗАНИЙ, СПОСОБОВ
ПРИМЕНЕНИЯ И ДОЗ ЛЕКАРСТВЕННЫХ ПРЕПАРАТОВ, ИНСТРУКЦИИ ПО
ПРИМЕНЕНИЮ ЛЕКАРСТВЕННОГО ПРЕПАРАТА.**

Связанные документы

Приказ Министерства здравоохранения Российской Федерации от 15 ноября 2012 №9222н «Об утверждении Порядка оказания медицинской помощи взрослому населению по профилю «хирургия»

Приказ Минздрава России от 06.12.2017 N 974 «Об утверждении Правил проведения эндоскопических исследований»

Таблица № 3. Рекомендуемые сроки эндоскопического вмешательства при инородных телах верхних отделов ЖКТ: экстренно - предпочтительно в течение 2 часов, но не позднее 6 часов; срочно - в течение 24 часов; отсроченно - в течение 72 часов от поступления [25].

Тип ИТ	Локализация	Сроки
Батарейка	Пищевод	Экстренно
	Желудок/тонкая кишка	Срочно
Магнит	Пищевод	Срочно
	Желудок/тонкая кишка	Срочно
Остроконечное ИТ	Пищевод	Экстренно
	Желудок/тонкая кишка	Срочно
Тупые ИТ малого размера (< 2-2,5 см в диаметре)	Пищевод	Срочно
	Желудок/тонкая кишка	Отсроченно
Тупые ИТ тела среднего размера ($\geq 2-2,5\text{ см} \leq 5\text{ см}$ в диаметре)	Пищевод	Срочно
	Желудок/тонкая кишка	Отсроченно
Большие инородные тела (> 5-6 см)	Пищевод	Срочно
	Желудок/тонкая кишка	Срочно
Пищевые комки	Пищевод	Экстренно (срочно при отсутствии симптомов и полной обструкции)

Таблица № 4. Диаметр пищевода у детей и взрослых в нормальных физиологических условиях.

Возраст	Диаметр пищевода
Новорожденный	5-6 мм
6 мес	8-9 мм
1 год	12 мм
3-6 лет	13-15 мм
15 лет	18-19 мм
Взрослый	20-22 мм

Таблица № 5. Выбор аппаратуры для эндоскопических исследований верхних отделов ЖКТ у детей.

Диаметр эндоскопов (мм)	4,9-5,5-5,9	7,8-9,2	9,2-9,9 и более
Инструментальный канал (мм)	2,0-2,2	2,2-2,8	2,8-3,7
Возраст ребенка	Новорожденные и младенцы до 10 кг	Дети младшей возрастной группы от 10 кг	Стандартные взрослые эндоскопы безопасны у детей с массой тела выше 25 кг

Таблица № 6. Выбор аппаратуры для эндоскопических исследований нижних отделов ЖКТ у детей.

Диаметр колоноскопов (мм)	5,9-8,8*	9,8	11,7 и более
Инструментальный канал	2,0-2,8	2,8	3,2 и более
Возраст ребенка	Новорожденные и младенцы до 2 лет	От 2 лет до младшего школьного возраста	Дети среднего школьного возраста, подростки

*Колоноскопию у детей от 0-2 лет рекомендуется выполнять ультратонкими или стандартными гастроскопами, т.к. не существует колоноскопов диаметром менее 9,8мм, а длина кишки при рождении составляет около 60 см

Таблица № 7. Эндоскопические инструменты, рекомендуемые для извлечения инородных тел у взрослых [25]

Тип ИТ	Инструменты, предназначенные для извлечения
Тупые ИТ	Щипцы-ретракторы, захваты, полипэктомические петли, корзинки, сетчатые ловушки
Остроконечные ИТ	Щипцы-ретракторы, полипэктомические петли, корзинки, сетчатые ловушки Прозрачный колпачок, латексный мягкий конус
Длинные ИТ	Полипэктомические петли, корзинки
Пищевые комки	Щипцы-ретракторы, захваты, полипэктомические петли, корзинки, сетчатые ловушки

Таблица № 8. Инструменты, совместимые с 2-мм рабочим каналом педиатрических эндоскопов

Педиатрические щипцы для биопсии
Педиатрическая полипэктомическая петля
Педиатрическая корзинка с сеткой
Педиатрические щипцы “крокодил”
Педиатрические щипцы “крысиный зуб”
Педиатрический захват двузубец

Таблица № 9. Перечень лекарственных средств, включённых в перечень ЖНВЛП, используемых в качестве анальгетиков и противовоспалительных средств и для антибактериальной профилактики и/или терапии в до и послеоперационном периоде.

ПРОТИВОВОСПАЛИТЕЛЬНЫЕ ПРЕПАРАТЫ
<p>Ибупрофен** (M01AE - производные пропионовой кислоты)</p> <p><i>при послеоперационном болевом синдроме</i></p> <p>Для детей младше 6 лет доза зависит от возраста и массы тела ребенка. Максимальная суточная доза не должна превышать 30 мг/кг массы тела с интервалами между приемами препарата 6-8 ч.</p> <p>3-6 мес (5-7,6 кг) – по 50мг * 3 р/сут (максимальная суточная доза 150 мг);</p> <p>6-12 мес (7,7-9 кг) – по 50мг * 3-4 р/сут (максимальная суточная доза 200 мг);</p> <p>1-3 года (10-16 кг) – по 100мг * 3 р/сут (Максимальная суточная доза 300 мг);</p> <p>4-6 года (17-20 кг) – по 150мг * 3 р/сут (Максимальная суточная доза 450 мг);</p> <p>Разовая доза для взрослых и детей старше 6 лет составляет 200-400 мг. Возможен прием 3-4 раза в сутки.</p>

Максимальная суточная доза для детей в возрасте от 6 до 12 лет - 800 мг; для детей в возрасте 12-17 лет - 1000 мг; для взрослых составляет 1200 мг.

Коррекция терапии проводится с учетом конкретной клинической ситуации.

Кетопрофен (M01AE - производные пропионовой кислоты)**

при послеоперационном болевом синдроме В/м: 100 мг 1–2 раза в сутки. В/в: 100–200 мг в 100–150 мл 0,9% раствора натрия хлорида**. Инфузии кетопрофена должны осуществляться только в стационаре. У пациентов старше 15 лет

Коррекция терапии проводится с учетом конкретной клинической ситуации.

Парацетамол (N02BE - анилиды)**

лечение острой боли средней степени выраженности (особенно в послеоперационном периоде)

Дозы рассчитываются, исходя из массы тела пациента.

Более 50 кг – 1 г – до 4-х раз в сутки.

От 33 до 50 кг – 15 мг/кг – до 4-х раз в сутки.

От 10 до 33 кг – 15 мг/кг – до 4-х раз в сутки.

До 10 кг – 7,5 мг/кг - до 4-х раз в сутки.

Противопоказан в периоде новорожденности.

Коррекция терапии проводится с учетом конкретной клинической ситуации.

АНТИБИОТИКИ ЦЕФАЛОСПОРИНОВОГО РЯДА

ЦЕФАЛОСПОРИНЫ 1-ГО ПОКОЛЕНИЯ

Цефазолин (J01DB - другие бета-лактамы антибактериальные препараты, цефалоспорины 1-го поколения)**

Профилактика хирургических инфекций в пред- и послеоперационном периоде.

Дозировка согласно инструкции по применению лекарственного препарата для медицинского применения.

Противопоказан в периоде новорожденности.

Коррекция терапии проводится с учетом конкретной клинической ситуации.

ЦЕФАЛОСПОРИНЫ 2-ГО ПОКОЛЕНИЯ

Цефуроксим (J01DC - другие бета-лактамы анти-бактериальные препараты, цефалоспорины 2-го поколения).**

Профилактика инфекционных осложнений при операциях на органах брюшной полости, легких, пищевode, и сосудах - там, где существует повышенный риск инфекционных осложнений.

Дозировка согласно инструкции по применению лекарственного препарата для медицинского применения.

С осторожностью в периоде новорожденности.

Коррекция терапии проводится с учетом конкретной клинической ситуации.

ЦЕФАЛОСПОРИНЫ 3-ГО ПОКОЛЕНИЯ

Цефотаксим (J01DD - другие бета-лактамы антибактериальные препараты, цефалоспорины 3-го поколения)**

Профилактика инфекций после хирургических операций на ЖКТ, урологических и акушерско-гинекологических операций.

Дозировка согласно инструкции по применению лекарственного препарата для медицинского применения.

Противопоказан детям в возрасте до 2,5 лет (внутримышечное введение).

Коррекция терапии проводится с учетом конкретной клинической ситуации.

Цефтриаксон (J01DD - другие бета-лактамы антибактериальные препараты, цефалоспорины 3-го поколения)**

Периоперационная профилактика инфекций.

Дозировка согласно инструкции по применению лекарственного препарата для медицинского применения.

Противопоказан недоношенным детям в возрасте до 41 недели включительно.

Коррекция терапии проводится с учетом конкретной клинической ситуации.

ПОЛУСИНТЕТИЧЕСКИЕ ПЕНИЦИЛЛИНЫ

Оксациллин (J01CF пенициллины, устойчивые к бета-лактамазам)**

Инфекционные заболевания, вызванные грамположительными микроорганизмами, продуцирующими и не продуцирующими пенициллиназу (главным образом стафилококками) (в том числе послеоперационные раневые инфекции).

Дозировка согласно инструкции по применению лекарственного препарата для медицинского применения.

Коррекция терапии проводится с учетом конкретной клинической ситуации.

Амоксициллин+[Клавулановая кислота] (J01CR - комбинации пенициллинов, включая комбинации с ингибиторами бета-лактамаз)**

Профилактика инфекций после хирургических вмешательств.

Дозировка согласно инструкции по применению лекарственного препарата для медицинского применения.

Противопоказан детям до 2 лет.

Коррекция терапии проводится с учетом конкретной клинической ситуации.

ПРИЛОЖЕНИЕ Б. АЛГОРИТМЫ ДЕЙСТВИЙ ВРАЧА

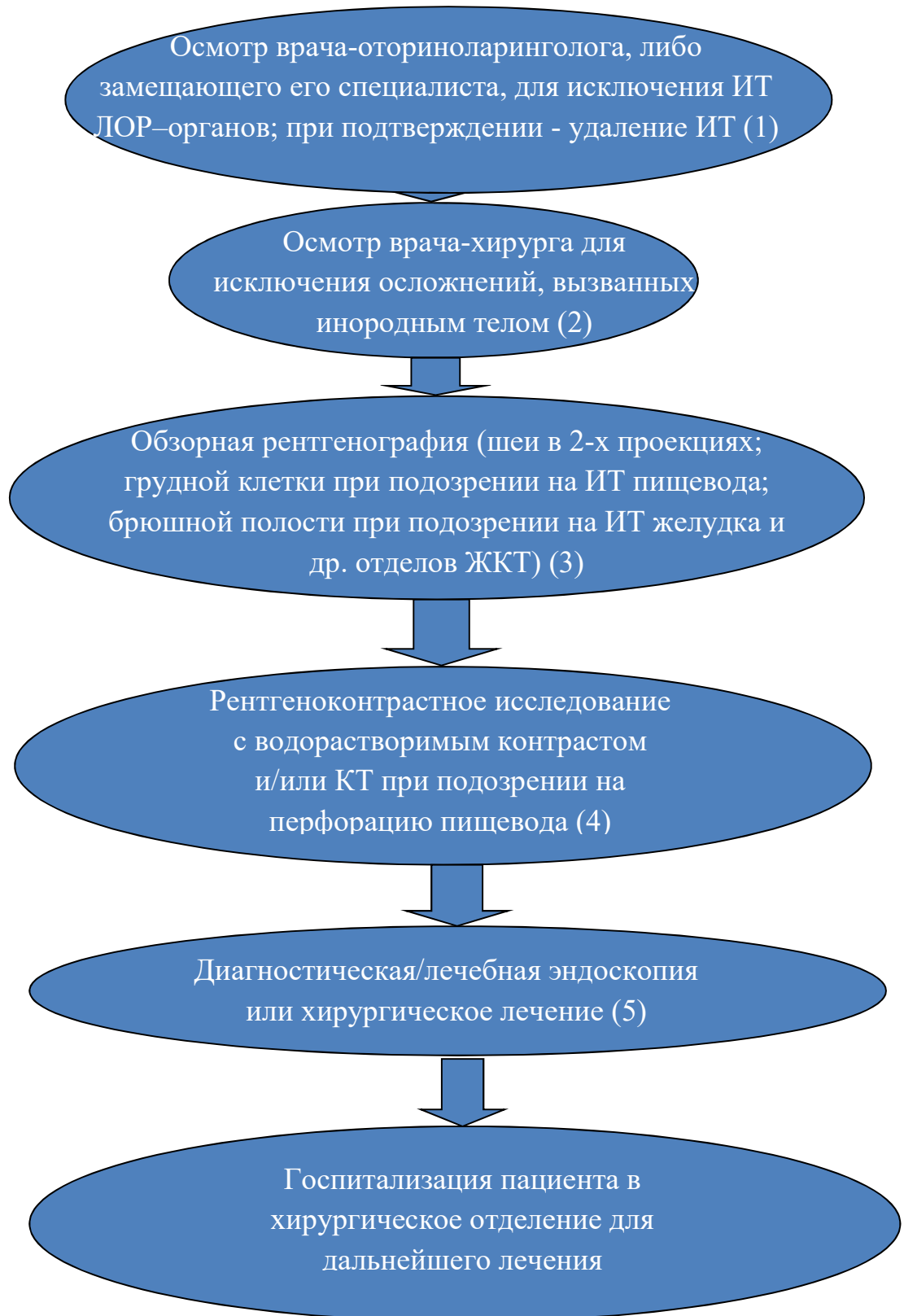


Рис. 1. Лечебно-диагностический алгоритм при поступлении в стационар пациента с подозрением на проглоченное инородное тело пищеварительного тракта

(1)V01.046.001 Прием (осмотр, консультация) врача сурдолога-оториноларинголога первичный;

(2)V01.057.001 Прием (осмотр, консультация) врача-хирурга первичный;
B01.010.001 Прием (осмотр, консультация) врача-детского хирурга первичный

(3)A06.01.003 рентенография мягких тканей шеи в двух проекциях;
A06.09.007.001 прицельная рентгенография органов грудной клетки;
A06.09.001 рентгеноскопия легких;

(4)A.06.08.001.001 рентгенография глотки с контрастированием;
A.006.16.001.002 рентгеноскопия пищевода с контрастированием; A.06.09.005
Компьютерная томография органов грудной полости;
A06.30.005 Компьютерная томография органов брюшной полости;

(5)A.03.16.001эзофагогастродуоденоскопия;A.16.16.041.003 Эндоскопическое удаление инородных тел пищевода; A16.16.048 Эндоскопическое удаление инородных тел из желудка; A.16.17.023 Эндоскопическое удаление инородных тел из тонкой кишки; A16.17.010 Оперативное удаление инородного тела тонкой кишки; A16.19.018 Удаление инородного тела прямой кишки без разреза; A16.18.011 Оперативное удаление инородного тела толстой кишки.

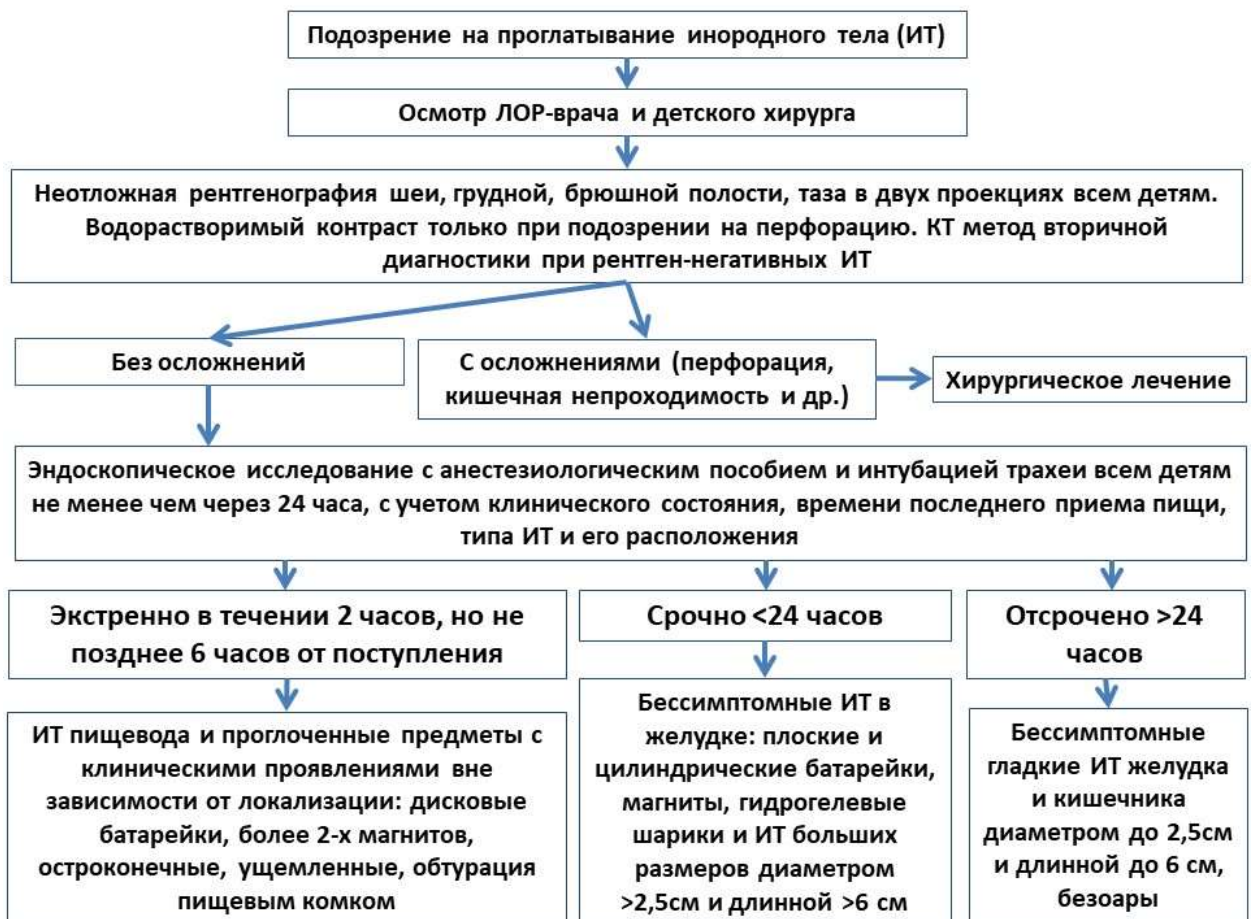

Рис. 2. Алгоритм действий при проглатывании инородных тел у детей.

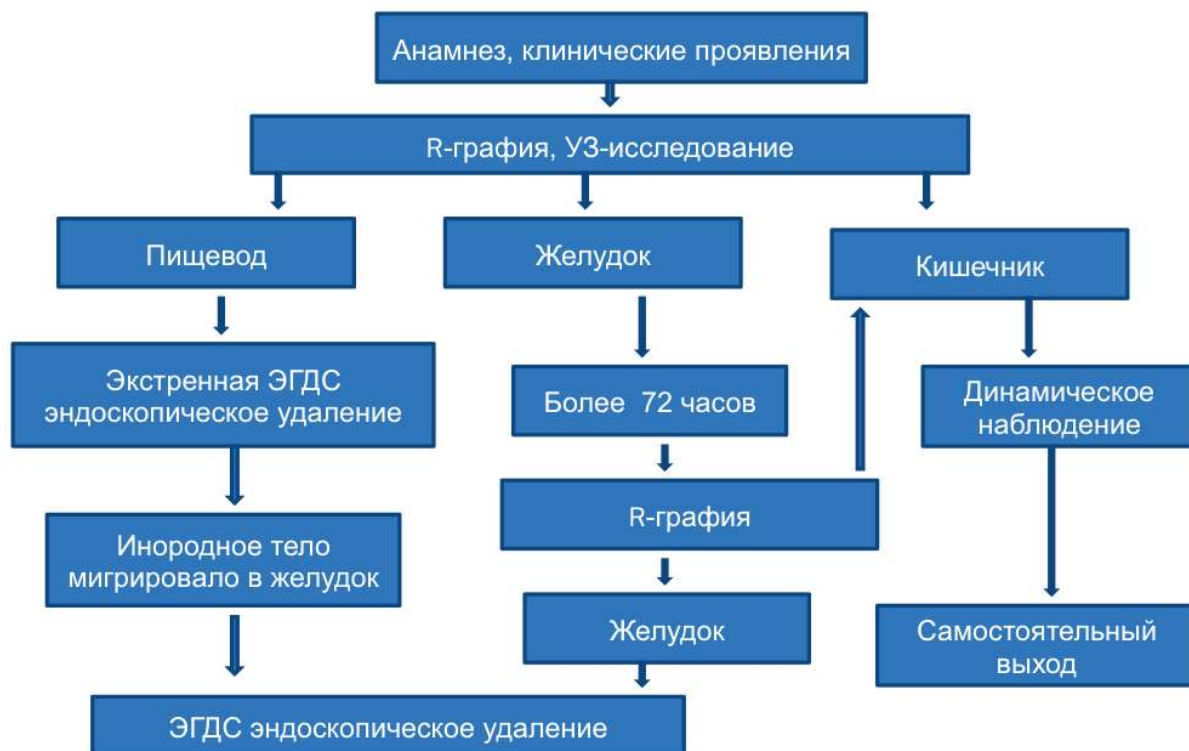


Рис. 3. Лечебно-диагностический алгоритм при инертных инородных телах ЖКТ

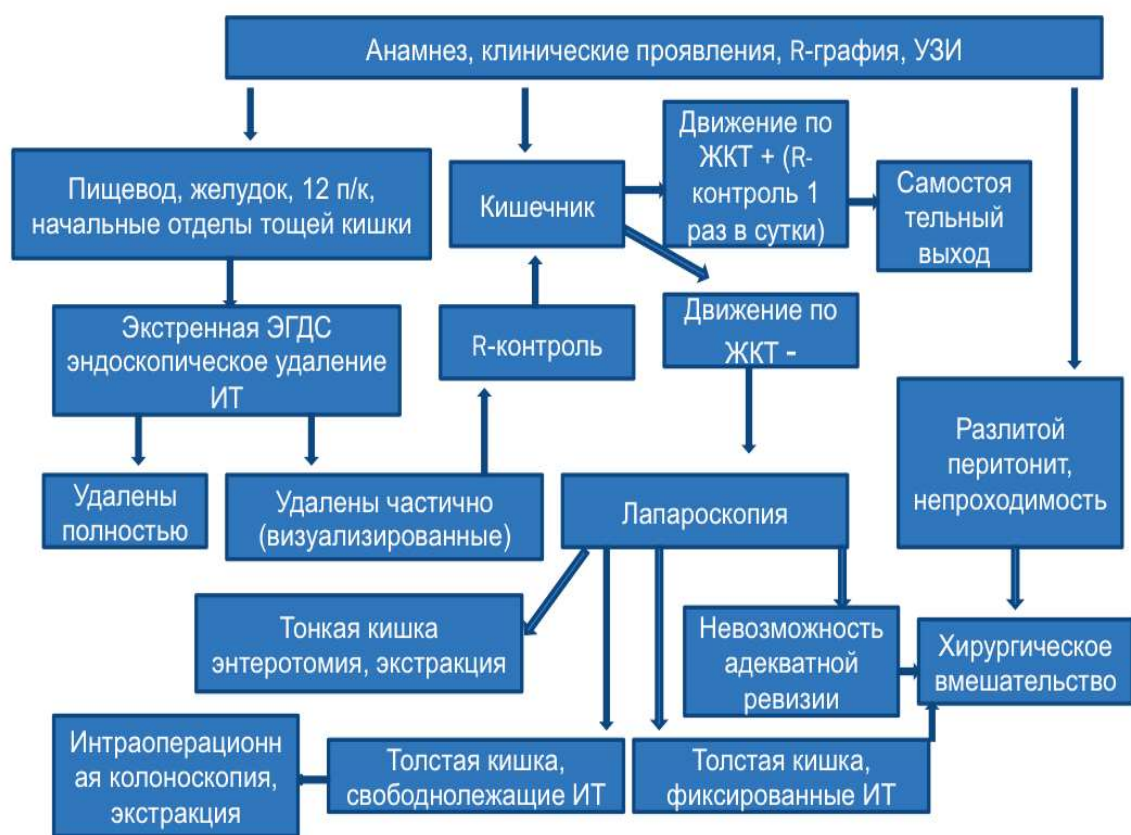

Рис. 4. Лечебно -диагностический алгоритм при химически активных инородных телах ЖКТ.

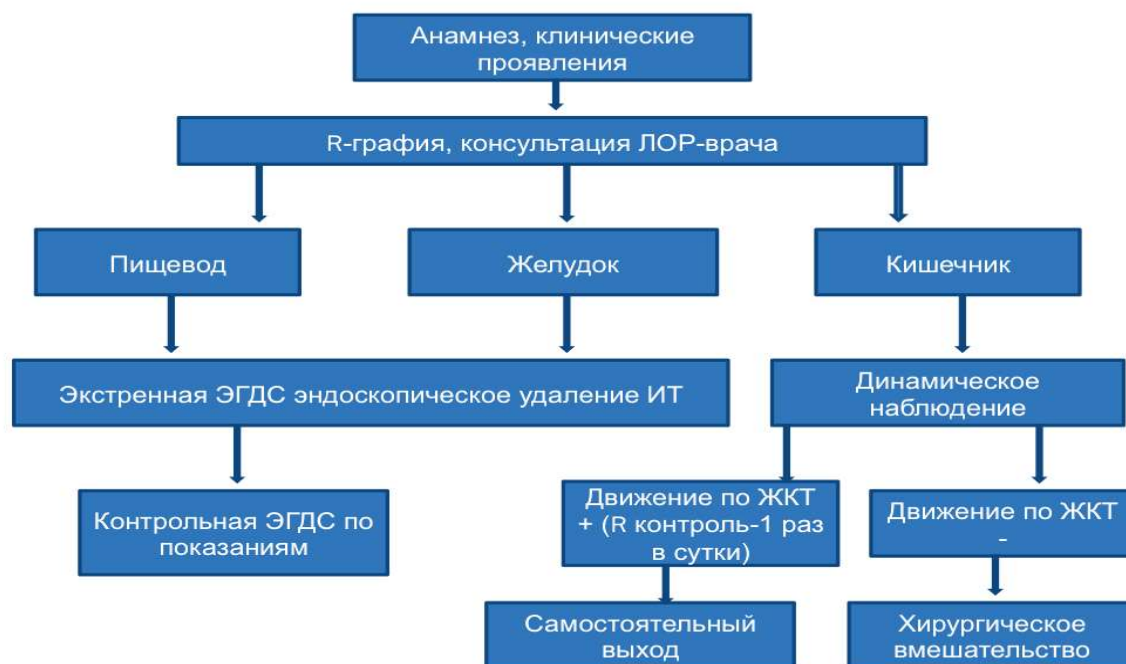

Рис. 5. Лечебно -диагностический алгоритм при механически активных инородных телах ЖКТ.

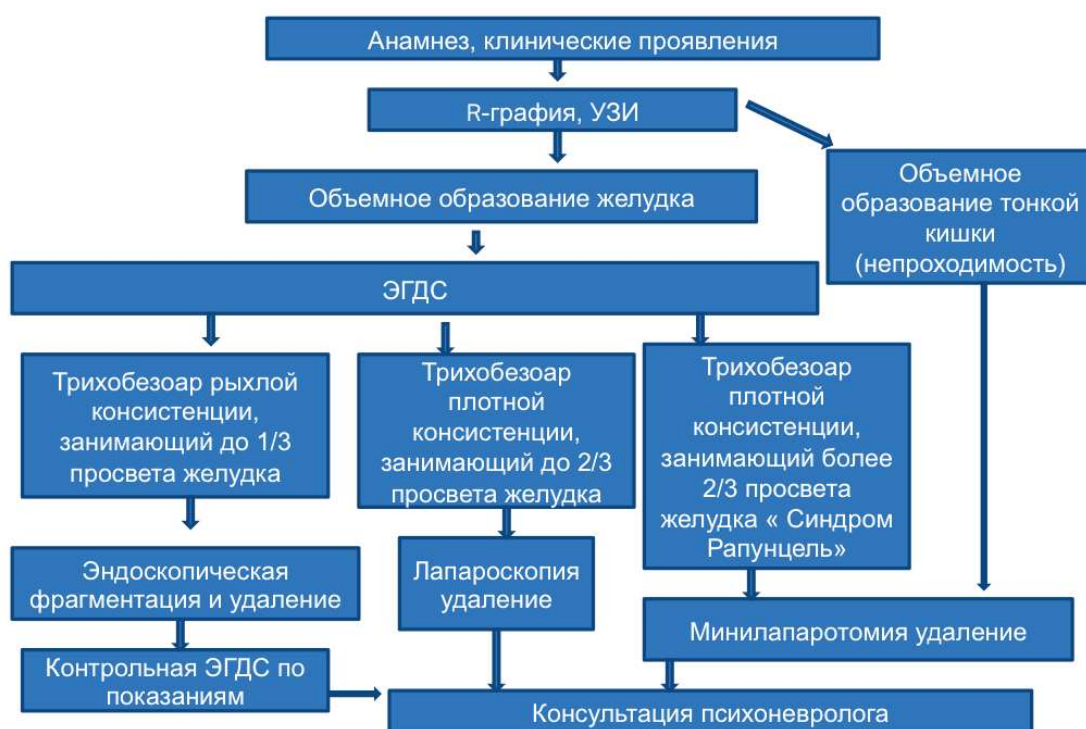

Рис. 6. Лечебно -диагностический алгоритм при инородных телах ЖКТ с комбинированным воздействием.

Приложение В. Информация для пациента

Проглатывание инородного тела является опасным для жизни и здоровья состоянием, требующим экстренной медицинской помощи в условиях многопрофильного стационара. При проглатывании инородного тела не следует предпринимать самостоятельных попыток удаления инородного тела при помощи пальцев или при помощи различных не предназначенных для этой цели предметов. Не следует пытаться протолкнуть фиксированное в пищеводе инородное тело путем упорствления в пищу сухого хлеба, и других видов плотной и жесткой пищи. В случае проглатывания инородного тела или возникновения обструкции пищевода пищевым комком следует незамедлительно обратиться за медицинской помощью.

**ПРИЛОЖЕНИЕ Г1 - ГN. ШКАЛЫ ОЦЕНКИ, ВОПРОСНИКИ И ДРУГИЕ
ОЦЕНОЧНЫЕ ИНСТРУМЕНТЫ СОСТОЯНИЯ ПАЦИЕНТА, ПРИВЕДЕННЫЕ В
КЛИНИЧЕСКИХ РЕКОМЕНДАЦИЯХ.**

**ПРИЛОЖЕНИЕ Г1. КЛАССИФИКАЦИЯ ТРАВМ ПИЩЕВОДА
(ВИДОИЗМЕНЕННАЯ КЛАССИФИКАЦИЯ BASSETT Н., 1980г) [12].**

1 степень - отек и гиперемия слизистой, обилие слизи (катаральный эзофагит);

2 степень - одиночные царапины на верхушках слизистой оболочки (повреждение только верхних слоев слизистой оболочки);

3 степень — значительный отек и гиперемия слизистой, соотдельными небольших размеров кровоизлияниями в подслизистый слой и скудным кровотечением из ран слизистой (повреждение всей толщи слизистой оболочки);

4 степень - слизистая оболочка разрушена на значительном расстоянии с большими подслизистыми гематомами с мелкими дефектами, на отдельных участках налеты фибрина, при малейшем прикосновении эндоскопа легко кровоточит (повреждение слизистого и подслизистого слоя)

5 степень - глубокие слепые ранения на всю толщу слизистой и с распространением на подслизистые слои, обширная отслойка слизистой (1-2см), глубокие и обширные подслизистые кровоизлияния, пролежень (повреждение внутреннего мышечного слоя).

6 степень - перфорация, глубокое непроникающее ранение с обильным кровотечением.