



МИНИСТЕРСТВО
ЗДРАВООХРАНЕНИЯ
РОССИЙСКОЙ ФЕДЕРАЦИИ

Клинические рекомендации

Сквозной макулярный разрыв Витреомакулярный тракционный синдром

Кодирование по Международной статистической
классификации болезней и проблем, связанных со здоровьем: **H35.3**

Год утверждения (частота пересмотра): **2024**

Возрастная категория: **Взрослые**

Пересмотр не позднее: **2026**

ID: **794**

Разработчик клинической рекомендации

- **Общероссийская общественная организация "Ассоциация врачей-офтальмологов"**

Одобрено Научно-практическим Советом Минздрава РФ

Оглавление

- Список сокращений
- Термины и определения
- 1. Краткая информация по заболеванию или состоянию (группы заболеваний или состояний)
- 1.1 Определение заболевания или состояния (группы заболеваний или состояний)
- 1.2 Этиология и патогенез заболевания или состояния (группы заболеваний или состояний)
- 1.3 Эпидемиология заболевания или состояния (группы заболеваний или состояний)
- 1.4 Особенности кодирования заболевания или состояния (группы заболеваний или состояний) по Международной статистической классификации болезней и проблем, связанных со здоровьем
- 1.5 Классификация заболевания или состояния (группы заболеваний или состояний)
- 1.6 Клиническая картина заболевания или состояния (группы заболеваний или состояний)
- 2. Диагностика заболевания или состояния (группы заболеваний или состояний) медицинские показания и противопоказания к применению методов диагностики
- 2.1 Жалобы и анамнез
- 2.2 Физикальное обследование
- 2.3 Лабораторные диагностические исследования
- 2.4 Инструментальные диагностические исследования
- 2.5 Иные диагностические исследования
- 3. Лечение, включая медикаментозную и немедикаментозную терапии, диетотерапию, обезболивание, медицинские показания и противопоказания к применению методов лечения
- 4. Медицинская реабилитация и санаторно-курортное лечение, медицинские показания и противопоказания к применению методов медицинской реабилитации, в том числе основанных на использовании природных лечебных факторов
- 5. Профилактика и диспансерное наблюдение, медицинские показания и противопоказания к применению методов профилактики
- 6. Организация оказания медицинской помощи
- 7. Дополнительная информация (в том числе факторы, влияющие на исход заболевания или состояния)
- Критерии оценки качества медицинской помощи
- Список литературы
- Приложение А1. Состав рабочей группы по разработке и пересмотру клинических рекомендаций
- Приложение А2. Методология разработки клинических рекомендаций
- Приложение А3. Справочные материалы, включая соответствие показаний к применению и противопоказаний, способов применения и доз лекарственных препаратов, инструкции по применению лекарственного препарата
- Приложение Б. Алгоритмы действий врача
- Приложение В. Информация для пациента
- Приложение Г1-ГН. Шкалы оценки, вопросники и другие оценочные инструменты состояния пациента, приведенные в клинических рекомендациях

Список сокращений

ВМА – витреомакулярная адгезия

ВМТС – витреомакулярный тракционный синдром

ВПМ – внутренняя пограничная мембрана

ВЭ – витреоэктомия

ЗГМ – задняя гиаловидная мембрана

ЗОСТ – задняя отслойка стекловидного тела

ИМР – идиопатический макулярный разрыв

ЛМР – ламеллярный макулярный разрыв (неполное макулярное отверстие)

МКБ – международная классификация болезней

МКОЗ – максимальная корригированная острота зрения

МР – макулярный разрыв

НЭ – нейроэпителий сетчатки

ОКТ – оптическая когерентная томография

ПЗО – передне-задняя ось глаза

ПЭ – пигментный эпителий

СМР – сквозной макулярный разрыв (полное макулярное отверстие)

ЭМФ – эпимакулярный фиброз

Термины и определения

Биомикроскопия глаза – метод прижизненного визуального исследования оптических сред и структур глаза, основанный на создании контраста между освещенными и неосвещенными участками, проводимый при помощи щелевой лампы и дополнительных диагностических линз (в частности, для биомикроскопии глазного дна).

Витреоектомия – эндовитреальное хирургическое вмешательство, направленное на удаление стекловидного тела и устранение витреоретинальных тракций.

Витреомакулярная адгезия (ВМА) – физиологическое состояние, при котором есть соединение между сетчаткой и задней гиалоидной мембраной (ЗГМ) в макулярной зоне, однако тракционных изменений витреомакулярного интерфейса не наблюдается

Витреомакулярный интерфейс – область контакта между задней гиалоидной мембраной и внутренней пограничной мембраной сетчатки в области желтого пятна.

Витреомакулярный тракционный синдром (ВМТС) – хроническое состояние, связанное с неполной задней отслойкой стекловидного тела (ЗОСТ) и преретинальной пролиферацией, которые вызывают тракционную деформацию макулы, механическое натяжение и повреждение макулярной области сетчатки.

Ламеллярный макулярный разрыв (ЛМР) / неполное макулярное отверстие - несквозной дефект внутренних слоев сетчатки в области фовеа, который при биомикроскопии определяется как круглое или овальное, хорошо очерченное красноватое пятно. Выделяют тракционный и дегенеративный ЛМР.

Сквозной макулярный разрыв (СМР) / полное макулярное отверстие – приобретенное заболевание, представляющее собой дефект фовеолярной части сетчатой оболочки глаза по всей толщине от внутренней пограничной мембраны до уровня пигментного эпителия (ПЭ) сетчатки.

Оптическая когерентная томография (ОКТ) – неинвазивная технология прижизненной визуализации, которая обеспечивает получение томографических срезов внутриглазных структур с высоким разрешением.

Эпимакулярный фиброз (ЭМФ) – патологическое состояние, характеризующиеся появлением эпиретинальной пролиферативной мембраны на поверхности внутренней пограничной мембраны (ВПМ), приводящей к деформации ретинальной поверхности в макулярной зоне.

1. Краткая информация по заболеванию или состоянию (группы заболеваний или состояний)

1.1 Определение заболевания или состояния (группы заболеваний или состояний)

Сквозной макулярный разрыв / полное макулярное отверстие – приобретенное заболевание, представляющее собой дефект фовеолярной части сетчатой оболочки глаза по всей толщине от внутренней пограничной мембраны до уровня пигментного эпителия сетчатки [1, 2].

Витреомакулярный тракционный синдром (ВМТС) – хроническое состояние, связанное с неполной ЗОСТ и преретинальной пролиферацией, которые вызывают тракционную деформацию макулы, механическое натяжение и повреждение макулярной сетчатки [3].

1.2 Этиология и патогенез заболевания или состояния (группы заболеваний или состояний)

С середины XX века различными учеными высказывалось предположение, что ВМТС является непосредственной причиной формирования СМР, однако до появления ОКТ достоверность этой гипотезы было сложно доказать, поскольку отсутствовала возможность прижизненной визуализации морфологических структур витреомакулярного интерфейса. В 1952 году были опубликованы результаты исследования, демонстрирующие существование такого элемента патогенеза как патологическая адгезия ЗГМ к ВПМ в фовеальной зоне сетчатки [4]. В дальнейшем было проведено множество исследований, подтвердивших первостепенную и наиважнейшую роль ВМТС в формировании СМР [5, 6, 7]. На сегодняшний день, из-за широкого внедрения в офтальмологическую практику ОКТ, патогенез и биомеханика формирования СМР стали понятными благодаря возможности визуализации морфологических особенностей витреоретинального интерфейса и динамики их изменений. В основе патогенеза СМР лежит патологическая адгезия ЗГМ к ВПМ в фовеальной и парафовеальной зонах макулы. Далее, вследствие активной ЗОСТ происходит тракционное воздействие на поверхность сетчатки в зонах адгезии ЗГМ, следующим этапом формируются интрафовеальные микроструктурные изменения, что впоследствии трансформируется в тракционную кистозную полость сетчатки в зоне натяжения. В случае более слабых адгезивных свойств ЗГМ, может произойти ее самопроизвольное отделение с сохранением анатомической целостности сетчатки, однако, если прикрепление ЗГМ к ВПМ плотное, то высока вероятность формирования СМР. Таким образом, можно заключить, что СМР представляет собой терминальную стадию ВМТС [8, 9, 10, 11].

1.3 Эпидемиология заболевания или состояния (группы заболеваний или состояний)

Частота встречаемости макулярных разрывов (МР) составляет 3,3 на 1000 человек в возрастной группе старше 65 лет [12]. В 19% случаев бывает двусторонним [13]. Распространённость СМР в США составляет 7,8 человек на 100 000 населения в год. Соотношение женщин к мужчинам составляет 3,3:1 [14].

Факторами риска развития СМР являются женский пол и возраст старше 65 лет [15].

1.4 Особенности кодирования заболевания или состояния (группы заболеваний или состояний) по Международной статистической классификации болезней и проблем, связанных со здоровьем

Н 35.3 - Дегенерация макулы и заднего полюса.

1.5 Классификация заболевания или состояния (группы заболеваний или состояний)

По этиологии СМР можно разделить на первичные (идиопатические), которые образуются в результате тракционного воздействия на фовеолярную зону со стороны стекловидного тела, и вторичные (травматические, на фоне осложненной миопии высокой степени, эпиретинальной мембраны, неоваскулярной мембраны) [16].

По величине СМР делятся на: малые (до 250 мкм), средние (250-400 мкм), большие (более 400 мкм). Размер разрыва (отверстия) может влиять на вероятность закрытия СМР после хирургического лечения и определяет функциональный прогноз [17].

1.6 Клиническая картина заболевания или состояния (группы заболеваний или состояний)

Первичные «идиопатические» СМР

До появления ОКТ основным методом диагностики макулярных разрывов (отверстий) являлась офтальмоскопия, которая и в настоящее время остается ведущим способом их первичного выявления.

В 1988 г. R.N. Johnson, J.D. Gass предложили классификацию СМР, отражающую их эволюцию в процессе развития, основанную на данных офтальмоскопии, предполагая, что ведущая роль в формировании идиопатических макулярных разрывов принадлежит витреоретинальным тракциям [18, 19]. В 1995 г. эта классификация была доработана с учетом данных, полученных при помощи ОКТ. Таким образом, классификация по J.D. Gass включает следующие стадии развития идиопатических СМР:

Стадия 1А: центральное желтое пятно (серозная отслойка фовеолы)

Стадия 1В: желтое кольцо, потеря фовеолярного рефлекса

Стадия 2: эксцентричный дефект сетчатки внутри желтого кольца (формирование псевдокрышечки)

Стадия 3: кольцо непрозрачной фовеальной сетчатки (отверстие с псевдокрышечкой, без отслойки стекловидного тела)

Стадия 4: центральный круглый дефект, кольцо Weiss (отверстие с псевдокрышечкой, полная ЗОСТ).

С внедрением в клиническую практику ОКТ, появились новые возможности в диагностике СМР. На основании картины ОКТ, группой исследователей IVTS (International Vitreomacular Traction Study Classification System – классификационная система международного исследования витреомакулярных тракций) в 2013 году была разработана классификация заболеваний макулярной области сетчатки, вызванных тракционным воздействием со стороны стекловидного тела [17]. Были выделены следующие состояния: витреомакулярная адгезия (ВМА), витреомакулярный тракционный синдром (ВМТС) и СМР. Данная классификация позволяет определить прогноз течения заболевания и результатов хирургического вмешательства. ВМА и ВМТС подразделяются на фокальный (ширина адгезии <1500 мкм) и протяженный (ширина адгезии >1500 мкм), а также на изолированный или с сопутствующей глазной патологией (возрастная макулярная дегенерация, диабетический макулярный отек, окклюзия вен сетчатки). По размеру СМР подразделяются на малые (<250 мкм), средние (250-400 мкм), большие (>400 мкм).

В таблице 1 отражено сопоставление офтальмоскопической картины и данных ОКТ при первичных МР, а также соответствие классификаций по J.D. Gass и по IVTS.

Травматические СМР обычно возникают из-за внезапного осевого сжатия глаза, в результате механического воздействия, приводящего к экваториальному расширению и формированию СМР. СМР может сочетаться с другими поражениями глазного дна, такими как разрыв хориоидеи или мембраны Бруха, отслойка сетчатки, склопетария или периферические разрывы. Визуальный прогноз зависит не только от закрытия СМР, но и от топографии других поражений. Если разрыв хориоидеи проходит через область центральной ямки или если постконтузионная атрофия ПЭ вовлекает область фовеа, визуальный прогноз будет плохим. В отличие от идиопатических СМР, при травматических ЗОСТ не происходит. Хирургическое вмешательство обычно эффективно, но травматический СМР может также иногда самопроизвольно закрываться в течение первых недель после его возникновения [20].

СМР являются одним из осложнений миопии высокой степени наряду с задней стафиломой и атрофией хориоидеи. Их патогенез может отличаться от патогенеза СМР немиопических глаз, поскольку ЗГМ часто остается фиксированной к поверхности сетчатки. Некоторые из этих СМР возникают после прогрессирующего фовеошизиса. Другие могут протекать бессимптомно и выявляются только при ОКТ-исследовании глазного дна. Несмотря на хирургическое лечение с удалением ЗГМ и ВПМ, анатомический и визуальный послеоперационный прогноз для СМР при высокой миопии остается менее благоприятным, чем для идиопатических СМР [20].

Вторичные СМР иногда могут быть следствием следующих причин: синдрома Альпорта, болезни Бехчета, макулярной дистрофии Беста, болезни кошачьих царапин, окклюзии центральной артерии сетчатки, друз, поражения электрическим током, грибкового эндофтальмита, идиопатических парафовеальных телеангиэктазий, воздействия лазерной указкой, Nd:YAG лазерной травмы, Nd:YAG задней капсулотомии, макроаневризмы артерий сетчатки, пигментного ретинита, болезни Штаргардта, хориоретинитах (сифилитической или токсоплазматической этиологии), ретинопатии Вальсальвы, витреозектомии, болезни Фогта–Коянаги–Харада, X-сцепленного ювенильного ретиношизиса [20].

Дифференциальная диагностика

СМР требует дифференциальной диагностики с ламеллярным макулярным разрывом (ЛМР) и макулярным псевдоразрывом, так как они схожи по офтальмоскопическим признакам.

Ламеллярный макулярный разрыв / неполное макулярное отверстие представляет собой несквозной дефект внутренних слоев сетчатки в области фовеа, который при биомикроскопии определяется как круглое или овальное, хорошо очерченное красноватое пятно. ОКТ признаки ЛМР: иррегулярный фовеальный контур, дефект внутренних слоев сетчатки, фовеошизис (чаще всего между наружным плексиформным и наружным ядерным слоями), интактный слой фоторецепторов. А. Govetto и соавт. (2016) выделили 2 типа ЛМР по патогенезу их развития: тракционный и дегенеративный, основываясь на данных ОКТ [21].

Дегенеративный ЛМР характеризуется появлением очевидной потери ткани в фовеолярной ямке (часто с подрывными краями), дефектом эллипсоидного слоя, наличием эпиретинальной

пролиферации и центральной выпуклостью в фовеа – формируется картина, напоминающая «шляпу-цилиндр» (рисунок 1, сверху). **Тракционный ЛМР** характеризуется остроконечным внутриретиальным расщеплением, интактным эллипсоидным слоем, наличием тракционных эпиретинальных мембран и интраретинальными кистозными пространствами с картиной, напоминающей «усы» (рисунок 1, снизу).

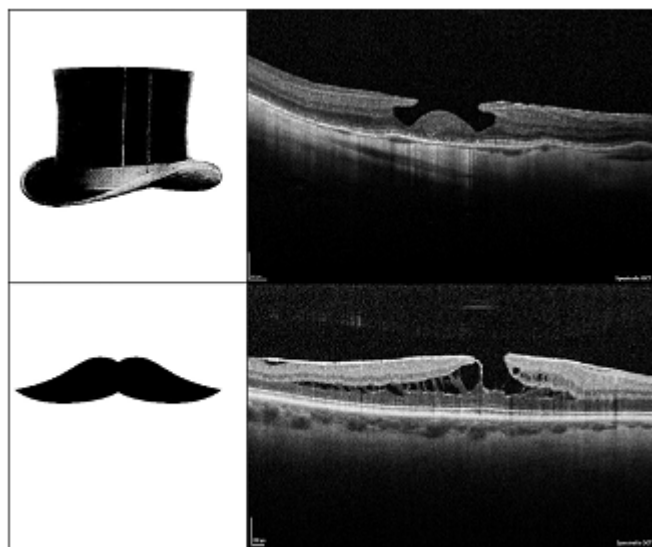


Рисунок 1. Сравнительная ОКТ при ЛМР (А. Govetto, 2016). Описание в тексте.

Макулярный псевдоразрыв является состоянием, часто имитирующим СМР, хотя по механизму развития, представляет собой частный случай ЭМФ [22, 23]. По офтальмоскопической картине псевдоразрывы напоминают СМР 2-3 стадии, однако снижение зрения может отсутствовать, или острота зрения может быть выше, чем при СМР. С целью дифференциальной диагностики СМР и псевдоразрыва при офтальмоскопии может быть полезен тест Watzke-Allen, при котором на область разрыва направляют вертикальный и затем горизонтальный пучок света от щелевой лампы, шириной 100 мкм и просят пациента определить прерывистость линии света (если есть прерывистость, то вероятно это СМР, тогда как псевдоразрыв и ЛМР не дает дефектов в наблюдаемой пациентом линии света). Основным диагностическим методом исследования, позволяющим дифференцировать СМР, ЛМР и псевдоразрыв является ОКТ [24].

ОКТ критерии псевдоразрыва: 1) эпиретинальная мембрана, которая не захватывает центральную часть фовеа; 2) утолщение сетчатки в макулярной зоне; 3) вертикальный или крутой фовеальный профиль; 4) наличие микрокист во внутреннем ядерном слое сетчатки 5) близкая к нормальной толщина центральной ямки [25].

2. Диагностика заболевания или состояния (группы заболеваний или состояний) медицинские показания и противопоказания к применению методов диагностики

Наиболее важным в определении правильной лечебной тактики в отношении пациентов с макулярным разрывом является диагностическая дифференциация сквозного (идиопатического), несквозного (ламеллярного) МР, определение диаметра разрыва, корреляции анатомических и функциональных изменений в центральной сетчатке (табл. 1).

Таблица 1. Соответствие классификации первичных МР

Стадия	Биомикроскопия (J.D.Gass)	Интерпретация (J.D.Gass)	ОКТ	Классификация IVTS (2013)
Стадия 0			Перифовеальная ЗОСТ с нормальным фовеолярным контуром	BMA
Стадия 1A Угрожающий СМР	Центральная желтая точка. Отсутствие центральной ямки. Отсутствие витреофовеолярного разделения	Ранняя серозная отслойка фовеолярной сетчатки	Перифовеальная ЗОСТ. Фовеальная псевдокиста во внутренних слоях фовеолы и/или фовеолярная отслойка линии наружных сегментов колбочек	BMTC
Стадия 1B Угрожающий СМР	Желтое кольцо с целостным интерфейсом. Отсутствие центральной ямки. Отсутствие витреофовеолярного разделения	Серозная фовеолярная отслойка с боковым смещением ксантофилла или центральное скрытое фовеолярное отверстие с перемычкой-«крышечкой», состоящей из сморщенной и уплотненной коры стекловидного тела, но не содержащее фоторецепторы (псевдокрышечка)	Перифовеальная ЗОСТ. Фовеальная псевдокиста распространяется на наружные слои сетчатки вызывая дефект в слое фоторецепторов. «Скрытый» МР.	BMTC
Стадия 2	Эксцентрический овальный, подковообразный либо в виде полумесяца дефект сетчатки. Отсутствие витреофовеолярного разделения. Центральный круглый дефект сетчатки с/без префовеолярным помутнением	Отверстие (разрыв) в суженном префовеолярном стекловидном теле, соединяющем круглое отверстие сетчатки, без потери фовеолярной сетчатки Отверстие с псевдокрышечкой, ободок отслойки сетчатки	Отверстие различного размера. Частичное вскрытие «крыши» кисты, при этом «крышечка» все еще остается прикрепленной к краю отверстия. Частичная ЗОСТ, которая все еще прикреплена к «крышечке». «Крышечка» содержит элементы сетчатки.	Малый или средний СМР с витреомакулярной тракцией
Стадия 3	Центральный круглый дефект сетчатки ≥400 мкм, без кольца Weiss, край сетчатки приподнят, с/без префовеолярным помутнением	Отверстие с псевдокрышечкой, отсутствие ЗОСТ	Отверстие различного размера. ЗГМ отделена от макулярной поверхности, но все еще прикреплена к диску зрительного нерва, чаще всего содержащий «крышечку».	Средний или большой МР с витреомакулярной тракцией
Стадия 4	Центральный круглый дефект сетчатки, край сетчатки приподнят. Кольцо Weiss с префовеолярным помутнением	Отверстие с псевдокрышечкой и ЗОСТ от диска зрительного нерва и макулы	Отверстие различного размера, с полной ЗОСТ по биомикроскопии. ЗГМ не видна на ОКТ	Малый, средний или большой МР без витреомакулярной трaкции

СМР – сквозной макулярный разрыв / полное макулярное отверстие, ЗОСТ – задняя отслойка стекловидного тела, ЗГМ – задняя гиалоидная мембрана, BMA – витреомакулярная адгезия, BMTC – витреомакулярный тракционный синдром, классификация IVTS (International Vitreomacular Traction Study Classification System) – классификационная система международного исследования витреомакулярных трaкций.

2.1 Жалобы и анамнез

- **Рекомендуется** сбор анамнеза и жалоб при патологии глаза всем пациентам с подозрением на СМР с целью выяснения наличия функциональных (субъективных) зрительных расстройств, определения длительности заболевания и выявления симптомов, которые могут повлиять на выбор тактики ведения [16].

Уровень убедительности рекомендаций С (уровень достоверности доказательств – 5)

Комментарии: На 0-й стадии СМР, когда имеются изменения витреомакулярного интерфейса, но нет нарушения морфологии и архитектоники сетчатки, у большинства пациентов клинические показатели длительное время могут оставаться без изменений с отсутствием субъективной симптоматики. Среди первых симптомов при усугублении стадии процесса наблюдаются изменения в центральном зрении: **метаморфопсии** – основная жалоба, при этом пациент отмечает искривление контуров предметов, изогнутость прямых линий. **Снижение остроты зрения** – вторая по распространённости жалоба. **Появление пятна перед глазом (центральная скотома)** – также частая жалоба при развитии СМР. Анатомически подобное субъективное ощущение связано с отсутствием тканей сетчатки в зоне фовеолы [16].

Собирая анамнез, врач-офтальмолог должен обратить внимание на следующее: пожилой возраст, установленный диагноз «эпиретинальная мембрана» (эпиретинальный фиброз), миопия высокой степени, травма глаза, данные о перенесенном гидродинамическом ударе (при прохождении гидродинамической волны через глазное яблоко могут формироваться разрывы в том числе и в макулярной зоне), наличие ранее перенесенных хирургических вмешательств на органе зрения. СМР могут формироваться после различных офтальмологических операций до 1% случаев, в случае операций по поводу ретинальной отслойки сетчатки до 3% случаев. [16].

2.2 Физикальное обследование

- **Не рекомендуется** физикальное обследование пациентам с целью диагностики и лечения СМР [26, 27].

Уровень убедительности рекомендаций С (уровень достоверности доказательств – 5)

Комментарии: необходимо направлять к профильным специалистам за консультацией пациентов с сопутствующими, в том числе, системными заболеваниями и факторами риска различных осложнений перед выполнением лазерного или хирургического лечения с целью выявления возможных противопоказаний к данным видам лечения и минимизирования риска осложнений. Выбор профиля специалиста (терапевт, отоларинголог, стоматолог, эндокринолог и др.) определяется в зависимости от сопутствующего системного заболевания и фактора риска системных осложнений. [26]

2.3 Лабораторные диагностические исследования

- Не рекомендуется лабораторное обследование пациента с целью диагностики СМР [16,27].

Уровень убедительности рекомендаций С (уровень достоверности доказательств – 5)

Комментарии: *диагностических критериев СМР на основании данных клинического лабораторного обследования не существует.*

- **Рекомендуется** общий (клинически) анализ крови, биохимический анализ крови общетерапевтический (исследование уровня общего белка в крови, исследование уровня глюкозы в крови, исследование уровня мочевины в крови, исследование уровня креатинина в крови, исследование уровня общего билирубина в крови, исследование уровня связанного (конъюгированного) билирубина в крови, определение активности аспартатаминотрансферазы в крови, определение активности аланинаминотрансферазы в крови, определение активности щелочной фосфатазы в крови, исследование уровня холестерина в крови, исследование уровня холестерина липопротеинов низкой плотности в крови, исследование уровня триглицеридов в крови, коагулограмма (ориентировочное исследование системы гемостаза), общий (клинический) анализ мочи, определение антител к бледной трепонеме (*Treponema pallidum*) иммуноферментным методом (ИФА) в крови, определение антигена (HbsAg) вируса гепатита В (*Hepatitis B virus*) в крови, определение антител к вирусу гепатита С (*Hepatitis C virus*) в крови, определение рибонуклеиновой кислоты (РНК) вируса иммунодефицита человека методом полимеразной цепной реакции (ПЦР) качественное исследование всем пациентам с СМР при подготовке к госпитализации с целью хирургического лечения с кратностью в соответствии с действующими федеральными, региональными и локальными нормативными документами для оценки общего статуса, выявления сопутствующих заболеваний и возможных противопоказаний к данным видам лечения, минимизирования риска осложнений [28-32].

Уровень убедительности рекомендаций С (уровень достоверности доказательств – 5)

Комментарии: *обследование проводится на основании добровольного согласия (санитарно-эпидемиологические правила СП 3.1.5.2826-10 «Профилактика ВИЧ-инфекции»). Выбор лабораторного исследования определяется в зависимости от наличия у пациента сопутствующего системного заболевания и фактора риска системных осложнений [32]. Дополнительное лабораторное исследование назначается в зависимости от наличия и особенностей течения у пациента сопутствующего системного заболевания и фактора риска системных осложнений. Рекомендуется направлять на лабораторное исследование пациентов с сопутствующими системными заболеваниями и факторами риска системных осложнений до выполнения лазерного или хирургического лечения с целью выявления возможных противопоказаний к данным видам лечения.*

2.4 Инструментальные диагностические исследования

- **Рекомендуется** визометрия всем пациентам с подозрением на (или подтвержденным) СМР при диагностике заболевания, динамическом наблюдении и контроле за лечением с целью определения тяжести зрительных расстройств [1, 16, 33, 34]

Уровень убедительности рекомендаций С (уровень достоверности доказательств – 4).

- **Рекомендуется** рефрактометрия или определение рефракции с помощью набора пробных линз всем пациентам с подозрением на (или подтвержденным) СМР при диагностике заболевания, динамическом наблюдении и контроле за лечением с целью определения максимально скорректированной остроты зрения для точной оценки тяжести зрительных расстройств [1, 16, 33, 34].

Уровень убедительности рекомендаций С (уровень достоверности доказательств – 5)

- **Рекомендуется** офтальмотонометрия (в том числе, под местной анестезией с использованием раствора местного анестетика) *всем пациентам* с подозрением на (или подтвержденным) СМР при диагностике заболевания, динамическом наблюдении и контроле за лечением с целью выявления нарушений офтальмотонуса [16, 33, 34, 35].

Уровень убедительности рекомендаций С (уровень достоверности доказательств – 5)

- **Рекомендуется** биомикроскопия переднего отдела глаза и стекловидного тела всем пациентам с подозрением на (или подтвержденным) СМР при диагностике заболевания, динамическом наблюдении и контроле за лечением с целью оценки прозрачности оптических сред, наличия отслойки стекловидного тела [16, 33].

Уровень убедительности рекомендаций С (уровень достоверности доказательств – 4).

- **Рекомендуется** биомикроскопия глазного дна или офтальмоскопия в условиях медикаментозного мидриаза (с использованием антихолинэргических средств и симпатомиметиков, кроме противоглаукомных препаратов), включая фиксированные комбинации) всем пациентам с подозрением на (или подтвержденным) СМР при диагностике заболевания, динамическом наблюдении и контроле за лечением с целью выявления изменений на глазном дне, оценки их тяжести, мониторинга и выбора оптимальной тактики ведения [1, 16, 33, 35].

Уровень убедительности рекомендаций С (уровень достоверности доказательств – 5)

Комментарии: Офтальмоскопическая картина МР будет зависеть от стадии его развития и времени образования. На ранних стадиях формирования разрыва (предразрыва) диагностика при помощи биомикроскопии глазного дна достаточно проблематична. Офтальмоскопическая картина в данном случае не является патогномоничной. На данной стадии врач может определить уменьшение или полное исчезновение фовеолярного рефлекса, возникновение

симптома «желтого пятна» или «желтого кольца». Однако надо иметь в виду, что симптом «желтого кольца» может встречаться и при других офтальмологических заболеваниях, например, при травматическом (контузионном) повреждении макулы, или при ряде врожденных дистрофий.

Дефект сетчатки в центральном отделе. При сформированном сквозном разрыве, при офтальмоскопии определяется, четко выраженный дефект нейроретинальных слоев сетчатки круглой или овальной формы красноватого цвета. Возможно наличие в основании дефекта желто-беловатых скоплений, состоящих из макрофагов, заполненных липофусцином и узелковых образований пигментного эпителия с включениями эозинофилов. На этой стадии можно провести тест *Watzke-Allen`a*, при котором врач-исследователь направляет через линзу узкую вертикальную полосу света, сформированной диафрагмой щелевой лампы, через фовеолу. В том случае, если пациент отмечает разрыв полосы света, то тест считается положительным. Данный эффект связан с отсутствием нейросенсорной ткани в центре разрыва. В том случае, если пациент отмечает искажение или изменение толщины полосы света, то тест считается отрицательным и для трактовки результата необходимы дополнительные методы диагностики.

Приподнятость краев разрыва. У большинства людей отмечается приподнятость краев разрыва за счет наличия субретинальной жидкости и отека нейроретинальных слоев сетчатки вокруг разрыва. При распространенном отеке цвет макулярной зоны меняется на более тусклый. Это связано с тем, что наличие жидкости в слоях сетчатки экранирует фон глазного дна. МР могут сочетаться с эфиретинальным фиброзом, что несколько меняет картину глазного дна.

Эфиретинальный фиброз. При офтальмоскопии появляются дополнительные патологические рефлексы в виде световых бликов («целлофановая макула»). Кроме того, может выявляться складчатость внутренних слоев сетчатки под эфиретинальной мембраной. Эфиретинальный фиброз может быть локальным или распространяться за пределы сосудистых аркад. Частой офтальмологической картиной являются кистозные изменения края разрыва.

Изменение пигментного эпителия сетчатки. Пигментный эпителий на ранних этапах формирования разрыва не претерпевает изменений. При длительно существующих формах при офтальмоскопии могут выявляться участки его атрофии и гиперплазии.

Важно отметить, что данные признаки при МР встречаются в разном процентном соотношении. При анализе данных офтальмоскопии более 200 пациентов выявлено следующее распределение:

- исчезновение нормального фовеолярного рефлекса (в 100% случаев);
- округлый дефект с четко очерченными краями в фовеолярной зоне различного размера (в 100% случаев);
- частичное прикрепление задней гиалоидной мембраны к краю разрыва (в 63,3% случаев);

- полная отслойка задней гиаловидной мембраны - кольцо *Weiss`a* (в 37,7%) случаев);
- симптом «целлофановой макулы» (в 8,3% случаев);
- желтые включения вокруг МР (в 5,3% случаев);
- кистовидные изменения сетчатки по краям разрыва (в 75,6% случаев);
- полупрозрачные ткани над углублением, образующие псевдомембрану (в 82,6% случаев). [16]
- **Рекомендуется** оптическое исследование сетчатки с помощью компьютерного анализатора (оптическая когерентная томография – ОКТ) в условиях медикаментозного мидриаза (с использованием антихолинэргических средств и симпатомиметиков, кроме противоглаукомных препаратов, включая фиксированные комбинации) пациентам с СМР или с подозрением на его наличие при диагностике заболевания, динамическом наблюдении и контроле за лечением с целью его количественной и качественной оценки, а также мониторингирования эффективности лечения [1, 16, 33, 35].

Уровень убедительности рекомендаций С (уровень достоверности доказательств – 5)

Комментарии: *ОКТ позволяет объективно дифференцировать полный и неполный МР, определить диаметр разрыва, визуализировать ЗОСТ на ранних стадиях, а также присутствие преретинально расположенной «крышечки», визуализировать витреомакулярные тракции. Это может облегчить дифференциацию ИМР от идиопатической макулярной деформации, вызванной эпиретинальным фиброзом, для которой характерна полная ЗОСТ и кольцо *Weiss`a*. Оптическое исследование сетчатки с помощью компьютерного анализатора рекомендуется выполнять в условиях фармакологического мидриаза, поскольку это значительно повышает качество сканирования.*

- **Рекомендуется** биомикрофотография глазного дна с использованием фундус-камеры (при наличии технической возможности) пациентам с СМР в условиях медикаментозного мидриаза (с использованием антихолинэргических средств и симпатомиметиков, кроме противоглаукомных препаратов, включая фиксированные комбинации) при динамическом наблюдении и контроле за лечением с целью оценки эффективности лечения [16, 27, 33].

Уровень убедительности рекомендаций С (уровень достоверности доказательств – 5)

- **Рекомендуется** компьютерная периметрия пациентам с СМР и подозрением на поражение зрительного нерва при диагностике заболевания, динамическом наблюдении и контроле за лечением с целью оценки функции сетчатки и проводящих путей [16, 33, 36].

Уровень убедительности рекомендаций С (уровень достоверности доказательств – 5)

Комментарии. *Микропериметрия для оценки чувствительности сетчатки в сочетании с осмотром глазного дна обеспечивает точную корреляцию между макулярной патологией и соответствующей функциональной аномалией [16, 33, 36]. При средней выборке пациентов с*

МР световая чувствительность распределяется неоднородно. Так, определяется превышение параметра световой чувствительности в верхне-височном и нижневисочном квадрантах в 1,15 и 1,28 раз по сравнению с верхненосовым и нижненосовым квадрантом соответственно. Данная особенность объясняется наличием папилломакулярного пучка и более сенситивной зоны в носовой стороне, что определяет необходимость сохранения ВПМ над данной зоной. В центре макулы наблюдается наиболее выраженное снижение светочувствительности с формированием абсолютной скотомы, что обусловлено развитием МР. У 83,3% пациентов с МР определяется относительно нестабильная фиксация. Новая точка фиксации определяется у всех исследуемых пациентов по верхнему краю разрыва. Таким образом, микропериметрия дает возможность всесторонне определить функциональные параметры центрального отдела сетчатки, что наиболее важно для пациентов с МР. Огромную ценность для хирурга представляет изменение точки фиксации взора, что определяет выбор тактики оперативного лечения.[16]

Для самодиагностики и динамическом наблюдении в домашних условиях с целью оценки метаморфозий и дефектов центрального поля зрения пациентам можно рекомендовать использовать сетку Амслера (скотометрия по тесту Амслера-Маринчева).

- **Рекомендуется** ультразвуковое исследование глазного яблока всем пациентам с подозрением на (или подтвержденным) СМР при диагностике заболевания, динамическом наблюдении и контроле за лечением с целью диагностики нарушений витреоретинальных взаимоотношений [33, 37].

Уровень убедительности рекомендаций С (уровень достоверности доказательств – 5)

- **Рекомендуется** электрофизиологическое исследование (регистрация зрительных вызванных потенциалов коры головного мозга, электроретинография) пациентам с подозрением на (или подтвержденным) СМР с необъяснимым снижением зрительных функций с целью оценки функции сетчатки и проводящих путей [33].

Уровень убедительности рекомендаций С (уровень достоверности доказательств – 5)

Комментарии: решение о назначении дополнительных методов исследования принимает врач по результатам базового обследования

2.5 Другие диагностические исследования

- **Рекомендуется** флюорография легких (или флюорография легких цифровая) или рентгенография легких (или рентгенография легких цифровая) *всем пациентам с СМР при подготовке к хирургическому лечению либо госпитализации с иной целью с кратностью в соответствии с действующими нормативными документами федерального, регионального и локального уровней для оценки общего статуса, выявления сопутствующих заболеваний и возможных противопоказаний к данным видам лечения, минимизирования риска осложнений* [31, 38, 39].

Уровень убедительности рекомендаций С (уровень достоверности доказательств – 5)

- **Рекомендуется** регистрация электрокардиограммы (с расшифровкой, описанием и интерпретацией электрографических данных) *всем пациентам с СМР при подготовке к хирургическому лечению либо госпитализации с иной целью с кратностью в соответствии с действующими нормативными документами федерального, регионального и локального уровней для оценки общего статуса, выявления сопутствующих заболеваний и возможных противопоказаний к данным видам лечения, минимизирования риска осложнений* [31, 38, 39]

Уровень убедительности рекомендаций С (уровень достоверности доказательств – 5)

3. Лечение, включая медикаментозную и немедикаментозную терапии, диетотерапию, обезболивание, медицинские показания и противопоказания к применению методов лечения

3.1 Консервативное лечение

- **Не рекомендуется** консервативное лечение пациентам с СМР [16, 27, 33].

Уровень убедительности рекомендаций С (уровень достоверности доказательств – 5)

3.2 Лазерное лечение

- **Не рекомендуется** лазерное лечение пациентам с СМР [16, 33].

Уровень убедительности рекомендаций С (уровень достоверности доказательств – 5)

3.3 Хирургическое лечение

- **Рекомендуется** микроинвазивная витреозэктомия или витреошвартэктомия (в условиях операционной (с применением технологии 23-27Ga) под местной анестезией (с использованием глазных капель местных анестетиков), при необходимости с пара- или ретробульбарной инъекцией местных анестетиков для наружного применения (при необходимости – с использованием сочетанной анестезии), в условиях медикаментозного мидриаза (с использованием антихолинергических средств и симпатомиметиков, кроме противоглаукомных препаратов, включая фиксированные комбинации), после обработки кожи век, области вокруг глаз и глазной поверхности антисептиками и дезинфицирующими средствами (включая препараты йода), с использованием противомикробных и противовоспалительных препаратов, при необходимости с сопутствующими манипуляциями, включая мембранопилинг после предварительного окрашивания внутренней пограничной мембраны при помощи красителя, тампонаду витреальной полости (перфторорганическим или иным высокомолекулярным соединением), эндовитреальную замену перфторорганического соединения на силикон, эндовитреальное введение воздуха, силикона, эндолазеркоагуляцию пациентам с СМР с целью полного закрытия макулярного отверстия, восстановления нормальных анатомических соотношений, стабилизации или повышения корригированной остроты зрения [1, 40-50].

Уровень убедительности рекомендаций В (уровень достоверности доказательств – 3)

Комментарии: Врач-офтальмолог, направляющий больного на витреальное вмешательство, должен обращать внимание на несколько моментов:

- степень выраженности патологических изменений для прогнозирования функционального результата операции [46]
- степень помутнения хрусталика для планирования этапной или сочетанной хирургии (микроинвазивная витреоректомия или витреошвартэктомия в сочетании с ультразвуковой факоэмульсификацией) при сниженной прозрачности оптических сред [46]
- тяжесть общего заболевания, предполагаемая продолжительность жизни пациента, риск анестезии [43]

Для проведения микроинвазивной задней закрытой витреоректомии или витреошвартэктомии pars plana 23-27G при наличии показаний необходимо применение офтальмологической хирургической системы с использованием наборов 23-27Ga (предпочтительно 25Ga) для задней витреоректомии, или комбинированных наборов [40, 41]. Используются операционный офтальмологический микроскоп с увеличением, фокусом, поступательным вдоль двух осей (X и Y) и вращательным движением (общий шаг, отклонение), контактные или бесконтактные широкоугольные системы визуализации, цифровые системы визуализации, позволяющие интраоперационно получить стереоскопическое изображение в режиме реального времени. [51] Производится сквозной прокол склеры в 3-4 мм от лимба (расстояние отмечается противоположной стороной троакара имеющего метки 3 и 4 мм) с установкой 3 и более клапанных портов 23-27G, инфузионной системы [40, 41]. Производится удаление стекловидного тела в центральных отделах с использованием витреотома 23-27Ga, индукция задней гиалоидной мембраны стекловидного тела, мембранопилинг, использование воздушной или газовой воздушной тампонады (временная тампонада витреальной полости воздухом (предпочтительны системы с автоматическим инфузионным / воздушным клапаном, не требующим дополнительных действий для замены), офтальмологическим газом (предпочтительны системы с функцией автоматического наполнения газом), использование офтальмологического силиконового масла вязкостью 1000-5700 сСт.[40]

В ходе микроинвазивной задней закрытой витреоректомии или витреошвартэктомии pars plana 23-27G (предпочтительно 25Ga) могут быть выполнены различные методики закрытия макулярного разрыва, в том числе использование лоскута внутренней пограничной мембраны (интровертальный лоскут, «флоттирующий» лоскут, «свободный» лоскут), применение аутоплазмы, обогащенной тромбоцитами (PRP-технология, ACP-технология), механическое, вакуумное сближение краев разрыва. При сниженной прозрачности оптических сред ввиду помутнения хрусталика возможно проведение ультразвуковой факоэмульсификации с имплантацией интраокулярной линзы. [46, 52-54] При наличии показаний могут быть выполнены: удаление силикона из витреальной полости [55], эндолазеркоагуляция сетчатки [56], использование временной тампонады перфторорганическим соединением для работы с лоскутом внутренней пограничной мембраны, эндодиатермокоагуляция, эндотампонада офтальмологическим газом (например, гексафторид серы, перфторпропан), фторуглеродными

жидкостями с последующей заменой на воздух, офтальмологический газ, силиконовое масло вязкостью 1000-5700 сСт (с помощью универсальной системы офтальмологической хирургической фако/витрео одномоментная замена фторуглеродной жидкости на силикон либо последовательная замена на воздух, а затем на силикон) [55, 57] и иные манипуляции с использованием операционного офтальмологического микроскопа (в том числе сопряжённого с цифровой системой визуализации) [51]. Подготовка пациента к хирургическому вмешательству осуществляется совместно с терапевтом. При необходимости назначают консультацию эндокринолога (при сахарном диабете), нефролога (при нарушении функции почек), кардиолога (при наличии осложнений со стороны сердечно-сосудистой системы), подиатра и/или хирурга (при синдроме диабетической стопы). [46]

- **Рекомендуется** удаление (не позднее одного месяца после первичного хирургического вмешательства по поводу СМР) силиконового масла из витреальной полости (в условиях операционной, под местной анестезией с использованием глазных капель местных анестетиков, при необходимости с пара- или ретробульбарной инъекцией местных анестетиков для наружного применения, при необходимости с использованием сочетанной анестезии; в условиях медикаментозного мидриаза (с использованием антихолинергических средств и симпатомиметиков, кроме противоглаукомных препаратов, включая фиксированные комбинации), после обработки кожи век, области вокруг глаз и глазной поверхности, антисептиками и дезинфицирующими средствами (включая препараты йода) с использованием противомикробных и противовоспалительных препаратов, при необходимости с сопутствующими манипуляциями, включая повторную тампонаду витреальной полости (перфторорганическим или иным высокомолекулярным соединением), эндовитреальную замену фторуглеродной жидкости на силикон, эндовитреальное введение воздуха, силикона, пациентам с СМР в отдаленном периоде после операции витреоэктомии или витреошвартэктомии с целью предотвращения осложнений, связанных с чрезмерно длительной эндотампонадой силиконовым маслом [43-45, 58].

Уровень убедительности рекомендаций С (уровень достоверности доказательств - 5)

Комментарии: продолжительность эндотампонады витреальной полости силиконовым маслом устанавливает врач на основе результатов динамического наблюдения пациента.[55]

В ходе удаления силиконового масла из витреальной полости используется установка троакарной системы pars plana 23-27G (предпочтительны клапанные порты) [40, 41], могут быть выполнены мембранопилинг [46, 53], эндолазеркоагуляция сетчатки лазером с длиной волны 532 нм [56], эндодиатермокоагуляция, эндотампонада офтальмологическим газом (например, гексафторид серы, перфторпропан), жидкими фторуглеродами (например, перфтороктаном), силиконовым маслом вязкостью 1000-5700 сСт.[55] При сниженной прозрачности оптических сред ввиду помутнения хрусталика возможно проведение ультразвуковой факоэмульсификации с имплантацией интраокулярной линзы и иные манипуляции с использованием операционного офтальмологического микроскопа, контактных или бесконтактных широкоугольных систем визуализации, цифровой системы визуализации,

позволяющей интраоперационно получить стереоскопическое изображение в режиме реального времени. [46]

- **Рекомендуется** до и после витреоретинального хирургического вмешательства инстилляции в конъюнктивальную полость противомикробных препаратов (включая антибиотики, фторхинолоны и другие противомикробные препараты), противоглаукомных препаратов и миотических средств (при повышении внутриглазного давления), противовоспалительных препаратов (включая кортикостероиды и нестероидные противовоспалительные препараты), противовоспалительных и противомикробных средств в комбинации, при необходимости субконъюнктивальные и/или парабульбарные и/или внутримышечные и/или внутривенные инъекции антибактериальных препаратов системного действия или противомикробных препаратов системного действия (при отсутствии медицинских противопоказаний), включая антибактериальные препараты системного действия и кортикостероиды системного действия с целью профилактики послеоперационных осложнений [45, 59]

Уровень убедительности рекомендаций – С (уровень достоверности доказательств – 5)

Комментарии: продолжительность инстилляций и инъекций лекарственных препаратов до и после витреоретинального хирургического вмешательства устанавливает врач на основе комплексной оценки клинической картины заболевания, особенностей течения операции и послеоперационного периода [45, 59]

3.4 Диетотерапия

- **Не рекомендуется** диетотерапия пациентам с СМР с целью восстановления нормальных анатомических соотношений, стабилизации или повышения скорректированной остроты зрения [16, 33].

Уровень убедительности рекомендаций С (уровень достоверности доказательств – 5).

4. Медицинская реабилитация и санаторно-курортное лечение, медицинские показания и противопоказания к применению методов медицинской реабилитации, в том числе основанных на использовании природных лечебных факторов

- **Рекомендуется** подбор очковой коррекции зрения (очки, в том числе с дополнительным увеличением и встроенными монокулярами, специальные средства для получения информации для инвалидов с нарушением зрения) пациентам со слабовидением с целью повышения зрительных функций, качества жизни и социальной адаптации [60].

Уровень убедительности рекомендаций С (уровень достоверности доказательств – 5).

Комментарии: для полноценной психологической реабилитации пациент до операции должен быть предупрежден о постепенном улучшении зрения в послеоперационном периоде. При длительном наблюдении после успешной хирургии МР острота зрения может достигать максимальных значений в сроки от 6 месяцев и более после проведенного лечения [61]

5. Профилактика и диспансерное наблюдение, медицинские показания и противопоказания к применению методов профилактики

- **Рекомендуются** осмотры врачом-офтальмологом людей старшей возрастной группы 1 раз в 6-12 месяцев с целью раннего выявления развития или прогрессирования заболевания. Частота визитов к врачу определяется индивидуально в зависимости от планируемой тактики ведения и особенностей клинических проявлений [1].

Уровень убедительности рекомендаций С (уровень достоверности доказательств –5).

Комментарии: *Наибольшая распространенность МР выявлена в группе пациентов старше 55 лет, большинство из которых - женщины [62, 63]. Формирование МР обычно развивается в течение периода времени от нескольких недель до месяцев через определенные клинические стадии, хотя некоторые МР могут развиваться быстрее [1]., поэтому требуется диспансерное наблюдение за пациентами (частота определяется индивидуально).*

- **Рекомендуются** регулярные осмотры врачом-офтальмологом пациентов с миопией высокой степени, перенесенной травмой глаза, предшествующими хирургическими вмешательствами на органе зрения [16, 17, 38, 39, 64].

Уровень убедительности рекомендаций С (уровень достоверности доказательств – 5).

Комментарии: *Миопия высокой степени, предшествующие травма глаза и/или оперативное вмешательство на органе зрения являются факторами риска развития вторичного макулярного отверстия [16, 17, 65].*

- **Рекомендуется** регулярное диспансерное наблюдение в виде осмотра врачом-офтальмологом в течение первого месяца после оперативного вмешательства, далее 1 раз в 6-12 месяцев всем пациентам с МР с целью выявления, оценки тяжести изменений сетчатки, их мониторинга и выработки тактики ведения пациента. Длительность наблюдения определяется лечащим врачом с учетом послеоперационного офтальмологического статуса [38, 39, 64].

Уровень убедительности рекомендаций С (уровень достоверности доказательств – 5).

Комментарии: *врач-офтальмолог проводит осмотры послеоперационных пациентов один и более раз в течение первого месяца после проведенного лечения с учетом послеоперационного офтальмологического статуса. Последующий мониторинг осуществляется врачом-офтальмологом по месту жительства 1 раз в 6-12 месяцев для отслеживания возможных поздних осложнений, частота и сроки последующих послеоперационных посещений варьируются в зависимости от исхода операции и наличия симптомов у пациента. При неожиданном снижении остроты зрения или появлении каких-либо жалоб со стороны органа зрения, обследование у врача-офтальмолога должно быть проведено по возможности скорее, вне зависимости от сроков очередного визита к врачу [1].*

- **Рекомендуется** динамическое наблюдение за состоянием парного глаза всем пациентам с СМР на каждом визите к врачу-офтальмологу с целью своевременного выявления формирования и /или прогрессирования МР. [63]

Уровень убедительности рекомендаций В (уровень достоверности доказательств – 2)

Комментарии: *Риск развития МР на парном глазу в течение 5 лет от момента выявления МР на одном глазу составляет примерно 10-15%, в случае наличия полной задней отслойки стекловидного тела риск снижается [63]*

6. Организация оказания медицинской помощи

Вопросы организации оказания медицинской помощи при МР, прежде всего, связаны со своевременностью диагностики и возможностью выполнения раннего лечения (раннее лечение МР обеспечивает достижение анатомического закрытия макулярного дефекта и улучшение послеоперационной остроты зрения пациентов).

Первичная специализированная медико-санитарная помощь оказывается врачом-офтальмологом в поликлиническом отделении медицинской организации.

Проведение лечения (витреоретинальной хирургии) проводится врачом-офтальмологом в амбулаторных условиях, или в условиях дневного стационара, или в условиях круглосуточного стационара.

Показание для плановой госпитализации в медицинскую организацию:

- необходимость выполнения хирургических вмешательств в условиях дневного, круглосуточного стационара.

Показание для неотложной госпитализации в медицинскую организацию:

- эндофтальмит как осложнение витреоретинального вмешательства [66].

Показание к выписке пациента из медицинской организации:

- 1) завершение лечения или одного из этапов оказания специализированной, в том числе высокотехнологичной, медицинской помощи в условиях круглосуточного или дневного стационара при условии отсутствия осложнений лечения, требующих медикаментозной коррекции и/или медицинских вмешательств в стационарных условиях;
- 2) отказ пациента или его законного представителя от специализированной, в том числе высокотехнологичной, медицинской помощи в условиях круглосуточного или дневного стационара;
- 3) необходимость перевода пациента в другую медицинскую организацию.

7. Дополнительная информация (в том числе факторы, влияющие на исход заболевания или состояния)

Пациенту важно разъяснить информацию о необходимости нормализации показателей гемодинамики и крови (уровня артериального давления, глюкозы крови и др.) перед проведением хирургического лечения МР (особенно пациентам с сопутствующими системными заболеваниями и факторами риска системных осложнений). Также необходимо настроить пациента на обязательное соблюдение всех назначений специалистов (врача-офтальмолога, врача-кардиолога, врача-терапевта, врача-эндокринолога и т.д.).

Необходимо информировать пациента о неизбежном прогрессировании анатомических и функциональных изменений при МР при отсутствии лечения, приводящих к стойкому снижению остроты зрения, формированию центральной скотомы.

Пациент должен понимать, что эффективность лечения МР зависит от своевременности проведения хирургического вмешательства (витреоретинальной хирургии).

Пациент должен быть информирован о необходимости соблюдения в послеоперационном периоде вынужденного положения лицом вниз до 3-х суток.

В послеоперационном периоде необходимо разъяснить пациенту рекомендуемую кратность обследования у врача-офтальмолога, а также необходимость внеплановых осмотров при появлении любых новых зрительных расстройств.

В случае необратимого слабовидения пациент должен владеть полной информацией о возможностях профессиональной, социальной, психологической реабилитации.

В случае проведения витреоретинальной хирургии необходимо обсудить с пациентом следующие моменты:

- важно предупредить пациента об особенностях послеоперационного течения и возможных глазных проявлениях (раздражение, покраснение глаза, выраженный отек век, отделяемое из глаза, боли в области глаза, чувство инородного тела или неприятное ощущение при моргании и др.), степень выраженности которых зависит от индивидуальной чувствительности организма к перенесенной операционной травме.

- важно объяснить пациенту, что подбор окончательной очковой коррекции целесообразно проводить не ранее, чем через 2-3 месяца после операции (сроки подбора очков решаются индивидуально).

- надо разъяснить пациенту необходимость внепланового обследования у врача-офтальмолога в случае появления жалоб и изменений, характерных для МР, со стороны оперированного или парного глаза.

- важно предупредить пациента о постепенном улучшении зрения в послеоперационном периоде.
- важно предупредить пациента о соблюдении режима (положение головы лицом вниз, временное ограничение активности, особенности постельного режима, кратность инстилляций глазных капель, ограничение авиаперелетов в случае газовой тампонады) после операции, что может иметь определенное лечебное значение. Индивидуальные рекомендации необходимо уточнять во время консультации врача.
- важно предупреждать пациентов о необходимости незамедлительно сообщать о симптомах, при наличии которых можно заподозрить внутриглазное воспаление (эндофтальмит): боль в глазу или увеличение неприятных ощущений в глазу, усиление покраснения глаза, нечеткости или снижения зрения, увеличение светочувствительности, увеличение числа «летающих мушек» в поле зрения.
- важно предупредить пациента о необходимости второй операции по удалению силиконового масла (в случае завершения витреального вмешательства силиконовой тампонадой), сообщить пациенту о необходимости закапывания гипотензивных капель в оперированный глаз и периодическом контроле за внутриглазным давлением до удаления силиконового масла из витреальной полости.
- важно обсудить с пациентами с факическими глазами возможность развития катаракты в послеоперационном периоде на оперированном глазу, а при уже имеющейся катаракте разъяснить возможность проведения комбинированной операции.

Критерии оценки качества медицинской помощи

Таблица 3. Критерии оценки качества медицинской помощи

N п/ п	Критерии качества	Оценка выполнения
1.	Выполнена визометрия с определением коррекции остроты зрения	Да/Нет
2.	Выполнена биомикроскопия глаза	Да/Нет
3.	Выполнена офтальмоскопия и/или биомикроскопия глазного дна в условиях мидриаза	Да/Нет
4.	Выполнено оптическое исследование сетчатки с помощью компьютерного анализатора (ОКТ) в условиях мидриаза	Да/Нет
5.	Выполнено хирургическое вмешательство (в зависимости от медицинских показаний и при отсутствии медицинских противопоказаний)	Да/Нет
6.	Достигнуто полное закрытие макулярного отверстия на момент выписки из стационара	Да/Нет

Список литературы

1. American Academy of Ophthalmology Retina/Vitreous Panel. Preferred Practice Pattern® Guidelines. Idiopathic Macular Hole. San Francisco, CA: American Academy of Ophthalmology; 2014. [Дата обращения: 24.09.2022] Доступ по ссылке: [https:// www.aao.org/ppp](https://www.aao.org/ppp)
2. Файзрахманов Р.Р., Ларина Е.А., Павловский О.А. Оперативное лечение ранее оперированных не закрывшихся макулярных разрывов // Офтальмология. 2020. Т. 17. № 3. С. 368-374. DOI: 10.18008/1816-5095-2020-3-368-374
3. Азнабаев Б.М., Мухамадеев Т.Р., Александров А.А., Дибаяев Т.И. Витреомакулярный тракционный синдром по данным спектральной оптической когерентной томографии // Медицинский вестник Башкортостана. 2014. Т. 9. № 2. С. 107-109. [Дата обращения: 24.09.2022] Доступ по ссылке: https://mvpb-bsmu.ru/files/journals/2_2014.pdf
4. Grignolo A. Fibrous components of the vitreous body // AMA Arch Ophthalmol. 1952. Vol. 47. No. 6. P. 760–774. DOI: 10.1001/archopht.1952.01700030779007
5. Kakehashi A., Schepens C.L., Trempe C.L. Vitreomacular observations. II. Data on the pathogenesis of idiopathic macular breaks // Graefes Arch Clin Exp Ophthalmol. 1996. Vol. 234. No. 7. P. 425–433 DOI: 10.1007/BF02539408
6. Maumenee A.E. Further advances in the study of the macula // Arch Ophthalmol. 1967. Vol. 78. No. 2. P. 151–165. DOI:10.1001/archopht.1967.00980030153008
7. Akiba J., Quiroz M.A., Trempe C.L. Role of posterior vitreous detachment in idiopathic macular holes // Ophthalmology. 1990. Vol. 97. No. 12. P. 1610–1613. DOI: 10.1016/s0161-6420(90)32368-0
8. Takahashi A., Yoshida A., Nagaoka T., et al. Macular hole formation in fellow eyes with a perifoveal posterior vitreous detachment of patients with a unilateral macular hole // Am J Ophthalmol. 2011. Vol. 151. No. 6. P. 981–989. DOI: 10.1016/j.ajo.2011.01.011
9. Takahashi A., Nagaoka T., Yoshida A. STAGE 1-A macular hole: a prospective spectral-domain optical coherence tomography study // Retina. 2011. Vol. 31. No. 1. P. 127–147. DOI: 10.1097/IAE.0b013e3181e7997b
10. Kumagai K., Hangai M., Larson E., Ogino N. Vitreoretinal interface and foveal deformation in asymptomatic fellow eyes of patients with unilateral macular holes // Ophthalmology. 2011. Vol. 118. No. 8. P. 1638–1644. DOI: 10.1016/j.opthta.2011.01.022
11. Takahashi A., Nagaoka T., Ishiko S., et al. Foveal anatomic changes in a progressing stage 1 macular hole documented by spectral domain optical coherence tomography // Ophthalmology. 2010. Vol. 117. No. 4. P. 806–810. DOI: 10.1016/j.opthta.2009.09.022

12. Kampik A. Macular holes – a diagnostic and therapeutic enigma? // Br J Ophthalmol. 1998. Vol. 82. No. 4. P. 338. DOI: 10.1136/bjo.82.4.338
13. Lewis M.L., Cohen S.M., Smiddy W.E., Gass J.D. Bilaterality of idiopathic macular holes // Graefes Arch Clin Exp Ophthalmol. 1996. Vol. 234. No. 4. P. 241–245. DOI:10.1007/BF00430416
14. McCannel C.A., Ensminger J.L., Diehl N.N., Hodge D.N. Population-based incidence of macular holes // Ophthalmology. 2009. Vol. 116. No. 7. P. 1366–1369. DOI: 10.1016/j.opthta.2009.01.052
15. Meuer S.M., Myers C.E., Klein B.E., et al. The epidemiology of vitreoretinal interface abnormalities as detected by spectral-domain optical coherence tomography: the Beaver Dam Eye Study // Ophthalmology. 2015. Vol. 122. No. 4. P. 787–795. DOI: 10.1016/j.opthta.2014.10.014
16. Файзрахманов Р.Р., Шишкин М.М., Павловский О.А., Ларина Е.А. Оперативное лечение макулярного разрыва. Уфа: Башкирская энциклопедия, 2020. 144 с.
17. Duker J.S., Kaiser P.K., Binder S., et al. The International Vitreomacular Traction Study Group classification of vitreomacular adhesion, traction, and macular hole // Ophthalmology. 2013. Vol. 120. No. 12. P. 2611-2619. DOI:10.1016/j.opthta.2013.07.042
18. Johnson R.N., Gass J.D. Idiopathic macular holes. Observations, stages of formation, and implications for surgical intervention // Ophthalmology. 1988. Vol. 95. No. 7. P. 917–924. DOI:10.1016/s0161-6420(88)33075-7
19. Gass J.D. Idiopathic senile macular hole: Its early stages and pathogenesis // Arch Ophthalmol. 1988. Vol. 106. No. 5. P. 629–639. DOI: 10.1001/archopht.1988.01060130683026
20. Ryan's retina, 6th ed / edit. by A.P. Schachat. Edinburgh, New York: Elsevier, 2018. 2976 p.
21. Govetto A., Dacquay .Y, Farajzadeh M., et al. Lamellar Macular Hole: Two Distinct Clinical Entities? // Am J Ophthalmol. 2016. Vol. 164. P. 99-109. DOI:10.1016/j.ajo.2016.02.008
22. Martinez J., Smiddy W.E., Kim J., Gass J.D. Differentiating macular holes from macular pseudoholes // Am J Ophthalmol. 1994. Vol. 117. No. 6. P. 762-767. DOI:10.1016/s0002-9394(14)70319-8
23. Allen A.W. Jr., Gass J.D. Contraction of a perifoveal epiretinal membrane simulating a macular hole // Am J Ophthalmol. 1976. Vol. 82. No. 5. P. 684-691. DOI:10.1016/0002-9394(76)90002-7
24. Tanner V., Williamson T.H. Watzke-Allen slit beam test in macular holes confirmed by optical coherence tomography // Arch Ophthalmol. 2000. Vol. 118. No. 8. P. 1059-1063. DOI:10.1001/archopht.118.8.1059
25. Hubschman J.P., Govetto A., Spaide R.F., et al. Optical coherence tomography-based consensus definition for lamellar macular hole // Br J Ophthalmol. 2020. Vol. 104. No. 12. P. 1741-1747. DOI:10.1136/bjophthalmol-2019-315432

26. Jones W.L., Cavallerano A.A., Morgan K.M., et al. (2004). Optometric clinical practice guideline. Care of the patient with retinal detachment and related peripheral vitreoretinal disease. AOA. 2014. [Дата обращения: 24.09.2022] Доступ по ссылке: <https://www.aoa.org/AOA/Documents/Practice%20Management/Clinical%20Guidelines/Consensus>
27. Аветисов С.Э., Егоров Е.А., Мошетова Л.К., Нероев В.В., Тахчиди Х.П. Офтальмология: национальное руководство. 2-е изд. Москва: ГЭОТАР-Медиа, 2018. 904с.
28. Постановление Правительства РФ от 28 декабря 2021 г. N 2505 «О Программе государственных гарантий бесплатного оказания гражданам медицинской помощи на 2022 год и на плановый период 2023 и 2024 годов»
29. Санитарно-эпидемиологические правила и нормативы СП 2.1.3678-20 «Санитарно-эпидемиологические требования к эксплуатации помещений, зданий, сооружений, оборудования и транспорта, а также условиям деятельности хозяйствующих субъектов, осуществляющих продажу товаров, выполнение работ или оказание услуг» (постановление Главного государственного санитарного врача РФ от 24.12.2020 г. №44)
30. Санитарно-эпидемиологические правила и нормативы СанПиН 3.3686-21 «Санитарно-эпидемиологические требования по профилактике инфекционных болезней» (постановление Главного государственного санитарного врача РФ от 28.01.2021 г. № 2)
31. Управление плановой госпитализацией в многопрофильной больнице. Методические рекомендации № 2001/144: (утв. Министерством здравоохранения РФ 09.11.2001)
32. Санитарно-эпидемиологические правила и нормативы СП 3.1.5.2826-10 «Профилактика ВИЧ-инфекции» (постановление Главного государственного санитарного врача РФ от 11.01.11 № 1 (ред. от 21.07.16) «Об утверждении СП 3.1.5.2826-10 «Профилактика ВИЧ-инфекции»)
33. Шилов Н.М. Хирургическое лечение больших макулярных разрывов: дис. ... канд. мед. наук: 14.01.07. Москва, 2017. С. 19-22.
34. Нероев В.В., Зуева М.В., Бычков П.А., Цапенко И.В., и др. Динамика функциональной активности сетчатки при хирургическом закрытии идиопатических макулярных разрывов // Офтальмологические ведомости. 2013 Т. 6. № 4. С. 21–27. DOI: 10.17816/OV2013421-27
35. Самойлов А.Н., Фазлеева Г.А., Хайбрахманов Т.Р., и др. Ретроспективный анализ результатов хирургического лечения макулярных разрывов большого диаметра // Казанский медицинский журнал. 2018. Т. 99. № 2. С. 341-344. DOI: 10.17816/KMJ2018-341
36. Файзрахманов Р.Р., Ларина Е.А., Павловский О.А. Использование микропериметрии для определения функциональных параметров сетчатки у пациентов с рецидивом макулярного разрыва // Клиническая офтальмология. 2020. Т. 20. № 2. С.51-55. DOI: 10.32364/2311-7729-2020-20-2-51-55

37. Ультразвуковые исследования в офтальмологии: руководство для врачей. Под ред. В.В. Нероева, Т.Н. Киселевой. 1-е изд. Москва: Издательство ИКАР, 2019. 322 с.
38. Санитарно-эпидемиологические правила и нормативы СанПиН 2.1.3.2630-10 "Санитарно-эпидемиологические требования к организациям, осуществляющим медицинскую деятельность": [постановление Главного государственного санитарного врача РФ от 18.05.2010 N 58 (ред. от 10.06.2016): зарегистрировано в Минюсте России 09.08.2010, рег.номер 18094]. — М.: Федеральный центр гигиены и эпидемиологии Роспотребнадзора, 2010. — 255 с. ISBN 978— 5—7508—0925— 7.
39. Приказ Министерства здравоохранения и социального развития РФ от 29 декабря 2008 г. N 786н "О порядке формирования и утверждении государственного задания на оказание в 2009 году высокотехнологичной медицинской помощи гражданам Российской Федерации за счет ассигнований федерального бюджета" (с изменениями и дополнениями) : (зарегистрировано в Минюсте РФ 30 декабря 2008 г., рег. номер 13056)
40. Fallico M., Jackson T.L., Chronopoulos A., et al. Factors predicting normal visual acuity following anatomically successful macular hole surgery // *Acta Ophthalmol.* 2021. Vol. 99. No. 3. P. e324–e329. DOI: 10.1111/aos.14575
41. Pollack J.S., Sabherwal N. Small gauge vitrectomy: operative techniques // *Curr Opin Ophthalmol.* 2019. Vol. 30. No. 3. P. 159–164. DOI: 10.1097/ICU.0000000000000568
42. Kumar C.M., Eke T., Dodds C., et al. Local anaesthesia for ophthalmic surgery – new guidelines from the Royal College of Anaesthetists and the Royal College of Ophthalmologists // *Eye (Lond).* 2012. Vol. 26. No. 6. P. 897–898. DOI: 10.1038/eye.2012.82
43. Licina A., Sidhu S., Xie J., Wan C. Local versus general anaesthesia for adults undergoing pars plana vitrectomy surgery // *Cochrane Database Syst Rev.* 2016. Vol.9. No.9. CD009936. DOI: 10.1002/14651858.CD009936.pub2
44. McCusker S., Chaudhary V., Blew P., et al. Sedation during vitreoretinal surgery: practice patterns in Canada // *Can J Anaesth.* 2020. Vol.67. No. 10. P. 1439–1441. DOI: 10.1007/s12630-020-01689-2
45. Savastano M.C., Savastano A., Rizzo S. Pharmacological Adjuncts to Vitrectomy Surgery // *Curr Pharm Des.* 2018. Vol. 24. No. 41. P. 4843–4852. DOI: 10.2174/1381612825666190130125136
46. Flaxel C., Adelman R., Bailey S., et al. Idiopathic Macular Hole Preferred Practice Pattern // *Ophthalmology.* 2020. Vol. 127. No. 2. P184-P222. DOI: 10.1016/j.opthta.2019.09.026
47. Bopp S., Kellner U. Pars-plana-Vitrektomie [Pars plana vitrectomy] // *Klin Monbl Augenheilkd.* 2019. Vol. 236. No. 5. P. 705–722. DOI: 10.1055/a-0849-0148
48. Recchia F. M., Scott I.U., Brown G.C. et al. Small-gauge pars plana vitrectomy: a report by the American Academy of Ophthalmology // *Ophthalmology.* 2010. Vol. 117. No. 9. P. 1851-1857.

49. Thompson J. T. Advantages and limitations of small gauge vitrectomy // *Surv Ophthalmol*. 2011. Vol. 56. No 2. P. 162-172. DOI: 10.1016/j.survophthal.2010.08.003
50. Mohamed S., Claes C., Tsang C. W. Review of small gauge vitrectomy: progress and innovations // *J Ophthalmol*. 2017. Vol. 2017. No 1. P. 6285869. DOI: 10.1155/2017/6285869
51. Chen A, Weng C.Y. Innovative Vitreoretinal Surgery Technologies // *Int Ophthalmol Clin*. 2019. Vol.59. No.1. P. 281–293. DOI: 10.1097/IIO.0000000000000247
52. Do D.V., Gichuhi S., Vedula S.S., Hawkins B.S. Surgery for postvitrectomy cataract // *Cochrane Database Syst Rev*. 2018. Vol. 1. No. 1. CD006366. DOI: 10.1002/14651858.CD006366.pub4
53. Ghoraba H., Abdelkarem AAhmed, Akhavanrezayat A. et al. Pars plana vitrectomy with internal limiting membrane flap versus pars plana vitrectomy with conventional internal limiting membrane peeling for large macular hole // *Cochrane Database Syst Rev*. 2021. Issue 12. CD015031. DOI: 10.1002/14651858.CD015031
54. Kim M., Won J.Y., Choi S.Y., et al. Therapeutic efficacy of autologous platelet concentrate injection on macular holes with high myopia, large macular holes, or recurrent macular holes: a multicenter randomized controlled trial // *J Clin Med*. 2021. Vol. 10. No. 12. DOI: 10.3390/jcm10122727
55. Chen Y., Kearns V.R., Zhou L., et al. Silicone oil in vitreoretinal surgery: indications, complications, new developments and alternative long-term tamponade agents // *Acta Ophthalmol*. 2021. Vol. 99. No. 3. P. 240-250. doi: 10.1111/aos.14604
56. The Royal Australian and New Zealand College of Ophthalmologists. RANZCO Laser Safety Protocol. 2015. [Дата обращения: 24.09.2022] Доступ по ссылке: <https://ranzco.edu/wp-content/uploads/2018/11/RANZCO-laser-safety-protocol.pdf>
57. Deobhakta A., Rosen R. Retinal Tamponades: Current Uses and Future Technologies // *Curr Ophthalmol Rep*. 2020. Vol. 8. No. 3. P. 144-151. doi:10.1007/s40135-020-00247-9
58. Kumar C.M., Eke T., Dodds C., et al. Local anaesthesia for ophthalmic surgery--new guidelines from the Royal College of Anaesthetists and the Royal College of Ophthalmologists // *Eye (Lond)*. 2012. Vol.26. No. 6. P. 897–898. DOI:10.1038/eye.2012.82
59. Sokol J.T., Schechet S.A., Komati R., et al. Macular Hole Closure with Medical Treatment // *Ophthalmol Retina*. 2021. Vol. 5. No. 7. P. 711-713. DOI: 10.1016/j.oret.2020.11.018
60. American Academy of Ophthalmology Vision Rehabilitation Committee. Preferred Practice Pattern® Guidelines. Vision Rehabilitation. San Francisco, CA: American Academy of Ophthalmology. 2013. [Дата обращения: 24.09.2022] Доступ по ссылке: <https://www.aao.org/ppp>

61. Павловский О.А., Файзрахманов Р.Р., Ларина Е.А., Суханова А.В. Динамика изменений микропериметрических параметров сетчатки при закрытии макулярного разрыва с сохранением внутренней пограничной мембраны // Саратовский медицинский журнал. 2020. Т.16. № 2. С.463-468
62. Самойлов А.Н., Хайбрахманов Т.Р., Фазлеева Г.А., Самойлова П.А. Идиопатический макулярный разрыв: история и современное состояние проблемы // Вестник офтальмологии. 2017. Т. 133. № 6. Р.128-134. DOI: 10.17116/oftalma20171336131-137
63. Parravano M., Giansanti F., Eandi C. M., et al. Vitrectomy for idiopathic macular hole // Cochrane Database Syst Rev. 2015. No. 5. CD009080. DOI: 10.1002/14651858.CD009080.pub2
64. Нероев В.В. Анализ первичной офтальмологической медико-санитарной помощи в Российской Федерации //Российская офтальмология онлайн № 23. 2016 [Дата обращения:] Доступ по ссылке: <https://eyepress.ru/article.aspx?22646>
65. Патент № 2684183 С2 Российская Федерация, МПК А61F 9/007. Способ хирургического лечения полного макулярного отверстия большого диаметра при миопии высокой степени : № 2018116975 : заявл. 07.05.2018 : опубл. 04.04.2019 / А. Н. Самойлов, Т. Р. Хайбрахманов, Г. А. Фазлеева [и др.]
66. Фролычев И.А. Экспериментальное обоснование этапного лечения послеоперационных эндофтальмитов с применением перфторорганического соединения с растворами антибактериальных препаратов: дис. ...канд.мед.наук: 14.01.07. Москва, 2019. 170 с.

Приложение А1. Состав рабочей группы по разработке и пересмотру клинических рекомендаций

Шишкин М.М.	д.м.н., профессор, главный специалист, профессор кафедры глазных болезней Института усовершенствования врачей ФГБУ «Национальный медико-хирургический Центр имени Н.И. Пирогова» Министерства здравоохранения Российской Федерации, член ООО «Ассоциация врачей-офтальмологов», заслуженный врач Российской Федерации
Файзрахманов Р.Р.	д.м.н., заведующий Центром офтальмологии, заведующий кафедрой глазных болезней Института усовершенствования врачей ФГБУ «Национальный медико-хирургический Центр имени Н.И. Пирогова» Министерства здравоохранения Российской Федерации, член ООО «Ассоциация врачей-офтальмологов»
Шадричев Ф.Е.	к.м.н., заведующий офтальмологическим отделением Регионального эндокринологического центра СПб ГБУЗ «Городской консультативно-диагностический центр №1», ассистент кафедры офтальмологии им. профессора Ю.С.Астахова с клиникой ФБГОУ ВО «Первый Санкт-Петербургский государственный медицинский университет им. акад. И.П. Павлова» Министерства здравоохранения Российской Федерации, член ООО «Ассоциация врачей-офтальмологов»
Арсютов Д.Г.	к.м.н., генеральный директор ФГАУ «НМИЦ «МНТК «Микрохирургия глаза» им. акад. С.Н. Федорова» Минздрава России, доцент кафедры офтальмологии и оториноларингологии ФБГОУ «ЧГУ им. И.Н.Ульянова», заслуженный врач Российской Федерации
Самойлов А.Н.	д.м.н., профессор, заведующий кафедрой офтальмологии ФБГОУ ВО Казанского ГМУ Минздрава России, главный специалист ГАУЗ РКОБ им. профессора Адамюка Е.В., заслуженный врач Российской Федерации
Петрачков Д.В.	к.м.н., заведующий отделом инновационных витреоретинальных технологий ФГБНУ «НИИ глазных болезней им. М.М. Краснова»
Шкляров Е.Б.	к.м.н., врач-офтальмолог офтальмологического отделения Регионального эндокринологического центра СПб ГБУЗ «Городской консультативно-диагностический центр № 1», ассистент кафедры семейной медицины ФБГОУ ВО «Северо-Западный государственный медицинский университет им. И.И. Мечникова» Министерства здравоохранения Российской Федерации, член ООО «Ассоциация врачей-офтальмологов».

Приложение А2. Методология разработки клинических рекомендаций

Целевая аудитория данных клинических рекомендаций:

- Врачи-офтальмологи;
- Врачи общей практики (семейные врачи).

Методы, использованные для сбора/селекции доказательств: поиск в электронных базах данных; анализ современных научных разработок по проблеме РОС в России и за рубежом; обобщение практического опыта российских и зарубежных специалистов. Описание методов, использованных для сбора/селекции доказательств: доказательной базой для рекомендаций являются публикации, вошедшие в Кохрейновскую библиотеку, базы данных EMBASE и MEDLINE, а также монографии и статьи в ведущих специализированных рецензируемых отечественных медицинских журналах по данной тематике. Методы, использованные для оценки качества и силы доказательств: консенсус экспертов, оценка значимости в соответствии с рейтинговой схемой.

Таблица 1. Шкала оценки уровней достоверности доказательств (УДД) для методов диагностики (диагностических вмешательств)

УДД	Расшифровка
1	Систематические обзоры исследований с контролем референтным методом или систематический обзор рандомизированных клинических исследований с применением метаанализа
2	Отдельные исследования с контролем референтным методом или отдельные рандомизированные клинические исследования и систематические обзоры исследований любого дизайна, за исключением рандомизированных клинических исследований, с применением метаанализа
3	Исследования без последовательного контроля референтным методом или исследования с референтным методом, не являющимся независимым от исследуемого метода, или нерандомизированные сравнительные исследования, в том числе когортные исследования
4	Несравнительные исследования, описание клинического случая
5	Имеется лишь обоснование механизма действия или мнение экспертов

Таблица 2. Шкала оценки уровней достоверности доказательств (УДД) для методов профилактики, лечения, медицинской реабилитации, в том числе основанных на использовании природных лечебных факторов (профилактических, лечебных, реабилитационных вмешательств)

УДД	Расшифровка
1	Систематический обзор рандомизированных клинических исследований с применением метаанализа
2	Отдельные рандомизированные клинические исследований и систематические обзоры исследований любого дизайна, за исключением рандомизированных клинических исследований с применением метаанализа
3	Нерандомизированные сравнительные исследования, в т.ч. когортные исследования
4	Несравнительные исследования, описание клинического случая или серии случаев, исследования «случай-контроль»
5	Имеется лишь обоснование механизма действия вмешательства (доклинические исследования) или мнение экспертов

Таблица 3. Шкала оценки уровней убедительности рекомендаций (УУР) для методов профилактики, диагностики, лечения, медицинской реабилитации, в том числе основанных на использовании природных лечебных факторов (профилактических, диагностических, лечебных, реабилитационных вмешательств)

УУР	Расшифровка
А	Сильная рекомендация (все рассматриваемые критерии эффективности (исходы) являются важными, все исследования имеют высокое или удовлетворительное методологическое качество, их выводы по интересующим исходам являются согласованными)
В	Условная рекомендация (не все рассматриваемые критерии эффективности (исходы) являются важными, не все исследования имеют высокое или удовлетворительное методологическое качество и/или их выводы по интересующим исходам не являются согласованными)
С	Слабая рекомендация (отсутствие доказательств надлежащего качества (все рассматриваемые критерии эффективности (исходы) являются неважными, все исследования имеют низкое методологическое качество и их выводы по интересующим исходам не являются согласованными)

Порядок обновления клинических рекомендаций.

Механизм обновления клинических рекомендаций предусматривает их систематическую актуализацию – не реже чем один раз в три года, а также при появлении новых данных с позиции доказательной медицины по вопросам диагностики, лечения, профилактики и реабилитации конкретных заболеваний, наличии обоснованных дополнений/замечаний к ранее утверждённым клиническим рекомендациям, но не чаще 1 раза в 6 месяцев.

Приложение А3. Справочные материалы, включая соответствие показаний к применению и противопоказаний, способов применения и доз лекарственных препаратов, инструкции по применению лекарственного препарата

1. Международная классификация болезней, травм и состояний, влияющих на здоровье, 10-го пересмотра (МКБ-10). Всемирная организация здравоохранения.
2. Номенклатура медицинских услуг. Приказ Министерства здравоохранения РФ от 13 октября 2017 г. N 804н «Об утверждении номенклатуры медицинских услуг».
3. Приказ Министерства здравоохранения РФ от 02.05.2023 № 205н «Об утверждении Номенклатуры должностей медицинских работников и фармацевтических работников»
4. Федеральный закон «Об основах охраны здоровья граждан в Российской Федерации» от 21.11.2011 № 323 ФЗ.
5. Порядок оказания медицинской помощи взрослому населению при заболеваниях глаза, его придаточного аппарата и орбиты. Приказ Министерства здравоохранения России от 12.11.2012 № 902н «Об утверждении Порядка оказания медицинской помощи взрослому населению при заболеваниях глаза, его придаточного аппарата и орбиты».
6. Распоряжение Правительства РФ от 12.10.2019 N 2406-р (ред. от 09.06.2023) «Об утверждении перечня жизненно необходимых и важнейших лекарственных препаратов, а также перечней лекарственных препаратов для медицинского применения и минимального ассортимента лекарственных препаратов, необходимых для оказания медицинской помощи»
7. Приказ Министерства здравоохранения РФ от 10 мая 2017 г. № 203н «Об утверждении критериев оценки качества медицинской помощи».
8. Постановление Правительства РФ от 28 декабря 2021 г. N 2505 «О Программе государственных гарантий бесплатного оказания гражданам медицинской помощи на 2022 год и на плановый период 2023 и 2024 годов».
9. Об утверждении санитарных правил СП 2.1.3678-20 «Санитарно-эпидемиологические требования к эксплуатации помещений, зданий, сооружений, оборудования и транспорта, а также условиям деятельности хозяйствующих субъектов, осуществляющих продажу товаров, выполнение работ или оказание услуг» (постановление Главного государственного санитарного врача РФ от 24.12.2020 г. №44).
10. Об утверждении санитарных правил о норм СанПиН 3.3686-21 «Санитарно-эпидемиологические требования по профилактике инфекционных болезней» (постановление Главного государственного санитарного врача РФ от 28.01.2021 г. № 4).

11. Управление плановой госпитализацией в многопрофильной больнице. Методические рекомендации № 2001/144: (утв. Министерством здравоохранения РФ 09.11.2001).

Таблица 1. Критерии выбора тактики ведения пациентов с МР

Тяжесть поражения	Тактика ведения
Неполный (ламеллярный) МР	Рекомендуется проведение осмотра в динамике 1 раз в 4-6 месяцев. При прогрессировании процесса – оперативное лечение
СМР	Витреоретинальная хирургия.
(После оперативного лечения)	Рекомендуется динамическое наблюдение пациента.

Приложение Б. Алгоритмы действий врача

Пациент с МР

- Сбор анамнеза и жалоб (А.01.26.001). Определение наличия или отсутствия специфических жалоб. Определение наличия или отсутствия анамнестических факторов риска

- Визометрия (А02.26.004) с полной коррекцией и определением рефракции с помощью набора пробных линз (А02.26.013)
- Биомикроскопия глаза (А03.26.001) и биомикроскопия глазного дна (А03.26.018), и/или осмотр периферии глазного дна с использованием линзы Гольдмана (А03.26.003) или офтальмоскопия (А02.26.003) обратная периферических отделов сетчатки;
- оптическое исследование сетчатки с помощью компьютерного анализатора (оптическая когерентная томография, ОКТ) (А03.26.019)
- микропериметрия
- ультразвуковая биометрия глаза (А04.26.004) и ультразвуковое исследование глазного яблока (А04.26.002) в варианте В-сканирования
- Опционально: аstaticкая периметрия (А02.26.005) или компьютерная периметрия (А03.26.020); электрофизиологическое исследование (регистрация чувствительности и лабильности зрительного анализатора А05.26.003; регистрация электроретинограммы А05.26.001\ А05.26.003)

Подтвержден
МР?

Нет

Да

Диспансерное
наблюдение

- Оперативное вмешательство
(витреоретинальная
хирургия)

Приложение В. Информация для пациента

Рекомендуется проинформировать больных, прооперированных по поводу МР, о строгом ограничении физической нагрузки, посещения бани или сауны в течение месяца после операции, занятиями спортом в течение месяца после операции, ограничении авиаперелетов (в случае газовой тампонады витреальной полости), в дальнейшем возможно небольшое расширение физической нагрузки только после консультации с лечащим врачом. Кроме этого рекомендуется динамическое обследование у офтальмолога не реже 1 раза в 6-12 месяцев, а при появлении жалоб на увеличение «плавающих мушек», метаморфопсии или снижение остроты зрения срочная консультация врача-офтальмолога

**Приложение Г1-ГN. Шкалы оценки, вопросники и
другие оценочные инструменты состояния
пациента, приведенные в клинических
рекомендациях**