

**Утверждено:**

Общероссийская общественная  
организация «Ассоциация  
врачей-офтальмологов»  
президент, академик РАН



Перов В.В.

**Утверждено:**

Общероссийская общественная  
организация «Общество офтальмологов  
России»  
президент, член-корреспондент РАН

Малюгин Б.Э.



МИНИСТЕРСТВО  
ЗДРАВООХРАНЕНИЯ  
РОССИЙСКОЙ ФЕДЕРАЦИИ

Клинические рекомендации

## Увеиты неинфекционные

Кодирование по Международной статистической классификации болезней и проблем, связанных со здоровьем: H20.0, H20.1, H20.2, H20.8, H20.9, H22.1, H30, H30.0, H30.1, H30.2, H30.8, H30.9, H35.0, H40.4, H43.3, H44.1

Возрастная группа: **взрослые, дети**

Год утверждения: **2024**

Разработчик клинических рекомендаций:

- Общероссийская общественная организация «Ассоциация врачей-офтальмологов»
- Общероссийская общественная организация «Общество офтальмологов России»

## Оглавление

Оглавление.....	2
Список сокращений .....	4
Термины и определения .....	5
1. Краткая информация по заболеванию или состоянию (группе заболеваний или состояний) .....	6
1.1 Определение заболевания или состояния (группы заболеваний или состояний) .....	6
1.2 Этиология и патогенез заболевания или состояния (группы заболеваний или состояний) .....	6
1.3 Эпидемиология заболевания или состояния (группы заболеваний или состояний).....	6
1.4 Особенности кодирования заболевания или состояния (группы заболеваний или состояний) по Международной статистической классификации болезней и проблем, связанных с здоровьем .....	8
1.5 Классификация заболевания или состояния (группы заболеваний или состояний) .....	9
1.6 Клиническая картина заболевания или состояния (группы заболеваний или состояний)10	
2. Диагностика заболевания или состояния (группы заболеваний или состояний), медицинские показания и противопоказания к применению методов диагностики15	
2.1 Жалобы и анамнез.....	15
2.2 Физикальное обследование.....	16
2.3 Лабораторные диагностические исследования.....	16
2.4 Инструментальные диагностические исследования .....	17
2.5 Иные диагностические исследования .....	19
3. Лечение, включая медикаментозную и немедикаментозную терапии, диетотерапию, обезболивание, медицинские показания и противопоказания к применению методов лечения 21	
3.1 Консервативное лечение .....	21
3.2 Хирургическое лечение .....	31
4. «Медицинская реабилитация и санаторно-курортное лечение, медицинские показания и противопоказания к применению методов реабилитации, в том числе основанных на использовании природных лечебных факторов .....	34
5. Профилактика и диспансерное наблюдение, медицинские показания и противопоказания к применению методов профилактики .....	36
6. Организация оказания медицинской помощи.....	38

7. Дополнительная информация (в том числе факторы, влияющие на исход заболевания или состояния) .....	38
8. Критерии оценки качества медицинской помощи .....	39
Список литературы .....	
Приложение А1. Состав рабочей группы по разработке и пересмотруклиническихрекомендаций .....	588
Приложение А2. Методология разработки клинических рекомендаций.....	60
Приложение А3. Справочные материалы, включая соответствие показаний к применению и противопоказаний, способов применения и доз лекарственных препаратов инструкции по применению лекарственного препарата .....	622
Приложение Б. Алгоритмы действия врача .....	644
Приложение Г1-ГN. Шкалы оценки, вопросники и другие оценочные инструменты состояния пациента, приведенные в клинических рекомендациях.....	65

## Список сокращений

АНЦА — антинейтрофильные цитоплазматические антитела

ВГД — внутриглазное давление

ВЗК — воспалительные заболевания кишечника

ВПК — влага передней камеры

ГИБП — генно-инженерные биологические препараты

ДЗН — диск зрительного нерва

ДНК — дезоксирибонуклеиновая кислота

ИАГ — индоцианиновая ангиография глаза

ИЛ — интерлейкин

ИОЛ — интраокулярная линза

МКБ 10 — международная классификация болезней 10-го пересмотра

МРТ — магнитно-резонансная томография

КТ — компьютерная томография

НПВП — нестероидные противовоспалительные препараты

ОКТ — оптическое исследование сетчатки с помощью компьютерного анализатора (оптическая когерентная томография)

РФ — ревматоидный фактор

СОЭ — скорость оседания эритроцитов

ССГ — синдром сухого глаза

УЗИ — ультразвуковое исследование

ФАГ — флюоресцентная ангиография глаза

ЮИА — ювенильный идиопатический артрит

\*\* — данным знаком обозначается лекарственный препарат, который используется по показаниям согласно инструкции его применения

# — данным знаком обозначается лекарственный препарат, который используется по показаниям, которые не входят в инструкцию по применению лекарственного препарата.

## **Термины и определения**

**Гипопион** – скопление лейкоцитов в углу передней камеры глаза снизу.

**Гифема** – скопление крови в передней камере.

**Задние синехии** – сращения радужки и передней капсулы хрусталика.

**Катаракта** – помутнение хрусталика.

**Медикаментозная ремиссия** – увеит находится в неактивном состоянии на фоне лекарственной терапии в течение не менее 3 месяцев подряд.

**Неактивный увеит** - отсутствие признаков воспаления со стороны переднего и заднего отрезка глаза.

**Олигоартрит** – артрит с поражением 1 – 4 суставов в течение первых 6 месяцев заболевания.

**Полиартрит** – артрит с поражением 5 или более суставов в течение первых 6 месяцев заболевания.

**Передние синехии** – сращения радужки и роговицы.

**Преципитаты** – агрегаты воспалительных клеток, откладывающиеся на эндотелии роговицы.

**Ремиссия** – увеит находится в неактивном состоянии в течение не менее 3 месяцев подряд без противовоспалительного лечения.

## **1. Краткая информация по заболеванию или состоянию (группе заболеваний или состояний)**

### **1.1 Определение заболевания или состояния (группы заболеваний или состояний)**

Увеит – это воспаление сосудистой оболочки глаза (радужки, цилиарного тела, хориоидеи), которое может распространяться на сетчатку, ее сосуды и зрительный нерв [1-3].

Неинфекционные увеиты - гетерогенная группа заболеваний аутоиммунного генеза, при которых, как правило, не удастся обнаружить конкретного инфекционного агента, запускающего воспалительный процесс в сосудистой оболочке глаза [4,5].

### **1.2 Этиология и патогенез заболевания или состояния (группы заболеваний или состояний)**

В этиопатогенезе неинфекционных увеитов предполагается ведущее значение иммунных механизмов, которые могут инициироваться различными экзогенными (общие инфекции, токсины, лекарства, травма глазного яблока и др.) и эндогенными (комплемент и др.) стимулами [6]. Важными компонентами активации иммунного воспаления при увеите считаются: генетическая предрасположенность, молекулярная мимикрия, факторы окружающей среды и повреждение системы иммунной привилегированности глаза, что в итоге приводит к подавлению функции регуляторных Т-лимфоцитов, активации Т-хелперов (Th-1, Th-2, Th-17) и продукции провоспалительных цитокинов. Предполагается, что разнообразие клинических форм неинфекционных увеитов и особенности их течения обусловлены активацией различных субклассов CD4<sup>+</sup> (Т-хелперов) и синтезом регуляторных молекул: интерлейкинов (IL): 1,2, 4, 5, 6, 10,13,17,23 и др., фактора некроза опухоли альфа (TNF- $\alpha$ ), что следует учитывать при выборе лечебных мероприятий [6-9]. В результате отмечается диффузная (при негранулематозном типе) или очаговая (при гранулематозном типе) инфильтрация внутренних оболочек глаза активированными иммунными клетками (макрофаги, лимфоциты и плазматические клетки) с последующей деструкцией ткани и развитием в исходе фиброза, неоангиогенеза, атрофии [10-11].

### **1.3 Эпидемиология заболевания или состояния (группы заболеваний или состояний)**

Заболеваемость увеитами взрослых составляет от 15 до 120 человек на 100000 взрослого населения, детей 3,5 – 14 на 100000 детского населения в год, распространенность 3 – 717 и 28-106 на 100000 соответственно [12-20]. В Российской Федерации масштабных эпидемиологических исследований увеитов не проводилось. В настоящее время опубликованы лишь единичные исследования, проводимые в регионах. В частности, за 12 лет (2003–2014 гг.) в Пермском распространенность увеитов за 12 лет (2003-2014) возросла с 1,19 до 1,4 на 1000, а доля первичной заболеваемости – с 0,45 до 0,53 на 1000 [21,22].

Удельный вес увеитов в структуре глазной патологии составляет 5-15%. Наиболее часто дебют увеитов регистрируется в молодом возрасте, в среднем в 30,7 лет [13, 15]. Наиболее распространенной формой являются передние увеиты (37-62%), далее следуют задние (9-38%) и панувеиты (7-38%), реже диагностируются изолированные срединные увеиты - от 4 % до 17% [12-15, 17]. У детей срединные увеиты наблюдаются чаще, чем у взрослых, составляя до 42% [23].

Неинфекционные увеиты составляют 50 - 87% всех увеитов и более характерны для развитых стран [21, 23]. При этом частота и этиологическая структура неинфекционных увеитов в разных регионах мира, возрастных и этнических группах существенно варьирует. [14, 15, 17]. 25 - 50% всех увеитов сочетаются с системными и синдромными заболеваниями организма.

Увеиты могут быть ассоциированы со следующими аутоиммунными заболеваниями:

#### 1. Спондилоартриты

- анкилозирующий спондилит (болезнь Бехтерева)
- псориатический артрит
- реактивный артрит
- недифференцированный спондилоартрит

#### 2. Ревматоидный артрит,

в т.ч. болезнь Стилла у взрослых

#### 3. Васкулиты

- болезнь Бехчета
- АНЦА-ассоциированные и неассоциированные васкулиты
- гепатит В-, гепатит С-, ВИЧ-ассоциированные васкулиты
- васкулиты, ассоциированные со злокачественным заболеванием

#### 4. Другие ревматические болезни

- системная красная волчанка
- системная склеродермия
- дерматомиозит и другие

\* язвенный колит и болезнь Крона входят в группу спондилоартритов.

Кроме того, неинфекционные увеиты могут развиваться вследствие травм, гепатита В, С, ВИЧ инфекции, сахарного диабета, на фоне распада внутриглазной опухоли [2, 3, 24].

У детей наиболее частой системной ассоциацией является ювенильный идиопатический артрит (ЮИА) [25-27]. Заболеваемость ЮИА ассоциированным увеитом составляет в среднем 1,5 – 2, распространенность – 8 – 11 на 100000 детского населения в год соответственно [28, 29]. Увеит возникает у 10 – 30% пациентов с ЮИА, чаще у детей с

олигартритом и негативным по ревматоидному фактору полиартритом (табл. 1), с ранней манифестацией ЮИА (до 6 лет), а также одновременно или в первые 4 – 6 лет после дебюта суставного синдрома.

Таблица 1. Частота развития увеита при различных субтипах ЮИА

Субтип ЮИА	Частота среди всех субтипов (%)	Частота развития увеита (%)
Олигоартрит	50 – 60	20– 30
Полиартрит РФ отрицательный	20 – 30	5 – 25
Полиартрит РФ положительный	5 – 10	0,5 – 3
Системный	10 – 15	0,6 – 4
Артрит с энтезитом	1 – 7	11
Псориатический артрит	2 – 15	7 –11
Неклассифицированные артриты	10 – 15	1 –11

Другими возможными системными ассоциациями увеитов у детей являются синдром Блау (семейный ювенильный системный гранулематоз), синдром CINCA/NOMID, синдром тубулоинтерстициального нефрита и увеита, болезнь Кавасаки, у детей и у взрослых – болезнь Фогта-Коянаги-Харада, болезнь Бехчета, саркоидоз, воспалительные заболевания кишечника (ВЗК), рассеянный склероз, склеродермия, системная красная волчанка, гранулематоз с полиангиитом.

Изолированными неинфекционными увеитами являются факогенный, симпатический, HLA-B27 ассоциированный острый передний увеит без системных проявлений, большинство срединных и ряд задних увеитов (хориоретинит «выстрел дробью», острая зональная скрытая наружная ретинопатия, хориокапилляриты) и др.

У 35- 65% пациентов, несмотря на тщательное обследование, причину увеита установить не удается - эти случаи относят к категории идиопатических увеитов [12, 14, 15,17, 26-30].

Слепота вследствие увеитов и их осложнений наблюдается у 2 -15% пациентов в развитых и до 25% в развивающихся странах, что составляет 2,8 - 10% всех случаев слепоты [7, 15; 16, 25, 27].

#### **1.4 Особенности кодирования заболевания или состояния (группы заболеваний или состояний) по Международной статистической классификации болезней и проблем, связанных с здоровьем**

H20.0– иридоциклит

H20.1 – хронический иридоциклит

H20.8 – другие иридоциклиты

H20.9 – иридоциклит неуточненный

H22.1 – иридоциклит при болезнях, классифицированных в других рубриках



H30 – хориоретинальное воспаление

H30.0 – очаговое хориоретинальное воспаление

H30.1 – диссеминированное хориоретинальное воспаление

H30.2 – задний циклит

H30.8 – другие хориоретинальные воспаления

H30.9 – хориоретинальное воспаление неуточненное

H35.0 – фоновая ретинопатия и ретинальные сосудистые изменения (васкулит)

H44.1 – симпатический увеит

### **1.5 Классификация заболевания или состояния (группы заболеваний или состояний)**

Увеиты классифицируют по анатомической локализации, патоморфологии, типу течения. В настоящее время общепризнанной является классификация, предложенная рабочей группой экспертов SUN (Standardization of Uveitis Nomenclature) Working Group, 2005, представленная в таблице 2 [32, 33].

Таблица 2. Классификация увеитов

По первичной анатомической локализации	Передние - заболевания с первичной локализацией воспалительного процесса в радужке или радужке и цилиарном теле	- ирит - иридоциклит - передний циклит
	Срединные (интермедиальные, периферические) - заболевания с первичным вовлечением в воспалительный процесс стекловидного тела и периферии сетчатки	- парспланит - задний циклит - гиалит (витреит)
	Задние - воспалительные заболевания собственно сосудистой оболочки и/или сетчатки	- хориоидит - ретинит, хориоретинит или ретинохориоидит - нейроретинит - ретиноваскулит
	Генерализованные (панувеиты) - заболевания с одновременным вовлечением в воспалительный процесс радужки, стекловидного тела и собственно сосудистой оболочки и/или сетчатки	
По патоморфологической картине	Негранулематозные	
	Гранулематозные	
По течению	Острое	характеризуется острым началом и ограниченной продолжительностью (<3 месяцев)
	Хроническое	персистирующий увеит

		с обострениями, возникающими менее, чем через 3 месяца после отмены терапии
	Рецидивирующее	Повторные атаки, разделенные периодом ремиссии без терапии $\geq 3$ месяцев
По активности воспаления	Активное	Наличие воспалительного процесса в любом из отделов глаза
	Неактивное	Отсутствие признаков воспаления во всех отделах глаза
В зависимости от числа пораженных глаз	Односторонний увеит	
	Двусторонний увеит	

Неинфекционный увеит может сочетаться с системными и синдромными заболеваниями организма, либо протекать в виде изолированного внутриглазного воспалительного процесса (см. раздел 1.3).

#### **1.6 Клиническая картина заболевания или состояния (группы заболеваний или состояний)**

Клинические проявления увеита зависят от локализации воспаления, морфологической характеристики, степени его активности, течения, а также от клинической формы системного заболевания [5].

**Жалобы:** пациенты с увеитами могут предъявлять жалобы на затуманивание или снижение зрения, плавающие помутнения перед глазом. При остром переднем увеите, панувеите, склероувеите, кератоувеите, кроме того, на покраснение глаза, светобоязнь, слезотечение, боль в глазу, изменения цвета радужки, размеров и формы зрачка. При срединном и заднем увеите - на вспышки, выпадение фрагментов поля зрения, микро- и макропсии, искажение предметов, нарушение восприятия цветов. Дети с увеитами часто жалоб не предъявляют.

#### **Клинические признаки переднего увеита:**

- перикорнеальная или смешанная инъекция (может отсутствовать, например, у детей или при первично-хроническом типе течения)
- «запотелость» эндотелия
- преципитаты на задней поверхности роговицы: мелкие (пылевидные) при негранулематозном воспалении; средние и крупные (при ряде заболеваний «сальные») – при гранулематозном. По мере стихания воспалительного процесса происходит уменьшение преципитатов в диаметре, появление их четкой границы, отложение пигмента или резорбция.

- экссудативный клеточный выпот во влагу передней камеры (ВПК), на основании которого оценивается активность и степень тяжести воспалительного процесса (таблицы №3, 4) [32, 33].

**Таблица 3. Критерии оценки клеточной реакции во ВПК**

Степень	Количество клеток в поле зрения щелевой лампы 1 x 1 мм
0	< 1
0,5 +	1 – 5
1 +	6 – 15
2 +	16 – 25
3 +	26 – 50
4 +	> 50

**Таблица 4. Критерии оценки экссудации во ВПК**

Степень	Признаки
0	Отсутствует (радужка и хрусталик видны четко)
1 +	Слабая (радужка и хрусталик за легким флером)
2 +	Умеренная (радужка и хрусталик за умеренным флером)
3 +	Выраженная (радужка и хрусталик за густым флером)
4 +	Интенсивная (фибрин в передней камере, детали не видны)

Для более точной и объективной оценки экссудации во ВПК может быть применен метод лазерной доплеровской флоуметрии [34 - 36].

- изменения в радужке: отек стромы, расширение собственных сосудов, возможно развитие новообразованных сосудов. При гранулематозном воспалении могут образовываться узелки Кеппе (по краю зрачка) и Бусакка (в средней зоне радужки и углу передней камеры) [30, 31, 34].

- формирование передних и задних синехий (при организации фибринового экссудата), вплоть до приращения (к передней капсуле хрусталика) и заращения зрачка с образованием зрачковой мембраны [29, 30, 34].

- возможно изменение внутриглазного давления (ВГД) от гипотонии до гипертензии.

- возможно появление клеточной и экссудативной реакции в передних отделах стекловидного тела (у пациентов с иридоциклитом)

- при высокой активности воспаления в переднем отрезке возможно развитие макулярного отека / или папиллита.

Передний увеит наблюдается у большинства пациентов с ЮИА. Для большинства субтипов ЮИА (олигоартрит, полиартрит с отрицательным ревматоидным фактором, системный артрит, псориатический артрит с началом в дошкольном возрасте) типичен двусторонний хронический передний увеит с внешне малозаметным дебютом и обострениями воспалительного процесса, для артрита, сочетающегося с энтезитом, псориатического артрита

с началом в школьном возрасте характерен острый односторонний передний увеит, обычно ассоциированный с HLA B27 и протекающий с выраженными симптомами раздражения глаза. Передний увеит наблюдается также при саркоидозе с манифестацией заболевания до 5 - 6 лет, HLA B27 ассоциированных увеитах у взрослых, гетерохромном циклите Фукса, глаукомоциклических кризах, склеродермии, болезни Кавасаки, у большинства пациентов с ВЗК, синдромом тубулоинтерстициального нефрита и увеита, редко при болезни Бехчета.

**Клинические признаки срединного (промежуточного, интермедиального, периферического) увеита:**

- возможно появление "запотелости" эндотелия, мелких преципитатов; у детей "запотелость" эндотелия часто локализуется паралимбально в нижнем отделе, а преципитаты мелкие или среднего размера;

- воспалительные клетки и экссудат в стекловидном теле, больше в периферических отделах. Интенсивность оценивается путем подсчета количества клеток или относительной оценкой флера по затуманиванию четкости изображения глазного дна при непрямой офтальмоскопии с линзой 20 диоптрий (табл. 5) [37].

Таблица 5. Критерии оценки клеточной воспалительной реакции в стекловидном теле

Количество клеток в стекловидном теле (с линзой Груби)	Степень выраженности	Изменения при непрямой офтальмоскопии с линзой 20 диоптрий
0-1	0 +	Нет флера (диск зрительного нерва, сосуды и слой нервных волокон сетчатки видны четко)
2-20	следы	Очень слабый флер (минимальная нечеткость визуализации границ диска зрительного нерва, рефлексy слоя нервных волокон сетчатки не просматриваются)
21-50	1 +	Диск зрительного нерва и сосуды сетчатки за легким флером
51-100	2 +	Диск зрительного нерва и сосуды сетчатки видны под флером
101-250	3 +	С трудом виден диск зрительного нерва, другие детали не просматриваются
более 251	4 +	Диск зрительного нерва не просматривается

Парспланит является подтипом интермедиального увеита, характеризуется формированием экссудативных фокусов в виде «комков снега», преимущественно в нижних отделах стекловидного тела и преретинально на крайней периферии. Возможно развитие макулярного отека, папиллита, периферического ретиноваскулита (расширение и извитость сосудов, экссудация по ходу сосудов, нередко с геморрагиями).

Периферический увеит у взрослых может ассоциироваться с саркоидозом, рассеянным склерозом, ВЗК, у детей редко с ЮИА, однако в большинстве случаев и у взрослых, и у детей имеет идиопатический характер.

#### **Клинические признаки заднего увеита:**

- преретинальная экссудация и клеточная реакция в стекловидном теле разной интенсивности (может отсутствовать при ряде хориоидитов);

При хориоидитах на уровне наружных слоев сетчатки - пигментного эпителия – хориокапилляров в большинстве случаев офтальмоскопируются желтоватые фокусы, размеры и локализация которых определяется клинической формой заболевания. При купировании воспаления эти очаги могут полностью резорбироваться или трансформироваться в зоны хориоретинальной атрофии, нередко окруженные гиперпигментацией [38 - 41].

При остром ретините (при неинфекционных увеитах наблюдается редко) офтальмоскопируются инфильтраты в сетчатке в виде участков белесоватого цвета с нечеткими контурами. Количество и размер инфильтратов (фокусов) может варьировать и зависит от клинической формы увеита. При купировании воспаления эти очаги могут полностью резорбироваться или трансформироваться в зоны ретинальной атрофии.

При активности воспаления в заднем отрезке глаза возможно выявление:

- макулярного отека сетчатки;
- ретиноваскулита с появлением ретинального отека, «мягкого» экссудата реже - кровоизлияний вдоль сосудов;
- папиллита или неврита зрительного нерва;
- экссудативной отслойки сетчатки

К задним увеитам относятся острый пигментный эпителиит сетчатки, синдром множественных быстро исчезающих белых пятен, острая зональная скрытая наружная ретинопатия, ретинохориоидит «выстрел дробью», большинство случаев острой задней мультифокальной плакоидной пигментной эпителиопатии и серпигиозного хориоидита [34, 39, 41, 42]. Задний увеит может наблюдаться при болезни Бехчета, болезни Фогта-Коянаги-Харада, ВЗК, саркоидозе, ретиноваскулит - при системной красной волчанке, гигантоклеточном артериите, антиС-1q васкулите, узелковом полиартериите, синдроме Когана и др. [29, 34, 40, 43-46].

При пануевите (генерализованном увеите) – сочетаются симптомы, описанные при переднем, срединном и заднем увеите, однако интенсивность их проявления может варьировать. По типу генерализованного протекает увеит при болезни Фогта-Коянаги-Харада, болезни Бехчета, синдроме Блау, симпатический увеит, редко - увеит при синдроме

тубулоинтерстициального нефрита и увеита, гранулематозе с полиангиитом [29, 34; 40, 44-46].

### **Осложнения неинфекционных увеитов.**

Частота развития и структура осложнений увеитов зависят от локализации воспалительного процесса, этиологической формы, длительности и тяжести течения увеита, адекватности диагностики и лечения.

Возможными осложнениями увеитов являются:

- перфорация склеры (при склероуевите);
- язва (перфорация) роговицы (при кератоуевите);
- вторичные дистрофии роговицы;
- формирование передних синехий;
- формирование задних синехий вплоть до окклюзии зрачка;
- формирование прехрусталиковых мембран вплоть до секклюзии зрачка;
- рубеоз (неоваскуляризация) радужки, гифема;
- вторичная офтальмогипертензия и глаукома (с преангулярным, ангулярным, зрачковым или злокачественным блоком), неоваскулярная глаукома;
- осложненная катаракта;
- фиброз стекловидного тела;
- гемофтальм;
- окклюзия сосудов сетчатки
- неоваскуляризация сетчатки и /или ДЗН;
- отслойка сетчатки (регматогенная, тракционная, экссудативная)
- хориоидальная неоваскуляризация
- атрофия ДЗН (частичная, полная)
- макулярный отек;
- эпиретинальная мембрана,
- макулярный разрыв
- макулопатия ишемическая,
- ретиношизис;
- ретинальный/субретинальный фиброз;
- гипотония и субатрофия глаза.

## **2. Диагностика заболевания или состояния (группы заболеваний или состояний), медицинские показания и противопоказания к применению методов диагностики**

**Критерии установления диагноза** неинфекционный увеит включают:

- анализ жалоб и анамнеза заболевания;
- данные офтальмологического осмотра;
- результаты лабораторных диагностических исследований;
- результаты инструментальных диагностических исследований;
- иные диагностические исследования при проведении дифференциальной диагностики (не выявлена инфекционная природа увеита; не выявлены «маскарадные синдромы»).

### **2.1 Жалобы и анамнез**

- Рекомендуется сбор анамнеза и жалоб всем пациентам с неинфекционными увеитами для установления или уточнения диагноза [5,24].

**Уровень убедительности рекомендаций С (уровень достоверности доказательств – 5)**

**Комментарии:** 1. Жалобы со стороны органа зрения могут включать: покраснение, светобоязнь, боль, снижение и/или затуманивание зрения, плавающие помутнения, «вспышки» света, молнии, искажение предметов, восприятия цветов, выпадение поля зрения, изменения цвета радужки, размеров и формы зрачка. Дети с увеитами часто жалоб не предъявляют.

2. При опросе следует обращать внимание на боли в спине в сочетании со скованностью после пробуждения (более 30 мин), боли в суставах и/или их отек, утреннюю скованность в суставах, боли в мышцах, наличие высыпаний на коже (в том числе бляшек), поражение ногтей (по типу псориатического), наличие язвочек в полости рта и/или гениталий, онемение в кончиках пальцев и/или чувство «ползания мурашек по спине», головные боли и их характер, шум и/или звон в ушах, нарушения слуха, кашель (не обусловленный курением и простудными заболеваниями), поседение и выпадение волос, витилиго, ночную полиурию, протеинурию, субфебрилитет, наличие тромбоза, парастезий и атаксии, цистита, вагинита и уретрита, диареи, крови в кале, энтероколита и другой желудочно-кишечной симптоматики, гепатоспленомегалии, нарушения мозгового кровообращения, невынашивание беременности.

3. Наличие/отсутствие операций и травм органа зрения.

4. *Следует уточнить наличие общих заболеваний, установленных специалистами.*

## **2.2 Физикальное обследование**

*Физикальное обследование не применяется для диагностики неинфекционных увеитов.*

- **Рекомендуется** направлять к профильным специалистам (врач-ревматолог, врач-невролог, врач-дерматолог, врач-пульмонолог, врач-терапевт, врач-педиатр, врач-детский кардиолог, врач-кардиолог, врач-гематолог, врач-оториноларинголог, врач-уролог, врач-акушер-гинеколог, врач-гастроэнтеролог) пациентов с увеитами и подозрением на или установленными сопутствующими системными и синдромными заболеваниями с целью уточнения диагноза и/или активности системных и синдромных заболеваний, что важно для дальнейшей тактики лечения пациента [5,24].

**Уровень убедительности рекомендаций С (уровень достоверности доказательств – 5)**

**Комментарии:** *выбор профиля специалиста определяется в зависимости от предполагаемого или наличия у пациента системного или синдромного заболевания и риска системных осложнений.*

## **2.3 Лабораторные диагностические исследования**

*Назначение дополнительных методов лабораторной диагностики проводится с целью уточнения диагноза, выявления системных и синдромных заболеваний, ассоциированных с увеитом, что важно для дальнейшей тактики лечения пациента. Решение о выборе и назначении дополнительных лабораторных и инструментальных методов исследования принимается по результатам базового обследования врачом-офтальмологом и/или специалистами другого профиля (врач-ревматолог, врач-невролог, врач-дерматолог, врач-пульмонолог, врач-кардиолог, врач-гематолог, врач-оториноларинголог, врач-уролог, врач-акушер-гинеколог, врач-гастроэнтеролог).*

- **Рекомендуется** определение антигена HLA-B27 методом проточной цитофлуориметрии пациентам с острыми передними увеитами, определение HLA-антигенов HLA-A29 пациентам с подозрением на ретинохориоидит «выстрел
- дробью», HLADRB1\*0102 пациентам с подозрением на синдром тубулоинтерстициального нефрита и увеита, на мутации гена NOD2 (CARD15) пациентам с подозрением на синдром Блау, гена CIAS1 пациентам с подозрением на синдром CINCA/NOMID с целью установления(подтверждения)диагноза, детям с ЮИА - определение содержания антинуклеарных антител в комплексной оценке риска развития увеита[5,8].

**Уровень убедительности рекомендаций С (уровень достоверности доказательств – 5)**

**Комментарии:** *По согласованию с профильными специалистами может быть назначено дополнительное лабораторное и инструментальное обследование:*



1. *Определение содержания антител к циклическому цитрулиновому пептиду (анти-ССР) в крови, , определение содержания антител к ДНК нативной, определение содержания антинуклеарных антител к Sm-антигену (нуклеосомам), определение содержания антител к кардиолипину в крови, определение содержания антител к бета-2-гликопротеину в крови, определение содержания антител к антигенам ядра клетки и ДНК, определение содержания антител к цитоплазме нейтрофилов в крови, определение содержания антител к фосфолипидам в крови, исследование уровня ангиотензинпревращающего фермента в крови.*
2. *Анализ мочи на бета-2-микроглобулин, определение альбумина в моче.*
3. *Магнитно-резонансная томография (МРТ) костной ткани (одна область), рентгенография поясничного и крестцового отдела позвоночника, компьютерная томография (КТ) костей таза.*
4. *МРТ головного мозга.*
5. *Прицельная рентгенография грудной клетки, МРТ или спиральная КТ легких.*
6. *Ультразвуковое исследование органов брюшной полости (комплексное), МРТ органов брюшной полости.*
7. *Колоноскопия*
8. *Спинномозговая пункция и др.*

• **Рекомендуется** выполнить исследование уровня общего билирубина в крови, исследование скорости оседания эритроцитов (СОЭ), исследование уровня свободного и связанного билирубина в крови, исследование уровня натрия в крови, исследование уровня калия в крови, исследование уровня хлоридов в крови, исследование уровня глюкозы, аланинаминотрансферазы, аспартатаминотрансферазы, креатинина, мочевины, С-реактивного белка в крови, определение антигена (HbsAg) вируса гепатита В (Hepatitis B virus) в крови, определение антител к вирусу гепатита С (Hepatitis C virus) в крови, определение антител классов М, G (IgM, IgG) к вирусу иммунодефицита человека ВИЧ-1 (Human immunodeficiency virus HIV 1) в крови, определение антител классов М, G (IgM, IgG) к вирусу иммунодефицита человека ВИЧ-2 (Human immunodeficiency virus HIV 2) в крови, общий (клинический) анализ крови, анализ крови биохимический общетерапевтический, общий (клинический) анализ мочи всем пациентам с неинфекционными увеитами с целью исключения инфекционного генеза увеита, перед назначением системного лечения для выявления противопоказаний к ее инициации и риска нежелательных явлений терапии[5, 7, 8].

**Уровень убедительности рекомендаций С (уровень достоверности доказательств – 5)**

#### **2.4 Инструментальные диагностические исследования**

*На этапе постановки диагноза и повторных обследований:*

- **Рекомендуется** визометрия всем пациентам с неинфекционными увеитами с целью выявления снижения остроты зрения и возможности её коррекции [5,24].

**Уровень убедительности рекомендаций С (уровень достоверности доказательств – 5)**

- **Рекомендуется** рефрактометрия или определение рефракции с помощью набора пробных линз всем пациентам с неинфекционным увеитом при диагностике заболевания, динамическом наблюдении и контроле за лечением с целью определения максимально скорректированной остроты зрения для точной оценки тяжести зрительных расстройств [24].

**Уровень убедительности рекомендаций С (уровень достоверности доказательств – 5)**

- **Рекомендуется** наружный осмотр глаза всем пациентам с неинфекционными увеитами с целью выявления изменений век и экстраокулярных мышц, сопутствующих увеиту [24].

**Уровень убедительности рекомендаций С (уровень достоверности доказательств – 5)**

- **Рекомендуется** биомикроскопия переднего отдела глаза и стекловидного тела всем пациентам с неинфекционными увеитами с целью выявления признаков воспаления и/или наличия осложнений увеита в переднем отделе глаза и в стекловидном теле [5,24].

**Уровень убедительности рекомендаций С (уровень достоверности доказательств – 5)**

- **Рекомендуется** биомикроскопия глазного дна (офтальмоскопия) в условиях медикаментозного мидриаза всем пациентам с неинфекционными увеитами с целью выявления признаков воспаления сетчатки, сосудистой оболочки и зрительного нерва и/или наличия осложнений увеита в заднем отделе глаза [5,24].

**Комментарии:** важно помнить, что до фармакологического расширения зрачка нужно оценить глубину передней камеры.

**Уровень убедительности рекомендаций С (уровень достоверности доказательств – 5)**

- **Рекомендуется** офтальмотонометрия всем пациентам с неинфекционными увеитами с целью диагностики отклонений ВГД от нормы (гипотония, офтальмогипертензия) [5,24, 47, 48].

**Уровень убедительности рекомендаций С (уровень достоверности доказательств – 5)**

- **Рекомендуется** гониоскопия пациентам с неинфекционным увеитом при наличии выявленных при биомикроскопии рубцова радужки или нарушения офтальмотонуса с целью осмотра иридо-роговичного угла и выработки оптимальной тактики лечения [47, 48].

**Уровень убедительности рекомендаций С (уровень достоверности доказательств – 5)**

- **Рекомендуется** биомикрофотография глазного дна с использованием фундус-камеры пациентам с неинфекционными увеитами и изменениями заднего отрезка глаза для объективизации и мониторинга изменений на глазном дне [5].

**Уровень убедительности рекомендаций С (уровень достоверности доказательств – 5)**

- **Рекомендуется** оптическое исследование сетчатки с помощью компьютерного анализатора (оптическое исследование сетчатки с помощью компьютерного анализатора (ОКТ) пациентам с неинфекционными увеитами с целью качественной и количественной оценки и мониторинга ретинальных, хориоидальных, хориоретинальных очагов и осложнений увеита (макулярный отек, папиллит, отслойка сетчатки, ретиношизис, эпиретинальная мембрана, макулярный разрыв, хориоидальная неоваскуляризация, ретинальный / субретинальный фиброз)[46,49].

**Уровень убедительности рекомендаций С (уровень достоверности доказательств – 5)**

- **Рекомендуется** флюоресцентная ангиография глаза (ФАГ) пациентам с неинфекционными увеитами для выявления и мониторинга васкулита, отека, зон ишемии и неоваскуляризации сетчатки и/или зрительного нерва, в комплексной диагностике хориоидальной неоваскуляризации [24,50-51].

**Уровень убедительности рекомендаций С (уровень достоверности доказательств – 5)**

- **Рекомендуется** ангиография глазного дна с индоцианином зеленым (ИАГ) пациентам с хориоидитами и хориокапилляритами для выявления и мониторинга воспалительных изменений и ишемических очагов в сосудистой оболочке [50,51,52].

**Уровень убедительности рекомендаций С (уровень достоверности доказательств – 5)**

- **Рекомендуется** ультразвуковое исследование глазного яблока (В-сканирование) пациентам с неинфекционными увеитами для оценки внутриглазных изменений при недостаточной прозрачности оптических сред, а также для выявления изменений в орбите и ультразвуковое сканирование переднего отдела глаза для оценки состояния цилиарного тела [5, 24,46].

**Уровень убедительности рекомендаций С (уровень достоверности доказательств – 5)**

- **Рекомендуется** исследование глазного дна на аутофлюоресценцию пациентам с неинфекционными увеитами с поражением сетчатки и сосудистой оболочки для выявления и мониторинга обусловленных воспалением изменений пигментного эпителия сетчатки [41,53,54].

**Уровень убедительности рекомендаций С (уровень достоверности доказательств – 5)**

- **Рекомендуется** электроретинография, регистрация зрительных вызванных потенциалов коры головного мозга пациентам с неинфекционными увеитами с целью оценки и мониторинга функции сетчатки и зрительных проводящих путей [5,55, 56].

**Уровень убедительности рекомендаций С (уровень достоверности доказательств – 5)**

- **Рекомендуется** компьютерная статическая периметрия всем пациентам с неинфекционными увеитами с целью оценки функции сетчатки и зрительных проводящих путей [56].

Уровень убедительности рекомендаций С (**уровень достоверности доказательств – 5**)

**Комментарии:** *проведение периметрии возможно детям с 7 лет.*

## 2.5. Иные диагностические исследования

- **Рекомендуется** проводить дифференциальную диагностику всем пациентам с неинфекционными увеитами для исключения инфекционной природы увеита (герпетической, токсоплазмозной, токсокарозной, туберкулезной, сифилитической, бартонеллезной, боррелиозной и др.), «маскарадных синдромов» злокачественных (у детей, в первую очередь, ретинобластома, лейкоз, медуллоэпителиома, у взрослых – витреоретинальная лимфома, внутриглазные метастазы) и доброкачественных – болезнь Коатса, коатсоподобная ретинопатия при другой глазной и внеглазной патологии, семейная экссудативная витреоретинопатия, наследственные и приобретенные дегенерации сетчатки, ангиоматоз сетчатки, у детей – ювенильная ксантогранулема и др., а также между клиническими формами неинфекционных увеитов с целью установления диагноза и определения тактики лечения [5].

Уровень убедительности рекомендаций С (**уровень достоверности доказательств – 5**)

**Комментарии:** *при проведении дифференциального диагноза следует внимательно оценивать клинические признаки внутриглазного процесса, его преимущественную локализацию, гранулематозный или негранулематозный тип, одностороннее или двустороннее поражение, характер течения, сопутствующие системные проявления. Для ряда системных заболеваний, протекающих с увеитом (болезнь Бехчета, саркоидоз, болезнь Фогта-Коянаги-Харада) разработаны диагностические критерии, которые, однако, не являются общепризнанными [57-59].*

- **Рекомендуется** пациентам с неинфекционными увеитами перед назначением системной терапии кортикостероидами с целью мониторинга их безопасности измерение артериального давления на периферических артериях и измерение массы тела, анализ крови биохимический общетерапевтический - электролиты и глюкоза (исследование уровня натрия в крови, исследование уровня калия в крови, исследование уровня кальция в крови, исследование уровня глюкозы в крови) еженедельно в первые 2 недели лечения, затем - 1 раз в месяц, эзофагогастродуоденоскопия 1 раз в 6 - 12 месяцев, ультразвуковая денситометрия, рентгеноденситометрия, анализ крови по оценке нарушений липидного обмена биохимический – ежегодно [5, 67].

Уровень убедительности рекомендаций С (**уровень достоверности доказательств – 5**)

### **3. Лечение, включая медикаментозную и немедикаментозную терапии, диетотерапию, обезболивание, медицинские показания и противопоказания к применению методов лечения**

#### **3.1 Консервативное лечение**

Цель лечения – купирование активного воспаления на основе локального и системного применения лекарственных препаратов и достижение длительной, желательно нефармакологической ремиссии, сохранение зрительных функций.

Тактика лечения определяется локализацией и выраженностью воспалительного процесса в глазу, одно- или двусторонним процессом, наличием и риском развития осложнений увеита и снижения зрительных функций, наличием ассоциированной системной и синдромной патологии и сопутствующих заболеваний.

Лечение неинфекционного увеита осуществляется врачом-офтальмологом, при наличии ассоциированного системного или синдромного заболевания – в тесном контакте с профильными специалистами (врачом-ревматологом, врачом-дерматологом, врачом-неврологом, врачом-пульмонологом и др.).

Врач-офтальмолог проводит местную терапию, определяет показания к назначению и коррекции системного лечения, назначает при наличии соответствующего опыта системную иммуносупрессивную терапию (у пациентов с системными или синдромными заболеваниями - в контакте со специалистами соответствующего профиля), осуществляет контроль за развитием возможных локальных и системных осложнений терапии, проводит медикаментозное и хирургическое лечение постувеальных осложнений в случаях отсутствия системного заболевания.

Специалисты общего профиля, в соответствии с установленными этиологическими причинами, проводят терапию в соответствии с Федеральными клиническими рекомендациями по лечению основного заболевания, осуществляют мониторинг соматического состояния пациентов и нежелательных явлений системной терапии.

В связи с относительной редкостью и вариабельностью клинического течения неинфекционных увеитов лекарственные препараты редко разрабатываются специально для лечения воспалительных заболеваний глаз. Большинство применяемых системно препаратов первоначально созданы для трансплантационной медицины, лечения ревматических заболеваний, псориаза и др., а в офтальмологии используются без зарегистрированных показаний (off-label). Назначение лекарственных средств (системно и местно), не зарегистрированных по показаниям "лечение неинфекционного увеита" проводится по решению врачебной комиссии медицинской организации при соблюдении мультидисциплинарного подхода к лечению.

Пациенты (родители пациентов) должны быть проинформированы о достоинствах и возможных побочных эффектах терапии.

- **Рекомендуется** назначение глюкокортикостероидов для местного применения (S01BA Кортикостероиды) пациентам с активным неинфекционным увеитом с противовоспалительной целью [1, 2, 5, 6, 7, 9, 24, 64–82]

#### **Уровень убедительности рекомендаций С (уровень достоверности доказательств – 4)**

**Комментарии:** Инстилляций (дексаметазон 0,1%) назначаются при воспалительном процессе в переднем отрезке глаза. Кратность инстилляций варьирует в зависимости от выраженности воспаления: инстилляций 3–5 раз в день, до 2 раз в сутки.

- **Рекомендуется** назначение субконъюнктивальных инъекций кортикостероидов пациентам с активным неинфекционным увеитом при тяжелом воспалении в переднем отрезке глаза с противовоспалительной целью [1, 2, 5, 6, 7, 9, 24, 64–82].

#### **Уровень убедительности рекомендаций С (уровень достоверности доказательств – 5)**

**Комментарии:** Симптомами тяжелого воспаления являются клетки во ВПК  $\geq 2+$ , фибринозный экссудат, гипопион, синехиообразование, показаны субконъюнктивальные инъекции кортикостероидов (дексаметазон\*\*). Инстилляций не обеспечивают терапевтической концентрации кортикостероидов в стекловидном теле в и заднем отрезке глаза, поэтому при активных срединных, задних и панувеитах, наличии макулярного отека или папиллита в качестве дополнительной местной терапии кортикостероиды (дексаметазон\*\*, #бетаметазон, #триамцинолон) вводят в виде парабульбарных или субтеноновых инъекций [5, 65, 67, 68, 69].

#Бетаметазона дипропионат\* в сочетании с натрия фосфатом 1,0 мл или триамцинолона гидрохлорид 1,0 мл вводится взрослым в субтеноновое пространство № 1-2 через 14 дней до полного купирования воспаления [5].

#Триамцинолона гидрохлорид вводится в дозе 40 мг (1 мл) в субтеноновое пространство однократно, возможно повторное введение через 14 дней, применение триамцинолона противопоказано в возрасте до 18 лет. Курение отмечено как фактор, снижающий эффективность субтенонового применения триамцинолона. [69]

Кратность субконъюнктивальных инъекций определяется выраженностью воспаления и варьирует от ежедневных до 1-2 раз в неделю.

Кортикостероиды пролонгированного действия целесообразно вводить в виде пара- и ретробульбарных инъекций с интервалом 10-14 дней в количестве 3-5 инъекций.

При недостаточной эффективности периокулярных инъекций при срединных, задних и панувеитах особенно в случаях одностороннего или асимметричного поражения как альтернатива или при наличии противопоказаний к системной терапии, а также в

дополнение к проводимой системной терапии показано интравитреальное введение лекарственного препарата - имплантата #дексаметазона\*\*. Действие препарата достигает максимума к 1,5 - 2 месяцам после имплантации и остается значимым до 6 месяцев. При наличии показаний возможно повторное введение имплантата [1, 72-82].

2. Лечение проводят до полного купирования симптомов активного воспаления в переднем и заднем отрезке глаза. После достижения неактивного увеита периокулярные инъекции глюкокортикостероидов отменяют, а кратность инстилляций снижают постепенно (1 капля в 1-2 недели) под контролем биомикроскопии глаза, а также, по показаниям, ОКТ центральной зоны сетчатки и контрастных методов исследования (ФАГ, ИАГ). Желательна полная отмена глюкокортикостероидов, применяемых местно. При невозможности отмены снижение частоты местного применения глюкокортикостероидов следует осуществлять до достижения медикаментозной ремиссии [5, 65, 66].

3. Ведущими нежелательными эффектами местной глюкокортикостероидной терапии являются повышение ВГД и развитие / прогрессирование катаракты. [47, 48, 64, 67].

4. В процессе лечения глюкокортикостероидами необходим тщательный мониторинг возможных нежелательных явлений, к которым относятся: повышение ВГД, развитие или прогрессирование катаракты, редко - реактивация офтальмогерпеса, аллергические реакции (преимущественно на консерванты, содержащиеся в препаратах), при проведении периокулярных инъекций – перфорация глазного яблока, фиброз орбитальной клетчатки, повреждение зрительного нерва и экстраокулярных мышц, птоз верхнего века, косоглазие, при интравитреальном введении – повреждение хрусталика, гемофтальм, отслойка сетчатки, эндофтальмит. Кроме того, при длительном и интенсивном местном применении глюкокортикостероидов возможно развитие характерных для этой группы препаратов системных нежелательных явлений [24,62,64]. При повышении ВГД, индуцированном глюкокортикостероидами, их не следует сразу отменять, но необходимо снизить до минимальной эффективной дозы и добавить гипотензивную терапию. Развитие осложнений терапии увеита глюкокортикостероидами (повышение ВГД, катаракта) является одним из показаний к раннему назначению системной иммуносупрессивной терапии.

5. Противовоспалительная терапия не назначается при легком срединном увеите у взрослых, остром пигментном эпителиите сетчатки, первом эпизоде синдрома множественных быстро исчезающих белых пятен в связи благоприятным течением и при иридоциклите Фукса в виду неэффективности глюкокортикостероидов [8,41].

● **Рекомендуется** назначение в виде глазных капель нестероидных противовоспалительных препаратов (НПВП) (#диклофенак\*\* 0,1%, #индометацин 0,1%,

#непафенак 0,1%, #бромфенак 0,09%) пациентам с неинфекционными увеитами в дополнение к глюкокортикостероидам для усиления противовоспалительного эффекта и купирования болевого синдрома [83- 85].

#### **Уровень убедительности рекомендаций С (уровень достоверности доказательств – 5)**

**Комментарии:** местная терапия НПВП не рекомендуется изолированно для лечения неинфекционного увеита в связи с их слабой противовоспалительной активностью.

Сведения о способе применения лекарственного препарата #диклофенак\*\* 0,1%, дозе и длительности его приема: по 1-2 капли 4 раза/сут. Курс лечения может продолжаться от 1 до 2 недель [5, 85].

Сведения о способе применения лекарственного препарата #индометацин 0,1%, дозе и длительности его приема: по 1-2 капли 4 раза в сутки в зависимости от тяжести состояния. Курс лечения может продолжаться от 1 до 2 недель.

Сведения о способе применения лекарственного препарата #непафенак 0,1%, дозе и длительности его приема: инстилляцией 0,1% раствора по 1 капле 3 раза в день в течение 1 месяца [5, 85].

Сведения о способе применения лекарственного препарата #бромфенак 0,09%, дозе и длительности его приема: инстилляцией по 1 капле 2 раза в день от 1 до 2 недель.

- **Рекомендуется** назначение лекарственных препаратов, обладающих мидриатическим действием (тропикамид\*\*, #фенилэфрин\*\*, атропин\*\* (атропин противопоказан до 7 лет), при недостаточной эффективности инстилляций - субконъюнктивальных инъекциях (#фенилэфрин\*\* - в возрасте старше 18 лет, атропин\*\* - в возрасте старше 7 лет) пациентам с неинфекционными увеитами при риске или тенденции к формированию задних синехий для предотвращения их образования, развития зрачкового блока и повышения ВГД [5, 86-89].

#### **Уровень убедительности рекомендаций С (уровень достоверности доказательств – 5)**

**Комментарии:** Сведения о способе применения лекарственного препарата атропин\*\*, дозе и длительности его приема: инстилляцией 1% раствора пациентам старше 7 лет проводят по 1-2 капли 2 раза с интервалом 8-12 часов от 2 до 10 дней.

Сведения о способе применения лекарственного препарата #фенилэфрин\*\*, дозе и длительности его приема: #фенилэфрин\*\* применяется при иридоциклите для предотвращения развития и разрыва уже образовавшихся задних синехий и для снижения экссудации в переднюю камеру глаза в виде инстилляций по 1 капле 2-3 раза в сутки.

При недостаточной эффективности инстилляций глазных капель производят субконъюнктивальное введение смеси 0,2 мл 0,1% раствора адреналина и 0,1% раствора атропина, по возможности перилимбально в проекции зон наличия задних синехий.



- **Рекомендуется** назначение местной и системной гипотензивной терапии пациентам с неинфекционными увеитами при повышении ВГД (глазной гипертензии), обусловленном пре- и/ или трабекулярной ретенцией оттоку внутриглазной жидкости с целью нормализации внутриглазного давления [47-48, 90-92].

#### **Уровень убедительности рекомендаций С (уровень достоверности доказательств – 5)**

**Комментарии:** местная терапия назначается в виде монотерапии, или, при недостаточной эффективности, – в виде комбинаций препаратов. Препаратами выбора являются ингибиторы карбоангидразы (бринзоламид 1%, дорзоламид\*\*2%), бета-адреноблокаторы (тимолол\*\*0,25%, 0,5%, #бетаксолол 0,5%), симпатомиметики для лечения глаукомы (бримонидин 0,15% ,0,2%); при отсутствии активности увеита возможно назначение аналогов простагландинов (латанопрост 0,005%, травопрост 0,004%, тафлупрост 0,0015%\*\*). Травопрост, тафлупрост и бетаксолол не применяются в возрасте до 18 лет.

Парасимпатомиметики (пилокарпин\*\*) не рекомендуются пациентам с активным увеитом в связи с риском усиления экссудации в переднюю камеру и образования задних синехий. Системная гипотензивная терапия ингибиторами карбоангидразы (#ацетазоламид) проводится при отсутствии нормализации ВГД на фоне максимального переносимого местного лечения, продолжительность не более 1-2 месяцев.

Сведения о способе применения лекарственного препарата #бетаксолол 0,5%, дозе и длительности его приема: у пациентов старше 18 лет в дозе 250 мг в сутки 1-4 раза в день, продолжительность не более 1-2 месяцев.

- Рекомендуется назначение слезозаместительной терапии пациентам с неинфекционными увеитами и клиническими проявлениями синдрома сухого глаза с целью купирования его симптомов [93-95].

#### **Уровень убедительности рекомендаций С (уровень достоверности доказательств–5)**

- **Не рекомендуется** назначение инстилляций антибиотиков пациентам с неинфекционными увеитами с целью лечения увеита [2, 5, 73].

#### **Уровень убедительности рекомендаций С (уровень достоверности доказательств – 5)**

- **Не рекомендуется** назначение инстилляций циклоспорина 0,5% пациентам с неинфекционными увеитами с целью лечения увеита [5, 96].

#### **Уровень убедительности рекомендаций С (уровень достоверности доказательств – 5).**

- **Рекомендуется** системная иммуносупрессивная терапия пациентам с рефрактерными неинфекционными увеитами с целью лечения [1, 2, 5, 6, 7, 9, 24, 64-80, 97-99].

#### **Уровень убедительности рекомендаций С (уровень достоверности доказательств–4)**

**Комментарии:** 1. Системная иммуносупрессивная терапия назначается: при

неэффективности местного лечения в течение 3–4 месяцев для достижения неактивного увеита; в более ранние сроки - при тяжелом течении увеита, возникновении новых осложнений, обусловленных воспалительным процессом, а также нежелательных явлений местного применения глюкокортикостероидов для местного применения (S01BA Кортикостероиды) сразу после выявления ретиноваскулита у пациентов с болезнью Бехчета [1, 44, 64]. Раннее назначение системной иммуносупрессивной терапии способствует более частому достижению стойкой ремиссии и уменьшению частоты осложнений увеита [100].

2. Системная глюкокортикостероидная терапия играет ключевую роль в острой фазе воспаления, ввиду быстрого и выраженного противовоспалительного действия; применение кортикостероидов системно в качестве поддерживающей терапии ограничено ввиду побочных эффектов.

Стандартная доза составляет 0,5-1мг/кг (в пересчете на преднизолон\*\*) в сутки, которую применяют до достижения положительного эффекта (нежелательно более 4-8 недель) и затем постепенно отменяют или, при невозможности полной отмены, снижают до минимальной эффективной поддерживающей дозы, которая не должна превышать 7,5 мг в сутки в пересчете на преднизолон\*\* у взрослых и 0,1 мг/кг у детей [1,5, 67, 94].

При тяжелом воспалительном процессе, экссудативной отслойке сетчатки, вовлечении зрительного нерва возможно проведение пульс-терапии (#метилпреднизолон\*\* внутривенное введение лекарственного препарата капельно 250-1000 мг ежедневно или через день, суммарно не более 3 грамм, у детей - 20–30мг/кг) до стабилизации процесса с последующим переходом на пероральный прием [67, 99, 101].

Длительность назначения и схема отмены системной глюкокортикостероидной терапии определяются индивидуально для каждого пациента. Однако их быстрое снижение связано с риском рецидива увеита, применение более 3 месяцев в дозе более 7,5 мг в сутки преднизолон\*\*у взрослых и 0,1 мг/кг у детей - с риском побочных эффектов. Примерная схема снижения дозы глюкокортикоидов представлена в табл. 6.

**Таблица 6.** Схема снижения дозы системной терапии кортикостероидами

Доза по преднизолону**	Схема снижения
Максимальная начальная доза	1 мг/кг/сутки
Более 40 мг/сутки	5-10 мг/сутки каждые 2 недели
20 –40 мг/сутки	5 мг/сутки каждые 2 недели
10 –20 мг/сутки	2,5 мг/сутки каждые 2 недели

Менее 10 мг/сутки	1,25-2,5 мг/сутки каждые 2–4 недели
-------------------	-------------------------------------

При появлении признаков активности процесса на фоне снижения и дозы препарата возможно возвращение к более высокой дозировке или дополнительное применение кортикостероидами локально (в виде инстилляций и инъекций) [5, 67, 94, 102-104].

У пациентов, получающих системную терапию кортикостероидами, необходим тщательный мониторинг потенциальных побочных эффектов.

Со стороны глаза возможно развитие катаракты и глаукомы.

Системные осложнения включают: эндокринные (ожирение, гирсутизм, синдром Кушинга, диабет, нарушения менструального цикла), метаболические (гипокалиемия, задержка жидкости, гиперосмолярная кома), костно-мышечные (системный остеопороз, миопатии), желудочно-кишечные (тошнота, язва желудка и кишечника, панкреатит), сердечно-сосудистые (артериальная гипертензия, дистрофия миокарда), неврологические (головная боль, судороги, гипервозбудимость, бессонница, депрессия) и ряд других. Контроль их возникновения и коррекция проводится при участии специалистов соответствующего профиля. У детей риск нежелательных явлений системного применения кортикостероидов больше, чем у взрослых, в связи с чем следует максимально ограничить их назначение [102-104].

В период лечения кортикостероидами пациентам рекомендуется ограничить употребление алкоголя, женщинам детородного возраста - избегать беременности [105,106].

Показания к назначению других препаратов, обладающих иммуносупрессивным действием:

- Отсутствие ремиссии увеита при дозировке преднизолона\*\*7,5мг (0,1мг/кг)
- Активация увеита при снижении дозы кортикостероидов;
- Непереносимые побочные эффекты при терапии глюкокортикостероидами [1-6, 10, 24, 101].

2. **#Циклоспорин\*\*** - специфически и обратимо ингибирует G0 и G1 фазы клеточного цикла иммунокомпетентных лимфоцитов, особенно Т-хелперов, подавляет образование и выход из клеток интерлейкина 2 (ИЛ-2) и его связывание со специфическими рецепторами.

При увеитах #циклоспорин назначают внутрь в дозе 3 -5 мг/кг в сутки, в 2 приема, у детей также 3 – 5 мг/кг в сутки в 2 приема. Эффективность монотерапии #циклоспорином\*\* варьирует от 24 до 57%. В случаях недостаточного эффекта монотерапии #циклоспорином\*\* в течение 3 месяцев возможна комбинация с антиметаболитами [2, 5, 107-112].

Наиболее частыми нежелательными эффектами циклоспорина\*\* являются: артериальная гипертензия, гипертрихоз, гингивит, нарушение функции почек, повышение уровня креатинина в сыворотке крови, нарушение функции печени, анемия, гиперурикемия, слабость, головная боль, парестезии / гиперестезии.

3. **#Метотрексат\*\*** – аналог фолиевой кислоты, нарушает её синтез и, как следствие, метаболизм ДНК и РНК. Препарат назначают внутрь или парентерально в дозе 7,5-12,5 мг/неделю, при хорошей переносимости дозу постепенно увеличивают до 20 мг/неделю. Детям #метотрексат назначают в дозе 10–15мг/м<sup>2</sup> площади тела 1 раз в неделю. Расчет площади тела:  $S = (4t+7) / (t+90)$ , где  $t$  – масса тела ребенка. В связи с нарушением #метотрексатом\*\* метаболизма фолиевой кислоты, назначают #фолиевую кислоту\*\* в дозировке, составляющей около 1/3 от дозировки #метотрексата\*\*: 1 мг в день кроме дня приема #метотрексата\*\*. [113-126]. Эффективность #метотрексата\*\* у пациентов с неинфекционными увеитами составляет 50–86 %. В качестве альтернативных #метотрексату\*\* препаратов возможно применение #азатиоприна, #микофенолата мофетила [127-135].

**#Азатиоприн\*\*** – структурный аналог (антиметаболит) аденина, гипоксантина и гуанина, входящих в состав нуклеиновых кислот – нарушает их биосинтез. Препарат применяют внутрь в дозе 2,4-2,5 мг/кг в сутки, эффективность 61,5-81%. [99, 127-130].

Действие **#микофенолата мофетила\*\*** основано на ингибировании инозинмонофосфатдегидрогеназы и торможении синтеза de novo гуанозин нуклеотида. Препарат применяют внутрь в дозе у взрослых 500 – 1000 мг два раза в сутки, у детей - 600 мг/м<sup>2</sup> 2 раза в сутки. Контроль воспалительного процесса достигается в 24 –73% случаев [131-139].

Эффект применения антиметаболитов наступает относительно медленно (в течение 1 – 2 месяцев), а для оценки их эффективности требуется 3–4месяца.

Наиболее частыми побочными эффектами антиметаболитов являются: гепатотоксичность, гематологические нарушения (лейкопения, тромбоцитопения), повышение частоты инфекционных заболеваний, желудочно-кишечные расстройства, слабость, головная боль, миалгии. Однако при адекватном применении и мониторингечастотаразвитиянежелательныхявленийантиметаболитовотносительно невелика.

4. Моноклональные антитела и иммунодепрессанты, содержащие моноклональные антитела, назначаются при неинфекционном промежуточном, заднем и панuveите тяжелого, среднетяжелого течения у взрослых пациентов, при переднем увеите у детей в

случаях недостаточной эффективности традиционной иммуносупрессивной терапии [59-60, 63-66, 101]. Они являются первой линией иммуносупрессивной терапии при увеитах, ассоциированных с болезнью Бехчета. **#Адалимумаб\*\*** - является ингибитором фактора некроза опухоли альфа (ФНО-альфа). Препарат содержит моноклональные антитела к ФНО- $\alpha$ , идентичные IgG1 человека. Применяется в виде подкожного введения лекарственных препаратов, у взрослых начиная с дозы 80 мг, в последующем - 40 мг каждые 2 недели, у детей – в дозе 24 мг/м<sup>2</sup>, но не более 40 мг каждые 2 недели. Эффективность лечения увеита составляет 60 – 82%. При недостаточной эффективности для лечения увеита стандартной дозы препарата возможно его еженедельное введение или увеличение дозы в 2 раза [140-156].

**#Инфликсимаб\*\*** представляет собой химерные (мыши/человека) антитела к ФНО-альфа. Стандартная схема введения: внутривенное введение лекарственного препарата 3 – 10 мг/кг 0, 2-я, 6-я недели, затем – каждые 8 недель. Эффективность лечения увеита составляет 43 – 95%. У детей 5 мг/кг, затем через 2 недели и через 6 недель после первого приема, и затем каждые 8 недель в качестве поддерживающей терапии. Недостатком инфликсимаба\*\* являются частые инфузионные реакции, а также более частое, чем при других ГИБП развитие вторичной резистентности, что обусловлено химерной структурой препарата. [157-167].

Альтернативными препаратами 2-го выбора являются **#голимумаб\*\*** и **#цертOLIзумаба пэгол\*\***. **#Голимумаб\*\*** — препарат антител к ФНО-альфа, идентичных IgG1 человека. Стандартный режим дозирования: подкожное введение лекарственного препарата 50мг 1 раз в 4 недели у пациентов с весом  $\geq 40$ кг, 30мг/м<sup>2</sup> – с весом < 40кг. Эффективность лечения неинфекционных увеитов достигает 71% [168-172].

**#ЦертOLIзумаба пэгол\*\***-Fab'фрагмент гуманизированных моноклональных антител к ФНО-альфа, конъюгированных с фрагментом ПЭГ в месте присоединения Fc фрагмента. Препарат применяется только у взрослых. Первая доза для взрослых – 400 мг, затем 200 мг каждые 2 недели подкожное введение лекарственного препарата [172, 173]. Препарат противопоказан пациентам младше 18 лет.

При отсутствии эффекта или вторичной резистентности к ингибиторам ФНО-альфа возможно назначение ГИБП другого механизма действия.

**#Тоцилизумаб\*\***—препарат рекомбинантных гуманизированных моноклональных антител к человеческому рецептору интерлейкина-6 (ИЛ-6) из подкласса иммуноглобулинов IgG1. Назначается внутривенное введение лекарственного препарата 8 мг/кг каждые 4 недели или подкожное введение лекарственного препарата 162 мг 1 раз в неделю.

Эффективен у 59 -79% пациентов с неинфекционными увеитами [174-182].

**#Ритуксимаб\*\***- препарат химерных моноклональных антител, связывающиеся с трансмембранным антигеном CD20 на В-лимфоцитах (внутривенное введение лекарственного препарата 375 мг/м<sup>2</sup>, максимально 1 грамм, 0,2 неделя, затем каждые 6 месяцев [183-185].

**#Абатацепт\*\***- селективный иммунодепрессант, блокирующий ко-стимулирующий сигнал активации Т-лимфоцитов, экспрессирующих CD28, назначается внутривенное введение лекарственного препарата 10 мг/кг каждые 4 недели. Эффективность 34 -86% [186-187].

Возможные побочные эффекты ГИБП включают: инъекционные и аллергические реакции; инфекции, в том числе активация латентного туберкулеза (особенно на фоне применения ингибиторов ФНО-альфа); гематологическую патологию (анемия, панцитопения); продукцию аутоантител и развитие аутоиммунных реакций; риск развития демиелинизирующих заболеваний; ухудшение симптомов сердечной недостаточности; потенциальный онкогенный эффект. Перед назначением препарата необходимо выполнить общий (клинический) анализ крови развернутый, и анализ крови биохимический общетерапевтический, исследование уровня глюкозы в крови, исследование уровня натрия в крови, исследование уровня калия в крови, исследование уровня хлоридов в крови, исследование уровня мочевины в крови, исследование уровня креатинина в крови, определение активности аспаратаминоминотрансферазы в крови, определение активности аланинаминотрансферазы в крови, исследование уровня С-реактивного белка в сыворотке крови, определение антигена (HbsAg) вируса гепатита В (Hepatitis B virus) в крови. Определение антител к вирусу гепатита С (Hepatitis C virus) в крови. Исследование уровня антител классов М, G (IgM, IgG) к вирусу иммунодефицита человека ВИЧ-1/2 и антигена р24 (Human immunodeficiency virus HIV 1/2 + Agp24) в крови, туберкулезную инфекцию. Проведение терапии ГИБП противопоказано при наличии злокачественных новообразований, декомпенсированной сердечной недостаточности, данное лечение следует избегать при наличии и рисках развития демиелинизирующих заболеваниях нервной системы.

- **Рекомендуется** при длительном назначении системной терапии кортикостероидами в профилактических целях назначение ингибиторов протонного насоса, препаратов калия, кальция и витамина D и его аналогов [5, 105-106].
- **Рекомендуется** при уменьшении или отмене системной терапии проводить прием (осмотр, консультацию) врача-офтальмолога в пределах 2 месяцев после изменения лечения с целью профилактики рецидивов [5, 64, 68].

**Уровень убедительности рекомендаций С (уровень достоверности доказательств – 5)**

- Рекомендуется назначение системной терапии НПВП с целью купирования воспаления и болевого синдрома длительностью до 3 - 6 месяцев в качестве дополнительной терапии при легком течении (клетки во влаге передней камеры  $\leq 1+$ ) неинфекционного увеита [5, 70, 188-191].

#### **Уровень убедительности рекомендаций С (уровень достоверности доказательств – 5)**

**Комментарии:** #диклофенак\*\* 2 – 3 мг/кг/сутки, #ибупрофен\*\* 20 – 40 мг/кг/сутки, #напроксен 10 мг/кг/сутки, #нимесулид 3 – 5 мг/кг/сутки или #мелоксикам 7,5 – 15 мг/сутки [5].

*У пациентов, получающих НПВП необходим мониторинг возможных нежелательных явлений: поражение желудочно-кишечного тракта, нефротоксичность, аллергические реакции, гепатотоксичность, гематотоксичность и другие.*

### **3.2 Хирургическое лечение**

- Рекомендуется интравитреальное введение лекарственного препарата пролонгированного стероидного препарата (дексаметазон\*\* в виде имплантата для интравитреального введения) при наличии активного воспаления сосудистой оболочки заднего отдела глаза, представляющее собой неинфекционный увеит, у взрослых с целью купирования воспаления [5, 72-80].

#### **Уровень убедительности рекомендаций А (уровень достоверности доказательств – 2)**

**Комментарии:** 1. эффективность интравитреального имплантата дексаметазона\*\* для лечения срединного и заднего увеита достигает максимума к 2 месяцам после имплантации и остается значимым до 3 месяцев [77, 80].

2. Не рекомендуется, согласно инструкции, применение имплантата дексаметазона\*\* у пациентов с инфекционным увеитом, при афакии, наличии переднекамерной ИОЛ, интраокулярные линзы ирис-клипс, фиксированной заднекамерной ИОЛ при наличии дефекта задней капсулы, развитой стадии глаукомы, гиперчувствительности к компонентам препарата, у лиц в возрасте до 18 лет. Повторное введение имплантата возможно не ранее 6 месяцев с даты первой инъекции.

3. Возможные осложнения интравитреального введения имплантата дексаметазона\*\*: конъюнктивальное кровоизлияние, повышение внутриглазного давления, катаракта, миграция имплантата в переднюю камеру глаза, реактивация офтальмогерпеса, кровоизлияние в стекловидное тело, отслойка сетчатки, эндофтальмит.

- **Рекомендуется** A16.26.049 кератопластика или эксимерлазерная фототерапевтическая кератэктомия в условиях операционной пациентам с неинфекционными увеитами и поствоспалительными или дистрофическими помутнениями роговицы, приводящими к снижению остроты зрения и / или ухудшению визуализации глубжележащих структур с целью повышения остроты зрения и улучшения визуализации глубжележащих структур [192-195].

**Уровень убедительности рекомендаций С (уровень достоверности доказательств – 4)**

**Комментарии:** для удаления протяженной плотной лентовидной дистрофии роговицы возможно проведение скарификации и туширования роговичных очагов воспаления или фототерапевтической кератэктомии [65, 192].

- **Рекомендуется** проведение лазерной коагуляции сетчатки (панретинальной, секторальной) пациентам с неинфекционными увеитами и ишемией и неоваскуляризацией сетчатки с целью профилактики развития или прогрессирования неоваскуляризации, кровоизлияний в стекловидное тело, фиброза стекловидного тела, отслойки сетчатки [5].

**Уровень убедительности рекомендаций С (уровень достоверности доказательств – 5).**

- **Рекомендуется** удаление прехрусталиковой мембраны пациентам с неинфекционными увеитами при прозрачном хрусталике и ее значительной плотности, приводящей к снижению остроты зрения и/или ухудшению визуализации глубжележащих структур с целью повышения остроты зрения, восстановления нормальных анатомических соотношений, улучшения визуализации глубжележащих структур [24, 192].

**Уровень убедительности рекомендаций С (уровень достоверности доказательств – 5)**

- **Рекомендуется** экстракапсулярная экстракция катаракты с имплантацией линзы интраокулярной для задней камеры глаза, псевдофакичной (ИОЛ), при фиброзе стекловидного тела – в сочетании с витреоектомией или витреошвартэктомией пациентам с неинфекционными увеитами при помутнении хрусталика, существенно влияющем на зрение [196-197].

**Для взрослых – Уровень убедительности рекомендаций С (уровень достоверности доказательств – 2)**

**Для детей - Уровень убедительности рекомендаций С (уровень достоверности доказательств – 4)**

**Комментарии:** 1. В настоящее время предпочтение отдается гидрофобным акриловым ИОЛ.

2. Имплантации ИОЛ не показана при субатрофии или выраженной гипотонии глаза,



*протяженных передних сращениях с развитием изменений эндотелия роговицы, сочетании катаракты и злокачественной глаукомы.*

- **Рекомендуется** хирургическое или лазерное лечение пациентам с неинфекционными увеитами и вторичной глаукомой с целью нормализации ВГД и сохранения зрительных функций [47, 48, 198-200].

#### **Уровень убедительности рекомендаций С (уровень достоверности доказательств – 4)**

**Комментарии:** 1. При глаукоме, обусловленной зрачковым блоком, проводится срочная лазерная или хирургическая иридэктомия, при злокачественной глаукоме в артрафакичных или афакичных глазах - срочная лазерная гиалоидотомия, в факичных - лентивитреэктомия или витреэктомия через плоскую часть цилиарного тела в сочетании с гиалоидотомией и иридэктомией.

2. При глаукоме с открытым углом передней камеры или наличием гониосинехий хирургическое лечение проводится при отсутствии компенсации глаукомного процесса на максимальном гипотензивном режиме. В настоящее время операциями выбора являются трабекулоэктомия (синустрабекулоэктомия) или прочие проникающие антиглаукоматозные операции (с дренажным устройством).

- **Рекомендуется** малоинвазивная А16.26.089.002 витреоэктомия задняя субтотальная закрытая или витреошвартэктомия пациентам с неинфекционными увеитами при
  - помутнениях стекловидного тела, значительно снижающих остроту зрения,
  - тракциях сетчатки с высоким риском или развитием ее отслойки,
  - кровоизлияниях в стекловидное тело при неэффективности медикаментозной терапии в течение 4 недель,
  - кистовидном макулярном отеке тракционного генеза,
  - плотных эпимакулярных мембранах, макулярном разрыве,
  - циклитических мембранах и персистирующей гипотонии с целью повышения или сохранения зрительных функций [192, 201, 202].

#### **Уровень убедительности рекомендаций В (уровень достоверности доказательств – 2)**

- **Рекомендуется** хирургическое и/или лазерное лечение пациентам с неинфекционными увеитами и регматогенной или тракционной отслойкой сетчатки с целью повышения или сохранения зрительных функций [192, 201, 202].

#### **Уровень убедительности рекомендаций В (уровень достоверности доказательств – 3)**

**Комментарии:** 1. В зависимости от клинической ситуации проводится витреоэктомия,

локальное эписклеральное пломбирование или круговое эписклеральное пломбирование, а также комбинированное вмешательство. В случае локальной периферической отслойки сетчатки возможно проведение барьерной лазерной коагуляции. В ходе микроинвазивной витреоректомии или витреошвартэктомии, при наличии показаний, могут быть выполнены мембранопилинг, ретиномия, эндолазеркоагуляция, эндодиатермокоагуляция, тампонада витреальной полости офтальмологическим газом, перфторорганическим соединением, силиконовым маслом и иные манипуляции.

- **Рекомендуется** удаление силиконового масла (или иного высокомолекулярного соединения) из витреальной полости при необходимости с сопутствующими манипуляциями, включая повторную тампонаду витреальной полости (перфторорганическим или иным высокомолекулярным соединением), эндовитреальную замену перфторорганического соединения на силикон, эндовитреальное введение лекарственных препаратов - силикона, воздуха, эндолазеркоагуляцию пациентам с осложненным течением неинфекционного увеита в отдаленном периоде после операции витреоректомии или витреошвартэктомии с целью предотвращения осложнений, связанных с чрезмерно длительной эндотампонадой силиконовым маслом [192, 201, 202, 203].

Уровень убедительности рекомендаций С (уровень достоверности доказательств – 5)

**Комментарии:** продолжительность эндотампонады витреальной полости силиконовым маслом устанавливает врач на основе результатов динамического наблюдения пациента. Решение о необходимости повторной эндотампонады витреальной полости принимает врач на основе оценки состояния глаза пациента, риска рецидива кровоизлияния, отслойки сетчатки и др.

- **Рекомендуется** назначение средств, препятствующих новообразованию сосудов взрослым пациентам с неинфекционными увеитами при возникновении хориоидальной неоваскуляризации с целью лечения снижения остроты зрения [204].

Уровень убедительности рекомендаций С (уровень достоверности доказательств – 5)

**Комментарии:** препаратом выбора является ранибизумаб\*\*, применение у детей до 18 лет противопоказано. Эндовитреальное введение лекарственного препарата ранибизумаб\*\* проводится в дозе 0,5 мг, дополнительные инъекции при необходимости.

**4. Медицинская реабилитация и санаторно-курортное лечение, медицинские показания и противопоказания к применению методов реабилитации, в том числе основанных на использовании природных**

## лечебных факторов

- **Рекомендуются** курсы трофической терапии пациентам с неинфекционными увеитами и поствоспалительными дистрофическими изменениями сетчатки и/или частичной атрофией ДЗН с целью сохранения и стимуляции зрительных функций [5].

### **Уровень убедительности рекомендаций С (уровень достоверности доказательств – 5)**

**Комментарии:** 1. Лечение проводится 2 раза в год под контролем активности воспалительного процесса.

2. Применяются препараты, влияющие на периферическое кровообращение и улучшающие микроциркуляцию – периферические вазодилататоры, другие психостимуляторы и ноотропные препараты (ноотропы в комбинациях), витамины, общетонизирующие препараты (антигипоксанты и антиоксиданты) [205-210].

3. Возможно назначение физиотерапевтических процедур (электрофорез лекарственных препаратов при заболеваниях органа зрения, магнитофорез) с нейротрофическими и сосудорасширяющими препаратами, электростимуляция зрительного нерва.

4. Пациентам с аметропиями проводится соответствующая коррекция, по показаниям – специальная коррекция.

- **Рекомендуется** в рамках мультидисциплинарного подхода санаторно-курортное лечение взрослому населению с хроническим иридоциклитом (H20.1) и при иридоциклите при болезнях, классифицированных в других рубриках (H22.1), а также детскому населению с диагнозом иридоциклит (H20.0), хронический иридоциклит (H20.1) с целью поддержания зрительных функций и профилактики рецидивов заболевания [211, 212].

### **Уровень убедительности рекомендаций С (уровень достоверности доказательств – 5)**

**Комментарии:** 1. Санаторно-курортное лечение проводится в стадии ремиссии заболевания, при хроническом иридоциклите не ранее, чем через 3 месяца после достижения неактивного заболевания.

2. При наличии у пациента иридоциклита ревматической этиологии показано воздействие климатом на курортах Пятигорска, Сочи - Мацеста, Саки, Старая Русса в летне-осенний сезон. При хронических иридоциклитах неревматической этиологии рекомендовано посещение таких курортов, как Ессентуки, Пятигорск, Железноводск, Старая Русса и др., а также местные курорты.

3. Ванны суховоздушные назначаются по режиму слабой холодовой нагрузки (щадящий режим) и проводятся только при комфортных эквивалентно-эффективных температурах не ниже 21 градуса. Первые процедуры проводят начиная с 8-15 минут и увеличивая время воздействия через каждые 3 процедуры.

Гелиовоздействие назначается по двум режимам: а) слабого воздействия (начиная с 1/8 биодозы) и доводя до конца курса лечения до 1 биодозы; б) умеренного воздействия - также начинают с 1/8 биодозы и увеличивают к концу лечения до 1,5 биодозы.

4. Санаторно-курортное лечение противопоказано при обильном слизисто-гнойном отделяемом, эрозии роговицы, повышенном ВГД, резкой гипотонии глаза, грубых фибропластических изменениях стекловидного тела, отслойке сетчатки, угрозе отслойки сетчатки, рецидивирующих глазных кровоизлияниях, новообразованиях глаза и его придатков.

## 5. Профилактика и диспансерное наблюдение, медицинские показания и противопоказания к применению методов профилактики

□ **Рекомендуется** прием (осмотр, консультация) врача-офтальмолога пациентам с диагностированным системным заболеванием и риском развития неинфекционного увеита с целью его раннего выявления [213, 214].

**Уровень убедительности рекомендаций С (уровень достоверности доказательств –4)**

**Комментарии:** 1. При определении частоты осмотров у пациентов с ЮИА учитывается возраст дебюта, субтип заболевания и потенциальный характер течения увеита (табл. 7). Критерии скрининга поражения глаз при других системных заболеваниях не разработаны. Офтальмологическое обследование ребенка проводится при установлении диагноза системного заболевания и затем, при отсутствии патологии, ежегодно.

**Таблица 7.** Схема наблюдения врачом-офтальмологом ребенка с ювенильным идиопатическим артритом

Субтип ювенильного идиопатического артрита	Длительность заболевания	Возраст дебюта ювенильного идиопатического артрита	
		Доблет	Послеблет
Олигоартрит, полиартрит с отрицательным ревматоидным фактором, псориатический артрит	До 4 лет	каждые 2–3 месяца	Каждые 6 месяцев
	4–7 лет	Каждые 6 месяцев	каждые 12 месяцев
	Более 7 лет	каждые 12 месяцев	
Системный артрит, полиартрит с положительным ревматоидным фактором	До 4 лет	каждые 3–6 месяцев	каждые 12 месяцев
	Более 4 лет	Каждые 12 месяцев	

Артрит с энтезитом	любая	Каждые 6 месяцев	каждые 12 месяцев
--------------------	-------	------------------	-------------------

- **Рекомендуется** пожизненное наблюдение врачом офтальмологом (B04.029.001 диспансерный прием (осмотр, консультация) врача-офтальмолога) пациентов с неинфекционными увеитами с целью раннего выявления обострения или рецидива заболевания [215, 216].

#### **Уровень убедительности рекомендаций С (уровень достоверности доказательств – 5)**

**Комментарии:** 1. Частота осмотров зависит от этиологии, тяжести и потенциального течения увеита (симптоматическое или асимптомное), наличия и риска развития осложнений увеита, а также проводимого лечения. После достижения неактивного увеита офтальмологическое обследование проводится 1 раз в месяц в течение 3 месяцев, далее при стабильном состоянии 1 раз в 3 месяца в течение года, затем – каждые 6 месяцев. После отмены системной терапии мониторинг следует проводить не реже 1 раза в 3 месяца в течение как минимум 3 лет, так как в этот период наблюдается большинство случаев рецидива увеита [30, 31].

2. В ходе диспансерного наблюдения проводится коррекция медикаментозной терапии, выявление обострений и новых осложнений увеита

- **Рекомендуется** информировать пациентов (родителей пациентов) с неинфекционными увеитами об основных клинических симптомах заболевания и его осложнений, достоинствах и возможных негативных эффектах назначенных лекарственных средств, необходимости соблюдения режима терапии, мультидисциплинарного подхода, регулярного мониторинга эффективности и нежелательных явлений лечения, а также о необходимости срочного обращения к врачу-офтальмологу при обострении и возникновении осложнений увеита или при появлении побочных эффектов терапии с целью улучшения результатов лечения [5, 217].

#### **Уровень убедительности рекомендаций С (уровень достоверности доказательств– 5)**

## 6. Организация оказания медицинской помощи

Плановая медицинская помощь осуществляется в амбулаторных и стационарных условиях.

### Этапы оказания медицинской помощи

1. Первая медицинская помощь
2. амбулаторно-поликлиническая
3. стационарная

### Медицинские показания к госпитализации в медицинскую организацию

Больным с неинфекционным увеитом проводится оказание неотложной медицинской помощи в следующих случаях:

- гипопион-увеит
- увеит, осложненный офтальмогипертензией,
- резкое снижение остроты зрения вследствие развития тяжелого, генерализованного, в том числе осложненного, увеита.

Плановая госпитализация осуществляется для коррекции осложнений увеита.

**Основания выписки пациента из медицинской организации:** выздоровление либо улучшение офтальмологического статуса.

## 7. Дополнительная информация (в том числе факторы, влияющие на исход заболевания или состояния)

В настоящее время благодаря раннему выявлению и современным методам медикаментозного и хирургического лечения прогноз неинфекционного увеита у большинства пациентов благоприятный. Прогноз во многом определяется этиопатогенетической формой заболевания. Предикторами хорошего функционального прогноза являются легкое течение воспалительного процесса в глазу, а также своевременное назначение местной и системной терапии.

Предикторами низкого функционального прогноза являются: тяжелое течение или персистирующая активность и развитие осложнений увеита, резистентность к проводимой терапии, длительное течение заболевания.

### Критерии оценки качества медицинской помощи

№	Критерии качества	Оценка выполнения
1.	Выполнена визометрия	Да/Нет
2.	Выполнена биомикроскопия глаза	Да/Нет
3.	Выполнена биомикроскопия глазного дна и/или офтальмоскопия в условиях миопии	Да/Нет

4.	Выполнена офтальмотонометрия	Да/Нет
5.	Проведено медикаментозное лечение и/или хирургическое вмешательство (по показаниям)	Да/Нет
6.	Достигнуто уменьшение или купирование клинических проявлений воспаления	Да/Нет

## 8. Список литературы

1. Airody A., Heath G., Lightman S., Gale R. Non-infectious uveitis: optimising the therapeutic response. *Drugs*. 2016;76:27-39.<https://doi.org/10.1007/s40265-015-0502-y>.
2. Barry R.G., Nguyen Q.D., Lee R.W. et al. Pharmacotherapy for uveitis: current management and emerging therapy. *Clin Ophthalmol*. 2014;8:1891–1911.[doi:10.2147/OPTH.S47778](https://doi.org/10.2147/OPTH.S47778).
3. Лисицына Т.А., Алекберова З.С., Давыдова Г.А. и др. Современные представления о терапии увеитов при иммуновоспалительных ревматических заболеваниях. *Научно-практическая ревматология*. 2020;58 (4): 428–436. [doi: 10.47360/1995-4484-2020-428-436](https://doi.org/10.47360/1995-4484-2020-428-436).
4. Merida S., Palacios E., Amparo N., Bosch-Morell F. New Immunosuppressive Therapies in Uveitis Treatment. *Int JMolSci*.2015;16(8): 18778–18795.[doi: 10.3390/ijms160818778](https://doi.org/10.3390/ijms160818778)
5. Панова И.Е., Дроздова Е.А., Авдеева О.Н. Глава 28. Увеиты. В кн.: Офтальмология: национальное руководство / под ред. С.Э. Аветисова, Е.А. Егорова, Л.К. Мошетовой, В.В. Нероева, Х.П.Тахчиди. М.: ГЭОТАР-Медиа,2018; С.507-560.
6. Pasadhika S., Rosenbaum J.T. Update on the use of systemic biologic agents in the treatment of noninfectious uveitis. *Biologics*.2014;8:67-81.[doi:10.2147/BTT.S41477](https://doi.org/10.2147/BTT.S41477).
7. Prete M., Dammacco R., Fatone M.C., Racanelli V. Autoimmune uveitis: clinical, pathogenetic, and therapeutic features. *ClinExpMed*.2016;16(2):125-36.[doi:10.1007/s10238-015-0345-6](https://doi.org/10.1007/s10238-015-0345-6).
8. de Smet M.D., Taylor S.R., Bodaghi B., et al. Understanding uveitis: the impact of research on visual outcomes. *Prog.Retin.EyeRes*.2011;30(6):452–470.<https://doi.org/10.1016/j.preteyeres.2011.06.005>
9. Lin P., Suhler E.B., Rosenbaum J.T. The future of uveitis treatment. *Ophthalmology*. 2014;121:365–376.<https://dx.doi.org/10.1016/j.ophtha.2013.08.029>.
10. Agrawal R. Iyer J., Connolly J. et al. Cytokines and biologics in non-infectious autoimmune uveitis: bench to bedside. *Indian J Ophthalmol*.2014; 62(1): 74-81.[doi:10.4103/0301-4738.126187](https://doi.org/10.4103/0301-4738.126187).
11. Boyd S.R., Young S., Lightman S. Immunopathology of the noninfectious posterior and intermediate uveitides. *Surv. Ophthalmol*. 2011; 46: 209–233. [https://doi.org/10.1016/s0039-6257\(01\)00275-2](https://doi.org/10.1016/s0039-6257(01)00275-2).
12. Дроздова Е.А., Теплова С.Н. Роль нарушения процессов регуляции иммунного ответа в патогенезе увеита, ассоциированного с ревматическими заболеваниями. *Вестник офтальмологии*.2008;124(3):23-26.
13. Egwuagu C.E., Alhakeem S.A., Mbanefo E.C. Uveitis: molecular pathogenesis and emerging therapies. *Front. Immunol.* | <https://doi.org/10.3389/fimmu.2021.623725>



14. Lee R.W.J., Dick A.D. Current concepts and future directions in the pathogenesis and treatment of non-infectious intraocular inflammation. *Eye (Lond)*; 2012; 26(1):17-28. doi:10.1038/eye.2011.255.
15. Muhaya M. Characterization of phenotype and cytokine profiles of T cell lines derived from vitreous humour in ocular inflammation in man. *Clin Exp Immunol*. 1999; 16: 410-414. <https://dx.doi.org/10.1046%2Fj.1365-2249.1999.00921.x>.
16. Acharya N.R., Tham V.M., Esterberg E. et al. Incidence and prevalence of uveitis: results from the Pacific Ocular Inflammation Study. *JAMA Ophthalmol*. 2013; 131(11): 1405–1412. <https://doi.org/10.1001/jamaophthalmol.2013.4237>.
17. Durrani O.M., Meads C.A., Murray P.I. Uveitis: a potentially blinding disease. *Ophthalmologica*. 2004; 218(4): 223-36. doi:10.1159/000078612.
18. Edelsten C, Reddy MA, Stanford MR, Graham EM. Visual loss associated with pediatric uveitis in English primary and referral centers. *Am J Ophthalmol* 2003; 135: 676-680.
19. Hsu Y. R. et al. Noninfectious uveitis in the Asia-Pacific region // *Eye*. – 2019. – T. 33. – №. 1. – С. 66-77.
20. London N.J., Rathinam S.R., Cunningham E.T. Jr. The epidemiology of uveitis in developing country. *Int. Ophthalmol. Clin.* 2010; 50(2): 1–17. <https://doi.org/10.1097/iio.0b013e3181d2cc6b>
21. Miserocchi E., Fogliato G., Modorati G., Bandello F. Review on the world wide epidemiology of uveitis. *Eur J Ophthalmol*. 2013; 23(5): 705–717. <https://doi.org/10.5301/ejo.5000278>.
22. Paivönsalo-Hietanen T, Tuominen J, Saari KM. Uveitis in children: population-based study in Finland. *Acta Ophthalmol Scand* 2000; 78: 84-88.
23. Siiskonen M., Hirn I., Pesälä R. et al. Prevalence, incidence and epidemiology of childhood uveitis. *Acta Ophthalmol*. 2021; 99(2): e160-e163. <https://doi.org/10.1111/aos.14535>
24. Nussenblatt R.B., Whitcup S.M. Uveitis: fundamentals and clinical practice, 4rd ed. Philadelphia: Mosby, 2010. – 433 с.
25. Конькова А.Ю., Гаврилова Т.В., Черешнева М.В. Состояние заболеваемости увеитами в Пермском крае. *Вестник Совета молодых ученых и специалистов Челябинской области*. 2015; 4(11), Т2: 31–35.
26. Shin Y., Kang Ji-M., Junwon Lee et al. Epidemiology of pediatric uveitis and associated systemic diseases. *Pediatric Rheumatology* 2021; 19: 48. <https://doi.org/10.1186/s12969-021-00516-2>

27. Smith J.A., Mackensen F., Sen H.N. et al., Epidemiology and course of disease in childhood uveitis. *Ophthalmology*.2009;116(8):1544-51,doi:10.1016/j.ophtha.2009.05.002.
28. BenEzra D, Cohen E, Maftzir G Uveitis in children and adolescents. *Br J Ophthalmol*. 2005Apr;89(4):444-8.doi:10.1136/bjo.2004.050609.
29. de Boer J., Wulffraat N., Rothova A. Visual loss in uveitis of childhood *Br J Ophthalmol*.2003;87(7):879-84.doi:10.1136/bjo.87.7.879.
30. Heiligenhaus A., Niewerth M., Ganser G. et al. Prevalence and complications of uveitis in juvenile idiopathic arthritis in a population based nation wide study in Germany: suggested modification of the current screening guidelines. *Rheumatology*. 2007;V.46.P.1015-19.
31. Kotaniemi K., Kautiainen H., Karma A., Aho K. Occurrence of uveitis in recently diagnosed juvenile chronic arthritis: a prospective study. *Ophthalmology*. 2001; V. 108 (11): P. 2071-75.
32. Jabs D.A., Nussenblatt R.B., Rosenbaum J.T. Standardization of uveitis nomenclature (SUN)for reporting clinical data. Results of the First International Workshop. *Am J Ophthalmol*. –2005;140(3):509–516. <https://doi.org/10.1016/j.ajo.2005.03.057>.
33. Jabs D.A., Busingye J. Approach to the diagnosis of the uveitides. *Am J Ophthalmol*. 2013;56(2):228–236.<https://doi.org/10.1016/j.ajo.2013.03.027>.
34. АстаховЮ.С.,КузнецоваТ.И.Значение лазерной фотометрии в клинической практике. *Офтальмол. ведомости*.2016;2:36-44.<https://doi.org/10.17816/OV9236-44>.
35. Davis J.L., Dacanay L.M., Holland G.N. et al. Laser flare photometry and complications ofchronic uveitis in children. *Am J Ophthalmol*. 2003; 135(6):763-71. doi: 10.1016/s0002-9394(03)00315-5.
36. Tugal-TutkunI.,Herbort C.P. Laser flarephotometry: anoninvasive, objective, and quantitative method to measure intraocular inflammation. *Int Ophthalmol*. 2010; 3: 453–464.<https://doi.org/10.1007/s10792-009-9310-2>
37. Nussenblatt R.B., Palestine A.G., ChanC.C., RobergeF. Standardization of vitreal inflammatory activity in intermediate and posterior uveitis. *Ophthalmology*.1985; 92: 467–471.[https://doi.org/10.1016/s0161-6420\(85\)34001-0](https://doi.org/10.1016/s0161-6420(85)34001-0).
38. Астахов Ю.С., Кузнецова Т.И., Хрипун К.В. и др. Перспективы диагностики и эффективность лечения болезни Фогта–Коянаги–Харада. *Офтальмологические ведомости*. 2014;7(3):84-92. <https://doi.org/10.17816/OV2014384-92>.
39. Ahnood D., Madhusudhan S., Tsaloumas M.D. et al. Punctate inner choroidopathy: a review. *Survey of Ophthalmology* 62(2). DOI: 10.1016/j.survophthal.2016.10.003
40. Катаргина Л.А., Денисова Е.В., Старикова А.В., Гвоздюк Н.А. Клинические

особенности и результаты лечения увеитов, ассоциированных с синдромом Фогта-Коягаги-Харада у детей. Офтальмологические ведомости. 2012; 5(1):36-43.

41. Crawford C.M., Okezie I. A review of the inflammatory chorioretinopathies: the white dot syndromes. *ISRN Inflamm.* 2013; 783190. doi:10.1155/2013/783190.
42. Катаргина Л.А., Денисова Е.В., Старикова А.В. и др. Увеиты при болезни Бехчета у детей. Анализ литературы и описание случаев. Российская педиатрическая офтальмология. 2014; 1:17-22.
43. Palejwala N.V., Walia H.S., Yeh S. Ocular manifestations of systemic lupus erythematosus: a review of the literature. *Autoimmune Diseases.* 2012; Article ID 290898 <https://doi.org/10.1155/2012/290898>.
44. Tugal-Tutkun I., Onal S., Altan-Yaycioglu R. et al. Uveitis in Behçet disease: an analysis of 880 patients. *Am J Ophthalmol.* 2004; 138(3):373-80. doi:10.1016/j.ajo.2004.03.022.
45. Sfiniadaki E., Tsiara I., Theodossiadis P., Chatziralli I. Ocular Manifestations of Granulomatosis with Polyangiitis: A Review of the Literature. *Ophthalmol Ther.* 2019; 8(2):227–234. doi:10.1007/s40123-019-0176-8.
46. Дроздова Е.А., Ильинская Е.В. Диагностические возможности исследования оболочек глаза при увеитах. Медицинский вестник Башкортостана. 2018; 1(73):51-54.
47. Устинова Е. И. Увеальная (воспалительная и постевоспалительная) глаукома (патогенез, клиника, классификация, лечение) // Офтальмологические ведомости. – 2009. – Т. 2. – №. 2. – С. 81-91.
48. Дроздова Е. А. Вторичная увеальная глаукома при системных заболеваниях // Глаукома. – 2005. – №. 2. – С. 19-23.
49. Regatieri C.V., Alwassia A., Zhang J.Y. et al. Use of optical coherence tomography in the diagnosis and management of uveitis. *Int Ophthalmol Clin.* 2012; 52(4):33-43. <https://doi.org/10.1097/iio.0b013e318265d439>.
50. Herborn C.P. Fluorescein and indocyanine green angiography for uveitis. *Middle East Afr J Ophthalmol.* 2009; 16(4):168–187. doi:10.4103/0974-9233.58419
51. Khairallah M., Jelliti B. Fluorescein angiography in uveitis. *Acta Ophthalmologica.* 2011. <https://doi.org/10.1111/j.1755-3768.2011.4231.x>
52. Cimino L., Auer C., Herborn C.P. Sensitivity of indocyanine green angiography for the follow-up of active inflammatory choriocapillaropathies. *Ocul Immunol Inflamm.* 2000; 8(4):275-283. <https://doi.org/10.1076/ocii.8.4.275.6462>.
53. Durrani K., Foster C.S. Fundus autofluorescence imaging in posterior uveitis. *Semin Ophthalmol.* 2012; 27(5-6):228-35. doi:10.3109/08820538.2012.711414.

54. Lee C.S., Lee A.Y., Forooghian F. et al. Fundus autofluorescence features in the inflammatory maculopathies. *Clin Ophthalmol.* 2014;8:2001–2012. doi:10.2147/OPTH.S68446.
55. Moschos M.M., Gouliopoulos N.S., Kalogeropoulos C. Electrophysiological examination in uveitis: a review of the literature. *Clin Ophthalmol.* 2014;8:199–214. doi:10.2147/OPTH.S54838.
56. Diwo E., Sève P., Trad S. et al. Avis d'experts pour le traitement des uvéites non infectieuses [Therapeutic strategy for the treatment of non-infectious uveitis proposed by an expert panel]. *Rev Med Interne.* 2018 Sep;39(9):687–698. French. doi: 10.1016/j.revmed.2018.03.001
57. Criteria for diagnosis of Behçet's disease. International Study Group for Behçet's Disease. *Lancet.* 1990 May 5;335(8697):1078–80.
58. Herborn C.P., Rao N.A., Mochizuki M. International criteria for the diagnosis of ocular sarcoidosis: results of the first International Workshop On Ocular Sarcoidosis (IWOS). *Ocul Immunol Inflamm.* May–Jun 2009;17(3): 160–9. doi:10.1080/09273940902818861.
59. Read R.W., Holland G.N., Rao N.A. et al. Revised diagnostic criteria for Vogt-Koyanagi-Harada disease: report of an international committee on nomenclature. *Am J Ophthalmol.* 2001;131(5): 647–52. doi:10.1016/s0002-9394(01)00925-4.
60. Adams TN, Zhang D, Batra K, Fitzgerald JE. Pulmonary manifestations of large, medium, and variable vessel vasculitis. *Respir Med.* 2018 Dec; 145:182–191. doi: 10.1016/j.rmed.2018.11.003.
61. Kilic H. et al. Frequency of lung disease in patients diagnosed with uveitis // *Erciyes Medical Journal.* – 2015. – Т. 37. – №. 1. doi: <http://doi.org/10.5152/etd.2015.8488>
62. Панова, И. Е., Варнавская Н.Г., Самкович Е.В. Саркоидоз органа зрения как клиническое проявление мультиорганного поражения. // *Вестник офтальмологии.* – 2018. – №434.5. – С. 32–38.
63. Годзенко А. А. и др. Поражение сердца при анкилозирующем спондилите // *Научно-практическая ревматология.* – 2009. – №. 4. – С. 4–10.
64. Angeles-Han S.T., Ringold S., Beukelman T. Et al. 2019 American college of rheumatology /arthritis foundation guideline for the screening, monitoring, and treatment of juvenile idiopathic arthritis-associated uveitis. *Arthritis Rheumatol.* 2019;71(6):864–877. doi:10.1002/art.40885
65. Bou R., Adán A., Borrás F. et al. Clinical management algorithm of uveitis associated with juvenile idiopathic arthritis: interdisciplinary panel consensus. *Rheumatol Int.* 2015; 35(5): 777–85. doi:10.1007/s00296-015-3231-3.

66. Constantin T., Foeldvari I., Anton J., de Boer J., Czitrom-Guillaume S., Edelsten C. et al. Consensus-based recommendations for the management of uveitis associated with juvenile idiopathic arthritis: the SHARE initiative. *Ann Rheum Dis.* 2018 Aug;77(8):1107-1117. doi:10.1136/annrheumdis-2018-213131.
67. Cunningham E.T., Wender J.D. Practical approach to the use of corticosteroids in patients with uveitis. *Can J Ophthalmol.* 2010. №45(4). - P. 352-358. (<https://doi.org/10.3129/i10-081>).
68. Takeuchi M., Kanda T., Kaburaki T., Tanaka R., Namba K., Kamoi K., Maruyama K., Shibuya E., Mizuki N. Real-world evidence of treatment for relapse of noninfectious uveitis in tertiary centers in Japan: A multicenter study. *Medicine (Baltimore).* 2019. №98(9):e14668. doi:10.1097/MD.00000000000014668.
69. Salek SS, Leder HA, Butler NJ, et al. Periocular triamcinolone acetonide injections for control of intraocular inflammation associated with uveitis. *Ocul Immunol Inflamm* 2013; 21:257–263.
70. Денисова Е.В., Никишина И.П., Храброва М.А. Современный алгоритм скрининга, лечения и мониторинга увеита у детей с ювенильным идиопатическим артритом. *Российская педиатрическая офтальмология.* 2021;15(1):36-44.
71. Диагностика и лечение увеитов, ассоциированных с ювенильным идиопатическим артритом. Федеральные клинические рекомендации. *Российская педиатрическая офтальмология.* 2016;11(2):102-111.
72. Heiligenhaus A., Minden K., Tappeiner C. et al. Update of the evidence based, interdisciplinary guideline for anti-inflammatory treatment of uveitis associated with juvenile idiopathic arthritis. *Semin Arthritis Rheum.* 2019; 49(1):43-55. doi:10.1016/j.semarthrit.2018.11.004.
73. Jabs D.A., Rosenbaum J.T., Foster C.S. et al. Guidelines for the use of immunosuppressive drugs in patients with ocular inflammatory disorders: recommendations of an expert panel. *Am J Ophthalmol.* 2000;130(4): 492-513. [https://doi.org/10.1016/s0002-9394\(00\)00659-0](https://doi.org/10.1016/s0002-9394(00)00659-0).
74. Bratton M.L., He Yu-G., Weakley D.R. Dexamethasone intravitreal implant (Ozurdex) for the treatment of pediatric uveitis. *J AAPOS.* 2014;18(2):110-3. doi:10.1016/j.jaapos.2013.11.014.
75. Coşkun E., Celemler P., Kimyon G. Intravitreal dexamethasone implant for treatment of refractory behçet posterior uveitis: one-year follow-up results. *Ocul Immunol Inflamm.* 2015;23(6):437-43. doi:10.3109/09273948.2015.1042167.
76. Frère A., Caspers L., Makhoul D. et al. Single Dexamethasone Intravitreal Implant in

the Treatment of Noninfectious Uveitis. *J Ocul Pharmacol Ther.* 2017;33(4):290-297. <https://doi.org/10.1089/jop.2016.0139>.

77. Инструкция по медицинскому применению лекарственного препарата «Озурдекс» от 28.03.2016.

78. Khurana R.N., Porco T.C. Efficacy and safety of dexamethasone intravitreal implant for persistent uveitic cystoid macular edema. *Retina.* 2015;35(8):1640-6. doi:10.1097/IAE.0000000000000515.

79. Lowder C., Belfort R. Jr, Lightman S. et al. HURON Study Group. Dexamethasone intravitreal implant for noninfectious intermediate or posterior uveitis. *Arch Ophthalmol.* 2011;129(5):545-553. <https://doi.org/10.1001/archophthalmol.2010.339>

80. Tomkins-Netzer O., Talat L., Seguin-Greenstein S. et al. Outcome of treating pediatric uveitis with dexamethasone implants. *Am J Ophthalmol.* 2016 Jan;161:110-5. e1-2. doi:10.1016/j.ajo.2015.09.036.

81. Tomkins-Netzer O., Taylor S.R., Bar A. et al. Treatment with repeat dexamethasone implants results in long-term disease control in eyes with noninfectious uveitis. *Ophthalmology.* 2014;121(8):1649-54. doi:10.1016/j.ophtha.2014.02.003.

82. Zarranz-Ventura J., Carreño E., Johnston R.L. et al. Multicenter study of intravitreal dexamethasone implant in noninfectious uveitis: indications, outcomes, and reinjection frequency. *Am J Ophthalmol.* 2014; 158: 1136–1145. <https://doi.org/10.1016/j.ajo.2014.09.003>

83. Hassan M. et al. New therapies in development for the management of non - infectious uveitis: a review // *Clinical & Experimental Ophthalmology.* - 2019. - Т. 47. - №. 3. - С. 396-417.

84. Дугина А. Е. Победить воспаление: рациональное применение НПВС в офтальмологии // *PMЖ. Клиническая офтальмология.* – 2015. – Т. 16. – №. 3. – С. 139-145.

85. Максимов М. Л. и др. Возможности применения бромфенака в офтальмологической практике // *PMЖ. Клиническая офтальмология.* – 2021. – Т. 21. – №. 4. – С. 241-248.

86. Garcia Del Valle I., Alvarez-Lorenzo C. Atropine in topical formulations for the management of anterior and posterior segment ocular diseases // *Expert Opinion on Drug Delivery.* – 2021. – Т. 18. – №. 9. – С. 1245-1260.

87. Dodds E. M. Treatment strategies in patients with anterior uveitis // *International Ophthalmology Clinics.* – 2000. – Т. 40. – №. 2. – С. 55-68.

88. Синдром красного глаза (клиника, диагностика, лечение) / Егоров В.В., Смолякова

Г.П., Сорокин Е.Л., Лузянина В.В. – Хабаровск: Изд. Центр ИПКСЗ, 2007. – 175 с.

89. Eze U. A., Nathaniel G. I., Pepple G. Ophthalmic Uses of Atropine: A Review //J Adv Med Med Res. – 2022. – Т. 34. – №. 22. – С. 197-205.
90. Takeuchi M. et al. Evaluation of efficacy and safety of latanoprost/timolol versus travoprost/timolol fixed combinations for ocular hypertension associated with uveitis //Ocular Immunology and Inflammation. – 2017. – Т. 25. – №. 1. – С. 105-110. doi: 10.3109/09273948.2015.1092559.
91. Horsley M. B., Chen T. C. The use of prostaglandin analogs in the uveitic patient //Seminars in ophthalmology. – Taylor & Francis, 2011. – Т. 26. – №. 4-5. – С. 285-289.
92. Mahajan D., Venkatesh P., Garg S. P. Uveitis and glaucoma: a critical review //Journal of Current Glaucoma Practice. – 2011. – Т. 5. – №. 3. – С. 14-30.
93. Катаргина Л.А., Шестова Ю.П., Денисова Е.В. Синдром сухого глаза при эндогенных увеитах у детей. Российская педиатрическая офтальмология. 2012; 2:17-20.
94. Kotaniemi K.M., Salomaa P.M., Sihto-Kauppi K. et al., An evaluation of dry eye symptoms and signs in a cohort of children with juvenile idiopathic arthritis. Clin Ophthalmol. 2009; 3:271-275.<http://doi.org/10.2147/opth.s4916>.
95. Bose T., Diedrichs-Möhring M., Wildner G. Dry eye disease and uveitis: A closer look at immune mechanisms in animal models of two ocular autoimmune diseases //Autoimmunity reviews. – 2016. – Т. 15. – №. 12. – С. 1181-1192.
96. Лучихина Е. Л. Циклоспорин А при ревматоидном артрите: современные данные //Современная ревматология. – 2009. – №. 3. – С. 39-44.
97. Дроздова Е.А. Иммуносупрессивная терапия неинфекционных увеитов и ретиноваскулитов // Офтальмология. —2012 2014. — Т. 9. — № 2. — С. 58–61.
98. Vitale A.T., Rodriguez A., Foster C.S. Low-dose cyclosporine therapy in the treatment of birdshot retinochoroidopathy. Ophthalmology. 1994; 101(5):822-31. doi:10.1016/s0161-6420(13)31254-8.
99. Pilly B. et al. Overview and recent developments in the medical management of paediatric uveitis //Expert opinion on pharmacotherapy. – 2013. – Т. 14. – №. 13. – С. 1787-1795.
100. Levy-Clarke G., Jabs D.A., Read R.W. et al. Expert panel recommendations for the use of anti-tumor necrosis factor biologic agents in patients with ocular inflammatory disorders. Ophthalmology. 2014; 21(3):785-836. <https://doi.org/10.1016/j.ophtha.2013.09.048>
101. Khan I.J., Barry R.J., Amissah-Arthur K.N. et al. Ten-year experience of pulsed intravenous cyclophosphamide and methylprednisolone protocol (PICM protocol) in

severe ocular inflammatory disease. *Br J Ophthalmol*. 2013;97(9):1118-

22. doi:10.1136/bjophthalmol-2012-302130.

102. Kempen J.H., Altaweel M.M., Holbrook J.T. et al. Writing Committee for the Multicenter Uveitis Steroid Treatment (MUST) Trial and Follow-up Study Research Group. Association Between Long-Lasting Intravitreal Fluocinolone Acetonide Implant vs Systemic Anti-inflammatory Therapy and Visual Acuity at 7 Years Among Patients With Intermediate, Posterior, or Panuveitis. // *JAMA*. – 2017. – № 317(19). – P. 1993-2005. (<https://doi.org/10.1001/jama.2017.5103>)

103. Charkoudian L.D., Ying G-S., Pujari S.S. et al. High-dose intravenous corticosteroids for ocular inflammatory diseases. *Ocul Immunol Inflamm*. 2012;20(2): 91-9. doi:10.3109/09273948.2011.646382.

104. Liu D., Ahmet A., Ward L. et al. A practical guide to the monitoring and management of the complications of systemic corticosteroid therapy. *Allergy Asthma Clin Immunol*. 2013; 9(1):30. <https://doi.org/10.1186/1710-1492-9-30>.

105. Ringe J. D. Кальций, витамин d и его метаболиты в лечении остеопороза, связанного с длительным приемом глюкокортикоидов // *Остеопороз и остеопатии*. – 2002. – № 1. – С. 31-34

106. Жданова О. А. и др. Побочные эффекты глюкокортикостероидной терапии у детей и возможность фармакологической коррекции // *Экспериментальная и клиническая фармакология*. – 2017. – Т. 80. – № 11. – С. 18-25.].

107. Dick A.D., Rosenbaum J.T., Al-Dhibi H.A. et al. Guidance on noncorticosteroid systemic immunomodulatory therapy in noninfectious uveitis: fundamentals of care for uveitis (FOCUS) initiative. *Ophthalmology*. 2018; 125(5): 757-773. <https://doi.org/10.1016/j.ophtha.2017.11.017>

108. Binder A.I., Graham E.M., Sanders M.D. et al. Cyclosporin A in the treatment of severe Behçet's uveitis. *Br J Rheumatol*. 1987;26(4):285-91. doi:10.1093/rheumatology/26.4.285.

109. Murphy C. C. et al. Cyclosporine vs tacrolimus therapy for posterior and intermediate uveitis // *Archives of ophthalmology*. – 2005. – Т. 123. – № 5. – С. 634-641.

110. Gerloni V., Cimaz R., Gattinara M. et al. Efficacy and safety profile of cyclosporin A in the treatment of juvenile chronic (idiopathic) arthritis. Results of a 10-year prospective study. *Rheumatology (Oxford)*. 2001;40(8):907-13. doi:10.1093/rheumatology/40.8.907.

111. Kilmartin D.J., Forrester J.V., Dick A. D. Cyclosporin A therapy in refractory non-infectious childhood uveitis. *Br J Ophthalmol*. 1998;82(7):737-42. doi:10.1136/bjo.82.7.737.

112. Tappeiner C., Roesel M., Heinz C. et al. Limited value of cyclosporine A for the treatment of patients with uveitis associated with juvenile idiopathic arthritis. *Eye*



(Lond).2009;23(5):1192-8.doi:10.1038/eye.2008.174.

113. Костик М. М. и др. Способна ли терапия метотрексатом предотвращать развитие увеита у пациентов с ювенильным идиопатическим артритом: результаты ретроспективного исследования //Вопросы современной педиатрии. – 2015. – Т. 14. – №. 4. – С. 477-482.

114. Жураева Г. Б. Эффективность метотрексата при лечении неинфекционных увеитов //Oriental renaissance: Innovative, educational, natural and social sciences. – 2023. – Т. 3. – №. 2. – С. 654-660.

115. Foeldvari I., Wierk A. Methotrexate is an effective treatment for chronic uveitis associated with juvenile idiopathic arthritis. JRheumatol.2005Feb;32(2):362-5.

116. Heiligenhaus A., Mingels A., Heinz C., Ganser G. Methotrexate for uveitis associated with juvenile idiopathic arthritis: value and requirement for additional anti-inflammatory medication. EurJOphthalmol. 2007; 17(5):743-8. doi:10.1177/112067210701700509.

117. Holz F.G., Krastel H., Breitbart A. et al. Low-dose methotrexate treatment in noninfectiousuveitisresistanttocorticosteroidsGerJOphthalmol.1992;1(3-4):142-4.

118. Kaplan-MessasA.,BarkanaY.,AvniI.,NeumannR.Methotrexateasafirst-linecorticosteroid-sparing therapy in a cohort of uveitis and scleritis. Ocul Immunol Inflamm.2003;11(2):131–139.doi:10.1076/ocii.11.2.131.15919.

119. Kim Y.-H.,KoM.-R., RyuK.-C., Il-HyokK. Management of chronic noninfectious uveitis with low-dose methotrexate. Researchsquare. 2021.doi:10.21203/rs.3.rs-161087/v1.

120. Malik A.R., Pavesio C. The use of low dose methotrexate in children with chronic anteriorandintermediateuveitis BrJOphthalmol. 2005;89(7):806-8. doi:10.1136/bjo.2004.054239.

121. RathinamS.R., BabuM.,ThundikandyR. A randomized clinical trial comparing methotrexate and mycophenolate mofetil for noninfectious uveitis. Ophthalmology. 2014;121(10):1863-70.doi:10.1016/j.ophtha.2014.04.023.

122. Samson C.M.,Waheed N.,Baltatzis S.,Foster C.S.Methotrexate therapy forchronicnoninfectiousuveitis:analysisofacaseseriesof160patients.Ophthalmology.2001;108(6): 1134–1139.doi:10.1016/s0161-6420(01)00576-0.

123. Shah S.S., Lowder C.Y., Schmitt M.A. et al. Low-dose methotrexate therapy for ocular inflammatory disease. Ophthalmology.1992;99(9):1419–1423.doi:10.1016/s0161-6420(92)31790-7.

124. Simonini G., Paudyal P., Jones G.T. et al. Current evidence of methotrexate efficacy inchildhood chronic uveitis: a systematic review and meta-analysis approach Rheumatology(Oxford).2013;52(5):825-31.doi:10.1093/rheumatology/kes186.

125. Tirelli F., Zannin M.E., Vittadello F. Methotrexate monotherapy in juvenile idiopathic arthritis associated uveitis: myth or reality? *OculImmunol Inflamm.*2021. <https://doi.org/10.1080/09273948.2021.1951303>.
126. Ferrara G, Mastrangelo G, Barone P, La Torre F, Martino S, Pappagallo G, Ravelli A, Taddio A, Zulian F, Cimaz R; Rheumatology Italian Study Group. Methotrexate in juvenile idiopathic arthritis: advice and recommendations from the MARAJIA expert consensus meeting. *Pediatr Rheumatol Online J.* 2018 Jul 11;16(1):46. doi: 10.1186/s12969-018-0255-8. PMID: 29996864; PMCID: PMC6042421.
127. Goebel J.C., Roesel M., Heinz C. et al. Azathioprine as a treatment option for uveitis in patients with juvenile idiopathic arthritis. *Br J Ophthalmol.* 2011; 95(2): 209-13.doi:10.1136/bjo.2009.173542.
128. Pasadhika S., Kempen J.H., Newcomb C.W. et al. Azathioprine for ocular inflammatory diseases. *Am J Ophthalmol.* 2009;148(4):500-509.doi.org/10.1016/j.ajo.2009.05.008.
129. Saadoun D., Wechsler B., Terrada C. et al. Azathioprine in severe uveitis of Behçet's disease. *Arthritis Care Res (Hoboken)* 2010 Dec;62(12):1733-8.doi: 10.1002/acr.20308.
130. Yazici H., Pazarli H., Barnes C.G. A controlled trial of azathioprine in Behçet's syndrome. *N Engl J Med.*1990;322(5):281-5.doi:10.1056/NEJM199002013220501.
131. Rathinam S. R. et al. Effect of corticosteroid-sparing treatment with mycophenolate mofetil vs methotrexate on inflammation in patients with uveitis: a randomized clinical trial // *Jama.* – 2019. – Т. 322. – №. 10. – С. 936-945.
132. Бирюкова А. А., Ширинский И. В. Использование статинов для лечения неинфекционного увеита // *Российский иммунологический журнал.* – 2019. – Т. 13. – №. 2-1. – С. 165-167.
133. Chang P.Y., Giuliari G.P., Shaikh M. et al. Mycophenolate mofetil monotherapy in the management of paediatric uveitis. *Eye (Lond).*2011;25(4):427-35.doi:10.1038/eye.2011.23.
134. Daniel E., Thorne J.E., Newcomb C.W. Mycophenolate mofetil for ocular inflammation. *Am J Ophthalmol.* 2010;149(3):423-32.e1-2.doi:10.1016/j.ajo.2009.09.026.
135. Doycheva D., Deuter C., Stuebiger N. et al. Mycophenolate mofetil in the treatment of uveitis in children. *Br J Ophthalmol.*2007;91(2):180-4.doi:10.1136/bjo.2006.094698.
136. Galor A., Jabs D.A., Leder H.A. et al. Comparison of antimetabolite drugs as corticosteroid-sparing therapy for noninfectious ocular inflammation. *Ophthalmology.* 2008;115(10):1826-32.doi:10.1016/j.ophtha.2008.04.026.
137. Rodriguez E.E.C., Sakata V.M., MeloCavalcanti D.C.T. et al. Mycophenolatemofetil as an immunomodulator in refractory noninfectious uveitis. *Arq Bras Oftalmol.* 2016;79(6):369-

372.doi:10.5935/0004-2749.20160105.

138. Sobrin L., Christen W., Foster C.S. Mycophenolate mofetil after methotrexate failure or intolerance in the treatment of scleritis and uveitis. *Ophthalmology*. 2008; 115(8):1416–1421. doi:10.1016/j.optha.2007.12.011.

139. Teoh S.C., Hogan A.C., Dick A.D., Lee R.W.J. Mycophenolate mofetil for the treatment of uveitis. *Am J Ophthalmol*. 2008;146(5):752-60. doi: 10.1016/j.ajo.2008.03.004.

140. Biester S., Deuter C., Michels H. et al. Adalimumab in the therapy of uveitis in childhood. *Br J Ophthalmol*. 2007;91(3):319-24. doi:10.1136/bjo.2006.103721.

141. Bravo-Ljubetic L., Peralta-Calvo J., Noval S. et al. Adalimumab therapy for refractory childhood uveitis. *JAAPOS*. 2013;17(5):456-9. doi:10.1016/j.jaapos.2013.06.009.

142. Calvo-Río V., Blanco R., Beltrán E. et al. Anti-TNF- $\alpha$  therapy in patients with refractory uveitis due to Behçet's disease: a 1-year follow-up study of 124 patients. *Rheumatology (Oxford)*. 2014;53(12):2223-31. doi:10.1093/rheumatology/keu266.

143. Dobner B.C., Max R., Becker M.D. et al. A three-centre experience with adalimumab for the treatment of non-infectious uveitis. *Br J Ophthalmol*. 2013;97(2):134–138. doi:10.1136/bjophthalmol-2011-301401.

144. García-De-Vicuña C., Díaz-Llopis M., Salom D. et al. Usefulness of Adalimumab in the Treatment of Refractory Uveitis Associated with Juvenile Idiopathic Arthritis. *Mediators Inflamm*. 2013;2013:560632. doi:10.1155/2013/560632

145. Jaffe G.J., Dick A.D., Brézin A.P. et al. Adalimumab in Patients with Active Noninfectious Uveitis. *N Engl J Med* 2016;375:932-943. DOI:10.1056/NEJMoa1509852.

146. Magli A., Forte R., Navarro P. Adalimumab for juvenile idiopathic arthritis-associated uveitis. *Graefes Arch Clin Exp Ophthalmol*. 2013 Jun;251(6):1601-6. doi: 10.1007/s00417-013-2275-x.

147. Нероев В.В., Катаргина Л.А., Денисова Е.В. и др. Эффективность генно-инженерных биологических препаратов в лечении увеитов, ассоциированных с ревматическими заболеваниями у детей. *Научно-практическая ревматология*. 2012;№4:С.91-5.

148. Quartier P., Baptiste A., Despert V. et al. ADJUVITE Study Group. ADJUVITE: a double-blind, randomised, placebo-controlled trial of adalimumab in early onset, chronic, juvenile idiopathic arthritis-associated anterior uveitis. *Ann Rheum Dis* 2018;77:1003–11. doi:10.1136/annrheumdis-2017-212089.

149. Ramanan A.V., Dick A.D., Jones A.P. et al. Adalimumab plus methotrexate for uveitis in juvenile idiopathic arthritis. *N Engl J Med* 2017;376:1637–46. doi:10.1056/NEJMoa1614160

150. Riancho-Zarrabeitia L., Calvo-Río V., Blanco R. et al. Anti-TNF- $\alpha$  therapy in refractory uveitis associated with sarcoidosis: Multicenter study of 17 patients. *Semin Arthritis Rheum.* 2015;45(3):361-8. doi:10.1016/j.semarthrit.2015.05.010.
151. Rudwaleit M., Rødevand E., Holck P. et al. Adalimumab effectively reduces the rate of anterior uveitis flares in patients with active ankylosing spondylitis: results of a prospective open-label study. *Ann Rheum Dis.* 2009;68(5):696–701. doi:10.1136/ard.2008.092585.
152. Simonini, G., Taddio, A., Cattalini, M. et al. Superior efficacy of Adalimumab in treating childhood refractory chronic uveitis when used as first biologic modifier drug: Adalimumab as starting anti-TNF- $\alpha$  therapy in childhood chronic uveitis. *Pediatr Rheumatol*, 16 (2013). <https://doi.org/10.1186/1546-0096-11-16/>
153. Suhler E.B., Adán A., Brézin A.P. Safety and efficacy of adalimumab in patients with noninfectious uveitis in an ongoing open-label study: VISUAL III. *Ophthalmology*. 2018;125(7):1075-1087.
154. van Denderen C.J., Visman I.M., Nurmohamed M.T. et al. Adalimumab significantly reduces the recurrence rate of anterior uveitis in patients with ankylosing spondylitis. *J Rheumatol.* 2014;41(9):1843-8. doi:10.3899/jrheum.131289.
155. Zannin M.E., Birolo C., Gerloni V.M. et al. Safety and efficacy of infliximab and adalimumab for refractory uveitis in juvenile idiopathic arthritis: 1-year followup data from the Italian Registry. *J Rheumatol.* 2013;40(1):74-9. doi:10.3899/jrheum.120583.
156. Correll C.K., Bullock D.R., Cafferty R.M., Vehe R.K. Safety of weekly adalimumab in the treatment of juvenile idiopathic arthritis and pediatric chronic uveitis. *Clin Rheumatol* 2018;37:549–53. doi:10.1007/s10067-017-3890-4.
157. Artornsombudh P., Gevorgyan O., Payal A. et al. Infliximab treatment of patients with birdshot retinochoroidopathy. *Ophthalmology* 2013;120(3):588–592. doi:10.1016/j.opthta.2012.05.048.
158. Kruh J.N., Yang P., Suelves A.M., Foster C.S. Infliximab for the treatment of refractory noninfectious Uveitis: a study of 88 patients with long-term follow-up. *Ophthalmology*. 2014;121(1):358-364. doi:10.1016/j.opthta.2013.07.019.
159. Markomichelakis N., Delicha E., Masselos S. et al. A single infliximab infusion vs corticosteroids for acute panuveitis attacks in Behçet's disease: a comparative 4-week study. *Rheumatology (Oxford)*. 2011;50(3):593–597. doi:10.1093/rheumatology/keq366.
160. Niccoli L., Nannini C., Benucci M. et al. Long-term efficacy of infliximab in refractory posterior uveitis of Behçet's disease: a 24-month follow-up study. *Rheumatology (Oxford)*. 2007;46(7):1161-4. doi:10.1093/rheumatology/kem101.

161. Suhler E.B., Smith J.R., Wertheim M.S. et al. A prospective trial of infliximab therapy for refractory uveitis: preliminary safety and efficacy outcomes. *Arch Ophthalmol.*2005;123(7):903–912.doi:10.1001/archophth.123.7.903
162. Takeuchi M., Kezuka T., Sugita S. et al. Evaluation of the long-term efficacy and safety of infliximab treatment for uveitis in Behçet's disease: a multicenter study. *Ophthalmology.*2014;121(10): 1877-84.doi:10.1016/j.ophtha.2014.04.042.
163. Tugal-Tutkun I., Mudun A., Urgancioglu M. et al. Efficacy of infliximab in the treatment of uveitis that is resistant to treatment with the combination of azathioprine, cyclosporine, and corticosteroids in Behçet's disease: an open-label trial. *Arthritis Rheum.*2005;52(8):2478-84.doi:10.1002/art.21231.
164. Tugal-Tutkun I., Ayrançi O., Kasapcopur O., KirN. Retrospective analysis of children with uveitis treated with infliximab. *JAAPOS.*2008;12(6):611-3.doi:10.1016/j.jaapos.2008.08.007.
165. Yamada Y., Sugita S., Tanaka H. et al. Comparison of infliximab versus ciclosporin during the initial 6-month treatment period in Behçet disease. *Br J Ophthalmol.* 2010;94(3):284-8.doi:10.1136/bjo.2009.158840.
166. Kahn P, Weiss M, Imundo LF, Levy DM. Favorable response to high-dose infliximab for refractory childhood uveitis. *Ophthalmology* 2006; 113:860–4.
167. Sukumaran S., Marzan K., Shaham B., Reiff A. High dose infliximab in the treatment of refractory uveitis: does dose matter? *ISRN Rheumatol.*2012;2012: 765380.doi:10.5402/2012/765380.
168. Calvo-Río V., Blanco R., Santos-Gómez M. Golimumab in refractory uveitis related to spondyloarthritis. Multicenter study of 15 patients. *Semin Arthritis Rheum.* 2016; 46(1):95-101.doi:10.1016/j.semarthrit.2016.03.002.
169. Miserocchi E., Modorati G., Pontikaki I. et al. Long-term treatment with golimumab for severe uveitis. *Ocul Immunol Inflamm.*2014;22(2):90-5.doi:10.3109/09273948.2013.844265.
170. Palmou-Fontana N., Calvo-Río V., Martín-Varillas J.L. et al. Golimumab in refractory uveitis associated to juvenile idiopathic arthritis: multicentre study of 7 cases and literature review *Clin Exp Rheumatol.*2018;36(4):652-657.
171. Lanz S., Seidel G., Skrabl-Baumgartner A. Golimumab in juvenile idiopathic arthritis-associated uveitis unresponsive to Adalimumab // *Pediatric Rheumatology*. – 2021. – T. 19. – №. 1. – С. 132.
172. Tosi G.M., Sota J., Vitale A. et al. Efficacy and safety of certolizumab pegol and golimumab in the treatment of non-infectious uveitis. *Clin Exp Rheumatol.* 2019;37(4):680-683.

173. Llorenç V., Mesquida M., de la Maza M.S. et al. Certolizumab pegol, a new anti-tnf- $\alpha$  in the armamentarium against ocular inflammation. *Ocul Immunol Inflamm.* 2016; 24(2):167-72. doi:10.3109/09273948.2014.967779.
174. Atienza-Mateo B., Calvo-Río V., Beltrán E. et al. Anti-interleukin 6 receptor tocilizumab in refractory uveitis associated with Behçet's disease: multicenter retrospective study. *Rheumatology (Oxford)*. 2018; 57(5):856-864. doi:10.1093/rheumatology/kex480.
175. Calvo-Río V., Santos-Gómez M., Calvo I. et al. Anti-interleukin-6 receptor tocilizumab for severe juvenile idiopathic arthritis-associated uveitis refractory to anti-tumor necrosis factor therapy: a multicenter study of twenty-five patients. *Arthritis Rheumatol.* 2017; 69(3):668-675. doi:10.1002/art.39940
176. Mesquida M., Molins B., Llorenç V. et al. Long-term effects of tocilizumab therapy for refractory uveitis-related macular edema. *Ophthalmology.* 2014; 121(12):2380-6. doi:10.1016/j.ophtha.2014.06.050.
177. Papo M., Bielefeld P., Vallet H. et al. Tocilizumab in severe and refractory non-infectious uveitis. *Clin Exp Rheumatol.* 2014; 32(4 Suppl 84):S75-9
178. Tappeiner C., Mesquida M., Adán A. et al. Evidence for tocilizumab as a treatment option in refractory uveitis associated with juvenile idiopathic arthritis. *J Rheumatol.* 2016; 43(12):2183-2188. doi:10.3899/jrheum.160231.
179. Vegas-Revenga N., Calvo-Río V., Mesquida M. et al. Anti-IL6-receptor tocilizumab in refractory and noninfectious uveitic cystoid macular edema: multicenter study of 25 patients. *Am J Ophthalmol.* 2019; 200:85-94. doi:10.1016/j.ajo.2018.12.019.
180. Wennink R.A.W., Kalinina Ayuso V., de Vries L.A. Tocilizumab as an effective treatment option in children with refractory intermediate and panuveitis. *Ocul Immunol Inflamm.* 2021; 29:1,21-25. doi:10.1080/09273948.2020.1712431.
181. Burlo F, Tumminelli C, Pastore S, Stocco G, Curci D, Lucafò M, Tommasini A, Taddio A. Subcutaneous tocilizumab in the management of non-infectious uveitis in children: a brief report. *Pediatr Rheumatol Online J.* 2023 Sep 12; 21(1):99. doi: 10.1186/s12969-023-00883-y. PMID: 37700264; PMCID: PMC10496382.
182. Abdallah H, et al. Pharmacokinetic and pharmacodynamic analysis of subcutaneous tocilizumab in patients with rheumatoid arthritis from 2 randomized, controlled trials: SUMMACTA and BREVACTA. *Journal of clinical pharmacology.* 2017; 57(4):459–468. doi: 10.1002/jcph.826.
183. Davatchi F., Shams H., Rezaipoor M. et al. Rituximab in intractable ocular lesions of Behçet's disease; randomized single-blind control study (pilot study). *Int J Rheum Dis.*

2010;13(3):246-52.doi:10.1111/j.1756-185X.2010.01546.x.

184. Heiligenhaus A., Miserocchi E., Heinz C. et al. Treatment of severe uveitis associated with juvenile idiopathic arthritis with anti-CD20 monoclonal antibody (rituximab). *Rheumatology* 2011;50:1390-4.doi:10.1093/rheumatology/ker107.

185. Miserocchi E., Pontikaki I, Modorati G. Anti-CD 20 monoclonal antibody (rituximab) treatment for inflammatory ocular diseases. *Autoimmun Rev.* 2011;11(1): 35-9. doi:10.1016/j.autrev.2011.07.001.

186. Birolo C., Zannin M.E., Arsenyeva S. et al. Comparable efficacy of abatacept used as first-line or second-line biological agent for severe juvenile idiopathic arthritis-related uveitis. *JRheumatol.* 2016;43(11): 2068-2073.doi:10.3899/jrheum.151389.

187. Zulian F., Balzarini M., Falcini F. et al. Abatacept for severe anti-tumor necrosis factor alpha refractory juvenile idiopathic arthritis-related uveitis. *Arthritis Care Res (Hoboken)*. 2010;62(6):821–825.

188. Разумова И. Ю., Годзенко А. А. Нестероидные противовоспалительные препараты в лечении переднего увеита при спондилоартритах //Вестник офтальмологии. – 2020. – Т. 136. – №. 6. – С. 70-77

189. Балабанова Р. М. Анкилозирующий спондилит и коморбидность: безопасность длительного применения нимесулида //Современная ревматология. – 2017. – Т. 11. – №. 4. – С. 79-82.

190. Годзенко А. А., Разумова И. Ю., Бочкова А. Г. Клиническая оценка увеита и ее значение в диагностике спондилоартритов //Научно-практическая ревматология. – 2011. – №. 6. – С. 38-42.

191. Wanders A., van der Heijde D., Landewe R. et al. Nonsteroidal anti-inflammatory drugs reduce radiographic progression in patients with ankylosing spondylitis: a randomized clinical trial. *Arthritis Rheum* 2005;52(6):1756–65

192. Murthy S.I., Pappuru R.R., Latha K.M. et al. Surgical management in patient with uveitis. *Indian J Ophthalmol.* 2013;61(6):284-290doi:10.4103/0301-4738.114103.

193. Ramamurthi S., Obi E.E., Dutton G.N., Ramaesh K. Management and clinical outcome of penetrating keratoplasty for long-term corneal changes in sympathetic ophthalmia. *J Ophthalmol.* 2011; 2011:439025. doi:10.1155/2011/439025

194. Hennein L., Lambert N.G., Chamberlain W. et al. Keratoplasty outcomes in patients with uveitis. *Cornea.* 2021;40(5):590-595. doi: 10.1097/ICO.0000000000002527.

195. Kump L. I. et al. Analysis of pediatric uveitis cases at a tertiary referral center //Ophthalmology. – 2005. – Т. 112. – №. 7. – С. 1287-1292.

<https://doi.org/10.1016/j.opthta.2005.01.044>

196. Mehta S., Linton M.M., Kempen J.H. Outcomes of cataract surgery in patients with uveitis: A systematic review and meta-analysis. // *Am J Ophthalmol.* - 2014. - №158. - P.676-692. (<https://doi.org/10.1016/j.ajo.2014.06.018>)
197. Yangzes S., Seth N.G., Singh R. et al. Long-term outcomes of cataract surgery in children with uveitis. *Indian J Ophthalmol.* 2019;67(4):490-495. doi: 10.4103/ijo.IJO\_846\_18.
198. Катаргина Л.А., Денисова Е.В., Ибейд Б.Н.А., Храброва М.А. Результаты имплантации клапана Ахмеда у детей с постuveальной глаукомой. *Российский офтальмологический журнал.* 2021;14(1):30-34. <https://doi.org/10.21516/2072-0076-2021-14-1-30-34>.
199. Ramdas W.D., Pals J., Rothova A., Wolfs R.C.W. Efficacy of glaucoma drainage devices in uveitic glaucoma and a meta-analysis of the literature. // *Graefes Arch Clin Exp Ophthalmol.* 2019.-№257(1).-P.143-151. (<https://doi.org/10.1007/s00417-018-4156-9>).
200. Денисова Е.В., Ибейд Б.Н.А., Коголева Л.В. Факторы избыточной пролиферации при синустрабекулэктомии у детей с постuveальной глаукомой. *Офтальмология.* 2021;18(2):284-289 <https://doi.org/10.18008/1816-5095-2021-2-284-289>.
201. Trittibach P. et al. Vitrectomy for juvenile uveitis: prognostic factors for the long-term functional outcome // *Eye.* – 2006. – Т. 20. – №. 2. – С. 184-190.
202. Becker, M., Davis, J., 2005. Vitrectomy in the treatment of uveitis. *Am. J. Ophthalmol.* 2005;140(6):1096-105. doi:10.1016/j.ajo.2005.07.017.
203. Chan N. S. W., Choi J., Cheung C. M. G. Pediatric uveitis // *Asia-Pacific Journal of Ophthalmology.* – 2018. – Т. 7. – №. 3. – С. 192-199. <https://doi.org/10.22608/APO.2018116>
204. Agarwal A., Invernizzi A., Singh R. B. et al. An update on inflammatory choroidal neovascularization: epidemiology, multimodal imaging, and management. // *Journal of Ophthalmic Inflammation and Infection.* 2018;8:13 <https://doi.org/10.1186/s12348-018-0155-6>.
205. Oyeniran E. et al. Treatment Outcomes of Anti-VEGF Agents for Non-Infectious Uveitic Macula Edema // *Investigative Ophthalmology & Visual Science.* – 2022. – Т. 63. – №. 7. – С. 3210–A0436.
206. Шилкина Н. П., Спирин Н. Н., Дряженкова И. В. Диагностика и лечение поражений нервной системы при ревматических заболеваниях // *Лечащий врач.* – 2009. – №. 4. – С. 26-29.
207. Гусева М. Р. Нейропептидная терапия в детской офтальмологической практике // *Российская педиатрическая офтальмология.* – 2015. – Т. 10. – №. 1. – С. 11-17.



208. Donoso A. et al. Therapeutic uses of natural astaxanthin: An evidence-based review focused on human clinical trials //Pharmacological Research. – 2021. – Т. 166. – С. 105479.
209. Yadav U., Kalariya N., Ramana K. Emerging role of antioxidants in the protection of uveitis complications //Current Medicinal Chemistry. – 2011. – Т. 18. – №. 6. – С. 931-942.
210. Pillar S, Amer R. The association between vitamin D and uveitis: A comprehensive review. Surv Ophthalmol. 2022 Mar-Apr;67(2):321-330. doi: 10.1016/j.survophthal.2021.07.006.
211. Основы курортологии. Частная курортотерапия. Под редакцией В.А. Александрова. Санаторно-курортное лечение глазных заболеваний. С.И.Тальковский. Москва: Медгиз., 1958: 327-344.
212. Оковитов В.В. Методы физиотерапии в офтальмологии. М., 1999, 142с.
213. Куприянова И. Н., Флягина В. И., Зайкова Е. Ю. Офтальмологические проявления системных заболеваний как междисциплинарная проблема //Евразийский Союз Ученых. – 2015. – №. 7-3 (16). – С. 61-65
214. Кузнецова Т. И., Астахов Ю. С. Можно ли сократить долю увеитов неясной этиологии? //Офтальмологические ведомости. – 2019. – Т. 12. – №. 3. – С. 21-30..].
215. Дроздова Е. А., Ядыкина Е. В. Клинические параллели течения увеита и артрита у пациентов с ювенильным идиопатическим артритом //Вестник Совета молодых учёных и специалистов Челябинской области. – 2014. – №. 1 (5). – С. 41-44
216. Годзенко А. А. и др. Течение и исходы увеита у больных анкилозирующим спондилитом //Научно-практическая ревматология. – 2014. – Т. 52. – №. 5. – С. 520-525.
217. Кундер Е. В. Рекомендации по ведению пациентов с аксиальным спондилоартритом //Известия Национальной академии наук Беларуси. Серия медицинских наук. – 2019. – Т. 16. – №. 1. – С. 117-128.].

## **Приложение А1. Состав рабочей группы по разработке и пересмотру клинических рекомендаций**

1. **Астахов Ю.С.**, д.м.н., профессор, профессор кафедры офтальмологии с клиникой ФБГОУВО «Первый Санкт-Петербургский государственный медицинский университет им. акад. И.П.Павлова», вице-президент ООО «Ассоциация врачей-офтальмологов».
1. **Бровкина А.Ф.**, д.м.н., профессор, академик РАМН, академик РАН, профессор кафедры офтальмологии с курсом детской офтальмологии и курсом офтальмоонкологии и орбитальной патологии Российской государственной медицинской академии последипломного образования, член президиума ООО «Ассоциация врачей-офтальмологов», член президиума ООО «Общество офтальмологов России».
2. **Давыдова Г.А.**, к.м.н., научный сотрудник Национального медицинского исследовательского центра глазных болезней им. Гельмгольца» Министерства здравоохранения Российской Федерации (Москва), член ООО «Ассоциация врачей - офтальмологов», член ООО «Общество офтальмологов России».
3. **Денисова Е.В.**, к.м.н., научный сотрудник Национального медицинского исследовательского центра глазных болезней им. Гельмгольца» Министерства здравоохранения Российской Федерации (Москва), член ООО «Ассоциация врачей-офтальмологов», член ООО «Общество офтальмологов России».
4. **Дроздова Е.А.**, д.м.н., доцент, профессор кафедры глазных болезней ФБГОУВО ЮУГМУ Минздрава России, член ООО «Ассоциация врачей-офтальмологов», член ООО «Общество офтальмологов России».
5. **Кузнецова Т.И.**, врач-офтальмолог отделения клиники офтальмологии с кафедрой ФБГОУВО Первого Санкт-Петербургского государственного медицинского университета имени академика И.П. Павлова, член ООО «Ассоциация врачей-офтальмологов».
6. **Никитин М.В.**, д.м.н., профессор, главный внештатный специалист Минздрава России по санаторно-курортному лечению, директор санаторно-курортного комплекса «Вулан» научно-клинического филиала ФГБУ «Национальный медицинский научный

исследовательский центр реабилитации и курортологии» Минздрава РФ, Общество врачей восстановительной медицины.

7. **Панова И.Е.**, д.м.н., профессор, заместитель директора по научной работе СПб филиала ФГАУ «НМИЦ «МНТК «Микрохирургия глаза» им. акад. С.Н.Федорова» Минздрава РФ, член ООО «Ассоциация врачей-офтальмологов», член ООО «Общество офтальмологов России».

8. **Фесюн А.Д.**, д.м.н., и.о. директора ФГБУ «Национальный медицинский научный исследовательский центр реабилитации и курортологии» Минздрава РФ, Общество врачей восстановительной медицины.

9. **Юрова О.В.**, д.м.н., профессор, ФГБУ «Национальный медицинский научный исследовательский центр реабилитации и курортологии» Минздрава РФ, Общество врачей восстановительной медицины.

10. **Яковлев М.Ю.**, к.м.н., руководитель научного управления ФГБУ «Национальный медицинский научный исследовательский центр реабилитации и курортологии» Минздрава РФ, Общество врачей восстановительной медицины

11. **Анкудинова С.В.**, к.м.н., врач-методист СПб филиала ФГАУ «НМИЦ «МНТК «Микрохирургия глаза» им. акад. С.Н. Федорова» Минздрава РФ, доцент кафедры офтальмологии ФГБОУ ВО «Северо-Западный государственный медицинский университет им. И.И. Мечникова» Минздрава РФ, член ООО «Общество офтальмологов России».

**Конфликт интересов:** отсутствует

## Приложение А2. Методология разработки клинических рекомендаций

### Целевая аудитория данных клинических рекомендаций:

- Врачи-офтальмологи;
- Врачи общей практики (семейные врачи)

**Методы, использованные для сбора/селекции доказательств:** поиск в электронных базах данных, анализ современных научных разработок по проблеме неинфекционных увеитов в России и за рубежом; обобщение практического опыта российских и зарубежных специалистов; библиотечные ресурсы. Описание методов, использованных для сбора/селекции доказательств: доказательной базой для рекомендаций являются публикации, вошедшие в Кохрейновскую библиотеку, базы данных EMBASE и MEDLINE, а также монографии и статьи в ведущих специализированных рецензируемых отечественных медицинских журналах по данной тематике. Глубина поиска составляла 10 лет. Методы, использованные для оценки качества и силы доказательств: консенсус экспертов, оценка значимости в соответствии с рейтинговой схемой.

**Таблица 1.** Шкала оценки уровней достоверности доказательств (УДД) для методов диагностики (диагностических вмешательств)

УДД	Расшифровка
1	Систематические обзоры исследований с контролем референтным методом или систематический обзор рандомизированных клинических исследований с применением метаанализа
2	Отдельные исследования с контролем референтным методом или отдельные рандомизированные клинические исследования и систематические обзоры исследований любого дизайна, за исключением рандомизированных клинических исследований, с применением метаанализа
3	Исследования без последовательного контроля референтным методом или исследования с референтным методом, не являющимся независимым от исследуемого метода, или нерандомизированные сравнительные исследования, в том числе когортные исследования
4	Несравнительные исследования, описание клинического случая
5	Имеется лишь обоснование механизма действия или мнение экспертов

**Таблица 2.** Шкала оценки уровней достоверности доказательств (УДД) для методов профилактики, лечения и реабилитации (профилактических, лечебных, реабилитационных вмешательств)

<b>УДД</b>	<b>Расшифровка</b>
1	Систематический обзор рандомизированных клинических исследований с применением метаанализа
2	Отдельные рандомизированные клинические исследований и систематические обзоры исследований любого дизайна, за исключением рандомизированных клинических исследований с применением метаанализа
3	Нерандомизированные сравнительные исследования, в т.ч. когортные исследования
4	Несравнительные исследования, описание клинического случая или серии случаев, исследования «случай-контроль»
5	Имеется лишь обоснование механизма действия вмешательства (доклинические исследования) или мнение экспертов

**Таблица 3.** Шкала оценки уровней убедительности рекомендаций (УУР) для методов профилактики, диагностики, лечения и реабилитации (профилактических, диагностических, лечебных, реабилитационных вмешательств)

<b>УУР</b>	<b>Расшифровка</b>
A	Сильная рекомендация (все рассматриваемые критерии эффективности (исходы) являются важными, все исследования имеют высокое или удовлетворительное методологическое качество, их выводы по интересующим исходам являются согласованными)
B	Условная рекомендация (не все рассматриваемые критерии эффективности (исходы) являются важными, не все исследования имеют высокое или удовлетворительное методологическое качество и/или их выводы по интересующим исходам не являются согласованными)
C	Слабая рекомендация (отсутствие доказательств надлежащего качества (все рассматриваемые критерии эффективности (исходы) являются неважными, все исследования имеют низкое методологическое качество и их выводы по интересующим исходам не являются согласованными)

### **Порядок обновления клинических рекомендаций.**

Механизм обновления клинических рекомендаций предусматривает их систематическую актуализацию – не реже чем один раз в три года, а также при появлении новых данных с позиции доказательной медицины по вопросам диагностики, лечения, профилактики и реабилитации конкретных заболеваний, наличии обоснованных дополнений/замечаний к ранее утверждённым клиническим рекомендациям, но не чаще 1 раза в 6 месяцев.

**Приложение А3. Справочные материалы, включая соответствие показаний к применению и противопоказаний, способов применения и доз лекарственных препаратов инструкции по применению лекарственного препарата**

1. Актуальные инструкции к лекарственным препаратам, упоминаемым в данных клинических рекомендациях, можно найти на сайте <http://grls.rosminzdrav.ru>
2. Международная классификация болезней, травм и состояний, влияющих на здоровье, 10-го пересмотра (МКБ-10). Всемирная организация здравоохранения.
3. Номенклатура медицинских услуг. Приказ Министерства здравоохранения РФ от 13 октября 2017 г. N 804н «Об утверждении номенклатуры медицинских услуг».
4. Федеральный закон «Об основах охраны здоровья граждан в Российской Федерации» от 21.11.2011 № 323 ФЗ.
5. Порядок оказания медицинской помощи взрослому населению при заболеваниях глаза, его придаточного аппарата и орбиты. Приказ Министерства здравоохранения России от 12.11.2012 № 902н «Об утверждении Порядка оказания медицинской помощи взрослому населению при заболеваниях глаза, его придаточного аппарата и орбиты».
6. Перечень жизненно необходимых и важнейших лекарственных препаратов для медицинского применения на 2020 год. Распоряжение Правительства РФ от 12.10.2019 N 2406-р (ред. от 26.04.2020) «Об утверждении перечня жизненно необходимых и важнейших лекарственных препаратов на 2020 год, а также перечней лекарственных препаратов для медицинского применения и минимального ассортимента лекарственных препаратов, необходимых для оказания медицинской помощи».

Таблица 3. Критерии оценки клеточной реакции во ВПК

Степень	Количество клеток в поле зрения щелевой лампы 1 х 1 мм
0	< 1
0,5 +	1 – 5
1 +	6 – 15
2 +	16 – 25
3 +	26 – 50
4 +	> 50

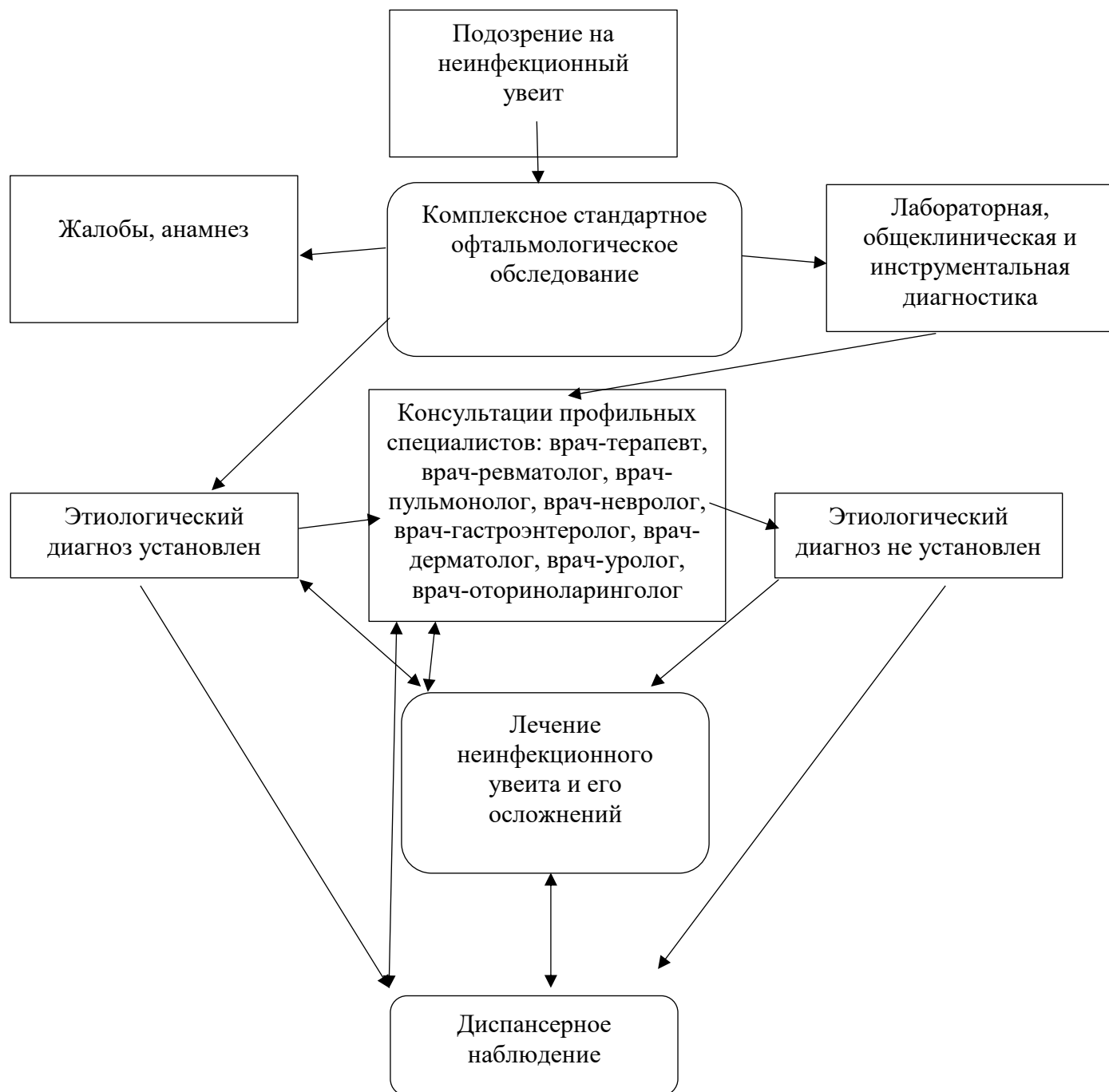
Таблица 4. Критерии оценки экссудации во ВПК

Степень	Признаки
0	Отсутствует (радужка и хрусталик видны четко)
1 +	Слабая (радужка и хрусталик за легким флером)
2 +	Умеренная (радужка и хрусталик за умеренным флером)
3 +	Выраженная (радужка и хрусталик за густым флером)
4 +	Интенсивная (фибрин в передней камере, детали не видны)

Таблица 5. Критерии оценки клеточной воспалительной реакции в стекловидном теле

Количество клеток в стекловидном теле (с линзой Груби)	Степень выраженности	Изменения при непрямой офтальмоскопии с линзой 20 диоптрий
0-1	0 +	Нет флера (диск зрительного нерва, сосуды и слой нервных волокон сетчатки видны четко)
2-20	следы	Очень слабый флер (минимальная нечеткость визуализации границ диск зрительного нерва, рефлексy слоя нервных волокон сетчатки не просматриваются)
21-50	1 +	Диск зрительного нерва и сосуды сетчатки за легким флером
51-100	2 +	Диск зрительного нерва и сосуды сетчатки видны под флером
101-250	3 +	С трудом виден диск зрительного нерва, другие детали не просматриваются
более 251	4 +	Диск зрительного нерва не просматривается

## Приложение Б. Алгоритмы действия врача





## **Приложение В. Информация для пациента**

Увеит – воспаление сосудистой оболочки глаза - при отсутствии своевременной диагностики и лечения может приводить к слабовидению, слепоте и инвалидности зрения.

Неинфекционные увеиты - полиморфная группа заболеваний, которые могут поражать изолированно структуры глаза или быть одним из проявлений системного заболевания.

Пациент с установленным системным заболеванием и риском развития увеита должен быть осмотрен не реже 1 раза в год, даже при отсутствии жалоб со стороны органа зрения.

Пациент должен быть информирован о возможных симптомах увеита и его осложнений, необходимости при их появлении срочного обращения к врачу-офтальмологу. Необходимо срочное обращение к врачу-офтальмологу при появлении любого из нижеперечисленных симптомов: покраснение глаза, светобоязнь, боль, снижение и/или затуманивание зрения, плавающие помутнения, «вспышки» света, "молний", искажение линий, выпадение поля зрения, нарушение восприятия цветов, изменение цвета радужки, размеров и формы зрачка.

Необходимо строгое соблюдение всех назначений врача-офтальмолога и врачей смежных специальностей (ревматолога, дерматолога, терапевта, педиатра и др).

Необходимо строго соблюдать рекомендуемую кратность обследования у врача-офтальмолога и, при наличии системного заболевания, у врачей смежных специальностей. Даже при отсутствии жалоб со стороны органа зрения пациент с неинфекционным увеитом должен быть офтальмологом не реже 2 раз в год.

Пациент должен владеть информацией о возможных побочных эффектах терапии, а также необходимости срочного обращения к врачу-офтальмологу (врачам смежных специальностей) при их развитии.

В случае необратимой слепоты или слабовидения пациент должен владеть полной информацией о возможностях профессиональной, социальной, психологической реабилитации.

**Приложение Г1 - ГN. Шкалы оценки, вопросники и другие оценочные инструменты состояния пациента, приведенные в клинических рекомендациях**

Критерии оценки клеточной реакции во ВПК, критерии оценки экссудации во ВПК, критерии оценки клеточной воспалительной реакции в стекловидном теле приведены в Приложении А3.

Пронумеровано, прошнуровано,  
скреплено печатью 66 (шестьдесят шесть) листов  
Президент ООО «АВО», академик РАН

В.В. Нероев

