

**OLYMPUS**



**QuaCol**  
Quality of Colonoscopy  
Качество колоноскопии

*Quality of Colonoscopy* ОБРАЗОВАТЕЛЬНЫЙ ПРОЕКТ  
**КАЧЕСТВО  
КОЛОНОСКОПИИ**

**ОБНОВЛЕНИЕ • 2019**

**МОВИПРЕП®**

Информация для специалистов здравоохранения

# СОДЕРЖАНИЕ

**ЭКСПЕРТЫ ОБРАЗОВАТЕЛЬНОГО ПРОЕКТА QuaCol** ..... 2

**КРИТЕРИИ КАЧЕСТВА КОЛОНОСКОПИИ** ..... 3

**КАЧЕСТВЕННАЯ ПОДГОТОВКА ТОЛСТОЙ КИШКИ  
К КОЛОНОСКОПИИ И ПОЛИПЭКТОМИИ** ..... 4

**ОСОБЕННОСТИ ПОДГОТОВКИ ПАЦИЕНТОВ  
С СОПУТСТВУЮЩИМИ ЗАБОЛЕВАНИЯМИ** ..... 7

**БОСТОНСКАЯ ШКАЛА ОЦЕНКИ ПОДГОТОВКИ  
ТОЛСТОЙ КИШКИ К КОЛОНОСКОПИИ** ..... 10

**КЛАССИФИКАЦИИ ДЛЯ ОПИСАНИЯ И ОЦЕНКИ  
ПАТОЛОГИЧЕСКИХ ИЗМЕНЕНИЙ ТОЛСТОЙ КИШКИ** ..... 11

    Парижская классификация..... 13

    Классификация ямочного рисунка (PP – Pit Pattern) S. Kudo..... 16

    Классификация капиллярного рисунка (CP – Capillary Pattern) Y. Sano ..... 17

    Объединённая NICE-классификация  
    поверхностных эпителиальных образований..... 18

**NBI (NARROW BAND IMAGING)**..... 19

**СРОКИ НАБЛЮДЕНИЯ ПОСЛЕ УДАЛЕНИЯ  
ЭПИТЕЛИАЛЬНЫХ ОБРАЗОВАНИЙ ТОЛСТОЙ КИШКИ** ..... 22

**ДИАГНОСТИКА И ПРИМЕР ТЕРАПИИ  
ВОСПАЛИТЕЛЬНЫХ ЗАБОЛЕВАНИЙ КИШЕЧНИКА (ВЗК)** ..... 23

**АНЕСТЕЗИОЛОГИЧЕСКОЕ ОБЕСПЕЧЕНИЕ  
ПРИ ПРОВЕДЕНИИ КОЛОНОСКОПИИ**..... 28

**ПРОТОКОЛ КОЛОНОСКОПИИ  
(ОСНОВНЫЕ РАЗДЕЛЫ, ПРИМЕР ОФОРМЛЕНИЯ)** ..... 31

# ЭКСПЕРТЫ ОБРАЗОВАТЕЛЬНОГО ПРОЕКТА QuaCol

## ЭКСПЕРТЫ

**Репичи Алессандро**

профессор, руководитель отделения эндоскопии пищеварительной системы клиники научного института Уманита Humanitas University (г. Милан, Италия)

**Хассан Чезаре**

профессор, руководитель отделения эндоскопии больницы Nuovo Regina Margherita (г. Рим, Италия)

**Никонов Евгений Леонидович**

д.м.н., профессор, заведующий кафедрой гастроэнтерологии ФДПО РНИМУ им. Н.И. Пирогова (г. Москва)

**Веселов Виктор Владимирович**

д.м.н., профессор, руководитель отдела эндоскопической диагностики и хирургии ФГБУ «Государственный научный центр колопроктологии им. А.Н. Рыжих» Минздрава России (г. Москва)

**Кашин Сергей Владимирович**

к.м.н., доцент кафедры хирургии ИПДО Ярославского государственного медицинского университета (ЯГМУ), руководитель Эндоскопического учебного центра ЯГМУ, заведующий отделением диагностической и оперативной эндоскопии Ярославской областной клинической онкологической больницы, главный специалист по эндоскопии Департамента здравоохранения и фармации Ярославской области (г. Ярославль)

**Веселов Алексей Викторович**

к.м.н., руководитель отдела по организационной работе и развитию колопроктологической службы ФГБУ «Государственный научный центр колопроктологии им. А.Н. Рыжих» Минздрава России (г. Москва)

**Галкова Залина Викторовна**

к.м.н., доцент кафедры гастроэнтерологии ФДПО РНИМУ им. Н.И. Пирогова, врач-эндоскопист КДЦ «Медси» на Красной Пресне; ведущий специалист ОМО по гастроэнтерологии НИИ организации здравоохранения и медицинского менеджмента Департамента здравоохранения г. Москвы

**Лилеев Дмитрий Владимирович**

к.м.н., заведующий отделением анестезиологии и реанимации с палатами интенсивной терапии Ярославской областной клинической онкологической больницы (г. Ярославль)

**Нехайкова Наталия Валентиновна**

врач-эндоскопист, первая квалификационная категория, частный Медицинский центр Диагностики и профилактики (г. Ярославль)

# КРИТЕРИИ КАЧЕСТВА КОЛОНОСКОПИИ<sup>1,2</sup>

- 1. Качество подготовки толстой кишки к исследованию** – как минимум в 90% скрининговых и диагностических исследований качество очистки кишечника должно быть оценено по Бостонской шкале как адекватное или лучше, предпочтительно – 95%
- 2. Частота достижения купола слепой кишки** – минимальный показатель интубации слепой кишки 90%, предпочтительно – 95%, фотоизображение купола слепой кишки: фотоизображение баугиниевой заслонки и устья червеобразного отростка
- 3. Уровень выявления аденом (ADR – Adenoma Detection Rate)** – данный показатель определяется индивидуально, но рекомендуемый минимальный уровень ≥ 25% выявления аденом при скрининговых или диагностических колоноскопиях у лиц старше 50 лет. Показатель ADR определяется отношением количества колоноскопий, в которых выявлена хотя бы одна гистологически подтверждённая аденома к общему количеству всех колоноскопий
- 4. Время извлечения/выведения колоноскопа (время осмотра на выходе)** – как минимум 6 минут для скрининговых или диагностических исследований, предпочтительно – более 10 минут
- 5. Описание морфологии эпителиальных образований** – по Парижской классификации

1. Michal F. Kaminski, Siwan Thomas-Gibson, Marek Bugajski, Michael Bretthauer, Colin J. Rees, Evelien Dekker, Geir Hoff, Rodrigo Jover, Stepan Suchanek, Monika Ferlitsch, John Anderson, Thomas Roesch, Rolf Hultcranz, Istvan Racz, Ernst J. Kuipers, Kjetil Garborg, James E. East, Maciej Rupinski, Birgitte Seip, Cathy Bennett, Carlo Senore, Silvia Minozzi, Raf Bisschops, Dirk Domagk, Roland Valori, Cristiano Spada, Cesare Hassan, Mario Dinis-Ribeiro, Matthew D. Rutter // Performance measures for lower gastrointestinal endoscopy: a European Society of Gastrointestinal Endoscopy (ESGE) Quality Improvement Initiative // Endoscopy 2017; 49: 378–397.  
2. B. Rembacken, C. Hassan, J. F. Riemann, A. Chilton, M. Rutter, J.-M. Dumonceau, M. Omar, T. Ponchon // Quality in screening colonoscopy: position statement of the European Society of Gastrointestinal Endoscopy (ESGE) // Endoscopy 2012; 44: 957–968.

КАЧЕСТВЕННАЯ ПОДГОТОВКА ТОЛСТОЙ КИШКИ  
К КОЛОНОСКОПИИ И ПОЛИПЭКТОМИИ

- 1. Соблюдение специального рациона питания
- 2. Выбор схемы приёма препарата МОВИПРЕП® в зависимости от времени проведения обследования
- 3. Приём препарата МОВИПРЕП®

1. СОБЛЮДЕНИЕ СПЕЦИАЛЬНОГО РАЦИОНА ПИТАНИЯ<sup>1,4</sup>

Пациенту необходимо соблюдать диету с исключением растительной клетчатки за 1–3 дня до проведения обследования.

РАЦИОН ПИТАНИЯ

РАЗРЕШЕНО	ЗАПРЕЩЕНО
<p><b>Продукты:</b></p> <ul style="list-style-type: none"><li>Сыр, сметана, сливочное масло, йогурт без добавок и наполнителей, кисломолочные продукты</li><li>Яйца</li><li>Мясо, птица и рыба нежирных сортов (в отварном, паровом или тушёном виде)</li><li>Хорошо проваренный белый рис (кроме плова)</li><li>Сахар, мёд (не в сотах)</li><li>Разрешённые продукты не должны содержать мелкие косточки, зёрна, семена, отруби</li></ul> <p><b>Жидкости:</b></p> <ul style="list-style-type: none"><li>Бульоны (прозрачные, процеженные)</li><li>Сок без мякоти</li><li>Чай</li><li>Вода</li><li>Безалкогольные неокрашенные напитки</li></ul>	<p><b>Продукты:</b></p> <ul style="list-style-type: none"><li>Все хлебобулочные, мучные и макаронные изделия</li><li>Овощи, включая картофель, зелень, грибы, морскую капусту</li><li>Крупы, каши, бобовые, злаковые, орехи, семечки, кунжут, мак, зёрна, отруби и другие семена, специи</li><li>Жёсткое мясо с хрящами, консервы</li><li>Сосиски, колбасы</li><li>Морепродукты</li><li>Фрукты, ягоды, включая сухофрукты, варенье, джем, мармелад, желе</li><li>Чипсы, гамбургеры, шоколад</li><li>Любые другие продукты, не входящие в список разрешённых</li></ul> <p><b>Жидкости:</b></p> <ul style="list-style-type: none"><li>Алкоголь</li><li>Газированные напитки</li><li>Кофе</li><li>Компот, кисель</li><li>Молоко</li></ul>

- ✓ Качественная очистка всех отделов толстой кишки в 2 раза меньшим объёмом препарата (2 л раствора препарата МОВИПРЕП® вместо 4 л раствора препарата на основе ПЭГ/макрогола)<sup>6,7</sup>
- ✓ Достоверно меньше нежелательных явлений, включая тошноту и рвоту, на МОВИПРЕП® (в сравнении с приёмом 4 л раствора препарата на основе ПЭГ/макрогола)<sup>7</sup>

2. ВЫБОР СХЕМЫ ПРИЁМА ПРЕПАРАТА МОВИПРЕП®  
В ЗАВИСИМОСТИ ОТ ВРЕМЕНИ ПРОВЕДЕНИЯ ОБСЛЕДОВАНИЯ<sup>\*1,4,5</sup>

**Двухэтапная схема** (1 л раствора препарата МОВИПРЕП® принимается вечером накануне дня обследования и 1 л рано утром в день обследования).  
После каждого принятого литра препарата МОВИПРЕП® необходимо выпить 500 мл разрешённой жидкости (общий объём дополнительной жидкости 1 л).

Время обследования	Время принятия 1-го л раствора МОВИПРЕП®	Время принятия 2-го л раствора МОВИПРЕП®
08:00	18:00 – 19:00 в день накануне колоноскопии	04:00 – 05:00 в день колоноскопии
09:00	18:00 – 19:00 в день накануне колоноскопии	05:00 – 06:00 в день колоноскопии
10:00	18:00 – 19:00 в день накануне колоноскопии	06:00 – 07:00 в день колоноскопии
11:00	18:00 – 19:00 в день накануне колоноскопии	07:00 – 08:00 в день колоноскопии
12:00	18:00 – 19:00 в день накануне колоноскопии	08:00 – 09:00 в день колоноскопии
13:00	19:00 – 20:00 в день накануне колоноскопии	09:00 – 10:00 в день колоноскопии
14:00	19:00 – 20:00 в день накануне колоноскопии	10:00 – 11:00 в день колоноскопии

**Одноэтапная утренняя схема** (2 л раствора препарата МОВИПРЕП® принимаются утром в день обследования).  
После каждого принятого литра препарата МОВИПРЕП® необходимо выпить 500 мл разрешённой жидкости (общий объём дополнительной жидкости 1 л).

Время обследования	Время принятия 1-го л раствора МОВИПРЕП®	Время принятия 2-го л раствора МОВИПРЕП®
14:00	08:00 – 09:00	10:00 – 11:00
15:00	09:00 – 10:00	11:00 – 12:00
16:00	10:00 – 11:00	12:00 – 13:00
17:00	11:00 – 12:00	13:00 – 14:00
18:00	12:00 – 13:00	14:00 – 15:00
19:00	13:00 – 14:00	15:00 – 16:00
20:00	14:00 – 15:00	16:00 – 17:00

\* Время ориентировочное, рассчитано исходя из среднего начала слабительного действия МОВИПРЕП® в течение 1 часа от момента приёма первого стакана раствора, средней продолжительности слабительного действия МОВИПРЕП® в течение 2 часов от момента окончания приёма последнего стакана раствора и 1 часа времени на дорогу до клиники.

**Одноэтапная вечерняя схема** (любым препаратом для очищения кишечника) **не рекомендована Европейским обществом гастроинтестинальной эндоскопии (ESGE) для подготовки к колоноскопии**, так как время от момента окончания приёма препарата для очистки кишечника до начала обследования превышает 4 часа, что **неблагоприятно влияет на качество подготовки**. Данная схема (2 л раствора препарата МОВИПРЕП® принимаются вечером накануне вмешательства) больше подходит для подготовки к хирургическому вмешательству.

- ✓ МОВИПРЕП® – более благоприятный профиль безопасности (МОВИПРЕП® сбалансирован электролитами в отличие от солевых слабительных на основе фосфата натрия (Фосфо-сода, Колокит) и на основе сульфатов (Пикопреп, Эзиклен). Основное действующее вещество в МОВИПРЕП® – полиэтиленгликоль (ПЭГ) / макрогол – макромолекула, почти не всасывается в кишечнике в отличие от небольшого веса молекулы солевых слабительных, которая вследствие всасывания в кишечнике может привести к риску влияния на почки, сердечный ритм и т.д.)<sup>1,4,5,9-12</sup>

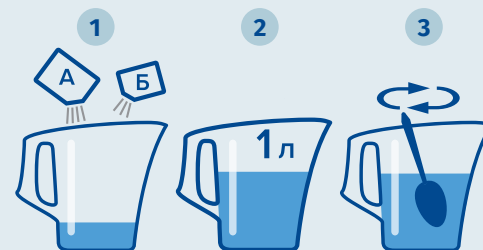


### 3. ПРИЁМ ПРЕПАРАТА МОВИПРЕП®

#### КАК ПРИГОТОВИТЬ РАСТВОР ПРЕПАРАТА МОВИПРЕП®

##### Приготовление 1-го л раствора препарата:

1. Содержимое 1 пакетика (саше) **А** и 1 пакетика **Б** развести в небольшом количестве воды до полного растворения.
2. Довести до 1 л водой.
3. Хорошо перемешать.



##### Приготовление 2-го л раствора препарата:

Повторить алгоритм, используя оставшиеся пакетики **А** и **Б**.

#### ВАЖНАЯ ДОПОЛНИТЕЛЬНАЯ ИНФОРМАЦИЯ ПО ПРИЁМУ РАСТВОРА ПРЕПАРАТА:

- Раствор препарата **принимать дробно, по 250 мл каждые 15 минут**.
- Во время приёма раствора препарата нужно **соблюдать двигательную активность**: ходить, выполнять круговые движения корпусом, наклоны в стороны, вперёд-назад, приседания.
- Препарат начинает действовать индивидуально: **в среднем через 1–2 часа от начала приёма появляется первый стул**.
- Активное действие препарата продолжается индивидуально: **в среднем в течение 2 часов**.
- В это время будет интенсивный жидкий стул в среднем 12–15 раз (**зависит от индивидуальных особенностей пациента**).
- К моменту окончания подготовки **стул должен измениться на прозрачную бесцветную или слегка окрашенную жидкость**, что свидетельствует о готовности к обследованию.
- Необходимо рассчитать соответствующий временной интервал для поездки в клинику.
- **Запрещено уменьшать объём жидкости для приготовления раствора МОВИПРЕП®**.
- Объём дополнительной жидкости (помимо раствора МОВИПРЕП®) **1 л, уменьшать который нельзя**. Если пациент хочет пить, то объём дополнительной разрешённой жидкости не ограничен.
- **При специфическом вкусовом восприятии препарата** можно пить раствор охлаждённым, через коктейльную трубочку (соломинку), в промежутках пить или запивать раствор небольшим количеством воды, сладкого чая, а также рассасывать леденцовую карамель (леденцы типа «барбарисок»), мёд, лимон и т.д.
- От момента окончания приёма препарата МОВИПРЕП® до обследования должно пройти **как минимум 1–2 часа и как максимум 4 часа**.
- **Прекратить приём всех жидкостей следует не позже чем за 2 часа до обследования**.
- Не требуется дополнительно (или вместо) проводить процедуру очищения толстой кишки клизмами.
- Для предотвращения образования пены в кишечнике рекомендуется **в последний стакан дополнительной жидкости добавить пеногаситель** – ¼ флакона эмульсии симетикона (сироп, т.е. жидкая форма! Не таблетки и не капсулы!) Эспумизана (или Боботика, или Саб Симплекса).

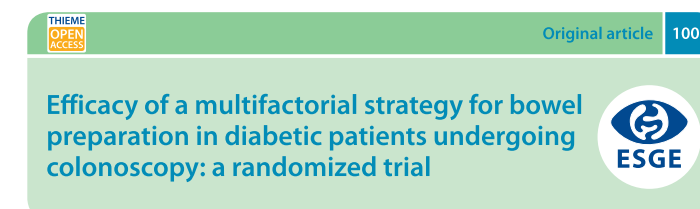
## ОСОБЕННОСТИ ПОДГОТОВКИ ПАЦИЕНТОВ С СОПУТСТВУЮЩИМИ ЗАБОЛЕВАНИЯМИ<sup>1,4</sup>

- Пациентам с сердечно-сосудистыми заболеваниями, повышенной массой тела, сахарным диабетом **не требуется коррекции дозы**.
- Необходимо **избегать приёма препаратов железа** и висмутсодержащих препаратов (Де-Нол, Улькавикс, Новобисмол, НЕО-АНУЗОЛ и т.д.) за 5 дней до процедуры.
- **Приём жизненно важных препаратов** (нормализующих давление, сердечный ритм, гормональных, сахароснижающих препаратов и др.) необходимо **закончить за 1 час до начала приёма препарата для очистки кишечника**, так как диарея, вызванная приёмом препарата МОВИПРЕП®, может привести к нарушению абсорбции других одновременно принимаемых препаратов. Лекарственные препараты, принятые перорально в течение 1 часа до начала слабительного действия препарата (например, оральные контрацептивы), могут быть выведены из ЖКТ, не абсорбируясь.
- **Если пациент принимает противогликемические средства**, рекомендуется воздержаться от их приёма в процессе подготовки к обследованию и вернуться к их приёму после начала нормального питания. **Пациенту нет необходимости голодать (особенно с диабетом)** в день обследования. Непосредственно перед колоноскопией допустимо выпить чай с сахаром/мёдом.
- **Если пациент принимает препараты, разжижающие кровь**, нужно предупредить об этом врача-эндоскописта до исследования.
- **В случае приёма препаратов, влияющих на свёртываемость крови** (антикоагулянты: гепарин, натрия гидроцитрат, неодикумарин, аценокумарол; антиагрегантные средства: ацетилсалициловая кислота, дипиридамол, пентоксифиллин, тиклопидин), необходимо накануне проконсультироваться с врачом, назначившим эти лекарственные средства, для решения вопроса о предстоящем исследовании с возможной биопсией, а также полипэктомией.
- **Если предполагается проведение обследования под внутривенной анестезией**, в этот день не рекомендуется водить машину, управлять какими-либо механизмами, принимать важные решения. Желательно, чтобы пациента встретили и проводили домой.

#### ПАЦИЕНТЫ С САХАРНЫМ ДИАБЕТОМ<sup>14</sup>

Требуется многофакторная стратегия подготовки кишечника. 3 основных компонента:

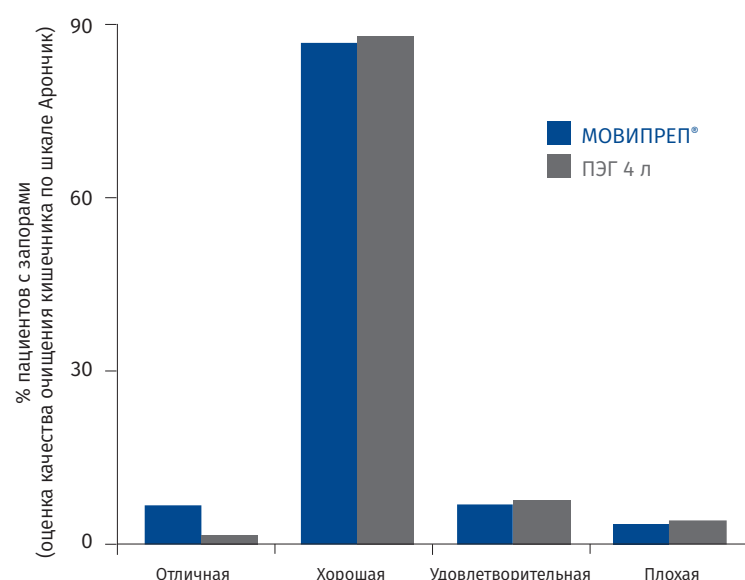
- соблюдение диетических рекомендаций для пациента с сахарным диабетом;
- корректировка сахароснижающих препаратов для предотвращения гипогликемии (совместно с эндокринологом);
- обучение пациентов, как правильно подготовиться к колоноскопии.



**В исследовании многофакторная стратегия позволила в 3 раза снизить частоту неадекватной подготовки пациентов с сахарным диабетом.**

## ПАЦИЕНТЫ С ЗАПОРАМИ<sup>1</sup>

- Подготовка начинается за 5 дней до колоноскопии с назначения специального рациона питания.
- Если пациент пользуется слабительными, в период подготовки к колоноскопии следует продолжать приём привычных для него препаратов.
- При длительных запорах (до 6–10 дней) рекомендуется увеличить дозу слабительного вдвое или использовать комбинацию препаратов стимулирующего и осмотического типа (по рекомендации гастроэнтеролога).
- За 2–3 дня до начала подготовки к колоноскопии рекомендуется отменить препараты, содержащие железо (вызывают запор и ухудшают визуализацию слизистой).




**Пациенты с запором чаще склонны к плохой подготовке к колоноскопии вне зависимости от препарата для очищения кишечника. Отмечено, что нет разницы между препаратом МОВИПРЕП® и ПЭГ 4 л по качеству подготовки кишечника у пациентов с запорами.<sup>13</sup>**

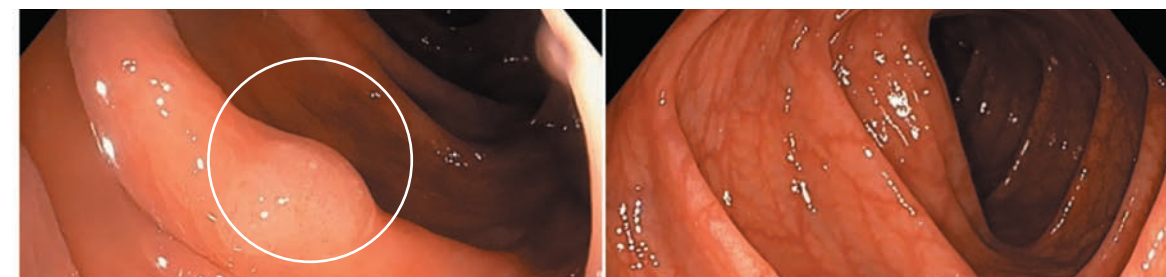
## НА ЗАМЕТКУ:

- Проведение колоноскопии возможно спустя **3–4 дня после рентгеноконтрастного исследования** желудочно-кишечного тракта (когда используется сульфат бария в качестве контрастного вещества).
- Обязательно порекомендуйте пациенту принести с собой результаты предыдущих исследований.
- По мнению большинства пациентов, прошедших колоноскопию, **уменьшение объёма раствора препарата и/или улучшение его органолептических свойств** облегчили бы процедуру очищения кишечника и **позволили бы выпить препарат в полном объёме**. Это позволит специалисту быть уверенным в качестве подготовки.

**От полноты донесения информации по этапам очищения кишечника со стороны врача или медицинской сестры зависит успех подготовки пациента, а следовательно, точность постановки диагноза. Плохая подготовка негативно влияет не только на качество диагностики, но и на срок службы колоноскопа и время, которое специалист тратит на отмывание.**

 **МОВИПРЕП® – сбалансированный состав для экспертного качества подготовки пациентов с сопутствующими заболеваниями к диагностическим исследованиям и операциям**

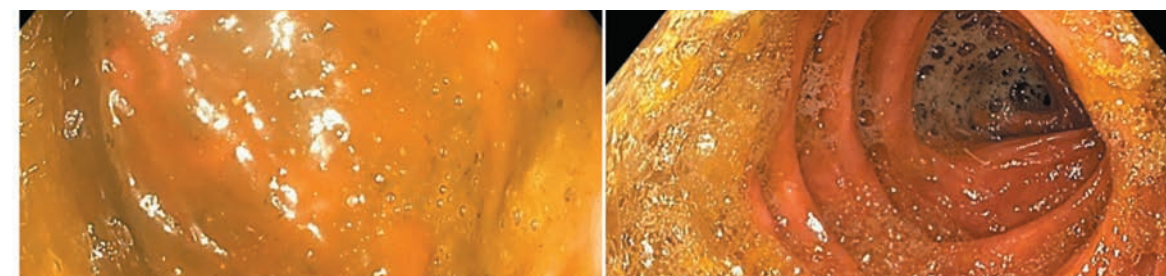
## КАЧЕСТВЕННАЯ ПОДГОТОВКА



Соблюдение рекомендаций позволяет качественно провести исследование и выявить даже небольшие уплощённые полипы (эпителиальные образования). На фото – идеально чистый просвет кишки (двухэтапная подготовка МОВИПРЕП® в сочетании с симетиконом).

Изображения получены при использовании колоноскопа CF-HQ190L Olympus

## НЕДОСТАТОЧНАЯ ПОДГОТОВКА



Несоблюдение рекомендаций по подготовке приводит к неполному очищению толстой кишки и невозможности полноценной качественной колоноскопии. Пример возможной недостаточной подготовки, в том числе без использования пеногасителя (симетикона).

Изображения получены при использовании колоноскопа CF-HQ190L Olympus

<sup>\*</sup> Раздел «Качественная подготовка толстой кишки к колоноскопии и полипэктомии» адаптирован из материалов:

1. Клинические рекомендации Российского эндоскопического общества «Подготовка пациентов к эндоскопическому исследованию толстой кишки». Издание третье, переработанное и дополненное. – Москва, 2017.
2. Pochon T. et al. A low-volume polyethylene glycol plus ascorbate solution for bowel cleansing prior to colonoscopy: The NORMO randomised clinical trial. Digestive and Liver Disease 45 (2013) 820–826.
3. Matro R. et al. Efficacy of Morning-Only Compared With Split-Dose Polyethylene Glycol Electrolyte Solution for Afternoon Colonoscopy: A Randomized Controlled Single-Blind Study. Am J Gastroenterol 2010; 105:1954–61.
4. Hassan et al. Bowel preparation for colonoscopy: European Society of Gastrointestinal Endoscopy (ESGE) Guideline. Endoscopy 2013;142:150.
5. Инструкция по медицинскому применению лекарственного препарата МОВИПРЕП®. Рег. уд. ЛП-002630.
6. Ell C. et al. Randomized Trial of Low-Volume PEG Solution Versus Standard PEG + Electrolytes for Bowel Cleansing Before Colonoscopy. American Journal of Gastroenterology 2008 Apr;103(4):883–93.
7. Quinsong Xie et al. A Meta-Analysis of Randomised Controlled Trials of Low-Volume Polyethylene Glycol plus Ascorbic Acid versus Standard-Volume Polyethylene Glycol Solution as Bowel Preparations for Colonoscopy. PLOS ONE www.plosone.org 5 June 2014 Volume 9 Issue 6 e99092.
8. Basch C.H. et al. Screening colonoscopy bowel preparation: experience in an urban minority population. Ther Adv Gastroenterol. 2013;6(6): 442–6.
9. Инструкция по медицинскому применению лекарственных препаратов Фортранс, Колокит, Фосфо-сода, Пикопреп, Эзиклен, Эндофальк (<http://grls.rosminzdrav.ru>).
10. Bowel preparation before colonoscopy Volume 81, No. 4: 2015 GASTROINTESTINAL ENDOSCOPY.
11. [https://fda-recalls.us/fleet\\_phospho\\_soda\\_recall](https://fda-recalls.us/fleet_phospho_soda_recall) Доступ от 07.08.2017.
12. MoviPrep: a new bowel prep for colonoscopy. Med Lett Drugs Ther. 2007 Jun 4;49(1262):47–8.
13. Kunz L, Gillespie D. A Comparison of Bowel Preparations for Colonoscopy in Constipated Adults. Gastroenterol Nurs. 2017 Sep/Oct;40(5):364–372. doi: 10.1097/SGA.0000000000000257.
14. Alvarez-Gonzalez Marco Antonio et al. Bowel preparation for colonoscopy in patients with diabetes... Endoscopy 2016; 48: 1003–1009.



БОСТОНСКАЯ ШКАЛА ОЦЕНКИ ПОДГОТОВКИ  
ТОЛСТОЙ КИШКИ К КОЛОНОСКОПИИ<sup>1,2</sup>



- **Количественная оценка подготовки проводится по 3 сегментам:**
  - правые отделы толстой кишки (восходящая ободочная кишка)
  - средние отделы (поперечно-ободочная кишка)
  - левые отделы (нисходящая и сигмовидная ободочная кишка, прямая кишка)
- Подготовка оценивается **после дополнительного отмывания слизистой оболочки толстой кишки**, если в этом есть необходимость
- **Адекватная подготовка:** общая сумма  $\geq 6$  и/или при условии, что каждый сегмент  $\geq 2$

Шкала подготовки	Правые отделы (восходящая ободочная)	Средние отделы (поперечная ободочная)	Левые отделы
<b>0</b> оформленные каловые массы, осмотр слизистой невозможен			
<b>1</b> слизистая оболочка доступна для осмотра частично из-за наличия каловых масс			
<b>2</b> жидкое кашицеобразное содержимое, затрудняющее детальный осмотр слизистой			
<b>3</b> чистая слизистая оболочка	✓	✓	✓

**Пример описания в протоколе исследования:**  
**Качество подготовки: отличное, 9 баллов (3-3-3) по Бостонской шкале.**

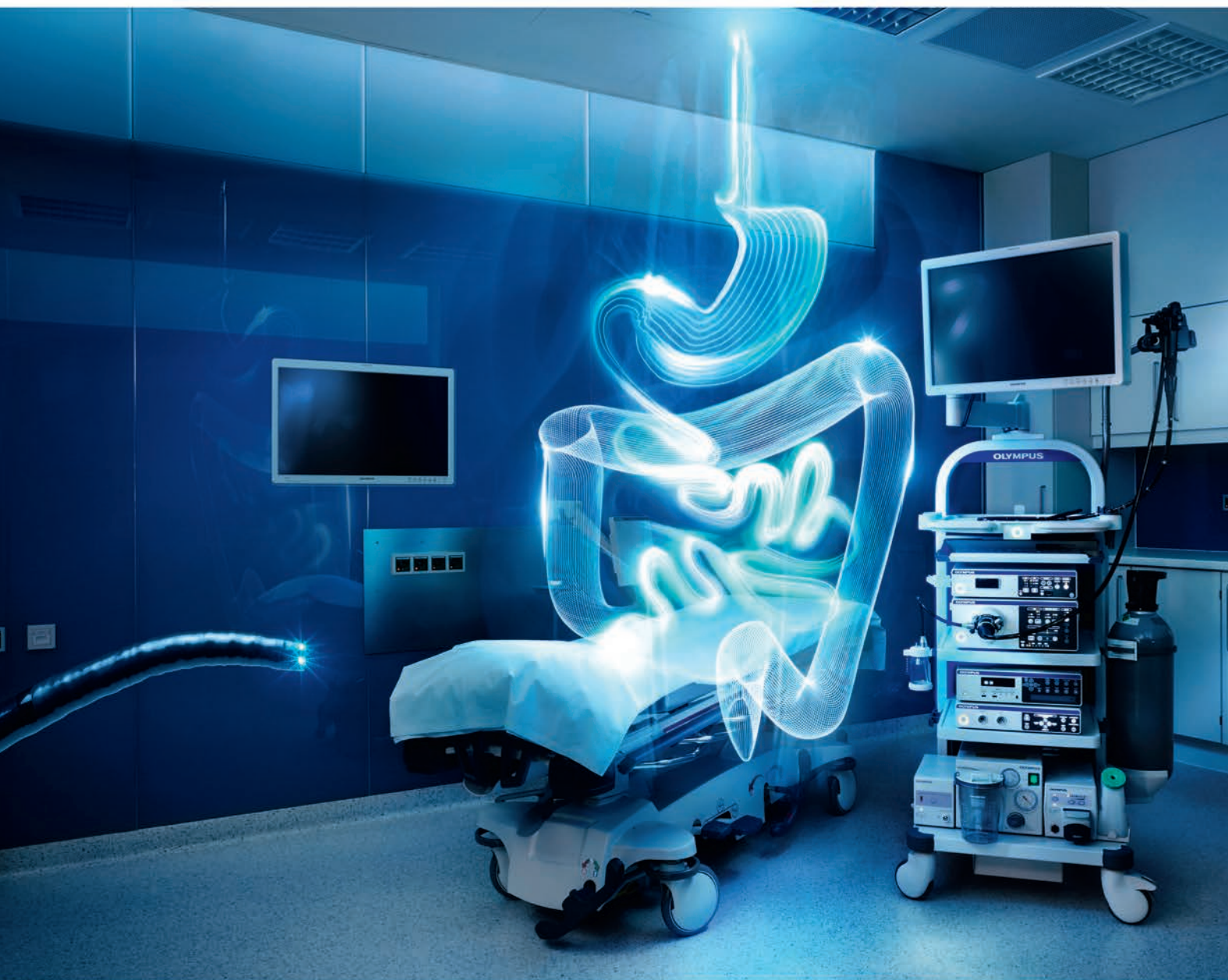1. Lai E.J., Calderwood A.H., Doros G., Fix O.K., Jacobson B.C. The Boston bowel preparation scale: a valid and reliable instrument for colonoscopy-oriented research//Gastrointest Endosc. 69; 620–625.  
2. Обучающая программа: [www.coli.org/bbps/](http://www.coli.org/bbps/)

РЕКОМЕНДАЦИИ ПО ИСПОЛЬЗОВАНИЮ  
В ПРОТОКОЛЕ И ЗАКЛЮЧЕНИИ КОЛОНОСКОПИИ  
КЛАССИФИКАЦИЙ ДЛЯ ОПИСАНИЯ И ОЦЕНКИ  
ПАТОЛОГИЧЕСКИХ ИЗМЕНЕНИЙ ТОЛСТОЙ КИШКИ

- 1. Макроскопическая классификация поверхностных эпителиальных образований (тип роста образования) – Парижская классификация<sup>1,2</sup>**
- 2. Описание ямочного рисунка поверхности – по классификации S. Kudo<sup>3</sup>, а при подозрении на наличие зубчатого образования – дополнительное описание ямочного рисунка II–O типа (по T. Kimura)**
- 3. Описание капиллярного (сосудистого) рисунка поверхности – по классификации Y. Sano<sup>4,5</sup>**
- 4. Объединённая международная классификация поверхностного и капиллярного рисунков при узкоспектральном (NBI)\* осмотре – NICE-классификация (NBI International Endoscopic (NICE) classification)<sup>4,6</sup>**

\* NBI (Narrow Band Imaging) – технология визуализации в узкоспектральном режиме. Технология компании Olympus с использованием оптического фильтра для дифференцирования изменений капиллярного рисунка.  
1. The Paris endoscopic classification of superficial neoplastic lesions: esophagus, stomach, and colon/ Participants in the Paris Workshop, Paris, France, 2002//Gastrointestinal endoscopy.–2003.– V 58(6 Suppl). – P. S 3–43.  
2. Update on the Paris classification of superficial neoplastic lesions in the digestive tract. Review/ Endoscopic Classification Review Group// Endoscopy. – 2005. – V 37(6). – P. 570–8.  
3. Kudo S., Hirota S., Nakajima T. et al. Colorectal tumors and pit pattern. J Clin Pathol, 1994, vol. 47, pp. 880–885.  
4. Tanaka S., Sano Y. Aim to unify the narrow band imaging (NBI) magnifying classification for colorectal tumors: current status in Japan from a summary of the consensus symposium in the 79th annual meeting of the Japan gastroenterological endoscopy society. Digestive Endoscopy, 2011, vol. 23 (suppl. 1), pp. 131–139.  
5. Ikematsu H., Matsuda T., Emura F. et al. Efficacy of capillary pattern type IIIA/IIIB by magnifying narrow band imaging for estimating depth of invasion of early colorectal neoplasms. BMC Gastroenterol, 2010, vol. 10, pp. 33.  
6. Iwatate M., Ikumoto T., Hattori S. et al. NBI and NBI combined with magnifying colonoscopy. Diagn Ther Endosc, 2012, 173269.





## EVIS EXERA III

### Совершенствуйте искусство эндоскопии

Эндоскопическая система Evis Exera III создана для настоящих ценителей максимально качественной визуализации, для тех, кто знает толк в удобстве управления во время проведения исследования, и для тех, кто хочет получать удовольствие от ежедневного комфортного рабочего процесса

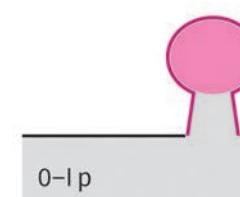
Подробнее на сайте компании [www.olympus.com.ru](http://www.olympus.com.ru)

## 1. ПАРИЖСКАЯ КЛАССИФИКАЦИЯ

**ПАРИЖСКАЯ КЛАССИФИКАЦИЯ** – КЛАССИФИКАЦИЯ ПОВЕРХНОСТНЫХ ЭПИТЕЛИАЛЬНЫХ ОБРАЗОВАНИЙ ПИЩЕВОДА, ЖЕЛУДКА И ТОЛСТОЙ КИШКИ<sup>1,2</sup>

### ПОЛИПОВИДНЫЕ НЕОПЛАЗИИ

0-I – возвышающийся тип




0-I p  
На ножке



0-I s  
На широком основании

### НЕПОЛИПОВИДНЫЕ НЕОПЛАЗИИ


0-II – поверхностные типы



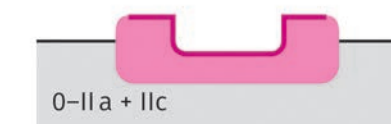
0-II a  
Поверхностный приподнятый




0-II c + II a




0-II b  
Поверхностный плоский



0-II a + II c



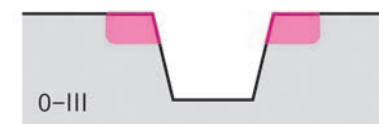0-II c  
Поверхностный углублённый



0-II a + II c

### ИЗЪЯЗВЛЁННЫЙ ТИП

0-III – практически не встречается в толстой кишке



0-III

### ✓ 2002

Классификация поверхностных неопластических образований: пищевод, желудок, толстая кишка

### ✓ 2005

Пересмотр классификации поверхностных неопластических образований

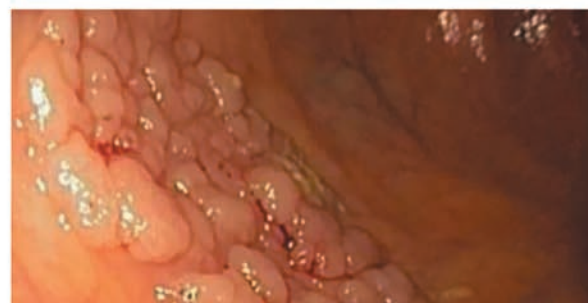1. The Paris endoscopic classification of superficial neoplastic lesions: esophagus, stomach, and colon/ Participants in the Paris Workshop, Paris, France, 2002// Gastrointestinal endoscopy. – 2003. – V 58(6 Suppl). – P. S 3–43.

2. Update on the Paris classification of superficial neoplastic lesions in the digestive tract. Review/ Endoscopic Classification Review Group// Endoscopy. – 2005. – V 37(6). – P. 570–8.

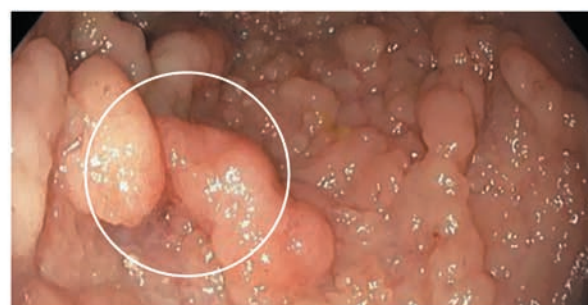


## ЛАТЕРАЛЬНО РАСПРОСТРАНЯЮЩИЕСЯ ОПУХОЛИ (LST – LATERALLY SPREADING TUMORS)<sup>1</sup>

### ГРАНУЛЯРНЫЙ ТИП

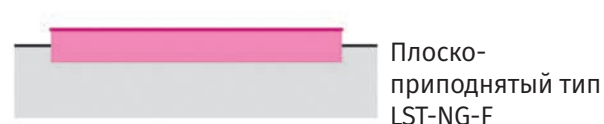
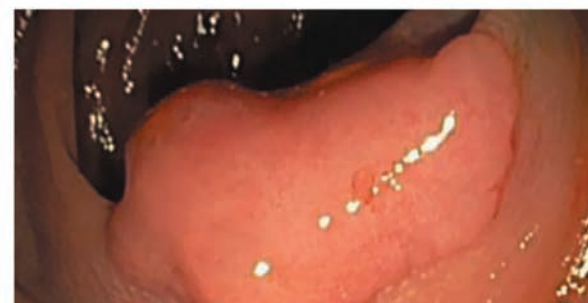

Гомогенный тип  
LST-G-H

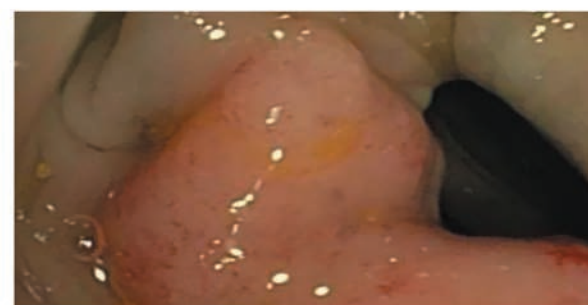

Нодулярный  
смешанный тип  
LST-G-M

### НЕГРАНУЛЯРНЫЙ ТИП



Плоско-  
приподнятый тип  
LST-NG-F

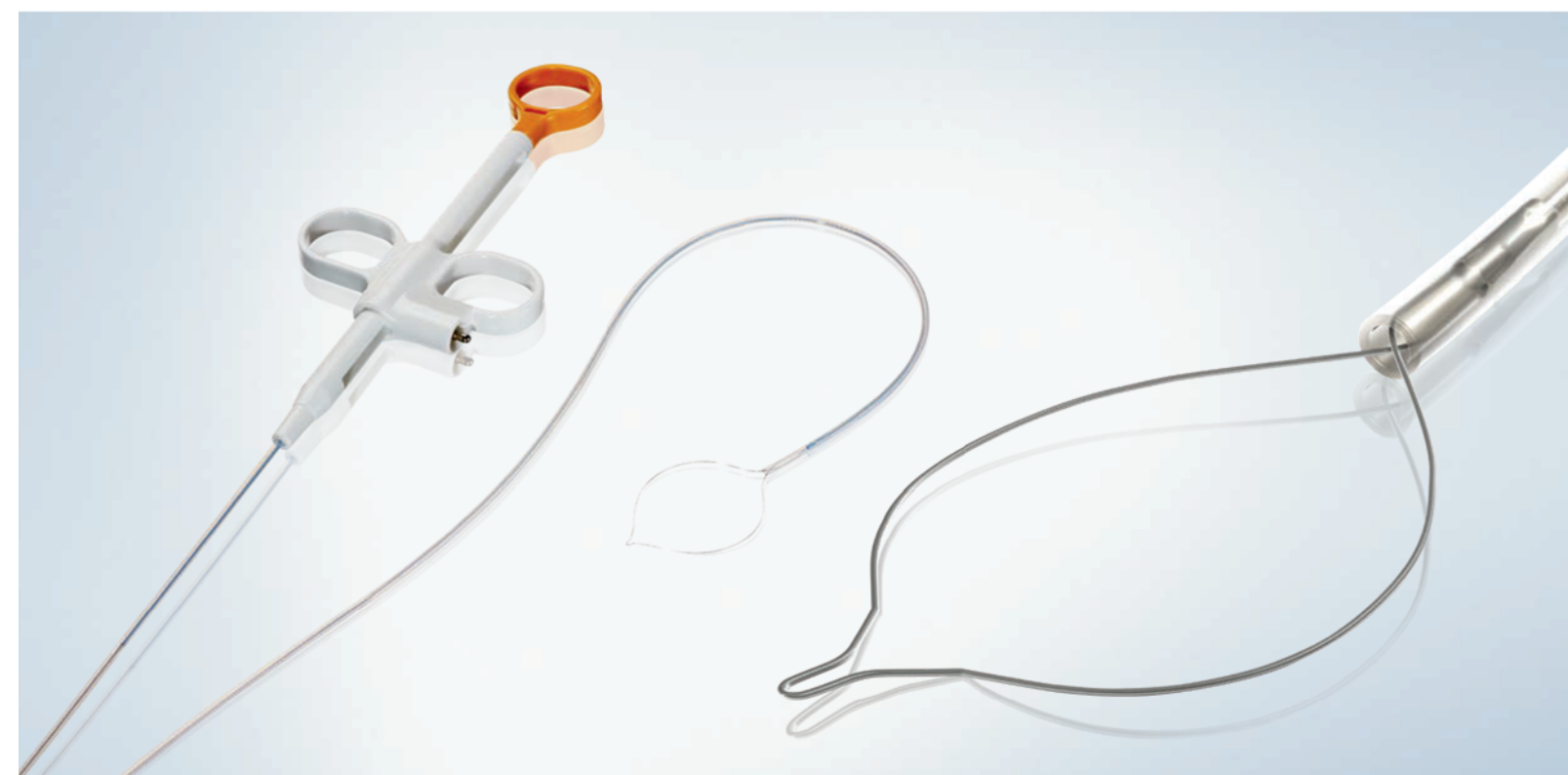


С псевдо-  
депрессией  
LST-NG-PD

**OLYMPUS**®

Your Vision, Our Future

EndoTherapy



## SnareMaster Soft ПОЛИПЭКТОМИЯ

**Одноразовые петли для полипэктомии производства компании Olympus – широкий ассортимент и выбор для клинических процедур**

- Различные характеристики проволоки для достижения нужного результата клинической процедуры
- Встроенная эргономическая ручка для удобного и немедленного использования
- Прецизионная манипуляция для оптимальной установки петли
- Стандартные петли овальной формы больших, средних и малых размеров – для оптимальной маневренности даже в узких просветах

### Серия SD-990

Петли серии SD-990 – это монофиламентные петли с чрезвычайно высокой скоростью, резким и прочным захватом, что идеально для плоских колоректальных полипов, когда требуется малая коагуляция.

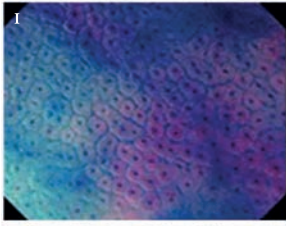
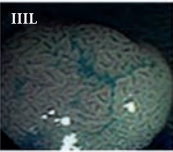
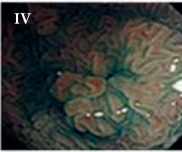
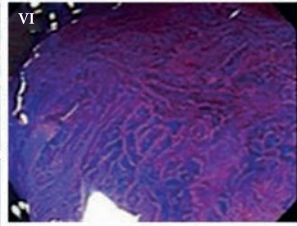

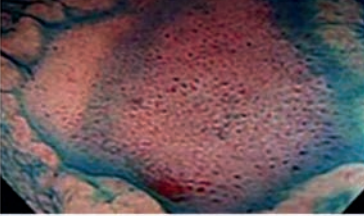
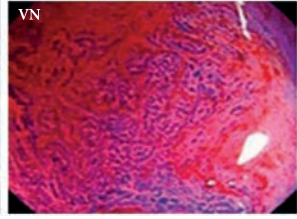
**ООО «Олимпас Москва»**

107023, г. Москва, ул. Электровзаводская, д.27, стр. 8 | Тел.: +7 (495) 926-70-77 | [www.olympus.com.ru](http://www.olympus.com.ru)

**ЭНДОСКОПИЧЕСКИЕ КЛАССИФИКАЦИИ МИКРОАРХИТЕКТониКИ И МИКРОКАПИЛЛЯРНОГО РИСУНКА СЛИЗИСТОЙ ОБОЛОЧКИ ТОЛСТОЙ КИШКИ<sup>1</sup>**

В норме ямочный рисунок слизистой оболочки всех отделов толстой кишки примерно одинаков и представлен ямками равномерной округлой формы, а микрокапиллярный рисунок формирует регулярную округлую сеть вокруг ямок эпителия. Нормальная слизистая оболочка, гиперпластические изменения, аденомы и рак толстой кишки обладают различной, характерной для них эндоскопической картиной ямочного и сосудистого рисунков.

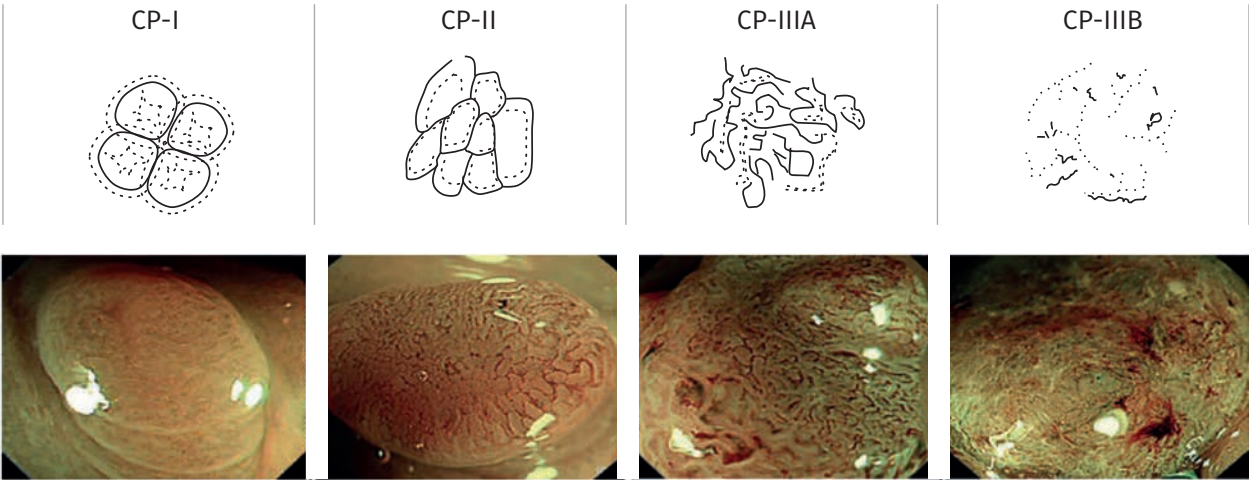
**2. КЛАССИФИКАЦИЯ ЯМОЧНОГО РИСУНКА (PP – PIT PATTERN) S. KUDO<sup>3</sup>**

Рисунок	Ненеопластический	Неинвазивный	Инвазивный
	I-II тип	III-III-S-IV-часть VI типа	VI-VN тип
Эндоскопическая картина (хромоскопия + zoom)		 	
			
Гистология	Норма Гиперпластический полип	Аденома Аденокарцинома m, sm1	Аденокарцинома sm2
Лечение	Не требуется	Эндоскопическое	Хирургическое

Используя хромоскопию и эндоскопию с увеличением, S. Kudo с соавторами выделили сначала 6, а затем **7 характерных типов ямочного рисунка слизистой оболочки и новообразований толстой кишки** в соответствии с их гистологическим строением:

- **Округлый ямочный рисунок (I тип)** соответствует нормальной слизистой оболочке толстой кишки.
- **Мелко- и крупнозвёздчатая форма ямок (II тип)** соответствует гиперпластическим полипам или зубчатым образованиям.
- **Овальный (III-L) и извилистый мозговидный (IV)** типы ямочного рисунка соответствуют аденоме.
- **Мелкий округлый (III-S)** тип ямочного рисунка в 72% случаев соответствует дисплазии высокой степени и в 28% случаев – раку.
- **Нерегулярный (VI)** ямочный рисунок – дисплазии высокой степени и аденокарциноме, ограниченной слизистой оболочкой и поверхностными отделами подслизистого слоя.
- **Разрушенный ямочный рисунок (VN)** – аденокарциноме с глубокой подслизистой инвазией.

**3. КЛАССИФИКАЦИЯ КАПИЛЛЯРНОГО РИСУНКА (CP – CAPILLARY PATTERN) Y. SANO<sup>1,2</sup>**



Y. Sano с коллегами разработали классификацию поверхностных эпителиальных образований толстой кишки согласно строению капиллярной сети слизистой оболочки при исследовании в узко-спектральном режиме (NBI) с увеличением.

**3 основных типа капиллярного рисунка (CP – capillary pattern):**

- **CP-I** – регулярный капиллярный рисунок, окружающий ямки эпителия по типу пчелиных сот, слабо различимый или вовсе не видимый, – характерен для гиперпластических полипов;
- **CP-II** – чётко видимая микрососудистая сеть на поверхности образования, формирующая округлые, овальные или по типу пчелиных сот ячейки, – характерна для неоплазии низкой степени (3,7% – ненеопластические образования, 93,5% – неоплазия низкой степени, 2,8% – неоплазия высокой степени);
- **CP-III** – нерегулярная чётко видимая микрососудистая сеть на поверхности образования (присутствует по крайней мере один признак нерегулярности: размер, сложное ветвление, извилистость, разрушение) – характерна для неоплазии высокой степени (3,1% – ненеоплазия, 12,5% – неоплазия низкой степени, 18,8% – неоплазия высокой степени, 65,6% – инвазивный рак). В дальнейшем тип CP-III был подразделён на 2 подтипа, характеризующих глубину инвазии поверхностных неоплазий:
  - III-A тип (внутрислизистая неоплазия или с минимальной подслизистой инвазией – менее 1000 мкм) характеризуется наличием видимой капиллярной сети на поверхности образований, с высокой плотностью сосудов, неоднородностью формы, прерывистостью, ветвистостью и умеренной нерегулярностью капилляров;
  - III-B тип (неоплазия с глубокой инвазией в подслизистый слой – более 1000 мкм) характеризуется выраженными различиями между нормальной и патологической сосудистой сетью (демаркационная линия на границе), наличием аваскулярных зон.

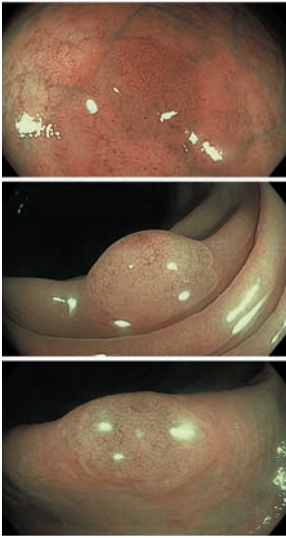
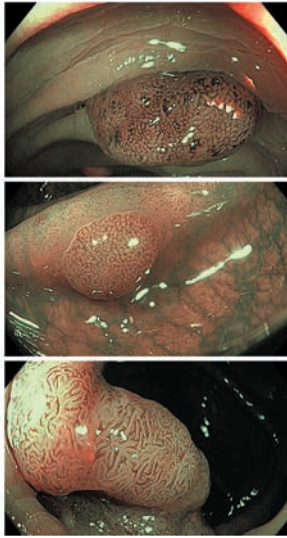
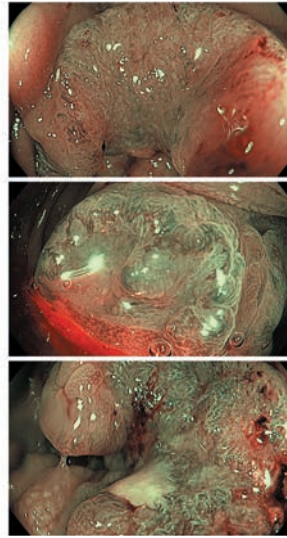
1. Update on the Paris classification of superficial neoplastic lesions in the digestive tract. Review/Endoscopic Classification Review Group//Endoscopy. – 2005. – V 37(6). – P. 570–8.  
2. Бунцева О.А., Галкова З.В., Плахов Р.В., Эрендженова К.Ю., Федоров Е.Д., Мизгулин В.В., Кадушников Р.М. «Современная эндоскопическая диагностика предраковых изменений и раннего рака желудка и толстой кишки с применением компьютерных систем поддержки принятия решений. Обзор литературы//Экспериментальная и клиническая гастроэнтерология. – 2014. – № 10. – С. 88–96.  
3. Kudo S., Hirota S., Nakajima T. et al. Colorectal tumors and pit pattern. J Clin Pathol, 1994, vol. 47, pp. 880–885.

1. Tanaka S., Sano Y. Aim to unify the narrow band imaging (NBI) magnifying classification for colorectal tumors: current status in Japan from a summary of the consensus symposium in the 79th annual meeting of the Japan gastroenterological endoscopy society. Digestive Endoscopy, 2011, vol. 23 (suppl. 1), pp. 131–139.  
2. Ikematsu H., Matsuda T., Emura F. et al. Efficacy of capillary pattern type IIIA/IIIB by magnifying narrow band imaging for estimating depth of invasion of early colorectal neoplasms. BMC Gastroenterol, 2010, vol. 10, pp. 33.



4. ОБЪЕДИНЁННАЯ NICE-КЛАССИФИКАЦИЯ ПОВЕРХНОСТНЫХ ЭПИТЕЛИАЛЬНЫХ ОБРАЗОВАНИЙ ТОЛСТОЙ КИШКИ<sup>1,2</sup>

В соответствии с гистологическим строением и лечебной тактикой

	Тип 1	Тип 2	Тип 3
Цвет	Подобный окружающей слизистой оболочке или более светлый	Более коричневый, чем окружающая слизистая (за счёт сосудов)	Тёмно-коричневый по сравнению с окружающей слизистой оболочкой, иногда с белёсыми пятнами
Сосуды	Не визуализируются или едва заметны	Коричневые сосуды окружают светлые регулярные структуры (ямки)	В некоторых областях сосудистый рисунок разрушен, не визуализируется
Поверхностный рисунок	Тёмные или светлые пятна одинакового размера или однородное отсутствие рисунка	Овальные, тубулярные, извитые светлые структуры, окружённые коричневыми сосудами	Поверхностный рисунок стёртый или отсутствует
			
Наиболее вероятная гистология	Гиперплазия	Аденома, аденокарцинома m, sm1	Аденокарцинома sm2
Лечебная тактика	Удаление не требуется	Эндоскопическое удаление	Хирургическое лечение

С целью упрощения использования и объединения классификаций в 2011 году группой экспертов из Японии, США и Европы была разработана NICE-классификация (NBI International Endoscopic (NICE) classification), основанная на технологии оптического узкоспектрального режима NBI, созданного компанией Olympus. Данная классификация может применяться как при обычной колоноскопии, так и при колоноскопии с увеличением.

Согласно NICE-классификации выделяется 3 группы образований толстой кишки на основании определения 3 следующих признаков: цвет образования, микрососудистая архитектура и поверхностный (ямочный) рисунок:

- 1. Гиперпластические образования.
- 2. Аденомы, внутрислизистый рак и рак с минимальной подслизистой инвазией.
- 3. Рак с глубокой подслизистой инвазией.

1. Tanaka S., Sano Y. Aim to unify the narrow band imaging (NBI) magnifying classification for colorectal tumors: current status in Japan from a summary of the consensus symposium in the 79th annual meeting of the Japan gastroenterological endoscopy society. Digestive Endoscopy, 2011, vol. 23 (suppl. 1), pp. 131-139.  
2. Iwatate M., Ikumoto T., Hattori S. et al. NBI and NBI combined with magnifying colonoscopy. Diagn Ther Endosc, 2012, 173269.

NBI (NARROW BAND IMAGING)

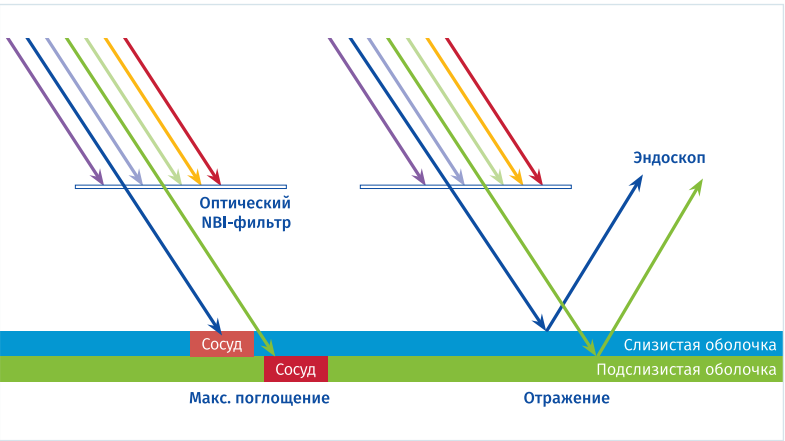
Технология Olympus, которая задаёт новый стандарт в эндоскопии, повышая возможности визуализации до небывалых высот

Инновационная технология NBI, которой обладает видеоэндоскопическая система EVIS EXERA III, содержит в себе огромный потенциал для раннего выявления онкологических заболеваний. NBI повышает качество оптических изображений и улучшает видимость кровеносных сосудов и структур слизистой оболочки.

Ответим на вопрос: как работает технология?

Узкоспектральный режим визуализации основан на свойствах света. Свет состоит из волн различной длины. Человек различает лишь малую часть светового спектра в виде различных цветов, которым соответствует определённая длина волны. Когда на объект попадает свет, то в зависимости от его свойств цвета либо поглощаются, либо отражаются. Мы видим именно отражённые цвета. Белый свет обычно состоит из всех длин волн видимого света.

Во время эндоскопического исследования в режиме белого света WLE (white light endoscopy) излучаются волны всех длин, поэтому мы наблюдаем привычную картинку в привычном цвете. При использовании узкоспектрального режима NBI свет, прежде чем достичь ткани, проходит через особый узкоспектральный оптический фильтр. Этот фильтр пропускает свет только двух длин – синего и зелёного цветов, которые совпадают со спектром гемоглобина, содержащегося в крови.

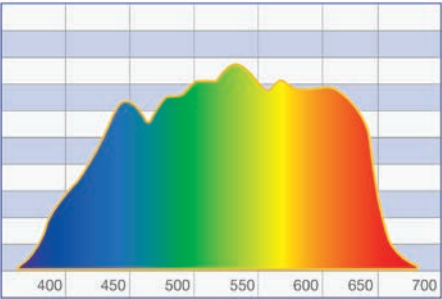


Преимущество узкоспектрального режима NBI в том, что свет поглощается сосудами, но отражается слизистой оболочкой, поэтому эта технология позволяет достичь максимального контраста между сосудами и окружающей их слизистой оболочкой.

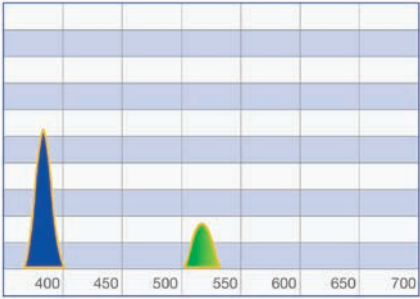
Синий свет в режиме NBI с длиной волны 415 нм проникает только в поверхностные слои слизистой оболочки и поглощается поверхностными капиллярами. Это помогает обнаруживать опухоли, так как они чаще всего содержат большое количество сосудов и изменяют привычный капиллярный рисунок.

Зелёный свет в режиме NBI с длиной волны 540 нм проникает глубже и поглощается кровеносными сосудами, расположенными в более глубоких слоях слизистой оболочки. Это позволяет увидеть более глубокие сосуды и наличие подозрительных очаговых образований.

Изображения с использованием узкоспектрального режима NBI получаются максимально чёткими и контрастными, чем во время эндоскопии в режиме белого света.



WLE  
Эндоскопия в режиме белого света:  
все длины волн



NBI  
Эндоскопия в режиме NBI: 2 длины волны



## NBI (NARROW BAND IMAGING)

### NBI совместно с EVIS EXERA III – ещё больше возможностей визуализации

Передовая видеоэндоскопическая система EVIS EXERA III компании Olympus оснащена усовершенствованной технологией NBI. Для получения изображений с максимально возможным качеством был улучшен каждый компонент.

Объединяющая в себе более яркий источник света, более чувствительную ПЗС-матрицу и функцию 3D-подавления шума на изображениях, система в целом обеспечивает до 2 раз большее расстояние осмотра по сравнению с EVIS EXERA II, обеспечивая большую гибкость и ускоряя проведение эндоскопического обследования.

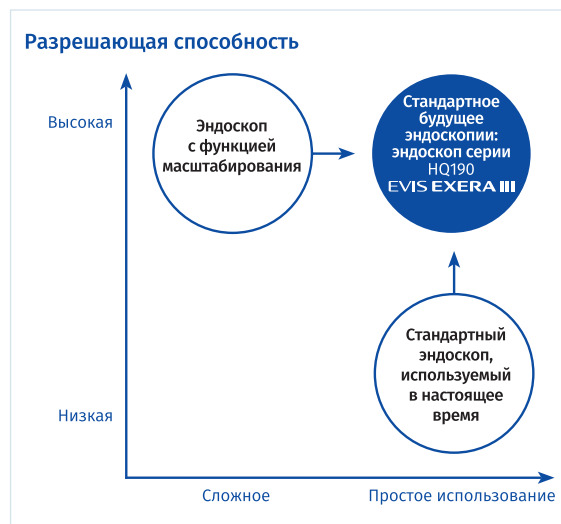### HDTV

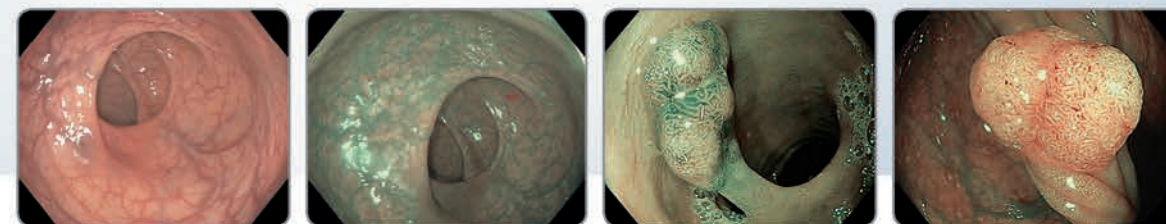
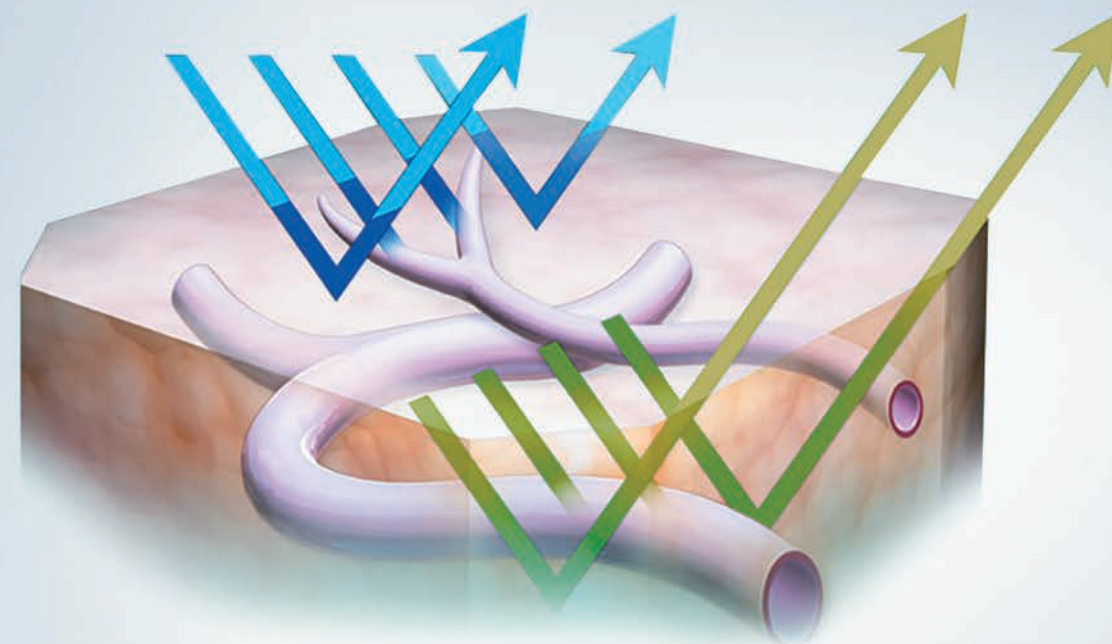
Чем выше разрешение изображения, тем больше вероятность обнаружения патологических очагов на ранней стадии развития. Разрешение системы EVIS EXERA III составляет 1920 x 1080 пикселей, что позволяет увидеть значительно больше деталей.

### Двойной фокус

Функция двойного фокуса Dual Focus экономит время и позволяет получать хорошие диагностические изображения в фокусе.

Dual Focus даёт возможность переключаться между 2 настройками фокусировки: «стандартный режим» и «ближний режим». Данная инновационная двуступенчатая оптическая система, доступная в EVIS EXERA III и новых эндоскопах HQ190, удобнее в использовании, чем предыдущие версии с функцией масштабирования и зум-режимом. Функция двойного фокуса Dual Focus позволяет избежать ограничения поля обзора и исключает образование слепых зон между глубинами фокусных расстояний в диапазоне 2–100 мм. Режимы новых эндоскопов с функцией двойного фокуса Dual Focus обеспечивают перекрытие полей обзора друг другом. «Стандартный режим» подходит для обычного исследования на расстоянии 5–100 мм с углом обзора 170°, тогда как «ближний режим» обеспечивает исследование мельчайших структур на поверхности слизистой оболочки на расстоянии 2–6 мм. Переключение на «ближний режим» осуществляется простым нажатием на кнопку, при этом поле обзора почти не изменяется (160°). Новые эндоскопы HQ190 обладают почти равной разрешающей способностью и большей универсальностью, чем эндоскопы с функцией масштабирования. Это достигается тем, что размер механизма оптического масштабирования значительно меньше. В результате управление эндоскопом с двойным фокусом HQ190 внутри организма человека значительно упрощается.





## Почувствуй разницу визуализации с NBI\*

Более высокое качество изображений и большая универсальность за меньший период времени. Технология NBI совместно с системой EVIS EXERA III обеспечат огромный потенциал для совершенствования диагностики.

NBI доказала свою клиническую эффективность при диагностике пищевода Баррета, рака и патологий пищевода и желудка, образований толстой кишки.



Ознакомьтесь с клиническими статьями об эффективности использования NBI

[www.olympus.eu/proven](http://www.olympus.eu/proven)

ООО «Олимпас Москва»

107023, г. Москва, ул. Электrozаводская, д.27, стр. 8 | Тел.: +7 (495) 926-70-77 | [www.olympus.com.ru](http://www.olympus.com.ru)

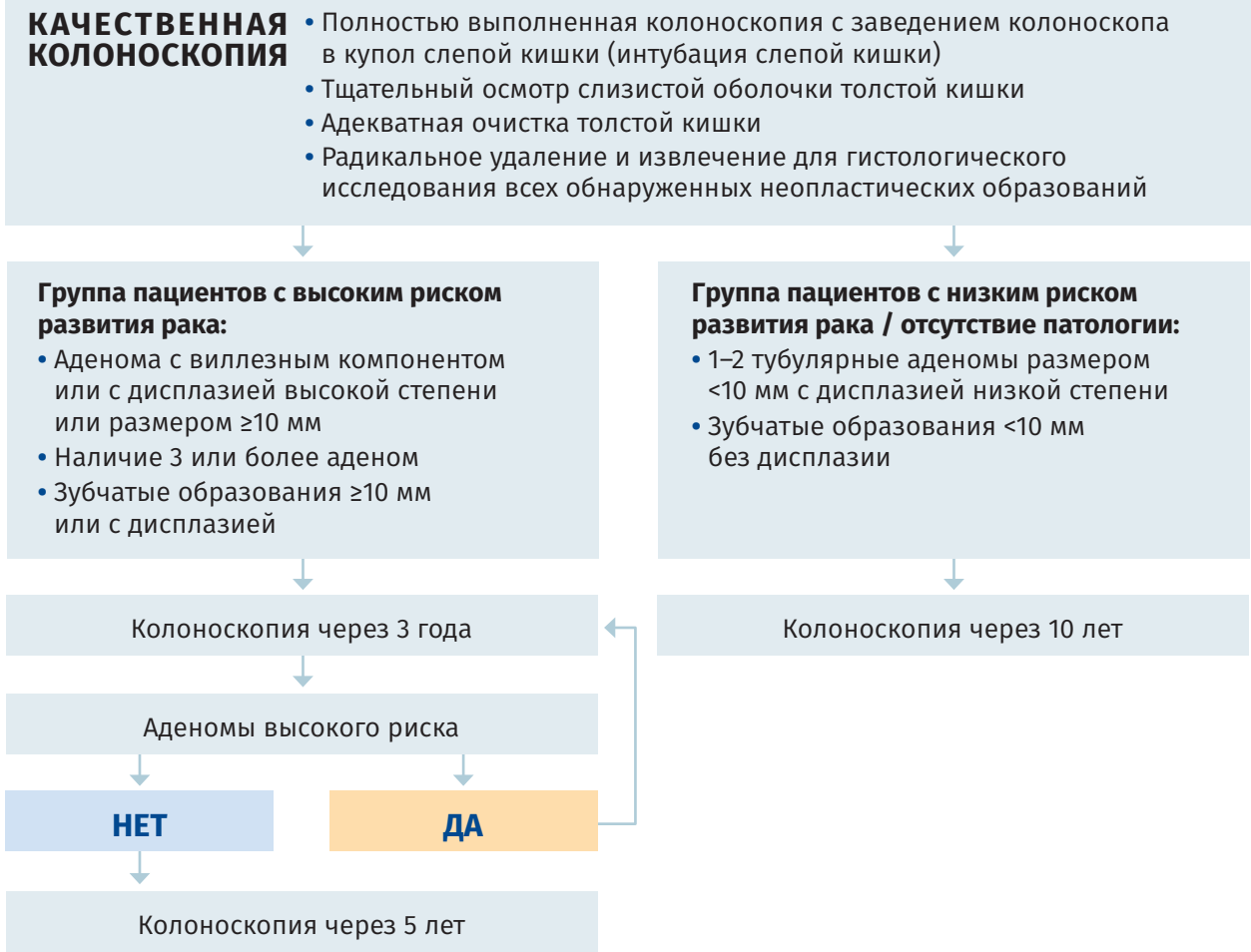
1. NBI (Narrow Band Imaging) – технология визуализации в узкоспектральном режиме.

2. EVIS EXERA III – видеоэндоскопическая система, состоящая из видеоинформационного эндоскопического центра CV-190, эндоскопического ксенонного источника света CLV-190 и периферийного оборудования, такого как монитор, аспиратор, система позиционирования и др.

3. EVIS EXERA II – видеоэндоскопическая система, состоящая из видеоинформационного эндоскопического центра CV-180, эндоскопического ксенонного источника света CLV-180.



СРОКИ НАБЛЮДЕНИЯ ПОСЛЕ УДАЛЕНИЯ  
ЭПИТЕЛИАЛЬНЫХ ОБРАЗОВАНИЙ ТОЛСТОЙ КИШКИ<sup>1</sup>



ОСОБЫЕ СИТУАЦИИ В ВЫБОРЕ ИНТЕРВАЛОВ  
ЭНДОСКОПИЧЕСКОГО НАБЛЮДЕНИЯ ПОСЛЕ ПОЛИПЭКТОМИИ<sup>2</sup>

- В случае фрагментарной резекции аденомы размером более 10 мм провести эндоскопический контроль через 6 месяцев и только потом включить пациента в программу эндоскопического наблюдения, соответствующую группе высокого риска.
  - При включении пациента в программу эндоскопического наблюдения не учитываются такие потенциальные факторы риска, как возраст и семейный анамнез KPP, но представляется разумным остановить эндоскопическое наблюдение в возрасте 80 лет или раньше в случае коморбидных заболеваний.
  - В случае неадекватной подготовки толстой
- кишки, особенно если при первичной\* колоноскопии была выявлена неоплазия, рекомендовано повторное проведение колоноскопии в кратчайшие сроки.

  - Если при незапланированном тесте кала на скрытую кровь (FOBT) в интервалах между эндоскопическими наблюдениями пришёл положительный результат, то рекомендовано принять решение о проведении колоноскопии, основываясь на клинических данных пациента.
  - Если в интервалах между эндоскопическими наблюдениями у пациента появились какие-либо беспокоящие симптомы, то ESGE полагает ведение пациента в соответствии с его клиническим состоянием.

\* Первая качественная колоноскопия, по результатам которой определяются интервалы эндоскопического наблюдения.  
1. Hassan C., Quintero E., Dumonceau J.-M., Regula J., Brandao C., Chaussade S., Dekker E., Dinis-Ribeiro M., Ferlitsch M., Gimeno-Garcia A., Hazewinkel Y., Jover R., Kalager M., Loberg M., Pox Ch., Rembacken B., Lieberman D. Post-polypectomy colonoscopy surveillance: European Society of Gastrointestinal Endoscopy (ESGE) Guideline. Endoscopy 2013; 45: 842–851.  
2. Hassan Cesare et al. Post-polypectomy colonoscopy surveillance: ESGE Guideline... Endoscopy 2013; 45: 842–851.

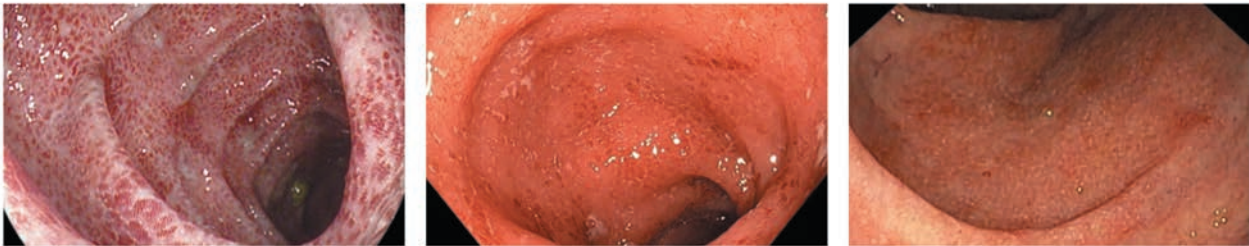
ДИАГНОСТИКА ВОСПАЛИТЕЛЬНЫХ  
ЗАБОЛЕВАНИЙ КИШЕЧНИКА (ВЗК)

ЭНДОСКОПИЧЕСКИЕ ПРИЗНАКИ ЯЗВЕННОГО КОЛИТА<sup>1,2</sup>

Несмотря на отсутствие специфических эндоскопических признаков язвенного колита, по их совокупности и выраженности можно правильно диагностировать это заболевание, как в стадии ремиссии, так и в разные степени активности. Наиболее характерным является непрерывность воспалительных изменений слизистой оболочки, распространяющихся от прямой кишки в проксимальном направлении, проявляющихся отсутствием сосудистого рисунка, наличием микроабсцессов, мелкоточечных геморрагий, мелких и сливных эрозий и язв, покрытых налётом фибрина, контактной и спонтанной кровоточивостью.

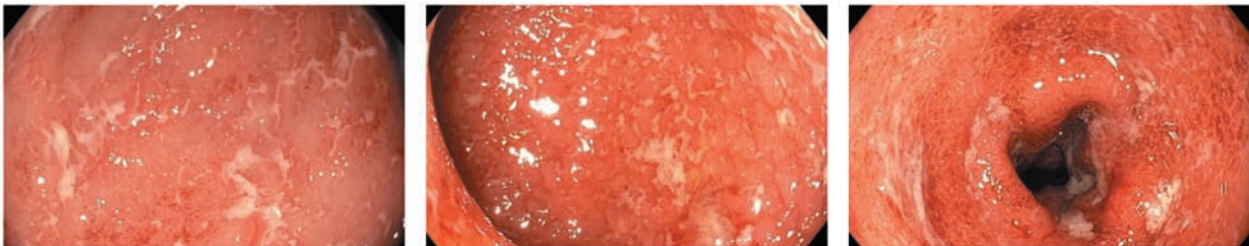
МИНИМАЛЬНАЯ АКТИВНОСТЬ (I СТЕПЕНЬ)

- Гиперемия – диффузная
  - Зернистость – нет
  - Отёк – есть
  - Сосудистый рисунок – размыт
  - Кровоточивость – петехиальные геморрагии
- Эрозии – единичные
  - Язвы – отсутствуют
  - Фибрин – нет
  - Гной (в просвете и на стенках) – нет



УМЕРЕННАЯ АКТИВНОСТЬ (II СТЕПЕНЬ)

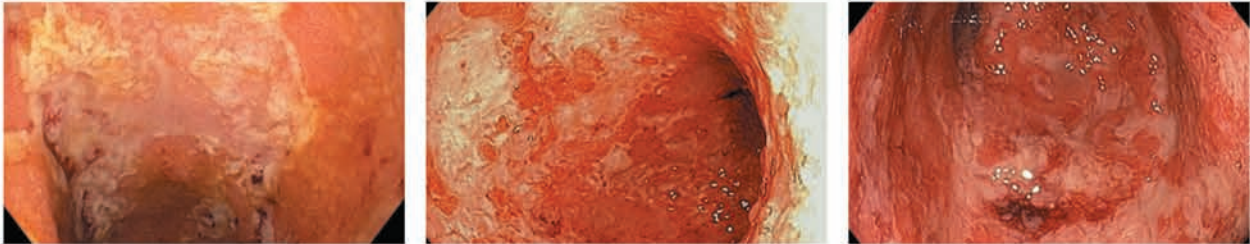
- Гиперемия – диффузная
  - Зернистость – есть
  - Сосудистый рисунок – отсутствует
  - Кровоточивость – контактная, умеренно выражена
- Эрозии – множественные
  - Язвы – единичные
  - Фибрин – есть
  - Гной (в просвете и на стенках) – нет или незначительное количество





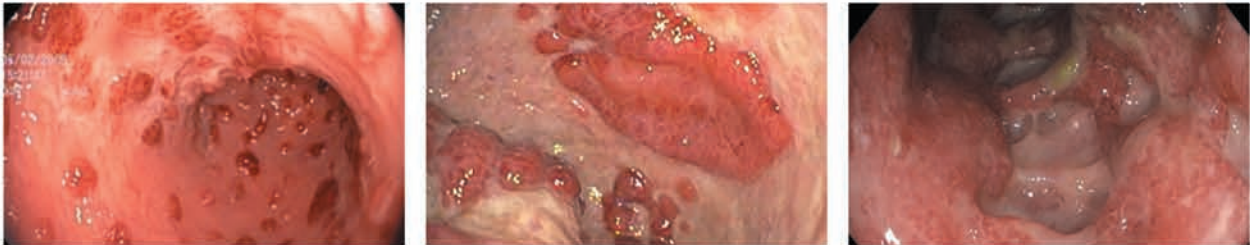
**ВЫРАЖЕННАЯ АКТИВНОСТЬ (III СТЕПЕНЬ)**

- Гиперемия – диффузная
- Зернистость – выражена
- Сосудистый рисунок – отсутствует
- Кровоточивость – спонтанная, выраженная
- Эрозии – множественные с изъязвлениями
- Язвы – множественные
- Фибрин – обильный
- Гной (в просвете и на стенках) – много



**СВЕРХТЯЖЁЛАЯ ФОРМА ЯЗВЕННОГО КОЛИТА**

- Молниеносная (без предварительного анамнеза ЯК)
- Внезапная (после длительного анамнеза язвенного колита)
- Сплошная язвенная поверхность с островками инфильтрированной слизистой оболочки
- Обширные глубокие язвенные дефекты, окружённые инфильтрированной слизистой оболочкой



**ТЯЖЕСТЬ АТАКИ СОГЛАСНО ИНДЕКСУ АКТИВНОСТИ ЯК (ИНДЕКСУ МЕЙО)**

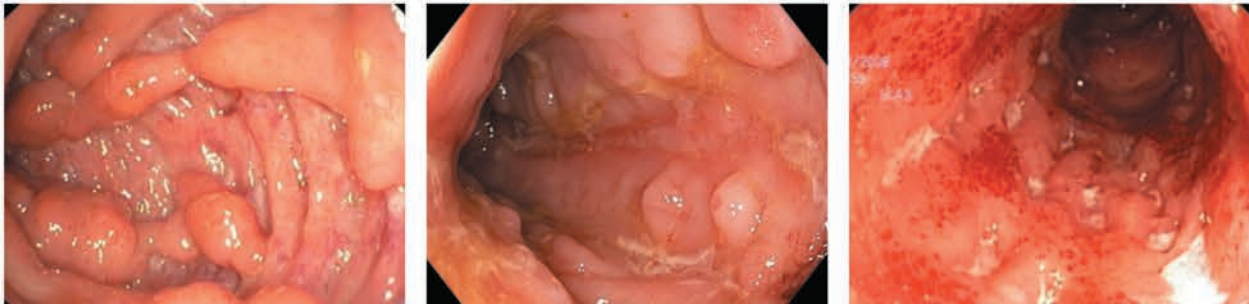Показатель	Значение индекса			
	0	1	2	3
Частота стула	Обычная	На 1–2/день больше обычной	На 3–4/день больше обычной	На 5/день больше обычной
Примесь крови	Нет	Прожилки	Видимая кровь	Преимущественно кровь
Состояние слизистой оболочки	Норма	Минимальная активность (1 балл по шкале Schroeder)	Умеренная активность (2 балла по шкале Schroeder)	Выраженная активность (3 балла по шкале Schroeder)
Общая оценка состояния врачом	Норма	Удовлетворительное	Средней тяжести	Тяжёлое

**Примечание:** среднетяжёлая и тяжёлая атаки констатируются при значении индекса (сумма оценок по 4 параметрам) от 6 и выше.

**ЭНДОСКОПИЧЕСКИЕ ПРИЗНАКИ БОЛЕЗНИ КРОНА<sup>3,4</sup>**

**ЭНДОСКОПИЧЕСКИМИ ПРИЗНАКАМИ, ХАРАКТЕРНЫМИ ДЛЯ БОЛЕЗНИ КРОНА, ЯВЛЯЮТСЯ:**

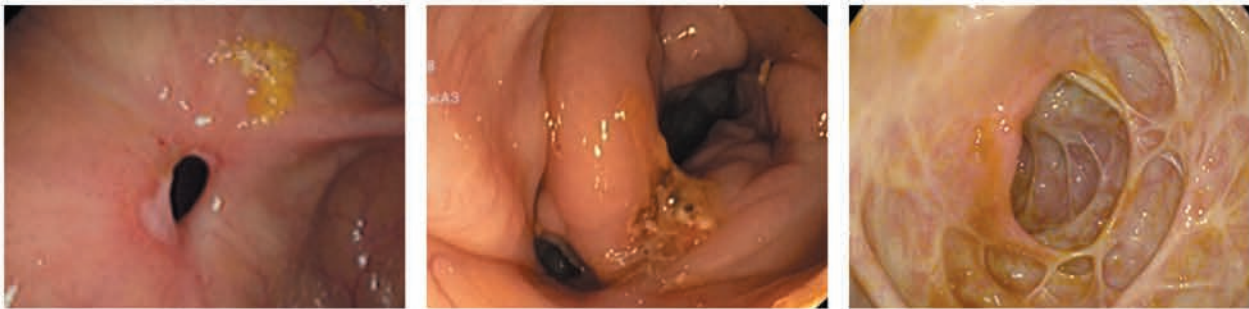
- прерывистость воспалительного поражения слизистой оболочки;
- афтоподобные изъязвления;
- глубокие линейные язвы-трещины;
- феномен «булыжной мостовой» (сочетание глубоких продольно ориентированных язв с поперечно направленными язвами и островками гиперемированной слизистой оболочки);
- рубцы и рубцово-воспалительные стриктуры;
- грубые слизистые перетяжки;
- внутренние свищи.



Язвы-трещины

«Булыжная мостовая»

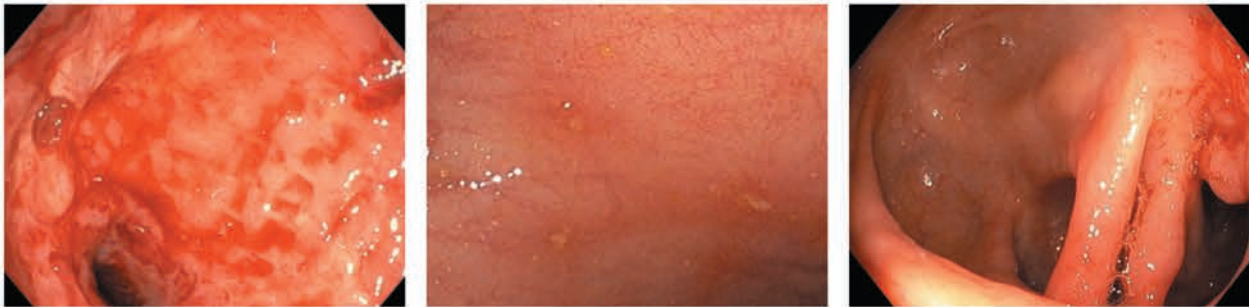
Терминальный илеит



Рубцовая стриктура

Внутренний свищ

Рубцы



Воспалительная стриктура

Афты

Слизистые перетяжки

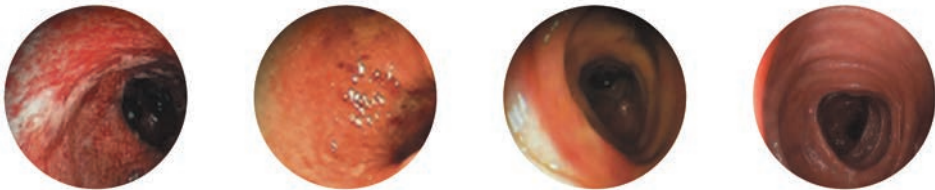


УПРОЩЁННАЯ ШКАЛА ЭНДОСКОПИЧЕСКОЙ ОЦЕНКИ АКТИВНОСТИ БОЛЕЗНИ КРОНА (SES-CD)\*4

Эндоскопический признак	Величина эндоскопического признака			
	0 баллов	1 балл	2 балла	3 балла
Размер язв (см)	Нет	Афтозные язвы (диаметр 0,1-0,5)	Большие язвы (диаметр 0,5-2,0)	Очень большие язвы (диаметр >2)
Изъязвлённая поверхность	Нет	<10%	10-30%	>30%
Площадь поражения	Непоражённый сегмент	<50%	50-75%	>75%
Наличие сужения	Нет	Единичное, проходимое аппаратом	Множественные, проходимые аппаратом	Непроходимые аппаратом

\*SES-CD – сумма переменных для всех сегментов кишечника. Значения даны каждой переменной для каждого исследуемого сегмента кишечника. SES-CD оценивается по каждому из 5 подвздошно-толстокишечных сегментов.

ЗАЖИВЛЕНИЕ СЛИЗИСТОЙ ОБОЛОЧКИ НА ТЕРАПИИ ВЕДОЛИЗУМАБОМ У ПАЦИЕНТОВ С ЯЗВЕННЫМ КОЛИТОМ<sup>5</sup>



Эндоскопическая шкала активности** на 52-й неделе	3 (выраженная активность)	2 (умеренная активность)	1 (минимальная активность)	0 (норма или нет активности заболевания)
Ведолизумаб 300 мг (n=77)	1%	17%	36%	45%
Плацебо (n=49)	14%	35%	29%	22%

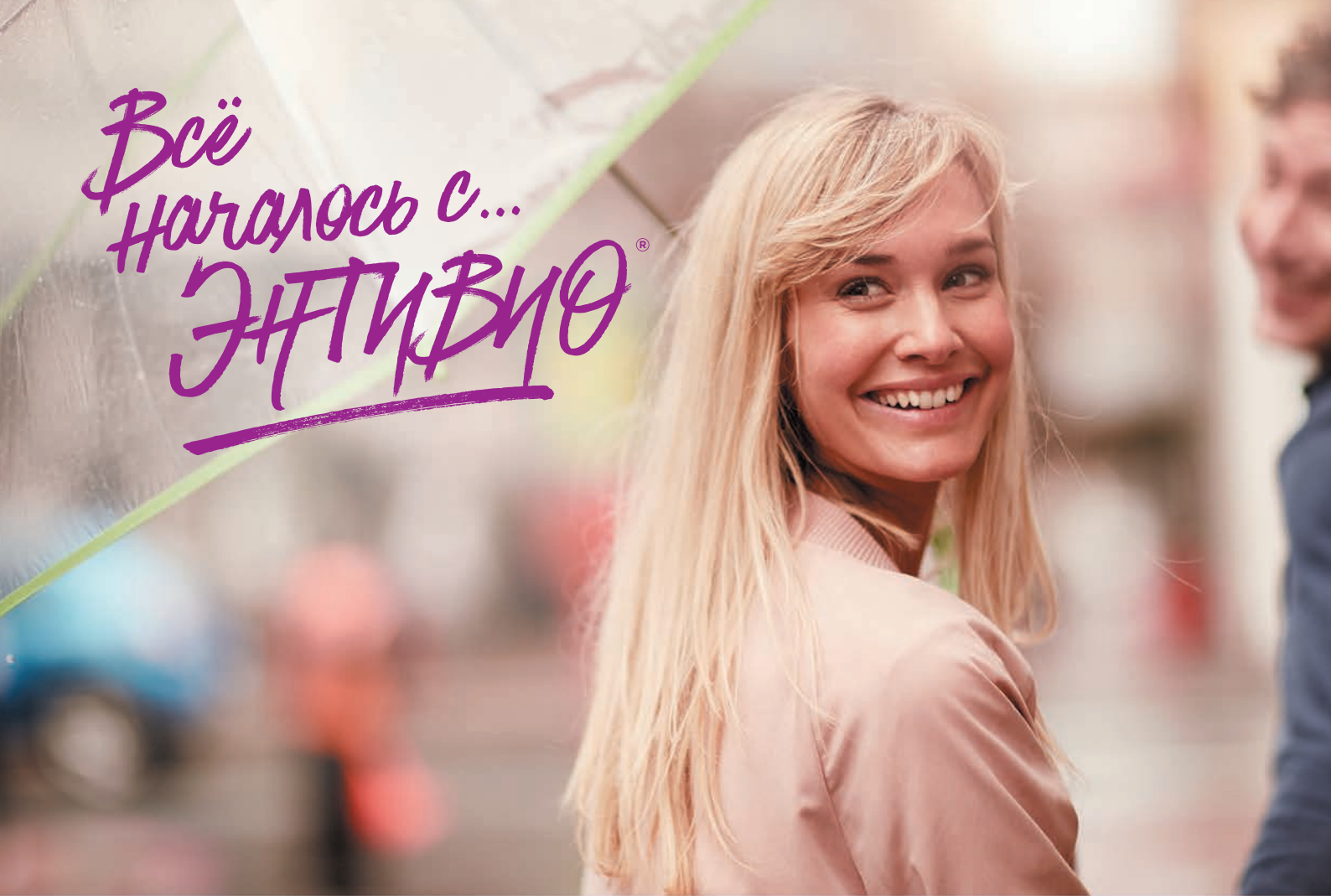\*\* Заживление слизистой оболочки было определено как количество баллов 1 или 0 согласно эндоскопической шкале активности Мейо. Исходно у всех пациентов число баллов по эндоскопической шкале активности было 3 или 2. Эндоскопические изображения приведены в качестве примера.

Пример заключения:

Язвенный колит, тотальное поражение толстой кишки, умеренная активность воспалительных изменений в прямой и сигмовидной кишке, минимальная активность воспалительных изменений в остальных отделах толстой кишки. В терминальной отделе подвздошной кишки патологические изменения не выявлены.

Адаптировано из:

1. Ивашкин В.Т., Шелыгин Ю.А., Халиф И.Л., Белоусова Е.А., Шифрин О.С., Абдугалиева Д.И., Абдулхаков Р.А., Алексеева О.П., Алексеенко С.А., Анкасов С.И., Барановский А.Ю., Болихов К.В., Валуцких Е.Ю., Варданян А.В., Веселов А.В., Веселов В.В., Головенко А.О., Головенко О.В., Григорьев Е.Г., Губонина И.В., Жигалова Т.Н., Кашиников В.Н., Кизова Е.А., Князев О.В., Костенко Н.В., Куляпина А.В., Морозова Н.А., Муравьев А.В., Низов А.А., Никитина Н.В., Николаева Н.Н., Никулина Н.В., Одинцова А.Х., Осипенко М.Ф., Павленко В.В., Парфёнов А.И., Полуэктова Е.А., Потапов А.С., Румянцев В.Г., Светлова И.О., Ситкин С.И., Тимербулатов В.М., Ткачев А.В., Ткаченко Е.И., Фролов С.А., Хубезов Д.А., Чашкова Е.Ю., Шапина М.В., Шукина О.Б., Яковлев А.А. КЛИНИЧЕСКИЕ РЕКОМЕНДАЦИИ РОССИЙСКОЙ ГАСТРОЭНТЕРОЛОГИЧЕСКОЙ АССОЦИАЦИИ И АССОЦИАЦИИ КОЛОПРОКТОЛОГОВ РОССИИ ПО ДИАГНОСТИКЕ И ЛЕЧЕНИЮ ЯЗВЕННОГО КОЛИТА. [http://www.gastro.ru/userfiles/R\\_YAZVKOLIT\\_2017.pdf](http://www.gastro.ru/userfiles/R_YAZVKOLIT_2017.pdf) Доступ от 09.01. 2018
2. Schroeder K.W., Tremaine W.J., Ilstrup D.M. Coated oral 5-aminosalicylic acid therapy for mildly to moderately active ulcerative colitis. A randomized study. N. Engl. J. Med. - 1987;317:1625-9.
3. Ивашкин В.Т., Шелыгин Ю.А., Халиф И.Л., Белоусова Е.А., Шифрин О.С., Абдугалиева Д.И., Абдулхаков Р.А., Алексеева О.П., Алексеенко С.А., Анкасов С.И., Барановский А.Ю., Болихов К.В., Валуцких Е.Ю., Варданян А.В., Веселов А.В., Веселов В.В., Головенко А.О., Головенко О.В., Григорьев Е.Г., Губонина И.В., Жигалова Т.Н., Кашиников В.Н., Кизова Е.А., Князев О.В., Костенко Н.В., Куляпин А.В., Морозова Н.А., Муравьев А.В., Низов А.А., Никитина Н.В., Николаева Н.Н., Никулина Н.В., Одинцова А.Х., Осипенко М.Ф., Павленко В.В., Парфёнов А.И., Полуэктова Е.А., Потапов А.С., Румянцев В.Г., Светлова И.О., Ситкин С.И., Тимербулатов В.М., Ткачев А.В., Ткаченко Е.И., Фролов С.А., Хубезов Д.А., Чашкова Е.Ю., Шапина М.В., Шукина О.Б., Яковлев А.А. КЛИНИЧЕСКИЕ РЕКОМЕНДАЦИИ РОССИЙСКОЙ ГАСТРОЭНТЕРОЛОГИЧЕСКОЙ АССОЦИАЦИИ И АССОЦИАЦИИ КОЛОПРОКТОЛОГОВ РОССИИ ПО ДИАГНОСТИКЕ И ЛЕЧЕНИЮ БОЛЕЗНИ КРОНА. [http://www.gastro.ru/userfiles/R\\_Krona\\_2017.pdf](http://www.gastro.ru/userfiles/R_Krona_2017.pdf) Доступ от 09.01.2019
4. Daperno M, D'Haens G, Van Assche G, et al. Development and validation of a new, simplified endoscopic activity score for Crohn's disease: the SES-CD. Gastrointest Endosc 2004; 60: 505-512.
5. Feagan BG, et al. N Engl J Med 2013;369:699-710.



ЭНТИВИО® – единственный биологический препарат с селективным воздействием на кишечник для лечения болезни Крона и язвенного колита<sup>1-3\*</sup>

Торговое наименование: Энтивио®. Рег.уд. №ЛП-003697. Действующее вещество: Ведолизумаб – 300 мг. Лекарственная форма: лиофилизат для приготовления концентрата для приготовления раствора для инфузий. Показания к применению: Язвенный колит. Пациенты со среднетяжелым или тяжелым активным язвенным колитом с неадекватным ответом, неэффективностью лечения или непереносимостью одного или нескольких препаратов стандартной терапии; с неудовлетворительным ответом, утратой ответа или непереносимостью одного или нескольких ингибиторов фактора некроза опухоли-альфа. Болезнь Крона. Пациенты со среднетяжелой или тяжелой активной болезнью Крона с неадекватным ответом, неэффективностью лечения или непереносимостью одного или нескольких препаратов стандартной терапии; с неудовлетворительным ответом, утратой ответа или непереносимостью одного или нескольких ингибиторов фактора некроза опухоли-альфа. Способ применения и дозы: схема лечения одинакова для язвенного колита и болезни Крона. Препарат Энтивио® 300 мг вводится пациентам в виде внутривенной инфузии в течение 30 минут, затем в той же дозе через 2 недели и через 6 недель после первого введения, и далее каждые 8 недель. В случае отсутствия терапевтического эффекта к 14-ой неделе у пациентов с язвенным колитом следует рассмотреть вопрос о целесообразности дальнейшего лечения. У пациентов с болезнью Крона с отсутствием клинического ответа на терапию, терапевтический эффект может быть достигнут с помощью введения препарата Энтивио® 300 мг на 10-ой неделе. Пациентам, у которых отмечается клинический ответ на лечение, после 14-ой недели продолжают вводить препарат с интервалом в 8 недель. При отсутствии признаков клинического ответа к 14-ой неделе у пациентов с болезнью Крона курс лечения следует прекратить. У пациентов с язвенным колитом и болезнью Крона, у которых наблюдается снижение клинического ответа на лечение, терапевтический эффект может быть достигнут с помощью введения препарата Энтивио® 300 мг каждую 4-ую неделю. Следует тщательно оценить целесообразность продолжения лечения у пациентов без признаков улучшения после коррекции дозы. Пациентам, у которых наблюдается клинический ответ, можно уменьшить дозу и/или отменить кортикостероиды в соответствии со стандартами лечения.Если поддерживающая терапия прервана и возникает необходимость возобновить лечение, следует использовать режим дозирования с интервалом каждые 4 недели. Полная информация по способу применения и дозам представлена в инструкции по медицинскому применению. Противопоказания: детский возраст до 18 лет; гиперчувствительность к ведолизумабу или другим компонентам препарата; активная форма тяжелых инфекционных заболеваний, таких как туберкулез, сепсис, цитомегаловирусная инфекция, листериоз, и оппортунистические инфекции, такие как прогрессирующая мультифокальная лейкоэнцефалопатия. Побочное действие. Наиболее частые нежелательные реакции (≥1/10): назофарингит, головная боль, артралгия. Частые нежелательные реакции (≥1/100, <1/10): бронхит, гастроэнтерит, инфекции верхних дыхательных путей, грипп, синусит, фарингит, парестезия, гипертония, боль в области ротоглотки, заложенность носа, кашель, анальный абсцесс, анальная трещина, тошнота, диспепсия, запор, вздутие живота, метеоризм, геморрой, сыпь, зуд, экзема, эритема, ночная потливость, акне, мышечные спазмы, боль в спине, мышечная слабость, утомляемость, боль в конечностях, пирексия. Перечень всех побочных эффектов представлен в инструкции по применению. Перед началом лечения препаратом Энтивио® рекомендуется проведение вакцинации всех пациентов в соответствии с действующими рекомендациями по иммунизации. Препарат следует применять под строгим наблюдением квалифицированного медицинского персонала, способного осуществлять контроль реакций гиперчувствительности, включая анафилактическую реакцию. Пациенты должны находиться под строгим наблюдением во время инфузии и после ее завершения в течение двух часов для первых двух инфузий, и примерно одного часа для последующих инфузий. Перечень всех особых указаний представлен в инструкции по медицинскому применению. Полная информация по препарату содержится в инструкции по медицинскому применению.

\* Первый и единственный препарат с селективным блокированием воспаления в кишечнике среди биологических препаратов для лечения ВЗК, зарегистрированных в РФ на 23.04.2018. 1. Инструкция по медицинскому применению лекарственного препарата Энтивио® РУ №ЛП-003697. 2. Soler D, et al. The Binding Specificity and Selective Antagonism of Vedolizumab, an anti-α4β7 integrin therapeutic antibody in development for inflammatory bowel diseases. J Pharmacol Exp Ther. 2009; 330 (3): 864-875. 3. Gilroy L, Allen P. Clin Exp Gastroenterol. 2014; 7: 163-172

Информация для специалистов здравоохранения. Дата выпуска материала: февраль 2019 г.



ООО «Такеда Фармасьютикалс»  
ул. Усачева, 2, стр. 1, 119048, Москва, Россия  
Тел.: (495) 933 5511, факс: (495) 502 1625;  
[www.takeda.com.ru](http://www.takeda.com.ru)



АНЕСТЕЗИОЛОГИЧЕСКОЕ ОБЕСПЕЧЕНИЕ  
ПРИ ПРОВЕДЕНИИ КОЛОНОСКОПИИ

СОВРЕМЕННЫЕ АНЕСТЕЗИОЛОГИЧЕСКИЕ МЕТОДИКИ ПРИ КОЛОНОСКОПИИ:

- контролируемая седация пропофолом или мидазоламом;
- тотальная внутривенная анестезия, пропофол + фентанил;
- ингаляционная анестезия севофлураном;
- комбинированная анестезия на самостоятельном дыхании или ИВЛ.

МИНИМАЛЬНЫЙ ОБЪЁМ ОБСЛЕДОВАНИЯ ПРИ ЭНДОСКОПИЧЕСКИХ  
ВМЕШАТЕЛЬСТВАХ С АНЕСТЕЗИОЛОГИЧЕСКИМ ОБЕСПЕЧЕНИЕМ:

- **Амбулаторная диагностическая колоноскопия под общей анестезией:** общий анализ крови, время свёртываемости, ЭКГ, остальные анализы – по показаниям.
- **Колоноскопия с полипэктомией в стационаре:** общий анализ крови, время свёртываемости, ЭКГ, группа крови, резус-фактор, биохимический анализ крови, глюкоза крови, коагулограмма, рентгенография органов грудной клетки, RW, ВИЧ, гепатиты, заключение терапевта.

ПЛАНИРОВАНИЕ КОЛОНОСКОПИИ С СЕДАЦИЕЙ У ПАЦИЕНТОВ С ГИПЕРТОНИЧЕСКОЙ  
БОЛЕЗНЬЮ, РЕКОМЕНДАЦИИ ФЕДЕРАЦИИ АНЕСТЕЗИОЛОГОВ И РЕАНИМАТОЛОГОВ  
РОССИИ (ФАР 2016):<sup>5</sup>

- Пациенты с впервые выявленной артериальной гипертензией должны быть обследованы с целью выявления поражения органов-мишеней.
- При артериальной гипертензии 1-й и 2-й степени (САД <180 мм рт. ст. и ДАД <110 мм рт. ст.) плановое вмешательство может не откладываться.
- При артериальной гипертензии 3-й степени (САД >180 мм рт. ст. и ДАД >110 мм рт. ст.) **необходимо оценить преимущества оптимизации антигипертензивной терапии в сравнении с риском задержки оперативного вмешательства.**

ГИПЕРТОНИЧЕСКАЯ БОЛЕЗНЬ – ПРЕДОПЕРАЦИОННАЯ КОРРЕКЦИЯ  
ГИПОТЕНЗИВНОЙ ТЕРАПИИ (ФАР 2016):<sup>5</sup>

- Антигипертензивную терапию продолжают вплоть до дня операции, исключая ингибиторы АПФ и диуретики, приём которых в день вмешательства нежелателен.
- Пациентам с сочетанной АГ и ИБС показана периоперационная терапия β-блокаторами.
- Премедикация должна включать бензодиазепины и при необходимости центральные α-адреноагонисты.
- Во время операции нельзя допускать снижения: **САД более 20% от исходного уровня, а ДАД ниже 70 мм рт. ст.**

ПРЕРЫВАНИЕ И ВОЗОБНОВЛЕНИЕ АНТИАГРЕГАНТНОЙ ТЕРАПИИ (ФАР 2016):<sup>5</sup>

- Клопидогрель должен быть отменён за 5 дней до вмешательства.
- Тиклопидин – за 10 дней (тиклопидин в настоящее время не рекомендован Европейским кардиологическим обществом).
- Тикагрелор должен быть отменён за 7 дней до вмешательства.
- Аспирин не требует обязательной отмены перед вмешательством (в случае высокого риска кровотечений отменяют за 2 дня до операции).
- **После вмешательства продолжить приём антиагрегантов следует как можно раньше: риск тромбоза коронарного стента превосходит риск развития кровотечения!**

ПРЕРЫВАНИЕ И ВОЗОБНОВЛЕНИЕ АНТИКОАГУЛЯНТНОЙ ТЕРАПИИ (ФАР 2016):<sup>5</sup>

- Нефракционированный гепарин (НФГ): должен быть отменён не менее чем за 6 часов до вмешательства.
- Низкомолекулярный гепарин (НМГ): эноксапарин натрия – Клексан, дельтапарин – Фрагмин, надропарин кальция – Фраксипарин, бимипарин натрия – Цибор – отмена не менее чем за 12 часов.
- Ингибиторы активированного X-фактора свёртывания: фондапаринукс натрия – Арикстра, ривароксабан – Ксарелто, апиксабан – Эликвикс – отмена не менее чем за 24 часа.
- Ингибиторы тромбина прямого действия: дабигатран – Продакса – не менее чем за 24 часа.
- Непрямые антикоагулянты: Варфарин – отмена за 4–5 дней до вмешательства (целевое значение МНО ниже 1,5).
- **Продолжить введение гепаринов не позднее чем через 6 часов после вмешательства, таблетированные антикоагулянты – с первым приёмом пищи.**

ПРЕРЫВАНИЕ И ВОЗОБНОВЛЕНИЕ ТЕРАПИИ У ПАЦИЕНТОВ  
С САХАРНЫМ ДИАБЕТОМ (ФАР 2016):<sup>5</sup>

Терапия до колоноскопии	Терапия в период исследования и наблюдения
Только диета	Определение гликемии перед исследованием
Пероральные сахароснижающие препараты	<ul style="list-style-type: none"><li>• Отмена пероральных сахароснижающих препаратов <b>перед исследованием с момента начала приёма слабительного</b></li><li>• Возобновление приёма пероральных сахароснижающих препаратов <b>перед первым приёмом пищи</b></li><li>• Частое определение гликемии</li></ul>
Инсулинотерапия	<ul style="list-style-type: none"><li>• Определение гликемии ежедневно</li><li>• До исследования <b>вести 50% обычной утренней дозы инсулина продлённого действия</b></li><li>• Перед первым после исследования приёмом пищи измерить уровень гликемии и <b>вести обычную дозу инсулина с необходимой коррекцией</b></li></ul>

МОНИТОРИНГ ПРИ КОЛОНОСКОПИИ:

- ЭКГ;
- неинвазивное АД;
- насыщение Нв кислородом (SO<sub>2</sub>);
- анестезиологические газы и CO<sub>2</sub> при проведении ингаляционной анестезии;
- BIS-мониторинг глубины анестезии и седации.

ВАЖНАЯ ДОПОЛНИТЕЛЬНАЯ ИНФОРМАЦИЯ:

- При планировании амбулаторных колоноскопий под общей анестезией у пациентов с тяжёлой сопутствующей патологией – **предварительная консультация с анестезиологом.**
- Разъяснение пациентам о необходимости отложить управление транспортным средством на 24 часа после любой седации **из-за когнитивных нарушений.**
- Постоянный **визуальный контроль** персонала за пациентом в раннем посленаркозном периоде.



ПРОФИЛАКТИКА АСПИРАЦИИ ПРИ ПЛАНОВЫХ  
ВМЕШАТЕЛЬСТВАХ<sup>3</sup>

РЕКОМЕНДАЦИИ АМЕРИКАНСКОГО ОБЩЕСТВА АНЕСТЕЗИОЛОГОВ-  
РЕАНИМАТОЛОГОВ (AMERICAN SOCIETY OF ANESTESIOLOGISTS 2017):<sup>3</sup>

- **Рекомендации по прозрачным жидкостям:** прозрачные жидкости можно пить до, самое позднее, **2 часов** перед процедурами, при которых нужна общая анестезия, регионарная анестезия или процедурная седация или анальгезия.
- **Рекомендации по грудному молоку:** ребёнка можно кормить грудным молоком до, самое позднее, **4 часов** перед плановыми процедурами, при которых нужна общая или регионарная анестезия, процедурная седация или анальгезия.
- **Рекомендации по детским смесям:** ребёнка можно кормить детской смесью до, самое позднее, **6 часов** перед плановыми процедурами, при которых нужна общая анестезия, регионарная анестезия или седация и анальгезия.
- **Рекомендации по твёрдой пище:** приём лёгкой пищи допустим до, самое позднее, **6 часов** перед плановыми процедурами, при которых требуется общая или регионарная анестезия или процедурная седация и анальгезия.

ДВУХЭТАПНАЯ ПОДГОТОВКА КИШЕЧНИКА К КОЛОНОСКОПИИ И ОСТАТОЧНОЕ  
ЖЕЛУДОЧНОЕ СОДЕРЖИМОЕ: НАБЛЮДАТЕЛЬНОЕ ИССЛЕДОВАНИЕ (США, n=712):<sup>4</sup>

Проспективное обсервационное нерандомизированное исследование (n=712)

Рандомизация:

- **Группа 1, n=254:** ФГДС + колоноскопия (двухэтапная подготовка – препараты для очищения кишечника: ПЭГ 3350, фосфат натрия, ПЭГ 2 л с аскорбатом, ПЭГ 4 л).
- **Группа 2, n=411:** только ФГДС.
- **Группа 3, n=47:** ФГДС + колоноскопия (одноэтапная вечерняя подготовка – препараты для очищения кишечника: ПЭГ 3350, фосфат натрия, ПЭГ 4 л).

У большинства пациентов объём остаточной жидкости составлял 0–12 мл как при вечерней одноэтапной, так и при двухэтапной подготовке.

Приём растворов для подготовки кишечника в день колоноскопии не влияет на объём остаточного содержимого желудка.

ДАННЫЕ, КОТОРЫЕ ДОЛЖНЫ БЫТЬ ВКЛЮЧЕНЫ  
В ПРОТОКОЛ КОЛОНОСКОПИИ ПО РЕКОМЕНДАЦИЯМ  
ЕВРОПЕЙСКОГО ОБЩЕСТВА ГАСТРОИНТЕСТИНАЛЬНОЙ  
ЭНДСКОПИИ (ESGE)<sup>1</sup>

Данные о пациенте	
Использованный эндоскоп	Производитель, модель и серийный номер
Ф.И.О. и должность эндоскописта и другого медицинского персонала	
Показания к проведению исследования	<ul style="list-style-type: none"><li>• Количество скрининговых циклов</li><li>• Детали и интервал до настоящего скринингового исследования</li><li>• Полипэктомия, выполняемая по итогам предыдущей скрининговой колоноскопии</li></ul>
Подготовка кишечника	<ul style="list-style-type: none"><li>• Использованный режим подготовки кишечника</li><li>• Переносимость пациентом режима подготовки кишечника</li><li>• Полученная видимость слизистой оболочки – оценивается качество подготовки</li></ul>
Интубация (заведение колоноскопа в купол слепой кишки)	<ul style="list-style-type: none"><li>• Указываются причины, по которым колоноскоп не был заведён в купол слепой кишки и не был проведён осмотр в полном объёме</li><li>• Продолжительная интубация ограничивает обследование при выведении</li><li>• Продолжительность выведения колоноскопа</li></ul>
Выявленная патология и проведённое лечение	<ul style="list-style-type: none"><li>• Локализация каждого патологического образования</li><li>• Размер каждого патологического образования (как оценено эндоскопистом)</li><li>• Тип роста (по Парижской классификации)</li><li>• Рисунок ямок эпителия каждого патологического образования (классификация Kudo)</li><li>• Эндоскопический диагноз каждого патологического образования</li><li>• Действия, произведённые с каждым образованием</li><li>• Успех и осложнения при удалении каждого образования</li><li>• Настройки диатермокоагуляции</li><li>• Окончательное гистологическое заключение</li></ul>

Блок подготовлен на основании материалов:

1. Приказ МЗ РФ от 15.07.2012. № 919н, п. 10.

2. Приказ МЗ РФ от 15.07.2012. № 919н, приложение № 2.

3. Practice Guidelines for Preoperative Fasting and the Use of Pharmacologic Agents to Reduce the Risk of Pulmonary Aspiration: Application to Healthy Patients Undergoing Elective Procedures. 2017. Anesthesiology, V 126 • No 3.

4. Huffman M, Unger RZ, Thatikonda C, et al. Split-dose bowel preparation for colonoscopy and residual gastric fluid volume: an observational study. Gastrointest Endosc 2010;72:516–522.

5. <http://www.far.org.ru/recommendation>

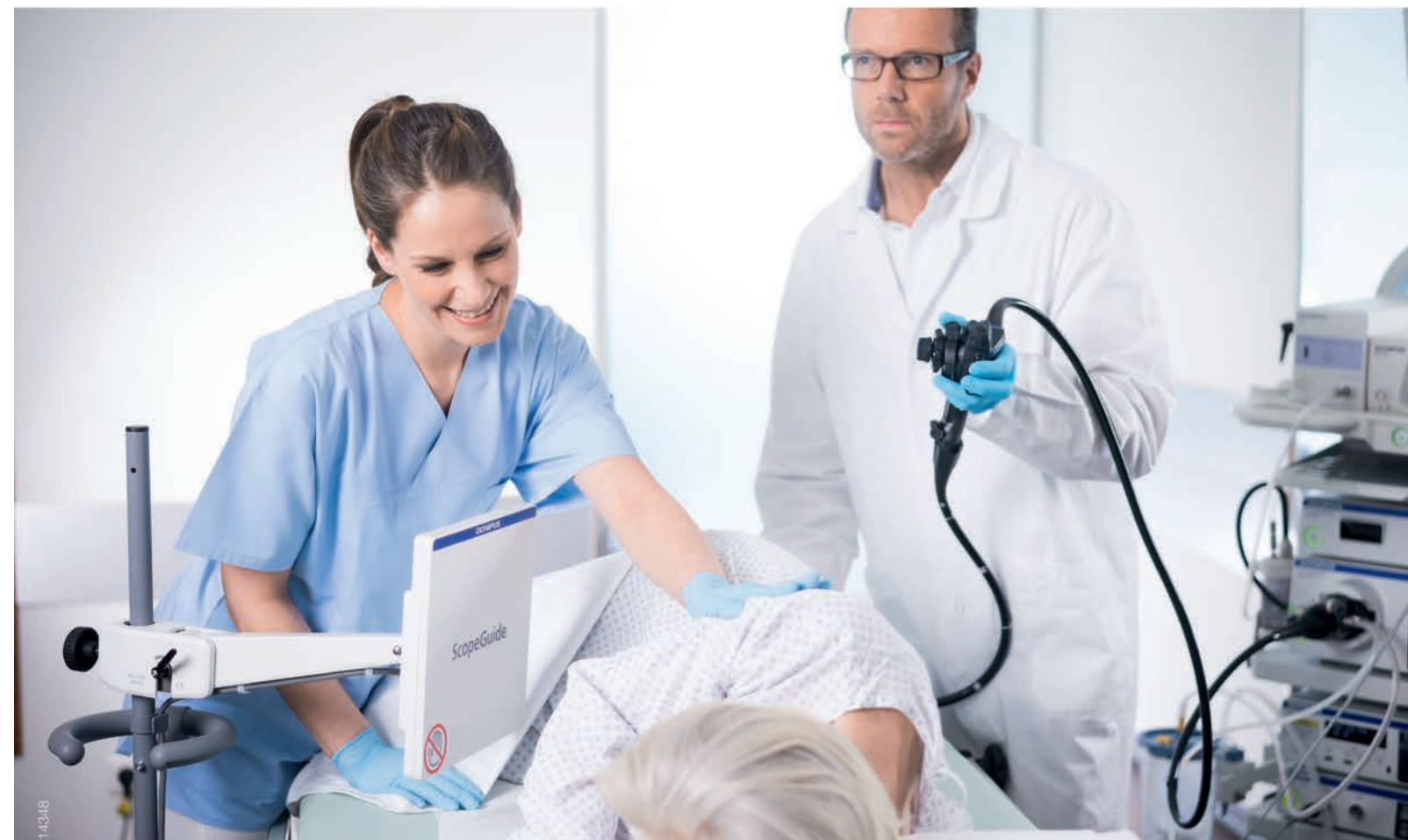
1. B. Rembacken, C. Hassan, J. F. Riemann, A. Chilton, M. Rutter, J.-M. Dumonceau, M. Omar, T. Ponchon. Quality in screening colonoscopy: position statement of the European Society of Gastrointestinal Endoscopy (ESGE). Endoscopy 2012; 44: 957–968.



## ОСНОВНЫЕ РАЗДЕЛЫ ПРОТОКОЛА КОЛОНОСКОПИИ

- **Шапка документа:** название организации, сайт, адрес, телефон, название отделения.
- **Паспортная часть пациента:** Ф.И.О., возраст, номер истории болезни (амбулаторной карты), телефон, адрес электронной почты (при наличии).
- **Колоноскопия первичная** (выполняется впервые), **повторная.**
  - При повторной колоноскопии – данные первичной (дата проведения, заключение) – при наличии.
- **Клинические данные:** показания для исследования, анамнез, наследственность, профессиональные вредности.
- **Дата исследования/операции.**
- **Название эндоскопического исследования/операции.**
- **Подготовка к исследованию:** схема с указанием препаратов, режима и времени их приёма.
- **Качество подготовки:** с указанием баллов по 3 сегментам кишки по Бостонской шкале.
- **Премедикация/седация.**
- **Оборудование:** эндоскопическая система, эндоскоп (производитель, модель и серийный (или внутренний инвентарный) номер), монитор, инсуффлятор CO<sub>2</sub>, водоструйная помпа и т.д.
- **Переносимость исследования** (в случае выполнения его под местной анестезией).
- **Время (продолжительность) осмотра на выходе** (при выведении эндоскопа): ... мин.
- **Описательная часть протокола исследования/операции.**
- **Биопсия** (при осуществлении забора биоптата).
- **Фоторегистрация результатов исследования.**
- **Заключение,** в том числе при необходимости с указанием использованных классификаций.
- **Рекомендации:** ...
- **Ф.И.О. врача-эндоскописта, медсестры, анестезиолога, анестезиологической медсестры** (Ф.И.О. всех участников полностью).
- **Подпись врача-эндоскописта.**

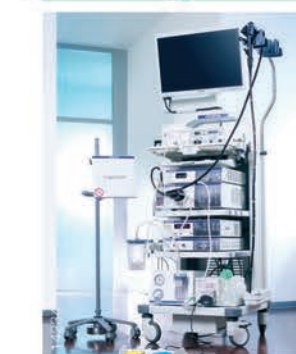
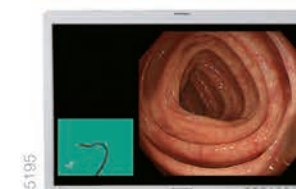


## ScopeGuide: контроль образования петель

Система позиционирования эндоскопа ScopeGuide – это:

- Точность 3D позиционирования колоноскопа в режиме реального времени позволяет лучше контролировать эндоскоп в толстой кишке пациента и прицельно ассистировать при мануальной помощи
- Мобильность и экономия пространства в эндоскопическом кабинете
- Простота подключения: изображение поступает напрямую с CF-HQ190I/L или с помощью датчика MAJ-1878, вводимого через инструментальный канал эндоскопа



**ООО «Олимпас Москва»**

107023, г. Москва, ул. Электrozаводская, д.27, стр. 8 | Тел.: +7 (495) 926-70-77 | [www.olympus.com.ru](http://www.olympus.com.ru)

## ПРИМЕР ОФОРМЛЕНИЯ ПРОТОКОЛА ЭНДОСКОПИЧЕСКОГО ИССЛЕДОВАНИЯ

ЛПУ (название организации, сайт, адрес, телефон, название отделения).

Пациент: \_\_\_\_\_ Возраст: \_\_\_\_\_ № карты: \_\_\_\_\_ Телефон: \_\_\_\_\_

Клинический диагноз: направительный диагноз, анамнез, результаты предыдущих исследований.

Дата, время: \_\_\_\_\_ 2019 г.

**ВИДЕОКОЛОНОИЛЕОСКОПИЯ ВЫСОКОЙ ЧЁТКОСТИ. ИССЛЕДОВАНИЕ В УЗКОМ СПЕКТРЕ СВЕТА (NBI)  
С РЕЖИМОМ ОПТИЧЕСКОГО УВЕЛИЧЕНИЯ ИЗОБРАЖЕНИЯ (DUAL FOCUS). ХРОМОСКОПИЯ. БИОПСИЯ.**

**Подготовка:** двухэтапная схема подготовки препаратом МОВИПРЕП® (1:1) с добавлением пеногасителя симетикона (¼ флакона эмульсии ... в последний литр).

**Качество подготовки:** отличное, 9 баллов (3-3-3) по Бостонской шкале.

**Премедикация, внутривенная анестезия:** см. протокол течения анестезии (пропофол в/в дробно).

**Оборудование:** эндоскопическая видеосистема Olympus EVIS EXERA III, видеоколоноскоп Olympus CF-HQ190L (с режимом NBI, Dual Focus), монитор высокого разрешения HDTV Olympus OE262H, эндоскопический инсуффлятор CO<sub>2</sub> (углекислого газа) Olympus, водоструйная помпа Olympus AFU-100.

**Время осмотра на выходе:** 12 минут.

Видеоколоноскоп Olympus CF-HQ190L проведён в купол слепой кишки и далее в терминальный отдел подвздошной кишки.

Слизистая подвздошной кишки розовая, бархатистая.

Баугиниева заслонка полулунной формы, устье её сомкнуто, ориентировано в купол слепой кишки.

Просвет осмотренных отделов толстой кишки не деформирован, в просвете небольшое количество полупрозрачного содержимого, содержимое полностью аспирировано, складки выражены, полулунной и треугольной формы, хорошо расправляются при инсуффляции, тонус кишки сохранён.

Слизистая оболочка толстой кишки розовая, блестящая, на некоторых участках кишки определяется коричневая/чёрная пигментация слизистой оболочки в виде «кожи крокодила», сосудистый рисунок прослеживается во всех отделах.

При необходимости выполнение хромокопии (0,2–0,4% раствора индигокармина, 1,5% раствор уксусной кислоты и т.д.).

Описание патологических находок...

Например, на всём протяжении ободочной кишки (преимущественно в сигмовидной ободочной, однако определяются и в более проксимальных отделах ободочной кишки, в том числе и в слепой кишке) определяются множественные дивертикулы, округлой формы, диаметром до 5–7 мм, некоторые дивертикулы заполнены кишечным содержимым, слизистая оболочка в области дна и по краям без признаков воспаления.

В ... определяется:

- поверхностно приподнятое эпителиальное образование (тип IIa);
- выступающее эпителиальное образование на широком основании (тип Is);
- выступающее эпителиальное образование на ножке (тип Ip);
- округлой формы, размером до ... мм, высотой до ... мм.

При исследовании в режиме NBI + zoom определяется I II IIIs IIIL IV VN VI тип структуры ямок эпителия (по классификации S. Kudo) и CP-I CP-II CP-III тип капиллярного рисунка (по классификации Y. Sano), что может соответствовать...

**Примеры описания эпителиальных образований:**

- В слепой кишке определяется поверхностно приподнятое эпителиальное образование (тип IIa), розового цвета, округлой формы, диаметром до 5 мм, высотой до 1,5–2 мм, а также одно выступающее образование на широком основании (тип Is), округлой формы, диаметром до 7 мм, высотой до 5 мм, при исследовании в режиме NBI + Dual Focus оба образования с удлинённым рисунком ямочного (IIIL тип ямочного рисунка по классификации Kudo) и капиллярного рисунков (CP-II по классификации Sano), что может соответствовать аденоматозным изменениям.
- В слепой кишке напротив Баугиниевой заслонки определяется поверхностное латерально растущее эпителиальное образование (LST-NG) со сглаженной поверхностью, округлой формы, размером до 20 x 25 мм, покрытое налётом слизи с венчиком кишечного содержимого желтоватого цвета по краям, после отмывания поверхность бледно-розового цвета, с единичными коричневыми точечными включениями, при исследовании в режиме NBI + Dual Focus определяется типичный для зубчатого образования II-O тип ямочного рисунка, сосудистый рисунок смазанный.
- В средних отделах поперечно-ободочной кишки определяется выступающее эпителиальное образование на суженном основании (тип Is), овальной формы, размерами до 8 мм, розового цвета с зернистой поверхностью, при исследовании в режиме NBI + Dual Focus определяется IIIL тип ямочного рисунка и CP-II тип капиллярного рисунка, что может соответствовать аденоматозным изменениям.
- В дистальной трети сигмовидной ободочной кишки определяется выступающее эпителиальное образование на ножке (тип Ip), овальной вытянутой формы, размером до 10 x 5 мм, ножка длиной до 7 мм, шириной до 3–4 мм, при исследовании в режиме NBI + Dual Focus определяется IIIL и IV тип структуры ямок эпителия (по классификации S. Kudo) и CP-II тип капиллярного рисунка (по классификации Y. Sano), что соответствует аденоматозным изменениям.
- Колоноскоп Olympus с изменяющейся жёсткостью CF-Q180AL проведён в дистальную треть сигмовидной ободочной кишки, где за изгибом определяется опухолевое образование, экзофитно растущее циркулярно по всем стенкам в просвет кишки и суживающее просвет до 9 мм, проксимальнее сужения колоноскоп провести не представляется возможным. Поверхность опухоли на большем протяжении покрыта грязным налётом фибрина, на остальных участках вишнёвого цвета, с неровной бугристой поверхностью, при исследовании в режиме NBI определяется нерегулярный и местами разрушенный (VI и VN) тип структуры ямок эпителия (по классификации S. Kudo) и CP-IIIB тип капиллярного рисунка (по классификации Y. Sano), что соответствует распространённому раку.
- В куполе слепой кишки определяется эпителиальное латерально растущее образование (латерально растущая опухоль гранулярного типа – LST-G) с неравномерно зернистой поверхностью и участком депрессии в центре ближе к правому краю образования, в области депрессии отсутствует зернистый компонент, образование неправильной овальной формы, размером до 15 x 20 мм, при исследовании в режиме NBI определяется на большем протяжении IV и местами III тип ямочного рисунка эпителия (по классификации S. Kudo) и CP-III тип капиллярного рисунка (по классификации Y. Sano), при этом в области депрессии отмечается измельчение ямочного рисунка и появление извитых капилляров.
- В нисходящей ободочной кишке определяется поверхностно приподнятое эпителиальное образование (тип IIa) с несколько уплощённой в центре площадкой, образование размером до 10 мм, высотой до 1,5–2 мм, с чёткими неровными контурами, бледно-розового цвета, при исследовании в режиме NBI + Dual Focus определяется IIIs в центре и IIIL по краям тип структуры ямок эпителия (по классификации S. Kudo) и CP-II тип и на одном участке CP-III тип капиллярного рисунка (по классификации Y. Sano), что указывает на наличие диспластических изменений.

**ЗАКЛЮЧЕНИЕ:**

Эпителиальное образование ... ободочной кишки, тип Ip Is IIa IIb IIc (по Парижской классификации).

Дивертикулёз ободочной кишки без признаков воспаления.

**Врач-эндоскопист:** Ф.И.О. полностью

**Медсестра:** Ф.И.О. полностью

**Анестезиолог:** Ф.И.О. полностью

**Анестезиологическая медсестра:** Ф.И.О. полностью





# МОВИПРЕП®

ОТЛИЧНАЯ ВИДИМОСТЬ —  
ТОЧНЫЙ ДИАГНОЗ

- ✓ Эффективная подготовка к операциям и диагностическим исследованиям<sup>1-5</sup>
- ✓ Благоприятный профиль безопасности<sup>1-4</sup>
- ✓ Оптимальный объем раствора для приема<sup>2-3</sup>



## Сокращённая инструкция по применению

**Торговое наименование препарата:** МОВИПРЕП® (MOVIPREP®).

**Международное непатентованное наименование:** —

**Лекарственная форма:** порошок для приготовления раствора для приема внутрь.

**Действующие вещества:** макрогол-3350, натрия сульфат безводный, натрия хлорид, калия хлорид, аскорбиновая кислота, натрия аскорбат.

**Показания к применению:** подготовка к диагностическим исследованиям и оперативным вмешательствам, требующим опорожнения кишечника.

**Противопоказания.** Гиперчувствительность к любому из компонентов препарата; нарушение опорожнения желудка (гастропарез); кишечная непроходимость; перфорация или риск перфорации органов желудочно-кишечного тракта; фебрилитет; дефицит глюкозо-6-фосфат дегидрогеназы; токсический мегаколон, являющийся осложнением тяжёлых воспалительных заболеваний кишечника, включая болезнь Крона и язвенный колит; возраст до 18 лет; бессознательное состояние.

**Способ применения и дозы.** Внутрь. Вне зависимости от веса пациента общая доза препарата МОВИПРЕП® для качественной очистки кишечника составляет 2 литра раствора препарата. Для приготовления одного литра раствора препарата необходимо содержимое одного саше А и одного саше Б полностью растворить в небольшом количестве питьевой негазированной воды комнатной температуры, довести объем раствора водой до 1 литра и перемешать. Для приготовления второго литра раствора препарата повторяют алгоритм приготовления, используя оставшиеся саше А и саше Б. Приготовленный раствор следует выпить в течение 1-2 часов. Во время приема препарата

МОВИПРЕП® настоятельно рекомендуется дополнительно употребить 1 литр другой жидкости. Не следует употреблять твердую пищу с начала приема раствора препарата МОВИПРЕП® и до окончания диагностического исследования или оперативного вмешательства.

**Побочное действие.** Диарея является ожидаемым эффектом при подготовке кишечника. Из-за характера воздействия препарата во время подготовки кишечника к процедуре нежелательные эффекты отмечаются у большинства пациентов. Несмотря на некоторые отличия в конкретных случаях, самыми распространенными нежелательными эффектами для макрогол-содержащего препарата являются: тошнота, рвота, вздутие живота, боль в животе, раздражение в области ануса и нарушения сна. В результате диареи и/или рвоты может развиваться дегидратация. Как и при приеме других продуктов, в состав которых входит макрогол, возможны различные аллергические реакции, включая сыпь, крапивницу, зуд, диспноэ, отек Квинке и анафилактический шок. **Перечень всех побочных эффектов представлен в инструкции по применению.**

**С осторожностью:** нарушенный рвотный рефлекс, склонность к аспирации или регургитации; нарушения сознания; дегидратация; тяжёлая сердечная недостаточность; тяжёлая почечная недостаточность; острые воспалительные заболевания кишечника тяжёлой степени; боль в животе неясной этиологии; риск аритмий у пациентов, получающих лечение по поводу сердечно-сосудистых заболеваний или имеющих заболевания щитовидной железы. Если у Вас одно из перечисленных заболеваний, перед приемом препарата МОВИПРЕП® обязательно проконсультируйтесь с врачом.

**Полная информация по препарату содержится в инструкции по медицинскому применению.**

1. Инструкция по медицинскому применению лекарственного препарата МОВИПРЕП®. Пер. уд. ЛП-002630. 2. Ell C. et al. Randomized Trial of Low-Volume PEG Solution Versus Standard PEG + Electrolytes for Bowel Cleansing Before Colonoscopy. Am J Gastroenter. 2008 Apr; 103(4):883-893. 3. Ponchon T. et al. A Low-volume polyethylene glycol plus ascorbate solution for bowel cleansing prior to colonoscopy: The NORMO randomised clinical trial. Digestive and Liver Disease 45 (2013) 820-826. 4. Qingsong Xie et al. A Meta-Analysis of Randomized Controlled Trials of Low-Volume Polyethylene Glycol plus Ascorbic Acid versus Standard-Volume Polyethylene Glycol Solution as Bowel Preparations for Colonoscopy. PLOS ONE www.plosone.org 5 June 2014 Volume 9 Issue 6 e99092. 5. Lauridsen C. et al. Comparison of the diagnostic performance of CT colonography interpreted by radiologists and radiographers Insights Imaging (2013) 4:491-497.

## Информация для специалистов здравоохранения

МОВИПРЕП® - зарегистрированный товарный знак группы компаний «Норджин».

Петензии потребителей направлять по адресу: ООО «Такэда Фармасьютикалс», ул. Усачёва, д. 2, стр. 1, г. Москва, 119048.

Телефон: +7 495 933-55-11, факс: +7 495 502-16-25. Электронная почта: [russia@takeda.com](mailto:russia@takeda.com), адрес в Интернете: [www.takeda.com.ru](http://www.takeda.com.ru)

Дата выпуска материала: февраль 2019 г.

