



МИНИСТЕРСТВО
ЗДРАВООХРАНЕНИЯ
РОССИЙСКОЙ ФЕДЕРАЦИИ

Клинические рекомендации

Ожоги глаз

Кодирование по Международной статистической
классификации болезней и проблем, связанных со здоровьем: **T26**

Год утверждения (частота пересмотра): **2020**

Возрастная категория: **Взрослые, Дети**

Пересмотр не позднее: **2022**

ID: **106**

Разработчик клинической рекомендации

- **Общероссийская общественная организация "Ассоциация врачей-офтальмологов"**

Одобрено Научно-практическим Советом Минздрава РФ

Оглавление

- Ключевые слова
- Список сокращений
- Термины и определения
- 1. Краткая информация
- 2. Диагностика
- 3. Лечение
- 4. Реабилитация
- 5. Профилактика
- 6. Дополнительная информация, влияющая на течение и исход заболевания
- Критерии оценки качества медицинской помощи
- Список литературы
- Приложение А1. Состав рабочей группы
- Приложение А2. Методология разработки клинических рекомендаций
- Приложение А3. Связанные документы
- Приложение Б. Алгоритмы ведения пациента
- Приложение В. Информация для пациентов
- Приложение Г.

Ключевые слова

Список сокращений

АБ – анкилозирующая блефарография

АКП – аутоконъюнктивальная пластика

АМ – амниотическая мембрана

АТП – аутоотенонопластика, тенопластика, (тотальная, циркулярная, секторальная)

ВГД – внутриглазное давление

ВПГ – вторичная послеожоговая глаукома

ГТ – гипотензивная терапия

ЛЭСК – лимбальные эпителиальные стволовые клетки

ЛТ – лимбальная трансплантация

МКБ – 10 – международная классификация болезней 10 – го пересмотра

МКЛ – мягкая контактная линза

НБ – неанкилозирующая (простая) блефарография

ОКТ – оптическая когерентная томография

ПКП – послойная кератопластика

СКП – сквозная кератопластика

СТЭ – синусотрабекулоэктомия

ТДЦ – трансклеральная диодлазерная циклодеструкция

УБМ – ультразвуковая биомикроскопия

ФН – ферментативная некрэктомия ФННФФФВХО

ХН – хирургическая некрэктомия (?)

ЭФИ – электрофизиологические исследования

ЭЭК – экстракапсулярная экстракция катаракты

Термины и определения

Хирургическая некрэктомия – это экономное удаление (иссечение) явно нежизнеспособных серых тканей глазной поверхности (эпителий роговицы, конъюнктивы, субконъюнктивы, тенонова оболочка).

Ишемия конъюнктивы – это местное снижение кровоснабжения, обусловленное ожоговым фактором (сужение или полная обтурация просвета артерий), приводящее к временной дисфункции или стойкому повреждению ткани.

Некроз тканей глаза – это омертвление тканей глаза в результате ожоговой травмы.

Реваскуляризирующие операции – это вмешательства, направленные на восстановление кровообращения в оболочках глаза после некрэктомии (как правило, закрытие дефектов оболочек местными жизнеспособными тканями).

Тенонопластика – это операция мобилизации кпереди теноновой оболочка с подшиванием ее к перилимбальной склере с целью восстановления кровообращения переднего отрезка глаза.

Неанкилозирующая (простая) блефарорафия – это операция закрытия глазной щели с помощью швов без сращения свободных краев век.

Анкилозирующая блефарорафия – это операция закрытия глазной щели с помощью швов и сращения дезэпителизированных свободных краев век (анкилоблефарон).

Временное покрытие глазной поверхности трансплантатом амниотической мембраны – это операция с целью оптимизации процессов эпителизации роговицы и конъюнктивы, а также поддержания частично сохранившихся после ожога эпителиальных стволовых клеток лимба.

Лимбальная трансплантация – это пересадка стволовых клеток роговичного эпителия

1. Краткая информация

1.1 Определение заболевания или состояния (группы заболеваний или состояний)

Термический ожог глаза – это повреждение тканей глаза в результате воздействия на них высокотемпературных факторов. К ним относят также ожоги, вызванные действием на ткани лучистой энергии. [1-4]

Химический ожог глаза – это повреждение тканей глаза в результате воздействия на них химически активных веществ (кислоты, щелочи, некоторые агрессивные жидкости). [1-5]

1.2 Этиология и патогенез заболевания или состояния (группы заболеваний или состояний)

Термические ожоги.

- Интенсивность нагревания тканей зависит от температуры, физических характеристик воздействующего агента, способа теплопередачи и продолжительности нагревания.
- Под действием температур от 41°C и выше происходит необратимое тепловое свертывание (денатурация) тканевых белков, гибель клеток.[6,7]
- Нагревание кожи до 60 °C приводит к формированию влажного или колликовационного струпа. В случае более высокого разогрева формируется плотный сухой или коагуляционный струп. [2,6,7]

Химические ожоги

- Повреждающий эффект химических ожогов обусловлен химическим составом обжигающего агента, его концентрацией и продолжительностью воздействия.
- **Щелочи** особенно агрессивны, так как обладают как гидрофильными, так и липофильными свойствами, вызывают в тканях колликовационный некроз с образованием нестойких растворимых щелочных альбуминатов, что позволяет им быстро преодолевать клеточные мембраны.
- **Кислотные ожоги** вызывают коагуляционный некроз с превращением тканевых белков в более плотные кислые альбуминаты, которые в какой-то степени затрудняют дальнейшее проникновение кислоты внутрь глаза [6,7]. Поэтому кислоты относительно менее эффективно проникают в ткани глаза, чем щелочи. При ожогах вследствие нарушения гематоофтальмического барьера, создаются условия для поступления в кровь тканевых антигенов, вызывающих аутоинтоксикацию и аутоенсибилизацию организма.[2-4]

Комментарии: При ожогах в зависимости от глубины проникновения повреждающего агента в ткани глаза могут повреждаться роговичный и конъюнктивальный эпителий, нервные окончания, слезные железы, строма и эндотелий роговицы, пути оттока внутриглазной жидкости, склера, радужка, хрусталик и цилиарное тело. В результате повреждения нервных рецепторов и проводников в коже век, конъюнктиве и роговице их чувствительность на пораженных участках может быть понижена или совсем отсутствует.

Базальные клетки эпителия роговичной части лимба являются олигопотентными стволовыми клетками эпителия роговичного фенотипа, обеспечивая постоянное восполнение нормального эпителиального покрова роговицы. Гибель стволовых клеток лимба при ожоге глаза клинически проявляется состоянием, получившим название лимбальной недостаточности. Это обычно проявляется формированием персистирующей или рецидивирующей эрозии роговицы с нарастанием на нее конъюнктивального эпителия, врастанием в строму поверхностных и глубоких сосудов и формированием в исходе заживления тотального сосудистого бельма. [3, 5, 7, 8]

Некротизированные при ожоге ткани глазной поверхности являются причиной ее упорного воспаления и могут содержать частички обжигающего агента. Они также могут быть источником антигенной информации с развитием аутоиммунных реакций.

Воспаление сопровождается инфильтрацией периферической роговицы нейтрофилами и моноцитами с секрецией ими деструктивных протеаз, угрожающих быстрым изъязвлением роговицы и ее перфорацией. Этому также может способствовать присоединение бактериальной инфекции. Репарация поврежденной при ожоге стромы роговицы происходит за счет продукции коллагена кератоцитами (стромальными фибробластами). [6, 7, 8]

Инактивация тканевых протеаз (вызывающих деструкцию обожженных тканей) осуществляется некоторыми факторами крови, а также тканевыми ингибиторами протеаз, которые тоже продуцируются кератоцитами. Гибель кератоцитов и потеря лимбальной васкуляризации вследствие некроза при тяжелом ожоге создают благоприятные условия для изъязвления и перфорации роговицы. [5, 7]

Повреждение слезопродуцирующих желез при ожогах глазной поверхности ведет к недостаточности ее увлажнения, что оказывает негативное влияние на эпителизацию обожженной роговицы. [5, 9]

Аутоиммунизация антигенами пораженных тканей является причиной вторичного иммунодефицита, развивающегося после тяжелых и особо тяжелых ожогов глаз различной этиологии. [2, 3, 4, 8]

Несмотря на большие различия в механизме повреждения тканей глаза при воздействии различных обжигающих агентов, клиническая картина развивающегося процесса при большинстве этих поражений весьма сходна и больше зависит от тяжести поражения.

1.3 Эпидемиология заболевания или состояния (группы заболеваний или состояний)

Частота ожогов глаз составляет от 6,1% до 38,4% от всех травм глаз. При этом преобладают химические ожоги, на долю которых приходится около 60 - 80% от всех ожогов органа зрения. В промышленных районах не менее 65 – 75% ожогов глаз бывают производственными, а остальные относятся к бытовым и криминальным [4, 5]. Статистических данных о распространенности ожогов глаз на территории России и в других странах в специальной литературе не обнаружено.

1.4 Особенности кодирования заболевания или состояния (группы заболеваний или состояний) по Международной статистической классификации болезней и проблем, связанных со здоровьем

Термические и химические ожоги, ограниченные областью глаза и его придаточного аппарата (T26)

T26.0 Термический ожог века и окологлазничной области

T26.1 Термический ожог роговицы и конъюнктивального мешка

T26.2 Термический ожог, ведущий к разрыву и разрушению глазного яблока

T26.3 Термический ожог других частей глаза и его придаточного аппарата

T26.4 Термический ожог глаза и его придаточного аппарата неуточненной локализации

T26.5 Химический ожог века и окологлазничной области

T26.6 Химический ожог роговицы и конъюнктивального мешка

T26.7 Химический ожог, ведущий к разрыву и разрушению глазного яблока

T26.8 Химический ожог других частей глаза и его придаточного аппарата

T26.9 Химический ожог глаза и его придаточного аппарата неуточненной локализации

1.5 Классификация заболевания или состояния (группы заболеваний или состояний)

В системе Министерства здравоохранения Российской Федерации принята классификация ожогов глаз **Пучковской Н.А.** и **Непомнящей В.М.**, 1973г., в которой ожоги делятся по глубине

поражения на **4 степени** (I,II,III и IV) и на **4 градации тяжести** (легкие, средней тяжести, тяжелые и особо тяжелые). См. Табл. 1. [2,3,4]

Таблица 1

Классификация тяжести ожогового повреждения глаз в зависимости от глубины и протяженности поражения тканей

Вид ожога	Степень (глубина ожога)	Поражение переднего отдела глаза				
		Веки	Конъюнктивa	Склера	Лимб	Роговица
Легкий	I	Гиперемия кожи	Гиперемия конъюнктивы	----	Гиперемия	Эрозия роговицы, легкий отек поверхностных слоев.
Средней тяжести	II	Образование пузырей	Ишемия, отек, поверхностные пленки	---	Кратковременная ишемия, гиперемия	Помутнение поверхностных слоев (неинтенсивное «матовое стекло»)
Тяжелый	III, IV	Некроз кожи III степени либо поражение IV степени менее 1/2 века	Некроз не более 1/2 конъюнктивы ого яблока	Поражение на площади не более глазного яблока	Резкая ишемия сосудов не более 1/2 окружности лимба	Глубокое помутнение во всех слоях (интенсивное матовое стекло) либо IV степень помутнения («фарфоровая роговица») не более 1/2 площади. Дефект ткани (не сквозной) не более 1/3 роговицы
Осо­бо­ тяжё­лый	IV	Некроз кожи и подлежащих тканей более 1/2 века	Некроз больше 1/2 конъюнктивы глазного яблока	Поражение более 1/2 глазного яблока	Полная ишемия и тромбоз сосудов	«Фарфоровая роговица» на площади более 1/2 роговицы; глубокий дефект ткани (истончение) более 1/3 площади
Вид ожога	Степень (глубина ожога)	Ранние сопутствующие синдромы				
		Внутриглазное давление		Поражение радужки и цилиарного тела		Поражение хрусталика
Легкий	I	Нормальное		-		-
Средней тяжести	II	Нормальное		Гиперемия (без экссудации)		-
Тяжелый	III, IV	Кратковременное повышение или нерезкая гипотония		Выраженный иридоциклит, экссудат не более 1/3 камеры		-

Особо тяжелый	IV	Стойкое повышение либо стойкая гипотония	Выраженный пластический иридоциклит, экссудат более 1/3 камеры	Помутнение хрусталика

Авторы также условно выделяют два этапа (первичное повреждение тканей глаза и развитие основных звеньев) и **четыре стадии** ожогового процесса:

1. стадию - первичного некроза;
2. стадию - острого воспаления;
3. стадию выраженных трофических расстройств с последующей васкуляризацией;
4. стадию - рубцевания и поздних дистрофий.[3,4]

Комментарии: Пучковская Н.А. и Непомнящая В.М. в этой классификации ожогов не приводят конкретные цифры длительности протекания стадий ожоговой болезни, обосновывая это тем, что эта длительность в каждом конкретном случае может очень варьировать, так как зависит от большого количества факторов и характера лечения. Они также указывают, что легкие и средней тяжести ожоги могут вообще не проходить двух последних стадий.

Непосредственно сразу после химического ожога достоверно судить о глубине поражения тканей глаза не всегда представляется возможным. Поэтому основную оценку тяжести ожогового повреждения при таких ожогах рекомендуется проводить на 2 – 3 сутки, когда намечается демаркация некротических полей. Диагноз формулируют для каждого глаза в отдельности. При этом оценка тяжести ожога глаза в целом исходит из максимальной тяжести поражения век, роговицы или конъюнктивы. Например, тяжелый химический (щелочной) ожог III степени роговицы, II степени конъюнктивы и век правого глаза в первой стадии ожоговой болезни

1.6 Клиническая картина заболевания или состояния (группы заболеваний или состояний)

Непосредственно после ожога пострадавшего беспокоят боль и рези в глазах, а также понижение остроты зрения. Сразу же развивается роговичный синдром (слезотечение, светобоязнь и блефароспазм). Боль может быть преходящим симптомом и нередко выражена обратно пропорционально тяжести поражения[2 - 5,10].

В последующие часы при ожогах легких, средней тяжести и тяжелых болевые ощущения несколько уменьшаются, но роговичный синдром сохраняется. В случае же особо тяжелого

ожога болевые ощущения в глазу, а также светобоязнь, слезотечение и блефароспазм могут совсем отсутствовать из-за резкого нарушения чувствительности тканей глазной поверхности [1,2,4,5].

Тяжелые и особо тяжелые ожоги сопровождаются развитием ожоговой болезни с длительным течением и аутоиммунизацией организма антигенами пораженных тканей, осложняющей процессы заживления [2,4,11].

Клинические проявления ожогов глаз в соответствии с градацией тяжести поражения в основном представлены в Таблице 1.

2. Диагностика

Критерии установления диагноза/состояния: например, на основании патогномоничных данных:

- анамнестических данных
- физикального обследования

4) инструментального обследования

2.1 Жалобы и анамнез

- **Рекомендуется** провести оценку жалоб (A01.01.001.001, A01.26.001) всем пациентам с ожогом глаза с целью выявления особенностей состояния. [5]

Уровень убедительности рекомендаций С (уровень достоверности доказательств – 5)

Комментарии: *жалобы описаны в разделе «Клиническая картина заболевания или состояния»*

- **Рекомендуется** оценка анамнеза заболевания и анамнеза жизни (A01.01.001.001, A01.26.001) всем пациентам с ожогами с целью выявления сопутствующей патологии, оценки физического и психического развития, уточнения характера и сроков травмы. [2 – 4]

Уровень убедительности рекомендаций С (уровень достоверности доказательств – 5)

Комментарии: *Особого внимания требует выявление в анамнезе времени и обстоятельства получения ожога глаз, вида и продолжительности действия повреждающего агента на пациента, предшествующих лечебных мероприятий, а также наличие сопутствующих острых или хронических заболеваний с целью определения силы повреждающего фактора, соматического состояния пациента, качества и своевременности оказанной медицинской помощи, если таковая проводилась.*

2.2 Физикальное обследование

- **Рекомендуется** проводить визуальное исследование при термических, химических и электрических ожогах (A01.01.002.001) всем пациентам с ожогами глаз с целью выявления травмы, а также оценки общего состояния кожных покровов для выявления возможной соматической патологии. [2,3,4,5]

Уровень убедительности рекомендаций С (уровень достоверности доказательств – 5)

- **Рекомендуется** проведение оценки характера дыхания, пульса, показателей артериального давления. всем пациентам с ожогами глаз средней тяжести, тяжелыми и особо тяжелыми

с целью исключения или подтверждения сочетанного, или комбинированного характера травмы.[2 – 5]

Уровень убедительности рекомендаций С (уровень достоверности доказательств – 5)

2.3 Лабораторные диагностические исследования

Диагностических критериев ожога глаза на основании данных клинического лабораторного обследования не существует.

- **Рекомендуется** направлять на лабораторное исследование пациентов с ожогами глаз, госпитализированных в стационар с сопутствующими системными заболеваниями и факторами риска системных осложнений, после оказания всех мероприятий неотложной помощи и до начала консервативного и/или хирургического лечения с целью выявления возможных противопоказаний к данному виду лечения [2,3,4].

Уровень убедительности рекомендаций С (уровень достоверности доказательств – 5)

2.4 Инструментальные диагностические исследования

- **Рекомендуется** проведение визометрии (А02.26.004) всем пациентам с целью с целью оценки нарушения остроты зрения. [2, 5, 12]

Уровень убедительности рекомендаций С (уровень достоверности доказательств – 5)

Комментарии: визометрию у детей до трех лет выполняют ориентировочно – определяют, есть ли у ребенка предметное зрение.

У детей трех лет и старше выполняют по таблицам: с 3-х лет по таблице детских силуэтных картинок, с 5 лет визометрию выполняют по кольцам Ландольта или тестам «Е». Такие результаты наиболее точны.

У взрослых остроту зрения исследуют по кольцам Ландольта или тестам «Е».

За величину остроты зрения принимают тот ряд таблицы, в котором правильно распознаны все знаки.

В зависимости от тяжести ожога острота зрения страдает в различной степени, при лёгком ожоге острота зрения понижается незначительно или совсем не страдает, в течение 7-10 дней клеточная реакция спадает, эпителий регенерирует. При среднем ожоге острота зрения может быть понижена до нескольких десятых. Тяжёлые и особо тяжёлые ожоги сопровождаются значительным и часто стойким понижением остроты зрения.

- **Рекомендуется** проведение биомикроскопии глаза (А03.26.001) всем пациентам с ожогом глаз с целью оценки тяжести и вовлеченности в патологический процесс структур глаза. [2,6,13]

Уровень убедительности рекомендаций С (уровень достоверности доказательств – 5)

Комментарии: При оценке степени (глубины) поражения роговицы рекомендуется исходить из состояния ее эпителия (отек, эрозия), стромы (отек, интенсивность помутнения, истончение,) и десцеметовой оболочки (складки). При оценке конъюнктивы рекомендуется учитывать выраженность ее гиперемии, дезэпителизации, хемоза, ишемии или некроза, а при оценке состояния склеры – ее обнажение и истончение. Особое внимание рекомендуется обращать на состояние структур передней камеры и хрусталика (наличие или отсутствие экссудата, изменений рисунка радужки, деформации зрачка, катаракты). При тяжелых и даже особо тяжелых химических ожогах глаз в первые дни и даже недели прозрачность роговицы и острота зрения могут оставаться достаточно высокими и, таким образом, не являются надежным критерием для оценки тяжести этих ожогов. В этих случаях важным подспорьем для постановки такого диагноза могут быть: резкое нарушение или отсутствие чувствительности роговицы и лимба, ишемия перилимбальной конъюнктивы, повреждение структур передней камеры и помутнение хрусталика, а также (косвенно) отсутствие жалоб на слезотечение, светобоязнь и рези в глазу. Осмотр конъюнктивальных сводов рекомендуется проводить в условиях двойного выворота верхнего века (желательно) с помощью векоподъемника.

- **Рекомендуется** проведение флюоресцеиновой инстилляционной пробы (А02.26.018) с помощью полосок офтальмологических диагностических («Офтолик - тест» Флуоресцеин) всем пациентам с ожогами глаз с целью выявления наличия и границ эпителиального дефекта роговицы и конъюнктивы. [2,3]

Уровень убедительности рекомендаций С (уровень достоверности доказательств – 5)

Комментарии: Площадь дезэпителизации роговицы и конъюнктивы рекомендуется оценивать по ее окрашиванию в желтовато-зеленый цвет после инстилляций в конъюнктивальную полость 1,0% раствор флуоресцеина натрия (предварительно смыв излишки флуоресцеина закапыванием каких-либо индифферентных капель).

- **Рекомендуется** проведение офтальмотонометрии (А02.26.015) (бимануальной транспальпебральной пальпаторной тонометрии или апланационная тонометрия, или бесконтактная тонометрия) всем пациентам с ожогами глаз при первичном осмотре с целью оценки уровня внутриглазного давления. [2,6, 10]

Уровень убедительности рекомендаций С (уровень достоверности доказательств – 5).

Комментарии: Результат регистрировать как: T-n (давление нормальное), T+1 (умеренно повышенное), T+2 (высокое), T+3 (резко повышенное - глаз твердый «как камень»); соответственно при пониженном офтальмотонусе: T-1 (умеренно пониженное), T-2 (низкое) и

Т-3 (резко пониженное) Исследование внутриглазного давления рекомендуется выполнять с помощью бесконтактного тонометра (хотя и аппланационная тонометрия не противопоказана). При отсутствии вышеуказанных приборов достаточно результатов пальпаторного метода измерения.

- **Рекомендуется** проведение теста Ширмера (А02.26.020) всем пациентам с ожогами глаз с целью оценки суммарной слезопродукции. [2]

Уровень убедительности рекомендаций С (уровень достоверности доказательств – 5).

- **Рекомендуется** проведение ультразвуковое исследование глазного яблока (А04.26.002) всем пациентам с ожогами глаз без нарушения целостности глазного яблока с целью оценки состояния его сред и структур. [2,3,4]

Уровень убедительности рекомендаций С (уровень достоверности доказательств – 5).

- **Рекомендуется** проведение исследования переднего отдела глаза с помощью компьютерного анализатора (Оптическая когерентная томография, далее ОКТ) пациентам, которым необходимо проведение реконструктивной хирургии переднего отрезка глазного яблока, перенесшим ожоговую болезнь. [2]

Уровень убедительности рекомендаций С (уровень достоверности доказательств – 5)

- **Рекомендуется** проведение ультразвукового сканирования переднего отрезка глаза (Ультразвуковая биомикроскопия, далее УБМ) рекомендуется пациентам с тяжелыми и особо тяжелыми ожогами глаз после завершения эпителизации ожоговых ран. [2]

Уровень убедительности рекомендаций С (уровень достоверности доказательств – 5)

Комментарии: *диагностическая ценность новых ультразвуковых и лазерных методов исследований при определении хирургической тактики лечения осложнений ожоговой болезни неоспорима. Оба метода (УБМ и ОКТ), позволяют получить четкое представление об анатомии и топографии передней камеры (УБМ и ОКТ), задней камеры и плоской части цилиарного тела (УБМ) глазного яблока. Если проведение УБМ невозможно при наличии ожоговых ран и симблефаронах, то ОКТ переднего отрезка глаза возможна и в этих случаях.*

- **Рекомендуется** проведение электрофизиологических исследований органа зрения (электроретинография, регистрация электрической чувствительности и лабильности зрительного анализатора) пациентам с тяжелыми и особо тяжелыми ожогами и помутнением оптических сред глаза или низкой остротой зрения при прозрачных оптических средах в 3 и 4 стадиях ожоговой болезни с целью оценки электрической активности сетчатки и зрительного нерва. [4,5]

Уровень убедительности рекомендаций С (уровень достоверности доказательств – 5).

2.5 Иные диагностические исследования

Проведение иных методов исследования не показано

3. Лечение

3.1 Неотложная помощь

Неотложная помощь при ожогах глаз в первую очередь должна быть направлена на ликвидацию контакта между повреждающим агентом и глазом [1, 2,13].

При химическом ожоге

Помощь офтальмолога должна основываться на предположении, что любое предшествовавшее промывание глаз, выполненное сразу же после ожога, было недостаточным.

- **Рекомендуется** инстилляцией лекарственных веществ в конъюнктивальную полость (инстилляцией местноанестезирующего средства) перед началом промывания глаз всем пациентам с ожогом с целью снижения болевых ощущений. [2,3,4]

Уровень убедительности рекомендаций С (уровень достоверности доказательств – 5)

- **Рекомендуется** выполнять незамедлительно промывание конъюнктивальной полости водой или раствором натрия хлорида** 0,9% в течение не менее 15 мин всем пациентам с ожогами глаз, так как любое промедление может иметь самые негативные последствия для функционального исхода заживления. [2,3,4]

Уровень убедительности рекомендаций С (уровень достоверности доказательств – 5)

Комментарии: *Выяснение жалоб и деталей анамнеза или какие-либо другие действия рекомендуется проводить только после первичного промывания или в ходе него.*

На глазу с открытой травмой глазного яблока предпочтение рекомендуется отдавать промыванию, а герметизацию раны осуществлять после него.

Учитывая, что стволовые клетки эпителия роговичной части лимба относительно защищены (располагаются в глубине многослойного эпителиального пласта), сохраняется надежда, что они еще не пострадали или сохранились частично, и посредством своевременного промывания повреждение их еще может быть предотвращено. Это в первую очередь касается свежих химических ожогов, но даже если после ожога время исчисляется часами, промывание улучшает прогноз.

Промывание конъюнктивальной полости рекомендуется выполнять с отведением нижнего века и обязательным двойным выворотом верхнего века, желательно с помощью водоподъемника.

Критерием достаточности промывания рекомендуется считать нормализацию pH слезы (7,2). Если pH все же не восстанавливается до нормы, то рекомендуется повторно вывернуть веки

для осмотра и (в случае обнаружения) тщательно удалить (а при необходимости иссечь) все оставшиеся на слизистой ткани частички обжигающего агента, продолжив процедуру.

При термическом ожоге

- **Рекомендуется** непосредственно сразу после травмы всем пациентам ожогом глаза промыть глаза водой или раствором натрия хлорида** 0,9% с целью охлаждения обожженных тканей. [2,3,4,5]

Уровень убедительности рекомендаций С (уровень достоверности доказательств – 5)

Комментарии: в течение не менее 15 мин, вымывая при этом из конъюнктивальной полости остатки обжигающего агента или инородные тела (если они имеются) или, если это окажется неэффективным удалять ватным тупфером или пинцетом.

Независимо от поражающего агента

- **Рекомендуется** скарификация роговичных очагов воспаления (удаление некротизированного мутного или частично отслоенного эпителия роговицы) всем пациентам с ожогом глаз для улучшения условий реэпителизации роговицы [4, 5]

Уровень убедительности рекомендаций С (уровень достоверности доказательств – 5)

- **Рекомендуется** ввести антитоксин столбнячный всем пациентам со средними, тяжелыми и особо тяжелыми ожогами глаз с целью экстренной профилактики столбняка. [2]

Уровень убедительности рекомендаций С (уровень достоверности доказательств – 5)

Комментарии: подкожно (для экстренной профилактики) в дозе 3000 МЕ.

Необходимо иметь в виду возможное развитие аллергических реакции: повышение температуры, зуд, сыпь, артралгия, анафилактический шок. Перед введением сыворотки необходимо подготовить средства противошоковой терапии.

Не применяется, если у пациента наблюдается повышенная чувствительность (аллергия) к одному из компонентов, которые входят в состав препарата.

3.3. Хирургическое лечение

Задачи хирургического лечения:

- Освобождение ожоговой поверхности от нежизнеспособных тканей.
- Профилактика нарушений и восстановление кровоснабжения тканей.
- Профилактика и лечение инфекции.
- Восстановление целостности глазной поверхности и кожного покрова путём хирургического пластического закрытия дефектов ткани.

- Достижение оптимального функционального и эстетического результата, максимально

возможное восстановление качества жизни пострадавшего.

- **Рекомендуется** проведение некрэктомии пациентам с тяжелыми и особо тяжелыми ожогами глаз с целью ликвидации очагов аккумуляции воспаления и удаления глубоко внедренных частичек обжигающего агента, если таковые имеются. [2,13]

Уровень убедительности рекомендаций С (уровень достоверности доказательств – 5)

Комментарии: *необходимо проведение ранней адекватной некрэктомии с ревизией конъюнктивальных сводов при необходимости в первые сутки после травм.*

- **Рекомендуется** проведение пластики раны местными тканями (аутотенонопластика – АТП) пациентам с ожогами глаз при частичном или обширном некрозе бульбарной конъюнктивы с обнажением склеры с целью сохранения целостности поверхности глазного яблока [2, 6,20].

Уровень убедительности рекомендаций С (уровень достоверности доказательств – 5)

Комментарии: *Выполняется в сочетании с некрэктомией (при наличии частично сохранившейся бульбарной конъюнктивы - с ее мобилизацией).*

- **Рекомендуется** анкилозирующая блефарография (АБ) век (анкилоблефарон) пациентам с ожогами глаз после некрэктомии и/или АТП, а также в конце операций устранения рубцового выворота или укорочения векс целью сращивания свободных краев для длительной стабилизации послеоперационной раны и ее заживления. [1 – 5]

Уровень убедительности рекомендаций С (уровень достоверности доказательств – 5)

- **Рекомендуется** послойная или сквозная тектоническая пересадка роговицы пациентам с ожогами глаз при угрозе перфорации или перфорации роговицы с целью сохранения или восстановления целостности глазного яблока. [2 - 5].

Уровень убедительности рекомендаций С (уровень достоверности доказательств – 5)

Комментарии: *обычно проводится в сочетании с покрытием АМ, АТП, простой или анкилизирующей блефарографией.*

- **Рекомендуется** покрытие глазной поверхности силиковысушенным имплантатом амниотической мембраны (АМ) пациентам с ожогами глаз средней степени, тяжелых и особо тяжелых с целью активации роста и ускорения дифференцировки и перемещения эпителиальных клеток роговицы. [5, 14, 19].

Уровень убедительности рекомендаций С (уровень достоверности доказательств – 5)

Комментарии: *Покрывание АМ возможно, как с первых суток после ожога при выявлении частичной, субтотальной или предполагаемой тотальной гибели эпителиальных стволовых*

клеток, так и отдаленном периоде в случае отсутствия признаков регенерации роговичного эпителия и возникновении персистирующей эрозии роговицы. Оно способствует также поддержанию жизнеспособности (своего рода реанимации) частично сохранившихся сразу после ожога стволовых клеток роговичного эпителия. Без такого покрытия эти частично пострадавшие стволовые клетки могут погибать в условиях развивающегося после ожога воспаления и процессов рубцевания глазной поверхности.

Покрывание АМ проводится с применением шовной или бесшовной фиксации, оптимальными сроками положения ее на поверхности роговицы является 7-10 дней, затем возможно неоднократное повторное покрытие при сохранении дефекта эпителия.

- **Рекомендуется** проведение неанкилозирующей (простой) блефарорафии пациентам с ожогами глаз в случае упорно не поддающейся консервативной терапии персистирующей эрозии роговицы с целью сохранения целостности роговицы и предотвращения ее пересыхания и дополнительной травматизации при мигательных движениях. [2 – 5]

Уровень убедительности рекомендаций С (уровень достоверности доказательств – 5)

Комментарии: *ожог глаза зачастую приводит к развитию синдрома сухого глаза и рубцовым изменениям век, неполному их смыканию (в том числе и во время сна), поэтому данный способ хирургического лечения нивелирует патологическое влияние этих явлений. Особенно эффективным является сочетание с покрытием роговицы АМ.*

- **Рекомендуется** кожная пластика свободным или расщепленным лоскутом гранулирующих поверхностей век пациентам с тяжелыми и особо тяжелыми ожогами глаз с целью профилактики и в случае рубцового выворота с несмыканием век не ранее конца второй недели после ожога (обычно в сочетании с простой или анкилозирующей блефарорафией) [1,2,4,6].

Уровень убедительности рекомендаций С (уровень достоверности доказательств – 5)

Комментарии: *проводится не ранее конца второй недели после ожога (обычно в сочетании с простой или анкилозирующей блефарорафией).*

3.2. Консервативное лечение

- Рекомендуются инстилляции глюкокортикостероидов для местного применения всем пациентам с ожогами глаз с первых дней после ожога с целью уменьшения воспалительного процесса. [1,2,6,7, 13].

Уровень убедительности рекомендаций С (уровень достоверности доказательств – 5)

Комментарии: *Если к концу второй недели после ожога эпителизация роговицы не завершилась, то рекомендуется корректировка вышеуказанной первоначальной терапии*

посредством уменьшения применения глюкокортикостероидов с переходом к недлительному курсу (в пределах двух недель) инстилляций нестероидных противовоспалительных средств. После наступления полной эпителизации роговицы продолжать инстилляцию глюкокортикостероидов с постепенным до стихания воспалительных явлений глаза в среднем в течение года

- **Рекомендуются** инстилляцией антибактериальных (например, фторхинолоны) и/или антисептических средств всем пациентам с ожогами глаз с целью купирования или предотвращения инфекционного бактериального процесса глаза [2 - 5].

Уровень убедительности рекомендаций С (уровень достоверности доказательств – 5)

Комментарии: в соотв. с инструкцией в течение 2х недель, далее замена на антисептические средства до полной эпителизации роговицы.

Рекомендуются инстилляцией препаратов способствующих регенерации (Регенеранты и репаранты, S01XA12 Декспантенол (АТХ) или S01XA Препараты для лечения заболеваний глаз другие) всем пациентам с ожогами глаз для поддержания регенерации роговичной стромы и эпителия. [2 – 5]

Уровень убедительности рекомендаций С (уровень достоверности доказательств – 5)

Комментарии в зависимости от тяжести ожога назначают местные формы препаратов в течение длительного времени до полной эпителизации роговицы в сочетании с внутримышечными или внутривенными инъекциями.

Не применяется, если у пациента наблюдается повышенная чувствительность (аллергия) к одному из компонентов, которые входят в состав лекарственных препаратов.

- Рекомендуется применение антиоксидантных средств и стимуляторов репарации тканей (Метилэтилпиридинол, Солкосерил, депротеинизированный гемодериват крови телят) всем пациентам с ожогами глаз до полной эпителизации и в длительном постожоговом периоде для поддержания регенерации и предотвращения рецидивов персистирующих эрозий роговицы. [2]

Уровень убедительности рекомендаций С (уровень достоверности доказательств – 5)

Комментарии: в зависимости от тяжести ожога назначают только инстилляцией капель и/или гелей (при легких ожогах глаз) в течение длительного времени вплоть до эпителизации роговицы, или в сочетании с пара – и ретробульбарными или субконъюнктивальными инъекциями (при более тяжёлых ожогах). В/в или в/м инъекции назначаются в зависимости от клинической ситуации и в соответствии с инструкцией по применению конкретного лекарственного препарата.

- **Рекомендуется** ношение линзы мягкой контактной пациентам с ожогами глаз после восстановления микроциркуляции конъюнктивы для оптимизации эпителизации роговицы, а

также уменьшения испарения слезной пленки.

Уровень убедительности рекомендаций С (уровень достоверности доказательств – 5)

Комментарии: назначают (в случае хорошей переносимости пациентом) до полной эпителизации роговицы. Важно строго соблюдать правила ухода и допустимые сроки ее ношения [14,15,16].

- **Рекомендуются** инстилляции офтальмологических средств - м-холинолитиков (АТХ - S01FA Антихолинергические средства) всем пациентам с ожогами глаз при выраженном роговичном синдроме и/или явлениях циклита с целью их ослабления болевых симптомов и минимизации риска формирования задних синехий. При этом в связи с обычно имеющимися место после ожога явлениями ишемизации тканей глазной поверхности использование растворов адреналина не рекомендуется [2 – 5]

Уровень убедительности рекомендаций С (уровень достоверности доказательств – 5)

- **Рекомендуются** инстилляции и/или внутривенные инъекции ингибиторов фибринолиза (АТХ: B01AD Ферментные препараты) с третьего дня после ожогов средней степени и тяжелых при угрозе изъязвления или изъязвлении роговицы с целью уменьшения воспалительного ответа и замедления лизиса тканей глаза. [2,6,17]

Уровень убедительности рекомендаций С (уровень достоверности доказательств – 5)

Комментарий:

Необходимо проведение предварительной пробы – введение небольшого количества препарата – 1мл за 10 минут до основного введения, для выявления возможных анафилактической или аллергических реакций.

- **Рекомендуются** инстилляции противоглаукомных средств: ингибиторов карбоангидразы, бета-адреноблокаторов, альфа₂-адреномиметиков селективных, например, Бримонидин (АТХ: симпатомиметики для лечения глаукомы) всем пациентам с ожогами глаз при повышении внутриглазного давления для его снижения до целевого уровня [2,6,13,18].

Уровень убедительности рекомендаций С (уровень достоверности доказательств – 5)

Комментарии: инстилляции назначаются в достаточных дозировках и комбинациях для достижения целевого уровня внутриглазного давления (ВГД). Если при этом полная реэпителизация роговицы еще не наступила, рекомендуется воздерживаться от местного использования бета-адреноблокаторов, вызывающих отек эпителия роговицы и негативно влияющих на ее эпителизацию.

3.4. Иное лечение

Иные методы лечения не проводятся

Диетотерапия

Не применяется.

4. Реабилитация

4.1 Медико-психологическая реабилитация

- **Рекомендуется** психологическая или психиатрическая помощь всем пациентам с ожогами глаз вследствие психоэмоциональных расстройств, вызванных внезапной потерей зрения [2].

Уровень убедительности рекомендаций С (уровень достоверности доказательств – 5).

Рекомендуется назначение анксиолитических средств (транквилизаторов) АТХ-группы N05BX (Анксиолитики другие) пациентам с психоэмоциональными расстройствами в следствие полученной ожоговой травмы с целью снятия их симптомов [2]

Уровень убедительности рекомендаций С (уровень достоверности доказательств – 5).

- **Рекомендуется** назначение антидепрессантов пациентам с ожогами глаз при поступлении с уже развившимся депрессивным синдромом или отягощенным преморбидным статусом (психопатии различной формы до травмы) для купирования данных состояний.[2]

Уровень убедительности рекомендаций С (уровень достоверности доказательств – 5).

- **Рекомендуется** консультация врача-психиатра пациентам с развитием острого депривационного синдрома, или при наличии психических заболеваний в анамнезе с целью коррективки и назначения нового лечения [2].

Уровень убедительности рекомендаций С (уровень достоверности доказательств – 5).

4.2. Хирургическая реабилитация

Вопрос о зрительной реабилитации пациентов с помутнениями роговицы рекомендуется рассматривать только после восстановления нормального смыкания век, устранения рубцовой патологии век и конъюнктивы, нарушений слезоотведения и увлажнения глазной поверхности, а также нормализации внутриглазного давления.

- **Рекомендуются реконструктивные** хирургические вмешательства пациентам с тяжелыми и особо тяжелыми ожогами с целью реабилитации глазной поверхности [2, 3, 4, 6]

Уровень убедительности рекомендаций С (уровень достоверности доказательств – 5)

Комментарии: *при необходимости устранения рубцовой патологии и неполного смыкания век, неправильного роста ресниц, симблефарона, восстановление слезоотведения или увлажнения глазной поверхности, а также зрительной реабилитации их проведение начинают не менее,*

чем через 6 месяцев после тяжелых термических и 9 месяцев после тяжелых химических ожогов, а также через 1 год после особо тяжелых ожогов.

- **Рекомендуются** раскрытие глазной щели пациентам с ранее проведенной анкилозирующей блефарорафии с целью решения вопроса о дальнейшей тактике реабилитационных мероприятий. [3, 4,21]

Уровень убедительности рекомендаций С (уровень достоверности доказательств – 5)

Комментарии: *проводится не ранее, чем через 1 год после ожоговой травмы*

При рубцовых поражениях, относительно быстро ведущих к тяжелым осложнениям (резкий выворот век с нарушением зрения, обширный симблефарон, ограничивающий подвижность глазного яблока, вторичная глаукома и т.п.) сроки оперативных вмешательств могут быть более ранними.

- **Рекомендуется** проведение пластики сводов свободными лоскутами слизистой с губы и/или АМ пациентам с рубцовыми рубцовыми изменениями конъюнктивы и сформированными симблефаронами с целью восстановления анатомической структуры конъюнктивального мешка. [2,4,6,13]

Уровень убедительности рекомендаций С (уровень достоверности доказательств – 5)

Комментарии: *данные реконструктивные операции проводятся через 1 год после травмы*

- **Рекомендуется** проведение пластики век с применением свободного или расщепленного кожного лоскута в сочетании с тракционными швами или блефарорафией пациентам при рубцовом вывороте век [1 - 5].

Уровень убедительности рекомендаций С (уровень достоверности доказательств – 5)

Комментарии: *данные реконструктивные операции проводятся через 1 год после травмы*

- **Рекомендуется** операция аутологичной трансплантации в конъюнктивальную полость малых слюнных желез при тяжелом синдроме сухого глаза для улучшения увлажнения глазной поверхности. [6, 9, 22]

Уровень убедительности рекомендаций С (уровень достоверности доказательств – 4)

- **Рекомендуется** выполнение оптической кератопластики (послойной или сквозной) пациентам с тотальными сосудистыми бельмами с целью повышения остроты зрения. [2 - 5]

Уровень убедительности рекомендаций С (уровень достоверности доказательств – 5)

Комментарии: *проводят при условии восстановления роговичного фенотипа эпителия*

- **Рекомендуется** выполнять пересадку стволовых клеток роговичного эпителия - лимбальной трансплантации (аутологичной или аллогенной) при нарушении эпителиального покрова

роговицы с целью улучшения ее оптических качеств или как предварительный этап перед оптической кератопластикой [2,23,24,25].

Уровень убедительности рекомендаций С (уровень достоверности доказательств – 4)

Комментарий: *перед решением вопроса о лимбальной трансплантации рекомендуется подтвердить диагноз полной лимбальной недостаточности.*

Наличие бокаловидных клеток в составе эпителия, покрывающего бельмо, рекомендуется считать достоверным признаком эпителия конъюнктивального фенотипа и т.о. лимбальной недостаточности. Фенотип эпителия, покрывающего бельмо, рекомендуется устанавливать с помощью методов импрессионной цитологии и конфокальной микроскопии [6,26]. Если после успешной лимбальной трансплантации сохраняется глубокое помутнение стромы роговицы, то оптическую кератопластику рекомендуется выполнять не ранее через три месяца после первой операции.

В случае появления на послеожоговом бельме или на роговичном трансплантате изъязвления или микроперфорации в качестве тектонической процедуры рекомендуется многослойное покрытие дефекта роговицы амнионом или аутоконъюнктивальная пластика лоскутом «на ножке».

- **Рекомендуется** операция удаления частичного фиброваскулярного паннуса с покрытием АМ пациентам с частичной лимбальной недостаточностью в качестве альтернативы лимбальной трансплантации. [6,15]

Уровень убедительности рекомендаций С (уровень достоверности доказательств – 5)

- **Рекомендуется** кератопротезирование пациентам с двусторонними тотальными послеожоговыми бельмами роговицы в случае безуспешности попыток сквозной или послойной кератопластики (в комбинации с лимбальной трансплантацией) или наличия тяжелого, не поддающегося коррекции нарушения увлажнения глазной поверхности, в качестве оптической операции выбора. [2,6]

Уровень убедительности рекомендаций С (уровень достоверности доказательств – 5)

5. Профилактика

5.1 Профилактика

Профилактикой ожогов глаз в быту и на производстве является строжайшее соблюдение правил техники безопасности работ на производстве и осторожное обращение с агрессивными веществами в быту. Профилактики криминальных ожогов не существует.

- **Рекомендуется** детальное разъяснение пациенту и его родственникам последовательности этапов лечения, вероятности развития и характера возможных осложнений. [2,3]

Уровень убедительности рекомендаций С (уровень достоверности доказательств - 5)

5.2 Диспансерное наблюдение

- **Рекомендуется** наблюдение у врача-офтальмолога пациентам с легкими ожогами не реже 1 раза в неделю после получения ожога глаза в течение 1 месяца. [2]

Уровень убедительности рекомендаций С (уровень достоверности доказательств - 5)

- **Рекомендуется** наблюдение у офтальмолога по месту жительства в течение нескольких месяцев (до 1 года) всем пациентам с ожогами глаз. [27]

Уровень убедительности рекомендаций С (уровень достоверности доказательств - 5)

Комментарий: *проводится контроль офтальмотонуса, состояния стекловидного тела и оболочек глаза.*

- **Рекомендуется** врачу определять частоту визитов и объем исследований индивидуально пациентам, перенесшим ожог глаз при нестабилизированном состоянии глазной поверхности и/или течении ожоговой болезни. [2]

Уровень убедительности рекомендаций С (уровень достоверности доказательств – 5)

- **Рекомендуется** детальное разъяснение пациенту и его родственникам последовательности этапов лечения, вероятности развития и характера возможных осложнений. [2,3]

Уровень убедительности рекомендаций С (уровень достоверности доказательств – 5)

Организация оказания медицинской помощи

- Показания для госпитализации в медицинскую организацию:

Все ожоги средней тяжести, тяжелые, особо тяжелые

- Показания к выписке пациента из медицинской организации

1. завершение лечения или одного из этапов оказания специализированной, в том числе высокотехнологичной, медицинской помощи, в условиях круглосуточного или дневного стационара при условии отсутствия осложнений лечения, требующих медикаментозной коррекции и/или медицинских вмешательств в стационарных условиях;
2. Отказ пациента или его законного представителя от специализированной, в том числе высокотехнологичной, медицинской помощи в условиях круглосуточного или дневного стационара, установленный консилиумом медицинской организации;
3. Необходимость перевода пациента в другую медицинскую организацию

6. Дополнительная информация, влияющая на течение и исход заболевания

6.1 Вторичная послеожоговая глаукома

- **Рекомендуется** проводить офтальмотонометрию (бимануальную транспальпебральную пальпаторную тонометрию) всем пациентам с грубыми изменениями переднего отрезка глаза и рубцовыми деформациями конъюнктивальных сводов с целью определения ориентировочного уровня внутриглазного давления. [2]

Уровень убедительности рекомендаций С (уровень достоверности доказательств – 5)

Комментарии: как правило, глаукома развивается после тяжелых химических ожогов в 61,4% случаев. Аналогичный показатель для термических ожогов – 20%. Частота развития ВПГ возрастает пропорционально тяжести травмы. При тяжелых ожогах – 52,63%, при особо тяжелых ожогах – 72%. Чаще всего ВПГ манифестирует на 2-м и 3-м этапах хирургической реабилитации, в сумме в 79,3% случаев.

Рекомендуется применение гипотензивной терапии (ингибиторов карбоангидразы, бета-адреноблокаторов, альфа-2-адреномиметиков (АТХ: симпатомиметики для лечения глаукомы) всем пациентам с ожогами глаз при повышении внутриглазного давления для его снижения до целевого уровня. [2,6]

Уровень убедительности рекомендаций С (уровень достоверности доказательств – 5)

Комментарии: возможно снижение дозы или отмены глюкокортикостероидных препаратов при декомпенсации ВГД. [2]

- **Рекомендуются** антиглаукоматозные вмешательства в варианте эксплантодренирования или трансклеральной диодлазерной циклодеструкции (ТДЦ) или криоциклодеструкции пациентам с некомпенсируемой на медикаментозном режиме офтальмогипертензией с целью достижения целевого значения ВГД. [2, 5, 13]

Уровень убедительности рекомендаций С (уровень достоверности доказательств – 5)

Комментарии: применение гипотензивной терапии в 39,6% позволяет в течение всего срока наблюдения сохранить нормальное ВГД; по мере осуществления этапов хирургической реабилитации возможны неоднократные декомпенсации ВГД, что требует коррекции гипотензивной терапии и/или применения на одном глазу различных хирургических методов лечения ВПГ (к примеру: экстракция набухающей катаракты на 1-м этапе, синусотрабекулоэктомия или ТДЦ на 2-м этапе, имплантация антиглаукоматозного дренажа на 3-м этапе, кератопластика с реконструкцией передней камеры и ТДЦ на 4-м этапе.

Для проведения ТДЦ используют диодный лазер с длиной волны 810 нм, энергия одиночного импульса 1,0-1,5 Вт, экспозиция 1 с; сеанс завершается при нанесении 16–24 коагулята. Эффективность ТДЦ составляет 87,1%. Компенсация ВГД через год и более после процедуры сохраняется в 45,2% случаев. Единственным «негативным» последствием проведения процедур является возможное отсутствие гипотензивного эффекта, других каких-либо осложнений, связанных с проведением ТДЦ, не выявлено.

- **Рекомендуется проведение криодеструкции цилиарного тела пациентам с некомпенсируемое на гипотензивном медикаментозном режиме вторичной глаукомой при отсутствии возможности проведения ТДЦ [2].**

Уровень убедительности рекомендаций С(уровень достоверности доказательств – 5)

Комментарии: *криодеструкция цилиарного тела оказывает незначительный гипотензивный эффект и может рекомендоваться как операция выбора при отсутствии возможности проведения ТДЦ.[2]*

- **Рекомендуется проведение синусотрабекулэктомии (СТЭ) в качестве операции выбора в тех случаях, когда циклодеструктивные процедуры не оказывают должного эффекта и отсутствуют условия для применения эндоскопической диод-лазерной циклокоагуляции и имплантации дренажа атиглаукоматозного.[2]**

Уровень убедительности рекомендаций С(уровень достоверности доказательств – 5)

Комментарии: *непосредственный гипотензивный эффект СТЭ имеет место во всех случаях, однако в 71,4% случаев не превышает полугода.*

- **Рекомендуется имплантация дренажа антиглаукоматозного после завершения эпителизации ожоговых ран только случаями отсутствия эффекта от других методов лечения ВПГ. [2]**

Уровень убедительности рекомендаций С(уровень достоверности доказательств – 5)

Комментарии: *в целом, имплантация дренажа является высокоэффективным способом хирургического лечения ВПГ в тех случаях, когда ни один из использованных методов не дает компенсации ВГД. Однако в раннем послеоперационном периоде после имплантации дренажа одновременная пересадка лоскутов слизистой значительно повышает риск развития инфекционных осложнений, а при невозможности пластики свода высока вероятность повреждения элементов дренажа на последующих этапах реабилитации. Декомпенсация ВГД или манифестация ВПГ на промежуточных этапах реабилитации ожоговых пациентов является следствием проведением плановых хирургических вмешательств, связанных с хирургической травмой лимбальной зоны и цилиарного тела; достоверно высокая частота компенсации ВГД после различных методов лечения нивелируется её относительно короткими сроками и необходимостью в большинстве случаев предпринимать очередное хирургическое вмешательство каждые 6–12 месяцев (до завершения этапов реабилитации пациента).*

6.2 Послеожоговая катаракта

- **Рекомендуется** удаление катаракты при ее развитии и наличии признаков её набухания в том числе ультразвуковых (увеличение толщины хрусталика) [2].

Уровень убедительности рекомендаций С (уровень достоверности доказательств – 5)

- **Рекомендуется** одновременное выполнение кератопластики и экстракапсулярной экстракции катаракты если набухающая катаракта сопровождается изъязвлением, перфорацией роговицы. [2].

Уровень убедительности рекомендаций С (уровень достоверности доказательств – 5)

- **Рекомендуется** одновременное удаление катаракты и ТДЦ при наличии некомпенсированной глаукомы и катаракты. [2]

Уровень убедительности рекомендаций С (уровень достоверности доказательств – 5)

- **Рекомендуется** завершать все вышеперечисленные АБ при наличии грубой рубцовой деформации век. [2,5]

Уровень убедительности рекомендаций С (уровень достоверности доказательств –5).

Комментарии: на этапах лечения острой ожоговой травмы и ее осложнений имплантация интраокулярной линзы нецелесообразна. На этапе функциональной реабилитации вопрос об интраокулярной коррекции решается в каждом случае индивидуально, с учетом возможных перспектив получения высокой остроты зрения, учитывая, что при последствиях ожогов воспалительная реакция на операцию и имплантацию возникает всегда и бывает сильной.

Критерии оценки качества медицинской помощи

№	Критерии качества	Оценка выполнения
1	Выполнена визометрия с определением коррекции остроты зрения	Да/Нет
2	Выполнена тонометрия	Да/Нет
3	Выполнено проведение флуоресцеиновой пробы	Да/Нет
4	Выполнена биомикроскопия глаза	Да/Нет
5	Выполнено незамедлительное обильное промывание глаза водой или натрия хлоридом** в течение 15 минут при поступлении в стационар пациента со свежим ожогом глаз	Да/Нет
6	Проведена антибактериальная терапия и терапия лекарственными препаратами из группы нестероидные противовоспалительные препараты и кортикостероидные препараты, и стимуляторы репарации тканей (АТХ: S01XA прочие препараты для лечения заболеваний глаз) (при отсутствии медицинских противопоказаний)	Да/Нет
7	Выполнено хирургическое вмешательство при тяжелых и особо тяжелых ожогах не позднее 24 часов с момента поступления в стационар (при отсутствии медицинских противопоказаний)	Да/Нет

Список литературы

1. Общая и военная офтальмология / ред. В.В. Волков, В.Г. Шиляев. - Л.: Издательство «ВМА» 1980. – 382 с.
2. Ожоги глаз, руководство для врачей / ред. В.В. Нероев, Р.А. Гундорова, П.В. Макаров – М.: Издательство «ГЭОТАР-Медиа» - 2013. - 223 с.
3. Патогенез и лечение ожогов глаз и их последствий / ред. Н.А. Пучковская, Н.С. Шульгина, В.М. Непомнящая. – М.: Издательство «Медицина» 1973. – 192 с.
4. Ожоги глаз / ред. Н.А. Пучковская, С.А. Якименко, В.М. Непомнящая. - М.: Издательство «Медицина», 2001. – 271 с.
5. Ожоги глаз. Состояние проблемы и новые подходы / ред В.Ф.Черныш, Э.В. Бойко. – 2 – е издание доп. – М.: «ГЭОТАР-Медиа» - 2017. - 184 с.
6. Ожоги: руководство для врачей / ред. Б.А. Парамонов, Я.О. Порембский, В.Г. Яблонский. – СПб.: Издательство «СпецЛит», 2000. - 486 с.
7. Wagoner M.D. Chemical injuries of the eye: Current concepts in pathophysiology and therapy /Survey of Ophthalmology - 1997. - Vol. 41. - P. 275 – 31.
8. Kenyon K.R., Tseng S.C.G. Limbal autograft transplantation for ocular surface disorders / Ophthalmology - 1989. - Vol. 96. - P. 709 -722.
9. Роговично-конъюнктивальный кератит (диагностика, клиника, лечение). В.В. Бржеский, Е.Е. Сомов. - СПб.: Издательство «Левша». - 2003. – 118 с.
10. Волков, В.В. Принципы сортировки и этапного лечения пострадавших с ожогами глаз/ Волков В.В.// Военный медицинский журнал. – 1972. - № 7. – С. 23 – 29
11. Шульгина, Н.С. Роль нарушения иммунобиологических систем в патогенезе ожогового процесса роговицы / Шульгина Н.С. // Офтальмологический журнал – 1959. - № 6. – С. 323 – 327.
12. Оптометрия / ред. Ю.З. Розенблюм Ю.З. / Ю.З. Розенблюм. - С-Пб.: Издательство «Гиппократ» 1996 - 247с.
13. Schrage N., Kuhn F. Chemical Injuries / Ocular traumatology - Berlin Heidelberg: Springer-Verlag, 2008. - P. 487-500.
14. Ушаков, Н.А. Мягкие контактные линзы в лечении ожогов глаз легких и средней тяжести. / Ушаков Н.А. // Офтальмологический журнал. – 1988. -№7. – С. 440-441.
15. Зеленская, Н.В. Опыт применения мягких контактных линз в лечении свежих ожогов глаз и их последствий / Бабаич Г.А., Киваев А.А. // Вестник офтальмологии. – 1986. - №2. – С. 31-33.
16. Foulks G.N., Harvey T., Raj C.V. Therapeutic contact lenses: the role of high-Dk lenses / Ophthalmology Clinick of North America – 2003. – Vol. 16, № 3. – P. 455 - 461.
17. Гундорова, Р.А. Гордокс в лечении ранних стадий ожогов глаз // Бордюгова Г.Г., Чеснокова Н.Б., Илатовская Л.В. // Офтальмологический журнал. – 1987. - №3. – С. 130-133.
18. Haruta Y., Ohashi Y., Matsuda S. Corneal epithelial deficiency induced by the use of beta- blocker eye drops / European journal of Ophthalmolo. – 1997. - Vol. 7, Vol. 7, № 4. – P. 334 – 339.
19. Милюдин, Е.С. Оценка эффективности амниопластики при хирургическом лечении тяжелой ожоговой травмы глаза. / Милюдин Е.С. // Вестник офтальмологии. – 2007. - Т. 123. - №4. –

20. Teping C., Reim M. Tenoplasty as a new surgical principle in the early treatment of the most severe chemical eye burns / Klin. Monatsbl. Augenheilkd –1989.-Vol.194. -P.1 - 5.
21. Злобин, и др. Роль импрессионной цитологии в оценке фенотипа эпителия роговицы при решении вопроса о показаниях к операции оптической кератопластики / И.А., Черныш В.Ф., Чурашов В.С., Чирский С.В., А.С. Рудько, Курносое Е.В., // Вестник российской военно-медицинской академии. СПб.- 2016.- №1.- С. 89-93.
22. Макаров, П.В. Лимбальная трансплантация в хирургической реабилитации пациентов, перенесших тяжелые ожоги глаз / Гундорова Р.А., Чернетский И.С., Оганесян О.Г.// Вестн. офтальмологии. – 2007. – Т. 123, № 3. – С. 9 – 12.
23. Черныш, В.Ф. Лимбальная трансплантация в лечении и зрительной реабилитации пациентов с тяжелыми химическими ожогами глаз / Бойко Э.В., Шишкин М.М. // Вестн. Офтальмологии. – 2004. – Т. 120, № 2. – С. 8-11.
24. Pakarinen M., Tervo T., Tarkkanen A. Tarsorrhaphy in the treatment of persistent corneal lesions / Acta Ophthalmology supply. – 1987. – Vol. 182. – P. 69 -73.
25. Anderson D.F., Ellies P., Pires R.T.F., Tseng S.C.G. Amniotic membrane transplantation for partial limbal stem cell deficiency / The British journal of ophthalmology – 2001. – Vol. 85. – P. 567 - 575.
26. Murube J., Wilson S.t., Ramos-Esteban J. The important developments in dry eye / Highlist of Ophthalmology – 2001. – Vol. 29, № 5. – P. 54 - 66.
27. Офтальмология: национальное руководство / ред. С.Э. Аветисова, Е.А. Егорова, Л.К. Мошетовой, В.В. Нероева, Х.П. Тахчиди – 2-е изд. Перераб. и доп. –М. ГЭОТАР-Медиа, 2019 – 904 с.,

Приложение А1. Состав рабочей группы

1. **Ченцова Е.В.**, доктор медицинских наук, профессор - руководитель группы, член Ассоциации врачей-офтальмологов;
2. **Макаров П.В.**, доктор медицинских наук, член Ассоциации врачей-офтальмологов;
3. **Куликов А.Н.**, доктор медицинских наук, профессор, член ассоциации врачей-офтальмологов
4. **Черныш В.Ф.** кандидат медицинских наук, доцент;
5. **Чурашов С.В.** доктор медицинских наук, член Ассоциации врачей-офтальмологов;

Конфликт интересов отсутствует

Приложение А2. Методология разработки клинических рекомендаций

Методы, использованные для сбора/селекции доказательств: поиск в электронных базах данных, библиотечные ресурсы. Описание методов, использованных для сбора/селекции доказательств: доказательной базой для рекомендаций являются публикации, вошедшие в Кохрайновскую библиотеку, базы данных EMBASE и MEDLINE, а также монографии и статьи в ведущих специализированных рецензируемых отечественных медицинских журналах по данной тематике. Глубина поиска составляла 10 лет. Методы, использованные для оценки качества и силы доказательств: консенсус экспертов, оценка значимости в соответствии с рейтинговой схемой.

Целевая аудитория данных клинических рекомендаций:

1. Врачи-офтальмологи
2. Врачи общей практики (семейные врачи);
3. Врачи скорой медицинской помощи
4. Средний медицинский персонал

Таблица 1. Шкала оценки уровней достоверности доказательств (УДД) для методов диагностики (диагностических вмешательств)

УДД	Расшифровка
1	Систематические обзоры исследований с контролем референсным методом или систематический обзор рандомизированных клинических исследований с применением мета-анализа
2	Отдельные исследования с контролем референсным методом или отдельные рандомизированные клинические исследования и систематические обзоры исследований любого дизайна, за исключением рандомизированных клинических исследований, с применением мета-анализа
3	Исследования без последовательного контроля референсным методом или исследования с референсным методом, не являющимся независимым от исследуемого метода или нерандомизированные сравнительные исследования, в том числе когортные исследования
4	Несравнительные исследования, описание клинического случая
5	Имеется лишь обоснование механизма действия или мнение экспертов

Таблица 2. Шкала оценки уровней достоверности доказательств (УДД) для методов профилактики, лечения и реабилитации (профилактических, лечебных, реабилитационных вмешательств)

УДД	Расшифровка
1	Систематический обзор РКИ с применением мета-анализа
2	Отдельные РКИ и систематические обзоры исследований любого дизайна, за исключением РКИ, с применением мета-анализа
3	Нерандомизированные сравнительные исследования, в т.ч. когортные исследования
4	Несравнительные исследования, описание клинического случая или серии случаев, исследования «случай-контроль»
5	Имеется лишь обоснование механизма действия вмешательства (доклинические исследования) или мнение экспертов

Таблица 3.Шкала оценки уровней убедительности рекомендаций(УУР) для методов профилактики, диагностики, лечения и реабилитации (профилактических, диагностических, лечебных, реабилитационных вмешательств)

УУР	Расшифровка
A	Сильная рекомендация (все рассматриваемые критерии эффективности (исходы) являются важными, все исследования имеют высокое или удовлетворительное методологическое качество, их выводы по интересующим исходам являются согласованными)
B	Условная рекомендация (не все рассматриваемые критерии эффективности (исходы) являются важными, не все исследования имеют высокое или удовлетворительное методологическое качество и/или их выводы по интересующим исходам не являются согласованными)
C	Слабая рекомендация (отсутствие доказательств надлежащего качества (все рассматриваемые критерии эффективности (исходы) являются неважными, все исследования имеют низкое методологическое качество и их выводы по интересующим исходам не являются согласованными)

Порядок обновления клинических рекомендаций.

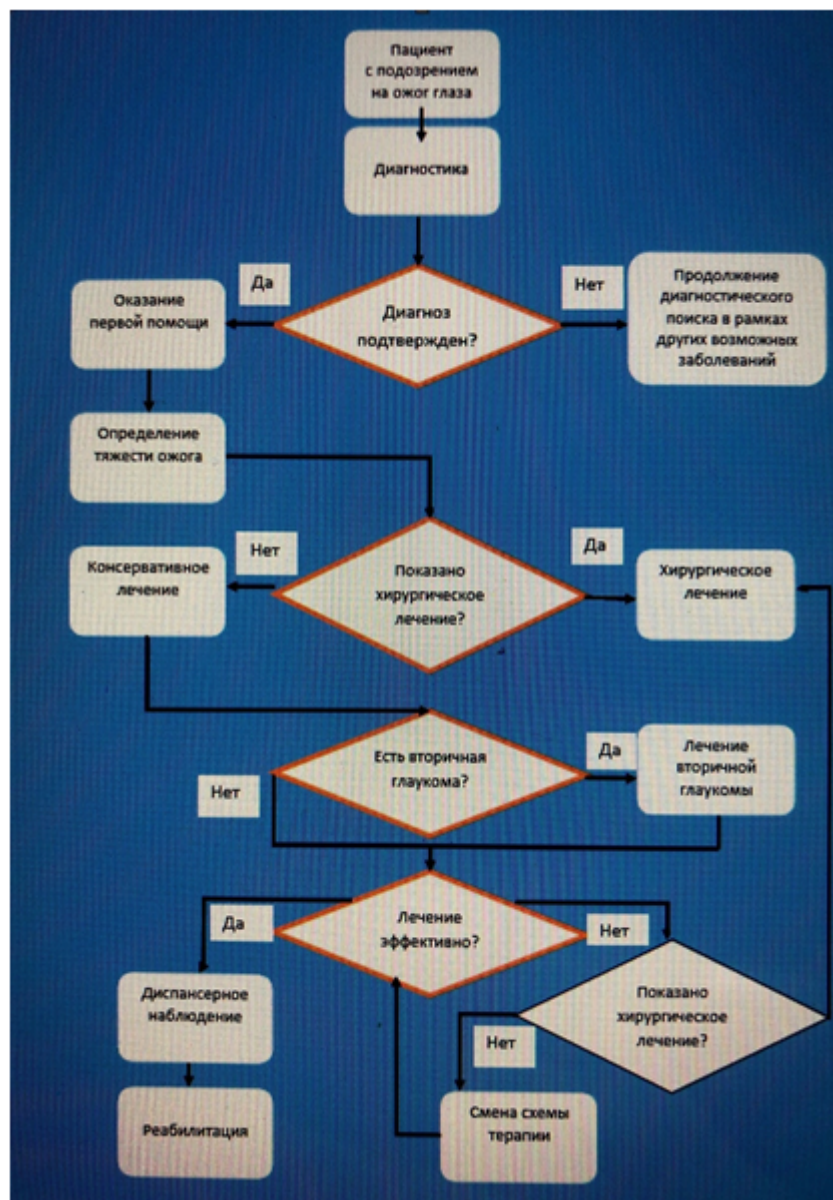
Механизм обновления клинических рекомендаций предусматривает их систематическую актуализацию – не реже чем один раз в три года, а также при появлении новых данных с позиции доказательной медицины по вопросам диагностики, лечения, профилактики и реабилитации конкретных заболеваний, наличии обоснованных дополнений/замечаний к ранее утверждённым КР, но не чаще 1 раза в 6 месяцев.

Приложение А3. Связанные документы

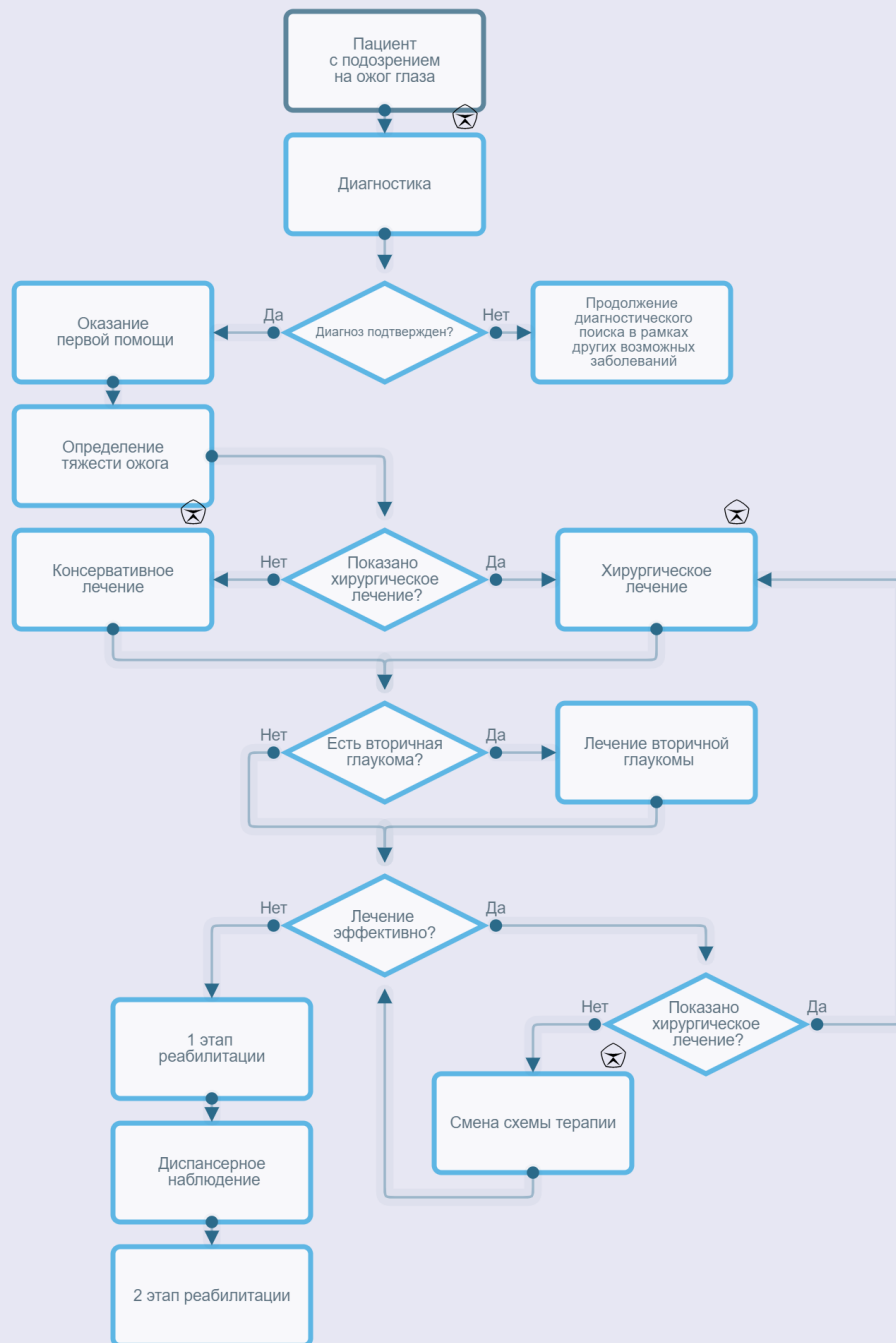
Данные клинические рекомендации разработаны с учётом следующих нормативно-правовых документов:

1. Приказ Министерства здравоохранения РФ от 25 октября 2012 г. № 442н "Об утверждении Порядка оказания медицинской помощи детям при заболеваниях глаза, его придаточного аппарата и орбиты".
2. Приказ Министерства здравоохранения РФ от 12 ноября 2012 г. N 902н "Об утверждении Порядка оказания медицинской помощи взрослому населению при заболеваниях глаза, его придаточного аппарата и орбиты"
3. Приказ Министерства здравоохранения от 29 декабря 2012 года N 1679н «Об утверждении стандарта первичной медико-санитарной помощи при химических, термических и термохимических ожогах глаза и его придаточного аппарата I степени»
4. Приказ Министерства здравоохранения РФ от 10 мая 2017 г. № 203н "Об утверждении критериев оценки качества медицинской помощи"
5. Распоряжение Правительства РФ от 12 октября 2019 г. № 2406-р «Об утверждении перечня жизненно необходимых и важнейших лекарственных препаратов на 2020 год, а также перечней лекарственных препаратов для медицинского применения и минимального ассортимента лекарственных препаратов, необходимых для оказания медицинской помощи»

Приложение Б. Алгоритмы ведения пациента



Алгоритм ведения пациента при ожоге глаз



Приложение В. Информация для пациентов

Ожоги являются одним из наиболее тяжелых повреждений органа зрения и серьезной причиной снижения остроты зрения. Степень химического ожога зависит от свойств повреждающих агентов, а также продолжительности воздействия химического вещества на поверхность глазного яблока. Характерной особенностью ожогов глаз является распространение патологических процессов далеко за пределы первично травмированной зоны глазного яблока. В настоящее время частота ожоговых травм остается значительной и составляет от 6,1% до 38,4% всех глазных повреждений, а около 50% пострадавших становятся инвалидами 1-2 групп по зрению. Среди ожоговых пациентов подавляющее большинство составляют мужчины молодого трудоспособного возраста.

Профилактикой ожогов глаз взрослых является в первую очередь соблюдение общей техники безопасности, соблюдение необходимых правил безопасности на производстве, использование индивидуальных средств защиты, если таковые необходимы в работе.

Особого внимания требуют профилактические меры, направленные в отношении ожогов глаз детей.

- Не следует оставлять детей без присмотра в тех местах, где они могут получить ожог (кухня, ванная, бойлерная, котельное помещение).
- Следует ставить горячую посуду на дальние конфорки или поворачивать ручки посуды от плиты.
- Следует держать горячие жидкости (чай, суп, кипятки) вне досягаемости ребенка
- Следует держать ребенка на расстоянии от открытого огня (при приготовлении пищи на мангале во время пикника).
- Не следует учить ребенка пользоваться спичками и зажигалкой до уверенности в том, что он понимает их потенциальную опасность. Хранить эти предметы в недоступном для ребенка месте.
- Необходимо хранить бытовую химию в недоступном для ребенка месте.

Лечение ожогов глаз необходимо проводить с первого дня после полученной травмы. Это необходимо для предотвращения развития тяжелых и порой необратимых осложнений.

Очень важно в первые минуты после травмы обильно промыть глаза проточной водой, после чего немедленно обратиться к специалисту.

Чего делать не стоит

- Терять время на поиск антидота.
- При промывании использовать теплые жидкости.
- Тереть глаза руками, салфеткой или другим нестерильным материалом.
- При сохранении нормальных зрительных функций отсрочивать визит к врачу, так как сохранность зрительных функций не означает отсутствие течения патологического процесса в тканях глаза.

Лечение ожогов средней тяжести, тяжелых и особо тяжелых включает в себя длительную консервативную терапию и требует зачастую неоднократных хирургических вмешательств, направленных на спасение глаза как органа.

После выписки из стационара пациенту необходимо продолжать регулярно наблюдаться у офтальмолога, поучать курсы противовоспалительной и репаративной терапии

Как правило, только через год после тяжелых и особо тяжелых ожогов возможно проведение плановых реконструктивных операций с целью восстановления функций глаза. Такое лечение относится к специализированной высокотехнологичной помощи с использованием сложной оптической аппаратуры:

- удаление мутного хрусталика
- послойная кератопластика
- сквозная кератопластика
- пластика сводов лоскутами слизистой с губы
- кератопротезирование и укрепление бельма в особо тяжелых случаях

Приложение Г.

Шкалы оценки, вопросники и другие оценочные инструменты состояния пациента с ожогами глаз не используются.