

# Клинические рекомендации по детской урологии-андрологии



Издательский дом «УроМедиа»  
Москва 2015



# Клинические рекомендации по детской урологии-андрологии



Издательский дом «УроМедиа»  
Москва 2015

УДК 616.62-008.22

ББК 56.9

К 49

**Л.Б. Меновщикова, Ю.Э. Рудин,**

**Т.Н. Гарманова, В.А. Шадеркина**

К 49 **Клинические рекомендации по детской урологии-андрологии. –**  
М.: Издательство «Перо», 2015. – 240 с.

ISBN 978-5-00086-495-1

**Клинические рекомендации по детской урологии** – впервые издающийся в России сборник профессиональных рекомендаций ведущих мировых и отечественных специалистов в области детской урологии, андрологии, хирургии. Сборник создан на основе клинических рекомендаций Европейского общества детских урологов (ESPU - European Society for Paediatric Urology). Предназначен для урологов, детских урологов, детских хирургов, педиатров и врачей первичного звена.

УДК 616.62-008.22

ББК 56.9

ISBN 978-5-00086-495-1

© Л.Б. Меновщикова, Ю.Э. Рудин,  
Т.Н. Гарманова, В.А. Шадеркина, 2015

## Дорогие коллеги!

Представляя вам эту книгу, мы не можем не упомянуть тот факт, что она является результатом многолетнего труда урологического сообщества: как западноевропейского, так и российского. Впервые на русском языке публикуется издание такого масштаба по детской урологии и андрологии. В свою очередь, клинические рекомендации Европейского общества детской урологии, лежащие в основе, — плод тщательной апробации и пристального отбора, проведенных сотнями специалистов, каждому из которых мы выражаем свою благодарность.

В настоящее время нельзя забывать о важности обмена опытом между докторами всего мира. Вне зависимости от текущей политической ситуации и отношений между государствами, люди продолжают болеть, а врачи — лечить. Распространение современных и действенных терапевтических методик — это путь к оздоровлению нашей планеты во всех смыслах. Здоровье ребенка — однозначный повод для того, чтобы объединить усилия, позабыв обо всех спорах.

Прежде всего нам хотелось бы обратить внимание на проблемы и чувства наших пациентов. Каждому специалисту в нашей стране приходится сталкиваться с бесчисленными вариантами проявления урологических заболеваний. Всем нам известно, насколько разрушительное воздействие могут оказывать эти болезни даже на жизнь взрослого человека: смущение и отчужденность, нередко сопровождающие урологический недуг, способны сказываться в общественной, сексуальной, профессиональной сферах... Что же говорить о детях и подростках, для которых борьба с болезнью способна оставить отпечаток на всей дальнейшей судьбе?

Наша общая цель — помочь тысячам юных пациентов достойно и эффективно пройти этапы лечения и обрести в дальнейшем максимально полноценную взрослую жизнь.

Мы искренне надеемся, что современные методики диагностики и лечения урологических заболеваний у детей, представленные в данном издании, помогут приблизиться к этой цели как можно большему числу докторов по всей России.

Редакторский коллектив

Клинических рекомендаций по детской урологии-андрологии



# ОГЛАВЛЕНИЕ

Глава 1.	
Гидронефроз и обструкция ЛМС.....	8
Глава 2	
Удвоение почки, уретероцеле и эктопия мочеточника.....	24
Глава 3	
Инфекции мочевыводящих путей у детей.....	32
Глава 4	
Пузырно-мочеточниковый рефлюкс .....	46
Глава 5	
Мегауретер и обструкция пузырно-мочеточникового соединения.....	68
Глава 6	
Клапаны задней уретры .....	82
Глава 7	
Функциональные нарушения нижних мочевых путей у детей .....	94
Глава 8	
Нейрогенные расстройства мочеиспускания у детей .....	110
Глава 9	
Уродинамика .....	120
Глава 10	
Гипоспадия .....	134
Глава 11	
Крипторхизм .....	158
Глава 12	
Синдром острой мошонки.....	168
Глава 13	
Фимоз и циркумцизио .....	184
Глава 14	
Нарушения формирования пола .....	188
Глава 15	
Экстрофия мочевого пузыря и эписпадия.....	196
Глава 16	
Мочекаменная болезнь у детей .....	220

# Глава 1

## Гидронефроз и обструкция ЛМС

### Ключевые позиции

• Внутренняя обструкция может быть вызвана стенозированием короткого суженного сегмента мочеточника в лоханочно-мочеточниковом сегменте (ЛМС), или гипоплазированным гиподинамичным сегментом мочеточника с нормальным размером просвета.

• Внешняя обструкция обычно происходит за счет перекреста мочеточника с аберрантными сосудами, спаек фиброзных связок и изгиба ЛМС нормального просвета.

• УЗИ почек – это важнейший метод в диагностике гидронефроза у детей.

• Анализ функции почки выполняется, используя MAG – 3 изотопное сканирование, позволяющее оценить разделяющую секреторную и эвакуаторную функцию почек.

• В настоящее время большинство случаев гидронефроза диагностируется в антенатальном периоде посредством рутинного УЗИ.

• Естественное течение заболевания предоставляет очень полезную информацию, касающуюся пренатального консультирования и стратегии постнатального ведения

• Большинство пренатальных односторонних гидронефрозов будут либо оставаться стабильными, либо разрешатся спонтанно.

• В некоторых случаях будет наблюдаться увеличение дилатации и/или ухудшение почечной функции, что, в конечном счете, потребует хирургического лечения.

• Резекционная пиелопластика по Хайнес-Андерсону рассматривается как «золотой стандарт» пиелопластики. Такая операция может быть выполнена открытым путем либо лапароскопически.

### 1 Этиология и патогенез обструкции лоханочно-мочеточникового сегмента

Обструкция лоханочно-мочеточникового сегмента это сложное состояние с различной этиологией, сочетающей внутреннюю и/или наружную обструкцию. Доля истинной обструкции ЛМС оценивается выше, чем 1:1000 новорожденных, с небольшим преобладанием у мальчиков, и в два раза чаще слева.

#### 1.1 Внутренняя обструкция

Обструкция может быть вызвана либо стенозированием короткого суженного



сегмента мочеточника в лоханочно-мочеточниковом сегменте или гипоплазированным гиподинамичным сегментом мочеточника нормального калибра. Гистологические исследования ЛМС и мочеточника показали уменьшенное количества клеток гладкой мускулатуры с увеличением содержания коллагена между мышечными пучками. При существовании таких гистологических аномалий стенозированный сегмент может вызывать нарушение перистальтики, особенно в ситуациях с высокой нагрузкой с возросшим количеством мочи и высоким давлением в мочевом пузыре. Этот механизм наиболее часто встречается у новорожденных с обструкцией ЛМС.

### **1.2 Внешняя обструкция**

Внешняя обструкция обычно обусловлена аберрантными пересекающимися сосудами, фиброзными спайками и изгибами ЛМС нормального калибра.

**Фиброзные спайки, перегибы и перекрыты мочеточника** сочетаются с другими причинами обструкции ЛМС и чаще встречаются у детей старшего возраста с симптоматикой обструкции ЛМС. Однако в некоторых случаях только они могут быть причиной обструкции, со спонтанным разрешением по мере того, как проксимальный отдел мочеточника выпрямляется при росте.

**Аберрантные пересекающиеся сосуды нижнего полюса почки**, располагаясь кпереди от лоханки, могут быть прямой причиной внешней обструкции ЛМС. Пересекающиеся сосуды выявляются в 5% случаев гидронефроза, диагностированного при пренатальном скрининге, но у 30-70% детей обнаруживаются позднее с симптоматической перемежающейся обструкцией ЛМС, что говорит об их минимальном вкладе в обструкцию при врожденном гидронефрозе с внутренним стенозом. Существуют спорные вопросы, касающиеся того, могут ли они первично вызывать обструкцию при отсутствии внутренней проблемы. Однако растет количество доказательств, подтверждающих, что в определенной группе детей, простой перенос сосудов по отношению к ЛМС без резекционной пиелопластики, может надежно облегчить симптомы гидронефроза. Также предполагалось, что сосуды нижнего полюса могут вызывать вторичный внутренний стеноз.

#### **Суммируя все вышесказанное:**

- В популяции детей с пренатально диагностированным гидронефрозом, обструкция ЛМС обычно связана с внутренним стенозом или адинамическим сегментом мочеточника, тогда как случаи обструкции по причине пересекающихся сосудов очень редки.

- У детей с внутренней обструкцией ЛМС, пересекающиеся сосуды нижнего полюса иногда являются находками, не имеющими значения в нарушении дренажа ЛМС.

- Когда оперативные находки подтверждают, что пересекающиеся сосуды вносят вклад в обструкцию ЛМС, перемещение сосудов кзади от лоханки должно быть выполнено в то же время, что и резекционная пиелопластика.

- В отдельной группе детей старшего возраста и подростков с симптомами перемежающегося гидронефроза, сосуды нижнего полюса могут быть первичной находкой, непосредственно вызывающей обструкцию.

### 1.3 Обструкция ЛМС при патологии почек.

**Подковообразная почка.** Подковообразную почку можно наблюдать у одного из 500 живых новорожденных, и в подавляющем большинстве из них нет сочетанных урологических аномалий. Приблизительно в 15% случаев подковообразная почка является причиной ухудшения отток мочи и гидронефроза из-за изменения направления проксимального отдела мочеточника по отношению к почечному перешейку, высокого отхождения мочеточника, или компрессии патологическими сосудами в почечных воротах.

**Удвоение почки.** Удвоение собирательной системы наблюдается в 0,5% случаев в общей популяции. Распространенность нарушения дренажа ЛМС при этом состоянии такая же, как в общей популяции. Когда по причине обструкции ЛМС формируется гидронефроз, это – почти всегда патология нижней половины удвоенной почки. Верхняя половина обычно имеет одну большую чашечку, которая непосредственно соединяется верхней частью мочеточника без истинной лоханки, поэтому изолированный обструктивный гидронефроз верхней половины – исключительный случай. В редких случаях дилатацию верхних чашечек нужно дифференцировать с синдромом Фрейля, который возникает в результате компрессии чашечки патологическим перекрещивающим сосудом.

**Пузырно-мочеточниковый рефлюкс.** Хотя высокая степень ПМР и другие дисфункции пузырно-мочеточникового соустья часто вызывают дилатацию верхних мочевыводящих путей, все больше случаев истинной обструкции ЛМС обнаруживаются в сочетании с пузырно-мочеточниковым рефлюксом. Однако, до сих пор неясно, либо это простое сочетание, или, если это вторичная обструкция ЛМС ввиду высокой степени рефлюкса, вызывающего образование перегибов верхнего отдела мочеточника и нарушение оттока.

## 2. Визуализация

### 2.1 Ультрасонография (УЗИ)

Ультразвуковое исследование почки – это краеугольный камень в диагностике детей с гидронефрозом. В течение пренатального периода, это один из эффективных и хорошо воспроизводимых методов оценки гидронефроза. При использовании критериев Society for Fetal Urology (SFU) (Сообщество пренатальной урологии) оценивается степень дилатации почечной лоханки, количество видимых чашечек и состояние паренхимы по 5-ти балльной шкале.

После рождения и в детстве, наиболее надежным и воспроизводимым измерением размеров лоханки остается переднезадний размер лоханки (рис. 1). Переднезадний размер лоханки более 7 мм в 18-23 недели гестации, 10 мм в течение последнего триместра и 12 мм при рождении должны быть рассматриваться как отклонение от нормы. Необходимо также учитывать изменчивость передне-заднего размера лоханки у одного и того же ребенка, в сочетании со степенью гидратации, наполненностью мочевого пузыря и функцией почки.

Степень дилатации чашечек, их размер и форма, хотя более субъективны, но также являются очень важными в оценке степени дилатации ЧЛС. Зная анато-

мические особенности лоханки, расширенной по экстраренальным причинам (но не обструкционной), с нормальными чашечками и паренхимой (рис. 2), мы склоняемся определять гидронефроз, как расширение лоханки с дилатацией некоторых чашечек. Другие критерии, такие, как отношение размера чашечек к толщине паренхимы, были признаны менее эффективными в определении степени дилатации.

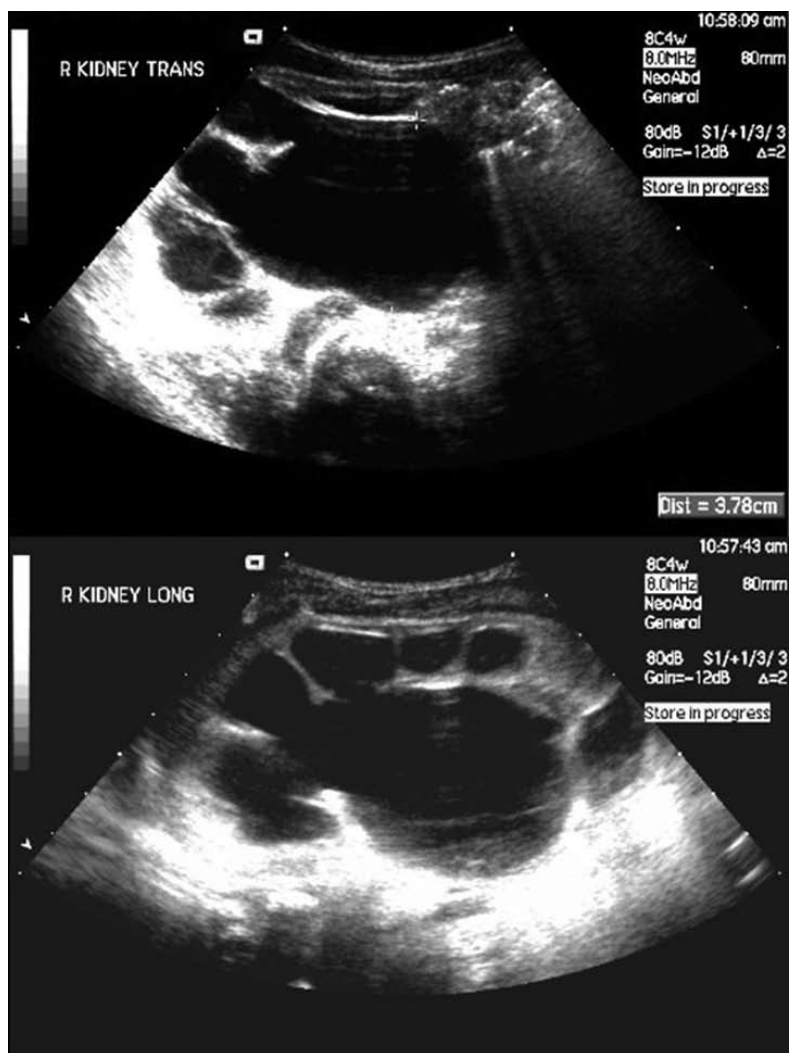


Рис. 1

Односторонний гидронефроз справа, передне-задний размер лоханки 38 мм. Поперечный (вверху) и продольный (внизу) виды.

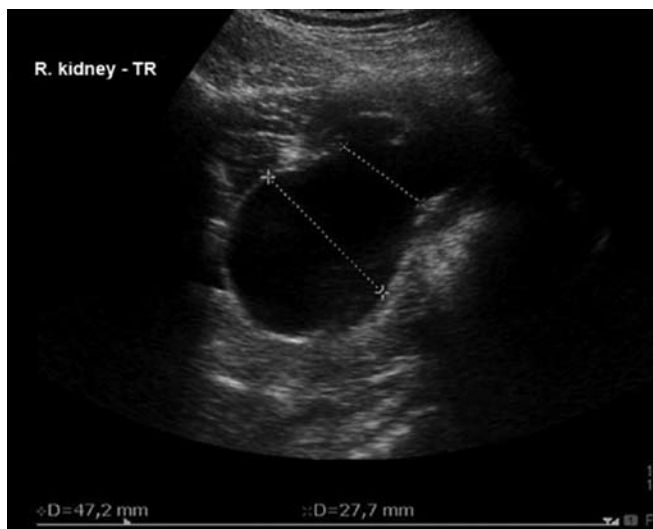


Рис. 2. Гидронефроз, внепочечная лоханка. Максимальный размер лоханки 47 мм, передне-задний размер 28 мм

## 2.2 Изотопная ренография: MAG-3 (Mercaptoacetyltriglycine) сканирование почки

Динамическая диуретическая изотопная ренальная сцинтиграфия – это неинвазивный метод, позволяющий анализировать функцию каждой почки и ее эвакуаторную функцию. Радиофармакологическим препаратом выбора является Tc99m-MAG3 (меркапто-ацетил-триглицин), особенно у грудных детей: это тубулярный агент, с высокой устойчивостью к протеину, высокой канальцевой секрецией и низким распределением в экстраваскулярном пространстве и низкой фоновой активностью впоследствии.

Последовательно в динамике можно выявить 2 разные фазы в работе на кривой время-активность: фаза накопления с быстрым увеличением активности, когда изотопный индикатор попадает в почку, и фаза эвакуации, когда индикатор экскретируется в собирательную систему почек.

**Раздельная функция каждой почки.** Изотопная ренография предоставляет количественное определение раздельной функции каждой почек посредством сравнения наклона кривой время-активность каждой почки в течение фазы накопления. MAG-3 сканирование может также предоставлять оценку абсолютной ренальной функции, хотя это намного менее надежный способ, чем исследование уровня гломерулярной фильтрации с использованием  $^{51}\text{Cr}$ -EDTA. В оценке односторонних заболеваний специалист должен иметь в виду, что раздельная ренальная функция – это сравнительный анализ, даже если другая почка находится в патологическом состоянии. Отсюда, сбалансированная раздельная функция каждой почки не всегда значит нормальное функционирование почек, а иногда – одинаково поврежденные почки. В добавок, допускается, что «статическое» DMSA сканирование почки позволяет проводить более точную оценку дифференциальной почечной функции, особенно при плохо функционирующих обеих почках.

**Фаза эвакуации.** Снижение активности в области интереса, также называемое «дренажная кривая», отражает вымывание мочи в собирательную систему. Суще-

ствовали значительные споры касаясь того является ли нарушение опорожнения ЧЛС на наличие обструкции или только лишь на отсроченное ее опорожнение. Действительно существует несколько характерных параметров, среди которых степень дилатации, степень гидратации, индивидуальная функция почек, скорость потока мочи, хронометраж опорожнения почки при назначении диуретика, наполненность мочевого пузыря, хронометража фазы мочеиспускания. Сейчас многие врачи сходятся во мнении, что только анализ наклона кривой эвакуации радиофармпрепарата это слишком упрощенный подход к достаточно сложному процессу.

Наиболее очевидный критерий гидронефроза – это дилатация по причине того, что невозможно ожидать опорожнение расширенной лоханки так же быстро, как и лоханки маленького объема. Также было показано, что полный мочевой пузырь будет замедлять отток из лоханки, также как и положение тела «лежа на спине»; нельзя делать каких-либо заключений относительно дренирования почки без оценки изображений после мочеиспускания и смены положения тела.

Объективные измерения, такие, как половина времени после инъекции диуретика, продуктивная эффективность, нормализованная почечная активность, или экскреционная продуктивность почки до и после опорожнения, не доказали себя как более эффективные параметры в оценке обструкции ЛМС. В исследованиях, изучающих естественное течение одностороннего гидронефроза, была показана возможность замедления кривой выделения у детей, у которых расширение ЧЛС и дифференциальная функция почек оставались стабильными во времени, без необходимости оперативного вмешательства (т.е. соответствовали определению критериев отсутствия обструкции).

В заключении следует сказать, что возможное нарушение дренажа при диуретической ренографии не является синонимом обструкции при одностороннем гидронефрозе, а только отражает отсроченное опорожнение расширенной собирательной системы. И наоборот, хороший дренаж на ренографии однозначно определяет отсутствие обструкции.

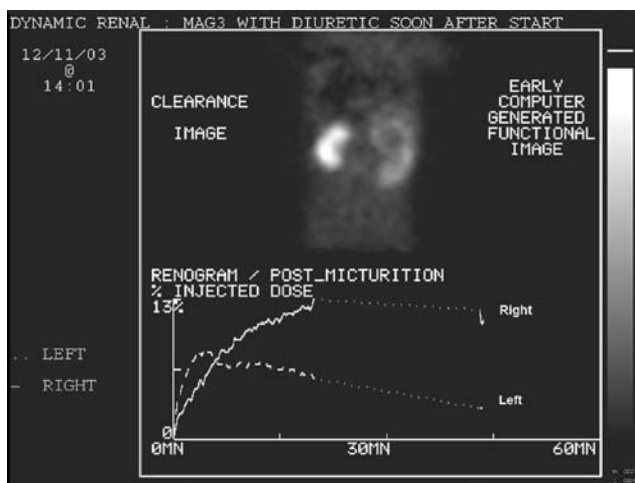


Рис. 3. MAG-3 ренография (тот же ребенок с рис. 1)

### 2.3 Магнитно-резонансная томография (МРТ)

МРТ – особенно ценный метод визуализации в урологии из-за ее превосходной возможности изображения структур, содержащих воду/мочу. Существовали огромные ожидания, что динамическая МРТ с контрастированием будет способна заменить и УЗИ почек, и сцинтиграфию. МРТ позволяет достаточно точно визуализировать анатомическое строение интересующих органов в комбинации с оценкой их функции (рис. 4). Эта многообещающая техника, которая тщательно изучалась более 10 лет, может предоставить функциональную информацию, такую же точную, как и традиционные изотопные исследования. Дополнительные недостатки – это высокая стоимость, и необходимость седации/общей анестезии для детей старше 6-месячного возраста.

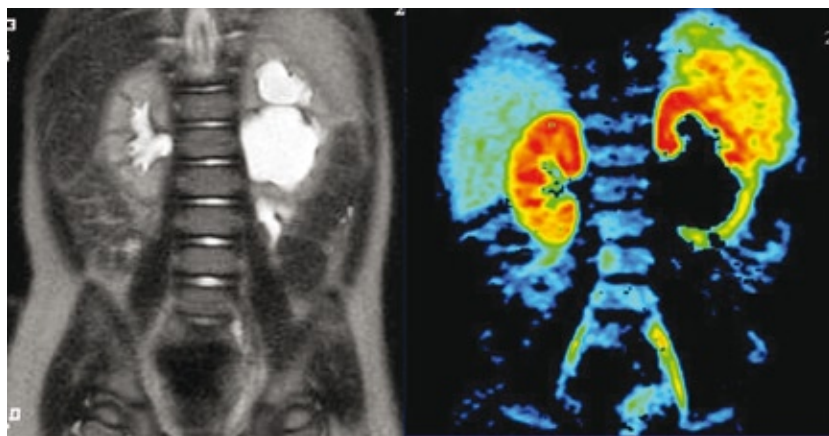


Рис. 4. МРТ почки, морфологическое (слева) и функциональное (справа) изображение.  
*CourtesyPrPacros JP, Lyon*

### 2.4 Исследования «давление-поток»

Уитакер впервые описал это исследование в начале 70-х годов, которое включало в себя чрескожную нефростомию, введение жидкости (10 мл/мин) и мониторингирование внутрилоханочного давления. Этот тест оказался не только инвазивным, требующим общей анестезии и одновременного мониторингирования под контролем ультразвука и флюороскопии, но и оказался трудным для повторного воспроизведения.

Тем не менее, усовершенствование техники изучения «давления-поток» позволило обнаружить, что лоханочное давление в почке может оставаться нормальным при небольшом инфузионном потоке даже при выраженной обструкции, что поддерживает идею о том, что некоторые собирательные системы могут оставаться уравновешенными, хотя и обструктивными, и что возросшая нагрузка может привести к декомпенсации давления в лоханке до опасного уровня.

### 2.5 Антеградная пиелография

Перкутанная пункция с проведением антеградной пиелографии под контролем УЗИ представляет собой редкую необходимость в клинике, однако, может быть по-

лезной в некоторых сомнительных случаях, когда существует сомнение о точном уровне обструкции.

### **3. Естественное течение пренатально диагностированного гидронефроза**

Рутинный антенатальный ультразвуковой скрининг был введен в практику 30 лет назад и быстро получил широкое распространение во многих странах. Во Франции, каждую беременность сопровождает, как минимум, три детальных анатомических УЗИ в 10, 20 и 30 недель гестации, стоимость которого покрывается национальной системой страхования. Среди урологических заболеваний, определяемых у 1 из 500 беременных, половину занимает односторонний гидронефроз.

До эры пренатального УЗИ гидронефроз диагностировали, главным образом, при появлении симптомов, таких как боли в пояснице, камни, гематурия или пиелонефрита у старших детей. Антенатальная диагностика позволяет выявить популяцию здоровых детей и новорожденных, не имеющих симптоматики, но страдающих гидронефрозом, от небольшого до тяжелого, с различными исходами.

Известно, что пренатально диагностированный гидронефроз может прогрессировать и вызывать гибель почечной паренхимы со временем, что соответствует определению обструкции. Также сообщалось, что такая дилатация может оставаться стабильной (большинство случаев) или уменьшаться со временем, хотя остается неизвестным, присутствовала ли здесь исходно истинная обструкция и разрешилась; или, возможно, дилатированная, но не обструктированная система просто улучшила свою работу. Потенциал спонтанного разрешения одностороннего гидронефроза, таким образом, должен отвечать на такие вопросы, как необходимость хирургического лечения, и является ли дилатация обструкцией.

Нужно отдать должное Диллону и его команде перинатальных урологов госпиталя Great Ormond Street Hospital за выдающийся объем работы, посвященной наблюдению пренатально диагностированных гидронефрозов за 25-летний период. В их сериях «естественного течения заболевания» с консервативным ведением, они показали:

- диспансерное наблюдение на основе УЗИ безопасно;
- все новорожденные, которым требовалась пиелопластика при ослабленной функции почки, при рождении имели передне-задний размер лоханки более 20 мм;
- подавляющее большинство детей, рожденных с нормально функционирующей почкой, но которым потребовалось хирургическое лечение при снижении функции почки, имели передне-задний размер лоханки более 20 мм при рождении;
- ухудшение функции почки происходит обычно после увеличения степени дилатации.

Те же авторы показали, что ультразвук – это оптимальный визуализирующий метод обследования для дифференцировки случаев обструкции ЛМС, в которых потребуется хирургическое лечение от тех, которые имеют клинически незначимое расширение ЧЛС. У 90% грудных детей с односторонним гидронефрозом при



размере лоханки 30-40 мм и более по данным постнатальной МАГ-3-ренографии отмечается критическое снижение функции почки. И, наоборот, среди тех, у кого размер лоханки составил менее 20 мм при рождении, только 11% потребуются хирургическое лечение (в этих случаях обычно отмечается большая вовлеченность чашечек, внутривисцеральный тип лоханки и диагностика заболевания в течение второго триместра). «Серая зона» лежит между 20-30 мм, где у 40% пациентов функция почек может в конце концов ухудшиться, но у того же количества пациентов может наблюдаться спонтанное улучшение.

Другие авторы также изучали естественное течение пренатально диагностированного гидронефроза для оценки потенциального снижения функции почки. С. Кофф наблюдал 104 новорожденных с односторонним гидронефрозом вне зависимости от степени дилатации и изначально существовавшей степени функционального нарушения. Состояние большей части больных с начальным снижением функции почки улучшилось спонтанно. В 23 из 104 (22%) случаев потребовалось проведение отсроченного оперативного вмешательства по причине либо ухудшения функции почки, либо увеличения дилатации, либо в силу других причин, но все операции были выполнены до 18-месячного возраста. Из тех, кому потребовалась пиелопластика, полного снижения функции почки не происходило, в отдельных случаях функция почек в конечном итоге возвращалась к исходному уровню.

**Основные выводы,** которые можно сделать из серии наблюдений естественного течения гидронефроза следующие:

- большинство случаев пренатально диагностированного одностороннего гидронефроза (75%) будут либо оставаться стабильными, либо улучшаться спонтанно;
- в некоторых из них будет отмечаться нарастание степени дилатации и/или снижения функции почки, что в конечном итоге потребует хирургического лечения;
- пациентов с расширением собирательной системы почки целесообразно тщательно наблюдать на амбулаторном этапе путем проведения УЗИ, при ухудшении состояния выполнять изотопную ренографию;
- риск возникновения почечной недостаточности коррелирует и с дилатацией лоханки и дилатацией чашечек. Границей, ниже которой риск возникновения почечной недостаточности во время диспансерного наблюдения является минимальным, составляет 30 мм (передне-задний размер лоханки);
- при ухудшении функции исходной нормально работающей почки в течение длительного периода наблюдения можно говорить о высокой вероятности ее восстановления после пиелопластики;
- ведение пациентов с изначально ослабленной функцией почек, вопрос спорный. У некоторых пациентов функция почек может спонтанно улучшиться со временем. В то же время, даже после выполнения хирургического лечения в подгруппе больных с пренатально поврежденными почками, их функция может не восстановиться после пиелопластики, в отличие от пациентов со спонтанным ухудшением почечной функции. Вероятно, будет безопаснее выполнять пиелопластику у грудных детей с изначально ослабленной функцией почек, хотя постоперативные результаты могут быть разными.

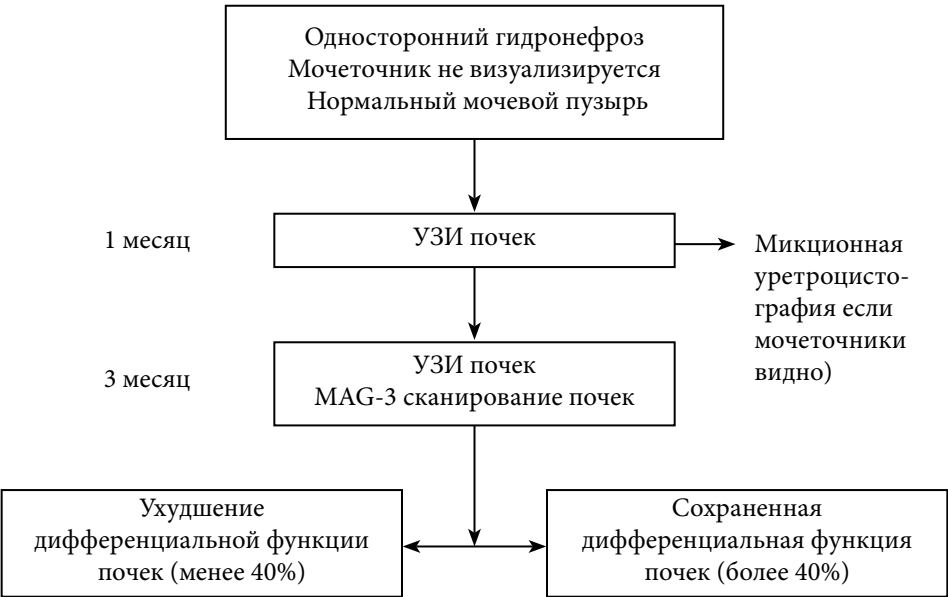


4. Симптоматический гидронефроз

Клинические проявления гидронефроза долгое время оставались главной причиной выявления обструкции ЛМС. Могут наблюдаться различные осложнения, такие, как инфекции мочевыводящих путей, протекающие с лихорадкой, симптоматические камни или перемежающаяся боль. В некоторых случаях последняя играет основную роль в формировании специфичной клинической картины, получившей название «острый перемежающийся гидронефроз». Обычно, такие дети (чаще старшего возраста или подростки) будут жаловаться на перемежающуюся боль в животе или пояснице, рвоту, что обычно обусловлено пересекающимися сосудами нижнего полюса почки. Важно заметить, по данным УЗИ у пациентов этой группы могут отмечаться значительные различия размера ЧЛС, вплоть до нормальных вне периода обострения. Частота кризов будет увеличиваться прогрессивно, если диагноз во время не был установлен. Большинство таких детей ошибочно ставят диагноз внутренней обструкции ЛМС.

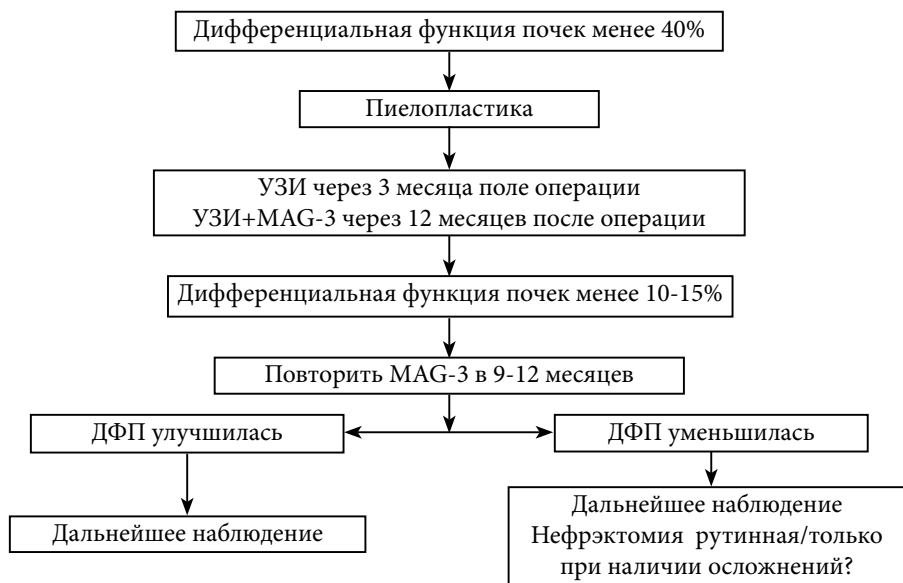Предоперационная подготовка включает УЗИ (во время и после криза), функциональную оценку функции почек с помощью MAG-3, также может быть полезным выполнение МРТ с оценкой анатомии сосудов для выявления пересекающихся сосудов, если это не видно при УЗИ.

5. Тактика ведения пациентов с пренатально диагностированным односторонним гидронефрозом



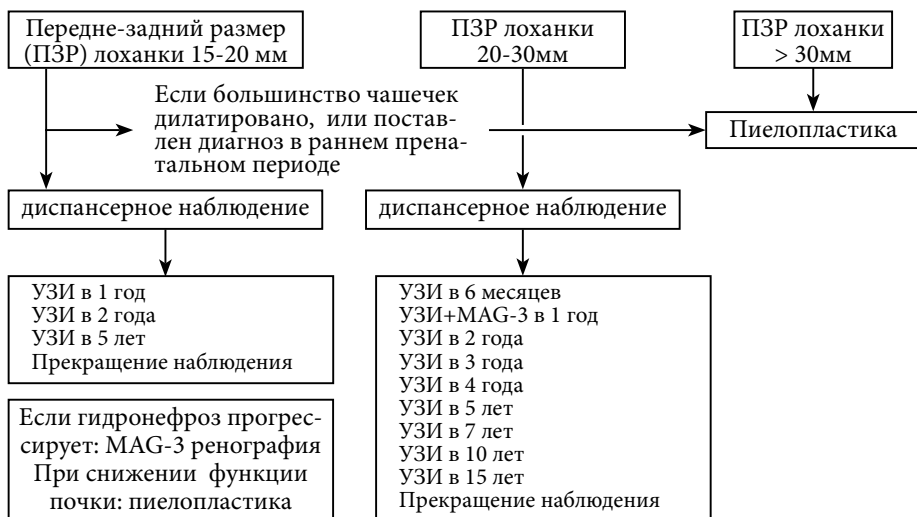ДФП: Дифференциальная функция почки. УЗИ – ультразвуковое исследование почек; МЦУ – микционная цистоуретрография.

### 5.1. Нарушение дифференциальной функции почек



ДФП: дифференциальная функция почек на изотопной ренографии. УЗИ – ультразвуковое исследование почек

### 5.2. Нормальная дифференциальная функция



ДФП: Дифференциальная функция почки при изотопной ренографии. УЗИ – ультразвуковое исследование почек.

## 6. Хирургическое лечение

### 6.1. Резекционная пиелопластика

Резекционная пиелопластика по Хайнц-Андерсону считается «золотым стандартом» выполнения пиелопластики. Такая операция включает полное разобщение ЛМС, резекцию лоханки и мочеточника на небольшом протяжении, анастомоз мочеточника и лоханки. В область анастомоза рекомендована установка стента (предпочтительно «голубой» нефростент, который может быть удален без общей анестезии, в отличие от классического JJ-стента) на 5-10 дней.

Эта операция может быть выполнена как открытым, так и минимально-инвазивным способом.

**Открытое оперативное вмешательство** можно выполнить трансабдоминальным доступом или при помощи люмботомии. Последнее проще выполнять у грудных детей, так как рубец после этого вмешательства меньше, но важно помнить, что при этом велика вероятность не заметить сосуды нижнего полюса. Это остается техникой выбора для классической открытой пиелопластики у новорожденных и грудных детей.

**Трансабдоминальный доступ** предпочтителен у старших детей в редких случаях, при наличии пересекающихся сосудов в сочетании с подозрением на внутреннюю обструкцию, а также в сложных случаях, таких, как повторная пиелопластика, подковообразная и удвоенная почка, или при необходимости проведения совместных вмешательств, таких как нефроскопия при камнях в чашечках.

**Лапароскопическая пиелопластика** была описана и изучалась с конца 90-х годов, но до сих пор остается технически непростой и не получила распространения за исключением нескольких центров. Лапароскопическая резекционная пиелопластика, тем не менее, может быть выполнена либо через ретроперитонеальный, либо трансперитонеальный доступ. **Трансперитонеальный доступ** технически более прост ввиду наличия большего пространства для работы, и, предпочтителен для хирургов с небольшим опытом выполнения таких операций. Однако, здесь высок риск мочевого затека в брюшную полость. **Ретроперитонеальный доступ** является более логичным, но и более трудным. Этот способ имеет преимущества малоинвазивной хирургии, лучшие косметические результаты и меньший послеоперационный период, при значительно большей длительности операции. Еще не доказано, лучше ли отдаленные результаты лапароскопической пластики по сравнению с открытой хирургией у грудных и детей до 2-х лет, которые представляют две основные группы, и которым требуется выполнение пиелопластики. **Роботизированная пиелопластика** – это также многообещающая техника, в настоящее время оцениваются первичные результаты, они высоки, хотя размер доступного оборудования остается ограничивающим фактором применения ее у очень маленьких грудных детей.

В заключении нужно сказать, что лапароскопическая пиелопластика это безопасный и осуществимый метод лечения, и после значительного периода обучения, хирург может добиться таких же результатов, как и при открытой пиелопластике.

### 6.2. Альтернативные техники

**Пиелопластика.** Среди нескольких вариаций, описанных при пиелопластике, полезно знать следующее. Пиелопластика по Кальп-де-Вирда – это техника, при которой исполь-

зуются лоскут лоханки, перемещенный и анастомозированный с продольно надсеченным мочеточником. Эта техника необходима при наличии укорочения мочеточника.

**Уретерокалликостомия.** Представляет собой наложение анастомоза конец-в-конец мочеточника к наиболее зависимой чашечке нижнего полюса. Эта техника может быть альтернативой повторной пиелопластике после неудавшейся операции в случаях с выраженной дилатацией ЧЛС.

### **6.3. Транслокация пересекающихся сосудов нижнего полюса: операция «Hitch»**

В случаях, когда существует только внешняя обструкция пересекающимися сосудами без каких-либо внутренних факторов, простая мобилизация и транспозиция пересекающихся сосудов нижнего полюса является теоретически очень привлекательной процедурой. Эта техника, описанная Хелльстремом в 1949 году, выполнялась лапароскопически у детей с отличными результатами. Главный недостаток этой техники – это трудность выбора подходящего пациента и подтверждение отсутствия внутреннего стеноза или гиподинамичного мочеточникового сегмента.

Кандидатами для этой операции могут быть это старшие дети или подростки, с рецидивирующей абдоминальной болью, что позволяет выявить перемежающийся гидронефроз, без пренатальной диагностики, и с нормальной функцией почек по MAG-3. Если по данным УЗИ или МРТ есть подозрение на наличие пересекающихся сосудов, показано проведение диагностической лапароскопии. Если лапароскопическая операция подтверждает наличие таких сосудов и не указывает на признаки внутреннего стеноза ЛМС (нормальный мочеточник, нормальная лоханочно-мочеточниковая перистальтика после мобилизации пересекающихся сосудов), то можно просто переместить сосуды, которые будут зафиксированы в более краниальной позиции на передней стороне лоханки. Если же сосудов не было обнаружено, или есть подозрение на внутренний стеноз ЛМС, тогда относительно просто выполнить лапароскопическую трансперитонеальную классическую резекционную пиелопластику, гораздо легче выполняемую в этом возрасте, чем у грудных детей.

## **7. Список литературы для дополнительного чтения**

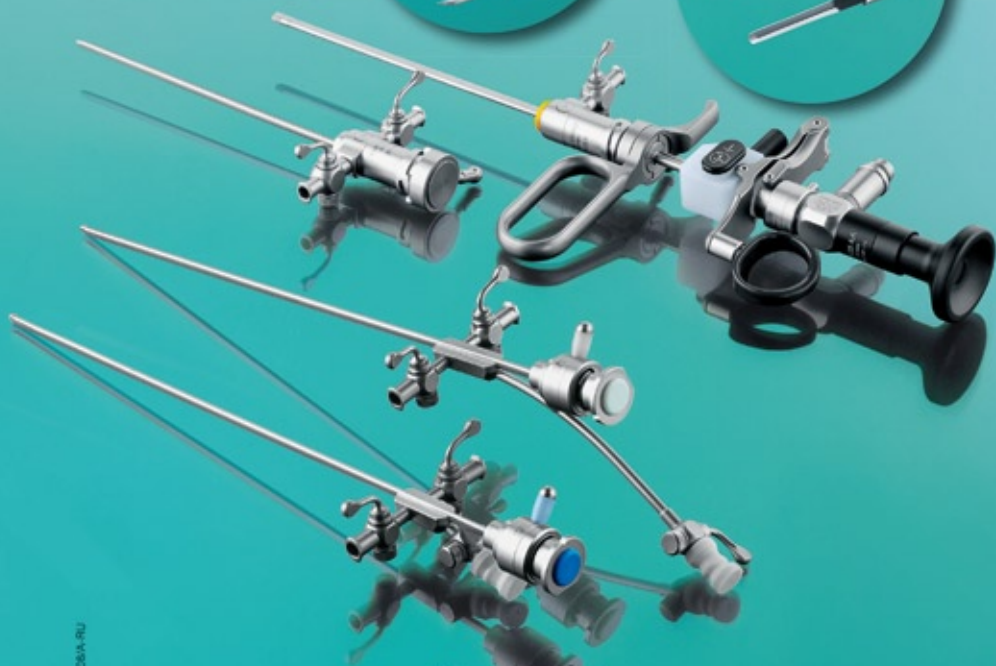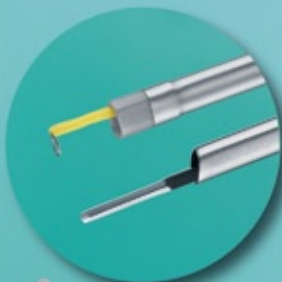1. Churchill BM, Feng WC. Ureteropelvic junction anomalies: congenital PUJ problems in children. in Gearhart JP, Rink RC, Mouriquand PDE (Eds). *Pediatric Urology*, WB Saunders, 2001, 318-46
2. Thomas DFM. Upper tract obstruction. in Thomas DFM, Duffy PG, Rickwood AMK (Eds). *Essentials of Paediatric Urology*. 2nd Edition. Informa Healthcare. 2008, 73-92.
3. Yee J, Wilcox DT. Ureteropelvic junction obstruction. in Wilcox DT, Godbole P, Koyle MA (Eds). *Pediatric urology: Surgical complications and management*. Wiley-Blackwell. 2008, 58-66.
4. Jayanthi VR, Koff SA. Upper tract dilatation. in Stringer MD, Oldham KT, Mouriquand PDE (Eds). *Pediatric surgery and urology. Long term outcome*. 2nd Edition. Cambridge University press. 2006, 533-9.
5. Fernbach SK, Maizels M, Conway JJ. Ultrasound grading of hydronephrosis: introduction to the system used by the Society for Fetal Urology. *Pediatr Radiol* 1993; 23(6): 478-80
6. Gordon I, Colarinha P, Fettesh J, et al. Guidelines for standard and diuretic renography in children. *Eur J Nucl Med* 2001; 28: BP21
7. Amarante J, Anderson PJ, Gordon I. Impaired drainage on diuretic renography using half-time or pelvic excretion efficiency is not a sign of obstruction in children with prenatal diagnosis of unilateral renal pelvic dilatation. *J Urol* 2003; 169:1828-31
8. Eskid-Jensen A, Gordon I, Piepsz A, et al. Interpretation of the renogram: problems and pitfalls in hydronephrosis in children. *BJU Int* 2004; 94: 887-92
9. Gordon I. Pathophysiology of renal function and its effect on isotope studies in the workup of hydronephrosis. *World J Urol* 2004; 22: 411-4

10. Whitaker RH. An evaluation of 170 diagnostic pressure flow studies of the upper urinary tract. *J Urol* 1979; 121: 602-4
11. Fung LC, Khoury AE, McLorie GA, et al. Evaluation of pediatric hydronephrosis using individualized pressure flow criteria. *J Urol* 1995; 154: 671-6
12. Dhillon HK. Prenatally diagnosed hydronephrosis: the Great Ormond Street experience. *Br J Urol* 1998; 81(Suppl 2): 39-44
13. Ransley, P. G., Dhillon, H. K., Gordon, I. et al. The postnatal management of hydronephrosis diagnosed by prenatal ultrasound. *J. Urol.* 1990; 144(2 Pt 2):584-7; discussion 593-4.
14. Koff, S. A., Campbell, K. D. The nonoperative management of unilateral neonatal hydronephrosis: natural history of poorly functioning kidneys. *J. Urol.* 1994; 152(2 Pt 2):593-5.
15. Ulman, I., Jayanthi, V. R., & Koff, S. A. The long-term followup of newborns with severe unilateral hydronephrosis initially treated nonoperatively. *J. Urol.* 2000; 164(3 Pt 2):1101-1105.
16. Cartwright PC, Duckett JW, Keating MA, et al. Managing apparent ureteropelvic junction obstruction in the newborn. *J Urol* 1992; 148: 1224-8
17. Sidhu H, Beyene J, Rosenblum ND. Outcome of isolated antenatal hydronephrosis: a systematic review and meta-analysis. *Pediatr Nephrol* 2006; 21: 218-24
18. Yeung CK, Tam YH, Sihoe JD, et al. Retroperitoneoscopic dismembered pyeloplasty for pelvi-ureteric junction obstruction in infants and children. *BJU Int* 2001; 87: 509-13
19. Metzelder ML, Schier F, Petersen C, et al. Laparoscopic transabdominal pyeloplasty is feasible irrespective of age. *J Urol* 2006; 176: 2237-9
20. Bonnard A, Fouquet V, Carricaburu E, Aigrain Y, El-Ghoneimi A. Retroperitoneal laparoscopic vs open pyeloplasty in children. *J Urol* 2005; 173(5): 1710-3
21. Olsen LH, Rawashdeh YF, Jorgensen TM, et al. Pediatric robot-assisted retroperitoneoscopic pyeloplasty: a 5-year experience. *J Urol* 2007; 178: 2137-41
22. Culp OS, De Weerd JH. A pelvic flap operation for certain types of ureteropelvic obstruction. Observations after two years experience. *J Urol* 1951; 71: 523-9
23. Rohrmann D, Snyder HM, Duckett JW, et al. The operative management of recurrent ureteropelvic junction obstruction. *J Urol* 1997; 158: 1257-9
24. Gundeti MS, Reynolds WS, Duffy PG, Mushtaq I. Further experience with the vascular hitch (laparoscopic transposition of lower pole crossing vessels): an alternate treatment for pediatric ureterovascular ureteropelvic junction obstruction. *J Urol* 2008; 180:1832-6
25. Leclair MD, Gundeti MS, Heloury Y, et al. PUJ Obstruction and lower pole crossing vessels: further experience with the laparoscopic vascular hitch. *J Pediatr Urol* 2009; 5(1): 44



# Для Ваших самых маленьких пациентов

## Новые Педиатрические Инструменты KARL STORZ



UPO 65-1 03/2008/14 RU

**STORZ**  
KARL STORZ — ENDOSKOPE

THE DIAMOND STANDARD

ПРЕДСТАВИТЕЛЬСТВО KARL STORZ GmbH & Co. KG  
Россия, 115114, Москва, Дербеневская наб. д. 7, стр. 4, Тел.: +7 495 983 02 40, Факс: +7 495 983 02 41, E-mail: info@karlstorz.ru, www.karlstorz.com  
ООО KARL STORZ — Endoscopy WOSTOK, E-mail: kste-wostok@karlstorz.ru, www.karlstorz.ru  
KARL STORZ GmbH & Co. KG, Mittelstrasse 8, D-78532 Tuttlingen/Germany, Phone: +49 (0)7461 708-0, Fax: +49 (0)7461 708-105, E-Mail: info@karlstorz.de  
www.karlstorz.com



## Глава 2

# Удвоение почки, уретероцеле и эктопия мочеточника

### Ключевые позиции

- Уретероцеле, эктопия мочеточника верхней половины удвоенной почки и пузырно-мочеточниковый рефлюкс в нижнюю половину – это основные аномалии, сочетающиеся с полным удвоением почки.
- Уретероцеле и эктопированный мочеточник могут сочетаться с разной степенью дисплазии почки, это зависит от вида эмбрионального дефекта и степени обструкции.
- Уретероцеле проявляется многими клиническими симптомами (ортопия/эктопия, с/без почечной дисплазии, с/без симптомов), требующими особого наблюдения.
- Способы лечения уретероцеле включают декомпрессию уретероцеле, резекцию с полной реконструкцией треугольника Льео, выполнение мочеточничко– или лоханочно– мочеточникового анастомоза, или нефроэктомию верхнего полюса.
- У женщин при эктопии устья мочеточника могут открываться в уретру или влагалище, что может быть причиной подтекания мочи; у мужчин устья могут впадать в заднюю уретру (выше сфинктера) или семявыносящий проток, что обычно не сочетается с недержанием мочи.

### 1. Введение

Уретероцеле и эктопия устья мочеточника – это две основные аномалии, сочетающиеся с полным удвоением почки. В настоящее время антенатальное УЗИ позволяет распознать обе аномалии в большинстве случаев, и диагноз подтверждается после рождения. Позже в течение жизни эти аномалии проявляются клиническими симптомами: инфекции мочевыводящих путей (ИМП), боль, образование камней, нарушение мочеиспускания и недержание мочи. Обе аномалии могут встречаться как без удвоения, так и с удвоением верхних мочевых путей. Существует большая вариация симптомов у пациентов с уретероцеле (от бессимптомного течения до задержки мочеиспускания и расширения верхних мочевых путей). Именно поэтому требуется индивидуальный подход к выбору метода лечения.

Частота встречаемости эктопии мочеточника (1 на 40.000 новорожденных) меньше, чем уретероцеле (1 на 4.000 новорожденных), обе патологии больше распространены среди девочек.

80% процентов эктопий мочеточника сочетается с полным удвоением почки, однако у мужчин большинство эктопий с ней не сочетается. Чем дальше устья мочеточников открываются друг от друга, тем значительнее аномалии почек.



Полное удвоение почек выявляют у 0,8-4% детей. У пациентов с полным удвоением почек только сочетание их с другими заболеваниями требует лечения (например: эктопия устья мочеточника, рефлюкс, уретероцеле, мегауретер, или в редких случаях обструкция ЛМС).

## 2. Определение и классификация

Удвоение почки сопровождается разделением чашечно-лоханочной системы. Мочеточники могут соединяться в любой точке. Если мочеточники соединяются проксимально от мочевого пузыря, то это неполное удвоение (ureter fissus). Если они открываются в мочеполовые пути по отдельности, это означает полное удвоение (duplex system).

Устья эктопированного мочеточника впадают более каудально, в мочеиспускательный канал или за пределы мочевыводящих путей.

Уретероцеле – это дилатация интрамурального отдела мочеточника (рис. 1). Эмбриология этого заболевания не до конца изучена. При полном удвоении уретероцеле относится к мочеточнику, идущему от верхнего полюса почки. Уретероцеле, как правило, приводит к обструкции верхнего полюса, но степень обструкции и функциональной недостаточности варьирует в зависимости от вида уретероцеле и дисплазии верхнего полюса.

Ортотопическое (интравезикальное) уретероцеле полностью находится в мочевом пузыре. Ортотопическое уретероцеле в большинстве случаев сочетается с неудвоенной почкой и присутствует в 10-20% случаев. Ортотопическая форма встречается без или с обструкцией легкой степени и часто функция почки остается без изменений или слегка нарушается; соответственно мочеточник может быть дилатирован. Кистозная дисплазия почки так же может сочетаться с уретероцеле.

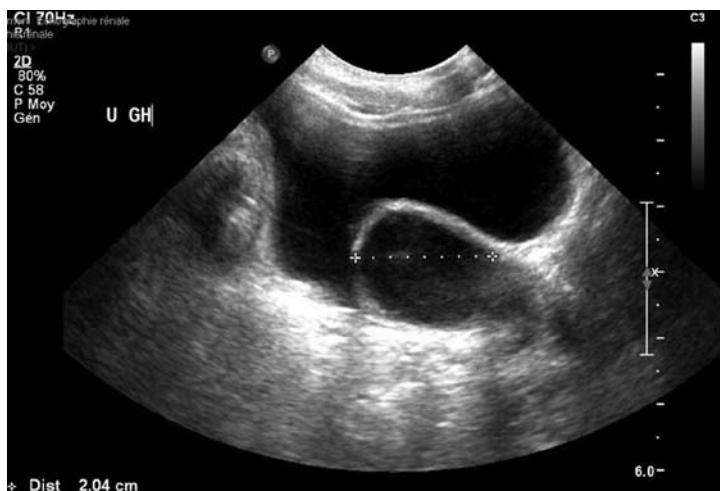

Рис. 1. УЗИ мочевого пузыря: кистозная дилатация дистальной части мочеточника

Если какая-либо часть уретероцеле находится в шейке мочевого пузыря или уретры, это называется эктопическое (внепузырное) уретероцеле. Это наиболее распространенный вид уретероцеле (> 80%) и в >10% случаев имеется с двух сторон. Это объемное образование, разделяет треугольник Льео и, скользя, смещается в уретру, может выпадать через уретральный сфинктер у девочек. Устье уретероцеле узкое, редко расширено, и располагается вблизи шейки мочевого пузыря, либо в самом мочевом пузыре или в уретре ниже шейки пузыря. Мочеточник нижней половины смещается за счет уретероцеле, часто в нем происходит рефлюкс или сдавление из-за уретероцеле, что приводит к формированию обструктивного мегауретера. Иногда, значительное уретероцеле приводит к рефлюксу или обструкции контралатерального мочевого пути.

При эктопических формах ВМП часто дисплазированы, имеют сниженную функцию или не функционируют. Сообщающийся мочеточник превращается в мегауретер. Уретероцеле могут быть классифицированы в соответствии с количеством почек и мочеточников.

Цекоуретероцеле – встречается очень редко, меньше чем в 5% случаев. Оно ассоциировано с эктопическим мочеточником и расположено в уретре ниже шейки мочевого пузыря.

Термин «эктопия мочеточника» обозначает мочеточник, устье которого открывается в шейку мочевого пузыря или дистальнее в одну из структур мезонефротического канала. Мочеточник может отводить мочу от удвоенной или неудвоенной чашечно-лоханочной системы.

У женщин устье мочеточника в большинстве случаев открывается в уретру, от шейки мочевого пузыря до сфинктера уретры, в преддверие или в само влагалище. В редких случаях открывается в матку и фаллопиевы трубы. У мужчин, в большинстве случаев, устье открывается в заднюю уретру выше семенного бугорка (не ниже наружного сфинктера) или в семенные пузырьки. В редких случаях устья открываются в простатическую маточку, семявыносящий или семявыбрасывающий проток. Описано несколько случаев билатерального эктопированного мочеточника.

У женщин устье мочеточника может открываться:

- в уретру, от шейки мочевого пузыря до сфинктера уретры (35%)
- в преддверие влагалища (30%)
- во влагалище (25%)
- в матку и фаллопиевы трубы (редко).

У мужчин устье мочеточника может открываться:

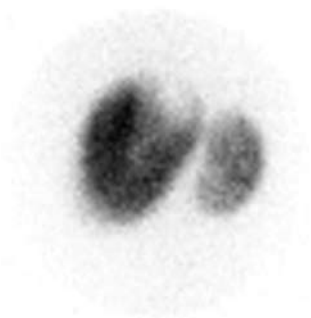
- в заднюю уретру выше семенного бугорка и не ниже наружного сфинктера (60%)
- в семенные пути (семявыносящий проток, семявыбрасывающий проток, семенные пузырьки) (40%).

## 3. Диагностика

### 3.1 Полное удвоение почки (Duplex system)

У пациентов с удвоенной почкой, сочетанные аномалии можно диагностировать по данным УЗИ в 60% случаев пре- или постнатально. Используя DMSA-

сканирование, можно получить информацию о функции почки, так же как и функции верхней и нижней половины (рис. 2). Для оценки рефлюкса используется микционная цистоуретрограмма.



*Рис. 2. DMSA сканирование почек (левая боковая, задняя проекция).  
Сниженная функция верхней половины левой почки*

### 3.2. Уретероцеле

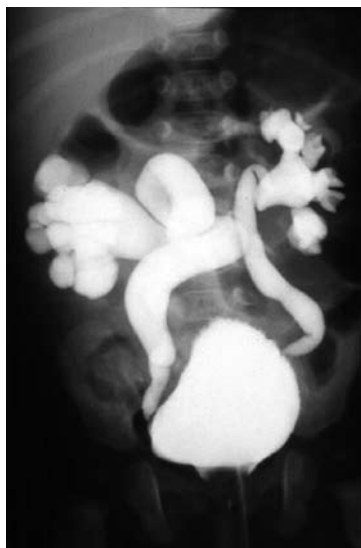Большинство уретероцеле выявляют при УЗИ в пренатальном периоде. Обструктивное уретероцеле с уретерогидронефрозом выявляется легко. Пренатальная диагностика трудна у тех пациентов, у которых очень маленькая верхняя половина или есть небольшая обструкция, которую обуславливает уретероцеле. Если пренатальная диагностика невозможна, следующие клинические симптомы вместе со случайными находками помогают выявить врожденную аномалию, при рождении или позже:

- при рождении выпадение, а иногда и ущемление уретероцеле может наблюдаться в передней части уретры. У новорожденного мальчика это может привести к острой задержке мочи, имитируя клапан уретры;
- раннее обострение пиелонефрита у обоих полов может натолкнуть на правильный диагноз;
- поздние симптомы могут включать в себя дизурию, рецидивирующий цистит и образование камней.

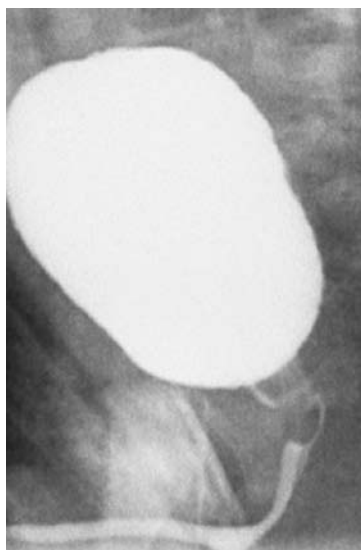В случае пренатальной диагностики, при рождении УЗИ может подтвердить дилатацию мочеточника верхнего полюса удвоенной почки. Оно также показывает наличие уретероцеле в мочевом пузыре, дилатацию мочеточника. В этот момент очень важно оценить функцию верхней половины, используя радиоизотопную ренографию в интересующей области. С помощью магнитно-резонансной томографии можно визуализировать морфологическое состояние верхней и нижней половин, а также состояние контралатеральной почки.

Микционная цистоуретрография является обязательной при определении появившегося одностороннего симптома «увядшей лилии» (рентгенологический признак удвоения ЧЛС, верхняя часть удвоенной лоханки не контрастируется) и/или контралатерального рефлюкса (рис. 3) и оценить степень внутриуретрального пролапса уретероцеле (рис. 4).

В сложных случаях установления диагноза с помощью уретроскопии можно дифференцировать уретеороцеле от эктопированного мегауретера.



*Рис. 3. Микционная цистоуретрография указывает на косвенные признаки удвоения ЧЛС.*



*Рис. 4. Микционная цистоуретрография показывает уретеороцеле, находящееся в шейке мочевого пузыря и задней уретре.*

### 3.3. Эктопия мочеоточника

Большинство эктопированных мочеоточников диагностируются при УЗИ. В некоторых случаях диагностика основана на клинических симптомах:

- у новорожденных: подтекание мочи, пиурия и острый пиелонефрит;
- у маленьких девочек: значительные выделения из влагалища равнозначные недержанию мочи;
- у мальчиков до подросткового возраста: обычно клинические проявления – эпидидимит и пальпация семенных пузырьков при пальцевом ректальном исследовании.

УЗИ, микционная цистоуретрография и в отдельных случаях магнитно-резонансная урография или цистоскопия являются диагностическими инструментами для оценки функции, обнаружения рефлюкса и исключения одностороннего сдавления мочеоточника нижней половины и обструкции уретры. В некоторых случаях расширенный эктопированный мочеоточник оттесняет мочевой пузырь и может выглядеть как псевдоуретроцеле.

## 4. Лечение

### 4.1. Удвоенная почка

При удвоении почки не требуется никакого лечения или дополнительного обследования. Лечение необходимо только, если удвоение сочетается с другими аномалиями.

В случае наличия пузырно-мочеоточникового рефлюкса выбрать предстоит между консервативным и оперативным лечением. При применении антибиотикопрофилактики самостоятельное разрешение ПМР варьирует между 85% для I-й и II-й степени и 36% для III-й степени. При использовании эндоскопического лечения вероятность успеха составляет 50 и 100%, более высокая эффективность отмечается у пациентов с меньшей степенью рефлюкса, не сообщалось о серьезных или клинически значимых побочных эффектах. Однако открытая операция пока имеет большую эффективность.

### 4.2. Уретероцеле

Ведение таких пациентов неоднозначно, нужно выбрать между эндоскопическим рассечением уретероцеле, частичной нефроуретерэктомией или полной первичной реконструкцией. Выбор метода лечения зависит от следующих критериев: клинический статус пациента (например, уросепсис), возраст, функция верхней половины, наличие или отсутствие рефлюкса, обструкция мочеоточника, патология контралатерального мочеоточника и предпочтения родителей и хирургов.

#### *Ранняя диагностика*

- у клинически бессимптомного ребенка с уретероцеле и не- или гиподисфункцирующей верхней половиной, без значительной обструкции нижней половины и без интравезикальной обструкции, при амбулаторном наблюдении назначается антибиотикопрофилактика;
- при обструкции или инфекции мочевых путей рекомендуется выполнение пункции или эндоскопического рассечения уретероцеле.

### **Гипердиагностика**

Если декомпрессия эффективна и рефлюкс отсутствует, то пациент должен наблюдаться консервативно. После эндоскопического рассечения большинству детей с внепузырным уретероцеле потребуются вторичное оперативное вмешательство, по сравнению с пациентами с внутрипузырным уретероцеле. Вторичная операция необходима, если декомпрессия неэффективна, если есть значительный рефлюкс или существует обструкция моно- или контралатерального мочеточника и/или обструкция шейки мочевого пузыря. Хирургическое вмешательство может быть различным: от резекции нефункционирующей половины почки до полной реконструкции мочевыводящих путей.

### **4.3. Эктопия мочеточника**

В большинстве случаев верхняя половина почки при полном или неполном удвоении дисплазирована, поэтому должны быть рассмотрены возможность выполнения геминефроуретерэктомии или нефрэктомии. Реконструкция мочеточника является основным способом лечения в случае, когда верхняя половина функционирует и ее стоит сохранить, но состояние мочеточника при этом может быть неудовлетворительным, что отрицательно сказывается на результатах операции.

## **5. Список литературы для дополнительного чтения**

1. Di Benedetto V, Monfort G. How prenatal ultrasound can change the treatment of ectopic ureterocele in neonates? *Eur J Pediatr Surg* 1997;7(6):338-40.
  2. Pfister C, Ravasse P, Barret E, Petit T, Mitrofanoff P. The value of endoscopic treatment for ureteroceles during the neonatal period. *J Urol* 1998;159(3):1006-9.
  3. Austin PF, Cain MP, Casale AJ, Hiett AK, Rink RC. Prenatal bladder outlet obstruction secondary to ureterocele. *Urology* 1998;52(6):1132-5.
  4. Decter RM, Roth DR, Gonzales ET. Individualized treatment of ureteroceles. *J Urol* 1989;142(2 Pt 2):535-7; discussion 542-3.
  5. Beganovic A, Klijn AJ, Dik P, De Jong TP. Ectopic ureterocele: long-term results of open surgical therapy in 54 patients. *J Urol* 2007;178(1):251-4.
  6. Gomes J, Mendes M, Castro R, Reis A. Current role of simplified upper tract approach in the surgical treatment of ectopic ureteroceles: a single centre's experience. *Eur Urol* 2002;41(3):323-7.
  7. Chowdhary SK, Lander A, Parashar K, Corkery JJ. Single-system ectopic ureter: a 15-year review. *Pediatr Surg Int* 2001;17(8):638-41.
  8. de Jong TP, Dik P, Klijn AJ, Uiterwaal CS, van Gool JD. Ectopic ureterocele: results of open surgical therapy in 40 patients. *J Urol* 2000;164(6):2040-3; discussion 2043-4.
- Page 34 / 478
9. Wakhlu A, Dalela D, Tandon RK, Chandra H, Wakhlu AK. The single ectopic ureter. *Br J Urol* 1998;82(2):246-51.
  10. Rickwood AM, Reiner I, Jones M, Pournaras C. Current management of duplex-system ureteroceles: experience with 41 patients. *Br J Urol* 1992;70(2):196-200.
  11. Ahmed S, Barker A. Single-system ectopic ureters: a review of 12 cases. *J Pediatr Surg* 1992;27(4):491-6.
  12. Schulman CC. The single ectopic ureter. *Eur Urol* 1976;2(2):64-9.
  13. Privett JT, Jeans WD, Roylance J. The incidence and importance of renal duplication. *Clin Radiol* 1976;27(4):521-30.
  14. Williams DI, Woodard JR. Problems in the Management of Ectopic Ureteroceles. *J Urol* 1964;92:635-52.
  15. Schlussel RN, Retik AB. Ectopic Ureter, Ureterocele, and other anomalies of the ureter. In: Wein AJ, Kavoussi LR, Novick AC, Partin AW, Peters CA, editors. *Campbell Walsh Urology*. Philadelphia: Saunders; 2007. p. 3383-3422.
  16. Chwalla R. The process of formation of cystic dilatation of the vesical end of the ureter and of diverticula at the ureteral ostium. *Urol Cutan Ren* 1927;31:499.
  17. Dell'Erba L, Chimienti R, Calo-Gabbrieli G, Piano A, Scarano B. [TC-99m-pertechnetate scintigraphy in the diagnosis of abdominal diseases]. *Ann Ital Chir* 2000;71(2):257-63.
  18. Stephens D. Caecoureterocele and concepts on the embryology and aetiology of ureteroceles. *Aust N Z J Surg* 1971;40(3):239-48.
  19. Tokunaka S, Gotoh T, Koyanagi T, Tsuji I. Morphological study of the ureterocele: a possible clue to its embryogenesis as evidenced by a locally arrested myogenesis. *J Urol* 1981;126(6):726-9.
  20. Johnson DK, Perlmutter AD. Single system ectopic ureteroceles with anomalies of the heart, testis and vas deferens. *J Urol* 1980;123(1):81-3.

21. Sen S, Ahmed S. Single system ureteroceles in childhood. *Aust N Z J Surg* 1988;58(11):903-7.
22. Zerlin JM, Baker DR, Casale JA. Single-system ureteroceles in infants and children: imaging features. *Pediatr Radiol* 2000;30(3):139-46.
23. Upadhyay J, Bolduc S, Braga L, Farhat W, Bagli DJ, McLorie GA, et al. Impact of prenatal diagnosis on the morbidity associated with ureterocele management. *J Urol* 2002;167(6):2560-5.
24. Bolduc S, Upadhyay J, Sherman C, Farhat W, Bagli DJ, McLorie GA, et al. Histology of upper pole is unaffected by prenatal diagnosis in duplex system ureteroceles. *J Urol* 2002;168(3):1123-6.
25. Squadrito JF, Jr., Rifkin MD, Mulholland SG. Ureteral ectopia presenting as epididymitis and infertility. *Urology* 1987;30(1):67-9.
26. Ellerker AG. The extravesical ectopic ureter. *Br J Surg* 1958;45(192):344-53.
27. Mandell J, Bauer SB, Colodny AH, Lebowitz RL, Retik AB. Ureteral ectopia in infants and children. *J Urol* 1981;126(2):219-22.
28. Malek RS, Kelalis PP, Stickler GB, Burke EC. Observations on ureteral ectopy in children. *J Urol* 1972;107(2):308-13.
29. Vergani P, Ceruti P, Locatelli A, Mariani E, Paterlini G, Zorloni C, et al. Accuracy of prenatal ultrasonographic diagnosis of duplex renal system. *J Ultrasound Med* 1999;18(7):463-7.
30. Carrico C, Lebowitz RL. Incontinence due to an infraspincteric ectopic ureter: why the delay in diagnosis and what the radiologist can do about it. *Pediatr Radiol* 1998;28(12):942-9.
31. Diard F, Chateil JF, Bondonny JM, Nicolau A, de Lambilly C. [Pseudo-ureteroceles resulting from the impression of a loop of a megaureter with an ectopic subvesical orifice]. *J Radiol* 1987;68(3):177-84.
32. Sumfest JM, Burns MW, Mitchell ME. Pseudoureterocele: potential for misdiagnosis of an ectopic ureter as a ureterocele. *Br J Urol* 1995;75(3):401-5.
33. Lee PH, Diamond DA, Duffy PG, Ransley PG. Duplex reflux: a study of 105 children. *J Urol* 1991;146(2 Pt 2):657-9.
34. Afshar K, Papanikolaou F, Malek R, Bagli D, Pippi-Salle JL, Khoury A. Vesicoureteral reflux and complete ureteral duplication. Conservative or surgical management? *J Urol* 2005;173(5):1725-7.
35. Hensle TW, Reiley EA, Ritch C, Murphy A. The clinical utility and safety of the endoscopic treatment of vesicoureteral reflux in patients with duplex ureters. *J Pediatr Urol* 2010;6(1):15-22.
36. Elder JS, Diaz M, Caldumone AA, Cendron M, Greenfield S, Hurwitz R, et al. Endoscopic therapy for vesicoureteral reflux: a meta-analysis. I. Reflux resolution and urinary tract infection. *J Urol* 2006;175(2):716-22.
37. Aboutaleb H, Bolduc S, Khoury AE, Upadhyay J, Bagli DJ, Farhat W. Polydimethylsiloxane injection versus open surgery for the treatment of vesicoureteral reflux in complete duplex systems. *J Urol* 2003;170(4 Pt 2):1563-5.
38. Barrieras D, Lapointe S, Houle H. Is common sheath extravesical reimplantation an effective technique to correct reflux in duplicated collecting systems? *J Urol* 2003;170(4 Pt 2):1545-7; discussion 1547.
39. Ellsworth PI, Lim DJ, Walker RD, Stevens PS, Barraza MA, Mesrobian HG. Common sheath reimplantation yields excellent results in the treatment of vesicoureteral reflux in duplicated collecting systems. *J Urol* 1996;155(4):1407-9.
40. Husmann D, Strand B, Ewalt D, Clement M, Kramer S, Allen T. Management of ectopic ureterocele associated with renal duplication: a comparison of partial nephrectomy and endoscopic decompression. *J Urol* 1999;162(4):1406-9.
41. Byun E, Merguerian PA. A meta-analysis of surgical practice patterns in the endoscopic management of ureteroceles. *J Urol* 2006;176(4 Pt 2):1871-7; discussion 1877.
42. Chertin B, Mohanan N, Farkas A, Puri P. Endoscopic treatment of vesicoureteral reflux associated with ureterocele. *J Urol* 2007;178(4 Pt 2):1594-7.
43. Moscovici J, Galinier P, Berrogaïn N, Juricic M. [Management of ureteroceles with pyelo-ureteral duplication in children. Report of 64 cases]. *Ann Urol (Paris)* 1999;33(5):369-76.
44. Cooper CS, Passerini-Glazel G, Hutcheson JC, Iafrate M, Camuffo C, Milani C, et al. Long-term followup of endoscopic incision of ureteroceles: intravesical versus extravesical. *J Urol* 2000;164(3 Pt 2):1097-9; discussion 1099-100.
45. Jayanthi VR, Koff SA. Long-term outcome of transurethral puncture of ectopic ureteroceles: initial success and late problems. *J Urol* 1999;162(3 Pt 2):1077-80.
46. Hendren WH, Mitchell ME. Surgical correction of ureteroceles. *J Urol* 1979;121(5):590-7.
47. Scherz HC, Kaplan GW, Packer MG, Brock WA. Ectopic ureteroceles: surgical management with preservation of continence—review of 60 cases. *J Urol* 1989;142(2 Pt 2):538-41; discussion 542-3.
48. Monfort G, Guys JM, Coquet M, Roth K, Louis C, Bocciardi A. Surgical management of duplex ureteroceles. *J Pediatr Surg* 1992;27(5):634-8.
49. Plaire JC, Pope JcT, Kropp BP, Adams MC, Keating MA, Rink RC, et al. Management of ectopic ureters: experience with the upper tract approach. *J Urol* 1997;158(3 Pt 2):1245-7.
50. el Ghoneimi A, Miranda J, Truong T, Monfort G. Ectopic ureter with complete ureteric duplication: conservative surgical management. *J Pediatr Surg* 1996;31(4):467-72.
51. Smith FL, Ritchie EL, Maizels M, Zaontz MR, Hsueh W, Kaplan WE, et al. Surgery for duplex kidneys with ectopic ureters: ipsilateral ureteroureterostomy versus polar nephrectomy. *J Urol* 1989;142 (2 Pt 2):532-4; discussion 542-3.

# Глава 3

## Инфекции мочевыводящих путей у детей

### Ключевые позиции

- Инфекции мочевыводящих путей (ИМВП) остаются значимой причиной серьезных инфекционно-воспалительных заболеваний мочевыводящих путей у детей.
- Чаще всего встречаются грамотрицательные бактерии, большей частью кишечной группы. Кишечная палочка *E.coli* ответственна за более чем 80% эпизодов ИМВП у детей.
- Общими факторами риска являются возраст, пол, периуретральные или колонизирующие факторы, аномалии развития мочеполовых путей и естественный иммунитет.
- Полный анамнез и физикальное обследование так же важны в оценке пациента с подозрением на ИМВП, как и лабораторные анализы.
- Правильное ведение ребенка с ИМВП является важным моментом из-за потенциального возникновения необратимых изменений, которых можно избежать, благодаря проведению адекватного лечения.
- Главной целью лечения в остром периоде является устранение симптомов и элиминация бактерий.
- При длительном лечении первоочередной задачей является сохранение почечной функции посредством предотвращения развития рубцевания почки, предотвращения рецидивов ИМВП и коррекции базовых урологических нарушений.
- Ультразвуковое сканирование, микционная цистоуретрография и DMSA (димеркаптосукциновая кислота) – это три главных метода визуализации при ИМВП у детей.

### 1. Ведение

К 6-летнему возрасту около 7% девочек и 2% мальчиков имеют симптомы ИМВП, подтвержденные результатами бактериального посева мочи. Дети старшего возраста с ИМВП, в основном, имеют симптомы поражения нижних отделов МВП, а у новорожденных и детей младше 2 лет, как правило, наблюдается неспецифическая симптоматика - лихорадка, раздражительность, рвота и замедление темпа роста.

У новорожденных до 1 года с симптомами лихорадки около 9% девочек и 3% мальчиков имеют ИМВП, подтвержденную результатами посева мочи. Симптоматические ИМВП больше распространены среди новорожденных, чем в любой



# Наши ВОЗМОЖНОСТИ

**Биохимическая  
лаборатория  
НИИ урологии**



В настоящее время НИИ урологии имеет необходимую методическую и приборную базу для выполнения **диагностики метаболических факторов риска МКБ:**

диагностическая панель биохимических тестов (мочи и крови пациентов) для диагностики видов литогенных нарушений, рекомендованная Европейским обществом урологов (Guidance on Urolithiasis, 2012-2013, EUA);



точный анализ минерального состава мочевых камней у пациентов - с помощью современного инфракрасного спектрофотометра (Nicolet iS10, США) со встроенной библиотекой спектров. На основании полученных данных проводится целенаправленное противорецидивное лечение МКБ, ее эффективная метафилактика.

## **Онкоурология:**

Определение онкомаркеров рака предстательной железы (PSA, хромогранин А)

Определение онкомаркеров рака мочевого пузыря (BTA, UBC, NMP22, CYFRA 21.1).

## **Трансплантология:**

мониторинг концентрации иммуносупрессоров (такролимуса, циклоспорина, сиролимуса) в крови больных после трансплантации почки.



**Перспективы:** дальнейшее совершенствование методов диагностики урологических заболеваний.

другой возрастной группе, и чаще всего затрагивают верхний отдел мочевыводящих путей.

В условиях первичной медицинской помощи врач общей практики видит как минимум 30 взрослых пациентов с циститом на одного ребенка: дети с ИМВП принадлежат к педиатрической медицинской помощи (в странах Еврозоны и США – прим. редакции).

Дифференциальный диагноз между циститом (инфекционно-воспалительное заболевание нижних мочевыводящих путей) и пиелонефритом (инфекционно-воспалительное заболевание почечной паренхимы) предельно важен, потому что 1/3 всех эпизодов пиелонефрита приведет к рубцеванию паренхимы и сморщиванию почки. У маленьких детей, в особенности, последствия рубцевания почки вполне оправдывают агрессивное лечение пиелонефрита. Также у них оправдана визуализация почек и остальных мочевыводящих путей для своевременной диагностики обструкции. Когда существует сомнение между пиелонефритом и циститом у детей с симптомами ИМВП, оправданная клиническая практика - лечить инфекцию, как пиелонефрит.

## 2. Этиология и патогенез

### 2.1 Этиология

Мочевыводящие пути – это стерильная среда, за исключением дистальных отделов уретры. Когда происходит контаминация содержимого мочевого пузыря периуретральными или кишечными бактериями, и когда бактериальная концентрация увеличивается до 104-105 КОЕ/мл мочи, возникает значимая бактериурия.

Асимптоматическая бактериурия не связана с рубцеванием паренхимы почки и не требует лечения: широкие скрининговые программы детей школьного возраста, проведенные между 1960 и 1970 годами забыты. Однако значимая бактериурия может быть классифицирована как асимптоматическая только в случае, когда симптомы поражения нижних отделов мочевых путей проверялись направленно.

Первый эпизод ИМВП у детей вызывает *Eschericia coli* в 80-90% всех случаев. Другие этиологические виды - *Proteus*, *Klebsiella* и *Staphylococcus*. У мальчиков младшего возраста острый цистит в 30% случаев может быть вызван *Proteus vulgaris*, у подростков каждый третий острый цистит вызывается *Staphylococcus saprophyticus*.

У дети с функциональными или анатомическими нарушениями мочевыводящих путей и иммунодефицитом ИМВП могут быть обусловлены менее вирулентными микроорганизмами - *Staphylococcus epidermidis*, *Staphylococcus aureus*, *Streptococcus group B*, *Haemophilus influenzae*.

### 2.2 Периуретральная флора

Периуретральная область колонизирована анаэробными и аэробными бактериями, главным образом *Enterobacteriaceae*, а у детей до возраста 5 лет – *Enterococci*. Такая колонизация является эффективным барьером против контаминации этой области грамотрицательными патогенами мочи. У девочек этот естественный барьер легко нарушить путем частого подмывания наружных половых органов с

детергентами. Моющие средства повышают естественный pH периуретральной кожи, что часто становится причиной вульвовагинита.

Пероральные антибиотики вызывают серьезные нарушения бактериальной флоры, приводя к заселению периуретральной зоны *E. Coli* вместо *Enterobacteriaceae*.

У необрезанных мальчиков менее чем через 6 месяцев жизни крайняя плоть обычно заселена *Proteus vulgaris* и *E. Coli*, у обрезанных мальчиков того же возраста виды протеев не являются частью периуретральной флоры. В возрасте старше 6 месяцев эта разница в периуретральной флоре между обрезанными и необрезанными мальчиками пропадает.

*Escherichia coli*: антигены адгезии

Отдельно от хорошо известных антигенов поверхности O:K:H, некоторые из семейства *Escherichia coli* могут также экспрессировать Р-фимбрии для мощной специфической адгезии к уротелиальным клеткам. Р-фимбрии прикрепляются к глюкоконъюгатным рецепторам ( $\alpha$ -D-Galp-(1-4)- $\beta$ -D-Galp-дисахарид) эпителиальных клеток в толстом кишечнике и мочевыводящем тракте. Работы Робертса с приматами прояснили, что *Escherichia coli* с Р-фимбриями может достичь почки даже в отсутствии пузырно-мочеточникового рефлюкса.

*Escherichia coli*, экспрессирующие Р-фимбрии, обнаружены в более чем 70% посевах мочи при остром пиелонефрите, гораздо меньше - при остром цистите, и почти никогда - при асимптоматической бактериурии.

Экспрессия Р-фимбрий варьирует с условиями, в которых *Escherichia coli* должна расти. В некоторых обстоятельствах колонии эшерихий покрываются биофильмами из полисахаридов и уроплакина. Это объясняет недостаточную эффективность вакцинации против инфекций, вызванных *Escherichia coli*.

*Proteus vulgaris*: осадок и камни

Инфекции мочевыводящих путей, вызванные протеем, имеют непредсказуемое течение, с приступами лихорадки и недомогания. Пиелонефриты, вызванные протеем, часто сопровождаются выпадением осадка в мочевом пузыре или в чашечно-лоханочной системе, особенно у пациентов с дегидратацией. Этот осадок легко покрывается тонким слоем фосфатов мочи, провоцируя обструкцию МВП, например, в лоханочно-мочеточниковом сегменте. У мальчиков с острым циститом, также как у пациентов с камнями в мочевыводящих путях, *Proteus vulgaris* - наиболее распространенный микроорганизм.

### 3. Признаки и симптомы

У новорожденных и грудных детей с инфекциями мочевыводящих путей редко встречаются симптомы цистита. Обычно у них имеются неспецифические симптомы, такие как гипо- и гипертермия, замедление темпов роста, раздражительность, апатия, желтуха, сепсис- или менингит-подобные симптомы. Диагностировать у таких детей ИМВП, особенно пиелонефрит, - это больше искусство, чем наука: признаки и симптомы имеют приоритетную важность. Хоберман и его сотрудники выделяют следующие симптомы у новорожденных, грудных детей, и детей школьного возраста, ассоциированные с пиелонефритом.

Табл. 1.

Новорожденные	Грудные дети	Дети школьного возраста
Желтуха		
Сепсис	Диарея	
Замедление темпов роста	Замедление темпов роста	
Рвота	Рвота	Рвота
Гипертермия	Гипертермия	Гипертермия
Избегает положения на спине	Боль в боку	Боль в боку
	Недержание	Недержание/неудержание мочи
	Моча с неприятным запахом	Моча с неприятным запахом
		Учащение мочеиспускания
		Дизурия
		Ургентность

У детей старшего возраста симптомы более или менее схожи с симптомами, наблюдаемыми у взрослых пациентов: типичные симптомы поражения нижних отделов мочевыводящих путей при цистите (недержание, учащенное болезненное мочеиспускание, ургентные позывы), гипертермия, рвота, диарея, дегидратация, боли в боку при пиелонефрите. Особенное внимание должно быть уделено коликоподобным болям у младенцев и детей, начинающих ходить: часто такие боли являются клиническим признаком обструктивной уропатии.

Мутная моча с запахом рыбы – типичный признак для ИМВП, вызванных *E. coli*, аммонийный запах мочи указывает на то, что образец простоял в течение нескольких часов при комнатной температуре, являясь объектом для ферментного расщепления мочи.

Физикальное обследование у детей с ИМВП должно включать осмотр наружных половых органов и пояснично-крестцовой области для исключения врожденных пороков развития и спинальной дизрафии (невропатической дисфункции сфинктера мочевого пузыря).

4. Рубцевание почки

4.1 Факторы риска

*Обструкция мочевыводящих путей*

У грудных детей и детей, начинающих ходить, острый пиелонефрит и обструкция МВП должны быть исключены с помощью УЗИ. Если эти нарушения уже диагностированы, показаны немедленная перкутанная пиелостомия или катетери-

зация мочевого пузыря. Клинические признаки обструкции – острые коликоподобные боли и отказ принимать положение на спине – должны вызывать большие подозрения на обструкцию МВП.

Сочетание инфекции и обструкции (даже монолатеральной) может вызывать острую и опасную для жизни гипонатриемию, гиперкалиемию и метаболический ацидоз (псевдо-гипоальдостеронизм).

#### *Несвоевременное лечение*

Промежуток времени между постановкой диагноза пиелонефрита и началом терапии, когда допустимый уровень антибиотика в крови максимален, должен быть как можно короче. Пероральные антибиотики противопоказаны у пациентов с дегидратацией и тошнотой, в этой ситуации показано введение антибиотиков внутривенно. После того, как дегидратация будет скорректирована, лечение можно продолжить перорально.

#### *Дисфункция сфинктера мочевого пузыря*

Ургентное и дисфункциональное мочеиспускание могут вызывать пузырно-мочеточниковый рефлюкс (ПМР) и усугублять ИМВП. Эти состояния могут быть диагностированы клинически, необходим тщательный сбор анамнеза – сами родители и дети редко сообщают о недержании (мочи или кала) и проблемах мочеиспускания.

Лечение ургентного синдрома/дисфункционального мочеиспускания должно быть интегрировано в ведение рецидивирующих ИМВП. В шведских эпидемиологических исследованиях, инфекции мочевыводящих путей и дисфункция мочевого пузыря у детей школьного возраста имеют почти одинаковую распространенность и гендерную специфичность.

#### *Пузырно-мочеточниковый рефлюкс (ПМР)*

Важность пузырно-мочеточникового рефлюкса, как причины рубцевания почки, кажется переоцененной. В большинстве проспективных исследований по пиелонефриту, рубцы были уже при первом обращении пациентов, с рефлюксом или без него. По данным международного исследования рефлюкса у детей (International Reflux Study in Children) за более 10 лет диспансерного наблюдения новые рубцы разовьются у только 2% детей, вне зависимости от наличия или отсутствия пузырно-мочеточникового рефлюкса. В этом же исследовании было показано, распространенность новых ИМВП не различается между детьми с ПМР или без него.

### **4.2. Распространенность**

Область воспаления в почке с пиелонефритом часто видна на УЗ-сканировании, однако именно скintiграфия с  $^{99m}\text{Tc}$ -DMSA (димеркаптосукциновой кислотой) показывает как может себя проявлять фокальная зона острой инфекции. Второе DMSA-сканирование, спустя 6-9 месяцев после острой фазы, будет показывать постоянный дефект при изотопном перемещении в этой фокусной области у 35% детей с пиелонефритом. DMSA-сканирование в острой фазе только подтверждает клинический диагноз пиелонефрита, но не прогнозирует в последующем рубцевание инфицированной области.

Распространенность рубцевания почки у детей с рецидивирующей ИМВП и пузырно-мочеточниковым рефлюксом гораздо ниже (до 15%), чем у детей с пиелонефритом.

### 4.3. Поздние осложнения

Одиночный участок рубцевания почки не отразится на клиренсе креатинина или концентрации креатинина в сыворотке. Однако существуют значимые различия в перфузии между нормальной и рубцовой паренхимой почки; различия, которые могут усиливаться во время беременности, приводя к высоким системным уровням ренина с гипертензией и преэклампсией.

10-15% детей с рубцеванием после пиелонефрита будут иметь гипертензию, протеинурию и патологические уровни клиренса креатинина во взрослом возрасте. 10-15% девочек с рубцами после пиелонефрита имеют повышенный риск этих нарушений во время беременности.

Согласно данным Педиатрического реестра Европейской Ассоциации диализа и трансплантологии 20% случаев хронической почечной недостаточности случаются до 19-летнего возраста и ассоциированы с рубцеванием почки после пиелонефрита.

## 5. Лабораторная диагностика

### 5.1 Анализ мочи

Когда ИМВП происходит у детей, еще не приученных к туалету, образцы мочи должны быть получены при помощи уретрального катетера (можно применять зонд для искусственного кормления младенцев Ch04) или при помощи надлобковой пункции мочевого пузыря под контролем УЗИ. У детей, приученных к туалету, достаточно получить среднюю порцию мочи. Перед сбором мочи не нужно интенсивно мыть наружные половые органы, особенно моющими средствами или антисептиками, достаточно ополаскивания обычной водопроводной водой. Образцы посева мочи, полученные из мочеприемника, могут быть интерпретированы только в случае отрицательного результата.

Когда образец мочи должен доставляться в лабораторию спустя какое-то время, он должен быть охлажден. Можно окунуть полоску Uricult TM в образец, а уже затем доставлять его в лабораторию.

### 5.2. Значительная бактериурия

Первая публикация Касса о бактериурии и ИМВП ввела понятие колониеобразующей единицы (КОЕ): когда 0,001 мл мочи помещено петлевой проволокой в середину культуры, последующая инкубация приводит к росту колоний в середине, т.е. бактерии в 0,001 мл посевной культуры. У пациентов Касса с пиелонефритом, пролеченных с применением антибиотиков, образцы мочи после лечения не образовывали КОЕ. В тоже время количество КОЕ перед лечением в образцах мочи было высоким -  $10^5$  на 1 мл мочи. Значительная бактериурия до сих пор определяется как  $\geq 10^5$  бактерий одного и того же вида в 1 мл средней порции мочи; для образцов, полученных при помощи катетера критерием значимой бактериурии является  $10^4$  бактерии на 1 мл мочи. Обнаружение  $10^3$  E. coli в 1 мл мочи у детей с повышением температуры тела и болями в боку не исключает диагноз пиелонефрита – это ситуация, когда симптомы превалируют над цифрами.

### 5.3. Значительная лейкоцитурия

Недостаток в диагностике клинически значимой бактериурии при диагностике ИМВП - это длительное время между сбором мочи и получением результата посева – в лучшем случае 24 часа. Чтобы избежать задержки начала терапии, можно ориентироваться на пиурию - критерий срочной диагностики: более 20 лейкоцитов на  $\mu\text{l}$  нецентрифугированной мочи, определенных в микроскопе и счетной камере. Однако выраженная лейкоцитурия имеет низкую положительную прогностическую ценность при значительной бактериурии – если использовать ее, как один диагностический критерий, в 20-30% случаев значительная лейкоцитурия приведет к гипердиагностике. Выраженная лейкоцитурия все же является полезным фактором, потому что при ее отсутствии можно исключить ИМВП с 99%-ной уверенностью.

### 5.4. Тест на лейкоцитарную эстеразу, нитритный тест

Тест-полоска на лейкоцит-эстеразу положителен при количестве лейкоцитов 10 шт и более на  $\mu\text{l}$  нецентрифугированной мочи. Чувствительность этого теста слишком низка (47-85%) для положительной прогностической ценности; а специфичность (71-94%) делает лейкоцит-эстеразный тест полезным, но неубедительным при отсутствии выраженной лейкоцитурии. Нитритные тест-полоски имеют и низкую чувствительность и специфичность для значительной бактериурии.

Идентификация уропатогенов в образце мочи на молекулярном уровне, с ДНК-биосенсорами, позволит проводить быструю и точную диагностику в будущем. Лучшей современной альтернативой по скорости и точности является комбинация подсчета лейкоцитов в микроскоп и счетной камере и микроскопический поиск бактерий в окрашенном мазке по Грамму в свежей нецентрифугированной моче.

## 6. Лечение

Обычно, перед началом терапии с применением антибиотиков у детей с симптомами инфекции мочевыводящих путей, ни вид уропатогенов, ни их чувствительность к антибиотикам неизвестны. В этот момент антибиотик выбирается этиологически, выбор основывается на 2 переменных: устойчивость образцов у местного населения, корреляция между наиболее часто выписываемыми антибиотиками и предыдущим использованием антибиотиков у детей. В Швеции 80% все *E. Coli* устойчивы к амоксицилину. Триметоприм или цефалоспорины будут препаратами первого выбора при ИМВП с неизвестным уропатогеном.

### 6.1. Пиелонефрит

В проспективном рандомизированном исследовании проф. Хоберманне обнаружил разницу в результатах лечения между пероральным приемом цефиксима в течение 14 дней и 3х-дневным внутривенным введением цефотаксима с последующим приемом цефиксима перорально в течение 11 дней. Такая клиническая практика оправдана – сначала начинать введение антибиотика внутривенно, для того чтобы предотвратить недостаточное действие из-за рвоты и дегидратации, с последующим переходом на пероральное введение. Главная цель лечения – бы-



строе достижение терапевтического уровня выбранного антибиотика в крови. Длительность лечения до сих пор вызывает споры, но она не должна быть менее 7 дней или дольше 14 дней.

## 6.2. Цистит

Существует консенсус по применению пероральных антибиотиков при инфекциях нижних мочевых путей в течение 5 дней, с использованием триметоприма или нитрофуранов, как препаратов первого выбора. Распространенным методом лечения у взрослых пациентов является однодневная высокая доза.

## 6.3. Профилактическое лечение низкой дозой

В настоящее время имеется мало аргументов в пользу профилактики малыми дозами антибиотика после первого эпизода пиелонефрита. Первый рецидив ИМВП у ребенка должен быть задокументирован, после этого ему назначается 1 доза триметоприма или нитрофурантоина перед сном на период в 6 месяцев.

Детям с возможным риском рубцевания после пиелонефрита, имеющим нейрогенные или ненейрогенные дисфункции сфинктера мочевого пузыря, обструкцию мочевых путей, прогрессирующий пузырно-мочеточниковый рефлюкс, также показана долгосрочная профилактика малыми дозами антибиотиков.

Пациенту необходимо соблюдать режим и схему лечения, особенно при длительном лечении, – это должно быть объяснено пациентам и детям. Так, например, одна пропущенная доза нитрофурантоина может вызвать рецидив, т. к. он быстро элиминируется из организма.

У новорожденных и грудных детей только пероральный прием цефалоспоринов и амоксициллина может быть использован для профилактического лечения малыми дозами. Но амоксициллин будет вызывать сдвиг нормальной кишечной флоры, что чревато риском возникновения кандидамикоза. У грудных детей с обструктивной уропатологией и рецидивирующей инфекцией мочевых путей для профилактики могут быть использованы низкие дозы триметоприма или хинолонов. Эти рекомендации основываются на опыте многих неонатологических центров, но они не являются доказательными по причине недостатка проспективных рандомизированных исследований приема этих антибиотиков у новорожденных и грудных детей.

Табл. 2.

*Антибиотики, использующиеся для профилактики рецидивирующей инфекции мочевыводящих путей низкими дозами (8)*

Антибиотик	Мг на кг массы тела на день при приеме однократно перед сном	Рецидив инфекции на 100 пациентов за 1 месяц
Нитрофурантоин	1 до 2 мг	2,2 на 100
Триметоприм	1 мг	2,2 на 100
Цефадроксил	5 мг	неизвестно
Ципрофлоксацин	1-2 мг	неизвестно



7. Диспансерное наблюдение

Табл. 2.

Обследование и наблюдение детей с ИМВП на Готтенбургской модели (8)

Время после лечения	Острый пиелонефрит или дети младше 2 лет	Острый цистит
4-5 дней	УЗИ мочевого пузыря и почек, АД, С-реактивный белок, креатинин сыворотки (микционная цистоуретрография)	УЗИ мочевого пузыря, почек, АД, С-реактивный белок
3-4 недели	Объяснить результаты обследования и планирование диспансерного наблюдения	Объяснить результаты обследования, выписка
6-9 месяцев	ДМСА-сканирование	
1 год	Без осложнений: выписка	

7.1. Визуализация

Ультразвуковое исследование, микционная цистоуретрография и DMSA-сканирование - это три главные опции визуализации для обследования детей с ИМВП. В соответствии с недавними исследованиями, обследование с использованием визуализации, разработанной для детей с первым эпизодом неосложненной ИМВП, может не изменить тактику ведения больного.

Другие исследования утверждают, что однократное урологическое расстройство встречается у меньшинства детей с ИМВП. Поэтому после двух эпизодов ИМВП у девочек и одного эпизода у мальчиков, визуализация должна быть выполнена в обязательном порядке.

Использование всех трех техник визуализации почки - нереалистично и не практично.

«Золотым стандартом» визуализации должен быть безболезненный, неинвазивный, безопасный, достаточно надежный для определения любой структурной аномалии, рентабельный метод. В настоящий момент не существует радиологической техники, удовлетворяющей всем этим требованиям.

Ультразвуковое исследование мочевых путей используется для диагностики врожденных аномалий развития, обструкции и рубцевания почки; микционная цистоуретрография – для идентификации пузырно-мочеточникового рефлюкса, а ДМСА-сканирование - для определения рубцевания почки.

7.1.1. Ультразвуковое сканирование

- Это безопасная, быстрая, рентабельная методика с высокой точностью определения анатомии и размеров почечной паренхимы и собирательной системы.
- С другой стороны - это субъективный метод, не предоставляющий информации по почечной функции.
- Одного УЗИ недостаточно для исключения пузырно-мочеточникового рефлюкса. Ребенок с высоким рефлюксом по данным микционной цистоуретрографии может иметь абсолютно нормальные данные сонографии.
- УЗИ мочевого пузыря может быть использовано для определения остаточного объема мочи после мочеиспускания

### 7.1.2. Микционная цистоуретрография (МЦУГ)

- Соблюдение стерильности мочи обязательно для проведения МЦУГ
- Необходима при ИМВП у детей младше года
- Строго обязательна в диагностике ИМВП у детей с повышением температуры тела
- До 23% детей с фебрильной температурой при ИМВП и нормальной УЗ-картиной могут иметь пузырно-мочеточниковый рефлюкс на МЦУГ
- Недостатки включают: риск инфекции, инвазивность метода, воздействие радиации
- Флюороскопическая МЦУГ может быть использована вместо традиционной МЦУГ для минимизации дозы радиации
- Время проведения МЦУГ при обследовании ребенка с ИМВП остается противоречивым. В некоторых исследованиях подчеркнуто, что МЦУГ должна быть выполнена через 4-6 недель после острой фазы инфекции.
- В соответствии с некоторыми недавними исследованиями, МЦУГ может быть выполнена сразу же после элиминации инфекции у ребенка.

### 7.1.3. ДМСА-сканирование (димеркаптосукциновая кислота)

- ДМСА-сканирование по праву остается «золотым стандартом» в прогнозировании рубцевания почки. Специфичность и чувствительность при почечном сканировании составляют 100 и 80%, соответственно.
- Эта методика показательна в определении функционирующей массы почки и рубцевания коркового слоя почки.
- Звездообразные дефекты в ренальной паренхиме могут указывать на острый эпизод пиелонефрита
- Фокальные дефекты в коре почки часто указывают на хроническое повреждение.
- ДМСА-сканирование может помочь в прогнозировании исхода у ребенка с инфекцией МВП.

## 8. Список литературы для дополнительного чтения

1. Winberg J, Andersen H, Bergstrom T, Jacobsson B, Larson H, Lincoln K. Epidemiology of symptomatic urinary tract infection in childhood. *Acta Paediatr Scand* 1974; Suppl 252:1-20.
2. Hellstrom A, Hanson E, Hansson S, Hjalmas K, Jodal U. Association between urinary symptoms at 7 years old and previous urinary tract infection. *Arch Dis Child* 1991; 66:232-234.
3. Alper BS, Curry SH. Urinary tract infection in children. *Am Fam Physician* 2005; 72(12):2483-2488.
4. Hoberman A, Chao HP, Keller DM, Hickey R, Davis HW, Ellis D. Prevalence of urinary tract infection in febrile infants. *J Pediatr* 1993; 123(1):17-23.
5. Okkes I, Oskam S, Lamberts H. Van klacht naar diagnose. Episodegegevens uit de huisartsenpraktijk. Bussum: Coutinho; 1998.
6. Rushton G, Majd M, Chandra R, Yim D. Evaluation of 99m technetium-dimercaptosuccinic acid renal scans in experimental acute pyelonephritis in piglets. *J Urol* 1988; 140:1169-1174.
7. Rushton G, Majd M. Dimercaptosuccinic acid renal scintigraphy for the evaluation of pyelonephritis and scarring: a review of experimental and clinical studies. *J Urol* 1992; 148:1726-1732.
8. Hansson S, Jodal U. Urinary tract infection. In: Barratt M, Avner E, Harmon W, editors. *Pediatric Nephrology*. Baltimore: Lippincott Williams & Wilkins; 1998. p. 835-850.
9. Svanborg Eden C, Eriksson B, Hansson L, Jodal U, Kaijser B, Lidin-Janson G, et al. Adhesion to normal human uroepithelial cells of *Escherichia coli* from children with various forms of urinary tract infection. *J Pediatr* 1978; 93:398-403.
10. Savage D, Wilson M, McHardy M, Dewar D, Fee W. Covert bacteriuria of childhood. *Arch Dis Child* 1973; 43:8-20.
11. Kunin C. The natural history of recurrent bacteriuria in school girls. *N Engl J Med* 1970; 282:1443-1448.
12. Hansson S, Hjalmas K, Jodal U, Sixt R. Lower urinary tract dysfunction in girls with untreated asymptomatic or covert bacteriuria. *J Urol* 1990; 143:333-335.
13. Bollgren I, Winberg J. The periurethral aerobic bacterial flora in healthy boys and girls. *Acta Paediatr Scand* 1976; 65:74-80.

14. Bollgren I, Winberg J. The periurethral flora in girls highly susceptible to urinary infections. *Acta Paediatr Scand* 1976; 65:81-87.
15. Wiswell T, Miller G, Gelston H, Jones S, Clemmings A. Effect of circumcision status on periurethral bacterial flora during the first year of life. *J Pediatr* 1988; 113(3):442-6.
16. Glennon J, Ryan P, Keane C, Rees J. Circumcision and periurethral carriage of *Proteus mirabilis* in boys. *Arch Dis Child* 1988; 63(5):556-7.
17. Orskov I, Orskov F, Birch-Anderson A, Kanamori M, Svanborg Eden C. O, K, H and fimbrial antigens in *Escherichia coli* serotypes associated with pyelonephritis and cystitis. *Scand J Infect Dis* 1982; S33:18-25.
18. van Wijk J, Jansen W, van Gool J, Verbruggen A. Serotyping uropathogenic *Escherichia coli* in children with urinary tract infections. *Infection* 1995; 23:111-118.
19. Svanborg Eden C, de Man P, Jodal U. Host parasite interaction in urinary tract infection. *Pediatric Nephrology* 1987; 1:623-631.
20. Roberts J. Etiology and pathophysiology of pyelonephritis. *Am J Kidney Dis* 1991; 17:1-9.
21. Roberts J, Suarez G, Kaack B, Kallenius G, Svenson S. Experimental pyelonephritis in the monkey. VII. Ascending pyelonephritis in the absence of vesicoureteral reflux. *J Urol* 1985; 133:1068-1075.
22. Rosenberg S, Hastings P. Modulating mutation rates in the wild. *Science* 2003; 300:1382-1383.
23. Anderson G, Palermo J, Schilling J, Roth R, Heuser J, Hultgren S. Intracellular bacterial biofilm-like pods in urinary tract infections. *Science* 2003; 301:105-107.
24. Bauer H, Rahlfs V, Lauener P, Blessmann G. Prevention of recurrent urinary tract infections with immuno-active *E. coli* fractions: a meta-analysis of five placebo-controlled double-blind studies. *International Journal of Antimicrobial Agents* 2002; 19:451-456.
25. Tabibian JH, Gornbein J, Heidari A, Dien SL, Lau VH, Chahal P, et al. Uropathogens and host characteristics. *J Clin Microbiol* 2008; 46(12):3980-3986.
26. Hoberman A, Wald ER, Reynolds EA, Penchansky L, Charron M. Pyuria and bacteriuria in urine specimens obtained by catheter from young children with fever. *J Pediatr* 1994; 124(4):513-519.
27. Bogdanovic R, Stajic N, Putnik J, Paripovic A. Transient type 1 pseudo-hypoaldosteronism: report on an eight-patient series and literature review. *Pediatr Nephrol* 2009; 24(11):2167-2175.
28. Yeung C, Sreedhar B, Sihoe J, Sit F. Renal and bladder functional status at diagnosis as predictive factors for the outcome of primary vesicoureteral reflux in children. *J Urol* 2006; 176(3):1152-6; discussion 1156-7.
29. Allen T. Commentary--voiding dysfunction and reflux. *J Urol* 1992; 148(5 Pt 2):1706-1707.
30. Allen T, Arant B, Roberts J. Commentary--vesicoureteral reflux--1992. *J Urol* 1992; 148 (5 Pt 2):1758-1760.
31. Jodal U, Smellie J, Lax H, Hoyer P. Ten-year results of randomized treatment of children with severe vesicoureteral reflux. Final report of the International Reflux Study in Children. *Pediatric Nephrology* 2006; 21:785-792.
32. Rosenberg A, Rossleigh M, M.P. B. Evaluation of acute urinary tract infection in children by dimercaptosuccinic acid scintigraphy: a prospective study. *J Urol* 1992; 148:1746-1749.
33. Goldraich N, Goldraich I. Followup of conservatively treated children with high and low grade vesicoureteral reflux: a prospective study. *J Urol* 1992; 148(5 Pt 2):1688-1692.
34. Smellie J, Poulton A, Prescod N. Retrospective study of children with renal scarring associated with reflux and urinary infection. *Brit Med J* 1994; 308:1193-1196.
35. Savage J, Dillon M, Shah V, Barrett T, Williams D. Renin and blood-pressure in children with renal scarring and vesicoureteric reflux. *Lancet* 1978; ii:441-444.
36. Savage J, Koh C, Shah V, Barratt T, Dillon M. Five year prospective study of plasma renin activity and blood pressure in patients with longstanding reflux nephropathy. *Arch Dis Child* 1987; 62:678-682.
37. Martinell J, Jodal U, Lidin-Janson G. Pregnancies in women with and without renal scarring after urinary tract infections in childhood. *Br Med J* 1990; 300:840-844.
38. Jacobsson S, Eklof O, Eriksson C, Lins L, Tidgren B, Winberg J. Development of hypertension and uraemia after pyelonephritis in childhood: twenty-seven years follow-up. *Brit Med J* 1989; 299:703-706.
39. van der Heijden B, van Dijk P, Verrier-Jones K, Jager K, Briggs J. Renal replacement therapy in children: data from 12 registries in Europe. *Pediatr Nephrol* 2004; 19(2):213-221.
40. Kass E. Bacteriuria and the diagnosis of infections in the urinary tract. *Arch Int Med* 1957; 100:709-714.
41. Aspevall O, Hallander H, Gant V, Kouri T. European guidelines for urinalysis: a collaborative document produced by European clinical microbiologists and clinical chemists under ECLM in collaboration with ESCMID. *Clin Microbiol Infect* 2001; 7(4):173-178.
42. Liao JC, Mastali M, Gau V, Suchard MA, Moller AK, Bruckner DA, et al. Use of electrochemical DNA biosensors for rapid molecular identification of uropathogens in clinical urine specimens. *J Clin Microbiol* 2006; 44(2):561-570.
43. Hoberman A, Wald E, Hickey R, Baskin M, Charron M, Majd M, et al. Oral versus initial intravenous therapy for urinary tract infections in young febrile children. *Pediatrics* 1999; 104(1 Pt 1):79-86.

# Наши ВОЗМОЖНОСТИ

## Лаборатория патологической анатомии



Лаборатория патологической анатомии **более 20 лет** работает в области морфологической диагностики различных патологических процессов, в том числе и находящихся в области интересов урологии.

Широкие методические возможности лаборатории, включающие помимо светооптического различные современные методы диагностики, такие как иммуно-морфологическое и молекулярно-биологическое, позволяющие с большой степенью достоверности диагностировать различные варианты воспалительных, дисрегуляторных и онкологических процессов молочной железы, желудка, матки, яичников, заболеваний головы и шеи, кожи, мочевого пузыря, предстательной железы, уретры, полового члена, яичек и их придатков.



### Иммуногистохимические методы

Цель:

дифференциальная диагностика **РПЖ, мочевого пузыря, почек** с другими предопухолевыми поражениями,

выявление **нейроэндокринной дифференцировки рака**,

обнаружение широкого спектра опухолей вплоть до **лимфопролиферативных поражений**.

выявление редких опухолей - **карцином почки**, связанных с транслокацией X-хромосомы

**семейные формы рака почки** (синдром Хиппеля-Линдау).



### Перспективы лаборатории

внедрение в практику ранней диагностики рака предстательной железы, рака мочевого пузыря, дифференциальной диагностики хромофобного рака почки.

### Методы молекулярно-генетических исследований

Цель:

определение **генетической предрасположенности к мужскому бесплодию** - анализ микроделений Y-хромосомы, анализ мутаций в гене CFTR, анализ длины CAG-повтора гена AR.

выявление онкологических **синдромов, приводящих к развитию рака почки** (синдром Хиппеля-Линдау, наследственной папиллярной карциномы 1-го типа, синдром Берта-Хогга-Дюба и т.д.).

молекулярно-генетическая диагностика частых мутаций в гене KRAS, BRAF, EGFR при злокачественных опухолях других локализаций.



# Глава 4

## Пузырно-мочеточниковый рефлюкс

### Ключевые позиции

- Пузырно-мочеточниковый рефлюкс (ПМР) это ретроградное поступление мочи из мочевого пузыря в мочеточник и почку.
- ПМР может вызвать тяжёлое поражение почек вплоть до терминальной почечной недостаточности.
- ПМР может разрешаться самостоятельно.
- Рефлюкс может быть ассоциирован со значимыми сопутствующими заболеваниями, такими как инфекции мочевыводящих путей (ИМП), дисфункция нижних мочевыводящих путей, нефросклероз (нефропатия).
- Обычная микционная цистоуретрография (МЦУГ) до сих пор представляет собой золотой стандарт диагностики рефлюкса.
- Критически важна оценка почечной функции.
- Оценка возможной дисфункции нижних мочевыводящих путей обязательна.
- Сейчас существуют минимально инвазивные способы лечения рефлюкса, такие как эндоскопические методики.

### 1. Введение

Пузырно-мочеточниковый рефлюкс (ПМР), представляющий собой ретроградный попадание мочи из мочевого пузыря в мочеточник, является анатомическим и функциональным нарушением с потенциально серьёзными последствиями, такими как рецидивирующие инфекции мочевыводящих путей (ИМП) или рубцовые изменения в почечной паренхиме.

Адекватный, нормально функционирующий пузырно-мочеточниковый сегмент позволяет моче попадать из мочеточников в мочевой пузырь; однако, он препятствует рефлюксу мочи обратно в мочеточники во время акта мочеиспускания. Этот механизм защищает почки от высокого гидростатического давления и предотвращает контаминацию верхних мочевыводящих путей инфицированной мочой. При рефлюксе эта важная структура в большинстве случаев является дефективной. К счастью, пациенты с ПМР могут иметь эту патологию в самой разной степени выраженности, и у большей доли пациентов с рефлюксом не развивается рубцовый процесс в почках, и, вероятно, они не нуждаются ни в каком вмешательстве.

В 1960 году Ходсон и Эдвардс опубликовали свою знаменательную работу о связи между хроническим пиелонефритом и пузырно-мочеточниковым рефлюксом (ПМР). С тех пор подход к ПМР стал более серьёзным. В последние 30 лет было опубликовано множество работ по пузырно-мочеточниковому рефлюксу (ПМР), на встречах

детских урологов проводились обсуждения, целью которых было дать ответы на вопросы о лучшем методе лечения ПМР, о возрасте, в котором следует выполнять лечение, о том, предотвращает ли оно клинически значимые инфекции мочевыводящих путей (ИМП), и о том, устраняет или уменьшает ли оно риск рефлюкс-нефропатии и нефросклероза. Изначально, когда пузырно-мочеточниковый рефлюкс был описан впервые, считалось, что он является чисто структурной аномалией уретеротригонального комплекса, а хирургическая коррекция является единственным способом устранения данной проблемы и её осложнений. ПМР является фактором риска для инфекций мочевыводящих путей в детском возрасте.

Многие дети не имеют симптомов ИМП и, поскольку инвазивные диагностические процедуры выполняются лишь по клиническим показаниям, точная встречаемость ПМР неизвестна. Тем не менее, считается, что встречаемость ПМР у бессимптомных детей составляет 0.4-1.8%. ПМР обнаруживают у 30% детей с рецидивирующими инфекциями мочевыводящих путей. Среди всех детей с ИМП, вероятность ПМР у мальчиков выше чем у девочек (29% против 14%). Для мальчиков также характерно выявление более высоких степеней ПМР в более раннем возрасте, хотя у них ПМР имеет большую вероятность самостоятельного разрешения. Среди новорожденных, у которых при пренатальном ультразвуковом исследовании (УЗИ) был выявлен гидронефроз, после скрининга на ПМР встречаемость его составляет 16.2% (7-35%). Для братьев и сестёр детей с ПМР риск также иметь ПМР составляет 27.4% (3-51%), тогда как среди потомства родителей с ПМР имеется более высокая встречаемость – 35.7%.

Моча, забрасываемая в собирательную систему почки, особенно при наличии инфекции, может вызвать острый пиелонефрит, что, в конечном счёте, может привести к серьёзным заболеваниям, начиная с высокого артериального давления и заканчивая почечной недостаточностью, обусловленной рефлюкс-нефропатией. Механизмы рефлюкс-нефропатии стали в основном понятны после исследований Рэнсли. Было обнаружено, что рефлюкс стерильной мочи не вызывает рубцового процесса в почках. Наличие инфекции служит основной причиной формирования рубцов. Основной целью ведения пациентов является предотвращение формирования рубцов и сохранение функции почек путём минимизации риска развития пиелонефрита. Определяя и анализируя факторы риска для каждого пациента [т.е. возраст, пол, степень рефлюкса, дисфункция нижних мочевыводящих путей (ДНМП), анатомические аномалии и состояние почки], становится возможным идентифицировать пациентов с потенциальным риском ИМП и нефросклероза. Обычно рефлюкс, обнаруженный при скрининге среди братьев и сестёр, ассоциирован с меньшей степенью выраженности и значительно более ранним разрешением. Когда ПМР обнаруживается при обследовании братьев или сестёр после перенесённой ИМП, он обычно имеет высокую степень и ассоциирован с высоким риском рефлюкс-нефропатии, особенно у мальчиков и если степень рефлюкса является высокой у изначального пациента. Даже при отсутствии симптоматики братья или сёстры и потомство пациентов с ПМР могут иметь рефлюкс высокой степени и склероз. Рефлюкс-нефропатия, особенно в раннем возрасте, может вызвать серьёзные проблемы, так как она нарушает нормальный рост и развитие почек. Наблюдения, доказывающие, что нефросклероз



можно предотвратить, поддерживая стерильность мочи, и то, что у многих пациентов рефлюкс может самостоятельно разрешаться, привели к тому, что для этого состояния были приняты менее инвазивные протоколы лечения.

## 2. Патофизиология

Косой угол впадения мочеточников в мочевой пузырь и длинный подслизистый туннель мочеточника предотвращают рефлюкс. Этот туннель во время мочеиспускания обеспечивает одновременную передачу высокого давления с мочевого пузыря на мочеточники, что приводит к повышению давления в мочеточнике и предотвращению рефлюкса. Когда эта структура функционирует неадекватно (уретротригональный дефект), возникает рефлюкс. Расположение зачатка мочеточника во время эмбриогенеза играет ключевую роль в развитии этого дефекта. Когда мочеточниковый зачаток происходит из более близкого к мочевому пузырю, чем к мезонефральному протоку места, это приводит к развитию короткого подслизистого туннеля мочеточников. По этой причине, в случае полного удвоения мочеточников, вероятность рефлюкса для мочеточника нижней половины почки выше из-за короткого подслизистого туннеля, так как он располагается проксимальнее к мочевому пузырю, чем другой мочеточник.

ПМР может также быть приобретённым заболеванием. Нейрогенная дисфункция мочевого пузыря и клапаны задней уретры могут вызывать повышение давления в мочевом пузыре и, следовательно, рефлюкс. Нарушения фазы опорожнения из-за дисфункции нижних мочевыводящих путей (ДНМП) являются одним из этиологических факторов ПМР, который стал более понятным за последние годы и важность которого продолжает возрастать. С ПМР могут быть связаны нарушения опорожнения мочевого пузыря в чистом виде и комбинированные нарушения опорожнения мочевого пузыря и кишечника. Нарушение опорожнения всегда является фактором, ухудшающим прогноз при ПМР, потому что оно увеличивает риск инфекционных осложнений, представляя собой угрозу состоянию верхних мочевыводящих путей.

Сохраняется противоречивость мнений в отношении оптимального протокола ведения пациентов с ПМР, в особенности по выбору диагностических процедур, метода лечения (консервативное, эндоскопическое или открытое хирургическое) и сроков лечения. В многоцентровых исследованиях мы пришли к пониманию того, что рефлюкс можно лечить консервативно. С этим подходом необходимость в хирургической коррекции в крайней степени уменьшилась. Не так давно, введение альтернативных эндоскопических методов коррекции рефлюкса ещё сильнее ограничило использование открытых хирургических методов лечения, которые когда-то считались единственным вариантом для этого детского заболевания. Основным моментом в ведении пациентов с рефлюксом является выделение группы тех, кто получит пользу от консервативного лечения, и дифференцировка случаев, нуждающихся в хирургическом лечении. Хотя всё шире применяются объёмобразующие средства для коррекции ПМР надёжность и долгосрочные результаты эндоскопического лечения до сих пор окончательно неизвестны.



## 2.1. Самостоятельное разрешение.

Может наблюдаться самостоятельное разрешение ПМР. Вероятность самостоятельного разрешения напрямую связана со степенью рефлюкса. При ПМР низкой степени вероятность самостоятельного разрешения к десятилетнему возрасту может достигать 80%. Однако, для степени IV и выше она составляет 40% в той же возрастной группе. Эти показатели валидны для пациентов с первичным рефлюксом, обусловленным уретеротригональным дефектом. Вероятность спонтанного разрешения намного ниже у пациентов с вторичным рефлюксом, если основная проблема не решена. В группе из 222 детей, из которых одной четверти требовалось хирургическое лечение, время до самостоятельного разрешения для 50% пациентов со степенью рефлюкса от I до IV составило 3.6 лет. Для рефлюкса V степени этот период составил 11.3 лет. Возможность самостоятельного разрешения рефлюкса, степень которого выше III, значительно ниже, чем вероятность разрешения для других степеней.

Вкратце, вероятность самостоятельного разрешения ПМР зависит от возраста на момент диагностики, пола, степени, односторонности или двусторонности, варианта клинических проявлений и анатомических особенностей. Быстрое разрешение ПМР более вероятно у пациентов младше 1 года на момент диагностики, низкой степени рефлюкса (степени I-III) и бессимптомном клиническом течении с пренатальным гидронефрозом или при выявлении из-за наличия рефлюкса у брата или сестры. Общая частота разрешения высока при врождённом ПМР высокой степени в первые годы жизни. В нескольких скандинавских исследованиях сообщалось об общей частоте разрешения для ПМР высокой степени более 25%, что выше, чем частота разрешения для ПМР, выявленного после периода младенчества.

Наличие аномалии коркового вещества почек, дисфункции мочевого пузыря и клинически значимые ИМП являются негативными прогностическими факторами для разрешения рефлюкса.

## 2.2. Нефросклероз.

От десяти до сорока процентов детей с симптоматическим ПМР имеют признаки нефросклероза, обусловленного врождённой дисплазией и/или приобретённым постинфекционным повреждением, что может оказывать отрицательное влияние на соматический рост и общее самочувствие.

Патологическая физиология рефлюкс-нефропатии была хорошо изучена на моделях-свиньях. Одним из важных факторов повреждения почек является наличие внутривисцерального рефлюкса на определённой стадии. Гидростатическое давление внутривисцерального рефлюкса, конфигурация почечных сосочков и наличие инфекции в моче являются основными определяющими факторами для формирования рубцов в почечной паренхиме. Когда рефлюксное давление превышает 45 мм рт. ст. и ПМР продолжает длительно существовать, даже стерильная моча может спровоцировать склероз. Для рубцевания почечной паренхимы при стерильном внутривисцеральном рефлюксе требует долгого времени и высокого давления; однако, в присутствии инфекции формирование рубцов происходит намного быстрее. Фиброз может быть вызван единичным эпизодом пиелонефрита, особенно у очень молодых пациентов. Развитие рубцов происходит в большей степени на полюсах

почки, где анатомия почечных сосочков облегчает обратный заброс мочи в собирательные протоки. Это называется внутривидочным рефлюксом и позволяет патогенным бактериям попасть в тубулярный аппарат почки. Последующий воспалительный каскад с высвобождением супероксида и других медиаторов приводит к местной тканевой ишемии и фиброзу. Когда затронуто достаточно почечной паренхимы, могут развиваться гипертензия и почечная недостаточность разной степени выраженности. Причина того, что почки детей настолько уязвимы для такого рода повреждений, неясна, но низкий уровень почечной супероксид-дисмутазы у детей является возможной причиной. В особенности, формирование рубцовой ткани после пиелонефрита в раннем детстве может вызвать прогрессирующую рефлюкс-нефропатию, даже если сам рефлюкс может самостоятельно разрешиться на определённом этапе наблюдения. Выраженная потеря паренхимы младенческих почек не всегда обусловлена инфекцией; иногда она вызвана дисплазией, которая в таких случаях называется врождённым склерозом.

ПМР высоких степеней клинически чаще имеет проявления в виде нефросклероза. Частота рубцовых изменений варьирует в разных группах пациентов. При наличии пренатального гидронефроза нефросклероз встречается примерно у 10% пациентов, а у пациентов с ДНМП этот показатель может возрастать до 30% (28-30%). Нефросклероз может неблагоприятно влиять на рост и функционирование почек, а билатеральный рубцовый процесс увеличивает риск почечной недостаточности. Ещё один момент, который делает нефросклероз и рефлюкс-нефропатию (РН) важной проблемой, это то, что данные состояния ассоциированы с детской артериальной гипертензией. Исследования с длительным наблюдением показали, что у 10-20% детей с РН развивается гипертензия или терминальная почечная недостаточность.

### **2.3. Дисфункция нижних мочевыводящих путей и рефлюкс.**

При дальнейшем изучении выявление рефлюкса даже при нормальной анатомии привело к появлению концепции о вторичном рефлюксе. За последние 2-3 десятилетия появление новых данных по физиологии мочевого пузыря убедило урологов исследовать и лечить дисфункции нижних мочевыводящих путей с функциональной, а не со структурной точки зрения. Наблюдения того, что высокое внутрипузырное давление встречается при ДНМП, привели к мысли о том, что при ДНМП может развиваться пузырно-мочеточниковый рефлюкс. Фактически, это аналогично развитию рефлюкса при нейрогенной дисфункции мочевого пузыря с высоким пузырным давлением.

ДНМП – частая находка при обследовании детей с инфекциями мочевыводящих путей. При ДНМП без явных неврологических аномалий есть два механизма, способных привести к проблемам.

1. Невозможность подавления детрузорного рефлекса (фаза накопления).
2. Гиперкомпенсация со стороны наружного сфинктера (фаза опорожнения).

Говоря простыми словами, ДНМП является результатом произвольных сокращений наружного сфинктера, которые ребёнок совершает, пытаясь остановить утечку мочи, обусловленную произвольными сокращениями детрузора. Доля каждого компонента в физиологии этого процесса может варьировать. Часто это вызывает повышенное внутрипузырное давление как во время накопления, так и

во время опорожнения. Высокое внутрипузырное давление может вызывать рефлюкс мочи, особенно при мочеиспускании, когда пузырное давление становится максимальным. Тем не менее, не в каждом мочевом пузыре при ДНМП возникнет рефлюкс, даже при очень высоком пузырном давлении. Если ДНМП вызывает рефлюкс, вероятно, это происходит вследствие наличия пограничных нарушений в анатомии пузырно-мочеточникового сегмента.

Таким образом, в клиническом представлении ДНМП ведущей жалобой со стороны родителей / опекунов обычно является дневное недержание мочи с ночным энурезом или без него. Клиническая картина может меняться в зависимости от тяжести состояния. По мере того, как дисфункция становится более тяжелой, функциональная обструкция шейки мочевого пузыря прогрессирует, вызывая серьезное нарушение оттока и увеличение объема остаточной мочи. Инфекции мочевыводящих путей могут быть результатом этого патологического механизма. Таким образом, инфекции мочевыводящих путей часто встречаются при ДНМП.

Термин ДНМП отражает наличие симптомов со стороны нижних мочевыводящих путей (СНМП), включая urgency, urgency недержание мочи, слабую струю мочи, затруднения при мочеиспускании, частые позывы и ИМП, что соответствует нарушениям накопления и/или опорожнения и может сопровождаться проблемами с функцией кишечника. Подавляющее большинство состояний с нарушением выделения мочи и кала представлены перинеальной дискоординацией ненейрогенного характера разной степени выраженности: задержка опорожнения, отсутствие расслабления сфинктера во время мочеиспускания, прерванное опорожнение и констипация. Диагностика нарушений опорожнения, ассоциированных с ПМР, основывается, главным образом, на неинвазивных методах исследования, таких как подробный сбор анамнеза с использованием опросников и дневника мочеиспускания.

Детальное описание взаимосвязи между ДНМП и рефлюксом было сделано 10 лет назад Коффом. Существует два паттерна.

1. Нестабильность мочевого пузыря.

2. Мочевой пузырь с высоким давлением и неэффективным опорожнением.

При обследовании пациентов с нестабильностью мочевого пузыря и оценке влияния антихолинергических агентов на разрешение рефлюкса Кофф обнаружил, что частота самостоятельного купирования рефлюкса была самой высокой у пациентов с нестабильностью мочевого пузыря в том случае, если они получали антихолинергические препараты. Пациенты с нестабильностью, не получавшие антихолинергические препараты, имели низкую частоту разрешения рефлюкса, и частота разрешения у них была немного выше по сравнению с пациентами со стабильным мочевым пузырём. Он также указал на то, что причина рефлюкса заключается не только в высоком давлении, создаваемом в пузыре в конце фазы накопления и во время опорожнения, но также в анатомической декомпенсации мочевого пузыря, вызванной аномальной динамикой его стенки. Терри Аллен подчеркнул значимость оценки ДНМП у детей с рефлюксом. Он указал, что несвоевременное выявление ДНМП у пациента с рефлюксом может привести к не только неэффективному, но и вредному лечению

В международном исследовании рефлюкса (International Reflux Study), из 310 случаев, включённых в исследование, в 55 (18%) по данным опросника имелись в какой-либо форме проблемы с опорожнением мочевого пузыря. Когда эти пациенты с аномальным актом мочеиспускания сравнивались с пациентами с нормальным актом мочеиспускания, исчезновение рефлюкса, рецидивирование симптоматических инфекций мочевыводящих путей и наличие двустороннего рефлюкса коррелировали с наличием дисфункционального мочеиспускания.

Влияние функции мочевого пузыря на исход рефлюкса является значимым, начиная с первого года жизни. У самой младшей категории младенцев аномальное функционирование мочевого пузыря может наблюдаться с рождения, а у более старших детей оно может быть приобретённым во время обучения туалетным навыкам, если ранее оно не отмечалось. В исследовании Силлена и соавт., в которое были включены младенцы с выраженным двусторонним рефлюксом, у мальчиков была обнаружена выраженная гиперактивность детрузора без признаков инфравезикальной обструкции. Девочки младенческого возраста с выраженным двусторонним рефлюксом не имели настолько тяжелой детрузорной гиперактивности. В других исследованиях, оценивающих тяжёлый рефлюкс у новорожденных, частой находкой была высокая вероятность самостоятельного разрешения рефлюкса во время младенчества. Исследования также показали, что разрешение рефлюкса у младенцев коррелировало с нормализацией функции мочевого пузыря по мере взросления. Недавно опубликованное шведское исследование по рефлюксу продемонстрировало наличие ДНМП у 34% пациентов, а подразделение детей по группам показало, что у 9% был изолированный гиперактивный мочевой пузырь, а у 24% была дисфункция фазы опорожнения. В плане ИМП неблагоприятной оказалась группа детей с ДНМП, так как рецидивирующие ИМП наблюдались у 33% детей с ДНМП, и лишь у 20% детей без неё.

Взаимосвязь между ДНМП и ПМР представляется классической дилеммой «курицы и яйца», так как в некоторых исследованиях описана встречаемость ПМР в 40-60% у детей с ДНМП. Возможно, что ПМР вторичен по отношению к ДНМП, и потому лечение ДНМП приводит к коррекции ПМР. Однако, поразительно, что ПМР высокой степени может влиять на динамику стенки мочевого пузыря, что в итоге ведёт к ДНМП.

Хотя влияние ДНМП на встречаемость и исход рефлюкса общепризнано, точные патогенетические механизмы до сих пор ожидают своего детального описания. По-прежнему отмечается нехватка хорошо спланированных проспективных исследований, которые могут дать информацию о естественном течении рефлюкса с дисфункцией опорожнения мочевого пузыря.

Клинические исследования показали, что инфекция, рефлюкс и ДНМП тесно взаимосвязаны, образуя патогенетический треугольник, но внутренние причинно-следственные отношения между ними до сих пор являются спорным вопросом. Есть достаточно данных, чтобы заключить, что есть сильная корреляция между рецидивирующими инфекциями мочевыводящих путей и ДНМП. При разрешении ДНМП исчезают рецидивирующие инфекции мочевыводящих путей. Пузырно-мочеточниковый рефлюкс является также результатом ДНМП, хотя вопрос о том, предрасполагает ли рефлюкс к инфекции, остаётся спорным. Общепризнано, что рефлюкс как таковой не

вызывает инфекцию, но нефросклероз и почечная недостаточность, вероятно, чаще встречаются при комбинации рефлюкса, инфекции и ДНМП.

В исследовании Насира и Штейнхардта обследовано 1426 пациентов с инфекциями нижних мочевыводящих путей. Из них у 74.5% был рефлюкс и у 37.7% было дневное недержание мочи. Формирование новой рубцовой ткани было более вероятным у пациентов с дневным недержанием, и из 31 пациента этой группы с формированием новых рубцов у 77.4% отмечалось дневное недержание. В недавнем шведском исследовании по рефлюксу, однако, было показано, что пациенты с одновременным наличием ПМР и ДНМП могут иметь худший конечный результат после лечения, что включает в себя повышенный риск повреждения почек. Результаты шведского исследования показывают, что каждого пациента с ПМР нужно обследовать на существование двух этих состояний. Если есть симптомы, характерные для ДНМП (т.е. urgenность, недержание, констипация или удерживающие маневры), подробный сбор анамнеза и обследование, включающее в себя заполнение дневника мочеиспускания, урофлоуметрию и определение объёма остаточной мочи, помогут надёжно диагностировать подлежащую ДНМП.

Сохраняются противоречия в отношении роли инвазивного уродинамического исследования и антихолинергических препаратов; необходимы дальнейшие долгосрочные проспективные исследования до того, как эти методики смогут стать рутинными в обследовании и лечении.

Терапия ДНМП главным образом поведенческая, также обычно требуется консервативное лечение. Регулярное и частое мочеиспускание является основой поведенческой терапии. У некоторых детей могут быть необходимы переобучение функции тазового дна и упражнения для тренировки его мышц. Обычно требуется лечение инфекций мочевыводящих путей и использование подавляющих доз антимикробных препаратов для их профилактики. Для лечения гиперактивности детрузора могут использоваться антихолинергические агенты.

### 3. Диагностика

ПМР обычно диагностируется во время или после ИМП, что является наиболее важной и наиболее частой формой его клинического проявления. Среди детей с ПМР у 20-30% есть рубцы почечной паренхимы на момент установления диагноза. У другой группы пациентов клинические проявления начинаются с гидронефроза, часто обнаруживаемого антенатально при ультразвуковом исследовании. У этих детей диагностика и лечение обычно проводятся в отсутствие клинических проявлений болезни. Целью диагностического обследования должна быть оценка общего здоровья и развития ребёнка, наличия ИМП, состояния почек и функции нижних мочевыводящих путей. Базовое обследование включает в себя детальный сбор анамнеза (включая семейный анамнез и скрининг на ДНМП), физикальное исследование с измерением артериального давления, общий анализ мочи (с оценкой протеинурии), бактериологическое исследование мочи и определение уровня креатинина сыворотки крови у пациентов с двусторонними аномалиями почечной паренхимы. Вопрос об идеальном подходе к радиологическому исследованию у детей с

инфекциями мочевыводящих путей (ИМП) становится более спорным. В противовес традиционному подходу «снизу вверх», целью которого является оценка состояния верхних и нижних мочевыводящих путей и наличия в них аномалий, включая пузырно-мочеточниковый рефлюкс, применяется подход «сверху вниз», нацеленный на подтверждение диагноза острого пиелонефрита до перехода к более инвазивным методам исследования. Вызывает споры вопрос о том, какой именно подход позволяет лучше оценить риск рефлюкс-индуцированного нефросклероза. Учитывая стремление минимизировать применение ненужных вмешательств, хотя дебаты по этому вопросу и продолжаются, предлагается набор стандартных визуализирующих методик, включающий в себя ультразвуковое исследование (УЗИ) почек и мочевого пузыря, микционную цистоуретрографию (МЦУГ) и радионуклидное сканирование почек. Стандартным критерием диагностики ПМР являются результаты МЦУГ, особенно при первичном обследовании. Это исследование позволяет получить точные анатомические характеристики и позволяет оценить степень ПМР. В 1985 году Международный комитет по исследованию рефлюкса (International Reflux Study Committee) ввёл единую систему классификации ПМР (таблица 1).

Таблица 1

Степень I	Рефлюкс не достигает почечной лоханки; дилатация мочеточников в различной степени.
Степень II	Рефлюкс достигает почечной лоханки; отсутствует дилатация собирательной системы; нормальные своды чашечек.
Степень III	Слабая или средняя дилатация мочеточника, с искривлением или без него; средняя дилатация собирательной системы; нормальные или минимально деформированные своды чашечек.
Степень IV	Средняя дилатация мочеточника с искривлением или без него; средняя дилатация собирательной системы; сглаженные своды, но сосочки всё ещё видны.
Степень V	Грубая дилатация и искривление мочеточника, отчётливое расширение собирательной системы; сосочки больше не видны; интрапаренхиматозный рефлюкс.

Несмотря на опасения по поводу использования ионизирующей радиации и инвазивности процедуры, обычная МЦУГ до сих пор остаётся золотым стандартом, потому что она позволяет наиболее точно определить степень ПМР (при обычной или удвоенной почке) и оценить конфигурацию мочевого пузыря и уретры.

Ультразвуковое исследование необходимо для оценки морфологии верхних мочевыводящих путей, их дилатации, толщины паренхимы и экзогенности. Внутривенная урография (ВВУ) не представляет дополнительной информации и обычно не нужна. Если подозревается врождённый анатомический дефект, такой как удвоение мочеточника, она может быть полезной. Дети с антенатально диагностированным гидронефрозом должны быть обследованы и постнатально. Ультразвуковое исследование почек и мочевого пузыря является первым стандартным диагностическим инструментом для детей с пренатально диагностированным гидронефрозом. Ультразвуковые исследования, выполненные в первые три дня жизни, могут иметь большую частоту ложно-

отрицательных результатов из-за относительного обезвоживания в неонатальном периоде. Тщательное УЗИ-мониторирование позволяет избежать ненужных инвазивных и лучевых исследований. Первые два УЗИ-сканирования за первые 1-2 месяца жизни очень точны для определения наличия или отсутствия патологии почек. У младенцев с двумя нормальными последовательными сканированиями ПМР встречается редко, и даже если он присутствует, он, скорее всего, имеет низкую степень. Выраженность гидронефроза не является надёжным индикатором наличия ПМР, хотя аномалии коркового вещества более часто отмечаются при тяжёлом гидронефрозе. Наличие аномалий коркового вещества на УЗИ при антенатально выявленном гидронефрозе (определённых как истончение и неровность коркового вещества в совокупности с увеличенной эхогенностью) требует использования МЦУГ для обнаружения ПМР.

Для детей с фебрильными инфекциями мочевыводящих путей рекомендуется выполнение МЦУГ в возрасте 0-2 лет после первой доказанной фебрильной ИМП. Если диагностируется рефлюкс, дальнейшее обследование традиционно заключается в реносцинтиграфии димеркаптосукциновой кислотой (DMSA). Однако, оно может быть зарезервировано для ПМР высокой степени или ПМР, ассоциированного с предположительно аномальной почечной паренхимой по данным ультразвукового исследования, либо оно может применяться как тест для определения базового уровня почечной функции, чтобы в дальнейшем можно было оценивать последствия потенциальных пиелонефритических осложнений. Альтернативный подход «сверху вниз» также является возможным вариантом по данным некоторых исследований, результаты которых отражены в литературе. Этот подход предполагает изначальное выполнение сканирования с DMSA в ближайшее время после фебрильной ИМП с целью определения наличия пиелонефрита, затем следует МЦУГ, если сканирование с DMSA показывает поражение почек. Нормальный результат DMSA-сканирования без последующей МЦУГ не выявит имеющийся ПМР в 5-27% случаев; пропущенные случаи ПМР, предположительно, будут менее значительными. Наоборот, нормальный результат DMSA-сканирования без МЦУГ позволяет избежать ненужную МЦУГ у более чем 50% обследованных.

Оценка состояния почечной паренхимы с помощью DMSA (димеркаптосукциновая кислота с Tc99m) является критически важной. С помощью этой методики можно обнаружить воспаление при остром пиелонефрите или хронический нефросклероз. Степень повреждения почек очень важна для последующего наблюдения. Димеркаптосукциновая кислота (DMSA) является лучшим радионуклидным агентом для визуализации корковой ткани и дифференцированного определения функции обеих почек. DMSA забирается клетками проксимальных почечных канальцев и является хорошим индикатором функции почечной паренхимы. В зонах острого воспаления или рубцевания интенсивность захвата DMSA низкая, и эти участки выглядят «холодными узлами». Таким образом, DMSA-сканирование применяется для выявления и мониторинга рубцового процесса в почках. Базовое DMSA-сканирование на момент установки диагноза может использоваться для сравнения с результатами последующих сканирований при дальнейшем наблюдении. DMSA может также служить диагностическим инструментом во время подозреваемых эпизодов острого пиелонефрита. Дети с нормальным результатом



DMSA-сканирования во время острой ИМП имеют низкий риск повреждения почек. Некоторые утверждают, что такая комбинация может сделать МЦУГ ненужной при клинически значимых ИМП. Возможно, также продемонстрировать наличие ПМР с помощью радиоизотопных цистогамм. Но эта методика не может показать степень рефлюкса и анатомию уретры. Главным преимуществом данной методики является низкая доза радиации. Её можно предпочесть в случаях, когда нужно убедиться в исчезновении рефлюкса во время наблюдения или после операции; также она может принести пользу при диагностике рефлюкса у братьев и сестёр.

При ДНМП ПМР часто имеет низкую степень, результат УЗИ нормальный, и нет показаний к выполнению МЦУГ у всех детей с ДНМП. Напротив, более рационально было бы спросить пациента с ДНМП, имелись ли у него / неё фебрильные ИМП, потому что у таких пациентов больше вероятность обнаружения ПМР. Однако, из-за возможности сосуществования ДНМП и ПМР было бы лучше выполнить исследование, позволяющее диагностировать оба этих состояния, такое как видеоуродинамическое исследование (ВУДИ). Любой пациент с ДНМП и анамнестическими указаниями на фебрильные ИМП должен быть подвергнут ВУДИ, если такая возможность доступна. Более того, любому ребёнок, у которого нет эффекта от стандартной терапии ДНМП, нужно выполнить уродинамическое обследование. На этой стадии очень рекомендуется комбинирование уродинамического исследования и ВУДИ. Подводя итог, видеоуродинамические исследования важны только у пациентов, у которых подозревается вторичный рефлюкс, например, при *spina bifida* или у мальчиков с подозрением на клапаны задней уретры по данным МЦУГ. В случае наличия СНМП диагностика и наблюдение могут сводиться к неинвазивным исследованиям (т.е. к заполнению дневников мочеиспускания, УЗИ или урофлоуметрии).

Цистоскопия играет ограниченную роль в диагностике рефлюкса, за исключением случаев с инфравезикальной обструкцией или аномалиями мочеточников, которые могут повлиять на лечение.

## 4. Лечение

Существует два основных варианта ведения пациентов детского возраста с ПМР. Первый подход заключается в консервативном наблюдении. Целью консервативного лечения является поддержание стерильности мочи и ожидание самостоятельного разрешения рефлюкса при активном наблюдении. При этом подходе в большом количестве случаев можно предотвратить формирование рубцовой ткани в почках, пока создаётся и поддерживается стерильность мочи с помощью подавляющих бактериальный рост доз антибиотиков. С другой стороны, описано большое количество методик хирургического лечения рефлюкса. Первым и некогда широко применяемым способом лечения ПМР была открытая хирургическая коррекция. Благодаря техническим улучшениям результаты открытой хирургической операции почти совершенны.

Из-за того факта, что в большинстве условий ПМР является саморазрешающейся патологией, и понимания вышеописанного механизма формирования рубцовой ткани стала обращать на себя внимание тактика консервативного наблюдения.



Этот неинвазивный подход стал популярным вариантом лечения. Хотя он считался хорошим вариантом лечения при первичном рефлюксе, результаты проспективных рандомизированных исследований были получены лишь к концу 1980-х годов. Первыми были результаты Бирмингемской группы изучения рефлюкса (Birmingham Reflux Study Group). В этом исследовании 57% детей, которые были в дальнейшем случайно распределены в группы хирургического и консервативного лечения, имели нефросклероз на момент включения. Во время последующего наблюдения новые и прогрессирующие участки рубцовой ткани были обнаружены у 25% и 22% пациентов в группах консервативной и хирургической коррекции соответственно. В плане инфицирования между двумя рандомизированными группами разницы не зафиксировано.

"Международная группа по исследованию рефлюкса" ("International Reflux Study Group") оценила результаты нескольких центров США и Европы. 60% детей с ПМР имели нефросклероз на момент включения; формирование новых рубцов при наблюдении отмечалось у 14.6% и 14.5% пациентов в группах хирургической и консервативной тактики соответственно. Оба этих исследования подчёркивают тот факт, что выбор тактики лечения не влияет на долгосрочный исход и прогноз. Основной задачей при лечении ПМР является предотвращение образования новой рубцовой ткани. Поскольку нет значимой разницы между обычным наблюдением и хирургической коррекцией в плане профилактики рубцевания почечной паренхимы, консервативный подход представляется основным вариантом ведения пациентов с рефлюксом. Тем не менее, это не должно заставлять недооценивать роль хирургической коррекции в лечении ПМР. Хирургия остаётся очень важным вариантом лечения, особенно у пациентов с рецидивирующими ИМП и пиелонефритом во время консервативного наблюдения, у тех, у кого не было улучшения по рефлюксу при долгосрочном наблюдении, и в случаях вторичного рефлюкса, обусловленного врождёнными аномалиями.

Целью консервативной терапии является предотвращение фебрильных клинически значимых ИМП. Оно основано на понимании того, что ПМР купируется самостоятельно, в основном у пациентов младших возрастных групп при рефлюксе низкой степени. Частота самостоятельного разрешения при ПМР степени I и II составляет почти 80%, а при III-V степени от 30% до 50% при наблюдении за 4-5 лет. Вероятность самостоятельного разрешения является низкой при двустороннем рефлюксе высокой степени. ПМР не приводит к повреждению почек, когда у пациентов нет инфекции, а функция нижних мочевыводящих путей нормальна. Нет данных в пользу того, что мелкие участки фиброза могут вызывать гипертензию, почечную недостаточность или проблемы в течение беременности. В самом деле, это возможно только в случаях тяжёлого двустороннего почечного повреждения. Консервативный подход включает в себя активное наблюдение, интермиттирующую или постоянную антибиотикопрофилактику и реабилитацию функции мочевого пузыря у пациентов с ДНМП.

Хотя подход к лечению пациентов с ПМР может слегка меняться в зависимости от клинического центра, основные принципы в ведении пациентов с рефлюксом являются общепринятыми. Лечение пациентов с ПМР является, главным образом, консервативным, за исключением случаев с рефлюксом высокой степени, в кото-

рых частота самостоятельного разрешения очень низка. Логическим обоснованием тактики консервативного лечения является возможность поддержания стерильности мочи, пока ожидается самостоятельное разрешение рефлюкса.

Круговое иссечение крайней плоти в раннем младенчестве может считаться компонентом консервативного подхода, поскольку оно эффективно снижает риск инфекции.

Использование постоянной антибиотикопрофилактики (ПАП) и продолжительность наблюдения у пациентов с рефлюксом также являются очень спорными вопросами. Очевидно, что антибиотикопрофилактика необходима не у всех пациентов с рефлюксом. Хотя существуют исследования, по данным которых нет положительного эффекта от антибиотикопрофилактики, особенно при рефлюксе низкой степени, есть также и исследования, демонстрирующие что ПАП предотвращает дальнейшее повреждение почек, особенно у пациентов с рефлюксом III-V степени. На принятие решения может повлиять наличие факторов риска ИМП, таких как младший возраст, ПМР высокой степени, уровень обучения туалетным навыкам / СНМП, женский пол и наличие крайней плоти. Практичным было бы проводить профилактику только до тех пор, пока ребёнок не обучится туалетным навыкам и будет достоверно известно, что у него нет ДНМП. После прекращения ПАП необходимо активное наблюдение на предмет ИМП. Конкретная схема наблюдения и решение выполнить антирефлюксную операцию или прекратить ПАП могут также зависеть от личных предпочтений и установок пациентов и родителей. Настоятельно рекомендуется, чтобы плюсы и минусы каждого клинического решения обсуждались детально с семьёй пациента.

Независимо от степени рефлюкса или наличия рубцовых изменений в почках, все пациенты, которым диагноз установлен в первый год жизни, должны изначально получать ПАП. Во время раннего детства почки имеют повышенный риск развития новой рубцовой ткани. Немедленное парентеральное назначение антибиотиков должно инициироваться при фебрильных инфекциях. Окончательная хирургическая или эндоскопическая коррекция является предпочтительным методом лечения у пациентов с частыми фебрильными инфекциями. У всех детей с клиническим представлением проявлениями в возрасте 1-5 лет предпочтительным вариантом первичной терапии является постоянная антибиотикопрофилактика. Для тех, у кого есть рефлюкс высокой степени или аномалии почечной паренхимы, хирургическая коррекция представляется разумной альтернативой. У пациентов с меньшей степенью рефлюкса и отсутствием симптоматики как вариант следует рассматривать наблюдение без антибиотикопрофилактики.

Выбор тактики ведения пациента зависит от наличия рубцовой ткани в почках, клинического течения, степени рефлюкса, функции ипсилатеральной почки, двусторонности, функции мочевого пузыря, ассоциированных аномалий мочевыводящих путей, возраста, комплаентности и предпочтений родителей. Фебрильные ИМП, рефлюкс высокой степени, двусторонность и аномалии коркового вещества считаются факторами риска возможного повреждения почек. Наличие ДНМП является дополнительным значительным фактором риска формирования новых рубцов. У пациентов высокого риска, у которых уже есть нарушение функции почек, требуется более агрессивный мультидисциплинарный подход. Для пациентов с пиелонефритом (даже однократным) на фоне профилактики и для пациентов с про-

блемами комплаентности следует рассматривать хирургическое лечение. Результаты хирургической коррекции почти идеальны, частота успеха при них достигает 95%. Если пациенты предпочитают окончательную коррекцию консервативному ведению, можно рассмотреть вариант с хирургическим лечением. Таблица 2 отражает сводные данные по вариантам лечения в разных группах пациентов, стратифицированных в соответствии с факторами риска, предложенными в Европейском руководстве (European Guidelines) для ПМР и упомянутыми выше.

Табл. 2. Ведение пациентов в различных группах риска

Группы риска	Клиническое представление	Первичное лечение		Наблюдение
Высокий риск	Пациенты мужского или женского пола с симптоматикой, обученные туалетным навыкам, с рефлюксом высокой степени (IV-V), аномальными почками и ДНМП.	Первичное лечение всегда направлено на коррекцию ДНМП; вмешательство можно рассматривать в случаях с рецидивирующими фебрильными инфекциями или персистирующим рефлюксом.	Раннее вмешательство более вероятно.	Более агрессивная тактика при ИМП и ДНМП; полное повторное обследование через 6 месяцев.
Высокий риск	Пациенты мужского или женского пола с симптоматикой, обученные туалетным навыкам, с рефлюксом высокой степени (IV-V), аномальными почками, но без ДНМП.	Следует рассматривать вмешательство.	При открытой хирургии результаты лучше, чем при эндоскопической.	Послеоперационная МЦУГ только по показаниям; наблюдение за состоянием почек до окончания полового созревания.
Промежуточный риск	Пациенты мужского или женского пола с симптоматикой, ещё не обученные туалетным навыкам, с рефлюксом высокой степени и аномальными почками.	Начальным лечением является ПАП. Вмешательство можно рассматривать при фебрильных инфекциях на фоне ПАП или персистирующем рефлюксе.	Вероятность самостоятельного разрешения выше у пациентов мужского пола.	Наблюдение на предмет ИМП / гидронефроза; полное повторное обследование через 12-24 месяцев.

Промежуточный риск	Бессимптомные пациенты (пренатальный гидронефроз или рефлюкс у брата / сестры) с высокой степенью рефлюкса и аномальными почками.	Начальным лечением является ПАП. Вмешательство можно рассматривать при фебрильных инфекциях на фоне ПАП или персистирующем рефлюксе.		Наблюдение на предмет ИМП / гидронефроза; полное повторное обследование через 12-24 месяцев.
Промежуточный риск	Пациенты мужского или женского пола с симптоматикой, обученные туалетным навыкам, с рефлюксом высокой степени, нормальными почками и ДНМП.	Первичное лечение всегда направлено на коррекцию ДНМП; вмешательство можно рассматривать в случаях с фебрильными инфекциями или персистирующим рефлюксом.	При персистирующей ДНМП, несмотря на назначение урологической терапии, следует рассматривать вариант с вмешательством. Выбор метода вмешательства – вопрос неоднозначный.	Наблюдение на предмет ИМП и ДНМП, состояния почек; полное повторное обследование после успешной урологической терапии.
Промежуточный риск	Пациенты мужского или женского пола с симптоматикой, обученные туалетным навыкам, с рефлюксом низкой степени, аномальными почками, с ДНМП или без неё.	Выбор метода лечения является спорным вопросом. Эндоскопическое лечение может быть одним из вариантов. При необходимости нужно назначать лечение для ДНМП.		Наблюдение на предмет ИМП, ДНМП и состояния почек до окончания полового созревания.
Промежуточный риск	Все пациенты с симптоматикой и нормальными почками, рефлюксом низкой степени и ДНМП.	Первичное лечение всегда направлено на коррекцию ДНМП		Наблюдение на предмет ИМП и ДНМП.
Низкий риск	Все пациенты с симптоматикой и нормальными почками, рефлюксом низкой степени и без ДНМП.	Лечение не проводится, или ПАП.	Если лечение не проводится, родителей следует проинформировать о риске инфекции.	Наблюдение на предмет ИМП.

Низкий риск	Все бессимптомные пациенты с нормальными почками и рефлюксом низкой степени.	Лечение не проводится, или ПАП у младенцев.	Если лечение не проводится, родителей следует проинформировать о риске инфекции.	Наблюдение на предмет ИМП.
-------------	--	---	--	----------------------------

Вопрос о том, до какого возраста следует продолжать консервативную терапию, остаётся спорным. С возрастом вероятность самостоятельного разрешения рефлюкса снижается. Нет смысла настаивать на продолжении консервативной терапии пациентам после пятилетнего периода. Однако, это напрямую не означает, что каждый ребёнок должен подвергаться операции после пяти лет беспрепятственного наблюдения. Некоторым детям вообще может не требоваться хирургическая коррекция.

#### 4.1. Эндоскопическое лечение.

Эндоскопическое лечение является важным вариантом ведения пациентов с рефлюксом. При этой методике объёмообразующее вещество вводится под подслизистую часть рефлюксирующего мочеточника с целью нормализации угла его впадения. Это приводит к сужению просвета, которое предотвращает рефлюкс мочи в мочеточник, сохраняя антеградный ток мочи. Так как эта минимально-инвазивная процедура может выполняться даже амбулаторно, она стала очень популярной. Идеальный материал для инъекции должен соответствовать следующим качествам:

- Надёжный, эффективный, безопасный.
- Инертный, легко инъецируемый, стабильный в течение длительного времени.
- Не должен вытесняться или мигрировать.
- Биосовместимый, неантигенный, некарциногенный.

Есть проблемы, специфические для каждого используемого вещества. Первым широко применяемым агентом был тефлон. Надёжность этого вещества подвергалась сомнению из-за риска миграции и формирования гранулёмы после инъекции. Другое объёмообразующее вещество – коллаген – имел высокую частоту деградации, из-за чего достигаемый после инъекции эффект был непостоянным в большинстве случаев. Хондроциты и другие небиологические инертные субстанции применялись, но так и не стали популярными. В последние годы очень популярными стали частицы декстраномера гиалуроновой кислоты. Декстраномер гиалуроновой кислотой (Dx/HA или Deflux®) был одобрен FDA для лечения ПМП I-IV стадии в 2001 году. Кополимер Dx/HA представляет собой вязкий гель, состоящий из двух углеводно-базированных молекул: декстраномера (Dx) в форме микросфер, суспензированных в гиалуроновой кислоте (HA) неживотного происхождения. В отличие от политетрафторэтилена (ПТФЭ), у Dx/HA микросферы имеют больший размер (80-250 мкм), а потому имеют меньшую склонность к эмболизации или миграции. В мета-анализе, в который было включено 5527 пациентов и 8101 почечная единица, частота купирования рефлюкса (в расчёте на мочеточник) после одного этапа лечения для I-II стадии составила 78.5%, для III стадии – 72%, для IV стадии – 63%, для V стадии – 51%. Если первая инъекция была неудачной, частота успеха для второго этапа составляла 68%, а для третьего – 34%. Совокупная частота успеха для одной или нескольких инъекций составила 85%. Частота успеха была значительно ниже при удвоении почечно-мочеточникового комплекса (50%) по сравнению с обычной анатомией (73%), и при нейрогенной дисфункции мочевого пузыря (62%) по сравнению

с его нормальной функцией. Современная литература противоречива из-за отсутствия стандартной техники инъекций, что делает частоту успеха процедуры очень различной в зависимости от исполнителя. К сожалению, из-за этого трудно сравнивать эту методику с открытой хирургией, которая более стандартизована. Клиническая валидация эффективности антирефлюксных эндоскопических вмешательств также затруднительна из-за отсутствия методологически приемлемых исследований. В последних проспективных рандомизированных исследованиях, сравнивающих три терапевтические группы (I – эндоскопические инъекции; II – антибиотикопрофилактика; III – наблюдение без антибиотикопрофилактики) у 203 детей в возрасте 1-2 лет с рефлюксом III-IV степени, эндоскопическое лечение давало самую высокую частоту купирования рефлюкса – 71%, по сравнению с 39% и 47% для II и III группы соответственно, после 2 лет наблюдения. Частота рецидивирования через 2 года после эндоскопического лечения составила 20%. Встречаемость фебрильных ИМП и формирования рубцов была самой высокой в группе наблюдения, составив 57% и 11% соответственно. Частота формирования новой рубцовой ткани была выше при эндоскопических инъекциях (7%) по сравнению с антибиотикопрофилактикой (0%). Для валидации этих находок требуются исследования с более длительным периодом наблюдения. Наличие дисфункции мочевого пузыря и кишечника не влияет на частоту излечения при открытых хирургических операциях, но влияет на результат эндоскопических процедур. Основные методики эндоскопического лечения это субуретеральная инъекция и техника гидродистензии-имплантации (Hydrodistension Implantation Technique, HIT).

В 2004 году Кириш описал модификацию методики, названную техникой гидродистензии-имплантации (HIT). Игла проводится в мочеточниковый туннель и Dx/HA вводится по всей длине детрузорного туннеля для максимального сопоставления. В общей сложности у 89% пациентов после HIT наблюдалось купирование рефлюкса по сравнению с 79% после стандартной методики с субуретеральной инъекцией тефлона (Subureteric Teflon Injection, STING). HIT была в дальнейшем модифицирована таким образом, что при ней стали выполнять две интрауретеральные инъекции (проксимально и дистально) для полного сопоставления мочеточникового туннеля. Целями «двойной HIT» являются достижение «вида горного хребта» для мочеточникового туннеля и устранение гидродистензии. Частота успеха колеблется от 70% до 95%.

Последующие мультивариабельные анализы не показали существенной разницы между результатами методик STING и HIT. Другими факторами, которые оценивались как потенциальные предикторы успеха эндоскопических инъекций, являются дооперационная степень рефлюкса, наличие функциональных / анатомических аномалий, нарушения мочеиспускания, объём инъекции, морфология / расположение постинъекционного «холма», опыт и факторы со стороны хирурга, а также продолжительность наблюдения. В то время как у пациентов с высокой дооперационной степенью рефлюкса и ДНМП отмечается меньшая вероятность успеха эндоскопических инъекций, методика инъекции и объём введённого вещества, видимо, не являются значительными предикторами успеха. После одобрения FDA Deflux® как объёмообразующего агента для лечения ПМП I-IV степени, рекомендации Американской урологической ассоциации (American Urological Association, AUA) 2010 года были пересмотрены для включения эндоскопического лечения рефлюкса у пациентов с фебрильными ИМП на фоне антибиотикопрофилактики.

Европейское руководство рекомендует использовать эндоскопические методы лечения, особенно в группе пациентов с рефлюксом низкой степени (I-III), так как частота успеха при высоких степенях ниже.

#### **4.2. Открытое хирургическое лечение.**

Для хирургической коррекции рефлюкса описаны различные интравезикальные и экстравезикальные методики. Хотя у разных методов есть специфические преимущества и осложнения, все их объединяет основной принцип удлинения интрамурального отдела мочеоточника путём погружения его в подслизистый слой. Продемонстрировано, что все методики безопасны, имеют низкую частоту осложнений и отличную частоту успеха (92-98%). Самой популярной и надёжной открытой операцией является перекрестно-тригональная реимплантация, описанная Коэном. Эта техника позволяет создать продолжительный туннель и избежать искривления мочеоточника. Ретроградная катетеризация после такой реконструкции трудновыполнима. Другими интравезикальными методиками являются способ Политано-Ледбеттера, когда мочеоточник мобилизуют интравезикально и проводят через новое отверстие в мышечном слое, создаваемое выше и латеральнее собственного отверстия в слизистой, с потенциальными недостатками в виде искривления мочеоточника и повреждения кишечника, а также способ Гленна-Андерсона. При способе Гленна-Андерсона мочеоточник продвигают дистально через подслизистый туннель, создаваемый в нижнемедиальном направлении / обструкции мочеоточника, создание дистального мочеоточникового анастомоза может стать трудным из-за близости шейки мочевого пузыря.

Основной экстравезикальной методикой является операция Лича-Грегуара, когда выполняется диссекция юкставезикального отдела, а затем создаётся подслизистая борозда латеральнее мочеоточникового устья по ходу мочеоточника. Мочеоточник помещается в борозду, а детрузор ушивается над ним. Конечно, эта методика не требует вскрытия просвета мочевого пузыря или установки мочеоточникового стента. Тем не менее, существует повышенный риск повреждения тазовых нервов и задержки мочи, особенно при двусторонней операции. При двустороннем рефлюксе можно рассмотреть вариант с интравезикальной антирефлюксной операцией, поскольку одновременная двусторонняя экстравезикальная реконструкция по поводу рефлюкса несёт в себе высокий риск временной послеоперационной задержки мочи.

#### **4.3. Лапароскопическая реконструкция.**

Лапароскопический доступ для антирефлюксной реконструкции был впервые описан в середине 1990-х годов. Описаны интравезикальный и экстравезикальный подходы, из которых последний является более распространённым. Теоретически, его преимущества включают в себя сокращённый срок госпитализации, менее выраженные болевые ощущения / меньшая необходимость в применении анальгетиков в послеоперационном периоде, меньший разрез и более быстрое восстановление. Существенным недостатком новых методик представляется большая продолжительность операции, мешающая их широкому внедрению. Кроме того, лапароскопический доступ более инвазивен, чем эндоскопическая коррекция, а его преимущества перед открытой хирургией до сих пор оспариваются.

В целом, все хирургические процедуры имеют очень высокую и сопоставимую частоту успеха при коррекции ПМР. Вообще, хирургическое вмешательство рекоменду-



ется выполнять пациентам старшего возраста (на момент начального клинического представления) с дилатирующим, двусторонним или персистирующим рефлюксом и нефросклерозом. Относительные показания к хирургической коррекции:

- Рефлюкс высокой степени.
- Низкая вероятность самостоятельного разрешения.
- Нефросклероз.
- Рецидивирующий пиелонефрит.
- Фебрильные ИМП на фоне постоянной антибиотикопрофилактики.
- Предпочтение родителей.

Рефлюкс-нефропатия по-прежнему остаётся одной из ведущих причин почечной недостаточности в педиатрии. Рано диагностированный и адекватно леченный рефлюкс редко может вызывать повреждение почек. Развитие тяжёлых проблем, ассоциированных с ПМР, может быть предотвращено благодаря мультидисциплинарному подходу, грамотной документации и внимательному наблюдению за пациентами.

## 5. Список литературы для дополнительного чтения

1. Yeung CK, Godley ML, Duffy PG, Ransley PG. Natural filling cystometry in infants and children. Br J Urol. 1995 Apr; 75 (4):531-7.
2. Badachi Y, Pietrera P, Liard A, Pfister C, Dacher JN. Vesicoureteric reflux and functional voiding dysfunction in children J Radiol. 2002 Dec; 83 (12 Pt1): 1823-7.
3. Bauer SB. Special considerations of the overactive bladder in children. Urology. 2002 Nov;60 (5 Suppl 1): 43-8; discussion 49. Review.
4. Schwab CW Jr, Wu HY, Selman H, Smith GH, Snyder HM 3 rd, Canning DA. Spontaneous resolution of vesicoureteral reflux: a 15-year perspective. J Urol. 2002 Dec; 168 (6):2594-9
5. Capozza N, Lais A, Matarazzo E, Nappo S, Patricolo M, Caione P. Influence of voiding dysfunction on the outcome of endoscopic treatment for vesicoureteral reflux. J Urol. 2002 Oct; 168 (4 Pt 2): 1695-8.
6. Barroso U Jr, Jednak R, Barthold JS, Gonzalez R. Outcome of ureteral reimplantation in children with the urge syndrome. J Urol. 2001 Sep; 166 (3): 1031-5.
7. Hoebeke P, Van Laecke E, Van Camp C, Reas A, Van De Walle J. One thousand videourodynamic studies in children with non-neurogenic bladder sphincter dysfunction. BJU Int. 2001 Apr; 87 (6):575-80.
8. Greenfield SP, Wan J. The relationship between dysfunctional voiding and congenital vesicoureteral reflux. Curr Opin Urol. 2000 Nov; 10(6):607-10.
9. Bachelard M, Sillen U, Hansson S, Hermansson G, Jodal U, Jacobsson B. Urodynamic pattern in asymptomatic infants: siblings of children with vesicoureteral reflux. J Urol. 1999 Nov; 162 (5): 1733-7; discussion 1737-8.
10. Sillen U. Vesicoureteral reflux in infants. Pediatr Nephrol. 1999 May; 13(4):355-61.
11. Naseer SR, Steinhardt GF. New renal scars in children with urinary tract infections, vesicoureteral reflux and voiding dysfunction: a prospective evaluation. J Urol. 1997 Aug 158(2):566-8.
12. Shanon and W. Feldman, "Methodologic limitations in the literature on vesicoureteral reflux: a critical review," The Journal of Pediatrics, vol. 117, no. 2, part 1, pp. 171-178, 1990.
13. I. Gordon, M. Barkovics, S. Pindoria, T. J. Cole, and A. S. Woolf, "Primary vesicoureteric reflux as a predictor of renal damage in children hospitalized with urinary tract infection: a systematic review and meta-analysis," Journal of the American Society of Nephrology, vol. 14, no. 3, pp. 739-744, 2003.
14. D. Wheeler, D. Vimalachandra, E. M. Hodson, L. P. Roy, G. Smith, and J. C. Craig, "Antibiotics and surgery for vesicoureteric reflux: a meta-analysis of randomised controlled trials," Archives of Disease in Childhood, vol. 88, no. 8, pp. 688- 694, 2003.
15. D. Singh-Grewal, J. Macdessi, and J. Craig, "Circumcision for the prevention of urinary tract infection in boys: a systematic review of randomised trials and observational studies," Archives of Disease in Childhood, vol. 90, no. 8, pp. 853-858, 2005.
16. J. S. Elder, M. Diaz, A. A. Caldamone, et al., "Endoscopic therapy for vesicoureteral reflux: a meta-analysis—I: reflux resolution and urinary tract infection," The Journal of Urology, vol. 175, no. 2, pp. 716-722, 2006.
17. G. J. Williams, L. Wei, A. Lee, and J. C. Craig, "Long-term antibiotics for preventing recurrent urinary tract infection in children," Cochrane Database of Systematic Reviews, no.3, article CD001534, 2006.
18. M. Venhola, N.-P. Huttunen, and M. Uhari, "Meta-analysis of vesicoureteral reflux and urinary tract infection in children," Scandinavian Journal of Urology and Nephrology, vol. 40, no. 2, pp. 98-102, 2006.
19. E. M. Hodson, D. M. Wheeler, D. Vimalchandra, G. H. Smith, and J. C. Craig, "Interventions for primary vesicoureteric reflux," Cochrane Database of Systematic Reviews, no. 3, article CD001532, 2007.




20. Birmingham Reflux Study Group, "Prospective trial of operative versus non-operative treatment of severe vesicoureteric reflux in children: five years' observation," *British Medical Journal*, vol. 295, no. 6592, pp. 237–241, 1987.
21. Fanos V, Cataldi L. Antibiotics or surgery for vesicoureteric reflux in children. *Lancet* 2004 Nov;364(9446):1720-2.
22. MA. What is the normal prevalence of vesicoureteral reflux? *Pediatr Radiol*. 2000 Sep;30(9):587-93.
23. Skoog SJ, Peters CA, Arant BS Jr, et al. Pediatric Vesicoureteral Reflux Guidelines Panel Summary Report: Clinical Practice Guidelines for Screening Siblings of Children With Vesicoureteral Reflux and Neonates/Infants With Prenatal Hydronephrosis. *J Urol* 2010 Sep;184(3):1145-51
24. Pirker ME, Mohanan N, Colhoun E, et al. Familial vesicoureteral reflux: influence of sex on prevalence and expression. *J Urol* 2006 Oct;176(4 Pt 2):1776-80.
25. Hannula A, Venhola M, Renko M, et al. Vesicoureteral reflux in children with suspected and proven urinary tract infection. *Pediatr Nephrol*. 2010 Aug;25(8):1463-9.
26. Menezes M, Puri P. Familial vesicoureteral reflux--is screening beneficial? *J Urol*. 2009 Oct;182(4 Suppl):1673-7.
27. Noe HN. The long-term results of prospective sibling reflux screening. *J Urol*. 1992 Nov;148(5 Pt 2):1739-42.
28. Koff SA, Wagner TT, Jayanthi VR. The relationship among dysfunctional elimination syndromes, primary vesicoureteral reflux and urinary tract infections in children. *J Urol* 1998;160(3 Pt 2):1019-22.
29. Sillén U, Brandström P, Jodal U, et al. The Swedish reflux trial in children: v. Bladder dysfunction. *J Urol* 2010 Jul;184(1):298-304.
30. Sjöström S, Sillén U, Bachelard M, Hansson S, Stokland E. Spontaneous resolution of high grade infantile vesicoureteral reflux. *J Urol* 2004 Aug;172(2):694-8; discussion 699.
31. Knudson MJ, Austin JC, McMillan ZM, et al. Predictive factors of early spontaneous resolution in children with primary vesicoureteral reflux. *J Urol* 2007 Oct;178(4 Pt 2):1684-8. discussion 1156-7
32. Sjöström S, Sillén U, Jodal U, et al. Predictive factors for resolution of congenital high grade vesicoureteral reflux in infants: results of univariate and multivariate analyses. *J Urol* 2010 Mar;183(3):1177-84.
33. Peters C, Rushton HG. Vesicoureteral reflux associated renal damage: congenital reflux
34. Olbing H, Smellie JM, Jodal U, et al. New renal scars in children with severe VUR: a 10-year study of randomized treatment. *Pediatr Nephrol* 2003 Nov;18(11):1128-31.
35. Estrada CR, Peters CA, Retik AB, et al. Vesicoureteral reflux and urinary tract infection in children with a history of prenatal hydronephrosis--should voiding cystourethrography be performed in cases of postnatally persistent grade II hydronephrosis? *J Urol* 2009 Feb;181(2):801-6; discussion 806-7.
36. Lee RS, Cendron M, Kinnamoon DD et al. Antenatal hydronephrosis as a predictor of postnatal outcome: a meta-analysis. *Pediatrics* 2006 Aug;118(2):586-93.
37. Peters CA, Skoog SJ, Arant BS Jr, et al. Summary of the AUA Guideline on Management of Primary Vesicoureteral Reflux in Children. *J Urol* 2010 Sep;184(3):1134-44. <http://www.ncbi.nlm.nih.gov/pubmed/20650499>
38. Westwood ME, Whiting PF, Cooper J, et al. Further investigation of confirmed urinary tract infection (UTI) in children under five years: a systematic review. *BMC Pediatr* 2005 Mar 15;5(1):2.
39. Lee MD, Lin CC, Huang FY, et al. Screening young children with a first febrile urinary tract infection for high-grade vesicoureteral reflux with renal ultrasound scanning and technetium-99m-labeled dimercaptosuccinic acid scanning. *J Pediatr* 2009 Jun;154(6):797-802.
40. Hoberman A, Charron M, Hickey RW, et al. Imaging studies after a first febrile urinary tract infection in young children. *N Engl J Med* 2003 Jan;348(3):195-202. <http://www.ncbi.nlm.nih.gov/pubmed/12529459>
41. Lee RS, Cendron M, Kinnamoon DD, et al. Antenatal hydronephrosis as a predictor of postnatal outcome: a meta-analysis. *Pediatrics* 2006 Aug;118(2):586-93. <http://www.ncbi.nlm.nih.gov/pubmed/16882811>
42. Hansson S, Dhamey M, Sigström O, et al. Dimercapto-succinic acid scintigraphy instead of voiding cystourethrography for infants with urinary tract infection. *J Urol* 2004 Sep;172(3):1071-3; discussion 1073-4.
43. Colen J, Docimo SG, Stanitski K, et al. Dysfunctional elimination syndrome is a negative predictor for vesicoureteral reflux. *J Pediatr Urol* 2006 Aug;2(4):312-5.
44. Singh-Grewal D, Macdessi J, Craig I. Circumcision for the prevention of urinary tract infection in boys: a systematic review of randomised trials and observational studies. *Arch Dis Child* 2005 Aug;90(8):853-8. <http://www.ncbi.nlm.nih.gov/pubmed/15890696>
45. Brandström P, Nevéus T, Sixt R, et al. The Swedish reflux trial in children: IV. Renal damage. *J Urol* 2010 Jul;184(1):292-7. Epub 2010 May 23. <http://www.ncbi.nlm.nih.gov/pubmed/20494369>
46. Greenfield SP, Chesney RW, Carpenter M, et al. Vesicoureteral reflux: the RIVUR study and the way forward. *J Urol* 2008 Feb;179(2):405-7.
47. Greenfield SP. Antibiotic Prophylaxis in Pediatric Urology: An Update. *Curr Urol Rep* 2011
48. Brandström P, Esbjörner E, Herthelius M, et al. The Swedish Reflux Trial in Children: III. Urinary tract infection pattern. *J Urol* 2010;184(1):286-91. <http://www.ncbi.nlm.nih.gov/pubmed/20488494>
49. Elder JS, Diaz M, Caldamone AA, et al. Endoscopic therapy for vesicoureteral reflux: a meta-analysis. Reflux resolution and urinary tract infection. *J Urol* 2006 Feb;175(2):716-22.
50. Holmdahl G, Brandström P, Läckgren G, et al. The Swedish reflux trial in children: II. Vesicoureteral reflux outcome. *J Urol* 2010 Jul;184(1):280-5.
51. Riquelme M, Aranda A, Rodriguez C. Laparoscopic extravesical transperitoneal approach for vesicoureteral reflux. *J Laparoendosc Adv Surg Tech A* 2006 Jun;16(3):312-6.
52. Austin JC, Cooper CS. Vesicoureteral reflux: who benefits from correction. *Urol Clin North Am* 2010 May;37(2):243-52.
53. Tekgül S, Riedmiller H, Hoebeke P, Kočvara R, Nijman RJ, Radmayr C, Stein R, Dogan HS. EAU Guidelines on Vesicoureteral Reflux in Children. *Eur Urol*. 2012 Sep;62(3):534-42. Epub 2012 Jun 5. PubMed PMID: 22698573.

# УРОЛОГИЯ



*Не тердай ритм в профессии!*  
*Не тердай ритм в профессии!*



Дистанционные образовательные курсы в урологии  
**UroEdu.ru**



# Глава 5

## Мегауретер и обструкция пузырно-мочеточникового соединения

### Ключевые позиции

- Нерефлюксирующий первичный мегауретер, как правило, вызван функциональной обструкцией дистального сегмента мочеточника.
- Краеугольным камнем в диагностике мегауретера является УЗИ почек, в большинстве случаев заболевания диагностируется при пренатальном УЗИ.
- Хотя внутриутробно, как правило, обнаруживаются только гидронефроз, дилатация мочеточника распознается лишь после рождения.
- Всем пациентам с признаками дилатации мочеточников на УЗИ необходимо выполнить микционную цистоуретрографию.
- Экскреторная урография позволяет оценить функцию почек и расширенных мочеточников.
- Наблюдения показывают, что более чем в 80% случаев расширение мочеточников либо остается стабильным, либо спонтанно регрессирует.
- В случаях, требующих хирургического вмешательства, операция выполняется в первые два года жизни.
- Показанием к операции является увеличение дилатации ЧЛС и мочеточников, ухудшение функции почек и /или прогрессирование симптомов.
- Методом выбора является уретероцистонеоимплантация, при выраженном расширении мочеточников перед реимплантацией может потребоваться их разгрузка.
- Временное отведение мочи может быть как внутренним, так и внешним.
- Дилатация мочеточника может сохраняться и после операции.

### 1. Определение, классификация и распространенность

Термин «мегауретер» обозначает расширение мочеточника. Нормальный мочеточник имеет диаметр менее 5 мм и не виден на УЗИ. Визуализация при УЗИ в ретровезикальном пространстве мочеточника диаметром 5 мм и более, позволяет поставить диагноз «мегауретер» (рис. 1).

Дилатация обычно затрагивает также почечную лоханку, следовательно, развивается уретерогидронефроз.

Мегауретер может быть односторонним или двусторонним. Исходя из причины, мегауретер может быть первичным, обусловленным патологией пузырно-мочеточникового сегмента, или вторичным. *Первичный* мегауретер подразделяется на рефлюксирующий и нерефлюксирующий. *Первичный нерефлюксирующий* мегауретер, как правило, необструктивный, хотя встречаются некоторые исключения, о которых

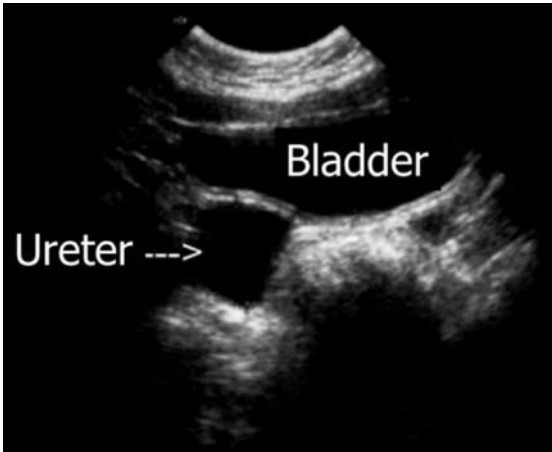

Рис. 1. Расширенный правый мочеточник визуализируется в ретровезикальном пространстве.

будет сказано ниже. Первичный рефлюксирующий мегауретер в прошлом назывался обструктивным. Широкое использование пренатального ультразвукового скрининга позволило выявить большое число пациентов с бессимптомным нерефлюксирующим мегауретером, а наблюдение за ними показало самостоятельную регрессию без каких-либо клинических проявлений или нарушений функции почек. Такой мегауретер не отвечает критериям, по которым его можно было бы назвать обструктивным. Отсюда следует, что термин «нерефлюксирующий» больше подходит для описания первичного бессимптомного мегауретера. Впоследствии мегауретер у пациентов, которым предстоит хирургическая коррекция, будет определяться как «обструктивный», а в остальных случаях как «необструктивный» или «нерефлюксирующий» (рис. 2).

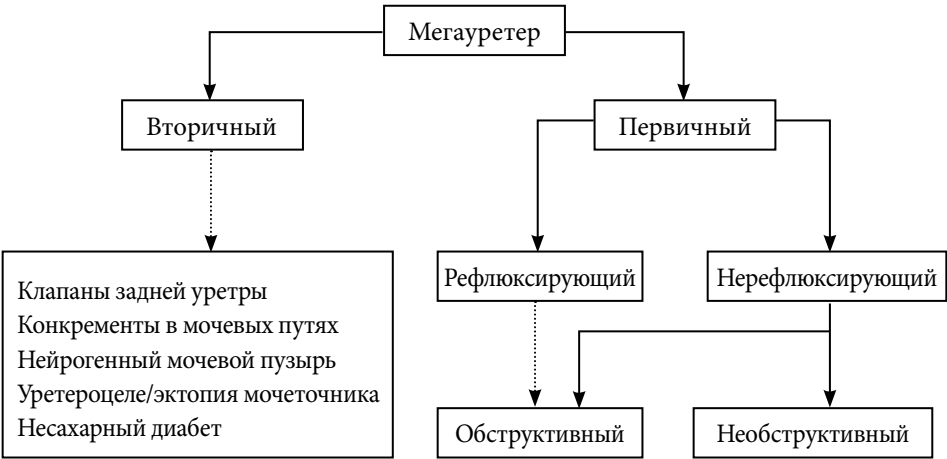


Рис. 2. Классификация мегауретера.

Первичный мегауретер в настоящее время обычно обнаруживается на пренатальном УЗИ и постнатально протекает бессимптомно. В более чем в 70% случаях мочеточник внутриутробно не визуализируется и определяется лишь расширение лоханки, поэтому, как правило, устанавливается диагноз «гидронефроз». Первичный неретрофлексующий мегауретер является второй наиболее распространенной патологией мочевой системы, диагностируемой внутриутробно, после гидронефроза.

Мегауретер чаще всего встречается у мальчиков, бывает чаще односторонним и левосторонним. Агенезия контралатеральной почки встречается примерно в 10% случаев.

## **2. Обструкция пузырно-мочеточникового соединения: патология и патофизиология**

Первичный мегауретер без рефлюкса связан, прежде всего, с обструкцией в пузырно-мочеточниковом сегменте. Протяженность суженного дистального отдела мочеточника может быть различной длины, но диаметр мочеточника в дистальном отделе может быть и нормальным. В этом случае ухудшение тока мочи происходит из-за отсутствия перистальтики в этом отделе мочеточника, что препятствует нормальному ее оттоку. Таким образом, это функциональная, а не механическая обструкция. Гистологические исследования показали, что в динамическом сегменте мочеточника мышечные и соединительные волокна распределены аномально, а число ганглиев уменьшено, таким образом, механизм нарушения сократительной активности подобен болезни Гишпрунга.

ЧЛС и мочеточник очень эластичны. Благодаря этому свойству, при затруднении тока мочи в пузырно-мочеточниковом соединении, предотвращается в очень широких пределах повышение давления внутри почки, и тем самым, развитие лоханочно-почечного рефлюкса и поражение почечной паренхимы. У больных с более тяжелой степенью обструкции или при инфекционных осложнениях вероятность повреждения почек значительно выше. Что касается последнего, то у пациентов с первичным мегауретером выше риск развития инфекции по сравнению с пациентами, имеющих изолированный гидронефроз, так как стаз мочи происходит в расширенном отделе мочеточника, непосредственно связанным с мочевым пузырем. Еще одним возможным осложнением мочевого стаза и рецидивирующей инфекции мочевых путей является камнеобразование.

## **3. Трудности дифференциальной диагностики**

В большинстве случаев, тщательное обследование позволяет исключить любые урологические проблемы, лежащие в основе вторичного мегауретера, но некоторые подводные камни в дифференциальной диагностике следует учитывать.

**Пузырно-мочеточниковый рефлюкс (ПМР):** обнаружение рефлюкса должно, по определению, исключать обструкцию, но это не всегда так. В некоторых случаях, рефлюкс может сочетаться с обструкцией. У этих больных с ригидным и адинамичным дистальным сегментом мочеточника обнаруживается одинаковое сопротивление току мочи как в прямом, так и в обратном направлении. Микционная цистография,

нефросцинтиграфия и эндоскопия могут помочь в диагностике (см. ниже).

**Клапаны задней уретры:** у каждого пациента мужского пола с мегауретером следует заподозрить инфравезикальную обструкцию, например клапаны задней уретры. Чаще при этом встречается рефлюксирующий мегауретер, но может быть мегауретер и без ПМР.

**Удвоение почек:** мегауретер может наблюдаться при удвоении коллекторной системы почки и мочеточников. Мегауретер, относящийся к нижнему полюсу почки, как правило, рефлюксирующий. Мегауретер, относящийся к верхнему полюсу почки, чаще всего нерефлюксирующий и вторичный, ассоциированный с уретероцеле или эктопией мочеточника. Диагноз обычно не вызывает затруднений, если расширение затрагивает оба удвоенных мочеточника, но, если расширен только один из удвоенных мочеточников, диагностика становится труднее.

**Мочевые камни:** причиной мегауретера могут являться камни мочеточника или пузырно-мочеточникового сегмента. В младенческом возрасте эта патология встречается редко и, как правило, имеется соответствующая клиника, кроме того, камень можно визуализировать при УЗИ. Тем не менее, иногда симптомы могут быть нетипичными, а результаты ультразвукового исследования - недостаточно информативны, в таком случае камень можно визуализировать только при более сложном обследовании, например КТ.

**Дисфункция мочевого пузыря:** нейрогенную дисфункцию мочевого пузыря можно заподозрить на основании наблюдения и обследования. Тем не менее, у некоторых пациентов без предшествующего анамнеза или пациентов младшего возраста, которые еще не могут оценить симптомы нижних мочевых путей, нерефлюксный мегауретер может стать первым признаком ненейрогенной дисфункции мочевого пузыря.

## 4. Визуализация

### 4.1. УЗИ почек

Краеугольным камнем в диагностике первичного нерефлюксирующего мегауретера у детей является УЗИ почек. Как уже упоминалось, на сегодняшний день в подавляющем большинстве случаев мегауретер обнаруживается при пренатальной диагностике. При этом в 70% визуализируется только гидронефроз, а дилатация мочеточников не выявляется. Это подчеркивает во всех случаях важность послеродового УЗИ для верификации патологии, выявленной пренатально. Первое послеродовое УЗИ должно выполняться на 5-7 сутки, чтобы избежать недооценки дилатации из-за обезвоживания новорожденных. На послеродовом УЗИ следует определить сторону поражения, степень дилатации, и исключить любые, связанные с ними, пороки развития. У пациентов старшего возраста при УЗИ также необходимо исключить наличие мочевых камней.

Как и в случае с гидронефрозом, самой надежной системой для пренатальной оценки является классификация Общества фетальной урологии (SFU). Согласно классификации SFU, основанной на определении степени дилатации центрального почечного комплекса и степени истончения паренхимы (см. главу о гидронефрозе), выделяют *пять степеней* тяжести данного порока.



После рождения и на протяжении всего детства, степень тяжести по SFU и передне-задний размер лоханки при поперечном сканировании являются наиболее надежными, воспроизводимыми, и последовательно используемыми измерениями для оценки дилатации лоханки у больных с мегауретером. Для оценки степени дилатации мочеточника, определяется его диаметр в ретровезикальной клетчатке. Также всегда нужно принимать во внимание изменчивость степени дилатации почечной лоханки и мочеточника у одного и того же ребенка в зависимости от степени гидратации, степени наполнения мочевого пузыря и почечной функции.

#### 4.2. Микционная цистоуретрография

Микционная цистоуретрография может быть выполнена всем пациентам с визуализируемым мочеточником, чтобы исключить ПМР или любую инфравезикальную обструкцию, например клапаны задней уретры. Последние обязательно должны быть заподозрены у пациентов мужского пола с двусторонним мегауретером.

Но обнаружение рефлюкса еще не исключает обструкцию. У пациентов с рефлюксом признаком сопутствующей обструкции является визуализация постоянно узкого ретровезикального сегмента мочеточника в наклонной проекции, или рефлюкс небольшого количества контраста в уже расширенные верхние мочевые пути. Как правило, контраст разбавляется в моче, забрасываемой в верхние мочевые пути (рис. 3). Отсроченные рентгеновские снимки могут показать задержку контраста в верхних мочевых путях после полного опорожнения мочевого пузыря.

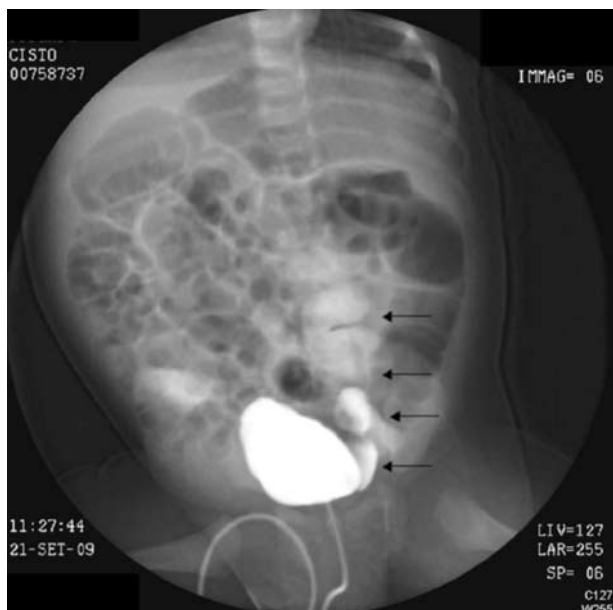


Рис. 3. Микционная цистоуретрография, заброс контраста, разбавленного мочой, в расширенный мочеточник.



### 4.3. Нефросцинтиграфия

Нефросцинтиграфия является основным исследованием секреторно-эксреторной функции почек у пациентов с первичным нерефлюксирующим мегауретером. Благодаря своим биологическим свойствам,  $^{99}\text{Tc}$  меркаптоацетилтриглицерид (MAG3) является у детей радиофармпрепаратом выбора.

Он представляет собой тропный к канальцам агент с высоким сродством к белку, выделяемого канальцами, и низким распределением во внесосудистом пространстве, и, следовательно, низкой фоновой активностью. Исследование должно быть выполнено после первого месяца жизни, с тем, чтобы дать возможность спонтанному постнатальному восстановлению функции почек. Перед исследованием следует контролировать гидратацию (10 мл/кг в течение 30 минут).

После внутривенной инъекции радиофармпрепарата, наблюдаются две различные фазы. Во-первых, фаза накопления, во время которой происходит быстрое повышение концентрации в почках, показывает, насколько быстро РФП доставляется в почку. Второй этап исследования – выделительная фаза – показывает, как РФП выделяется почками. Соответственно существуют два основных параметра, оцениваемых на нефросцинтиграмме – функциональный вклад каждой почки и суммарная очистительная функция.

**Функциональный вклад почки** - оценка процента поглощения РФП каждой почкой. Функциональный вклад определяется путём записи каждой временной точки и вычитания затем фоновой активности зоны каждой почки. Таким образом, оценка функционального вклада в значительной степени зависит от правильного определения зоны интереса. Функциональный вклад следует соотносить с размером почки - большая почка имеет больший функциональный вклад. Наконец, функциональный вклад непоказателен у пациентов с единственной почкой и в случае двустороннего снижения функции.

**Суммарная очистительная функция.** Все неточности в оценке дренирующей функции мочевых путей у пациентов с гидронефрозом нужно учитывать и у пациентов с уретерогидронефрозом. Такие параметры оценки дренирования верхних мочевых путей, как кривая экскреции, период полувыведения в зоне интереса после инъекции диуретика, у больных с мегауретером еще более ненадежны, чем при гидронефрозе.

Для того, чтобы подтвердить уровень обструкции, необходимо видеть на изображениях расширенный мочеточник. При обструкции расширенный мочеточник может быть не виден на ранних фазах экскреции и становиться видимым только после опорожнения мочевого пузыря. Таким образом, важно получить отсроченные изображения в положении стоя и при мочеиспускании. Некоторые специалисты утверждают, что для того, чтобы свести к минимуму эффект пузырной зависимости, возможно использование уретрального катетера. Тем не менее, использование уретрального дренажа не рекомендовано педиатрической группой Европейской ассоциации ядерной медицины, изображения можно получить после мочеиспускания, избежав осложнений катетеризации.

#### 4.4. Магнитно-резонансная томография (МРТ) и компьютерная томография (КТ)

Из-за великолепной возможности разделения структур, содержащих воду/мочу, отсутствия лучевой нагрузки, возможности 3D-реконструкции, МРТ считается идеальным способом визуализации мочевых путей у детей (рис. 4).

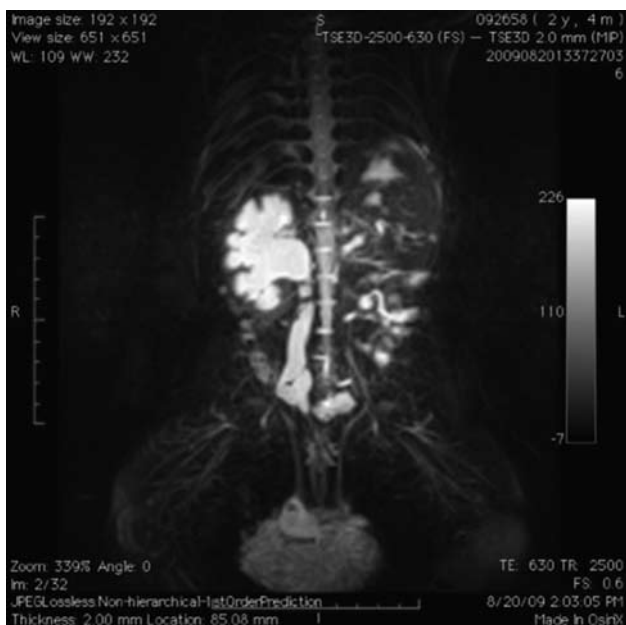


Рис. 4. МРТ при мегауретере.

Кроме того, возможность показывать одновременно очень подробные анатомические особенности и дать функциональную оценку, кажется особенно привлекательной. Несмотря на такие преимущества, этот метод по-прежнему имеет ограниченное применение в клинической практике, главным образом из-за его стоимости и необходимости седации или общей анестезии у младенцев. Его главная польза, как альтернативы внутривенной урографии, в тех отдельных случаях, когда для принятия решений необходимо детальное определение анатомии. У пациентов с подозрением на камни мочевых путей, при недоказанности последних рутинными способами, КТ может быть целесообразнее, нежели МРТ.

#### 4.5. Цистоскопия и ретроградная пиелография

У пациентов с мегауретером цистоскопия требуется крайне редко, но иногда она выполняется пациентам с рефлюксирующим мегауретером, когда существует подозрение на рефлюкс-стеноз. При этих условиях, эндоскопическое исследование может помочь в постановке правильного диагноза, так как позволяет обнаружить суженный дистальный участок мочеточника. Редко бывает необходимой и ретро-

градная пиелография после эндоскопической интубации устья мочеточника, но в некоторых запутанных случаях, когда, несмотря на все другие исследования, по-прежнему существуют сомнения в точном определении уровня обструкции или ее причины, может быть показательной. Ретроградная пиелография может быть выполнена непосредственно перед операцией.

## **5. Наблюдение, показания и факторы риска хирургического лечения**

В США выявлен ряд случаев пренатально выявленного уретерогидронефроза у новорожденных без сопутствующих заболеваний. Изначально казалось, что существует возможность ранней коррекции этого состояния, но вскоре стало ясно, что некоторые из этих детей могут обойтись и без операции, так как изменения тока мочи не так выражены, чтобы вызвать инфекционно-воспалительные заболевания мочевыводящих путей или повреждение почек. Согласно исследованию, доля первичного нерефлюксирующего мегауретера, требующего хирургического лечения, колеблется между 10 и 30% от всех случаев. Кроме того, пластичность верхних мочевых путей настолько высока, что развитие повреждения почек, если и происходит, то, как правило, медленно. В большинстве случаев хирургическое вмешательство требуется в течение первых 2 лет жизни.

Показаниями к оперативному лечению первичного нерефлюксирующего обструктивного мегауретера являются: (1) снижение функционального вклада почки до менее 40% по данным нефросцинтиграфии; (2) увеличение степени дилатации при УЗИ или уменьшения функционального вклада по данным нефросцинтиграфии при последующих исследованиях; (3) развитие таких осложнений, как инфекции мочевыводящих путей, появление конкрементов или болевой синдром.

Следует отметить, что ширина дистального отдела мочеточника более 1 см, тоже не рассматривается как абсолютное показание к операции, так как и в этом вопросе существует много разногласий, и значительное число таких случаев успешно лечатся. Степень сопутствующего гидронефроза, напротив, является предиктором развития уретерогидронефроза, более тяжелый гидронефроз требует большего времени развития мегауретера.

## **6. Ведение пациентов с односторонним первичным нерефлюксирующим мегауретером**

Для всех пациентов первым этапом обследования является УЗИ. Если диагностика проводится внутриутробно, послеродовое УЗИ является обязательным. Микционная цистоуретрография выполняется для исключения рефлюкса или инфравезикальной обструкции. Следующим шагом в обследовании является нефросцинтиграфия. Это исследование не должно выполняться у младенцев в возрасте до 1 месяца. Пациентам с нарушением функции почек (функция почки менее 40%), болевым синдромом, или инфекционными осложнениями рекомендуется хирургическая коррекция; бессимптомных пациентов с сохраненной функцией по-

чек (функция более 40%) продолжают наблюдать. Рис. 5 представляет дальнейшую схему ведения пациентов с пренатально выявленным мегауретером.

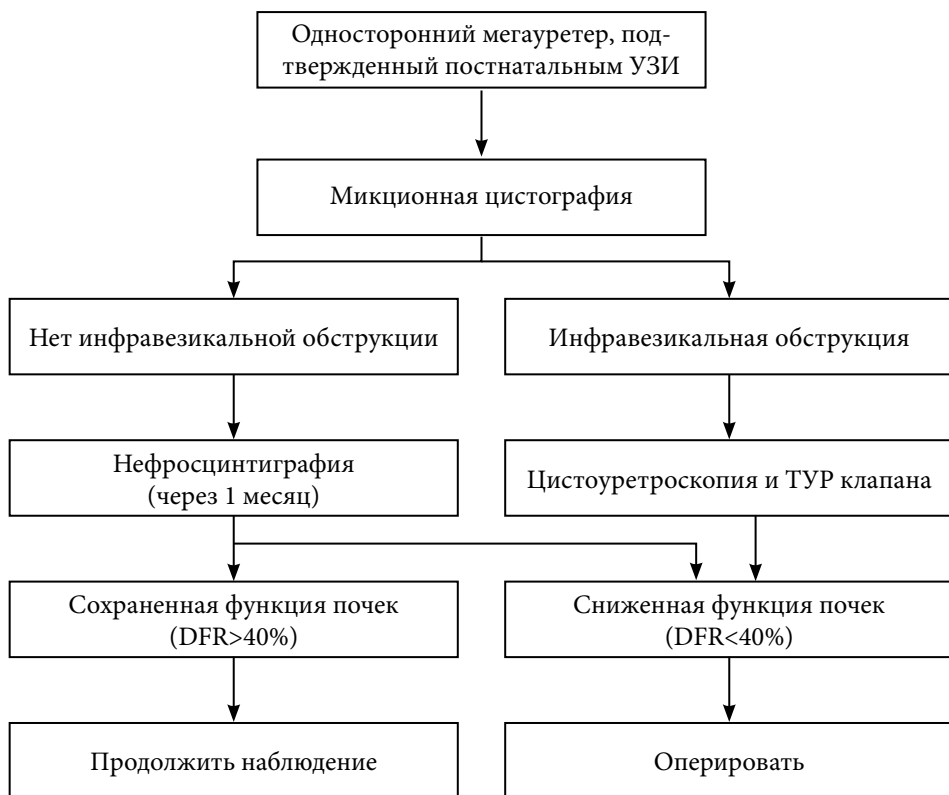

Рис. 5. Схема ведения пациентов с пренатально выявленным мегауретером

### 6.1. Ведение пациентов с нарушением функции почки

Для пациентов старше 12 месяцев уретероцистонеоимплантация является методом выбора. Существуют различные хирургические варианты, как описано ниже. У детей раннего возраста большинство хирургов по-прежнему предпочитают временное отведение мочи для того, чтобы разгрузить мочевыводящие пути и выполнить радикально излечивающую операцию в старшем возрасте. Причины такого поэтапного подхода: во-первых, вскрытие мочевого пузыря, необходимое для уретероцистонеоимплантации, может сопровождаться риском внешней денервации мочевого пузыря, и во-вторых, малый размер пузыря может сделать создание анти-рефлюксного механизма в реимплантируемом мочеточнике менее успешным. Несмотря на эти проблемы, опыт показывает, что в опытных руках реимплантация мочеточника может быть довольно успешной даже у младенцев, и не приводит к развитию уродинамических нарушений в дальнейшей жизни.

## 6.2. Ведение пациентов с нормальной функцией почек

Не существует общепринятого протокола наблюдения за больными с первичным нерефлюксирующим мегауретером. Как правило, рекомендуются наблюдения с увеличивающимися интервалами. Должно ли наблюдение включать только УЗИ или еще и нефросцинтиграфию – вопрос спорный. Режим последующего наблюдения должен быть основан на тяжести состояния на момент постановки диагноза. Первые 2 года жизни – период наибольшего риска для операции. Следовательно, это период требует наиболее интенсивного наблюдения. После этого, в большинстве случаев, наблюдается некоторое улучшение, хотя у ряда пациентов сохраняющаяся дилатация создает ряд проблем. Следует отметить, что недавний доклад о долгосрочном наблюдении (более 7 лет от постановки диагноза) за пациентами с пренатально диагностированным первичным нерефлюксирующим мегауретером показал ухудшение состояния у больных, ранее исключенных из наблюдения. Этот случай говорит о необходимости долгосрочного ультразвукового мониторинга.

# 7. Хирургическое лечение

## 7.1. Уретероцистонеостомия

Уретероцистонеостомия представляет собой способ окончательного лечения первичного нерефлюксирующего и обструктивного мегауретера. Вмешательство представляет собой отсечение мочеточника от мочевого пузыря, резекцию дистального суженного сегмента мочеточника и реимплантацию его в мочевой пузырь с антирефлюксным механизмом. Последнее достигается путём размещения мочеточника в подслизистом тоннеле, протяженностью в 2-5 диаметров мочеточника. Когда мочевой пузырь наполняется, за счет увеличения давления мочеточник сжимается в туннеле, таким образом, предотвращается любой рефлюкс мочи в верхние мочевые пути.

Операция состоит из 2 этапов – отсечение мочеточника и его реимплантацию. Мочеточник для реимплантации зачастую требует сужения его интрапузырного отдела.

**Отсечение мочеточника:** к расширенному мочеточнику можно подойти интра- и экстравезикально. Интрапузырный доступ проще и позволяет избежать какого-либо повреждения перивезикального пространства, которое может привести к периферической денервации мочевого пузыря. Экстравезикальный доступ имеет преимущество высокой мобилизации мочеточника в забрюшинном пространстве, позволяя тем самым выпрямить мочеточник. Следует отметить, однако, что складки мочеточника при первичном обструктивном мегауретере редко играют роль препятствия и имеют тенденцию к спонтанному устранению после операции.

**Уретероцистонеостомия:** чаще всего используются две техники:

1 - *транстригональная (Коэн) реимплантация* - при этой технике, после интрапузырного выделения и отсечения, мочеточник укладывается в поперечном направлении в подслизистом тоннеле, созданном выше треугольника;

2 - *операция Политано с модификацией* – подшивание мочевого пузыря к поясничной мышце: эта процедура позволяет создать краниокаудальный подслизистый

туннель. Подшивание мочевого пузыря к поясничной мышце стабилизирует место анастомоза и, тем самым, предотвращает экстравезикализацию мочеточника во время наполнения мочевого пузыря.

Каждая операция имеет свои преимущества и недостатки. Транстригональная реимплантация проще, но атипичное положение устья мочеточника может затруднить последующие эндоскопические процедуры, хотя клинических проблем не должно возникать. Важно отметить, что редко удается двусторонняя фиксация мочевого пузыря; это следует учитывать в случае двустороннего поражения.

**Пластика мочеточника:** независимо от метода, избранного для реимплантации мочеточника, для достижения адекватного соотношения между диаметром мочеточника и длиной подслизистого тоннеля, часто необходима пластика мочеточника. Следует отметить, что пластике подвергается только та часть, которая находится внутри мочевого пузыря. Диаметр мочеточника может быть уменьшен путем дорзальной пликаций (*методика Старр*), боковой (*Калицински*) пликаций или продольное иссечение части мочеточника (*пластика по Хендрен*). Ни один из методов не превосходит другие. Пликация мочеточника обычно выполняется, когда есть необходимость в небольшом сужении, иссечение части мочеточника в продольном направлении - при значительном расширении мочеточника. Важно отметить, что размер мочеточника следует оценивать только после удаления дистального сегмента, так как после декомпрессии его диаметр может значительно уменьшиться, особенно у молодых пациентов, и зауживание не понадобится.

## 7.2. Предварительная деривация мочи

При наличии показаний к хирургической коррекции у детей в раннем возрасте, если мы имеем дело с тяжелой инфекцией мочевыводящих путей, не отвечающей на антибактериальную терапию, вполне уместным является решение отложить реконструктивную операцию. В этих условиях необходимо предварительное отведение мочи.

**Уретерокутанеостомия** (рис. 6а) позволяет использовать внешнее отведение мочи и представляет собой процедуру, проверенную временем. Мочеточник отделяется от мочевого пузыря и пересаживается на кожу, как правило, в виде терминальной стомы. С этой процедурой связаны два основных осложнения - инфекция и стриктура стомы.

**Внутренне double-j-стентирование** (рис. 6б) является методом внутреннего отведения мочи через суженный сегмент. Процедура может сочетаться с баллонной дилатацией пузырно-мочеточникового сегмента. Она также может оказаться лечебной, однако до сих пор неясно, с чем это связано: с матурацией или ремоделированием пузырно-мочеточникового соединения. Осложнения стентирования: инфекция, миграция, и обструкция стента. Инфекционные осложнения часто требуют удаления или замены стента. Double-J-стентирование может быть предпочтительным в случаях двустороннего поражения или при мегауретере единственной почки, когда создание уретерокутанеостомы может привести к формированию «сухого мочевого пузыря» и его дисфункции.

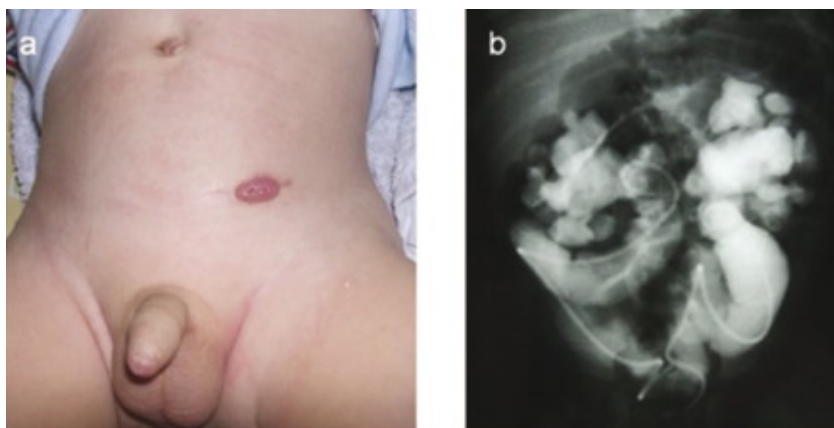


Рис. 6.

а. Левосторонняя уретерокутанеостома. б. двустороннее Double-J стентирование.

## 8. Послеоперационное наблюдение

Послеоперационное наблюдение предполагает серию ультразвуковых исследований. Дилатация, как правило, регрессирует медленно, поэтому первое сканирование не должно выполняться, по крайней мере, в первые два месяца после операции. Сохраняющаяся дилатация не должна беспокоить до тех пор, пока не будет заметного улучшения. Пациентам необходимо выполнить, по крайней мере, одну нефросцинтиграфию после операции, идеальными представляются сроки от 6 до 12 месяцев. Однако нефросцинтиграфию можно не выполнять в случае значительного улучшения на серии послеоперационных УЗИ.

## 9. Список литературы для дополнительного чтения

1. Peters CA, Mandell J, Lebowitz RL, Colodny AH, Bauer SB, Hendren WH, Retik AB: Congenital obstructed megaureters in early infancy: diagnosis and treatment. J Urol 1989; 142: 641-5
2. Keating MA, Escala J, Snyder HM 3rd, Heyman S, Duckett JW: Changing concepts in management of primary obstructive megaureter. J Urol 1989; 142: 636-40
3. Baskin LS, Zderic SA, Snyder HM, Duckett JW: Primary dilated megaureter: long-term followup. J Urol 1994; 152: 618-21
4. McLellan DL, Retik AB, Bauer SB, Diamond DA, Atala A, Mandell J, Lebowitz RL, Borer JG, Peters CA: Rate and predictors of spontaneous resolution of prenatally diagnosed primary nonrefluxing megaureter. J Urol 2002; 168: 2177-80
5. Shukla AR, Cooper J, Patel RP, Carr MC, Canning DA, Zderic SA, Snyder HM 3rd: Prenatally detected primary megaureter: a role for extended followup. J Urol 2005; 173: 1353-6
6. Liu HY, Dhillon HK, Yeung CK, Diamond DA, Duffy PG, Ransley PG: Clinical outcome and management of prenatally diagnosed primary megaureters. J Urol 1994; 52: 614-7
7. Chertin B, Pollack A, Koulikov D, Rabinowitz R, Shen O, Hain D, Hadas-Halpren I, Shenfeld OZ, Farkas A: Long-term follow up of antenatally diagnosed megaureters. J Pediatr Urol 2008; 4: 188-91
8. Nguyen HT, Herndon CD, Cooper C, Gatti J, Kirsch A, Kokorowski P, Lee R, PerezBrayfield M, Metcalfe P, Yerkes E, Cendron M, Campbell JB: The Society for Fetal Urology consensus statement on the evaluation and management of antenatal hydronephrosis. J Pediatr Urol 2010; 6: 212-31
9. Kitchens DM, DeFoor W, Minevich E, Reddy P, Polsky E, McGregor A, Sheldon C: End cutaneous ureterostomy for the management of severe hydronephrosis. J Urol 2007; 177: 1501-4
10. Shenoy MU, and Rance CH: Is there a place for the insertion of a JJ stent as a temporizing procedure for symptomatic partial congenital vesico-ureteric obstruction in infancy? BJU Int 1999; 84: 524-5

11. Castagnetti M, Cimador M, Sergio M, De Grazia E: Double-J stent insertion across vesicoureteral junction--is it a valuable initial approach in neonates and infants with severe primary nonrefluxing megaureter? *Urology* 2006; 68: 870-5
12. Farrugia MK, Steinbrecher HA, Malone PS: The utilization of stents in the management of primary obstructive megaureters requiring intervention before 1 year of age. *J PediatrUrol* 2011; 7: 198-202
13. Lee SD, Akbal C, and Kaefer M: Refluxing ureteral reimplant as temporary treatment of obstructive megaureter in neonate and infant. *J Urol* 2005; 173: 1357-60
14. Greenfield SP, Griswold JJ, Wan J: Ureteral reimplantation in infants. *J Urol* 1993; 150:1460-2
15. Upadhyay J, Shekarri B, Fleming P, González R, Barthold JS: Urethral reimplantation in infancy: evaluation of long-term voiding function. *J Urol* 1999; 162: 1209-12
16. de Kort LM, Klijn AJ, Uiterwaal CS, de Jong TP: Ureteral reimplantation in infants and children: effect on bladder function. *J Urol* 2002; 167: 285-7
17. DeFoor W, Minevich E, Reddy P, Polsky E, McGregor A, Wacksman J, Sheldon C: Results of tapered ureteral reimplantation for primary megaureter: extravesical versus intravesical approach. *J Urol* 2004; 172: 1640-3
18. Link BA, Slobodov G, Campbell JB, Kropp BP: Radiographic changes following excisional tapering and reimplantation of megaureters in childhood: long-term outcome in 46 renal units. *JUrol* 2007; 178: 1474-8
19. Ireton RC, Parker RM and Hayden P: Diuretic renography in evaluating dilated upper urinary tract in children. *Urology* 1987; 29: 178-84
20. Koff SA, Binkovitz L, Coley B, Jayanthi VR: Renal pelvis volume during diuresis in children with hydronephrosis: implication for diagnosing obstruction with diuretic renography. *J Urol* 2005; 174: 303-7
21. Gordon I, Colarinha P, Fettich J, Fischer S, Frökier J, Hahn K, Kabasakal L, Mitjavila M, Olivier P, Piepsz A, Porn U, Sixt R, van Velzen J; Paediatric Committee of the European Association of Nuclear Medicine: Guidelines for standard and diuretic renography in children. *Eur J Nucl Med* 2001; 28: BP21-30





# Глава 6

## Клапаны задней уретры

### Ключевые позиции

- Клапаны задней уретры (КЗУ) являются наиболее частой причиной инфравезикальной обструкции у мальчиков.
- Повреждение почек при КЗУ у мальчиков имеет две различные составляющие: обструктивная уропатия, обусловленная стойким повышением давления (потенциально обратимая), и дисплазия почек.
- МЦУГ (микционная цистоуретерография) остается наиболее важным методом диагностики КЗУ.
- В настоящее время вмешательства в антенатальном периоде показывают значительное преимущество в плане перинатальной выживаемости, но не влияют на прогноз функции почек (ФП).
- В целом, временное отведение мочи не дает никакого дополнительного преимущества для последующего восстановления ФП. Хотя его применение может быть оправдано в некоторых случаях (повышенный или нарастающий уровень креатинина, значительный ацидоз и отсутствие улучшения при расширении верхних мочевых путей (ВМП)).
- Пациенты с КЗУ и уровнем креатинина менее 0,8 мг/дл в течение первого года жизни будут иметь хороший прогноз функции почек в отдаленном периоде
- Дисфункция мочевого пузыря, повреждение гиперфильтрации и полиурия может приводить к ухудшению функции почек в отдаленном периоде
- Пузырно-мочеточниковый рефлюкс (ПМР) и гидронефроз у этих пациентов обычно является вторичным и связан с повышенным внутрипузырным давлением и потерей эффективного функционирования пузырно-мочеточникового соединения. Он обычно исчезает после устранения (абляции) клапана и лечения дисфункции мочевого пузыря.
- Раннее применения ингибиторов ангиотензин-превращающего фермента (АПФ) у пациентов с КЗУ при наличии протеинурии может отсрочить или избежать наступления хронической почечной недостаточности (ХПН).
- Не отмечено различий в успехе при трансплантации почки (ТП) у мальчиков с КЗУ и в контрольной группе, но для достижения этих результатов дисфункция мочевого пузыря должна быть пролечена до выполнения трансплантации

### 1. Введение

Клапаны задней уретры (КЗУ) – наиболее распространенная врожденная причина инфравезикальной обструкции у детей (1 на 8000 – 25000 новорожденных

мужского пола), и влияние этой обструкции на мочевой пузырь и почки будет определять прогноз у данной категории больных. Хотя смертность значительно снизилась за последние годы, ухудшение функции почек (ФП) по-прежнему представляет собой серьезную проблему, и в некоторых группах пациентов приводит к развитию почечной недостаточности (ПН) до достижения подросткового возраста. Многие факторы были связаны с отдаленными результатами, и раннее лечение этих факторов может приостановить или предотвратить развитие терминальной стадией почечной недостаточности (ТСПН).

## 2. Анатомия

В 1919 году Янг с соавт., разработали классификацию клапанов, которая является актуальной и в настоящее время:

- Тип I (наиболее распространенный, 95%) – это двустворчатый клапан который обычно развивается из дна уретры, начинается от дистальной латеральной поверхности семенного бугорка и распространяется дистально, кпереди, сливаясь по срединной линии (рис. 1 а.)
- Тип II – располагается между семенным бугорком и шейкой мочевого пузыря. Этот тип клапана не является обструктивным и больше не называется клапаном.
- Тип III (5%) – это мембрана, располагающаяся дистальнее семенного бугорка, в поперечном направлении к просвету уретры, с небольшой перфорацией в центре (рис. 1 б).

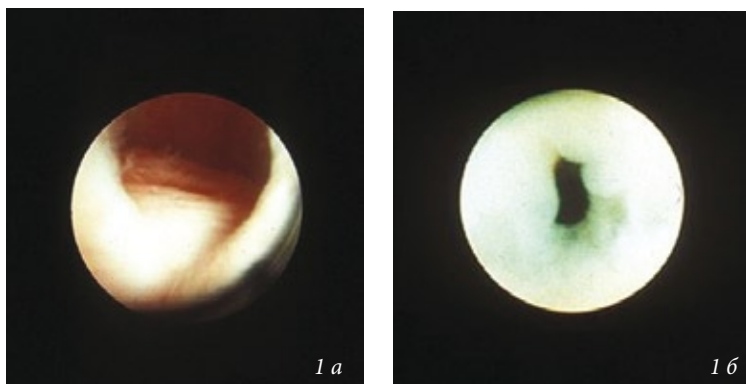


Рис. 1. Эндоскопические фотографии:

- а) клапан тип – I,  
б) клапан тип – II, некоторые авторы полагают, что клапаны I типа представляют собой клапаны III типа, травмированные в результате уретральных манипуляций.

## 3. Эмбриология

Несколько эмбриологических теорий пытались объяснить развитие обоих типов клапанов, но ни одна из них не объединяет развитие всех клапанов в единую гипотезу.

## 4. Патофизиология

Влияние обструкции уретры распространяется на весь мочевой тракт, который страдает выше уровня обструкции от различных форм повреждения. Гистологическое исследование мочевых пузырей плодов с КЗУ показывает гипертрофию и гиперплазию детрузора с повышенным развитием соединительной ткани. Шейка мочевого пузыря ригидна и гипертрофирована. Мочеточники показывают плохую сократимость и невозможность к коаптации и выведению мочи. Их стенки утолщены, просвет значительно расширен.

Повреждение почек обуславливается двумя составляющими:

- Обструктивная уропатия (гломерулярное и тубулярное повреждение) – является причиной стойкой гипертензии, но это состояние потенциально обратимо при устранении повышенного давления.
- Дисплазия почек – может быть результатом гипертензии в мочевых путях при развитии почек или ненормального эмбриологического развития. Дисплазия почек необратима, и, следовательно, степень дисплазии имеет критическое значение при определении прогноза ФП у пациентов с КЗУ.

## 5. Клинические проявления и диагностика

### 5.1. Антенатальный период

- Классические ультразвуковые находки у плода с КЗУ включают двусторонний гидронефроз с растянутым и утолщенным мочевым пузырем, расширение простатической уретры и гипертрофию шейки мочевого пузыря (признак «замочной скважины» - keyhole, рис 2).

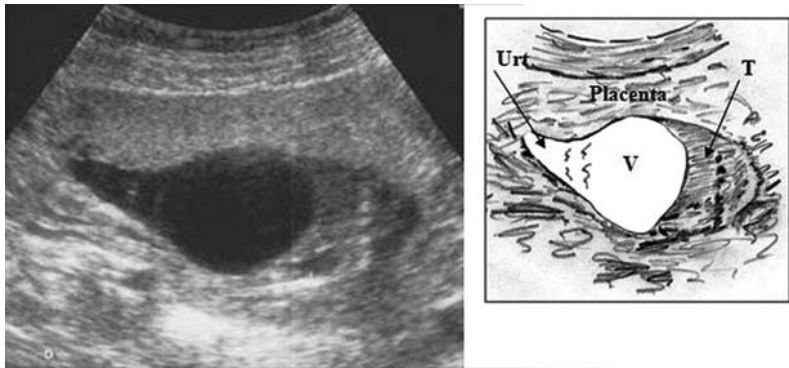


Рис. 2. Признак «замочной скважины» Расширение плодного пузыря плода сопровождается характерным расширением задней уретры.

- Более тяжелое воздействие на плод может также оказывать как мочевой асцит и олигогидрамнион, так и экзогенные и кистозно-измененные почки.
- Дифференциальный диагноз включает синдром Пруне-Белли (двусторонний мегауретер и атрезия уретры) и другие заболевания.

- Существует убедительные доказательства того, что клапаны могут быть пропущены, если скрининг УЗИ делается до 24 недель беременности.

### 5.2. Постнатальный период

- Большинству пациентов с КЗУ диагноз устанавливается при выполнении пренатальной ультрасонографии. Новорожденные, у которых диагноз не был установлен до рождения, могут иметь пальпируемый расширенный мочевой пузырь, асцит, респираторный дистресс-синдром или сепсис. У детей старшего возраста обычно наблюдается инфекция мочевых путей, нарушения опорожнения мочевого пузыря или недержание мочи.

- Микционная цистоуретрография остается наиболее важным исследованием в диагностике КЗУ, потому что она дает представление об анатомии и общем функционировании мочевого пузыря, его шейки и уретры. Изображения уретры во время мочеиспускания крайне важны для постановки правильного диагноза (рис. 3).

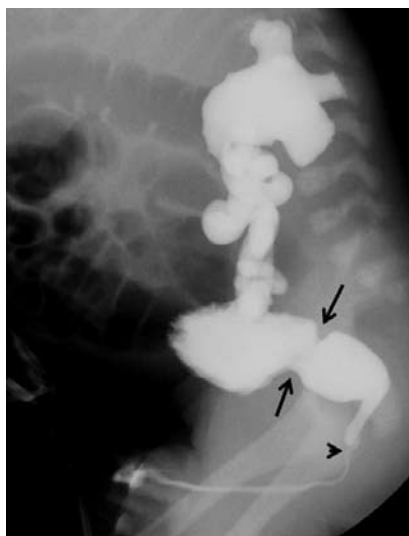


Рис. 3. Микционная цистоуретрография демонстрирует клапан задней уретры у 10-летнего мальчика. Обратите внимание на «щитовидную» форму задней уретры, которая выступает над бульбозной уретрой. Шейка мочевого пузыря указана стрелками.

## 6. Лечение в антенатальном периоде

Цель антенатального вмешательства заключается в обеспечении адекватного объема амниотической жидкости, которая улучшит как функцию почек и мочевого пузыря, так и развитие легочной ткани. У плода с тяжелым двусторонним гидронефрозом и подозрением на инфравезикальную обструкцию рекомендуется регулярное наблюдение за объемом амниотической жидкости, экзогенностью почек, наличием любого скопления экстраренальной жидкости, а также контроль

электролитов в моче плода. Изменение этих параметров может обеспечить врача полезной информацией о прогнозе состояния ребенка.

Сегодня, вмешательство в состояние плода, везико-амниотическое шунтирование (В-А), обычно применяется ограниченно и только у мальчиков с благоприятными показателями мочевого обмена, которые имеют двусторонний гидронефроз из-за инфравезикальной обструкции и развитый олигогидрамнион (до 25 недели гестации), и в том случае, когда имеется угроза для их жизни (табл. 1).

Табл. 1. Показания к внутриутробной декомпрессии мочевых путей

<b>Показания к внутриутробной декомпрессии мочевых путей</b>
Двусторонний гидронефроз из-за инфравезикальной обструкции
Нормальный кариотип
Отсутствие системных аномалий
Олигогидрамнион до 25 недели гестации
Отсутствие кистозных почек
Благоприятные показатели мочевого обмена*

\* $Na < 100$  ммоль/л,  $Cl < 90$  ммоль/л,  $Ca < 2$  ммоль/л, осмоляльность  $< 200$  ммоль/л, микроглобулин В2  $< 508$  ммоль/л, и общий белок  $< 0,2$  г/л

- Возможность точно предсказать исход функции почек с помощью проб мочи плода не является общепринятой, потому что их нормальные показатели различаются в зависимости от возраста плода и до сих пор еще не установлены. Некоторые авторы предположили, что чувствительность и специфичность методики оценки проб мочи может быть повышена путем последовательного забора проб в течение 3-х дней. Результаты, указывающие на снижение показателей, могли бы предположить благоприятное функционирование почек.

- Другими параметрами, которые следует учитывать, являются появление (наличие) почек при ультразвуковом исследовании (УЗИ), хромосомный анализ, исключающий аномалии развития, так как наличие олигогидрамниона до третьего триместра несет худший прогноз с точки зрения легочной функции и смертности. Опасные для жизни состояния (сердечно-сосудистые и неврологические), также должны быть исключены.

- Мета-анализ результатов процедуры антенатального дренирования показал, что она дает значительное преимущество в плане перинатальной выживаемости, но доказательства прогнозирования улучшения ФП при этом отсутствуют. Существует несколько причин неблагоприятного исхода в плане улучшения ФП: осложнения связанные с шунтированием, диагностические ошибки при дифференциальном диагнозе с другими заболеваниями, отсутствие возможности прогнозировать ФП и плохой выбор плода для процедуры.

- Эндоскопическая абляция клапана in utero может рассматриваться только в экспериментальном плане, так как сообщения о результатах применения этого метода и технических аспектах его выполнения в настоящее время ограничены, так же имеются сообщения о высоком уровне смертности плода.

- В настоящее время появляется точка зрения, что В-А шунтирование, выполняемое только для спасения ФП, является оправданным, и может быть полезным для плода с инфравезикальной обструкцией без олигогидрамниона, при котором вероятно развитие ХПН.

## 7. Лечение в постнатальном периоде

### 7.1. Дренирование мочевого пузыря

- Большинство авторов соглашается, что у пациентов с КЗУ и ПН в постнатальном периоде первым шагом в лечении, даже в случае том случае если диагноз не подтвержден с помощью МЦУГ, является декомпрессия мочевого пузыря с трансуретральной катетеризацией в течение 5-7 дней с целью коррекции водно-электролитного обмена, а также для контроля уровня сывороточного креатина и улучшения состояния ВМП (уменьшение дилатации).

- Установка уретрального катетера может быть затруднена с учетом «наматывания» или накручивания расширенной задней уретры. Катетер типа Coude или палец, введенный в прямую кишку, могут помочь направить катетер кпереди и в мочевой пузырь.

- Применения катетера Фоли у этих больных не рекомендуется из-за того, что наличие баллона может оказывать раздражающее действие и будет провоцировать спазм мочевого пузыря и затруднения его опорожнения.

### 7.2. Эндоскопическая абляция клапана

- После того как состояние новорожденного стабилизировалось, выполняется абляция клапана с использованием резектоскопа. Для рассечения клапана может применяться электрод Bugbee или «холодный» нож-крючок. Точные места рассечения могут варьировать, хотя большинство авторов предпочитают рассекать клапаны на 5, 7 и 12 часах условного циферблата.

- Цель процедуры - не удалить клапан, а рассечь его таким образом, что в последующем он не будет нависать и перекрывать просвет уретры, препятствуя оттоку мочи.

- Большинство авторов считает, что временное отведение мочи не предоставляет дополнительного преимущества для восстановления ФП, так как ФП больше зависит от влияния обструкции во внутриутробном развитии, чем от последующего лечения в постнатальном периоде.

- Везикостомия может быть показана, если новорожденные недоношенные, и их уретра слишком мала для введения инструмента. Наиболее распространена методика, описанная Blocksom.

- Некоторые авторы считают, что везикостомия или уретеростомия могут быть оправданы у тех новорожденных, у которых после нескольких дней дренирования мочевого пузыря уровень сывороточного креатинина остается повышенным или нарастает, сохраняется значительный ацидоз и расширение ВМП существенно не уменьшается. Согласно данным этих авторов, у этой особой группы пациентов абляция клапана, вероятно, не дает необходимого эффекта дренирования при расширенных ВМП, при этом нельзя избежать риска инфицирования мочевых путей (ИМП) и повреждения почек.

- Исследования свидетельствуют, что пациенты с КЗУ и уровнем креатинина менее 0,8 мг/дл в течение первого года имеют хороший прогноз и у них восстановится нормальная ФП в течение периода детства. Следовательно, этот уровень креатинина может быть хорошим порогом (cut-off) показателя для решения вопроса об отведении мочи, но только у тех больных, у которых не наблюдается существенного улучшения дилатации ВМП в процессе лечения.

- Некоторые авторы предпочитают выполнять уретеростомию вместо везикостомии, потому что последняя, несмотря на то, что она может снижать давление в ВМП не хуже, чем уретеростомия, занимает значительно больше времени.

## 8. Отдаленные результаты

Среди пациентов с КЗУ различают 2 группы: пациенты у которых ПН развивается в течение первых месяцев жизни, и пациенты, у которых она развивается к юношескому возрасту или позже. В первой группе ПН могла быть результатом почечной дисплазии, во второй – инициирующим фактором, среди других, может являться дисфункция мочевого пузыря, так как в этой группе потеря ФП наступает медленно, в течение многих лет.

Несколько авторов определили ряд параметров (дисфункция мочевого пузыря, ПМР, травмы гиперфильтрация, полиурия), которые могут быть ответственны за ухудшение долгосрочной ФП у пациентов КЗУ.

Обследование этих мальчиков должно быть индивидуальным, в зависимости от анамнеза и данных предыдущего обследования (анализы крови и мочи, УЗИ почек, МАГ-3, ДМСК, МЦУГ, уродинамическое исследование). Основная задача – выявить и воздействовать на эти параметры, что может улучшить ФП.

### 8.1 Дисфункция мочевого пузыря

Термин «клапан мочевого пузыря» был введен Митчелом в 1982 году для описания хронического состояния при КЗУ, при котором несмотря на успешную абляцию клапана, внутренняя дисфункция мочевого пузыря приводит к ухудшению состояния ВМП и к недержанию мочи.

- Комбинация плохого ощущения позыва к мочеиспусканию, большого объема мочевого пузыря, снижение его податливости приводит к такому повышению давления накопления, которое препятствует адекватному дренированию ВМП.

- Гистологические исследования мочевого пузыря у плода с КЗУ показывают наличие структурных, биохимических и функциональных изменений, обусловленных инфравезикальной обструкцией. Эти повреждения могут быть необратимыми и обуславливать нарушения функции мочевых путей у некоторых пациентов с КЗУ.

- Недержание мочи у мальчиков с КЗУ встречается в 19-81% случаев и всегда обусловлено нарушением сокращения мочевого пузыря.

- Уродинамические исследования, выполненные у мальчиков с КЗУ через несколько лет после абляции клапана показали, что дисфункция мочевого пузыря имела место в более чем 75% случаев. При уродинамическом обследовании выявлены три наиболее частых признака нарушения функции мочевого пузыря: гиперактивность, сниженная эластичность и мышечная недостаточность. Сниженная податливость (эластичность) мочевого пузыря ассоциируется с наиболее тяжелым нарушением ФП.

- Недавно, стало известно, что функционирование мочевого пузыря – это динамический процесс и, во время роста ребенка податливость мочевого пузыря увеличивается, гиперактивность снижается, а после пубертатного периода начинает преобладать мышечная недостаточность.

- Некоторые авторы полагают, что дисфункция мочевого пузыря развивается чаще и в более тяжелой форме у тех детей, у которых мочевой пузырь был дефункци-



анализирован в течение первых месяцев жизни (везикостомия или уретеростомия). Другие авторы утверждают, что временное нарушение функции мочевого пузыря не влияет на функцию органа в отдаленном периоде, и что любая дисфункция связана, в первую очередь, с обструкцией мочевого пузыря во время эмбриогенеза.

### **8.1.1. Лечение дисфункции мочевого пузыря**

Лечение дисфункции мочевого пузыря у этих пациентов проводится в основном для улучшения прогноза ФП и предотвращения недержания мочи.

- Мышечная недостаточность стенки мочевого пузыря приводит к его избыточному наполнению и недержанию мочи (парадоксальная ишурия), и неполному опорожнению мочевого пузыря. Лечение включает режим мочеиспускания, двойное мочеиспускание, применения альфа-блокаторов и интермиттирующую катетеризацию (ИК).

- Катетеризация через уретру может быть затруднена и болезненна у этих пациентов, в этих случаях показана операция Митрофанова.

- Лечение гиперактивности мочевого пузыря проводится антихолинергическими и антимускариновыми препаратами. Эти препараты могут также помочь пациентам нарушением накопления мочевого пузыря (податливости), но иногда их применение недостаточно для предотвращения необходимости аугментации мочевого пузыря (АМП).

- Большинство авторов положительно высказываются за использование мочеоточника при АМП, если это возможно. Использование сегментов кишечника также показывает удовлетворительные результаты. Недостатки, связанные с использованием кишечника, включают гиперпродукцию слизи, гиперхлоремический ацидоз, бактериурию и малигнизацию. АМП полосками из кишечных сегментов, лишенных слизистой, позволяет избежать некоторых вышеописанных проблем. Использование ткани желудка для АГМ не рекомендуется у пациентов с КЗУ, так как это связано с большей частотой осложнений (синдром гематурии-дизурии).

### **8.2. Пузырно-мочеточниковый рефлюкс и гидронефроз**

#### **8.2.1. Развитие ПМР у пациентов с КЗУ варьирует от 50 до 70%**

Обычно ПМР развивается вторично по отношению к повышенному внутрипузырному давлению и потере состоятельности пузырно-мочеточникового соединения.

Несмотря на то, что более 30% рефлюксов обычно исчезает после абляции клапана и лечения дисфункции мочевого пузыря, это может занять более 3-х лет.

Если функция мочевого пузыря адекватна, а пузырно-мочеточниковый рефлюкс сохраняется (рецидивы ИМП, массивный рефлюкс ухудшающий функцию мочевого пузыря), то показана хирургическая, в том числе эндоскопическая, коррекция рефлюкса.

Наличие массивного одностороннего рефлюкса при нефункционирующей почке приводит к постоянному обратному заполнению мочевого пузыря мочой, благоприятствует ее задержке, повышает риск ИМП и ухудшает функцию мочевого пузыря (рис. 4 б).

У этих больных должна быть определена функция мочевого пузыря перед тем, как будет рассмотрен вопрос нефроуретерэктомии, так как в этом случае расширенные мочеточники могут быть использованы как подходящий материал для АМП.

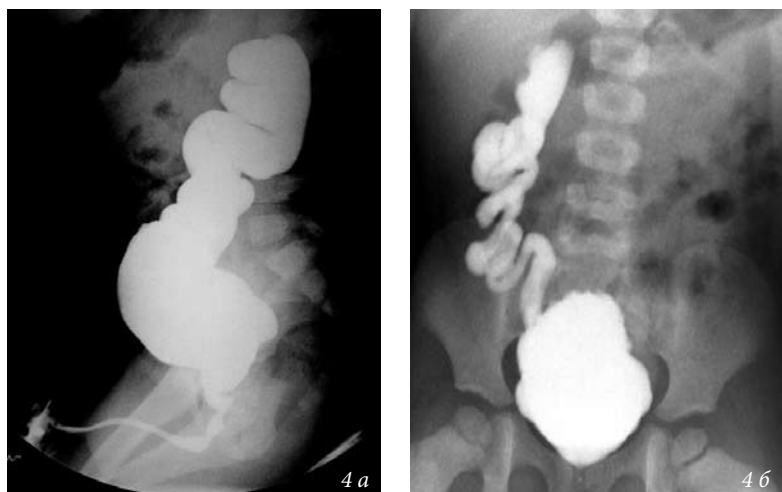


Рис. 4. а) на МЦУТ у мальчика с КЗУ показан массивный односторонний ПМР при плохо функционирующей почке, б) После опорожнения мочевого пузыря повторно заполнен большим количеством мочи в результате обратного рефлюкса.

### 8.2.2. Гидронефроз

У пациентов с КЗУ гидронефроз, как и рефлюкс, развивается вторично. Зачастую он разрешается после абляции клапана и лечения дисфункции мочевого пузыря.

- У пациентов с многолетним персистирующим гидронефрозом, несмотря на адекватное опорожнение мочевого пузыря, особенно в случаях сопровождающихся полиурией из-за повреждения тубулярного аппарата почек, ночное дренирование мочи, по крайней мере, 1 раз в 3 дня, позволяет обеспечить декомпрессию мочевого пузыря и ВМП, и, следовательно, избежать негативного влияния на ФП. Перенаполнение мочевого пузыря может ухудшить его функцию.

- Согласно данным некоторых авторов, при наличии постоянного расширения ВМП и взбухание шейки мочевого пузыря с сужением выходного канала, если уродинамическое исследование показывает уплощение кривой скорости потока мочи и высокое давление опорожнения, то в этом случае может иметь место вторичная обструкция шейки мочевого пузыря, и использование альфа-блокаторов или рассечение его шейки может улучшить ситуацию. Однако опыт выполнения этих процедур крайне недостаточный для оценки эффективности данных методик лечения.

### 8.3. Нарушение гиперфилтрации

Гиперфилтрация была выявлена в экспериментах на животных, как причина дополнительного повреждения, но ее влияние на организм человека остается неизвестным.

- Появление протеинурии у больных с КЗУ в течение детского возраста может ассоциироваться с плохим прогнозом.

- Патогенетически этот результат может быть связан с уменьшением функциональных резервов почек, что делает невозможным для почек реагировать на воз-

росшие требования, вследствие роста ребенка. Таким образом, такое функционирование нефронов на самом деле могло бы приводить к гиперфилтрации, чтобы поддержать нормальную ФП. Избыток филтрации будет приводить к протеинурии и очаговому сегментарному гломерулосклерозу и почечной недостаточности.

- Раннее использование ингибиторов АПФ у пациентов с протеинурией может ослабить эти гемодинамические изменения, отдалить или предотвратить развитие ХПН.

## 9. Фертильность и сексуальная функция

1. Существует несколько опубликованных исследований, посвященных пациентам с КЗУ, которые отмечали повреждение фертильности в этой популяции больных.

2. Почечная недостаточность – наиболее частое осложнение у этих больных, и ее влияние на либидо и потенцию у взрослых четко установлено.

3. Ретроградная эякуляция или не эффективная поступательная пропульсия семенной жидкости может развиваться вторично по отношению к расширению задней уретры и открытию шейки мочевого пузыря. Дополнительно, у некоторых больных, семенная жидкость имеет патологическую вязкость, не разжижается и имеет высокий pH.

4. Более того, увеличивается число наблюдений крипторхизма (12%), который также может внести свой вклад в аномальные параметры спермы. Тем не менее, истинная заболеваемость бесплодия у этих пациентов остается неизвестной.

## 10. Трансплантация почек

У некоторых пациентов с КЗУ в течение жизни развивается терминальная стадия почечной недостаточности, и они будут нуждаться в трансплантации почек (ТП).

Дисфункция мочевого пузыря должна рассматриваться как угроза успешной трансплантации и есть опасения, что выживаемость трансплантата может быть значительно снижена при трансплантации у пациентов с клапаном мочевого пузыря.

Ряд исследований посвящено этому вопросу и не было обнаружено каких-либо различий в выживаемости трансплантата или уровне сывороточного креатинина у больных с КЗУ в анамнезе и в группе контроля.

Однако, некоторые серии исследований продемонстрировали статистически значимое повышение уровня сывороточного креатинина по сравнению с контрольной группой. Эти различия между сериями исследований могут быть обусловлены различиями в обследовании пациентов перед трансплантацией, так как обследование больных с КЗУ включает в себя тщательную предоперационную оценку уродинамики и последующее лечение любой дисфункции мочевого пузыря может улучшить исход трансплантации почек.

ТП – важная часть лечения некоторых пациентов с КЗУ и частота успеха в этом случае выше, однако тщательная оценка уродинамики – функции мочевого пузыря – перед трансплантацией жизненно необходимо для достижения хороших результатов.

## 11. Список литературы для дополнительного чтения

1. Casale AJ. Posterior urethral valves and other urethral anomalies. In: Wein AJ, Kavousi LR, Novik AC, Partin AW, Peters CA, (ed) Campbell-Walsh Urology 9th ed. Saunders. Philadelphia, 2007 chapter 122.
2. Agarwal SK, Fisk N M. In utero therapy for lower urinary tract obstruction. Prenat Diagn 2001; 21: 970-6.
3. Coplen DE. Pre-natal intervention for hydronephrosis. J. Uro 1997; 157: 2270-7.
4. Crombleholme TM, Harrison MR, Golbus MS, Longaker MT, Langer JC, Callen PW, et al. Fetal intervention in obstructive uropathy: prognostic indicators and efficacy of intervention. Am J Obstet Gynecol 1990; 162: 1239-44
5. Freedman AL, Bukowski TP, Smith CA, Evans MI, Jhonson MP, Gonzalez R. Fetal therapy for obstructive uropathy: Specific outcomes diagnosis. J Urol 1996; 156: 720-4.
6. Herndon CDA, Ferrer FA, Freedman A, McKenna PH. Consensus on prenatal management of antenatally detected urologic abnormalities. J Urol 2000; 164:1052-6.
7. Elder JS, O' Grady JP, Ashmead G, Duckett JW, Philipson E. Evaluation of fetal renal function: unreliability of fetal urinary electrolytes. J Urol 1990; 144: 574-8.
8. Kaefar M, Peters CA, Retik AB, Benacerraf BB. Increased renal echogenicity: a sonographic sign for differentiating between obstructive and nonobstructive etiologies of in utero bladder distension. J Urol 1997; 158: 1026-9
9. Quintero RA, Shukla AR, Homsy YL, Bukkapatnam R. Successful in utero endoscopy ablation of posterior urethral valves: a new dimension in fetal urology. Urology 2000; 55: 774.
10. Welsh A, Agarwal S, Kumar S, Smith RP, Fisk NM. Fetal cystoscopy in the management of fetal obstructive uropathy: experience in a single European centre. Prenat Diagn 2003; 23: 1033-41.
11. Yiee J, Wilcox D. Management of fetal hydronephrosis. Pediatr Nephrol 2008; 23:347-53
12. Gatti JM, Kirsch AJ. Posterior Urethral valves: Pre-and Postnatal Management. Current Urology Reports 2001; 2:138-45.
13. Krueger RP, Hardy BE, Churchill BM. Growth in boys with posterior urethral valves. Primary valve resection vs upper tract diversion. Urol Clin North Am 1980; 7: 265-72
14. Jaureguizar E, López Pereira P, Martínez Urrutia MJ, Bueno J, Espinosa L, Navarro M. Pronóstico de los pacientes con válvulas de uretra posterior según tratamiento inicial y su comportamiento urodinámico. Cir Ped 1994; 7:128-31.
15. Reinberg Y, Castano I, Gonzalez R. Influence of initial therapy on progression of renal failure and body growth in children with posterior urethral valves. J Urol 1992; 148: 532-3
16. Smith GH, Canning DA, Schulman SL, Snyder HM 3rd, Duckett JW. The long term outcome of posterior urethral valves treated with primary valve ablation and observation. J Urol 1996; 155: 1730-4.
17. Ghanem MA, Nijman RJM. Long-term followup of bilateral high (Sober) urinary diversion in patients with posterior urethral valves and its effect on bladder function. J Urol. 2005; 173: 1721-4.
18. Godbole P, Wade A, Mushtaq I, Wilcox DT. Vesicostomy vs primary ablation for posterior urethral valves: Always a difference in outcome? J Pediatr Urol. 2007; 3: 273-5.
19. Sarhan O, Zaccaria I, Macher M-A, Muller F, Vuillard E, Delezoide A-L, et al. Long-term outcome of prenatally detected posterior urethral valves: single center study of 65 cases managed by primary valve ablation. J Urol 2008; 179: 307-13.
20. Kousidis G, Thomas DF, Morgan H, Haider N, Subramanian R, Feather S. Long-term outcome of prenatally detected posterior urethral valves: a 10 to 23-year follow-up study. BJU Int. 2008; 102: 1020-4.
21. Warshaw B L, Hymes L C, Trulock T S, Woodward JR. Prognostic features in infants with obstructive uropathy due to posterior urethral valves. J Urol 133; 1985: 240-3.
22. Parkhouse HF, Barrat TM, Dillon MJ, Duffy PG, Fay J, Ransley PG, et al. Long-term outcome of boys with posterior urethral valves. B JU Int.1988; 62: 59-62.
23. Glassberg KI.. The valve bladder syndrome: 20 years later. J Urol 2001; 166: 1406-14.
24. Peters CA, Bolkier M, Bauer SB, Hendren WH, Colodny AH, Mandell J. The urodynamic consequences of posterior urethral valves. J Urol 1990; 144: 122-6.
25. De Gennaro M, Capitanucci ML, Capozza N, Caione P, Mosiello G, Silveri M. Detrusor hypocontractility in children with posterior urethral valves arises before puberty. BJU Int. 1998; 81(3): 81-5.
26. Holmdahl G, Sillen U, Hanson E, Hermansson G, Hjalmas K et al. Bladder dysfunction in boys with posterior urethral valves before and after puberty. J.Urol. 1996; 155: 694-8.
27. Denes ED, Barthold JS, Gonzalez R. Early prognostic value of serum creatinine levels in children with posterior urethral valves. J Urol 1997; 157:1441-3
28. Sarhan O, El-Dahshan K, Sarhan M. Prognostic value of serum creatinine levels in children with posterior urethral valves treated by primary valve ablation J Pediatr Urol 2010; 6: 11-4.
29. López Pereira, MJ Martínez Urrutia, L Espinosa, R Lobato, M Navarro, E Jaureguizar. Bladder dysfunction as a prognostic factor in patients with posterior urethral valves. BJU Int. 2002; 90: 308-11
30. Ghanem MA, Wolfenbittel KP, Vlyder AD Nijman RJM. Long-term bladder dysfunction and renal function in boys with posterior urethral valves based on urodynamic findings. J Urol 2004; 171: 2400-12.
31. Lopez Pereira P, Espinosa L, Martinez Urrutia MJ, Lobato R, Navarro M, Jaureguizar E. Posterior urethral valves: prognostic factors. BJU Int. 2003; 91: 687-690.
32. DeFoor W, Clark C, Jackson E, Reddy P, Minevich E, Sheldon C. Risk factors for end stage renal disease in children with posterior urethral valves. J Urol. 2008; 180: 1705-8.
33. Ansari MS, Gulia A, Srivastava A, Kapoor R. Risk factors for progression to end-stage renal disease in children with posterior urethral valves. J Pediatr Urol 2009 in press

34. Jayanthi VR, McLorie G A, Khoury AE, Churchill BM. The effect of temporary cutaneous diversion on ultimate bladder function. *J Urol* 1995; 15: 889-92.
35. Kim Y H, Horowitz M, Combs A, Nitti VW, Libretti D, Glassberg KI. Comparative urodynamic findings after primary valve ablation, vesicostomy or proximal diversion. *J Urol* 1996; 156: 673-6.
36. Jaureguizar E, Lopez Pereira P, Martínez Urrutia MJ, Espinosa L. Does neonatal pyeloureterostomy worsen bladder function in children with posterior urethral valves? *J Urol* 2000; 164: 1031-4.
37. Podesta M, Ruarte AC, Garguiulo C, Medel R, Castera R, Herrera M, et al. Bladder function associated with posterior urethral valves after primary valve ablation or proximal diversion in children and adolescents. *J Urol* 2002; 168: 1830-5.
38. Dinneen MD, Duffy PG, Barrat TM, Ransley PG. Persistent polyuria after posterior urethral valves. *BJU Int.* 1995; 75: 236-40.
39. Koff SA, Mutabagani K, Jayanthi VR (). The valve bladder syndrome: pathophysiology and treatment with nocturnal bladder emptying. *J Urol* 2002; 167: 291-297.
40. Nguyen MT, Pavlock CL, Zderic SA, Carr MC, Canning DA. Overnight catheter drainage in children with poorly compliant bladders improves post-obstructive diuresis and urinary incontinence. *J Urol.* 2005;174: 1633-6.
41. Hale JM, Wood DN, Hoh IM, Neild GH, Bomanji JB, Chu A et al. Stabilization of renal deterioration caused by bladder volume dependent obstruction. *J Urol* 2009; 182: 1973-7.
42. Johal NS, Hamid R, Aslam Z, Carr B, Cuckow P, Duffy PG. Ureterocystoplasty: long-term functional results. *J Urol* 2008; 179: 2373-5.
43. Kajbafzadeh A-M, Payabvash S, Karimian G. The effects of bladder neck incision on urodynamic abnormalities of children with posterior urethral valves. *J Urol* 2007; 178: 2142-9.
44. Abraham MK, Nasir ARA, Sudarsanan B, Puzhankara R, Kedari PM, Unnithan GR, et al. Role of alpha adrenergic blocker in the management of posterior urethral valves. *Pediatr Surg Int.* 2009; 25: 1113-5.
45. Nguyen HT, Peters CA. Long-term complications of posterior urethral valves. *BJU Int.* 1999; 83 (3): 23-8.
46. Woodhouse CR, Reilly JM, Bahadur G. Sexual function and fertility in patients treated for posterior urethral valves. *J Urol* 1989; 142: 586-8.
47. Puri A, Gaur KK, Kumar A, Bhatnagar V. Semen analysis in post-pubertal patients with a posterior urethral valves: a pilot study *Pediatr Surg Int* 2002; 18: 140-1.
48. Churchill BM, Sheldon CA, McLorie GA, Arbus GS. Factors influencing patient and graft survival in 300 cadaveric pediatric renal transplants. *J. Urol.* 1988; 140: 1129-31.
49. Reinberg Y, Gonzalez R, Fryd D, Mauer SM, Najarian JS. The outcome of renal transplantation in children with posterior urethral valves. *J Urol* 1988 140: 1491-3.
50. Lopez Pereira P, Jaureguizar E, Martínez Urrutia MJ, Meseguer MC, Navarro M. "Does treatment of bladder dysfunction prior to renal transplant improve outcome in patients with posterior urethral valves"? *Pediatric. Transplantation.* 2000; 4: 118-22.
51. Otukesh H, Basiri A, Simfroosh N, Hoseini R, Fereshtehnejad S-M, Chalian M. Kidney transplantation in children with posterior urethral valves. *Pediatr Transplantation* 2008; 12: 516-9.

# Глава 7

## Функциональные нарушения нижних мочевых путей у детей

### Ключевые позиции

- Функциональные нарушения нижних мочевых путей у детей встречаются довольно часто.
- Варианты лечения могут быть выбраны на основании минимально инвазивного обследования.
- «Уротерапия» с или без фармакологической поддержки – метод выбора при лечении данного состояния.
- Лечение в специализированных центрах рекомендуется пациентам, резистентным к стандартной терапии.
- Плохой прогностический признак – возвращение «детских» симптомов во взрослом состоянии.

### 1. Введение

Функциональное дневное недержание мочи у детей является довольно обычным состоянием. Его встречаемость составляет от 5 до 15% у 6-летних детей, по данным различных эпидемиологических исследований.

В отличие от недержания мочи у взрослых, где это состояние всегда считается патологическим, в детском возрасте это состояние рассматривается в контексте этапа развития ребёнка. Новорождённые и грудные дети по определению имеют недержание мочи. Различные теории, объясняющие патофизиологию данного состояния, изменились в течение последних лет.

Принято было считать, что мочевого пузырь у ребёнка с недержанием мочи является незрелым. Для описания недержания мочи у детей применялись такие термины, как «незрелый мочевой пузырь», «детский мочевой пузырь», «автономный мочевой пузырь». Как бы там ни было, современные исследования изменили принятую ранее точку зрения.

Ранее мочевой пузырь новорождённых считался гиперактивным, с нормальным мочеиспусканием. Данная концепция изменилась с применением методик исследования с естественным наполнением мочевого пузыря. Yeung с коллегами показали, что у грудных детей зачастую имеется стабильный во время наполнения детрузор, сочетающийся с дискоординацией опорожнения.

Принято, что регуляция деятельности мочевого пузыря находится под контролем центральной нервной системы. Считается, что область моста продолговатого мозга ответственна за детрузорно-сфинктерное взаимодействие, тогда как корковая зона ответственна за регуляцию давления в мочевом пузыре. Ранее считалось, что матурация мочевого пузыря развивалась за счёт усиления ингибирующего

влияния коры головного мозга, однако последние работы СК Yeung указали на роль матурации структур моста головного мозга («созревание» координации). Из этого следует, что состояния, подобные гиперактивному мочевому пузырю, могут быть результатом дефицита корковой регуляции, тогда как дисфункции мочеиспускания являются результатом «незрелости» координации.

Дальнейшее развитие функциональных магнито-резонансных исследований позволит вскоре пролить свет на данную проблему. Вполне вероятно, что кортико-ориентированная концепция вытеснит общепринятую пузырно-ориентированную теорию, доминирующую по настоящий день. Гиперактивный пузырь – это, скорее, симптом более центрально лоцированных изменений, затрагивающих как мочевой пузырь, так и кишечник, половую сферу, и даже настроение и поведение.

Обобщающий термин для ненейрогенных и неневротических нарушений – функциональное расстройство Нижних Мочевых Путей (НМП). Исходя из современных стандартов терминологии, гиперактивный мочевой пузырь (ГАМП) отличается от дисфункции мочеиспускания (ДМ). Если ГАМП, это нарушение наполнения, то ДМ – нарушение опорожнения. Естественно, эти состояния могут сосуществовать.

2. Обследование нарушений нижних мочевых путей

Методы обследования детей с нарушениями нижних мочевых путей представлены в табл. 1. Обследование детей с нарушениями нижних мочевых путей должно включать в себя подробный анамнез, данные дневника мочеиспусканий (частота/объём) и физикальное обследование. Также в обследование могут быть включены УЗИ и урофлоуметрия.

После завершения вышеописанного скрининга проводится отбор пациентов для более углублённого обследования. Более того, в результате данного скринингового обследования могут быть выявлены пациенты с нейрогенным мочевым пузырём, различными аномалиями и инфекцией мочевыводящих путей.

Табл. №1.

Методы обследования пациентов с нарушениями нижних мочевых путей.

Методы обследования пациентов с нарушениями нижних мочевых путей.
<div>Основное обследование<ul style="list-style-type: none"><li>• анамнез</li><li>• физикальное обследование</li><li>• анализы мочи</li><li>• дневник мочеиспускания</li><li>• урофлоуметрия</li></ul></div>
<div>Углублённое обследование<ul style="list-style-type: none"><li>• Уродинамическое обследование</li><li>• МРТ пояснично-крестцового отдела позвоночника</li><li>• Цистоскопия</li><li>• Электромиография мышц таза</li></ul></div>

## 2.1 Анамнез

### 2.1.1. Медицинский анамнез

Литературные данные по этой теме очень скудны. Имеются лишь определённые пояснения в стандартах ICCS. Необходим подробный и детальный сбор анамнеза у детей с дисфункциями нижних мочевых путей. Вполне допустимо узнавать анамнез заболевания от ребёнка. Впоследствии эта информация может быть обсуждена, проверена и дополнена совместно с родителями.

Недержание мочи должно быть оценено в соответствии со стандартами ICCS. Необходимо чёткое разграничение между периодическим и постоянным, ночным и дневным недержанием мочи. Интерпретация подтекания мочи довольно субъективна, и при необходимости для объективизации могут быть применены «дневники недержания».

Сбор анамнеза начинается с выяснения акушерского анамнеза, при этом уточняются наличие фетального дистресс-синдрома, гипоксии, родовой травмы, антенатально выявленного гидронефроза или маловодия.

Уточняются отклонения в развитии ребёнка – запоры в анамнезе могут указывать на нейрогенный характер заболевания.

Возраст приучения к горшку и возраст, когда ребёнок стал «сухим» днём и ночью также помогает выявить дисфункции НМП. Раннее приучение к горшку и ранняя континенция иногда являются фактором риска развития дисфункции НМП.

Также необходимо узнать о наличии учащенных мочеиспусканий, частоты подтекания мочи и наличия императивных позывов. Эти данные могут быть получены с помощью дневника мочеиспусканий.

Режим туалета и субъективная оценка струи мочи также являются важными критериями. Постоянна ли струя мочи или прерывается? Натуживается ли ребёнок во время мочеиспускания? Какая струя мочи? Особенно у девочек, важно узнать, не отклоняется ли струя мочи, не приходится ли им менять положение тела на унитазе? Многие девочки с отклонением струи мочи кпереди вынуждены принимать наклонное положение. Необходимо выяснить наличие императивных позывов на мочеиспускание. Большинство родителей вам скажут, что ребёнок терпит до последнего, прежде чем сходить в туалет. Преждевременные сокращения мочевого пузыря у ребёнка - совсем другая ситуация. Некоторые дети удерживают мочу путём приседания на корточках с прижатием промежности пяткой (симптом Vincent).

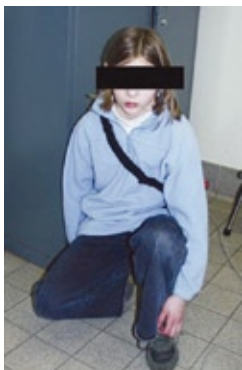

Рис. 1. Симптом Vincent



Выясняется наличие перенесённых ранее инфекций мочевой системы, а также перенесённых на соответствующих органах операций. Необходимо уточнить состояние функции кишечника (запор, каломазание), также как и менструальный и, при возможности, анамнез половой жизни. Семейный анамнез, который зачастую оказывается положительным при подобных состояниях, также следует оценить. Сбор семейного анамнеза также должен включать вопросы относительно неврологических отклонений и врождённых пороков. Также необходимо ознакомиться со всеми ранее выполненными диагностическими и лечебными мероприятиями.

### **2.1.2 Опросники и бальные системы**

Несмотря на то, что бальные системы обеспечивают более стандартизированную оценку патологии мочеиспускания, они не очень популярны среди детских урологов.

С тех пор, как дисфункции НМП приобрели статус клинической патологии, затрагивающей большое количество детей, было предложено два варианта бальных систем. Первая, описанная Jan Van Gool and colleagues, была использована Международной Группой Изучения Рефлюкса в 1992 году. Данная бальная система, разработанная для интерпретации данных, полученных Международной Группой Изучения Рефлюкса, так и не была утверждена, и никогда не использовалась на практике.

Следующая бальная система была опубликована в 2000 году группой Toronto. Она представляет собой утверждённый опросник из 10 вопросов и обладает достаточной специфичностью и чувствительностью для постановки диагноза «дисфункция мочеиспускания». Этот же коллектив учёных опубликовал монографию, посвящённую использованию их бальной системы для прогнозирования последствий рефлюкса после лечения «дисфункции мочеиспускания».

Основное достоинство этой системы заключается в помощи врачам, имеющим недостаточный опыт в данной области. Клиницисты, постоянно имеющие дело с подобными пациентами, приобретают определённый опыт, помогающий им диагностировать данные состояния. Для менее опытных врачей данная бальная система может указать на наличие дисфункции НМП и натолкнуть на необходимость дополнительного обследования, такого как урофлоуметрия или заполнение дневника мочеиспусканий. Как дополнение к облегчению постановки диагноза, данная система является инструментом оценки лечения дисфункции НМП, позволяя сравнивать эффективность применения различных методов лечения, помогая, таким образом, выбрать наилучший метод для наших пациентов, ссылаясь на обоснованные факты.

### **2.2 Дневник мочеиспусканий, или упрощённая урофлоуметрия**

Дневник мочеиспусканий – это запись приёма жидкости и времени и объёма мочеиспусканий в течение суток. Также здесь могут указываться императивные позывы и эпизоды недержания мочи. Подтекание мочи может быть фиксировано, как необходимость смены белья между эпизодами мочеиспускания.

Дневник даёт информацию об объёме выпитой жидкости, частоте мочеиспусканий, объёму выделенной мочи и наличии эпизодов недержания, что может быть использовано как и в диагностических, так и в лечебных целях. Для диагностических целей необходимо ведение как минимум 3х дневного дневника мочеиспусканий.

В процессе лечения очень важно, чтобы ребёнок начал принимать участие в заполнении данного дневника, что повышает его мотивацию и создаёт ощущение соучастия в лечении. Дневник мочеиспусканий позволяет получить довольно много информации

- Частота мочеиспусканий
- Объём выделенной за сутки мочи
- Средний объём выделенной мочи
- Наибольший и наименьший объём выделенной мочи
- Отношение дневного и ночного диуреза
- Эпизоды недержания мочи
- Количество принятой жидкости

### **2.3 Клиническое обследование**

Кроме общего клинического осмотра, следует уделить особое внимание пальпации живота, наличию каловых камней в кишечнике, чувствительности промежностной и перианальной области, тону анального сфинктера и бульбокавернозному рефлексу. Перианальная область иннервируется крестцовыми сегментами S1-S4, которые также иннервируют часть мочевого пузыря и уретрального сфинктера.

Необходимо внимательно осмотреть область спины, обращая внимания на различные аномалии, позволяющие заподозрить спинальный дизрафизм (липомы, изменение цвета кожи, патологический рост волос и т.д.), чтобы исключить наличие неврологической патологии. Обследование нижних конечностей может дать информацию о наличии патологии поясничного отдела позвоночника – внимания заслуживают мышечная атрофия, деформация стоп или асимметрия ног.

Обследование гениталий включает в себя осмотр девственной плевы, преддверия влагалища, клитора и половой щели у девочек. У мальчиков необходим осмотр полового члена и наружного отверстия уретры.

### **2.4 Ультразвуковое обследование**

Всем детям с дисфункциями нижних мочевых путей необходимо проводить ультразвуковое обследование. Исследование мочевого пузыря после мочеиспускания поможет выявить остаточную мочу. Толщина стенки мочевого пузыря может быть измерена, но её оценка затруднена ввиду того, что зависит от его наполнения. Некоторыми авторами доказана зависимость толщины стенки мочевого пузыря от наличия дисфункции НМП.

УЗИ также может выявить структурные аномалии мочевыделительной системы. Наличие удвоения верхних мочевых путей может свидетельствовать о наличии рефлюкса или обструкции как везикоуретерального, так и пиелоуретерального сегмента. Явными преимуществами данного метода являются неинвазивность и безболезненность.

### **2.5 Анализы мочи**

Лабораторное исследование мочи может дать информацию, которая не может быть получена путём клинического обследования. У детей с недержанием мочи зачастую выявляется асимптоматическая бактериурия. Инфицирование мочевых

путей может быть связано с попаданием бактерий в уретру во время стремительного мочеиспускания (milk-back эффект). С другой стороны, инфекция мочевой системы сама по себе может вызывать различные ирритативные симптомы со стороны мочевого пузыря.

Глюкозурия или протеинурия могут быть симптомами метаболических нарушений или нефрологической патологии, которая также может влиять на нормальную работу мочевого пузыря.

## 2.6 Урофлоуметрия

Урофлоуметрия представляет собой измерение потока мочи во время мочеиспускания, что выражается в скорости (мл/сек) и графике мочеиспускания. Это наименее инвазивный из всех уродинамических методов исследования, что делает его незаменимым в педиатрической практике. Во время УФМ происходит измерение параметров струи мочи в фазу опорожнения, что даёт информацию о функции мочевого пузыря и его сфинктерного механизма.

УФМ прекрасно подходит для выявления дисфункций мочеиспускания у детей. Также это отличный способ оценить результаты лечения БОС или других методов «тренировки» мочевого пузыря.

Нормальная кривая мочеиспускания у здорового ребёнка представлена в форме колокола независимо от пола, возраста и объёма выделенной мочи. Вид кривой мочеиспускания – один из важнейших показателей при оценке результатов УФМ. Так, к примеру, при наличии органической инфравезикальной обструкции полученный график будет непрерывным, растянутым по времени, но значительно ниже нормального. Возникновение динамической обструкции приведёт к прерываниям в графике с исчезновением типичной формы колокола. В соответствии со стандартами терминологии следует различать так называемый «стаккато» тип мочеиспускания (короткими, прерывистыми порциями), от произвольно прерываемого мочеиспускания.

Q<sub>max</sub>, или максимальный поток, один из важнейших показателей во взрослой урологии. В педиатрической практике связь между максимальным потоком и инфравезикальным препятствием к оттоку мочи довольно слабая. Повышение инфравезикального сопротивления, как правило, компенсируется усилением сократительной деятельности детрузора, в связи с чем максимальный поток может иметь нормальные показатели.

Очень важно провести несколько исследований, прежде чем делать какие-либо выводы, мы обычно советуем трёхкратную УФМ. Желательно, чтобы ребёнку было хотя бы четыре года на момент исследования. Иногда требуются специальные адаптирующие приспособления, чтобы ребёнок мог сидеть в расслабленном положении. Необходимо дать ребёнку немного освоиться в месте проведения УФМ – когда ребёнок смотрит по сторонам во время исследования, это может повлиять на его результат. После данного малоинвазивного скрининга появляется возможность отбора пациентов, которым необходимо более углублённое обследование, особенно детей с дневным недержанием мочи и патологической кривой УФМ. Пациентам, у которых данные дневника мочеиспусканий демонстрируют небольшой объём выделенной мочи ввиду возраста, изначально проводится «тренировка» мочевого пузыря без

применения фармакотерапии. Если по прошествии месяца объём мочевого пузыря не увеличивается, им требуется дальнейшее уродинамическое обследование.

### **2.7 Уродинамические показатели**

Для описания уродинамический показателей применяются стандарты ICS и ICCS.

### **2.8. Другие диагностические исследования**

У некоторых детей с недержанием мочи необходимо проводить специальные методы исследования с целью исключения наличия пороков мочевыделительной системы или неврологической патологии. В большинстве случаев данные предыдущих обследований позволяют заподозрить наличие подобных состояний как причины недержания.

«Мини-клапаны» у мальчиков, мембраны меатуса у девочек и скрытая нейропатия могут быть причинами недержания. При наличии мини-клапанов и деформаций меатуса необходимо эндоскопическое обследование под общим обезболиванием.

При подозрении на неврологическую патологию МРТ пояснично-крестцового отдела, а также электромиографические исследования помогают уточнить диагноз.

#### **2.8.1 Мини-клапаны у мальчиков**

Несмотря на противоречивые данные литературы, мы обеспокоены последними сообщениями о клапанах уретры, которые проявляются функциональными нарушениями мочеиспускания. Любое подозрение на органическую патологию – обструктивный тип мочеиспускания или высокое давление в мочевом пузыре при микции являются показанием к цистографии и последующей цистоскопии.

#### **2.8.2 Мембраны меатуса и влагалищный рефлюкс у девочек**

У некоторых девочек имеется антеградное отклонение струи мочи при мочеиспускании. Считается, что данное состояние может быть стимулирующим фактором к развитию дисфункционального мочеиспускания. При выявлении данного состояния необходимо дальнейшее обследование при помощи цистоскопии, при этом не исключён вариант меатоластики. Постмикционный влагалищный рефлюкс может быть причиной недержания мочи.

#### **2.8.3 МРТ для выявления скрытой нейропатии**

Подозрение на неврологическую этиологию недержания мочи у некоторых детей может быть вызвано различными кожными изменениями выше уровня пояснично-крестцового отдела позвоночника или незначительными отклонениями в развитии нижних конечностей. МРТ с высокой точностью позволяет выявить данные проблемы.

#### **2.8.4. ЭМГ и ССВП для выявления скрытой нейропатии**

Электронеурофизиологические исследования, такие как электромиография или соматосенсорные вызванные потенциалы довольно редко применяются в детской практике. Основная проблема заключается в отсутствии стандартизованных показателей. В определённых случаях данные методы могут быть применены под контролем соответствующего специалиста.

3. Лечение

Лечение функциональных расстройств мочеиспускания у детей может быть разделено на уротерапию (стандартную и специализированную), фармакотерапию и инъекции ботулинического токсина.

Табл. 2. Лечение функциональных расстройств мочеиспускания

Лечение функциональных расстройств мочеиспускания
Стандартная терапия (уротерапия) <ul style="list-style-type: none"><li>• дневник мочеиспусканий и учёт выпитой жидкости</li><li>• правильная поза на унитазе</li><li>• выполняется дома</li></ul>
Специализированная терапия <ul style="list-style-type: none"><li>• тренировка мышц тазового дна путём БОС</li><li>• тренировка струи мочи путём БОС</li><li>• нейростимуляция</li></ul>
Фармакотерапия <ul style="list-style-type: none"><li>• спазмолитики</li><li>• холинолитики</li></ul>
Экспериментальное лечение <ul style="list-style-type: none"><li>• инъекции ботулинического токсина</li><li>• сакральная нейростимуляция</li></ul>

3.1 Уротерапия

Уротерапия представляет из себя набор лечебных мероприятий, используемых для лечения дисфункций нижних мочевых путей у детей. Определение данного термина может отличаться в различных центрах, но принципиально общим является неинвазивность и отсутствие фармакологических препаратов.

3.1.1 Стандартная терапия

Чёткого определения данного термина нет, он включает в себя все неинвазивные методы лечения, которые могут быть применены в процессе «перевоспитания» мочевого пузыря.

3.1.1.1 Учёт выпитой и выделенной жидкости

Данный учет помогает ребёнку учиться сознательно контролировать функцию мочевого пузыря. В процессе диагностики ребёнка в течение двух недель просят записывать данные показатели – частота мочеиспусканий, объём выделенной мочи, количество принятой жидкости, количество эпизодов смены белья при его намокании или загрязнении, а также количество сухих/мокрых ночей.

В процессе лечения полученные данные оцениваются и систематизируются. Исходя из поставленных задач (увеличения объёма мочевого пузыря, ощущение на-

полнения мочевого пузыря, смена влажного или загрязнённого нижнего белья в течение дня/ночи), частота мочеиспусканий и количество принятой жидкости корректируются и проводится дальнейший анализ.

Во время лечения важно, чтобы учёт выпитой и выделенной жидкости вёл сам ребёнок. Помочь в этом могут различные игровые или поощрительные приёмы, например, каждый раз, когда ребёнок принимает правильную позу на унитазе, он может вклеить стикер в дневник.

Мы советуем соблюдать частоту мочеиспусканий 5-6 раз в день с регулярным приёмом жидкости: 2 стакана за принятием пищи и по одному стакану между ними. Такие напитки, как лимонад, кофе, чай, напитки со льдом следует исключить, так как они могут стимулировать нестабильность детрузора.

### **3.1.1.2 Положение на унитазе**

Детям с дисфункциональным мочеиспусканием рекомендуют мочиться сидя на унитазе. Детям, ноги которых при этом не достают до пола, под ноги подкладывают небольшую скамеечку. Ноги должны быть разведены для обеспечения большей релаксации мышц тазового дна. Спина ребёнка должна быть прямой с небольшим наклоном впереди. В данном положении дети должны применять методы релаксации, полученные ими во время упражнений БОС. После мочеиспускания рекомендуется несколько секунд посидеть на унитазе в расслабленном состоянии, не допуская суеты и спешки.

У маленьких детей следует избегать слишком низких горшков, которые создают положение на корточках, так как это может стимулировать напряжение при мочеиспускании. Обычный унитаз должен иметь детский стульчак и скамеечку для опоры ног. В данном правильном положении ребёнка следует приучать считать во время мочеиспускания, а также досчитать до пяти после него. Также ребёнку разрешается свистеть или петь, так как это предотвращает напряжение мышц тазового дна при мочеиспускании.

### **3.1.1.3 Правила, применяемые дома**

Для успеха очень важна мотивация и сотрудничество ребёнка. Основываясь на простых правилах, ребёнку объясняют, что следует делать для устранения проблем с мочевым пузырём. Используя доступные слова, ребёнок должен понять, что не так с его мочевым пузырём, при этом помогают рисунки, руководства с картинками, объяснения на словах или демонстрация на воздушных шарах.

Некоторые простые правила для использования на дому:

- Каждый раз, когда я чувствую, что мой мочевой пузырь хочет пописать, я сразу же иду в туалет и сажусь на свой горшочек (адаптированный унитаз)
- Когда я просыпаюсь, я иду в туалет, прежде чем лечь спать, я иду в туалет. В течение дня я регулярно хожу в туалет, даже когда я занят играми.
- Я всегда слежу за своим положением во время мочеиспускания и никогда не мочусь в спешке.
- Во время мочеиспускания я держу руку на своём животе, как будто он спит, я не натуживаюсь, а считаю или пою.
- После мочеиспускания я никогда не убегаю в спешке из туалета, а спокойно считаю до пяти, прежде чем заправиться.

- Каждый раз, когда я иду в туалет, я убеждаюсь, что мои трусики сухие. Если они промокли, то следует их поменять.
- Во время приёма пищи я выпиваю два стакана жидкости, и по одному стакану между ними.
- Я слежу за тем, что я ем: достаточное количество клетчатки, овощей и фруктов обеспечивают регулярный лёгкий стул.
- Для личной гигиены я не пользуюсь мылом (только специальными гигиеническими гелями – прим. редакции), не принимаю пенные ванны.

### **3.2 Специализированная уротерапия**

#### **3.2.1 Тренировка мышц тазового дна и нейромодуляция**

Нормализация функции мышц тазового дна у детей с дисфункциональным мочеиспусканием относится к специализированной терапии. Наличие специально обученного специалиста (медсестры или физиотерапевта) – один из основных моментов в лечении. Существует несколько способов обучения детей расслаблению мышц тазового дна. Электромиографический и урофлоуметрический метод обратной связи являются наиболее популярными методиками, и некоторые центры демонстрировали довольно хорошие результаты после их применения у различных групп пациентов. Другие центры сообщали об одинаковых результатах при применении различных лечебных программ. Как бы там ни было, доказательная база всё ещё недостаточна и необходимы дальнейшие сравнительные исследования для подтверждения их эффективности.

В течение последних десятилетий для лечения хронической дисфункции нижних мочевых путей широко применялась функциональная электростимуляция. Описаны различные методики и точки стимуляции, обладающие эффективной модулирующей деятельностью на функцию нижних мочевых путей, включая интравезикальную электростимуляцию, анальную и влагалищную стимуляцию, чрескожную (накожную) электронейростимуляцию надлобковой области и заднего большеберцового нерва и сакральную электронейростимуляцию.

Первоначальной целью электростимуляции было улучшение замыкательной функции сфинктеров. Однако анальная стимуляция и стимуляция половых нервов вызывали тормозящее влияние на активность детрузора, уменьшая выраженность симптомов гиперактивности.

Исследования с чрескожной нейростимуляцией (рис. 2) у детей показали, что данная методика позволяет уменьшить выраженность симптомов гиперактивности у 67.5% испытуемых. В группе детей с ГАМП, резистентных к терапии, авторы использовали чрескожный доступ к заднему большеберцовому нерву. Они указали на наличие выраженного влияния на частоту мочеиспусканий, график УФМ кривой и объём выделяемой мочи.

Hagstroem et al первые опубликовали рандомизированное проспективное плацебо-контролируемое исследование, посвящённое влиянию чрескожной электронейростимуляции (ЧКЭНС) на резистентное к различной терапии дневное недержание мочи у детей. У относительно небольшой выборки в 27 пациентов они



показали преимущество ЧКЭНС перед плацебо у детей с ГАМП с резистентным к терапии дневным недержанием мочи. При этом эффект связан скорее с улучшением сенсорного восприятия, чем с увеличением ёмкости мочевого пузыря.

Недавно проведённое другое проспективное исследование с применением плацебо также показало положительный эффект чрезкожной стимуляции на выраженность ирритативных симптомов и объём выделяемой мочи.



Рис. 2. Чрезкожная электронейростимуляция S3 (Charco, Belgium)

В настоящее время сакральная нейромодуляция приобрела широкое распространение в лечении дисфункций мочеиспускания, таких как недержание, задержка мочи и синдром хронической тазовой боли у взрослых. Эффект особенно выражен у пациентов, у которых основной причиной дисфункции является нарушение работы сфинктеров, так как нейромодуляция способствует восстановлению координированной работы сфинктерных рефлексов. Электростимуляция S3 стимулирует мышцы тазового дна и способствует регуляции иннервации мочевого пузыря, сфинктеров и мышц тазового дна, восстанавливая при этом координированную работу сакральных рефлексов. Хорошие результаты получены при стимуляции S3 с использованием постоянного имплантируемого электрода. Результаты чрезкожной стимуляции немного уступают по эффективности. ЧКЭНС хорошо себя зарекомендовала в плане уменьшения боли при различных заболеваниях, например, интерстициальном цистите.

Интравезикальная стимуляция может быть использована в случае гипоактивного мочевого пузыря, что может привести к улучшению его сократительной способности и нормализации процесса опорожнения.

Разработка электродов и батарей малого размера для имплантируемой нейростимуляции несомненно будет способствовать внедрению данных методов в педиатрической практике.

### 3.2.2 Медикаментозное лечение

Теоретически гиперактивность мочевого пузыря можно лечить спазмолитическими препаратами и холинолитиками. Оксibuтинин, обладая этими эффектами, наиболее часто использовался по данным показаниям.

Толтеродин является более детрузороселективным холинолитиком, используется для лечения нестабильности детрузора у детей и обладает доказанной эффективностью и безопасностью. Исследования показали дозозависимое уменьшение



количества мочеиспусканий и эпизодов недержания мочи. Оптимальной дозой для детей 5-10 лет является 1 мг 2 раза в день.

Также было доказано преимущество селективных холинолитиков в отношении неселективных.

В лечении детей мы должны принимать во внимание тот факт, что многие лекарства, применяемые у взрослых, используются у детей не по прямому назначению. С некоторых странах у детей разрешено применение Пропиверина, антихолинэстеразного препарата с эффектом блокатора кальциевых каналов. Рекомендуемая суточная доза 0.8 мг\кг. Marschall-Kehrel провели мультицентровое плацебо-контролируемое двойное слепое исследование по определению эффективности пропиверина в лечении ГАМП у детей 5-10 лет. Исследование показало хорошую переносимость и значительное преимущество пропиверина перед плацебо. Madersbacher изучали эффект пропиверина и оксибутинина в лечении нейрогенной гиперактивности мочевого пузыря у детей и взрослых. Они пришли к выводу, что пропиверин как минимум обладает той же эффективностью, что и оксибутинин, но вызывает меньше побочных эффектов. Общая клиническая эффективность признана лучшей у пропиверина.

Лучший эффект от лечения дисфункционального мочеиспускания, означающее гиперактивность мышц тазового дна при микции, наблюдается при тренировке мочевого пузыря и мышц тазового дна. Фармакологические препараты на сегодняшний день не используются в лечении данного состояния, хотя есть теоретическая возможность их применения, используя влияние некоторых лекарств на замыкательную функцию сфинктеров. С появлением более селективных препаратов необходимо будет ждать результатов проспективных двойных слепо-контролируемых исследований, доказывающих их эффективность. Феноксипропанил и диазепам, ранее используемые в лечении, на сегодняшний день не рекомендуются к применению в связи с большим количеством побочных эффектов. В последнее время изучается роль альфа-блокаторов, обладающих эффективностью у определённых групп пациентов.

### **3.2.3. Инъекции ботулотоксина**

Ботулотоксин-А является сильнодействующим нейротоксином, блокирующим нейрональную секрецию ацетилхолина путём необратимого связывания с рецепторами пресинаптической мембраны. Внутримышечное введение Ботулотоксина-А блокирует нейромускульную передачу в месте введения до появления новых холинорецепторов. Изначально этот препарат использовался в лечении гиперактивности скелетных мышц, но всё большее количество данных указывает на его эффективность в лечении гиперактивности парасимпатически иннервируемых гладких мышц, представленных, например, в нижних мочевых путях.

Ботулотоксин-А использовался во взрослой урологии при лечении гиперактивности мочевого пузыря, хронической задержки мочи, детрузорно-сфинктерной диссинергии, ненейрогенной гиперактивности детрузора и хронической тазовой боли. Последние исследования демонстрируют высокую эффективность ближайших результатов лечения идиопатической гиперактивности мочевого пузыря у взрослых. У детей данный препарат безопасно использовался для лечения стро-

бизма, спастических паралича при ДЦП и нейрогенной гиперактивности мочевого пузыря у пациентов с менингомиелоцеле.

Недавно опубликованное проспективное исследование, посвящённое применению Ботулотоксина-А в лечении гиперактивного мочевого пузыря у детей, показало улучшение при долгосрочном наблюдении в 70%. Несмотря на хорошие результаты, Ботулотоксин-А до сих пор не одобрен к применению у детей. Хорошие результаты при лечении дисфункций мочеиспускания были также получены в проспективном исследовании в Белграде. Как бы там ни было, мы советуем дождаться более обоснованных исследований применения Ботулотоксина-А в лечении дисфункций мочеиспускания, прежде чем применять его в широкой практике.

## 4. Заключение

Нарушения нижних мочевых путей у детей довольно частое явление. Выше был описан примерный протокол обследования и лечения. Как бы там ни было, нераскрытыми остаются вопросы: Какова этиология данных состояний? Является ли лечение этиологическим? На сегодня чётких ответов на эти вопросы нет. Кроме того, мы не знаем, есть ли связь между нарушениями мочеиспускания в детском возрасте и у взрослых. Действительно ли мы излечиваем детей с дисфункциями мочеиспускания, или лишь добиваемся временного улучшения с возможным возвращением симптомов во взрослом состоянии.

Данные литературы в этом вопросе довольно скудные, а объективность низкая. Исходя из имеющихся данных, можно сделать заключение, что связь между нарушениями мочеиспускания в детском возрасте и во взрослом состоянии имеется. Несмотря на временное устранение симптомов, некоторые дети будут иметь проблемы нижних мочевых путей, повзрослев.

У урологов, занимающихся проблемами недержания мочи у взрослых, в голове должна остаться мысль, что если данный пациент в детстве страдал недержанием мочи, то это усугубляет ситуацию и требует дополнительного внимания.

Детским же урологам следует предупреждать «вылеченных» детей, что имеется определённый риск возникновения недержания мочи во взрослом состоянии.

## 5. Список литературы для дополнительного чтения

1. Mattsson, S., Urinary incontinence and nocturia in healthy schoolchildren. *Acta Paediatr*, 1994. 83(9): p. 950-4.
2. Hjalmas, K., Functional daytime incontinence: definitions and epidemiology. *Scand J Urol Nephrol Suppl*, 1992. 141: p. 39-44; discussion 45-6.
3. Swithinbank, L.V., J.C. Carr, and P.H. Abrams, Longitudinal study of urinary symptoms in children. Longitudinal study of urinary symptoms and incontinence in local schoolchildren. *Scand J Urol Nephrol Suppl*, 1994. 163: p. 67-73.
4. Sureshkumar, P., et al., Daytime urinary incontinence in primary school children: a population-based survey. *J Pediatr*, 2000. 137(6): p. 814-8.
5. Muellner, S.R., Development of urinary control in children: some aspects of the cause and treatment of primary enuresis. *JAMA*, 1960. 172: p. 1256-61.
6. Franco, I., Overactive bladder in children. Part 1: Pathophysiology. *J Urol*, 2007. 178(3 Pt 1): p. 761-8; discussion 768.
7. Yeung, C.K., et al., Some new insights into bladder function in infancy. *Br J Urol*, 1995. 76(2): p. 235-40.
8. Kavia, R.B., R. Dasgupta, and C.J. Fowler, Functional imaging and the central control of the bladder. *J Comp Neurol*, 2005. 493(1): p. 27-32.
9. Neveus, T., et al., The standardization of terminology of lower urinary tract function in children and adolescents: report from the Standardisation Committee of the International Children's Continence Society. *J Urol*, 2006. 176(1): p. 314-24.

10. Vemulakonda, V.M. and E.A. Jones, Primer: diagnosis and management of uncomplicated daytime wetting in children. *Nat Clin Pract Urol*, 2006. 3(10): p. 551-9.
11. van Gool, J.D., et al., Historical clues to the complex of dysfunctional voiding, urinary tract infection and vesicoureteral reflux. *The International Reflux Study in Children. J Urol*, 1992. 148(5 Pt 2): p. 1699-702.
12. Akbal, C., et al., Dysfunctional voiding and incontinence scoring system: quantitative evaluation of incontinence symptoms in pediatric population. *J Urol*, 2005. 173(3): p. 969-73.
13. Farhat, W., et al., The dysfunctional voiding scoring system: quantitative standardization of dysfunctional voiding symptoms in children. *J Urol*, 2000. 164(3 Pt 2): p. 1011-5.
14. Upadhyay, J., et al., Use of the dysfunctional voiding symptom score to predict resolution of vesicoureteral reflux in children with voiding dysfunction. *J Urol*, 2003. 169(5): p. 1842-6; discussion 1846; author reply 1846.
15. Olbing, H., Management of the incontinent child in general practice. The paediatrician's viewpoint. *Scand J Urol Nephrol Suppl*, 1992. 141: p. 126-34.
16. Mandell, J., et al., Occult spinal dysraphism: a rare but detectable cause of voiding dysfunction. *Urol Clin North Am*, 1980. 7(2): p. 349-56.
17. Hoebeke, P., et al., Anomalies of the external urethral meatus in girls with non-neurogenic bladder sphincter dysfunction. *BJU Int*, 1999. 83(3): p. 294-8.
18. Yeung, C.K., et al., Ultrasound bladder measurements in patients with primary nocturnal enuresis: a urodynamic and treatment outcome correlation. *J Urol*, 2004. 171(6 Pt 2): p. 2589-94.
19. Griffiths, D.J. and R.J. Scholtmeijer, Place of the free flow curve in the urodynamic investigation of children. *Br J Urol*, 1984. 56(5): p. 474-7.
20. Hjalmas, K., Urodynamics in normal infants and children. *Scand J Urol Nephrol Suppl*, 1988. 114: p. 20-7.
21. Hellstrom, A.L., K. Hjalmas, and U. Jodal, Rehabilitation of the dysfunctional bladder in children: method and 3-year followup. *J Urol*, 1987. 138(4): p. 847-9.
22. Vijverberg, M.A., et al., Bladder rehabilitation, the effect of a cognitive training programme on urge incontinence. *Eur Urol*, 1997. 31(1): p. 68-72.
23. Hoebeke, P., et al., Outpatient pelvic-floor therapy in girls with daytime incontinence and dysfunctional voiding. *Urology*, 1996. 48(6): p. 923-7.
24. Abrams, P., et al., The standardisation of terminology in lower urinary tract function: report from the standardisation sub-committee of the International Continence Society. *Urology*, 2003. 61(1): p. 37-49.
25. Schober, J.M., L.M. Dulabon, and C.R. Woodhouse, Outcome of valve ablation in late-presenting posterior urethral valves. *BJU Int*, 2004. 94(4): p. 616-9.
26. Mallouh, C., Urethral valves: unusual presentation in 14-year-old boy. *Int Urol Nephrol*, 1993. 25(3): p. 235-7.
27. Mattsson, S. and G. Gladh, Urethrovaginal reflux--a common cause of daytime incontinence in girls. *Pediatrics*, 2003. 111(1): p. 136-9.
28. Afshar, K., et al., Spinal cord magnetic resonance imaging for investigation of nonneurogenic lower urinary tract dysfunction--can the yield be improved? *J Urol*, 2007. 178(4 Pt 2): p. 1748-50; discussion 1750-1.
29. Arikian, N., et al., Role of magnetic resonance imaging in children with voiding dysfunction: retrospective analysis of 81 patients. *Urology*, 1999. 54(1): p. 157-60; discussion 160-1.
30. Hoebeke, P., Twenty years of urotherapy in children: what have we learned? *Eur Urol*, 2006. 49(3): p. 426-8.
31. Bower, W.F., et al., Half-day urotherapy improves voiding parameters in children with dysfunctional emptying. *Eur Urol*, 2006. 49(3): p. 570-4.
32. Robson, L.M. and A.K. Leung, Urotherapy recommendations for bedwetting. *J Natl Med Assoc*, 2002. 94(7): p. 577-80.
33. Hellstrom, A.L., Urotherapy in children with dysfunctional bladder. *Scand J Urol Nephrol Suppl*, 1992. 141: p. 106-7.
34. Wennergren, H.M., B.E. Oberg, and P. Sandstedt, The importance of leg support for relaxation of the pelvic floor muscles. A surface electromyograph study in healthy girls. *Scand J Urol Nephrol*, 1991. 25(3): p. 205-13.
35. De Paepe, H., et al., Pelvic-floor therapy in girls with recurrent urinary tract infections and dysfunctional voiding. *Br J Urol*, 1998. 81 Suppl 3: p. 109-13.
36. De Paepe, H., et al., The role of pelvic-floor therapy in the treatment of lower urinary tract dysfunctions in children. *Scand J Urol Nephrol*, 2002. 36(4): p. 260-7.
37. De Paepe, H., et al., Pelvic-floor therapy and toilet training in young children with dysfunctional voiding and obstipation. *BJU Int*, 2000. 85(7): p. 889-93.
38. McKenna, P.H., et al., Pelvic floor muscle retraining for pediatric voiding dysfunction using interactive computer games. *J Urol*, 1999. 162(3 Pt 2): p. 1056-62; discussion 1062-3.
39. Hoebeke, P., et al., Transcutaneous neuromodulation for the urge syndrome in children: a pilot study. *J Urol*, 2001. 166(6): p. 2416-9.
40. Hoebeke, P., et al., Percutaneous electrical nerve stimulation in children with therapy resistant nonneuropathic bladder sphincter dysfunction: a pilot study. *J Urol*, 2002. 168(6): p. 2605-7; discussion 2607-8.
41. Hagstroem, S., et al., Transcutaneous electrical nerve stimulation for refractory daytime urinary urge incontinence. *J Urol*, 2009. 182(4 Suppl): p. 2072-8.
42. Lordelo, P., et al., Prospective study of transcutaneous parasacral electrical stimulation for overactive bladder in children: long-term results. *J Urol*, 2009. 182(6): p. 2900-4.
43. Abrams, P., et al., The role of neuromodulation in the management of urinary urge incontinence. *BJU Int*, 2003. 91(4): p. 355-9.
44. Klingler, H.C., et al., Use of peripheral neuromodulation of the S3 region for treatment of detrusor overactivity: a

urodynamic-based study. *Urology*, 2000. 56(5): p. 766-71.

45. Primus, G., G. Kramer, and K. Pummer, Restoration of micturition in patients with acontractile and hypocontractile detrusor by transurethral electrical bladder stimulation. *Neurourol Urodyn*, 1996. 15(5): p. 489-97.

46. Nijman, R.J., Role of antimuscarinics in the treatment of nonneurogenic daytime urinary incontinence in children. *Urology*, 2004. 63(3 Suppl 1): p. 45-50.

47. Nijman, R.J., et al., Long-term tolerability of tolterodine extended release in children 5-11 years of age: results from a 12-month, open-label study. *Eur Urol*, 2007. 52(5): p. 1511-7.

48. Raes, A., et al., Retrospective analysis of efficacy and tolerability of tolterodine in children with overactive bladder. *Eur Urol*, 2004. 45(2): p. 240-4.

49. Marschall-Kehrel, D., et al., Treatment with Propiverine in Children Suffering from Nonneurogenic Overactive Bladder and Urinary Incontinence: Results of a Randomized Placebo-Controlled Phase 3 Clinical Trial. *Eur Urol*, 2008.

50. Madersbacher, H., et al., Propiverine vs oxybutynin for treating neurogenic detrusor overactivity in children and adolescents: results of a multicentre observational cohort study. *BJU Int*, 2009. 103(6): p. 776-81.

51. Smey, P., C.F. Firlit, and L.R. King, Voiding pattern abnormalities in normal children: results of pharmacologic manipulation. *J Urol*, 1978. 120(5): p. 574-7.

52. Leippold, T., A. Reitz, and B. Schurch, Botulinum toxin as a new therapy option for voiding disorders: current state of the art. *Eur Urol*, 2003. 44(2): p. 165-74.

53. Flynn, M.K., G.D. Webster, and C.L. Amundsen, The effect of botulinum-A toxin on patients with severe urge urinary incontinence. *J Urol*, 2004. 172(6 Pt 1): p. 2316-20.

54. Riccabona, M., et al., Botulinum-A toxin injection into the detrusor: a safe alternative in the treatment of children with myelomeningocele with detrusor hyperreflexia. *J Urol*, 2004. 171(2 Pt 1): p. 845-8; discussion 848.

55. Hoebeke, P., et al., The effect of botulinum-A toxin in incontinent children with therapy resistant overactive detrusor. *J Urol*, 2006. 176(1): p. 328-30; discussion 330-1.

56. Radojicic, Z.I., S.V. Perovic, and N.M. Milic, Is it reasonable to treat refractory voiding dysfunction in children with botulinum-A toxin? *J Urol*, 2006. 176(1): p. 332-6; discussion 336.

57. Bower, W.F., F.K. Sit, and C.K. Yeung, Nocturnal enuresis in adolescents and adults is associated with childhood elimination symptoms. *J Urol*, 2006. 176(4 Pt 2): p. 1771-5.

58. Kuh, D., L. Cardozo, and R. Hardy, Urinary incontinence in middle aged women: childhood enuresis and other lifetime risk factors in a British prospective cohort. *J Epidemiol Community Health*, 1999. 53(8): p. 453-8.

59. Minassian, V.A., et al., Effect of childhood dysfunctional voiding on urinary incontinence in adult women. *Obstet Gynecol*, 2006. 107(6): p. 1247-51.



URO+

ПОИСК

Первое мобильное приложение для урологов

*Всегда в курсе всех  
урологических новостей!*



- УДОБСТВО
- БЫСТРОТА  
ИСПОЛЬЗОВАНИЯ



на платформе:  
Mac OS, Android



# Глава 8

## Нейрогенные расстройства мочеиспускания у детей

### Ключевые позиции

- Нейрогенный мочевой пузырь в большинстве случаев связан с врождёнными пороками, реже причиной выступают опухоли, травмы и инфекция.
- Визуализирующие и уродинамические обследования начинаются как можно раньше и повторяются в течение всего периода наблюдения.
- Необходимо сосредоточиться на сохранении функции почек и мочевого пузыря, коррекцию недержания мочи можно проводить позднее.
- Периодическая чистая катетеризация (ПЧК) и холинолитические препараты должны быть включены в лечение детей с менингомиелоцеле с младенчества.

### 1. Введение

Нейрогенный мочевой пузырь (НМП) в большинстве случаев связан с врождёнными пороками, реже причиной выступают опухоли, травмы и инфекция. Наиболее частой причиной возникновения НМП является спинальный дизрафизм, порок развития эмбриональной нервной трубки и дужек позвонков, наиболее часто возникающий в дистальной части спинного мозга. Прогноз в отношении функции почек и мочевого пузыря у таких пациентов колоссально улучшился за последние полвека, этим он обязан новым стандартам обследования и лечения, среди которых, несомненно, самым главным является введение ПЧК.

### 2. Причины НМП у детей

#### 2.1. Нейроспинальный дизрафизм

Миеломенингоцеле (ММЦ) – термин, обозначающий протрузию твёрдой мозговой оболочки и элементов спинного мозга через дефект дужек позвоночника, вызванный нарушением обрастания тканями мезодермы формирующегося спинного мозга. Также в процесс могут включаться элементы жировой ткани, так называемое, липомиеломенингоцеле. ММЦ на сегодняшний день встречается с частотой лишь примерно 2-3 на 10000 новорождённых детей благодаря пренатальной диагностике и своевременному прерыванию соответствующих беременностей. Приём фолиевой кислоты во время беременности также помог снизить частоту заболевания. Заболевание может поражать все уровни спинного мозга, но наиболее часто поражается пояснично-крестцовый отдел (поясничный 26%, крестцовый 20%, пояснично-крестцовый 47%). Уровень поражения даёт немного информации о прогнозе степени поражения мочевого пузыря и нижних конечностей. Гидроцефалия, вызванная окклюзией водопровода четвёртого желудочка



(синдром Арнольда-Киари), часто сопутствует ММЦ. Данный порок также приводит к дополнительным нарушениям в работе нижних мочевых путей, наслаиваясь на симптоматику, вызванную поражением соответствующих корешков спинного мозга. В случае явной спинномозговой грыжи к хирургическому лечению в большинстве случаев прибегают в первые 24-48 часов жизни ребёнка. Фиброз, возникающий в области миелиноменингецеле, зачастую приводит к фиксации спинного мозга в данной области в процессе роста, что приводит к его натяжению и возникновению нарушений функции мочевого пузыря, кишечника и нижних конечностей. Фиксация спинного мозга также может возникать в дистальной части спинного мозга, в области, так называемой, терминальной нити. Данный порок встречается как самостоятельно, так и в сочетании с ММЦ.

### **2.1. Скрытый спинальный дизрафизм**

В качестве самостоятельного порока развития, синдром фиксированного спинного мозга можно отнести к вариантам скрытого спинального дизрафизма – группе врождённых пороков, включающих в себя интраспинальную липому, диастематомиелию и другие. У пациентов с подобными скрытыми пороками спинного мозга в нижней части спины зачастую имеются определённые кожные аномалии в виде подкожного образования, сосудистых мальформаций, гипертрихоза, углубления или свищевого хода на крестце. Данные аномалии являются показаниями к УЗИ (в первые три месяца жизни) или МРТ спинного мозга. У детей со скрытым спинальным дизрафизмом в начале заболевания редко имеются нарушения функции нижних конечностей, что приводило к гиподиагностике данных состояний до внедрения доступных на сегодняшний день визуализационных методов исследования спинного мозга. К примеру, патологическая фиксация спинного мозга может быть выявлена и в отсутствие симптомов со стороны мочевого пузыря, кишечника и нижних конечностей. Данные дети должны пристально наблюдаться с рождения, так как дальнейший рост может привести к возникновению симптомов натяжения.

Нейрогенные нарушения мочевого пузыря в 20% также сочетаются с различными аноректальными пороками. Исходя из последних данных, нейрогенные нарушения мочевого пузыря до какой-либо хирургической коррекции аноректальных пороков, встречались лишь в совокупности с аномалиями развития спинного мозга, такими как синдром каудальной регрессии с высоким слепым окончанием спинного мозга, синдромом фиксированного спинного мозга или липоменингецеле. У большинства этих детей также присутствует агенезия крестца. В определённых случаях нейрогенные нарушения мочевого пузыря могут возникнуть после хирургической коррекции аноректальных пороков, что связано с повреждением иннервации нижних мочевых путей. Синдром каудальной регрессии с высоким слепым окончанием спинного мозга также часто сочетается с частичной или полной агенезией крестца и встречается не только у пациентов с аноректальными пороками, но и у детей с отсутствием каких-либо других аномалий.

## **3. Терминология и классификация нейрогенных нарушений мочевого пузыря (ННМП) у детей**

Используемые на сегодняшний день термины для классификации ННМП приняты в соответствии с недавно предложенной Международным Обществом Континенции

у Детей (ICCS) терминологией. Мочевой пузырь может быть сократимым (contractile), что подразумевает наличие сокращения мочевого пузыря, возникающее при его определённом наполнении во время цистометрии, или несократимым (ascontractile), когда сокращения мочевого пузыря не наступают. Сокращения детрузора во время наполнения мочевого пузыря относятся к варианту нейрогенной гиперактивности. Повышенная активность сфинктера в сочетании с сокращением детрузора, главным образом во время мочеиспускания, относится к детрузорно-сфинктерной диссинергии.

Классификация ННМП основана на результатах уродинамических исследований. Детрузор и сфинктер разделяются на гипоактивный и гиперактивный, это означает, что ННМП могут быть разделены на 4 основные группы (табл. 1). У двух из них основную клиническую проблему представляет сфинктерная недостаточность, проявляющаяся недержанием мочи. У остальных двух имеется гиперактивность сфинктера, препятствующая оттоку мочи и, как следствие, вызывающая неполноценное опорожнение мочевого пузыря. Впрочем, следует добавить, что примерно 5% детей с миеломенингоцеле демонстрируют нормальную функцию мочевого пузыря на цистометрии.

Вагер в своей работе показал, что 60% новорождённых с миеломенингоцеле имели сократимый мочевой пузырь, гипоактивность детрузора таким образом имеется у 40%. Сохранная сакрально-сфинктерная рефлекторная дуга присутствовала у 40%, частичная или полная же её денервация наблюдалась у 60%. Также он показал, что у большинства детей с сохранным сфинктерным рефлексом имелась детрузорно-сфинктерная диссинергия, приводящая к нарушению оттока мочи, при этом почти аналогичное количество детей со сфинктерной недостаточностью имели полную денервацию сфинктера с тотальным недержанием мочи. У пациентов с детрузорно-сфинктерной диссинергией (ДСД) максимальное детрузорное давление (Рдет.) считается одним из основных факторов, обладающих повреждающим действием на верхние мочевые пути, 40 мм вод ст при этом считаются верхней границей нормы. В случае сфинктерной недостаточности Рдет. по определению низкое.

Наиболее выраженное повреждающее действие на функцию почек оказывает ДСД, когда затруднение оттока мочи сочетается с высоким давлением в мочевом пузыре в течение продолжительного времени. Повышение давления возникает при одновременном сокращении детрузора и сфинктера, при этом может возникать недержание мочи. С другой стороны, подъём давления может быть связан с низким комплаенсом (податливостью, растяжимостью) мочевого пузыря при его наполнении.

Табл. 1. Классификация ННМП.

	Гиперактивность детрузора	Гипоактивность детрузора
Гиперактивность сфинктера	Детрузорно-сфинктерная дискоординация (повреждающее действие на функцию почек)	Неполное опорожнение мочевого пузыря, может обладать повреждающим действием на функцию почек
Недостаточность сфинктера	Недержание мочи, не влияет на функцию почек	Недержание мочи, неполное опорожнение, риск повреждения почек связан с присоединением ИМС



## 4. Обследование детей с ННМП

### 4.1. Период новорождённости

Клиническое обследование новорождённого с ННМП может дать информацию о взаимодействии мочевого пузыря и сфинктерного механизма. Зияние ануса может натолкнуть на мысль о тотальном повреждении моторных нейронов с вовлечением в процесс сфинктеров уретры. Наличие же сокращения анального сфинктера в ответ на раздражение перианальной области говорит о сохранённой функции крестцовых сегментов и соответствующих рефлексов, с возможным наличием ДСД.

Следующим шагом является оценка эвакуаторной функции мочевого пузыря с измерением остаточной мочи после спонтанного мочеиспускания, используя «правило четырёх часов наблюдения». Данный метод применяется у детей с отсутствием произвольного контроля мочеиспускания и использующих памперсы. В общих словах, ребёнок как обычно носит памперс, при этом беззвучное устройство сигнализирует о мочеиспускании, объём выделенной мочи измеряется путём взвешивания памперса, объём остаточной мочи измеряется при помощи УЗИ. Необходима оценка нескольких мочеиспусканий, так как у детей данной возрастной группы опорожнение мочевого пузыря не всегда является полным, но происходит хотя бы один раз за четыре часа.

Данные обследования должны повторяться с периода новорождённости после полного уродинамического обследования, которое включает цистометрию с медленным наполнением (1 мл/кг/мин) физраствором, подогретым до 37°C, с оценкой COMPLAINT detrusor, сократимости как во время наполнения, так и во время микции, максимального детрузорного давления, а также возможности мочеиспускания при наполненном мочевом пузыре и опорожнения мочевого пузыря при сохранении адекватного давления. Изменения электромиограммы уретрального сфинктера, связанные с сокращением детрузора, также могут свидетельствовать о наличии ДСД. Предпочтительным методом является применение игольчатого электрода для оценки потенциалов индивидуальных групп моторных нейронов. Как бы там ни было, наиболее распространённым методом является применение накожных электродов, которые регистрируют лишь активность мышц тазового дна, создавая впечатление диссинергии всего комплекса.

УЗИ мочевой системы также показано с самого раннего возраста для оценки размера, положения и внешнего вида почек и собирательной системы, а также диаметра дистальных отделов мочеточников и толщины стенки мочевого пузыря. Также рекомендуется выполнение микционной цистографии для выявления пузырно-мочеточникового рефлюкса и характеристик контура мочевого пузыря, однако данное исследование следует применять при наличии отклонений по УЗИ или уродинамическом обследовании.

DMSA или MAG3 скintiграфия также показаны детям с ННМП, особенно при наличии ПМР или дилатации верхних мочевых путей. Данные исследования должны повторяться каждые 2-3 года в течение периода наблюдения, особенно если функция пузыря не обеспечивает безопасного давления.

### 4.2. Детский и подростковый возраст

Уродинамические и визуализационные исследования мочевой системы необходимо проводить вплоть до окончания подросткового возраста. Используемая в Швеции национальная программа диспансеризации детей с миелодисплазией представлена в табл.2. Подобная программа используется у детей с ННМП и скрытым спинальным

дизрафизмом. В случаях диагностированного спинального поражения, например, синдроме фиксированного спинного мозга, дети ежегодно или раз в два года проходят обследование, включающее анамнез мочеиспускания и дефекации, УФМ, измерение остаточной мочи и УЗИ мочевого пузыря и мочевыводящих путей. При этом инвазивное уродинамическое обследование применяется лишь при подозрении на нарушение функции нижних мочевых путей по результатам предыдущих исследований.

Табл. 2.

*Предлагаемая программа первичного обследования и дальнейшего наблюдения детей с миелиномиелизом и нейрогенными нарушениями мочеиспускания.*

Возраст	Креатинин сыворотки, АД, посев мочи	Остаточная моча/после катетеризации	Цистометрия	«Правило четырёх часов наблюдения»/тест на континенцию	УЗИ почек	Цистиграфия	DMSA	MAG3/скорость клубочковой фильтрации
Новорожденные	X	X	X	X	X	X		
4-6 месяцев	X	X	X	X	X			
10-12 месяцев	X	X	X	X	X		X	
18-24 месяца	X	X	X	X	X			
Ежегодное обследование	X	X	X	X	X <sup>1</sup>			X <sup>2</sup>

1 - каждые два года до подросткового периода, далее 1 раз в год

2 - в возрасте 6-7, 11-12 и 16-18 лет.

## 5. Лечение

Лечение может быть направлено на функциональную обструкцию нижних мочевых путей с целью сохранения функции почек или на симптомы недержания мочи. Лечение обструкции, основанное на данных уродинамики и методов визуализации должно начинаться с периода новорождённости и продолжаться далее. Недержание мочи скорее социальная проблема, которая может быть решена позднее.

### 5.1. Первоначальное лечение

Стартовое лечение основано на данных уродинамики и картине верхних мочевых путей, полученной при помощи визуализационных данных (таб.№3). Никакого вмешательства не требуется, если у ребёнка имеется координированный сфинктер, он полностью опорожняет мочевой пузырь при нормальном давлении. Специфической терапии не требуется детям с полной денервацией, низкими цифрами детрузорного давления и периодическим, но полным опорожнением мочевого пузыря. Однако лечение при помощи периодической чистой катетеризации считается обязательным у детей с наличием детрузорно-сфинктерной диссинергии. Опыт показал, что выжидательная тактика у таких детей зачастую приводит к уменьшению ёмкости мочевого пузыря, уретерогидронефрозу и ПМР. Низкий compliance мочевого пузыря также является показанием к раннему лечению, даже если цифры детрузорного давления не превышают 40 мм. вод. ст. В данном случае может иметь место наличие несократимого мочевого пузыря с небольшим гипертонусом сфинктера. Также причиной для раннего вмешательства является риск повреждения почек в связи с наличием пузырно-мочеточникового рефлюкса высокой степени и инфекции мочевой системы.

Установлено, что начало терапии в периоде новорождённости при наличии патологической уродинамики снижает риск развития рефлюкса и гидронефроза до менее 10%, в сравнении с 60% при выжидательной тактике. Также было показано, что расширяющая цистопластика выполняется чаще (60%), когда патологический процесс вследствие отсутствия активного лечения вызывает снижение растяжимости мочевого пузыря вследствие наличия постоянного препятствия к оттоку мочи за счёт диссинергии, в сравнении с 16% детей с ранним началом терапии.

Профилактическое назначение периодической чистой катетеризации (ПЧК) показано всем детям с ННМП, независимо от показателей функции детрузора и наличия или отсутствия инфравезикального препятствия. Dik сравнил результаты лечения детей с миеломенингоцеле с назначением периодической катетеризации и без неё, и обнаружил снижение частоты последующего ухудшения функции мочевого пузыря у всех детей с нарушением эвакуаторной функции - как с наличием ДСД, так и со сфинктерной недостаточностью. Другой причиной раннего назначения ПЧК является более лёгкая адаптация ребёнка и его родителей к данной процедуре, по сравнению с её началом в более старшем возрасте.

Назначение холинолитиков показано в периоде новорождённости в случае низкого compliance детрузора с пороговым давлением, превышающим 20 см. вод. ст. (табл. 3). В случаях наличия высокого детрузорного давления, незаторможенных сокращений (>60 см.вод.ст.) и высокого давления при мочеиспускании (>80 см. вод. ст.) холинолитики также назначаются как можно раньше. Следует иметь в виду, что незаторможенные сокращения детрузора и высокое давление при микции может встречаться и у здоровых мальчиков в течение первых нескольких месяцев жизни. Это также нужно учитывать при назначении холинолитиков в данной возрастной группе. Наиболее часто назначаемым холинолитиком является оксибутинина HCL. Жидкая форма препарата позволяет вводить его интравезикально в соответствии с возрастом и весом ребёнка. Рекомендуемая доза для новорождённых и детей до года составляет 0.05-0.1 мг/кг 2 раза в день, при этом

начинать всегда следует с 0.05 мг\кг. Детям старше года используют 0.1-0.2 мг\кг 2 раза в день. Причина разницы дозировок в более высокой чувствительности младших детей к побочным эффектам, хотя данная дозировка вызывает их очень редко. У детей старше года часто назначаются другие пероральные препараты, например, толтеродин. Частота прогрессирующего ухудшения у детей с ранним активным лечением оказалась довольно низкой (15%) по сравнению с детьми, к которым применялась выжидательная тактика.

Табл. 3. Уродинамические и визуализационные показатели в соответствии с первоначальным лечением.

Уродинамические или визуализационные находки	Периодическая чистая катетеризация	Терапия холинолитиками
Низкий комплаенс	X	X
Гиперактивность детрузора с высоким давлением	X	X
Детрузорно-сфинктерная диссинергия	X	X <sup>1</sup>
- Максимальные цифры детрузорного давления (давление подтекания мочи) >40 мм.вод.ст.	X	X
- Неполное опорожнение мочевого пузыря	X	
Пузырно-мочеточниковый рефлюкс и/или гидронефроз	X	X

X<sup>1</sup> – только если давление детрузора > 40 мм.вод.ст.

В случаях наличия ПМР, сочетающегося с низким комплаенсом, гиперактивностью детрузора и/или ДСД, описанное выше лечение ПМР должно быть дополнено назначением ПЧК и оксибутинина HCL, что в большинстве случаев приводит к спонтанному исчезновению рефлюкса (табл. 3). В случаях высокой степени ПМР зачастую необходимо назначать поддерживающие дозы антибиотиков для предотвращения рецидивирующих ИМС. В данных случаях необходимо наблюдение ребёнка с выполнением цистографии и DMSA, с целью контроля динамики уменьшения степени ПМР и отслеживания изменений паренхимы почек. Снижение давления наполнения и опорожнения, связанное с началом лечения, обладает доказанным положительным эффектом, с исчезновением рефлюкса в 50% в течение 2-3 лет. При условии сохранения рецидивирующих инфекций мочевой системы, высокой степени ПМР и отсутствии улучшения функции мочевого пузыря, необходимо принимать решение о постоянном отведении мочи. В этих редких случаях у детей до года можно использовать везикостомию, у более же старших детей возможны другие варианты. В случаях улучшения функции мочевого пузыря и нормализации уродинамических показателей, но сохранении рецидивирующих инфекций мочевой системы и высокой степени ПМР, принимается решение о коррекции рефлюкса. На сегодняшний день рекомендуемым методом терапии первой линии является эндоскопическая коррекция.

## 5.2. Последующее наблюдение

За последние 20 лет исследования показали, что неврологическое поражение при миелодисплазии является динамически прогрессирующим процессом. Изменения уродинамических и визуализирующих показателей зафиксированы у 19% пациентов, как правило, это случалось в первые три года жизни. Даже при условии нормальных уродинамических показателей у новорождённых, риск прогрессирующего ухудшения составляет 32%. По этой причине все дети с миелодисплазией должны регулярно проходить обследование вплоть до подросткового возраста.

Примерный протокол ежегодного обследования представлен в табл. 2. В него включены посев мочи, дневник мочеиспусканий и периодической катетеризации, УЗИ почек и уродинамическое обследование. Микционная цистография выполняется на первом году жизни и повторяется лишь при наличии симптомов или показаний по УЗИ. Радиоизотопные исследования, такие как DMSA, выполняются в возрасте одного года для выявления рубцов паренхимы. Впоследствии функция почек, в том числе селективная, оценивается с помощью MAG-3, выполненного трёхкратно, вплоть до подросткового периода (табл. 2). Данная программа составляет основу нашего наблюдения детей с ННМП. Она более расширена у пациентов с тяжёлыми нарушениями мочеиспусканий, чем у имеющих незначительную степень дисфункции. У определённой группы детей, которым не показана периодическая катетеризация, инвазивное уродинамическое обследование в течение двух-трёх лет может быть заменено проведением УФМ с замером остаточной мочи.

Bauer предложил программу наблюдения в соответствии с типом нарушения функции мочевого пузыря. При выявлении уродинамической патологии, требующей специфической терапии, такой как гиперактивный мочевой пузырь, малоёмкостный мочевой пузырь, высокие цифры детрузорного давления, детрузорно-сфинктерная диссинергия или гидронефроза, программа наблюдения идентична вышеописанной. Однако в случае полной денервации с тотальным недержанием мочи и отсутствия инфравезикальной обструкции, автор предлагает выполнять уродинамическое обследование лишь в возрасте 1 года, далее ежегодно контролируя показатели остаточной мочи. Он не считал возможным реиннервацию повреждённого сфинктера. При увеличении объёма остаточной мочи в динамике он связывал это с развитием фиброза в зоне сфинктера. Даже при изначальном отсутствии патологических изменений он предлагал ежегодное уродинамическое обследование вплоть до 6 лет. Если патологии за это время не выявлялось, то он считал маловероятным её развитие в будущем, ограничивая объём обследования ежегодным контролем остаточной мочи.

## 5.3 Хирургическое лечение

Показаниями к хирургическому лечению являются высокие цифры детрузорного давления, не снижающееся на фоне применения холинолитиков и периодической катетеризации, а также недержание мочи. С началом применения периодической катетеризации и назначения холинолитиков количество детей, которым необходимо хирургическое лечение, значительно сократилось. Данная терапия позволяет у большинства детей поддерживать стабильность мочевого пузыря и сохранять функцию почек. Более того, она обладает положительным влиянием на выраженность недержания мочи с достижением континенции почти в 50% случаев. У детей, которым показано хирургическое лече-

ние ввиду сохранения недержания мочи, предпринимались попытки применения альфа симпатомиметиков для повышения выходного сопротивления мочевого пузыря и удлинения сухого промежутка между катетеризациями, но эффективность данного лечения до сих пор не доказана, и в широкой практике эти препараты не применяются.

Подробное описание хирургической техники приводится в соответствующих главах. Расширяющая цистопластика на сегодняшний день является стандартной операцией, позволяющей добиться снижения давления в мочевом пузыре и восстановить его накопительную функцию. Однако связанные с применением сегмента кишки недостатки, такие как гиперпродукция слизи, формирование камней, персистенция ИМС, дисэлектrolитные нарушения и возможный риск онкологического перерождения, требуют дальнейшего поиска решений данной проблемы. У большинства детей с недержанием мочи в дополнение к расширяющей цистопластике требуются определённые манипуляции на шейке мочевого пузыря, такие как пластика шейки мочевого пузыря местными тканями, использование фасциального слинга, введение объёмобразующих препаратов или имплантация искусственного сфинктера. Немногие из них могут сочетаться с катетеризацией через уретру, поэтому им необходимо формирование катетеризируемой стомы. Преимуществом последней является также более удобный по сравнению с естественным меатусом доступ, что особенно актуально у девочек, передвигающихся в инвалидном кресле.

## 6. Заключение

Несмотря на различную этиологию возникновения ННМП у детей, основными принципами лечения являются сохранение достаточного объёма и комплаенса мочевого пузыря, обеспечивающего полное опорожнение при низких цифрах давления, что также является ключевой позицией в плане сохранения функции почек. Внедрение периодической чистой катетеризации и использование холинолитических препаратов внесли огромный вклад в достижение поставленных целей. В случаях, когда консервативная терапия недостаточно эффективна, ребёнку показано оперативное вмешательство. Техника хирургического лечения за последние тридцать лет также значительно шагнула вперёд, сохраняя основной своей целью достижение континенции пациента.

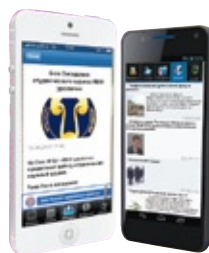## 7. Список литературы для дополнительного чтения

1. Borg, H., et al., Impact of spinal cord malformation on bladder function in children with anorectal malformations. *J Pediatr Surg*, 2009. 44(9): p. 1778-85.
2. Neveus, T., et al., The standardization of terminology of lower urinary tract function in children and adolescents: report from the Standardisation Committee of the International Children's Continence Society. *J Urol*, 2006. 176(1): p. 314-24.
3. Bauer, S., ed. Initial management of meningo-myeleoce children. 2nd ed. Textbook of the Neurogenic Bladder, ed. S.E. Corcos J. 2008, Informia UK Ltd. 759-769.
4. Holmdahl, G., et al., Four-hour voiding observation in healthy infants. *J Urol*, 1996. 156(5): p. 1809-12.
5. Kaefer, M., et al., Improved bladder function after prophylactic treatment of the high risk neurogenic bladder in newborns with myelomeningocele. *J Urol*, 1999. 162(3 Pt 2): p. 1068-71.
6. Dik, P., et al., Early start to therapy preserves kidney function in spina bifida patients. *Eur Urol*, 2006. 49(5): p. 908-13.
7. Lais, A., et al., The neurosurgical implications of continuous neurourological surveillance of children with myelodysplasia. *J Urol*, 1993. 150(6): p. 1879-83.
8. Tarcan, T., et al., Long-term followup of newborns with myelodysplasia and normal urodynamic findings: Is followup necessary? *J Urol*, 2001. 165(2): p. 564-7.





**Обновленная версия Uro.TV работает  
не только на компьютерах и  
ноутбуках, но также на мобильных  
устройствах, включая iPhone и iPad!**



# Глава 9

## Уродинамика

### Ключевые позиции

- Любое исследование, дающее информацию о функции мочевыводящей системы, является частью уродинамического обследования.
- Предпочтение должно отдаваться неинвазивным методикам.
- Инвазивные методы обследования должны применяться в случаях, когда их результаты могут повлиять на выбор лечения.
- Детям, имеющим врождённые аномалии нижних мочевыводящих путей, необходимо активно выполнять уродинамические исследования с целью дальнейшего сохранения функции почек и мочевого пузыря.
- Детям с рецидивирующими нарушениями нижних мочевыводящих путей необходимо исключить неврологическую патологию.

### 1. Введение

В соответствии с определением Международного Общества Континенции, любая методика, используемая для исследования функции нижних мочевых путей (НМП), является частью уродинамического обследования. Эти исследования должны предоставлять объективную информацию о функциональном состоянии нижних мочевых путей, что в дальнейшем может позволить: 1) поставить диагноз, 2) назначить соответствующее лечение, 3) осуществлять динамическое наблюдение и 4) сравнивать результаты разных видов лечения. Уродинамические данные могут быть получены из различных источников: анамнез мочеиспусканий, клиническое обследование, УЗИ, урофлоуметрия, а также с помощью более инвазивных исследований, таких как микционная цистография и уродинамическое исследование. Последние два могут быть объединены в видеоуродинамическое исследование.

В 2006 Комитетом Стандартизации Международного Общества Континенции у Детей утверждены четыре варианта исследований для оценки нижних мочевых путей у детей: дневник мочеиспусканий, урофлоуметрия (в том числе с измерением остаточной мочи), уродинамическое обследование и правило «четырёх часов наблюдения».

В данной главе также обсуждается статическое и динамическое УЗИ НМП, которое дополняет имеющиеся на сегодняшний день возможности исследования данных пациентов.

### 2. Исследование функции нижних мочевыводящих путей у детей

Проблемам дисфункции нижних мочевыводящих путей зачастую уделяется недостаточно внимания. Недержание мочи и инфекции мочевой системы встречаются



ся у 7-10% детей школьного возраста. Сочетание урологических проблем с функциональными нарушениями кишечника известно в течение многих лет, однако этиология данного состояния до сих пор не выяснена. Функциональные запоры классифицируются по системе ROME III (табл. 1). Одним из критериев является наличие переполненной каловыми массами прямой кишки, что может влиять на функцию мочевого пузыря. Вызываемое при этом хроническое растяжение прямой кишки у детей с наличием нарушений функции НМП или ИМВП может иметь очень важное значение, даже в отсутствие других критериев. Анамнез мочеиспусканий и дефекаций является наиболее информативным источником получения данных о функции НМП и кишечника, и должен выясняться у всех детей перед началом какого-либо обследования. Медицинские работники должны иметь в виду, что родители обычно ничего не знают об особенностях дефекации их детей. При этом рекомендуется заполнение дневника дефекации в течение двух недель, в который вносится частота дефекаций, консистенция стула и эпизоды каломазания. УЗИ также помогает в диагностике нарушения опорожнения кишечника.

Подробности использования дневника мочеиспусканий будут обсуждены в следующей части.

Следующим этапом является клиническое обследование. Необходимо соблюдение определённого протокола во время первого осмотра ребёнка, при этом очень важен тщательный осмотр. Также имеются определённые детали, требующие особого внимания со стороны детского уролога, такие как:

- Неврологический статус: включает срединные аномалии области спины, рефлексы нижних конечностей и ануса, чувствительность зоны. Некоторым детям показано подробное обследование у детского невролога.
- Общая гипермобильность суставов: нестабильность шейного отдела позвоночника встречается у 15% детей с общей гипермобильностью суставов.

Тщательный осмотр области гениталий: включает стеноз наружного отверстия уретры у мальчиков (например, после циркумцизио), аномалии меатуса у девочек или следы насильственных действий.

Табл. 1. Критерии запоров у детей и подростков по системе Rome III  
(J Neurogastroenterol Mot, 2011, 17: 35-47)

У детей с четырёх лет должно иметься как минимум два из перечисленных признаков.
1. Два или меньше эпизода дефекаций за неделю.
2. Как минимум один эпизод каломазания за неделю
3. Наличие в анамнезе применения удерживающих поз или произвольное откладывание акта дефекации.
4. Кишечные колики и тенезмы в анамнезе
5. Наличие переполненной каловыми массами прямой кишки
6. Стул большого диаметра, затрудняющий опорожнение

### 3. История (дневник) мочеиспусканий

Дневник мочеиспусканий позволяет оценить функцию нижних мочевыводящих путей в естественных условиях. Он становится показательным после формирования у детей навыков контроля за мочеиспусканием, как правило, в возрасте 5 лет (табл. 2)

Табл. 2. Рекомендации ICCS по заполнению дневника мочеиспусканий (J.urol, 2006)

Продолжительность и объём мочеиспускания	48 часов
Пробуждение для мочеиспускания ночью	14 ночей
Дневное недержание мочи	14 дней
Ночное недержание мочи	14 ночей
Объём выделенной при недержании мочи	7 дней
Другие симптомы нижних мочевых путей	14 дней
Объём, время и тип выпитой жидкости	48 часов
Время отхода ко сну и время пробуждения	14 дней
Оценка функции кишечника (описана выше)	14 дней

Определение объёма выделенной при недержании мочи определяется путём взвешивания памперсов, но в педиатрической практике применяется редко.

### 4. Урофлоуметрия и объём остаточной мочи

Урофлоуметрия – неинвазивная и относительно недорогая методика, используемая с диагностической целью, в качестве элемента лечения методом биологической обратной связи и для последующего наблюдения за пациентами.

Измерение характеристик потока и объёма остаточной мочи может предоставить очень важную информацию о функции НМП, однако её значение не должно быть переоценено. Исследование считается объективным лишь у детей, имеющих произвольный контроль мочеиспускания и желающих сотрудничать, что редко встречается ранее 5 лет. Урофлоуметрия должна выполняться как минимум дважды при условии нормального питьевого режима ребёнка.

#### 4.1. Скорость потока мочи

ICS и ICCS предложены следующие показатели: максимальный поток, средняя скорость потока, длительность потока, длительность мочеиспускания, объём выделенной мочи и скорость достижения максимального потока мочи. Все эти параметры обеспечивают дополнительную информацию о функции нижних мочевых путей. Так называемое «правило большого пальца» (The rule of thumb) гласит, что УФМ считается объективной при объёме выделенной мочи более 100 мл или более 50% предполагаемого объёма мочевого пузыря (или, более приемлемо, не менее 50% максимального объёма выделенной мочи по показаниям дневника мочеиспусканий). Точных показателей нормы потоковых ха-

рактических как таковых нет, однако считается, что дети опорожняют мочевой пузырь в течение 15 секунд. Максимальный поток должен фиксироваться на пике кривой в течение как минимум 2 секунд. Быстрые острые зубцы на кривой УФМ обычно являются артефактами. Если площадь кривой максимального потока равна или превышает площадь оставшегося общего объема выделенной мочи, то максимальный поток считается в пределах нормальных показателей. По сравнению со взрослыми, показатели потока мочи у детей обладают меньшей информативностью.

Предполагаемый объем мочевого пузыря у детей до 12 лет может быть рассчитан по формуле:

$$\text{ОМП (мл)} = 30 + \text{возраст в годах} \times 30.$$

#### 4.2. Форма кривой УФМ

У детей форма кривой УФМ имеет большее значение. Нормальный график должен быть представлен гладкой кривой в форме колокола (рис. 1).

При описании кривой УФМ применяются следующие термины:

- Башенная форма – кривая с высокой амплитудой и короткой длительностью мочеиспускания. Возникает при сильном сокращении детрузора, обычно при интенсивном расслаблении мышц тазового дна (рис. 2).

- Кривая в виде плато – увеличено время мочеиспускания, обычно низкие показатели максимального и среднего потока, что свидетельствует о возможной инфравезикальной обструкции (рис. 3).

- Стакатто-кривая. Удлиненный изменяющийся по амплитуде поток, обычно встречается при сокращениях/гиперактивности сфинктера (рис. 4).

- Прерывистая кривая – график представлен отдельными вершинами, разделёнными периодами отсутствия потока мочи. Встречается у детей с гипоактивным и несократимым мочевым пузырём, которые мочатся при помощи натуживания (рис. 5).

Кривая УФМ довольно информативна, но не может использоваться в качестве самостоятельного метода диагностики определённой патологии.

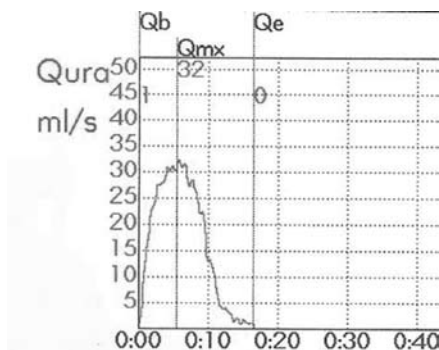


Рис. 1. Нормальная кривая УФМ – в форме колокола

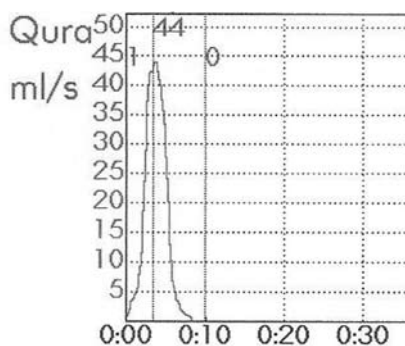


Рис. 2. Башенная форма

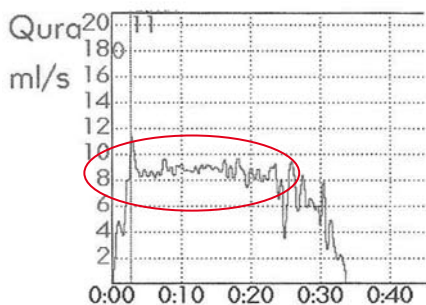


Рис. 3. Плато

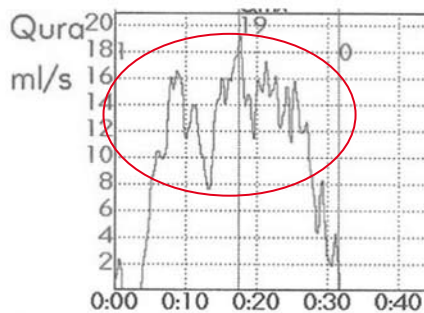


Рис. 4. Стакатто

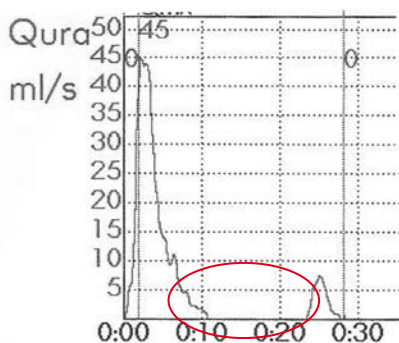


Рис. 5. Прерывистое

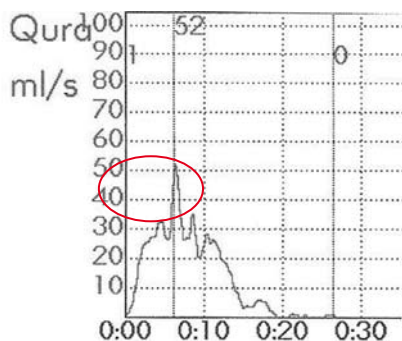


Рис. 6. Артефакт

### 4.3. Остаточная моча

Остаточная моча выявляется при помощи УЗИ. Обычно это делается после УФМ, но может быть выполнено после любого мочеиспускания. Как правило, дети, приученные к горшку, должны опорожнять мочевой пузырь полностью. В соответствии с рекомендациями ICCS, опорожнение мочевого пузыря с наличием остаточной мочи не более 5 мл является нормой. Объем остаточной мочи от 5 до 20 мл является показанием для повторного исследования. Более 20 мл по данным повторных исследований означает несостоятельное опорожнение. На практике при исследовании должны приниматься в расчёт избыточный приём жидкости накануне исследования и задержка выполнения УЗИ после микции, что может повлиять на результат.

## 5. Уродинамические исследования

Уродинамическое обследование изучает функцию детрузора и уретры в течение всего цикла наполнения и опорожнения мочевого пузыря.

Очень важно предоставить исчерпывающую информацию о проведении исследования ребёнку и родителям до его выполнения. Необходимо объяснить показания к исследованию, при этом полезно применение буклетов. Большинство детей с нарушениями функции нижних мочевыводящих путей достаточно взрос-

лые, чтобы понять цель исследования и помогают в его проведении. У грудных детей с врождёнными аномалиями мочевыводящих путей также исследование проводится без затруднений. Основную проблему составляет возраст от 2 до 4 лет, а также дети с задержкой психического развития. Они слишком беспокойны, слишком маленькие и/или недостаточно развиты для сотрудничества в исследовании, поэтому перед подобным инвазивным исследованием приходится прибегать к специальным мероприятиям.

### **5.1. Выполнение уродинамического исследования у детей.**

Исследование должно проводиться в располагающей для ребёнка обстановке. Необходима комфортная температура, особенно в случае необходимости клинического обследования. Ребёнку позволяют взять с собой любимые игры, книги или фильмы/мультки, чтобы чувствовать себя более комфортно во время исследования. В редких случаях показано применение премедикации с седативной целью (при этом нужно учитывать возможный эффект данных препаратов на результат исследования). Специальной подготовки кишечника не требуется, однако перед исследованием необходимо избегать задержек стула. Не рекомендуется применение местных анестетиков, однако, они не противопоказаны. Производится катетеризация двухходовым катетером № 6 или 7 Fr. При необходимости используется катетер Tiemann. Катетер в мочевой пузырь также может быть введён путём надлобковой пункции. В данном случае исследование необходимо выполнять спустя минимум 5-6 часов после катетеризации. Небольшой баллонный катетер помещается в прямую кишку. Накожные электроды накладываются на перианальную область для регистрации активности сфинктера.

При уродинамическом обследовании у детей используется стандартная система, способная регистрировать электромиографические потенциалы как минимум в 1000 Гц. Жидкость, вводимая в мочевой пузырь, должна быть подогрета до температуры тела. Если имеется возможность, до наполнения мочевого пузыря исследуется профиль уретрального давления, хотя практическое значение измерения уретрального давления в педиатрической практике находится под вопросом.

Во время одного исследования должно проводиться не менее двух циклов наполнения и опорожнения мочевого пузыря.

### **5.2. Фаза наполнения**

Оценка функции мочевого пузыря во время его наполнения также называют цистометрией.

Фаза наполнения начинается с момента введения жидкости и заканчивается с разрешением помочиться. У маленьких детей, которые помочились без разрешения, различия в наполнении и опорожнении могут быть выявлены лишь по окончании исследования.

В соответствии с ICS, физиологическим называется наполнение мочевого пузыря, не превышающее по скорости предполагаемый максимальный диурез (вес тела, разделённый на 4, выраженный в мл). В повседневной практике скорость введения составляет 5 - 10% предполагаемого объёма мочевого пузыря за 1 минуту. Следует учесть, что максимальный предполагаемый объём может отличаться от реального максимального объёма выделенной мочи по данным дневника мочеиспусканий.

При повторном наполнении скорость введения может быть скорректирована в зависимости от показателей результатов первой попытки.

Не существует чётких критериев, определяющих момент остановки наполнения пузыря. Однако существуют определённые рекомендации:

- Ребёнок испытывает сильное желание помочиться или чувствует дискомфорт.
- Возникает мочеиспускание
- Скорость подтекания мочи выше скорости введения жидкости
- Детрузорное давление превышает 40 мм.вод.ст.
- Объём введённой жидкости превышает 150% предполагаемой ёмкости мочевого пузыря

Если объём выделяемой мочи по данным дневника мочеиспусканий превышает предполагаемый максимальный объём мочевого пузыря, то введение жидкости может продолжаться до достижения объёма из дневника.

А) Чувствительность мочевого пузыря во время цистометрии.

- Нормальная чувствительность. Рекомендации ICS (первое ощущение наполнения, первый позыв на мочеиспускание и императивный позыв) применимы лишь к детям старшего возраста. Императивный позыв (сильное, непреодолимое желание помочиться), пожалуй, единственное ощущение, о котором дети могут сообщить.

- Для описания чувствительности мочевого пузыря в фазу наполнения у взрослых используются различные термины - сниженная, повышенная, отсутствующая, неспецифическая, болезненный мочевой пузырь и т.д. У детей, если наполнение мочевого пузыря до предполагаемого возрастного объёма не вызывает никаких ощущений, может применяться термин «сниженная чувствительность».

Б) Функция детрузора.

- Нормальной называется функция детрузора, при которой не происходит изменения давления в ответ на провоцирующие факторы (кашель, натуживание)

- Гиперактивность детрузора: согласно рекомендациям ICS, нет нижней границы амплитуды произвольных сокращений детрузора, однако результаты трактовки амплитуд менее 5 см.вод.ст. могут быть ненадёжными. ICCS определяет гиперактивность детрузора, как подъём давления более 15 см.вод.ст. над основной линией. Термин нейрогенная гиперактивность мочевого пузыря применяется при наличии неврологического субстрата. Идиопатическая гиперактивность детрузора ставится при неясной этиологии заболевания.

- Комплаенс мочевого пузыря. Комплаенс мочевого пузыря характеризует зависимость между давлением в мочевом пузыре и его наполнением. На сегодняшний день у детей нормативных показателей данного параметра не существует.

- Цистометрическая ёмкость мочевого пузыря – объём мочевого пузыря в конце фазы наполнения или сумма объёмов выделенной и остаточной мочи.

- Согласно определению ICCS, детрузорное давление в 10 см.вод.ст. при достижении предполагаемого максимального возрастного объёма мочевого пузыря является нормальным. Очень важно оценить наклон кривой наполнения. Быстро нарастающий график означает низкий комплаенс.

В) Функция уретры.

У детей функция замыкательного механизма оценивается при помощи ЭМГ та-

зового дна. Измерение профиля давления уретры утверждены ICS, но не являются стандартом применения у детей.

- Нормальный сфинктерный механизм обеспечивает определённое замыкательное давление уретры в фазе наполнения даже при повышении внутрибрюшного давления, однако оно может быть преодолено гиперактивностью детрузора.

- Для описания функции уретры используются следующие термины:

- *недержание мочи, связанное со сфинктерной недостаточностью* – подтекание мочи в связи с ослаблением замыкательной функции сфинктера в отсутствие повышенного внутрибрюшного давления и гиперактивности детрузора;

- *стрессовое недержание мочи* – непроизвольное подтекание мочи при повышении внутрибрюшного давления в отсутствие сокращений детрузора;

- *внутрибрюшное давление подтекания* – внутрипузырное давление, при котором возникает недержание мочи при повышении давления в брюшной полости в отсутствие сокращений детрузора;

- *детрузорное давление подтекания* – минимальное детрузорное давление, при котором происходит подтекание мочи в отсутствие сокращений детрузора и повышения внутрибрюшного давления.

### 5.3. Фаза опорожнения

Изучение функции мочевого пузыря и сфинктерного механизма во время мочеиспускания также называется «исследование давление-поток» или микционная цистометрия.

#### А) Функция детрузора.

- *Норморефлекторный мочевой пузырь* – нормальным мочеиспусканием называется произвольное длительное сокращение детрузора, приводящее к полному опорожнению мочевого пузыря в пределах нормального временного диапазона и при отсутствии обструкции. У детей, не приученных к горшку, сокращение детрузора может быть непроизвольным.

- *Нарушения функции детрузора.*

- *гипорефлекторный мочевой пузырь* – сокращения недостаточной интенсивности или продолжительности, приводящие к удлинению времени опорожнения мочевого пузыря.

- *арефлекторный мочевой пузырь* – отсутствие сокращений детрузора во время исследования.

Интервал нормального детрузорного давления при мочеиспускании не определён ни в протоколах ICS, ни в стандартах ICCS. Следует отметить, что максимальное детрузорное давление во время мочеиспускания не равнозначно давлению при достижении максимального потока (PQ<sub>макс</sub>). Данный факт отражает связь между давлением и потоком и позволяет выявить инфравезикальную обструкцию. В среднем, максимальные цифры давления при использовании катетера 6 Fr составляют 66 мм.вод.ст. у мальчиков и 57 мм.вод.ст. у девочек. У новорождённых и мальчиков грудного возраста это давление может быть значительно выше (до 118 и 75 см.вод.ст. соответственно).

#### Б) Функция уретры (сфинктера).

- Нормальной функцией сфинктера является его раскрытие и поддержание рас-



слабленного состояния для обеспечения опорожнения мочевого пузыря при нормальном давлении.

У детей функция сфинктера оценивается при помощи УФМ и ЭМГ, но электромиографическая активность сфинктера не может быть выделена среди общей активности мышц тазового дна.

- Нарушение функции сфинктера

- *дисфункциональное мочеиспускание* – прерывистая или колеблющаяся струя, связанная с непроизвольными сокращениями наружного сфинктера или мышц тазового дна во время мочеиспускания у детей без неврологических нарушений.

- *детрузорно-сфинктерная диссинергия* – сокращения детрузора, возникающие одновременно с непроизвольным сокращением наружного сфинктера/мышц тазового дна. Данный термин применяется у пациентов с нейрогенными нарушениями нижних мочевыводящих путей.

Совмещение рентгеновизуализации под ЭОП с уродинамикой (видеоуродиническое исследование) может предоставить дополнительную информацию об анатомической структуре и функции нижних мочевыводящих путей. Данная методика позволяет проводить измерение внутрипузырного давления при наличии ПМР, расслаблении шейки мочевого пузыря и подтекания мочи. Следует помнить, что довольно трудно выполнить измерение детрузорного давления у детей с высокой степенью ПМР. Низкие цифры давления в данном случае отражают давление во всех системе, включая мочеточники и собирательный комплекс. Возникновение же ПМР на фоне высоких цифр внутрипузырного давления свидетельствует о вторичной природе рефлюкса.

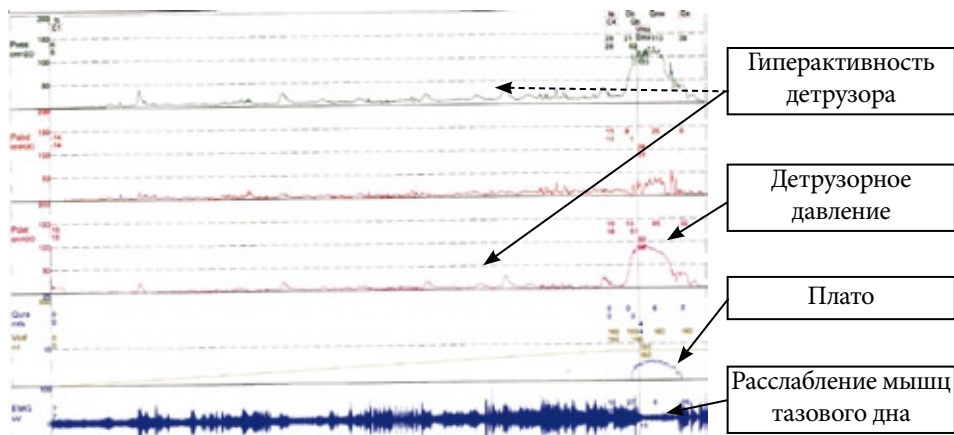


Рис. 7.

## 6. Правило четырёх часов наблюдения

Данный приём позволяет оценить функцию нижних мочевыводящих путей у грудных детей. Он включает наблюдение за ребёнком в естественных условиях с периодическим контролем с помощью УЗИ наполнения и опорожнения мочевого



пузыря. Подсчитывается частота мочеиспусканий, объём выделенной мочи может быть измерен путем взвешивания памперсов. Не каждое мочеиспускание у грудных детей приводит к полному опорожнению мочевого пузыря, но как минимум один раз за четыре часа опорожнение мочевого пузыря должно быть полным, без остаточной мочи.

## 7. Ультразвуковое исследование

Ультразвуковое исследование стало первоначальным этапом обследования детей с различной патологией в связи с общедоступностью, неинвазивностью и относительно простотой выполнения. УЗИ нижних мочевых путей не всегда просто оценить, но при правильном выполнении оно может обеспечить дополнительной информацией о функции НМП.

### 7.1. Мочевой пузырь и прямая кишка

УЗИ применяется для измерения размеров мочевого пузыря, что необходимо для вычисления его объёма, а также толщины его стенок. Утолщение стенок может свидетельствовать об инфравезикальной обструкции и является показанием к дальнейшему обследованию.

УЗИ также может применяться для оценки функции кишечника и может заменить более инвазивное пальцевое ректальное обследование. Трансабдоминальное измерение диаметра прямой кишки у детей, требующих лечения по поводу симптомов нижних мочевых путей, очень полезно в повседневной практике по двум причинам: 1) не всегда удаётся получить дневник дефекаций, и 2) помогает объяснить пациентам о тесной связи патологии мочевого пузыря и кишечника.

Для этих целей УЗИ должно выполняться с частично заполненным мочевым пузырём (например, перед урофлоуметрией). Диаметр более 3 см в отсутствие явного позыва на дефекацию является серьёзным признаком хронической задержки стула (рис. 8)

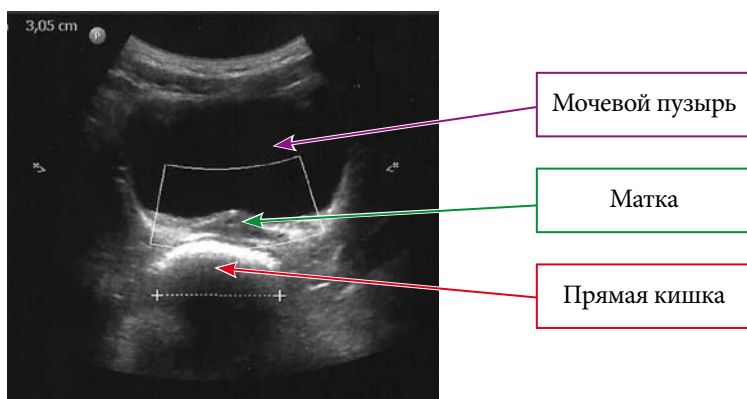


Рис. 8

## 7.2. Тазовое дно

УЗИ тазового дна для оценки функции нижних мочевых путей применяется не часто, в большинстве случаев это связано с необходимостью наличия особой специализации. Как бы там ни было, данная методика довольно проста для изучения, при этом появляется возможность получить следующую информацию о нижних мочевых путях:

- Анатомия уретры:
  - длина уретры у девочек (рис. 9)
  - аномалии маточки (кисты, камни) у мальчиков
- Защитный рефлекс пуборектальной мышцы при резком повышении внутрибрюшного давления (при кашле, смехе, натуживании), что говорит о сохранённой S-3 иннервации.

Контроль за мышцами тазового дна и их смещением – смещение мышц по направлению к симфизу по команде считается нормой (рис. 10)

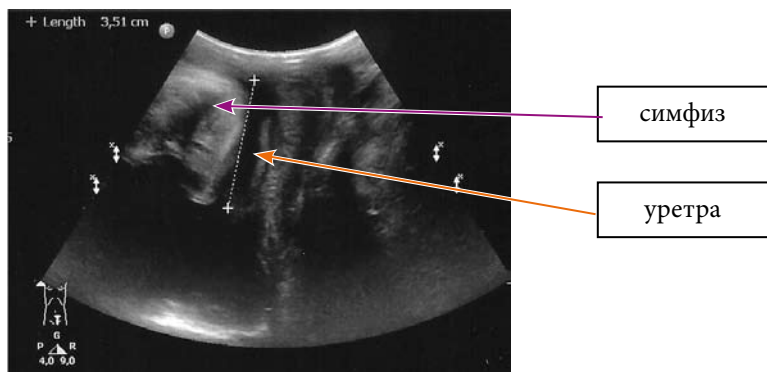


Рис. 9. Статическое УЗИ тазового дна – длина уретры у девочек.

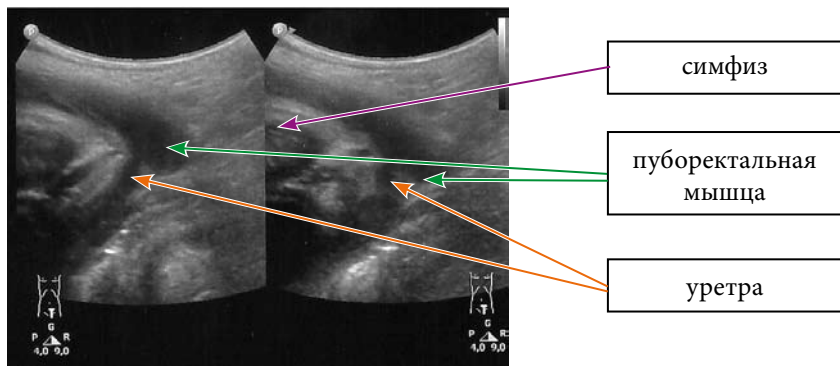


Рис. 10. Динамическое УЗИ тазового дна – нормальное смещение тазового дна к симфизу

## 8. Показания для уродинамического обследования у детей

В течение 1970 и 1980-х гг уродинамические исследования у детей значительно распространились, что позволило продвинуться в понимании физиологии и развития нижних мочевых путей.

### 8.1. Нейрогенные дисфункции нижних мочевых путей

- Уродинамическое обследование должно проводиться у всех детей с рецидивирующими ИМС и симптомами нижних мочевых путей. Дневника мочеиспусканий и дефекаций, урофлоуметрии с определением остаточной мочи и УЗИ обычно достаточно для постановки диагноза и назначения лечения (показания для микционной цистографии выставляются отдельно). При отсутствии эффекта от лечения принимается решение о выполнении цистометрии.

- Пациенты с комплексными обструктивными уропатиями (клапаны задней уретры, большие эктопические уретероцеле) должны тщательно наблюдаться в детском возрасте. При необходимости подробного исследования мочевой системы у данных пациентов видеоуродинамическое исследование обладает наибольшей информативностью.

- Уродинамическое исследование должно выполняться у пациентов из группы риска по нейрогенным нарушениям нижних мочевых путей (аноректальные пороки, экстрофия клоаки). При необходимости выполняется исследование позвоночника (рентген, МРТ).

Всем пациентам, требующим уродинамического обследования, первоначально необходимо использовать неинвазивные методы. К инвазивным исследованиям следует прибегать при их недостаточной информативности. Цистометрию применяют лишь в тех случаях, когда её результат может повлиять на выбор метода лечения.

### 8.2. Нейрогенные нарушения нижних мочевых путей

Уродинамика также оказала большое влияние на совершенствование ухода за пациентами с нейрогенными расстройствами нижних мочевых путей.

Уродинамическое обследование необходимо выполнять как в составе первоначального комплекса обследования нижних мочевыводящих путей, так и для последующего наблюдения в динамике. Тем не менее, на сегодняшний день отсутствуют рекомендации относительно того, когда должно выполняться первое уродинамическое обследование и насколько часто оно должно повторяться у детей с нейрогенными нарушениями нижних мочевых путей.

В течение первых нескольких лет, когда изменение функции мочевого пузыря наиболее вероятно, уродинамическое обследование должно выполняться систематически. Любые симптомы со стороны нижних мочевых путей (ИМВП, недержание мочи) являются показанием к исследованию уродинамики. Уродинамическое обследование у таких детей также должно положить начало оценке функции мочевого пузыря и кишечника при помощи дневников мочеиспусканий и дефекации. Также необходимо провести повторную оценку характера опорожнения мочевого пузыря (тип и размер применяемых катетеров, эпизоды недержания мочи в течение дня и ночи).

Значение уродинамического обследования не должно недооцениваться, при этом предпочтение у детей с нейрогенными нарушениями функции нижних моче-

вых путей следует отдавать видеоуродинамическим исследованиям. Исследование уродинамики должно выполняться до и после нейрохирургических операций (например, устранения фиксации спинного мозга), до и после урологических вмешательств (например, операции по устранению недержания мочи), а также при принятии решения о существенном изменении тактики лечения (например, инъекциях Ботулотоксина-А).

## 9. Список литературы для дополнительного чтения

1. Abrams, P., Cardozo, L., Fall, M., Griffiths, D., Rosier, P., Ulmsten, U., et al. (2002). The standardisation of terminology of lower urinary tract function: report from the Standardisation Sub-committee of the International Continence Society. *Neurourology and urodynamics*, 21 (2), 167-78. Retrieved November 19, 2011, from <http://www.ncbi.nlm.nih.gov/pubmed/11857671>
2. Bauer S.B. (2007). Neuropathic dysfunction of the Lower Urinary Tract. In Wein A.J. ed, Campbell-Walsh Urology. 9th Edit, Saunders Elsevier, Philadelphia, PA, USA. p: 3625-3628
3. Jong, T. P. V. M. de, & Klijn, A. J. (2009). Urodynamic studies in pediatric urology. *Nature reviews. Urology*, 6 (11), 585-94. Nature Publishing Group. doi: 10.1038/nrurol.2009.200.
4. Kaplan WE. (2007). Urodynamics of the lower and upper urinary tract. In Docimo SG, Canning DA, Khoury AE eds, The Kelalis-King-Belman Textbook of Clinical Pediatric Urology, 5th Edit. Informa Haelthcare UK, London. In Docimo SG, Canning DA, Khoury AE eds, The Kelalis-King-Belman Textbook of Clinical Pediatric Urology. 5th Edit. Informa Haelthcare UK, London.; p 747-763
5. Neveus, T., Vongontard, A., Hoebeke, P., Hjalmas, K., Bauer, S., Bower, W., et al. (2006). The Standardization of Terminology of Lower Urinary Tract Function in Children and Adolescents: Report from the Standardisation Committee of the International Children's Continence Society. *The Journal of Urology*, 176 (1), 314-324. doi: 10.1016/S0022-5347(06)00305-3.
6. Schäfer, W., Abrams, P., Liao, L., Mattiasson, A., Pesce, F., Spangberg, A., et al. (2002). Good urodynamic practices: uroflowmetry, filling cystometry, and pressure-flow studies. *Neurourology and urodynamics*, 21 (3), 261-74. Retrieved November 19, 2011, from <http://www.ncbi.nlm.nih.gov/pubmed/11948720>
7. Yeung C.K. (2007). Evaluation of non-neuropathic bladder-sphincter dysfunction. In Wein A.J. ed, Campbell-Walsh Urology. 9th Edit, Saunders Elsevier, Philadelphia, PA, USA. Philadelphia, PA. p: 3614-3618



# Глава 10

## Гипоспадия

### Ключевые позиции

- Частота встречаемости гипоспадии во многих странах резко увеличилась в 70-х и 80-х годах, но в настоящее время эта тенденция, по всей видимости, приостановилась.
- В большинстве случаев гипоспадия является изолированной аномалией половой системы, но около 25% пациентов имеют семейный анамнез, отягощённый по порокам развития, а у 10-15% пациентов существуют другие врождённые дефекты – в особенности, аномалии мочеполовой системы.
- Тяжёлые формы гипоспадии могут быть компонентом синдрома нарушения половой дифференцировки.
- Выполнение оперативного лечения в возрасте пациента с 6 до 18 месяцев имеет минимальные психологические и эмоциональные последствия, и в настоящее время большинство детских урологов склоняются к проведению операций в возрасте около 1 года.
- Угол искривления полового члена должен оцениваться интраоперационно при выполнении пробы с искусственной эрекцией.
- Учитывая разнообразие причин искривления полового члена, лечение следует проводить шаг за шагом, последовательно устраняя все потенциальные причины деформации.
- Реконструкция уретры может быть выполнена одноэтапно или многоэтапно; многоэтапный подход используется, как правило, только в тяжёлых случаях и при повторных операциях.
- Повторные пластические операции на уретре являются трудоёмкими процедурами, которые должны выполняться только хирургами с большим опытом в данной области.

**Гипоспадия является наиболее распространённым пороком развития полового члена и уретры.**

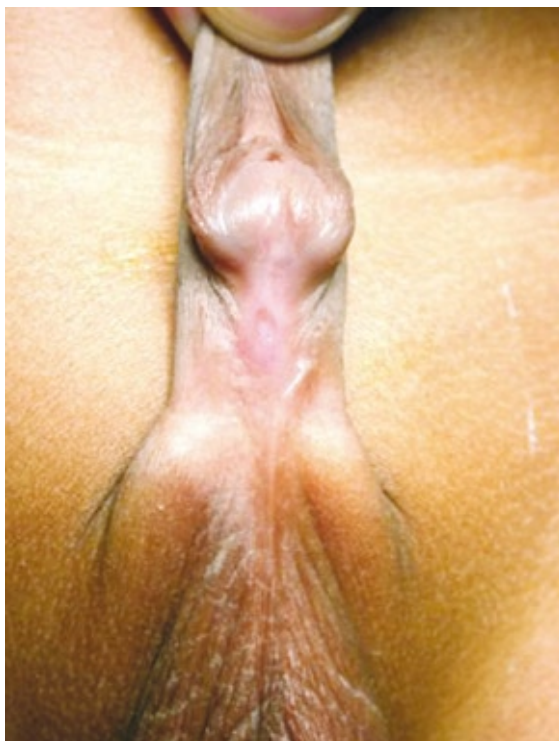### 1. Определение и анатомия

Гипоспадия может быть определена как гипоплазия вентральной части полового члена.

Классический тип гипоспадии имеет три ассоциированных признака (рисунок 1):

1) Неполное развитие передней уретры, которая оканчивается на вентральной поверхности полового члена на участке между головкой и промежностью.

- 2) Неполная капюшонообразная крайняя плоть с вентральным дефектом и избытком кожи по дорсальной поверхности.
- 3) Возможное вентральное искривление полового члена.



*Рис. 1. Гипоспадия, вид с вентральной стороны*

Один или два из этих трёх признаков, которые обычно ассоциированы с классическим типом гипоспадии, могут иногда отсутствовать в случаях, когда искривление полового члена и капюшонообразная крайняя плоть сочетается с нормально оканчивающейся уретрой (*hypospadias sine hypospadias* – «гипоспадия без гипоспадии»), или при гипоспадии с нормальной крайней плотью. Можно сказать, что гипоспадия может проявляться целым спектром различных состояний, на одном конце которого можно увидеть наиболее тяжёлые формы псевдовульварной гипоспадии, признаками которой являются: мошоночное или промежностное расположение наружного отверстия уретры, сильное вентральное искривление ствола полового члена, а также расщепление и смещение мошонки. На более благоприятном конце спектра находятся так называемые «варианты гипоспадии» с аномально развитой крайней плотью и нормальным расположением уретрального отверстия. Все остальные случаи находятся между этими двумя крайностями.

Полная анатомическая характеристика этой аномалии может быть дана следующим образом:

1) Головка обычно открыта вентрально, может иметь шарообразную или коническую форму, или может иметь вертикальную борозду по средней линии.

2) Наружное отверстие уретры открывается, будучи иногда суженным, на вентральной стороне ствола полового члена. Дистальнее отверстия уретры представляет собой плоскую уретральную пластинку. Гипоспадия классифицируется в соответствии с расположением наружного отверстия уретры после выпрямления полового члена и, следовательно, длиной её участка, требующего реконструкции.

3) Дистальный отдел губчатого тела разделяется, не достигая конечного участка уретры, на два латеральных столба, которые расходятся V-образно и вентролатерально соединяются с головкой. Вследствие этого, дистальная часть уретры может быть очень тонкой и часто фиксирована к лежащей сверху коже.

4) Проксимальнее расхождения губчатого тела половой член имеет нормальную структуру.

5) В тяжёлых случаях мошонка может разделяться на две половины и соединяться над половым членом (пеноскротальная транспозиция).

6) В 53% случаев тяжелой гипоспадии обнаруживается увеличенная простатическая маточка.

Вентральное искривление может быть вызвано несколькими факторами:

1) Сращение кожи и подлежащих структур, уретры и кавернозных тел (так называемая «кожная хорда»).

2) Наличие истинной «хорды» из-за фиброзных остатков губчатого тела дистальнее участка его разделения.

3) Короткая уретральная пластинка, недостаточно окружённая здоровой губчатой тканью.

4) В других случаях присутствует истинное искривление, вызванное асимметрией кавернозных тел.

## 2. Распространенность и этиология

Распространённость гипоспадии резко увеличилась в большинстве стран в 70-е и 80-е, но в настоящее время эта тенденция, по всей видимости, прекратилась. Частота новых случаев различается между странами, но в Западной Европе и США она составляет около 3 случаев на 1000 новорожденных.

Согласно недавним неопубликованным данным, полученным в северо-западной Италии, этот показатель составил 32 новых случая на 6640 новорожденных (4,9:1000).

Большинство случаев гипоспадии представляют собой изолированную аномалию, а у 25% пациентов имеется семейный анамнез, отягощённый по порокам развития, у 10-15% пациентов существуют другие врождённые дефекты – в особенности, аномалии мочеполовой системы.

Весьма ограниченное меньшинство пациентов имеют набор пороков развития, характерный для узнаваемой хромосомной аномалии.



Тяжёлые формы гипоспадии могут быть частью синдрома нарушения половой дифференцировки; таким образом, когда гипоспадия сочетается с одним или более из нижеперечисленных признаков: уни- или билатеральное неопущение яичка, микропенис, аномалии мошонки, требуются дополнительные исследования и мультидисциплинарный подход, чтобы тщательно изучить генитальный и гормональный профиль и функцию. При гипоспадии с билатерально непальпируемыми яичками должно быть срочно проведено обследование на предмет врождённой гиперплазии надпочечников. Чёткая граница между тяжёлыми случаями гипоспадии и нарушениями половой дифференцировки по 46XY типу (что ранее называлось ложным мужским гермафродитизмом или неполной вирилизацией) неясна, потому что в обоих случаях отмечаются дефекты в метаболизме биосинтеза андрогенов, а при гипоспадии в редких случаях описаны мутации гена рецептора к андрогенам.

Этиология изолированных случаев пока окончательно не выяснена, в некоторых случаях это дефект синтеза андрогенов, и примерно у 8.6% пациентов сообщается о мутации генов, регулирующих активность 5-альфа-редуктазы.

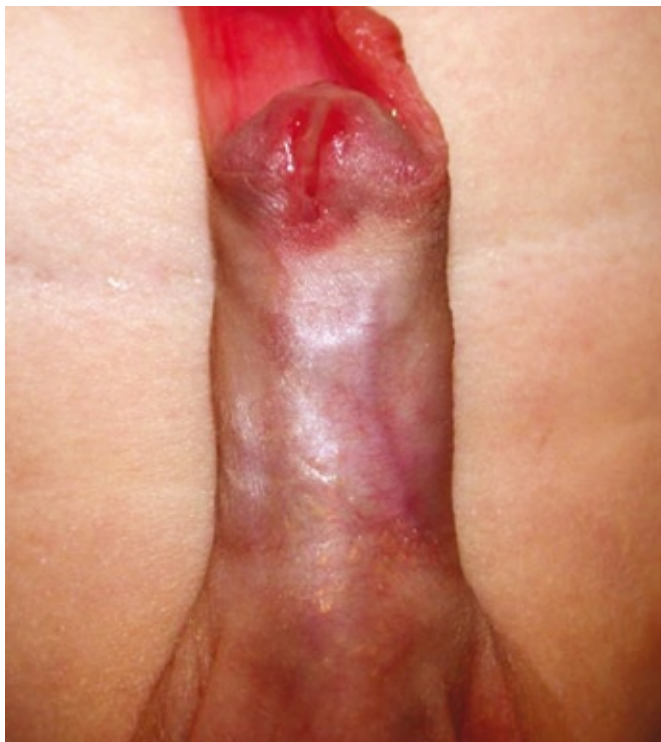Другие исследователи обнаружили снижение концентрации эпидермальных факторов роста в вентральной части полового члена. В последние годы внимание исследователей привлекают «эндокринные дизраптеры», вещества из окружающей среды, обладающие антиандрогенной или эстрогенной активностью. Множество субстанций имеют такие свойства, например, эстрогены сои, эстрогены, используемые при разведении скота, пестициды и т.д.

Возможно эти загрязнители окружающей среды являются причинами увеличения частоты встречаемости крипторхизма, рака яичка и снижения мужской фертильности.

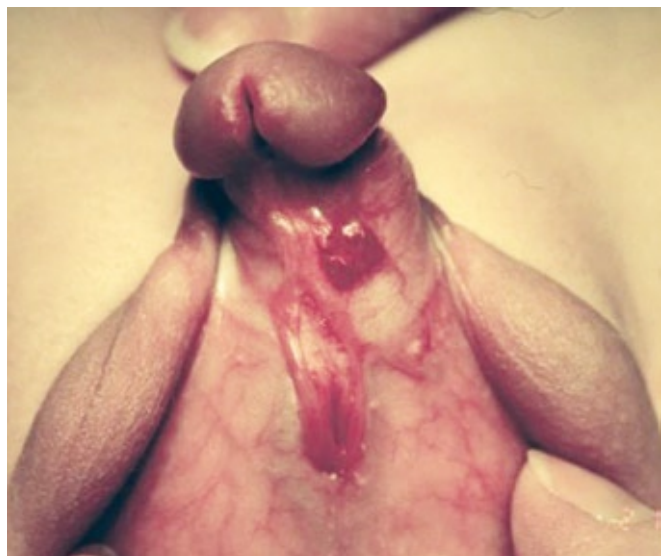3. Классификация гипоспадии

В литературе можно встретить много вариантов классификации, первый из которых был опубликован Смитом в 1938 г., и все из них основаны на расположении наружного отверстия уретры. Классификация, предложенная Дж.В. Дакеттом в 1996 г. (таблица 1), является одной из самых популярных.

Дистальная	Головчатая
	Венечная
	Дистальная пенильная
Срединная	Среднестволовая
	Проксимальная пенильная
Проксимальная	Пеноскротальная
	Среднемошоночная
	Промежностная



*Рис. 2. Дистальная гипоспадия*



*Рис. 3. Проксимальная гипоспадия*

Более сложные варианты классификации учитывают также наличие искривления, расположение наружного отверстия уретры до и после коррекции искривления, форму крайней плоти и головки. Простые варианты классификации могут искажать результаты при сравнении результатов и оценке новых методик. При классификации заболевания на основании только первичного расположения отверстия уретры может стать причиной недооценки или переоценки тяжести порока. У некоторых пациентов имеется пеноскротальное отверстие уретры, которое после мобилизации полового члена может сместиться в дистальную треть ствола. С другой стороны, у пациентов со среднестволовой гипоспадией после мобилизации и коррекции хорды может оказаться, что гипоспадия является проксимальной. Нужно чёткое описание аномалии на разных этапах хирургического вмешательства, чтобы объективно оценивать эффективность оперативных методик и иметь возможность их сравнивать.

#### 4. Общие принципы лечения

Сроки выполнения оперативного лечения: множество исследований показывают, что выполнение операции в возрасте от 6 до 18 месяцев имеет минимальные психологические и эмоциональные последствия; большинство детских урологов склоняются к проведению операций в возрасте около 1 года.

Гипоплазия полового члена: в некоторых случаях тяжёлой гипоспадии присутствует также уменьшение в размерах полового члена, что усложняет реконструкцию. В таких случаях может быть рекомендовано предварительное внутримышечное введение ХГЧ или тестостерона, или местная аппликация крема с андрогенной активностью. Назначение тестостерона энантата внутримышечно (25 мг или 2 мг/кг дважды за 6 и 3 недель до операции) имеет большую эффективность, чем ХГЧ.

Решение о предварительном назначении андрогенов всегда должно обсуждаться очень серьёзно, так как недавно полученные данные продемонстрировали нежелательное влияние андрогенов на процессы репарации тканей и, возможно, на заживление раны после операции при гипоспадии.

Сочетанные аномалии: крипторхизм является самой распространённой сочетанной аномалией, встречающейся примерно в 10% случаев. Тяжёлые формы гипоспадии, ассоциированные с микропенисом или непальпируемыми яичками, могут представлять собой случай нарушения половой дифференцировки примерно в 30% случаев и, следовательно, эти пациенты должны быть должным образом обследованы до операции.

Хирургическая техника: независимо от выбранного типа операции, общим принципом является то, что хирургическая техника должна быть крайне аккуратной. Использование очень тонких микрохирургических инструментов и оптического увеличения позволяет работать с тканями атравматично.

Лоскуты и ткани, используемые для реконструкции, должны быть хорошо васкуляризованы; оволосенные и рубцово-измененные ткани не должны использоваться.

Должны использоваться тонкие рассасывающиеся нити на атравматических иглах, огромное внимание должно уделяться смещению линии швов относительно друг на друга; закрытие линий швов должно проводиться хорошо васкуляризован-

ной тканью, такой как мясистая оболочка, это снижает риск образования свищей.

Хирургические принципы: в общем, реконструкция при гипоспадии включает в себя три основных операции:

- 1) Коррекция вентрального искривления.
- 2) Реконструкция недостающего участка уретры с созданием неоуретры адекватного диаметра.
- 3) Гланулопластика, спонгиопластика (если необходимо).
- 4) Кожная пластика: удлинение (или реконструкция) обычно короткой или отсутствующей вентральной кожи.

Коррекция хорды: угол искривления полового члена должен оцениваться интраоперационно во время искусственной эрекции (рисунок 4). Учитывая различные возможные причины искривления полового члена, коррекцию надо проводить шаг за шагом, последовательно устраняя возможные причины искривления.

Как правило, мы начинаем с мобилизации кожи полового члена; при этом часто создается дефицит ткани по вентральной поверхности между венечной бороздой и кожным краем, и в большей части случаев происходит выпрямление полового члена, что указывает на то, что нехватка вентральной кожи является главной причиной его искривления. Когда этой процедуры недостаточно для выпрямления полового члена, можно удалить уретральную пластинку или, если она будет нужна в дальнейшем для реконструкции уретры, её можно отделить от кавернозных тел и освободить от подлежащих фиброзных остатков губчатого тела. Только в небольшом количестве случаев простое поперечное рассечение уретральной пластинки устраняет искривление, что часто объясняется внутренним вентральным изгибом кавернозных тел.

Следовательно, когда после скальпирования полового члена в какой-то степени сохраняется искривление, часто необходимо выполнять корпоропластику, чтобы выпрямить половой член, используя дорсальную пликацию белочной оболочки в соответствии с каким-либо из вариантов операции Несбита или удлинение вентральной части ствола полового члена.

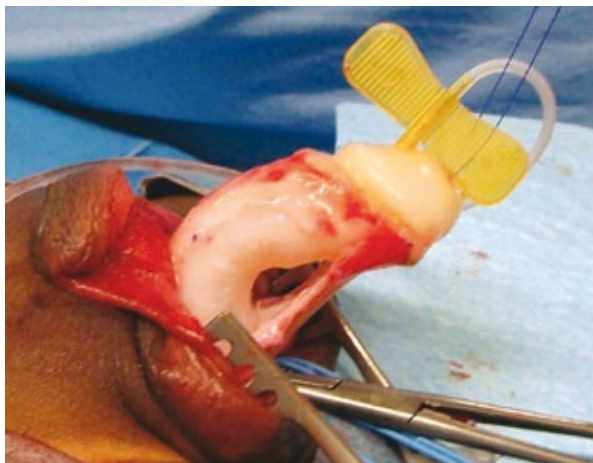


Рис. 4. Проба с искусственной эрекцией после полного скальпирования полового члена

Существует много способов выполнения корпоропластики:

1) Дорсальная пликация.

А. Дорсальный сосудистый пучок освобождается и приподнимается, затем белочная оболочка на дорсальной стороне кавернозных тел может:

1. подвергнуться поперечной пликации;

2. подвергнуться поперечному рассечению двумя параллельными надрезами и быть закрыта нахлёстом (процедура пликации белочной оболочки по Баскину и Дакетту);

3. быть надсечена продольно и ушита поперечно;

4. иссечена эллипсоидным участком.

В. По Баскину, один или два продольно ориентированных нерассасывающихся шва кладутся на дорсальную сторону ствола, прямо по средней линии, где не ожидается присутствия сосудов и нервов.

2) Вентральное корпоральное удлинение.

А. Альтернативный способ выпрямления полового члена заключается в рассечении вентральной поверхности ствола в точке максимального изгиба и вставке васкуляризованного лоскута или свободного дермального имплантата.

В. Иначе могут быть выполнены множественные насечки на вентральной поверхности кавернозных тел.

3) Была предложена ротация кавернозных тел после их частичного разделения, но широкого применения эта методика не получила.

Уретропластика: реконструкция уретры может быть выполнена одноэтапно или многоэтапно, причём второй вариант, как правило, применяется только в тяжёлых случаях или при повторной операции.

Сообщается более чем о 300 хирургических методиках оперативного лечения гипоспадии; вследствие этого, в подробностях можно описать только несколько наиболее широко применяемых операций.

Чтобы добиться расположения наружного отверстия уретры на головке, можно использовать один из следующих принципов реконструкции:

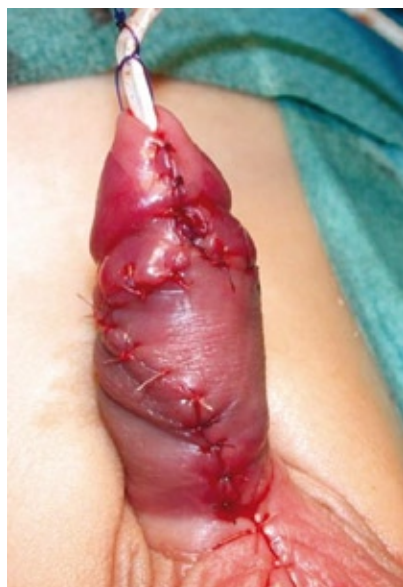- Мобилизация и перемещение уретры.
- Использование кожи дистальнее отверстия уретры.
- Использование кожи проксимальнее отверстия уретры.
- Использование кожи крайней плоти (внутренний или наружный листок).
- Комбинация кожи крайней плоти и уретральной пластинки.
- Использование кожи полового члена или мошонки.
- Использование свободных лоскутов кожи, мочевого пузыря или слизистой щеки.

Чтобы выбрать конкретную операцию для конкретного случая, детский уролог должен принимать во внимание несколько факторов:

- Положение, форма и подвижность наружного отверстия уретры.
- Доступность, качество, ширина и длина уретральной площадки.
- Наличие и выраженность искривления.
- Качество дистальной уретры.
- Качество вентральной кожи полового члена.
- Форма головки полового члена.

- Наличие смещения мошонки.
- Размер полового члена.

Укрытие кожей: в некоторых случаях вентральной кожи недостаточно для укрытия новой уретры. Обычно для компенсации кожного дефекта используется кожа крайней плоти. Крайняя плоть раскрывается и смещается вентрально в виде двух боковых лоскутов, которые соединяются по средней линии для реконструкции срединного шва (процедура Байерса) (рисунок 5).



*Рис. 5. Укрытие кожей с помощью асимметричного лоскута Байерса*

Лоскутная интерпозиция: чтобы снизить вероятность образования свищей, крайне важно не допускать наложения линий швов друг на друга. Эта цель обычно достигается интерпозицией васкуляризованного лоскута из мясистой оболочки между неоуретрой и кожей по технике, которую описал Ретик(8), или с помощью лоскута влагалищной оболочки, предложенного Сноу.

Поскольку методики реконструкции при гипоспадии бесчисленны, мы будем описывать только те, которые наиболее широко применяются в современной практике.

## **5. Реконструкция при передней гипоспадии**

Передняя гипоспадия включает в себя головчатую, венечную и околвенечную (переднюю пенильную) форму.

Показанием для проведения операции при головчатой гипоспадии являются, главным образом, эстетические соображения; головчатая гипоспадия, по сути, не оказывает неблагоприятного влияния на мочеиспускание и сексуальную активность или способность к оплодотворению. Одним из показаний для выполнения

операции при головчатой гипоспадии является состояние, когда струи мочи направлена перпендикулярно стволу полового члена. В таких случаях ребёнок при мочеиспускании в положении стоя мочится себе на ноги, что естественно является причиной его дискомфорта.

Коррекцию головчатой гипоспадии можно проводить при помощи мобилизации уретры; эта операция успешна при достаточной эластичности уретры. Уретра может быть выделена на определённом протяжении и перемещена вперёд (процедура Бека и модификация Коффа(13)), чтобы она располагалась на вершине головки, либо она может быть минимально вытянута при гланулопластике (MAGPI, Meatal Advancement and GlanuloPlasty Incorporated – «продвижение отверстия уретры совместно с гланулопластикой»). Мобилизация уретры показана, когда уретра окружена интактным губчатым телом. Операция MAGPI показана при не слишком тонкой дистальной уретре, плоской или шаровидной форме головки. Недавно была предложена модификация классической операции MAGPI, при которой вертикальный надрез на головке остаётся незакрытым (операция «Снодпи»), что предотвращает деформацию и уплощение головки полового члена из-за наложения поперечных швов на продольный разрез.

Очень популярны методики коррекции передней гипоспадии с помощью тубуляризации уретральной пластинки или использования кожи, проксимальной по отношению к отверстию уретры.

Тубуляризация уретральной пластинки возможна, когда сама пластинка выглядит удовлетворительно. Самой популярной процедурой является операция TIP (Tubularized Incised Plate – «пластика уретры тубуляризованной рассечённая площадкой»), описанная Снодграссом и являющаяся модификацией старых, оправданных временем операций, предложенных в конце девятнадцатого века Тиршем и Дюплеем.

Операция начинается дорсально с кругового надреза на 4 или 5 мм проксимальнее венечной борозды; когда разрез достигает латеральной границы уретральной площадки, он расширяется проксимально U-образно, чтобы включить отверстие уретры и выделить уретральную площадку. Иногда дистальная уретра очень тонка и её стенка непригодна, тогда нужно провести два параллельных вертикальных разреза проксимально до нормальной уретры, окружённой здоровым губчатым телом. После удаления хорды оценивается угол искривления с помощью искусственной эрекции и, при необходимости, корригируется. Затем на головку проводятся два вертикальных разреза и выделяется два крыла головки (рисунок 6).

Уретральная площадка продольно рассекается по средней линии, чтобы её можно было расширить и свернуть в трубку (рисунки 7-8). Разрез распространяется на головку, но он должен быть остановлен за несколько миллиметров до верхушки головки. Уретральная площадка затем сворачивается и сшивается в один или два слоя; новая уретра может быть укрыта с сопоставлением двух половин разделённого губчатого тела (спонгиопластика) или с использованием одного, а предпочтительнее двух лоскутов мясистой оболочки; это дополнительное укрытие защищает от формирования свищей. Операции затем завершается сопоставлением двух крыльев головки и перераспределением кожи.



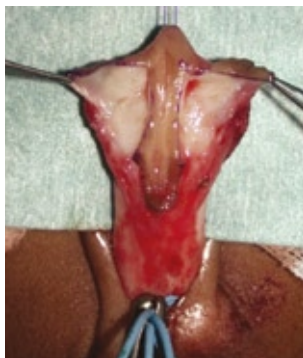

Рис. 6. ТПР-уретропластика (1): надрез крыльев головки по краям уретральной площадки

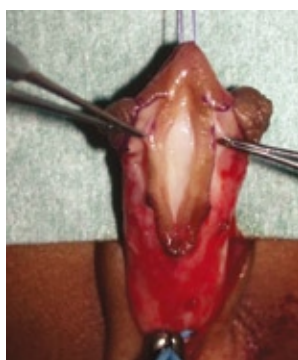

Рис. 7. ТПР-уретропластика (2): продольное рассечение уретральной площадки по средней линии

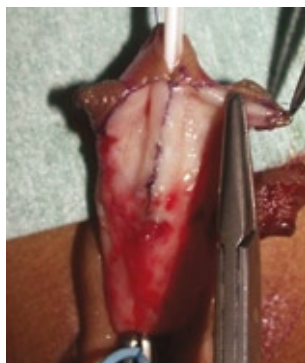

Рис. 8. ТПР-уретропластика (3): тубуляризация надсечённой площадки

Операции с использованием кожи проксимальнее отверстия уретры (меатальные лоскуты) включают, главным образом:

1. Лоскутная операция Маттью и её модификации (по Барка, Февре).
2. Лоскутная тубулярная пластика по Мастердэ.



В обеих операциях используется прямоугольный лоскут вентральной кожи проксимальнее отверстия уретры.

При операции Метью уретральная площадка выделяется двумя параллельными продольными разрезами, создавая два крыла головки, затем выделяется и перемещается меатальный лоскут таким образом, что с ним остаётся какое-то количество подкожной ткани; лоскут пришивают к уретральной пластинке, формируя трубку, которая затем покрывается крыльями головки, сшивающимися по средней линии.

Процедура, описанная Матардэ, отличается тем, что уретральная пластинка не используется, а меатальный лоскут сворачивают в трубку и туннелируют через головку.

## **6. Реконструкция при среднестоловой, проксимальной и пеноскротальной гипоспадии**

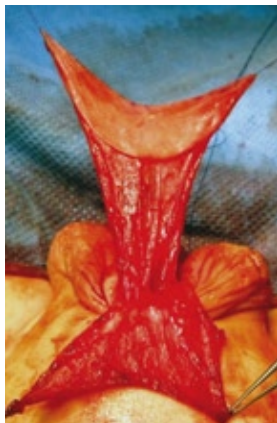### **6.1. Одноэтапные операции.**

Эти промежуточные типы гипоспадии могут быть скорригированы за один этап с использованием одной из следующих операций, в зависимости от доступности и качества уретральной площадки.

Если уретральная площадка не вызывает искривление полового члена и может быть сохранена для реконструкции уретры, можно использовать методику «длинной» ТПР-уретропластики.

Если уретральная пластинка может быть использована, но её качество или ширина недостаточны для создания достаточно протяженной и широкой уретры, её можно «аугментировать» либо при помощи свободного лоскута крайней плоти, слизистой щеки или других участков кожи (свободный заушный лоскут), помещённого в разрез по средней линии уретральной пластинки (процедура «Снодграфт», описанная Пэдом Мэлоуном), либо с помощью васкуляризованного островного лоскута из внутреннего или наружного листка крайней плоти («onlay» – «накладка») (рисунок 9).

Когда крайняя плоть не доступна, свободный лоскут слизистой щеки может быть использован для onlay-аугментации уретральной площадки.



*Рисунок 9 – Дорсальный васкуляризованный препуциальный лоскут*

Когда использование собственной уретральной площадки невозможно, новая уретра может быть реконструирована с помощью одноэтапной или двухэтапной операции. Наиболее часто выполняется одноэтапная операции тубуляризованным препуциальным лоскутом на сосудистой ножке по Дж.В. Дакетту, хотя сейчас она и менее популярна, чем в прошлом.

Для тех, кто выбирает двухэтапное лечение, операция Брака является сейчас предпочтительным вариантом.

Длинная ТПР-пластика ничем не отличается от обычной ТПР, применяемой для дистальных вариантов гипоспадии. Эта техника может быть использована только если имеется здоровая уретральная площадка, достаточно большая для создания соразмерной уретры, борозда на головке и не слишком выраженное искривление, что позволит выпрямить половой член чрезмерно его не укорачивая.

Операция ТПР в большинстве случаев даёт надёжные и эстетически удовлетворительные результаты с низкой частотой осложнений. Наружное отверстие уретры располагается у верхушки головки, продольно ориентировано и имеет щелевидную форму. Недавно мы (авторы) сравнили результаты традиционной «длинной» ТПР-пластики для самых тяжёлых форм пеноскротальной гипоспадии с результатами операции «Снодрафт» и зафиксировали значительно меньшую частоту осложнений при втором варианте вмешательства.

Другие детские урологи предпочитают использовать препуциальный лоскут для коррекции более проксимальных вариантов гипоспадии, и этот выбор обязателен в тех случаях, когда отсутствуют условия для проведения ТПР-пластики.

Использование препуциального лоскута для onlay-аугментации уретральной пластинки или создания новой уретры было популяризовано Дакеттом, использовавшим внутренний листок крайней плоти, и Стандоли, описавшим формирование уретральной трубки из наружного листка крайней плоти.

При операции Дакетта внутренний листок крайней плоти используется как горизонтальный лоскут на сосудистой ножке, отделённый от наружного листка.

Лоскут может быть свёрнут в трубку, как было изначально описано Дакеттом, и использован для закрытия диастаза между отверстием уретры и головкой. Элдер модифицировал эту операцию, описав применение лоскута из внутреннего листка крайней плоти на ножке в качестве накладки на нативную уретральную площадку.

Сейчас «трубка» Дакетта применяется реже из-за высокой частоты осложнений, возникновение которых приводит к выполнению баллонного расширения реконструированной уретры, формированию вентрального уретрального дивертикула.

Препуциальная накладка, напротив, обрела широкую и долговременную популярность благодаря своей надёжности и гибкости, которая позволяет применять эту методику при различных типах гипоспадии.

Использование слизистой щеки стало очень популярным в последние годы; большинство урологов применяют эту методику как сальважную процедуру, когда нет доступных местных тканей, но слизистая щеки может быть использована в качестве свободного лоскута с самого начала в случаях промежуточной или проксимальной гипоспадии. Слизистую можно взять с нижней губы или щеки. Слизистая нижней губы тоньше и пластичнее, а слизистая с внутренней поверхности щеки толще и прочнее. Буккальную слизистую можно свернуть в трубку или использовать как на-

кладку для аугментации существующей уретральной пластинки; в обоих случаях её нужно укрыть несколькими слоями хорошо васкуляризированной ткани, чтобы увеличить приживаемость имплантата и минимизировать риск развития свищей.

Использование трубок из буккальной слизистой практически оставлено из-за высокого риска развития стриктур, притом, что тот же самый материал в виде onlay-накладки, вшитой в нативную уретральную пластинку, даёт лучшие результаты.

## **6.2. Двухэтапные операции.**

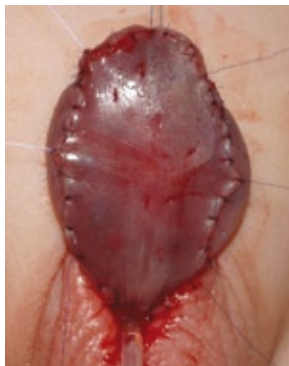Долгое время двухэтапные операции были единственными хирургическими методиками коррекции проксимальной гипоспадии. Большинство таких методик на сегодняшний день не применяются, а среди тех немногих, которые используются до сих пор, самой популярной является операция, описанная Брака.

Главными показаниями к операции Брака являются пенокскротальная и более проксимальные варианты гипоспадии, а также повторные случаи, когда местных тканев недостаточности или имеется тяжёлый рубцовый процесс.

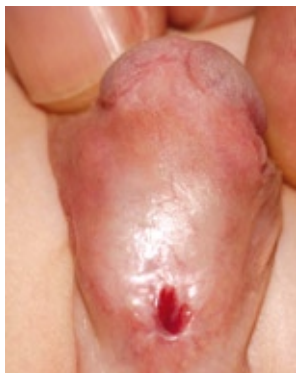На первом этапе кожу полового члена отделяют от ствола, удаляют уретральную площадку и исправляют искривление. Головку открывают по средней линии до верхушки, создавая два объёмных крыла. Затем свободный лоскут внутреннего листка крайней плоти или буккальной слизистой укладывается на кавернозные тела, чтобы создать новую уретральную пластинку, и фиксируется на месте с помощью нескольких тонких швов (рисунок 10).

Имплантат прижимается турундой из непрелипающей марли и иммобилизуется, насколько это возможно, на семь дней, чтобы стимулировать приживание лоскута.

Через 3-6 месяцев, когда лоскут прижился как следует, а ткани мягкие (рисунок 11), новая уретральная пластинка отделяется от окружающей кожи полового члена с помощью U-образного разреза, включающего нативное отверстие уретры, и сворачивается в трубку, после чего укрывается слоем мясистой или влажной оболочкой. Крылья головки сопоставляются по средней линии, кожный дефект закрывается. Сообщается об отличных функциональных и эстетических результатах с низкой частотой осложнений при операции Брака (рисунок 12). Частота развития свищей составляет, по отдельным сообщениям, от 5% до 16%, а стриктур – от 0% до 7% (см. список литературы), из-за чего эта операция стала популярной среди многих детских урологов.



*Рис. 10. Двухэтапная операция Брака: вид после первого этапа вмешательства*



*Рисунок 11 – Двухэтапная операция Брака: вид непосредственно перед вторым этапом*



*Рисунок 12 – Двухэтапная операция Брака: конечный результат*

## **7. Мошоночная и мошоночно-промежностная гипоспадия**

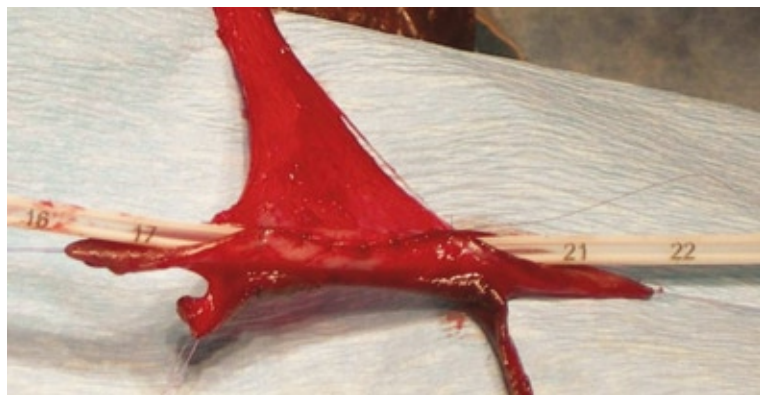Самые тяжёлые формы гипоспадии могут быть скорректированы в один или два этапа.

Выбор методики зависит от того, нужно ли разделять либо удалять уретральную площадку или нет. В последнем случае, для реконструкции уретры может быть достаточно выполнение аугментации уретральной пластинки по типу островного лоскута-накладки, как было описано в предыдущем разделе.

Но когда уретральная площадка должна быть рассечена или удалена из-за атрезии или очень малой длины, следует выбирать между двухэтапными техниками, наподобие той, которую описал Брака, и одноэтапной процедурой по типу «накладка-трубка-накладка» или по Коянаги-Нономура и её вариаций.

Накладка-трубка-накладка (рисунок 13) является модификацией методики с препуциальным лоскутом. Операция начинается со скальпирования полового члена с

сохранением уретральной пластинки, затем уретральная пластинка отделяется от подлежащих кавернозных тел и рассекается поперечно, благодаря чему происходит ретракция её фрагментов. Оценивается искривление и проводится его коррекция. Затем выделяется препуциальный островной лоскут и пришивается проксимально и дистально к двум половинам уретральной пластинки в качестве «накладки», а в центральной своей части он тубуляризируется, что позволяет закрыть диастаз между концами рассечённой уретральной пластинки. Пластика головки и укрытие кожей являются последними этапами в этой операции. Частота осложнений по данным Упадхджай и Хоури составляет 31% (см. «Рекомендуемая литература»).



*Рис. 13. Накладка-трубка-накладка, созданная из дорсального васкуляризованного препуциального лоскута.*

Ещё одним довольно часто используемым методом лечения является операция Коянаги-Нономура; Коянаги и Нономура впервые описали эту процедуру, получившую эпоним в их честь, в 1984 при реконструкции по поводу тяжёлой мошоночно-промежностной гипоспадии и сообщили о своём дальнейшем опыте и технических усовершенствованиях в 1988, 1993 и 1994 гг.

Первоначальной идеей, лежавшей в основе их операции, было использование длинных лоскутов из парамеатального кожного лоскута, расширенного дистально, чтобы включать в себя внутренний листок крайней плоти, отделённый от препуция. Эти две длинные полоски затем соединялись по средней линии и сворачивались в трубку для создания новой уретры.

В дальнейшем, эта операция была популяризирована в 1998 г. Глассбергом, который назвал её «одноэтапной реконструкцией по Коянаги-Нономура».

Модификация этой процедуры была предложена Эмиром и др. в 2000 г. Эти авторы предложили оставлять нетронутым кровоснабжение длинных парамеатальных и препуциальных лоскутов, сосуды которых идут в подкожном слое; это похоже на сохранение кровеносных сосудов при создании поперечного лоскута крайней плоти на сосудистой ножке. Таким образом, им удалось снизить частоту осложнений, которая высока при использовании оригинальной методики, что объясняется, возможно, ограниченной васкуляризацией парамеатальных лоскутов.

В 2001 г. Хаяши и соавторы модифицировали первоначальную операцию; после выделения парамеатально-препуциальных лоскутов по способу Эмир и соавторов, описанному за год до этого, лоскут не рассекался по средней линии, но сохранялся непрерывным в форме подковы. Затем в ножке создавалось отверстие, она перемещалась вентрально, лоскуты соединялись по средней линии и тубуляризировались (рисунки 14-15). В 2007 году те же авторы предложили оставлять уретральную пластинку фиксированной к головке и использовать её для создания новой уретры, чтобы избежать дистального стеноза. Частота осложнений этих процедур по разным данным варьирует от очень низкого показателя 8% до более реалистичных 31% и очень высоких 65%.

Использование тубуляризированных лоскутов, выполненных из мочепузырной или буккальной слизистой, для коррекции тяжёлой гипоспадии за один этап сейчас менее популярно, чем в прошлом, из-за плохих долгосрочных результатов.

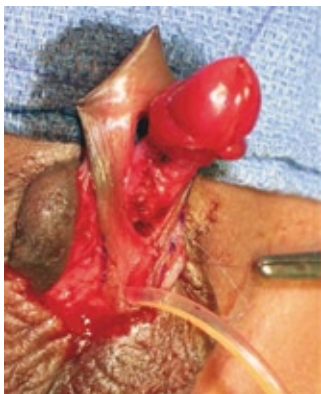

Рисунок 14 – Реконструкция по Коянаги (модификация Хаяши) (1)

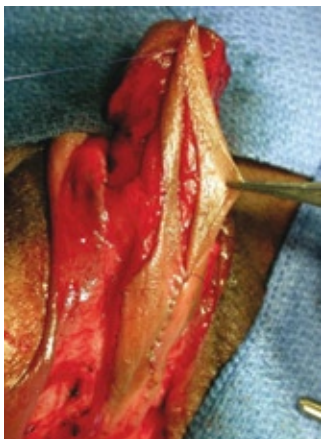

Рисунок 15 – Реконструкция по Коянаги (модификация Хаяши) (2)

## 8. Технические аспекты

Чтобы избежать осложнений и улучшить результативность, абсолютными условиями являются:

1. Использование хорошо васкуляризованных нетравмированных тканей.
2. Соблюдение правил пластической хирургии.
3. Использование оптического увеличения, тонких инструментов и тонкого рассасывающегося шовного материала.
4. Аккуратное обращение с тканями.
5. Опыт хирурга по коррекции гипоспадий.

Использование стентов для отведения мочи и повязок является очень спорным вопросом.

Результаты некоторых исследований предполагают, что отказ от стентов и повязок даёт лучшие результаты с меньшей частотой ближайших и долгосрочных осложнений.

Моча может быть отведена с помощью перкутанной цистостомии, уретрального катетера Фоли и «капающего стента». Последний способ применяется в основном после уретропластики у детей, которые ещё не держат мочу. Это простая силиконовая трубка с несколькими отверстиями на одном конце, который вставляется в уретру, продвигается в мочевого пузырь на один или два сантиметра, фиксируется к головке одним швом и отводит мочу по каплям между двух пелёнок. Во внутренней пелёнке должно быть маленькое проколотое отверстие, через которое выводится половой член, чтобы избежать попадания на него фекалий.

Этот вид дренирования очень хорошо переносится и вызывает меньше спазмов мочевого пузыря, чем катетеры Фоли, позволяет раньше производить выписку из стационара, так как при нём родители могут очень просто осуществлять уход за дренажом дома.

Выбор повязки зависит от предпочтения хирурга; чаще всего используются:

- силиконовая пена, которая эффективна, но довольно дорога и недоступна в некоторых странах;
- так называемая «повязка-ромашка», состоящая из циркулярной повязки из нескольких слоёв марли, окружённых лейкопластырем.

Для самых простых реконструкций используют пластырь Tegaderm, обёрнутый вокруг ствола полового члена, чего обычно бывает достаточно.

## 9. Осложнения

Сложно установить истинную частоту осложнений, так как их количество зависит, главным образом, от того, что именно считается осложнениями. Если избыточная кожа, маленькие растяжки и выпячивания кожи, следы от швов и неправильные шрамы включаются в общее число осложнений, их частота увеличилась бы, вероятно, до 50-70%, в зависимости от честности хирурга и его способности к самокритике. Часто мнения пациента и хирурга значительно расходятся в оценке того, что такое «успех».



Если же мы сведём термин «осложнения» только к самым серьёзным из них, их встречаемость зависит от типа операции, тяжести гипоспадии и, наконец, опыта хирурга; обобщённо, мы можем утверждать, что большинство хирургов сообщают о частоте осложнений около 20%.

**Осложнения можно разделить на следующие категории:**

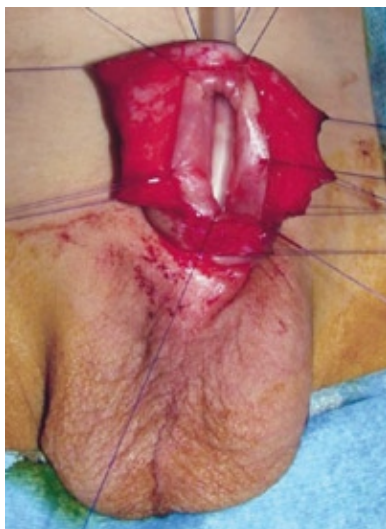1. Ранние осложнения.
2. Поздние осложнения.

**Ранние осложнения включают:**

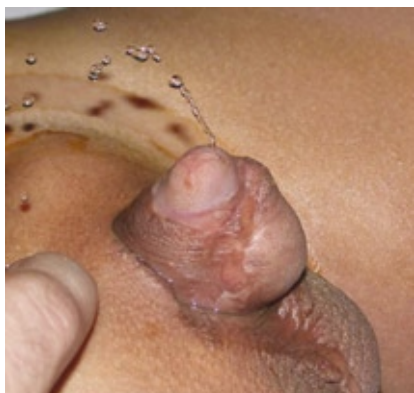- Инфекционно-воспалительные.
- Кровотечение / образование гематомы.
- Спазмы мочевого пузыря.
- Нарушение оттока мочи по катетеру.
- Гибель кожных лоскутов.
- Полная несостоятельность неоуретры.
- Эрекция у мальчиков после полового созревания.

**Поздние осложнения включают:**

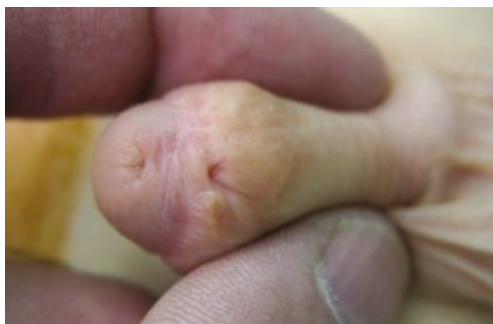- Кожно-уретральные свищи (рисунок 18).
- Стеноз наружного отверстия уретры и стриктура неоуретры.
- Дивертикулы уретры и приобретённая мегалоуретра (рисунки 16-17).
- Рецидивирующее искривление полового члена.
- Втянутое отверстие уретры.



*Рис. 16. Дивертикул уретры: вид во время операции после диссекции и частичной резекции*



*Рис. 17. Уретроцеле*



*Рис. 18. Уретро-кожный свищ*

Ранние осложнения можно предотвратить, используя точную хирургическую технику, обращая внимание на гемостаз, нежно обращаясь с тканями и применяя хорошо васкуляризованные лоскуты. Спазмы мочевого пузыря можно предотвратить с помощью капающего стента и разумного использования антихолинэргических препаратов.

Поздние осложнения также предотвращаются благодаря хорошей хирургической технике, но определённая вероятность развития свищей и стенозов ожидается даже в самых опытных руках.

Основными принципами реконструкции при свищах являются:

- Проверить участок дистальнее свища на наличие стриктур и произвести их коррекцию.
- Выполнить эксцизию свища, включая два латеральных «рога», не боясь увеличить отверстие в уретре.
- Закрыть дефект герметичным швом с помощью тонкого материала
- Укрыть шов несколькими слоями хорошо васкуляризованной ткани, стараясь не допустить наложения линий швов друг на друга.
- Рекомендуются использование ротированного кожного лоскута или ушивание внахлёт.

## 10. Повторные операции

Учитывая высокую частоту осложнений после хирургического лечения гипоспадии, неудивительно, что нам часто приходится выполнять повторные уретропластики после одной или более попыток реконструкции.

Повторные уретропластики являются сложными операциями, которые должны выполняться только хирургами с большим опытом в этой области.

Принципы повторной реконструкции не отличаются от основных принципов хирургии при гипоспадии:

1. Тщательно выполнять диссекцию всех структур, чтобы в дальнейшем сопоставлять их без натяжения.

2. Удалять всю рубцовую ткань и перемещать свежие ткани для создания уретры; если это невозможно выполнить в один этап, не следует колебаться с выполнением двухэтапной пластики.

3. Не существует такой методики, которая подходит для всех ситуаций, поэтому нужно быть знакомым с несколькими операциями, которые, возможно, потребуются адаптировать к конкретной клинической ситуации.

4. Нужно использовать только очень хорошо васкуляризованную ткань.

При повторных операциях большинство гипоспадиологов шире используют двухэтапные процедуры, часто с использованием свободного лоскута буккальной слизистой – операцию Брака.

Послеоперационный уход часто требует больших усилий, так как он связан с высокой частотой осложнений.

## 11. Заключение

Реконструкция при гипоспадии – сложная задача; чтобы получить хорошие результаты, нужно:

1. Выбрать подходящую хирургическую методику.
2. Использовать тщательную и тонкую хирургическую технику.
3. Уделять большое внимание деталям.

## 12. Список литературы для дополнительного чтения

Рекомендуемая литература: AT Hadidi, AF Azmy (eds) *Hypospadias Surgery an Illustrated Guide* Springer Verlag, Berlin, 2004  
а также:

1. Baskin LS, Duckett JW Dorsal tunica albuginea plication for hypospadias curvature J Urol 1994, 152:498.
2. Baskin LS, Erol A, Li YW et al: Anatomical studies of hypospadias. J Urol 198;160: 1108
3. Baskin LS, Himes K, Colborn T: Hypospadias and endocrine disruptors: is there a connection?. Environ. Health Perspect. 2001; 109: 1175-1183
4. Bologna RA, Noah TA, Nasrallah PF et al. Chordee: varied opinions and treatments as documented in a survey of the American Academy of Pediatrics. Section of Urology. Urology 1999; 53:608-612
5. Bracka A: Hypospadias repair: the two stage alternative. Br J Urol 1995a; 76 Suppl.3):31-41
6. Catti m., Lottman H, Babloyan S et al. Original Koyanagi urethroplasty versus modified Hayashi technique: Outcome in 57 patients J. Pediatr Urol 2009;5,(4):300
7. Duckett JW: Hypospadias in Gillenwater JY et al.: Adult and Pediatric Urology 3rd ed. Mosby Year Book. St. Louis, 1996. pp 2250.
8. Duckett JW: MAGPI ( meatal advancement and glanuloplasty): a procedure for subcoronal hypospadias. Urol Clin North Am. 1981;8:513-519
9. Duckett JW: Transverse preputial island flap technique for repair of severe Hypospadias Urol Clin North am 1980;7:423

10. Elder JS, Duckett JW, Snyder HM: Onlay island flap in the repair of mid and distal penile hypospadias without chordee J Urol 1987; 138:376
11. Emir H, Jayanthi VR, Nitahara et al. Modification of the Koyanagi technique for the single stage repair of proximal Hypospadias J Urol 2000; 164:973
12. EUROCAT Working group: EUROCAT Special Report, an assessment and analysis of existing surveillance on hypospadias in UK and Europe. University of Ulster 2002 a.
13. Glassberg KI. Augmented Duckett repair for severe hypospadias. J Urol 1987; 138:380-381
14. Gorduza DB, Gay CL, de Mattos E Silva E et al. Does androgen stimulation prior to hypospadias surgery increase the rate of healing complications?-a preliminary report. J Pediatr Urol 2010, Jun 5 (Epub)
15. Hajashi Y, Kojima Y, Mizuno K et al. Neo-modified Koyanagi technique for the single stage repair of proximal hypospadias J Ped Urol 2007; 3:239-242.
16. Hayashi Y, Kojima Y, Mizuno K et al: The modified Koyanagi repair for severe proximal hypospadias. BJU Int 2001; 87:235-238
17. Hayes MC, Malone PS The use of buccal mucosal graft with urethral plate incision (Snodgrass) for hypospadias salvage BJU Int 1999; Mar 83(4), 508
18. Koff S Mobilization of the urethra in the surgical treatment of hypospadias J Urol 1981, 125:394
19. Koyanagi T, Nonomura K, Gotoh T et al. One-stage repair of perineal hypospadias and scrotal transposition. Eur Urol 1984; 10:364
20. Koyanagi T, Imanaka K, Nonomura K, et al. Further experience with one-stage repair of severe hypospadias and scrotal transposition. Modifications in the technique and its result in eight cases. Int Urol. Nephrol 1988; 20:167
21. Koyanagi T, Nonomura K, Kakizaki H et al: Experience with one-stage repair of severe proximal hypospadias: operative technique results. Eur Urol 1993; 24:106-110
22. Koyanagi T, Nonomura K, Yamashita T et al: One stage repair of hypospadias: is there no simple method universally applicable to all types of hypospadias? J Urol 1994; 152:1232-1237
23. Retik AB, Mandell j, Bauer SB et al.: Meatal based hypospadias repair with use of a dorsal subcutaneous flap to prevent urethrocutaneous fistula. J Urol 1994; 152:1229-1231
24. Shulz JR, Klykylo WM, Wacksman J: Timing of elective hypospadias repair in children. Pediatrics 1983; 71:342-351.
25. Silver RI, Russel DW. 5 alpha- reductase type2 mutations are present in some boys with isolated hypospadias. J Urol 1999; 162:1142
26. Snodgrass WT: Tubularized incised plate urethroplasty for distal Hypospadias . J Urol 1994; 151:464
27. Snow BW: Use of tunica vaginalis to prevent fistulas in hypospadias surgery. J Urol 1986; 136:861-863
28. Standoli L. One stage repair of hypospadias: preputial island flap technique. Ann Plast Surg 1982; Jul 9(1):81
29. Whiterford M: Genetic aspects of hypospadias in AT Hadidi, AF Azmy Hypospadias Surgery (см. выше)

105425 г. Москва,  
ул. 3-я Парковая, д. 51, стр. 4

ЭКСПЕРИМЕНТАЛЬНАЯ И КЛИНИЧЕСКАЯ

УРОЛОГИЯ

ECUro.ru



[www.ecuro.ru](http://www.ecuro.ru)

Аккредитация ВАК  
№ 22/49 от 25.05.12

Профессиональное издание для урологов, онкологов, урогинекологов, андрологов, детских урологов, фтизиоурологов и врачей смежных специальностей, научных работников, ординаторов, аспирантов.

Информация о современных методах профилактики, диагностики и лечения урологических заболеваний, результаты клинических исследований, научные аналитические обзоры, оригинальные дискуссионные статьи по фундаментальным и прикладным проблемам урологии, материалы конференций и съездов, лекции ведущих российских и зарубежных специалистов, эксклюзивные клинические случаи, новые медицинские технологии.

Абстракты на английском языке в печатной версии журнала.

Независимое рецензирование и открытый бесплатный доступ на сайте журнала [www.ecuro.ru](http://www.ecuro.ru).



# Глава 11

## Крипторхизм

### Ключевые позиции

- Крипторхизм является самой распространённой врождённой аномалией половой системы у мальчиков.
- Целью лечения данного заболевания является сохранение потенциальной фертильности наряду с максимально возможным снижением риска малигнизации
- Орхипексия должна быть выполнена к 12-месячному возрасту, не позже 18 месяцев.
- При непальпируемых яичках (унилатерально или билатерально) и отсутствии признаков нарушения полового развития, лапароскопия по-прежнему остаётся золотым стандартом благодаря своей 100%-ной чувствительности и специфичности для подтверждения внутрибрюшного расположения яичек и анорхии, а также из-за возможности произвести сразу же после диагностики хирургическое лечение.
- Для стимуляции потенциальной фертильности можно рассматривать гормональную терапию в адъювантном или неоадъювантном режиме, хотя этот вопрос остаётся спорным и должен рассматриваться в каждом случае индивидуально.

### 1. Введение

Яички должны опускаться из области почек-мезонефроса по паховому каналу в мошонку во время развития плода (рисунок 1) <sup>(1)</sup>. Яички могут задержаться на своём нормальном пути вниз (**неопустившиеся** яички) (рисунок 2) или могут опускаться, отклоняясь от нормального маршрута (**эктопические** яички), либо яички могут вообще не развиваться (отсутствующие яички, агенезия яичек) или исчезать из-за внутриутробного перекрута (исчезающие яички). Некоторые гормональные факторы, как и механические факторы, участвуют в регуляции процесса опущения яичек. <sup>(2)</sup>

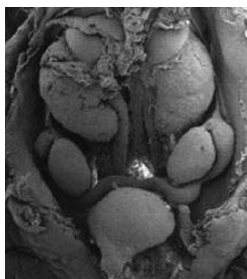


Рис. 1. Внутрибрюшное расположение обоих яичек во время фетального периода

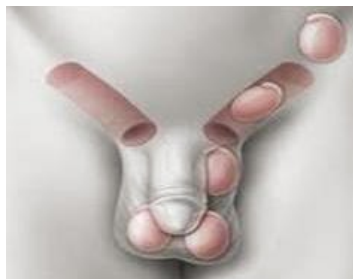

Рис. 2. Опущение яичек



Однозначно причина этого заболевания не установлена, несмотря на значительные клинические и экспериментальные исследования <sup>(3)</sup>. На первом году жизни примерно у 1% всех доношенных мальчиков наблюдается крипторхизм, из-за чего он и считается самой частой врождённой аномалией развития половых органов у новорожденных мальчиков.

С клинической точки зрения самой удобной классификацией крипторхизма является его подразделение на случаи с **пальпируемыми** (80%) и **непальпируемыми** (20%) яичками; клиническая тактика определяется локализацией и наличием яичек как таковых. Когда речь идёт об унилатерально или билатерально непальпируемых яичках в сочетании с любыми признаками нарушений половой дифференциации (например, гипоспадия, микропенис), обязательно срочное генетическое и эндокринологическое обследование.

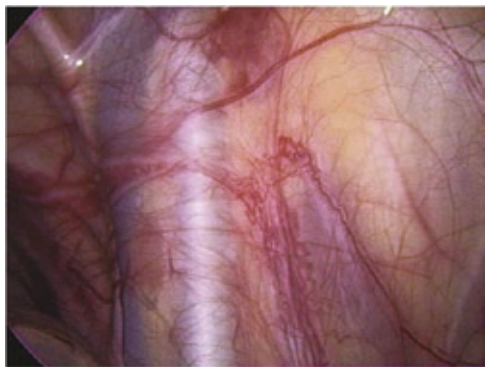
## 2. Неопущение яичек

Ситуации с пальпируемыми яичками включают истинное неопущение яичек и их эктопию, а при непальпируемых яичках возможно их внутрибрюшное или паховое расположение, либо их отсутствие или внутриутробное исчезновение. <sup>(4)</sup> С другой стороны, эктопические яички располагаются абберрантно, в стороне от нормального пути опущения яичка; самой частой локализацией является поверхностный карман пахового канала. Возможны также бедренное, лобковое, пенильное, промежностное или поперечное расположения. Обычно во всех вышеперечисленных позициях эктопированные яички могут определяться пальпаторно при клиническом обследовании, но они не пальпируемы при других вариантах эктопического расположения - в передней брюшной стенке, ретровезикальном пространстве или при других интраабдоминальных локализациях.

**Ретрактильные** яички <sup>(5)</sup> закончили спуск в мошонку, но могут обнаруживаться в паховом канале из-за гиперактивности кремастерного рефлекса, которая обычно купируется при половом созревании. Они, как правило, имеют нормальный размер и консистенцию, но до наступления полового созревания необходимо динамическое наблюдение за ретрактильными яичками, так как примерно в трети случаев они могут подняться вверх <sup>(6)</sup> и стать неопущившимися <sup>(7)</sup>.

Примерно в 50% случаев непальпируемые яички располагаются в брюшной полости, у внутреннего отверстия пахового канала или в самом канале; в 30% случаев они **атрофичны или рудиментарны**; в оставшихся 20% случаев наблюдается **агенезия яичек**. Возможные причины отсутствия яичек это агенезия, атрофия после внутриутробного перекрута <sup>(8,9)</sup>.

Термин "исчезнувшие яички" применяется в случаях, когда яички отсутствуют, а тестикулярные сосуды и семявыносящие протоки оканчиваются слепо (рисунок 3). Возможной причиной этого феномена является внутриутробный инфаркт изначально нормального яичка из-за перекрута сосудов.



*Рис. 3. Слепо оканчивающиеся яичковые сосуды - исчезнувшее яичко справа*

Билатерально непальпируемые яички представляют особую ситуацию, которая может даже являться признаком жизнеугрожающего состояния, такого как врождённая гиперплазия надпочечников.

### 3. Диагностика

Физикальное исследование является единственным способом различить пальпируемые и непальпируемые яички. Отсутствует польза от применения ультразвукового сканирования<sup>(10)</sup>, компьютерной томографии (КТ), магнитно-резонансной томографии (МРТ) или ангиографии<sup>(11)</sup>. Ультразвуковое исследование до сих пор используется очень часто для первичной диагностики, особенно когда яичко не пальпируется, хотя такая тактика полностью расходится с доказательной базой, подтвердившей его плохую диагностическую ценность в данной ситуации<sup>(12)</sup>. Применение диффузионно-взвешенного МРТ в дополнение к обычной МРТ имеет ограниченную возможность идентифицировать непальпируемые яички с чувствительностью всего лишь около 0.80<sup>(13)</sup>, не говоря уже о высокой стоимости этих методов визуализации.

Клиническое обследование включает в себя визуальное описание мошонки и исследование ребёнка в положении лёжа на спине и в положении со скрещенными ногами. Обследующий врач должен подавить кремастерный рефлекс своей недоминантной рукой, помещая её над лобковым симфизом в паховой области, до того как пальпировать мошонку. Паховую область можно "сдоить" по направлению к мошонке, чтобы сместить яичко в мошонку. Этот маневр позволяет также дифференцировать паховое яичко от увеличенных лимфатических узлов, которые могут имитировать неопущенное яичко. Ретрактивное яичко будет, как правило, смещаться в мошонку, где оно и останется, пока кремастерный рефлекс (прикосновение к коже внутренней поверхности бедра) не поднимет его в паховый канал<sup>(14)</sup>.

Унилатеральное непальпируемое яичко и увеличенное контралатеральное яичко предполагают отсутствие или атрофию яичка<sup>(15)</sup>, но это наблюдение не является специфическим и не снимает необходимости проведения эксплоративной опера-

ции. Непальпируемое яичко требует специфической визуальной оценки бедренной, пенильной и промежностной областей для исключения эктопии яичка <sup>(16)</sup>.

Билатерально непальпируемые яички, тем не менее, являются особой ситуацией, которая может говорить даже о жизнеугрожающих состояниях неонатального периода, особенно в сочетании с гипоспадией; здесь возможны случаи, когда у новорожденных девочек наблюдается вирилизация из-за врождённой гиперплазии надпочечников с потерей соли. Таким образом, кариотипирование, эндокринологическое обследование и ультразвуковое исследование обычно представляют необходимую информацию для исключения врождённой гиперплазии надпочечников и других НПР, позже выполняется лапароскопия для уточнения анатомии билатерального крипторхизма. Тест со стимуляцией ХГЧ до сих пор остаётся лучшим способом выявления тестикулярной ткани. В исследованиях чётко показана его способность различать непальпируемые яички и анорхию <sup>(17)</sup>. Оценка уровня антимюллеровского гормона сыворотки как маркера функционирующей тестикулярной ткани также является диагностически ценной.

Диагностическая **лапароскопия** является единственным методом исследования, который может надёжно подтвердить или исключить внутрибрюшное (рисунок 4) и паховое расположение, либо отсутствие яичек (непальпируемые яички) <sup>(18)</sup>. До выполнения диагностической лапароскопии рекомендуется осмотр в условиях общей анестезии, так как в некоторых случаях изначально непальпируемые яички становятся пальпируемыми в условиях анестезии <sup>(19)</sup>.

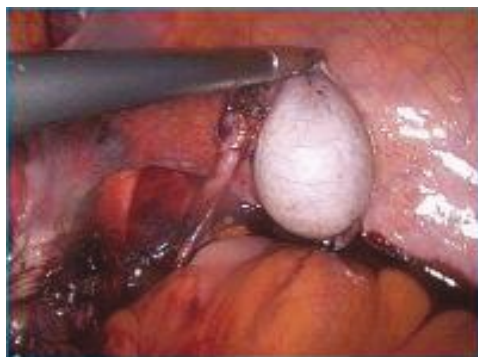

Рис. 4. Лапароскопическая визуализация интраабдоминального расположенного яичка.

## 4. Лечение

Лечение должно проводиться как можно раньше, начиная **с 6 месяцев** и заканчивая, предпочтительно, **12 месяцами**, либо, в крайнем случае, **18 месяцами** <sup>(20)</sup>. Этот срок определён результатами гистологического исследования тестикулярных биоптатов, тканевые изменения в которых становятся более значительными после 1 года, и благоприятным влиянием операции на рост яичка. Не забудем упомянуть и о косметических аспектах - нужно обеспечить наличие двух яичек в

мошонке, чтобы оградить ребёнка от насмешек и стыда по поводу внешнего вида гениталий <sup>(21)</sup>. Многоцентровое проспективное контролируемое исследование безопасности и эффективности тестикулярных протезов включало оценку качества жизни и чётко опровергло гипотезу о том, что субъективная оценка внешнего вида яичек при использовании протезов существенно улучшается и что сумма баллов в двух шкалах оценки качества жизни из трёх будет стабильной или значительно улучшится <sup>(22)</sup>.

Доступные данные демонстрируют, что ранняя орхипексия в возрасте 9 месяцев может оказать благотворный эффект на рост неопустившихся яичек. Очевидно, что один лишь рост яичек в младенческом возрасте необязательно является предиктором конечного результата в отношении фертильности и риска озлокачествления, но накапливается всё больше и больше доказательств в пользу максимально раннего оперативного вмешательства, хотя долгосрочные данные до сих пор отсутствуют <sup>(23)</sup>.

#### 4.1. Консервативная терапия

Консервативная терапия **хорионическим гонадотропином человека** (ХГЧ) или **гонадотропин-рилизинг гормоном** (ГРГ) основана на том, что опущение яичек является гормонозависимым процессом, и является успешной в 20% случаев <sup>(24)</sup>. Однако, нужно учитывать, что примерно для 20% опустившихся яичек впоследствии остаётся риск обратного восхождения.

Гормональная терапия для низведения яичек имеет тем меньшую вероятность успеха, чем выше расположены неопустившиеся яички. Общая доза **6000-9000 МЕ** ХГЧ даётся в четыре введения за период **2-3 недели**, в зависимости от веса и возраста. ГРГ назначается на 4 недели в виде **назального спрея** в дозе **1.2 мг в сутки**, которая делится на три приёма в день <sup>(25)</sup>.

Консервативная терапия может иметь благоприятный эффект <sup>(26)</sup> до хирургической орхипексии (по описанной выше схеме) или после неё (в низких интермиттирующих дозах) <sup>(27)</sup> в плане улучшения индекса фертильности <sup>(28)</sup>, который является предиктором фертильности в зрелом возрасте <sup>(29, 30)</sup>. Однако, до сих пор нет данных о результатах долгосрочного наблюдения. Тем не менее, сообщалось, что ХГЧ-терапия может повредить сперматогенезу в будущем, стимулируя апоптоз половых клеток, вызывая острые воспалительные изменения в яичках и снижение тестикулярного объёма к зрелому возрасту <sup>(31)</sup>. Поэтому решение Скандинавского Согласительного комитета по лечению неопустившихся яичек не рекомендует её рутинное проведение, потому что доказательной базы в пользу её положительного влияния до или после операции недостаточно. Однако, это решение основывалось только на данных по гормональной терапии с использованием ХГЧ <sup>(32)</sup>.

#### 4.2. Хирургическое лечение

##### 4.2.1. Пальпируемые яички

Хирургическое лечение при пальпируемых яичках включает в себя низведение и орхипексию паховым доступом с эффективностью до 92% <sup>(33)</sup>. Важно мобилизовать семенной канатик от кремаштерных волокон, чтобы предотвратить вторичную ретракцию. Сочетанные аномалии, такие как открытый

влагалищный отросток, требуют также лечение, во время операции его нужно тщательно выделять, пересекать и проксимально ушивать<sup>(34)</sup>. Если канатик слишком короток, чтобы выполнить орхипексию без натяжения, внутреннее паховое кольцо открывают латерально, а брюшину тупо поднимают с яичковых сосудов. Латеральная сперматическая фасция разделяется острым путём, что даёт сосудам возможность идти в мошонку под более прямым направлением. **Прием Прентисса**<sup>(35)</sup>, который заключается в перенаправлении семявыносящего протока и сосудов медиальнее нижних эпигастральных сосудов для прямого их вхождения в мошонку, может быть использован для низведения яичка. Рекомендуются помещение яичка в субдартонидный карман. Что касается швов, фиксирующих швов быть не должно, или они должны помещаться между влагалищной мясистой оболочкой.

Лимфатический отток от яичка, которое подвергалось орхипексии, изменяется с ретроперитонеального на одновременный ретроперитонеальный и паховый отток (что важно в случае, когда в дальнейшем происходит малигнизация). Мошоночная орхипексия<sup>(36)</sup> может также быть хорошим вариантом в менее тяжелых случаях, а также тогда, когда хирург имеет опыт в выполнении операций таким доступом.

#### 4.2.2. Непальпируемые яички

**Лапароскопия** - лучший способ для обнаружения яичка в брюшной полости<sup>(37)</sup>. В дополнение к тому, что она позволяет диагностировать отсутствие яичка, лапароскопическим доступом можно выполнить орхэктомию или низведение и орхипексию (рисунок 5)<sup>(38)</sup>. До начала диагностической лапароскопии ребёнок должен быть осмотрен под общей анестезией, потому что ранее непальпируемые яички могут стать пальпируемыми. В некоторых случаях паховая хирургическая ревизия с возможной лапароскопией может быть вариантом при непальпируемых яичках, особенно когда во время клинического осмотра при общей анестезии пальпируется подозрительный узел<sup>(39)</sup>. Тем не менее, осмотр брюшной полости с помощью лапароскопа может стать необходимым, если в паховой области не определяется сосудов и семявыносящего протока.

Для мальчиков 10 лет и старше с абдоминально расположенным яичком и нормальным противоположным яичком возможным вариантом вмешательства является орхэктомия из-за теоретического риска малигнизации в дальнейшем. При билатерально абдоминальных яичках, или у мальчиков младше 10 лет, может быть выполнена одноэтапная или двухэтапная операция **Фаулера-Стивенса**. При двухэтапной процедуре сосуды лапароскопически клипируются или коагулируются проксимальнее яичка, чтобы в дальнейшем развилась коллатеральная сосудистая сеть<sup>(40)</sup>. Второй этап процедуры, при котором яичко переносят прямо над симфизом, может также быть выполнен лапароскопически через 6 месяцев. Выживаемость яичка при одноэтапной процедуре варьирует от 50% до 60%, при двухэтапной процедуре вероятность успеха возрастает до 80%<sup>(41, 42, 43, 44, 45)</sup>. Микровазкулярная аутотрансплантация может быть также выполнена с выживаемостью яичка 90%. Тем не менее, эта процедура требует опыта микрохирургических вмешательств и соответствующего оборудования.

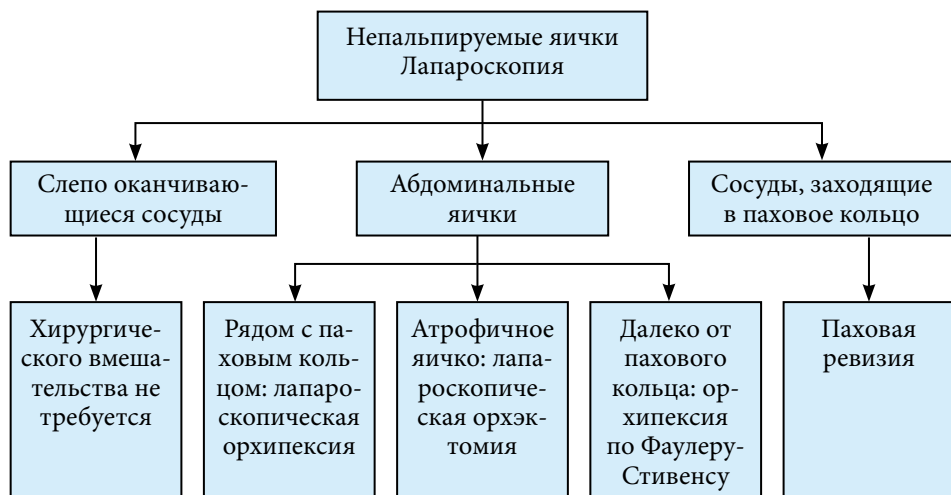


Рис. 5. Алгоритм лечения при непальпируемых яичках

## 5. Прогноз

Хотя мальчики с одним неопустившимся яичком в будущем менее фертильны, частота отцовства у них такая же, как и у тех, у кого оба яичка опущены в мошонку. Мальчики с билатерально неопустившимися яичками имеют меньшую фертильность и частоту отцовства<sup>(47)</sup>. Исследование показало, что у мужчин, страдавших билатеральным крипторхизмом, пытающихся зачать ребёнка, частота отцовства составляет всего 65% по сравнению с теми, кто страдал односторонним крипторхизмом (89%), и с контрольной группой (93%). Эти различия были также заметны, когда сравнивались параметры спермы и уровень гормонов; в группе с билатеральным крипторхизмом отмечалась значительно меньшая концентрация сперматозоидов, низкий уровень ингибина-В и повышенные уровни ФСГ и ЛГ.

У мальчиков с неопустившимися яичками имеется повышенный риск развития злокачественной опухоли яичка. Поэтому этим мальчикам рекомендуется скрининг во время и после полового созревания. Шведское исследование, в которое была включена когорта из почти 17000 мужчин, получавших хирургическое лечение по поводу неопустившихся яичек, с периодом наблюдения около 210000 человеко-лет, показало, что лечение по поводу неопустившихся яичек до полового созревания снижало риск рака яичка. Относительный риск рака яичка среди тех, кому орхипексия выполнялась до 13 лет, составил 2.23 по сравнению с общей популяцией Швеции; он увеличивался до 5.40 для группы пациентов, которым лечение проводилось в возрасте 13 лет и старше<sup>(49)</sup>. Систематический обзор и мета-анализ литературы также показал, что препубертатная орхипексия может снизить риск рака яичка и что детям с крипторхизмом показано раннее хирургическое вмешательство<sup>(50)</sup>.

Мальчики с ретрактивными яичками не нуждаются в консервативном или хирургическом лечении, однако им требуется ежегодное обследование вплоть до полового созревания для своевременного выявления возможного обратного восхождения яичек.

## 6. Заключение

До сих пор много непонятно и неизвестно в отношении этиологии нарушения процесса опущения яичек, хотя недавние прорывы в понимании молекулярных механизмов опущения яичек позволяют более глубоко взглянуть на патогенез крипторхизма. Неопустившиеся яички требуют лечения в раннем возрасте, что необходимо для предотвращения нарушения сперматогенеза и потери фертильного потенциала в дальнейшем, и для обеспечения раннего выявления злокачественной опухоли яичка. Варианты лечения включают в себя операцию и/или гормональные манипуляции; выбор метода зависит от возраста ребёнка и расположения яичка, хотя отсутствует общепризнанное мнение по поводу гормональной терапии в отношении её срока, дозировок и препаратов, соответственно. Тем не менее, хотя гормональная терапия может не привести к успешному низведению яичка, она может дополнительно улучшить фертильный потенциал в дальнейшем.

Хирургия при пальпируемых яичках чаще всего заключается, по-прежнему, в создании пахового доступа с забрюшинной диссекцией и, если необходимо, с другими модификациями. При непальпируемых яичках чаще всего используется лапароскопический доступ, и частота успеха при лапароскопической орхипексии может быть выше, чем при традиционном открытом доступе. В когортных исследованиях был ясно определён риск злокачественной трансформации, что дополнительно подчёркивает важность ранней фиксации яичка, снижающей риск малигнизации.

## 7. Список литературы для дополнительного чтения

1. Heyns CF, Hutson JM. Historical review of theories on testicular descent. *J Urol* 195;153:754-767
2. Docimo SG. Testicular descent and ascent in the first year of life. *Urology* 1996;48:458-460
3. Berkowitz GS, Lapinski RH, Godbold JH. Maternal and neonatal risk factors for cryptorchidism. *Epidemiology* 1995;6:127-131
4. Barthold JS, Gonzales R. The epidemiology of congenital cryptorchidism, testicular ascent and orchiopexy. *J Urol* 2003;170:2396-2401
5. Caesar RE, Kaplan GW. The incidence of the cremasteric reflex in normal boys. *J Urol* 1994 Aug;152(2 Pt 2):779-80.
6. Wyllie GG. The retractile testis. *Med J Aust* 1984;140:403-405
7. Rabinowitz R, Hulbert WC Jr. Late presentation of cryptorchidism: the etiology of testicular re-ascent. *J Urol* 1997 May;157(5):1892-4.
8. Turek PJ, Ewalt DH, Snyder HM. The absent cryptorchid testis: surgical findings and their implications for diagnosis and etiology. *J Urol* 1994;151:718-720
9. Kojima Y, Mizuno K, Kamisawa H, et al. Laparoscopic management of nonpalpable testis: new treatment strategy. *J Endourol* 2011; 25:635-40.
10. Elder JS. Ultrasonography is unnecessary in evaluating boys with a nonpalpable testis. *Pediatrics* 2002;110:148-151
11. Hrebinko RL, Bellinger ME. The limited role of imaging techniques in managing children with undescended testes. *J Urol* 1993;150:458-460
12. Tasian GE, Yiee JH, Copp HL. Imaging use and cryptorchidism: determinants of practice patterns. *J Urol* 2011; 185:1882-7.
13. Kantarci M, Doganay S, Yalcin A, et al. Diagnostic performance of diffusion weighted MRI in the detection of nonpalpable undescended testes: comparison with conventional MRI and surgical findings. *AJR* 2010;195:268-73.
14. Rabinowitz R, Hulbert WC Jr. Late presentation of cryptorchidism: the etiology of testicular re-ascent. *J Urol* 1997 May;157(5):1892-4.
15. Hurwitz RS, Kaptein JS. How well does contralateral testis hypertrophy predict the absence of the nonpalpable testis? *J Urol* 2001;165:588-592
16. Snyder HM. Bilateral undescended testes. *Eur J Pediatr* 1993;152:45-46
17. Davenport M, Brain C, Vandenberg C, et al. The use of hCG stimulation test in the endocrine evaluation of cryptorchidism. *Br J Urol* 1995; 76:790-4.
18. Cisek LJ, Peters CA, Atala A, et al. Current findings in diagnostic laparoscopic evaluation of thenonpalpable testis. *J Urol* 1998;160:1145-1149



19. Cortesi N, Ferrari P, Zambarda E. Diagnosis of bilateral abdominal cryptorchidism by laparoscopy. *Endoscopy* 1976;8:33-34
20. Hadziselimovic F, Herzog B. The importance of both an early orchidopexy and germ cell maturation for fertility. *Lancet* 2001;358:1156-1157
21. Elder JS, Keating MA, Duckett JW. Infant testicular prostheses. *J Urol* 1989;141:1413-5.
22. Turek PJ, Master VA, Testicular Prosthesis Study Group. Safety and effectiveness of a new saline filled testicular prosthesis. *J Urol* 2004;172:1427-30.
23. Kollin C, Hesser U, Ritzen EM, et al. Testicular growth from birth to two years of age, and the effect of orchiopexy at age 9 months: a randomized, controlled study. *Acta Paediatr* 2006;95:318-24.
24. Pyorala S, Huttunen NP, Uhari M. A review and meta-analysis of hormonal treatment of cryptorchidism. *J Clin Endocrinol Metab* 1995;80(9):2795-2799
25. Rajfer J, Handelsman DJ, Swerdloff RS, et al. Hormonal therapy of cryptorchidism. A randomized, double-blind study comparing human chorionic gonadotropin and gonadotropin-releasing hormone. *N Engl J Med* 1986;314(8):466-470
26. Huff DS, Hadziselimovic F, Duckett JW, Elder JS, Snyder HM. Germ cell counts in semithin sections of biopsies of 115 unilaterally cryptorchid testes. The experience from the Children's Hospital of Philadelphia. *Eur J Pediatr* 1987;146 Suppl 2:S25-27
27. Bica DT, Hadziselimovic F. Buserelin treatment of cryptorchidism: a randomized, doubleblind, placebo-controlled study. *J Urol* 1992;148:617-621
28. Schwentner C, Oswald J, Kreczy A, et al. Neoadjuvant gonadotropin releasing hormone therapy before surgery may improve the fertility index in undescended testes - a prospective randomized trial. *J Urol* 2005;173(3):974-977
29. Hadziselimovic F, Hocht B, Herzog B, Buser MW. Infertility in cryptorchidism is linked to the stage of germ cell development at orchidopexy. *Horm Res* 2007;68(1):46-52
30. Jallouli M, Rebai T, Abid N, et al. Neoadjuvant gonadotropin releasing hormone therapy before surgery and effect on fertility index in unilateral undescended testes: a prospective randomized trial. *Urology* 2009;73:1251-4.
31. Cortes D, Thorup J, Visfeldt J. Hormonal treatment may harm germ cells in 1-3 year old boys with cryptorchidism. *J Urol* 2000;163:1290-1292
32. Ritzén EM. Undescended testes: a consensus on management. *Eur J Endocrinol* 2008;159 Suppl 1:87-90
33. Docimo SG. The results of surgical therapy for cryptorchidism: a literature review and analysis. *J Urol* 1995;154:1148-1152
34. Parsons JK, Ferrer F, Docimo SG. The low scrotal approach to the ectopic or ascended testicle: prevalence of a patent processus vaginalis. *J Urol* 2003;169:1832-1833
35. Prentiss RJ, Weickgenant CJ, Moses JJ. Undescended testis: surgical anatomy of spermatic vessels, spermatic surgical triangles and lateral spermatic ligament. *J Urol* 1960;83:686-692
36. Rajimwale A, Brant WO, Koyle MA. High scrotal (Bianchi) single-incision orchidopexy: a "tailored" approach to the palpable undescended testis. *Pediatr Surg Int* 2004;20:618-622
37. Mathews R, Docimo SG. Laparoscopy for the management of the undescended testis. *Atlas Urol Clin North Am* 2000;8:91-102
38. Jordan GH, Winslow BH. Laparoscopic single stage and staged orchiopexy. *J Urol* 1994;152(4):1249-1252
39. Patil KK, Green JS, Duffy PG. Laparoscopy for impalpable testes. *BJU Int* 2005;95:704-708
40. Bloom DA. Two-step orchiopexy with pelviscopic clip ligation of the spermatic vessels. *J Urol* 1991;145(5):1030-1033
41. Radmayr C, Oswald J, Schwentner C, et al. Long-term outcome of laparoscopically managed nonpalpable testes. *J Urol* 2003;170:2409-2411
42. Esposito C, Iacobelli S, Farina A, Perricone F, Savanelli A, Settini A. *Eur J Pediatr Surg*. 2010;20(2):138-139
43. Mathews R, Docimo S. Laparoscopy for the management of the undescended testis. *Urol Clin North Am* 2000;8:91-102.
44. Safwat AS, Hammouda HM, Kurkar AA. Outcome of bilateral laparoscopic Fowler Stephens orchidopexy for bilateral intra-abdominal testes. *Can J Urol* 2013;20:6951-5.
45. Alagaratnam S, Nathaniel C, Cuckow P, et al. Testicular outcome following laparoscopic second stage Fowler-Stephens orchidopexy. *J Paediatr Urol* 2013; Epub ahead of print.
46. Wacksman J, Billmire DA, Lewis AG, et al. Laparoscopically assisted testicular autotransplantation for management of the intraabdominal undescended testis. *J Urol* 1996;156:772-774
47. Lee PA, Coughlin MT, Bellinger MF. Paternity and hormone levels after unilateral cryptorchidism: association with pretreatment testicular location. *J Urol* 2000;164:1697-1701
48. Lee PA, Coughlin MT. Fertility after bilateral cryptorchidism. Evaluation by paternity, hormone, and semen data. *Horm Res* 2001;55:28-32.
49. Pettersson A, Richiardi L, Nordenskjöld A, et al. Age at surgery for undescended testis and risk of testicular cancer. *N Engl J Med* 2007;356(18):1835-1841
50. Walsh TJ, Dall'Era MA, Croughan MS, et al. Prepubertal orchiopexy for cryptorchidism may be associated with a lower risk of testicular cancer. *J Urol* 2007;178:1440-1446.



Профессиональное **БЕСПЛАТНОЕ** издание для урологов, онкологов, урогинекологов, андрологов, детских урологов, фтизиоурологов и врачей смежных специальностей, научных работников, ординаторов, аспирантов.

Информация о современных методах профилактики, диагностики и лечения урологических заболеваний, результаты клинических исследований, научные аналитические обзоры, оригинальные дискуссионные статьи по фундаментальным и прикладным проблемам урологии, материалы конференций и съездов, лекции ведущих российских и зарубежных специалистов, эксклюзивные клинические случаи, новые медицинские технологии, написанные в новостном формате.

Открытый бесплатный доступ на сайте журнала

# Глава 12

## Синдром острой мошонки

### Ключевые позиции

- Синдром острой мошонки может вызываться несколькими причинами, которые имеют схожую клиническую картину, что делает трудной дифференциальную диагностику.
- Перекрут яичка требует немедленного вмешательства с целью предотвращения потери поражённого яичка и для фиксации контралатерального.
- При любых сомнениях не следует откладывать хирургическую ревизию.

### 1. Введение

Синдром острой мошонки у детей характеризуется острыми изменениями мошонки и/или её органов, такими как боль, отёк, изменение цвета и консистенции. Для корректного лечения и предотвращения необратимых изменений требуется неотложная дифференциальная диагностика.

### 2. Эпидемиология

Сообщается о различной встречаемости состояний, приводящих к развитию синдрома острой мошонки. Главным образом, эти данные основаны на неинвазивной диагностике, и, согласно этим источникам, высока встречаемость эпидидимита (37-64%). Однако, самые надёжные данные получены в ходе исследований, в которых все пациенты подвергались оперативному вмешательству. В них самой частой патологией является перекрут придатка яичка (45-57%), за ним следует перекрут семенного канатика (26-27%), а эпидидимит встречается намного реже (10-11%). Встречаемость ущемлённой грыжи детально не оценивалась, хотя это состояние имеет важное место в дифференциальной диагностике синдрома острой мошонки. Сообщается о её встречаемости около 1-5% в целом и до 30% у недоношенных, с риском ущемления 6-18%, который увеличивается до 30% в младенчестве.

### 3. Состояния, связанные с синдромом острой мошонки – обзор, классификация

Эти состояния обычно классифицируются в соответствии с тем, поражают ли они стенку мошонки или содержащиеся в ней органы, или на основании частоты их встречаемости (таблица 1).

Табл. 1. Состояния, проявляющиеся синдромом острой мошонки

<i>Состояния, поражающие содержимое мошонки</i>	<i>Частота при синдроме острой мошонки</i>
Перекрыт семенного канатика	Часто
Перекрыт придатка яичка	Часто
Грыжа / гидроцеле	Часто
Травма	Менее часто
Варикоцеле	Менее часто
Аппендицит, воспаление дивертикула Меккеля, мекониевый периорхит	Менее часто
Пурпура Шенлейн-Геноха	Менее часто
Опухоль	Редко
<i>Состояния, поражающие стенку мошонки</i>	<i>Частота при синдроме острой мошонки</i>
Травма	Часто
Идиопатический отёк мошонки	Менее часто
Пурпура Шенлейн-Геноха	Менее часто
Гангрена Фурнье	Редко

**4. Самые частые состояния, ассоциированные с синдромом острой мошонки**

**4.1. Перекрыт семенного канатика**

**4.1.1. Патофизиология**

Он может встречаться в любом возрасте, но чаще всего он наблюдается в пубертате и в неонатальном периоде. Большинство перекрытов являются интравагинальными, и причиной их является длинный мезорхий, из-за которого яичко более подвижно (деформация в виде «язычка колокола» – колоколообразная деформация). Эта анатомическая аномалия почти всегда является двусторонней. У новорожденных эта патология имеет другой характер и обусловлена слабой связью между оболочками яичка и дартоидной фасцией, что приводит к экстравагинальному перекрыту.

Главным элементом патогенеза является ишемия яичка, вызванная венозной окклюзией, за которой следует реперфузия после устранения перекрыта. Геморрагический некроз и клеточный апоптоз приводят к накоплению в яичке нейтрофилов и усилению тестикулярного оксидативного стресса. В соответствии с экспериментальными исследованиями на животных, сперматогенез может быть нарушен, несмотря на восстановление кровотока и сохранность функции клеток Сертоли. Точный механизм клеточного повреждения остаётся не полностью понятным.

Два самых важных фактора, определяющих степень повреждения яичка, это время, прошедшее от возникновения симптоматики до устранения перекрыта, и

угол скручивания канатика. Широко признано, что частота сохранения яичка резко уменьшается при продолжительности симптоматики более 6 часов. Тем не менее, при большом угле перекрута возможно развитие некроза уже через четыре часа. Все пациенты с перекрутом более чем на 360 градусов, продолжающимся дольше 24 часов, будут иметь полную или тяжёлую атрофию яичка.

Частота «спасения» яичка после устранения перекрута, по разным данным, составляет 62-85% для опустившихся яичек и 29-40% для неопустившихся яичек. Эти показатели не соответствуют сохранности функции яичка, так как спермограмма может быть нормальной всего лишь у 5-50% пациентов.

В дополнение к реперфузионному повреждению после ишемии, за ухудшение тестикулярной функции могут быть ответственны предсуществующие изменения в обоих яичках, обусловленные эпизодами бессимптомного интермиттирующего перекрута.

#### **4.1.2. Симптомы и признаки**

Боль: острая боль с быстро нарастающей интенсивностью является наиболее частым симптомом. Она может быть локализована не только в мошонке, но и в паху и в нижних отделах живота, имитируя острую абдоминальную патологию. Она может развиваться во время сна и привести к пробуждению пациента; она может следовать за прямой травмой в 4-8% случаев, за сильной физической нагрузкой или резким изменением температуры (ныряние в холодную воду). Поэтому перекрут яичка следует исключать при синдроме острого живота и после травмы мошонки.

В анамнезе некоторые пациенты отмечают перемежающуюся острую боль в мошонке, одностороннюю или двухстороннюю, спонтанно разрешающуюся. Другие симптомы тоже могут сопутствовать перекруту яичка, такие как тошнота, рвота, паралитическая кишечная непроходимость, летаргия и боль в животе.

У новорожденных с перекрутом могут быть ассоциированы признаки беспокойства, но обычно первым признаком является обнаружение отёчности мошонки сразу после рождения или при смене подгузника в первые дни жизни.

При раннем осмотре болезненность и отёк мошонки обнаруживаются у 88% и 44% пациентов соответственно. Покраснение кожи и повышение температуры тела обычно отсутствуют. Болезненное увеличенное яичко и придаток могут быть определены раздельно; яичко находится краниальнее из-за сокращения канатика. Боль не уменьшается при подъёме яичка, в отличие от эпидидимоорхита (симптом Прена, очень ненадёжный). Через несколько часов местный отёк начинает препятствовать точной пальпации и кожа мошонки становится красной. Исчезновение кремастерного рефлекса должно наводить на мысль о перекруте канатика. С другой стороны, сохраненный кремастерный рефлекс позволяет исключить перекрут почти со стопроцентной чувствительностью.

Физикальное исследование живота даёт нормальные результаты.

#### **4.1.3. Диагностика**

Никакое исследование не является на сто процентов специфичным и чувствительным для диагностики перекрута яичка. Более того, применение дополнительных методов исследования ограничивается неотложным характером состояния и не должно приводить к откладыванию или задержке хирургической ревизии с устраниением перекрута.

Исследование мочи с помощью тест-полоски позволяет диагностировать каналкулярный эпидидимит и даёт нормальный результат при перекруте.

Цветное доплеровское исследование может помочь в подтверждении диагноза, имея низкую чувствительность (63-100%), но высокую специфичность (97-100%). Чувствительность зависит от опытности специалиста, производящего исследование. Сохранность кровотока не исключает перекрут и может быть ассоциирована со снижением кровоснабжения на ранней стадии или с интермиттирующим перекрутом. Увеличенный, эхогенный и аваскулярный или гиповаскулярный придаток является очень чувствительным признаком перекрута. Симптом раковины улитки (внезапное увеличение канатика, прерывание линейного хода и спиральная деформация сосудов), выявляемый при ультрасонографии с высоким разрешением, недавно был рекомендован как самый надёжный признак перекрута яичка.

Сцинтиграфия мошонки с применением 99m-пертехната была описана как очень чувствительный метод на ранних стадиях, но на поздних были описаны ложноположительные находки, связанные с реактивной гиперперфузией оболочек яичка. Она редко используется в клинической практике из-за своей ограниченной доступности.

4.1.4 Дифференциальная диагностика - таблица 2

Табл. 2. Дифференциальная диагностика при синдроме острой мошонки

	<i>Перекрут семенного канатика</i>	<i>Перекрут гидатиды яичка / придатка яичка</i>	<i>Эпидидимит</i>	<i>Орхит</i>
Развитие симптомов	быстрое	медленное	медленное	медленное
Боль	сильная	слабая	слабая / сильная	сильная
Системные симптомы	вегетативная симптоматика	отсутствуют	отсутствуют	присутствуют
Отёк мошонки	присутствует	лёгкий	присутствует	присутствует
Боль при пальпации	преимущественно в яичке	преимущественно на краниальном полюсе яичка	преимущественно в придатке яичка	сильная
Лихорадка	отсутствует	отсутствует	обычно присутствует	присутствует
Кремастерный рефлекс	отсутствует	присутствует	присутствует	присутствует
Тестикулярный кровоток на УЗИ с цветным доплеровским исследованием	отсутствует, редко присутствует	присутствует	усилен	усилен

	<i>Гидроцеле</i>	<i>Ущемлённая мошоночная грыжа</i>	<i>Идиопатический отёк мошонки</i>	<i>Пурпура Шенлейн-Геноха</i>
Развитие симптомов	медленное	быстрое	медленное	медленное
Боль	отсутствует	слабая / сильная	отсутствует	слабая
Системные симптомы	отсутствуют	изначально отсутствуют	отсутствуют	сыпь, боль в животе и суставах
Отёк мошонки	присутствует	присутствует	присутствует	лёгкий
Боль при пальпации	отсутствует	сильная	отсутствует	слабая, диффузная
Лихорадка	отсутствует	отсутствует	отсутствует	отсутствует
Кремастерный рефлекс	присутствует	присутствует	присутствует	присутствует
Тестикулярный кровоток на УЗИ с цветным доплеровским исследованием	присутствует	присутствует	присутствует	присутствует

4.1.5. Лечение

Анамнез и клинические находки, не исключаяющие перекрут яичка, должны вести к хирургической ревизии. Если клинические находки нетипичны для перекрута, полезным для установления диагноза становится цветное доплеровское исследование с ультрасонографией с высоким разрешением.

По руководству EAU, срочная ревизия показана в первые 24 часа с момента появления симптомов. После 24 часов может быть принята полуэлективная хирургическая тактика.

Однако, из анамнеза не всегда оценить угол перекрута и продолжительность значимой ишемии. Если клинические находки не являются достаточно надёжными, чтобы оценить остаточную жизнеспособность яичка, мы рекомендуем срочную ревизию, даже если пациент поступает поздно.

*Ручное устранение перекрута.*

Поскольку время ишемии является критически важным фактором, определяющим жизнеспособность яичка, рекомендуется выполнять ручное устранение перекрута как только устанавливается диагноз. При перекруте канатик поворачивается медиально. Поэтому перекрут надо устранять в противоположном направлении, латерально от средней линии. Это делается путём оттягивания яичка вниз одновременно с вращением в латеральном направлении (наподобие открытия книги). Успешное устранение перекрута сопровождается немедленным исчезновением боли, хотя этот признак может не быть полностью надёжным. За этим должна последовать хирургическая ревизия.

*Хирургическая ревизия.*

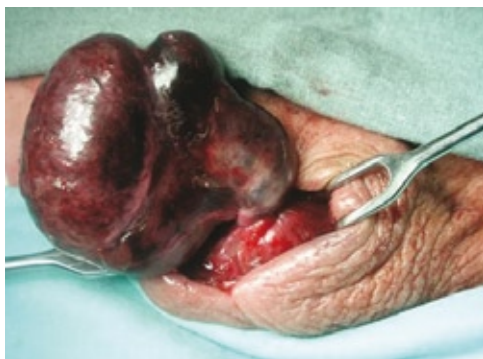Яичко открывается через небольшой горизонтальный разрез на переднебоко-



вой поверхности мошонки. Устранение перекрута выполняется латерально (т.е. по часовой стрелке слева и против часовой стрелки справа - при взгляде хирурга снизу со стороны ног пациента). Если кровоснабжение восстанавливается и яичко становится нормального цвета, оно фиксируется двумя или тремя нерассасывающимися швами к *raphe scroti*. Из-за вероятности рецидива рекомендуется частичная резекция влагалищной оболочки и наложение шва между белочной и dartoidной оболочками. Следует выполнять контралатеральную фиксацию, обычно в рамках одного оперативного вмешательства, так как предрасполагающая анатомическая аномалия является двусторонней.

Если яичко не приобретает свой нормальный цвет после устранения перекрута и становится очевидным его некроз, выполняют орхэктомию с контралатеральной фиксацией яичка (рисунок 1). Аутоиммунное повреждение противоположного яичка не доказано, и андрологический прогноз у пациентов с сохранённым после перекрута яичком и у пациентов с удалённым яичком сходен.

Так называемые контралатеральные последствия перекрута объясняются предсуществующим поражением противоположного яичка, обусловленным интермиттирующим перекрутом, вероятно, в сочетании с гипоксией, причиной которой является спазм сосудов, опосредованный через симпатический рефлекс.

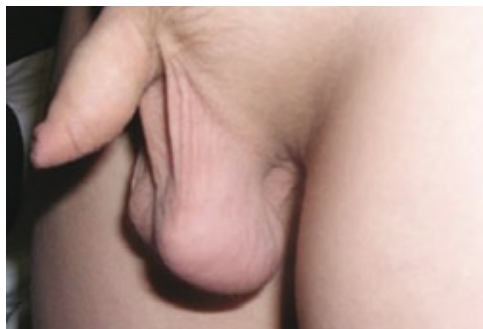

*Рис. 2. Интравагинальный перекрут семенного канатика.*

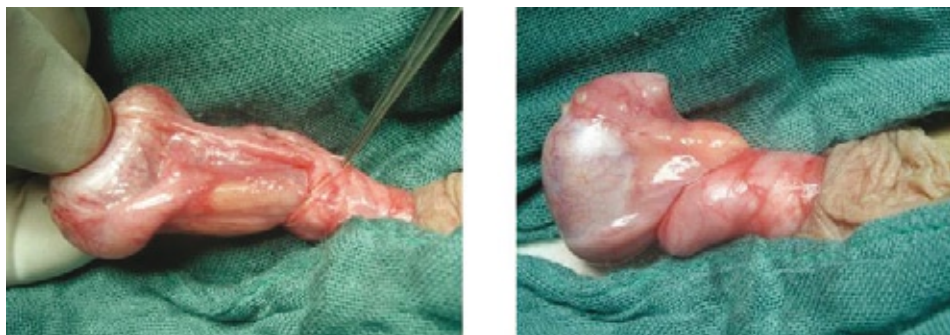
#### **4.1.6. Менее типичное проявление перекрута семенного канатика**

##### **4.1.6.1. Интермиттирующий перекрут**

Пациенты испытывают приступы сильной рецидивирующей боли в мошонке, отдающей в пах, которые купируются самопроизвольно. Они указывают на боль в яичке при самостоятельной пальпации. На момент врачебного осмотра клинические находки обычно нормальны. Типичным признаком колоколообразной деформации является горизонтальное расположение яичка при положении пациента стоя (рисунки 2-3). Если этот признак присутствует, это облегчает диагностику. Пациент должен быть проинформирован о характере этого состояния, и если клиническая картина соответствует интермиттирующему перекруту, следует выполнить двустороннюю орхипексию.



*Рис. 2. Горизонтальное расположение яичек при колоколообразной деформации.*



*Рис. 3. Колоколообразная деформация.*

#### **4.1.6.2. Поздний перекрут (диагностическая задержка)**

При запоздалом представлении, вызванном нежеланием мальчиков-подростков обращаться за медицинской помощью или первично неверной диагностикой, верный диагноз может быть установлен довольно поздно. В этих подострых случаях боль уже исчезает или становится незначительной. Мошонка увеличена, более или менее отёчна. При пальпации яичко большое, минимально болезненно, имеет твёрдую или эластичную консистенцию. Яичко и придаток не могут быть отдифференцированы. При ультразвуковом исследовании обычно обнаруживаются очаги различной эхогенности, от анэхогенных до гиперэхогенных, что указывает на обширный некроз. Это подтверждается цветным доплеровским исследованием, демонстрирующим отсутствие кровотока, хотя картина может быть искажена реактивной воспалительной гиперемией в перитестикулярных мягких тканях. Следует установить верный диагноз и выполнить единовременно орхэктомию и фиксацию контралатерального яичка.

#### **4.1.6.3. Перекрут неопустившегося яичка**

Перекрут внутрибрюшного яичка может быть клинически представлен как синдром острого живота. Перекрут пахового неопустившегося яичка может имитировать ущемлённую грыжу. Таким образом, у пациента с болями в животе и непальпируемым яичком следует рассматривать перекрут яичка как возможный диагноз.

#### 4.1.6.4. Перинатальный перекрут яичка

Это менее частый вариант перекрута семенного канатика, встречаемость которого составляет 6 на 100000 рождений. Он определяется как перекрут, происходящий до рождения или в первые 30 дней жизни. Обычно это экстравагинальный перекрут (рисунок 4).

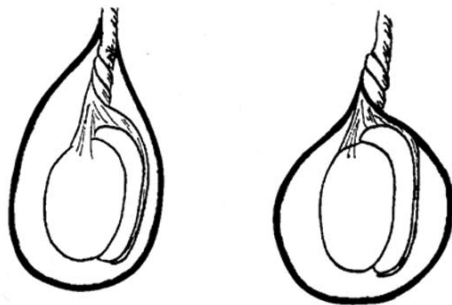


Рис. 4. Схема интравагинального и экстравагинального перекрута семенного канатика.

#### Клиническое представление:

Атрофическое яичко в мошонке или в неопустившемся положении, обнаруженное после рождения, может считаться результатом пренатального перекрута. Как правило, при рождении или в постнатальном периоде обнаруживается плотное безболезненное объемное образование в мошонке без изменения её цвета. При ультразвуковом исследовании это яичко гиперэхогенно и не имеет признаков перфузии, что по картине соответствует некрозу. Немедленная ревизия сразу после рождения не считается необходимой, так как такое яичко всегда некротизировано. Однако, существует 5%-ный риск асинхронного контралатерального перекрута в период между 8 часами и 6 неделями после первичного перекрута, который заставляет нас в ранний срок выполнять elective орхэктомию и фиксацию противоположного яичка. Изредка с перекрутом бывает ассоциирована опухоль яичка, и потому гистологическое исследование удалённого яичка всегда является обязательным. В случае острого постнатального перекрута с отёчной и покрасневшей мошонкой, проявляющегося беспокойством мальчика или обнаруженного при смене пелёнок, показана срочная ревизия.

При дифференциальной диагностике безболезненного и плотного объемного образования в мошонке у новорожденного следует учитывать возможность наличия мекониевого периорхита. Это редкое доброкачественное состояние, являющееся результатом зажившей внутриутробной перфорации кишечника.

#### 4.2. Перекрут гидатиды яичка / придатка яичка

##### 4.2.1 Этиология

Гидатида Морганьи (appendix testis) представляет собой остаток краниального отдела Мюллерова протока и располагается на верхнем полюсе яичка. Гидатида придатка яичка происходит из Вольфова протока и располагается на головке придатка. У гидатид имеется очень тонкая сосудистая ножка, предрасположенная к перекруту.

##### 4.2.2. Симптомы и признаки

Самыми частыми симптомами являются умеренная болезненность мошонки

при ходьбе и физической активности или при прикосновении. При купании может обратить на себя внимание слегка отёчная и покрасневшая мошонка. Типичным является медленное развитие симптоматики в младшем возрасте (обычно до 10 лет), что позволяет отличить это состояние от перекрута семенного канатика. Если развитие симптомов носит более острый характер, этот признак недействителен. Данному состоянию может предшествовать травма мошонки, но этот анамнестический признак может и отвести в сторону от верного диагноза.

Физикальное обследование должно проводиться медленно, начиная с внешне нормальных участков гениталий. Можно пропальпировать округлое болезненное образование на верхнем полюсе яичка. Почти у 20% пациентов увеличенная гидатида (с признаками геморрагического некроза) видна сквозь кожу, что называется **симптомом синей точки**. Головка придатка обычно увеличена, что приводит к ложной диагностике эпидидимита. После обнаружения точки максимальной болезненности на увеличенной гидатиде и/или головке придатка и успокоения мальчика, можно пропальпировать само неизменённое яичко. Кремастерный рефлекс активен.

#### 4.2.3. Диагностика

*Ультрасонография мошонки* демонстрирует очерченное кистозное образование на верхнем полюсе яичка, увеличенную головку придатка и реактивное гидроцеле. Перекрученная гидатида с экзогенным содержимым может быть спутана с увеличенным придатком яичка. Ультразвуковое исследование с *энергетической доплерографией* (Power Doppler) демонстрирует нормальную перфузию паренхимы яичка.

Результаты *анализа мочи* в норме.

#### 4.2.4. Лечение

Лечение симптоматическое – холодные компрессы, назначение нестероидных противовоспалительных препаратов, исключение физической нагрузки и режим покоя. Излечение происходит без последствий. Боль и покраснение исчезают за несколько дней. Объёмное образование (гидатида, увеличенная головка придатка) может пальпироваться ещё несколько недель. Если воспаление имеет тяжёлый характер и его интенсивность не имеет тенденции к уменьшению, как вариант следует рассматривать абляцию некротизированной гидатиды (рисунок 5). Если при первичном осмотре невозможно исключить перекрут семенного канатика, следует немедленно выполнить хирургическую ревизию и абляцию.

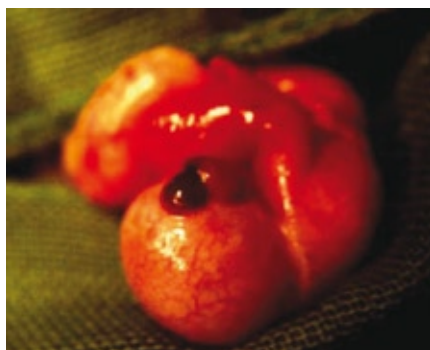

Рис. 5. Перекрут гидатиды яичка

### **4.3. Эпидидимит**

#### **4.3.1. Этиология**

Эпидидимит у детей является редким состоянием. В большом количестве случаев он ассоциирован с нераспознанным перекрутом гидатиды яичка / придатка яичка. Возможными этиологическими факторами являются гематогенная вирусная инфекция, воспаление химической природы из-за интравазального рефлюкса мочи при нарушениях мочеиспускания, а также эктопия устья мочеточника с расположением его в семявыносящем протоке. Редкие случаи бактериального эпидидимита являются следствием каналикулярного распространения инфекции мочевыводящих путей при стриктуре уретры, аномалиях развития уретры или эктопическом мегауретере. Операции на уретре или интриттирующая катетеризация в анамнезе также являются важными факторами риска в плане этиологии эпидидимита. В подростковом возрасте, после начала половой жизни, встречаемость эпидидимита возрастает из-за появления риска развития заболеваний, передающихся половым путём, в основном хламидийной этиологии.

#### **4.3.2. Симптомы и признаки**

Постепенно нарастающая болезненность, отёчность и покраснение мошонки в сочетании с общими признаками воспаления, такими как высокая температура тела и слабость, приводят пациента к урологу.

В начале преобладают отёчность и болезненность в какой-либо части придатка, либо в придатке целиком; по мере развития заболевания яичко и придаток сливаются в один отёчный, плотный и очень болезненный конгломерат. Кремастерый рефлекс сохраняется. Можно пропальпировать увеличенные паховые лимфатические узлы.

#### **4.3.3. Диагностика**

Для того, чтобы исключить или подтвердить бактериальную инфекцию, необходим *анализ мочи*. При лейкоцитурии показано бактериологическое исследование, которое у сексуально активных пациентов надо дополнять исследованием на хламидии и уреаплазмы.

*Ультразвуковое исследование мошонки* демонстрирует отёк придатка и яичка, которые обычно слегка гипоехогенны и имеют увеличенную интенсивность кровотока. Очерченное кистозное образование с неомогенным эхогенным содержимым может указывать на формирование абсцесса. Реактивное гидроцеле является типичной сопутствующей находкой.

При дифференциальной диагностике всегда следует исключать перекрут семенного канатика.

Обычно также проводится *ультразвуковое исследование почек и мочевого пузыря*, чтобы исключить удвоение почек и эктопический мочеточник (мегауретер), выявить патологию мочевого пузыря (утолщение стенки мочевого пузыря, дивертикулы, расширение задней уретры) или семявыводящей системы (семенные кисты, увеличенная простатическая маточка).

#### **4.3.4. Лечение**

У пациентов без пиурии и признаков инфекции мочевыводящих путей лечение основано на местном применении холодных компрессов, назначении нестероидных противовоспалительных препаратов, исключении физической нагрузки и режиме покоя. Антибиотики не показаны при нормальном анализе мочи.

Пациентам, у которых выявлена пиурия, немедленно назначаются антибиотики внутривенно; впоследствии назначения корректируются соответственно результатам бактериологического исследования. Может быть показано срочное дренирование мочевого пузыря через цистостому, особенно у пациентов с вероятным наличием стриктуры уретры или её клапанов, с нарушениями мочеиспускания, а также у пациентов, которым проводится интермиттирующая катетеризация.

После излечения показаны урофлоуметрия и микционная цистоуретрография; пациентам с патологией нижних мочевыводящих путей следует выполнять инвазивное уродинамическое исследование.

#### **4.4. Острый орхит**

##### **4.4.1. Этиология**

Изолированный орхит является редким заболеванием. Обычно он вызывается гематогенной вирусной инфекцией. Самая частая причина вирусного орхита – эпидемический паротит, но инфекционный мононуклеоз также был описан в такой роли. После внедрения вакцины от эпидемического паротита сменилась его преимущественная возрастная группа: вместо детей это подростки и молодые взрослые.

Тем не менее, большинство случаев орхита вызвано местным распространением ипсилатерального эпидидимита.

##### **4.4.2. Симптомы и признаки**

По проявлениям орхит очень похож на эпидидимит. Главные симптомы: постепенно усиливающаяся боль в яичке, фебрильная лихорадка, головная боль и недомогание. При осмотре обычно обнаруживается тёплое и опухшее яичко, болезненная и воспалённая мошонка. Кремастерный рефлекс сохранён. У большинства пациентов симптомы паротита предшествуют орхиту.

##### **4.4.3. Диагностика**

Диагностика орхита, ассоциированного с эпидемическим паротитом, основана, главным образом, на факте контакта с больными, припухлости околоушных желёз и клинических признаках орхита. Количество лейкоцитов в крови и лейкоцитарная формула обычно нормальны. Как правило, повышен уровень С-реактивного белка (средний уровень – 140 мг/л). При обследовании всегда должен выполняться анализ мочи, чтобы исключить бактериальную инфекцию. Точная лабораторная диагностика основана на выделении вируса, обнаружении вирусной нуклеиновой кислоты или серологическом подтверждении (наличие антител класса IgM к вирусу эпидемического паротита).

Типичные ультрасонографические признаки включают в себя диффузную гиперваскулярность с увеличением объёма яичек и придатков, а также общую гипозоногенность.

##### **4.4.4. Лечение**

Методы этиологической терапии вирусного орхита неизвестны. Общие принципы терапии включают в себя постельный режим, назначение большого объёма жидкости, антипиретиков, противовоспалительных препаратов и анальгетиков. Атрофия яичка развивается в 30-50% случаев, субфертильность отмечается примерно у 13% пациентов. По некоторым данным, интерферон-2α может иметь значение в предотвращении повреждения яичек и инфертильности, так как репликация вируса опосредована вирион-ассоциированной транскриптазой.

## **4.5. Гидроцеле / ущемлённая мошоночная грыжа**

### **4.5.1. Патофизиология**

Незаращение влагалищного отростка (НВО) брюшины является причиной гидроцеле у детей. Быстрое заполнение жидкостью из брюшной полости приводит к острому нарастанию гидроцеле и увеличению мошонки.

НВО может быть выявлено у 15-30% взрослого населения, и может стать клинически значимым в 25-50% случаев. Риск ущемления выше в младенчестве; сообщается, что его частота составляет примерно 30%. 85% детей с ущемлёнными грыжами младше 1 года. Ущемлённая грыжа у детей является тяжёлым состоянием, течение которого зависит от того, какой орган был ущемлён, и от выраженности ишемии. Опасность инфаркта яичка при ущемлённой паховой грыже переоценена. Пури описал только два случая атрофии яичка в группе из 149 мальчиков с ущемлённой паховой грыжей.

### **4.5.2. Симптомы и признаки**

Ребёнок с остро увеличенным гидроцеле находится в удовлетворительном состоянии, ест, пьёт, его акты мочеиспускания и дефекации в норме. Эластичная гладкая и безболезненная припухлость пальпируется в мошонке, распространяясь в паховую область. Само яичко может не пальпироваться. В анамнезе родители обычно описывают перемежающееся наполнение гидроцеле.

Ребёнок с ущемлённой грыжей беспокоен, отказывается пить. Родители замечают припухлость в паху, где обнаруживается плотное и болезненное образование с возможным распространением на мошонку. Температура не поднимается, изначально живот пальпаторно нормальный. С развитием механической и странгуляционной кишечной непроходимости живот становится вздутым, развивается рвота, потеря перистальтики и ложная обструкция.

При дифференциальной диагностике следует учитывать два редких состояния: аппендицит (грыжа Амианда) и воспаление дивертикула Меккеля в грыжевом мешке. Часто их неправильно диагностируют как ущемлённую паховую грыжу.

### **4.5.3. Диагностика**

Диагноз гидроцеле может быть подтверждён при диафаноскопии или при ультразвуковом исследовании, которое показывает границу жидкости и положение неизменённого яичка. Диагноз ущемлённой грыжи должен быть поставлен рано на основании физикального исследования. Ультразвуковое исследование помогает выявить ущемлённое содержимое и показывает состояние яичка.

### **4.5.4. Лечение**

Большинство младенческих гидроцеле имеют склонность к спонтанному разрешению в первые два года жизни. Нет оснований считать, что большое гидроцеле негативно сказывается на функции яичка. Если гидроцеле постоянно большое и тугое, без какой-либо динамики, можно рассмотреть вариант хирургического лечения.

Если у пациента с ущемлённой грыжей нет системных симптомов, первоначально следует произвести попытку ручного вправления. Обезболивание или седация также могут быть использованы при вправлении ущемлённой грыжи. Мягкое ручное давление обычно успешно у 70-84% пациентов, и хирургическое лечение откладывается на 1-2 дня, за которые спадает отёк, что позволяет упростить диссекцию и минимизировать риск осложнений. Невозможность вправить грыжу является



показанием к немедленной операции, возможным осложнением которой является повреждение семенного канатика. Предбрюшинная диссекция или лапароскопический доступ могут помочь избежать этого осложнения.

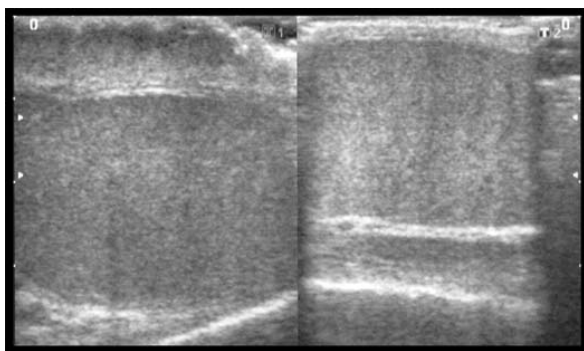
#### **4.6. Острый идиопатический отёк мошонки**

##### **4.6.1. Симптомы и признаки**

Этиология неизвестна. Это состояние характеризуется внезапным началом. Оно наиболее часто встречается у мальчиков младше 10 лет, обычно между 4 и 7 годами. Стенка мошонки утолщена за счёт плотного отёка, пальпация безболезненна. Гиперемии может не быть. Паховые лимфатические узлы увеличены.

##### **4.6.2. Диагностика**

При ультразвуковом исследовании можно увидеть утолщенную стенку мошонки гетерогенной эхогенности, реактивное гидроцеле (рисунок 6). Можно обнаружить усиление перитестискулярного кровотока.



*Рис. 6. Идиопатический отёк мошонки.*

##### **4.6.3. Лечение**

Методы этиологической терапии неизвестны. Обычно назначаются нестероидные противовоспалительные препараты, и отёк, как правило, исчезает в течение 4 дней.

#### **4.7. Пурпура Шенлейн-Геноха**

##### **4.7.1. Этиология**

Пурпура Шенлейн-Геноха (ПШГ) считается системным васкулитом неясного патогенеза. Она встречается, в частности, у детей младше 10 лет, чаще у мальчиков.

##### **4.7.2. Симптомы и признаки**

Этот синдром характеризуется типичной кожной экзантемой (симметричные уртикарные высыпания на разгибательных поверхностях, переходящие в пурпуру). Часто отмечается боль в животе и суставах. У 25-50% пациентов обнаруживается гломерулонефрит, который проявляется гематурией, протеинурией, олигурией и снижением почечной функции. Симптомы, характерные для синдрома острой мошонки, встречаются у 15-38% пациентов. Одностороннее или двустороннее увеличение яичек и их придатков обнаруживается в совокупности с припухлостью и пурпурой кожи мошонки. Кремастерный рефлекс сохранён. Гистологические изменения всегда носят воспалительный характер.

### 4.7.3. Диагностика

Нужно исключать перекрут семенного канатика. При доплер-ультразвуковом исследовании кровотока придатка и яичка хорошо сохранён; экзогенность негомогенная, есть гипоэхогенные участки.

### 4.7.4. Лечение

Лечение носит симптоматический характер. Если в процесс вовлечены почки, назначается системная кортикостероидная терапия.

## 4.8. Травма мошонки

### 4.8.1. Этиология

Механизм травмы обычно очевиден – прямой удар в мошонку или седельное повреждение, когда мошонка прижимается к лобковым костям. Открытые повреждения или ссадины стенки мошонки часто встречаются только у активных мальчиков – во время катания на велосипеде или перелезания через забор.

### 4.8.2. Симптомы и признаки

Клиническая картина многообразна, в неё входит гематома и отёк мошонки, сопровождающиеся в той или иной степени болью; пальпация яичка и придатка может быть затруднена и обычно очень болезненна. При повреждениях, ограниченных стенкой мошонки, пальпация её содержимого даёт нормальные результаты.

### 4.8.3. Диагностика

Ультразвуковое исследование мошонки может выявить гематоцеле, внутрияичковую гематому или разрыв белочной оболочки. Ультрасонография с цветным доплеровским исследованием критически важна для подтверждения адекватного кровоснабжения, так как перекрут семенного канатика следует за травмой в 4-8% случаев. Нужно исключать повреждение уретры - оно проявляется болезненным мочеиспусканием, макроскопической или микроскопической гематурией, или появлением урины в более тяжёлых случаях.

### 4.8.4. Лечение

Контузия яичка с внутримошоночной гематомой и небольшим гематоцеле обычно лечится консервативно. Повреждения белочной оболочки, крупные гематомы или гематоцеле требуют хирургической ревизии (рисунок 7).

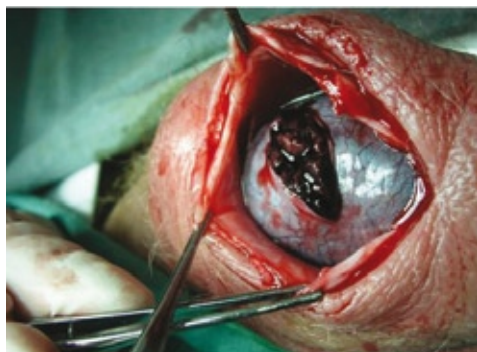

Рис. 7. Травма яичка с перекрутом

## 5. Список литературы для дополнительного чтения

1. Anderson MJ, Dunn JK, Lishultz LI, Coburn M. Semen quality and endocrine parameters after acute testicular torsion. *J Urol* 1992; 147(6):1545-50.
2. Arap MA, Vicentini FC, Cocuzza M, Hallak J, Athayde K, Lucon AM, Arap S, Srougi M. Late hormonal levels, semen parameters, and presence of antisperm antibodies in patients treated for testicular torsion. *J Androl* 2007; 28(4):528-32.
3. Au Mor Y, Pinthus JH, Nadu A, Raviv G, Golomb J, Winkler H, Ramon J. Testicular fixation following torsion of the spermatic cord - does it guarantee prevention of recurrent torsion events? *J Urol* 2006; 175(1):171-3.
4. Bartsch G, Frank S, Marberger H, Mikuz G. Testicular torsion. Late results with special regard to fertility and endocrine function. *J Urol* 1980; 124:375-8.
5. Bukowski TP, Lewis AG, Reeves D, Wacksman J, Sheldon CA. Epididymitis in older boys: dysfunctional voiding as an etiology. *J Urol* 1995; 154(2 Pt 2):762-5. Review.
6. Clark WR, Kramer SA. Henoch Schönlein purpura and acute scrotum. *J Pediatr Surg* 1986; 21:991-992.
7. Cornel EB, Karthaus HF. Manual derotation of the twisted spermatic cord. *BJU Int* 1999; 83(6):672-4.
8. Cos LR, Rabinowitz R. Trauma-induced testicular torsion in children. *J Trauma* 1982; 22(3):244-6.
9. Davis NF, McGuire BB, Mahon JA, Smyth AE, O'Malley KJ, Fitzpatrick JM. The increasing incidence of mumps orchitis: a comprehensive review. *BJU* 2010, E ahead of print.
10. Diamond DA. In Utero/neonatal torsion: Observation versus prompt exploration. *J Urol* 2010; 183: 1675-1677.
11. Dehner LP, Scott D, Stocker JT. Meconium periorchitis: a clinicopathologic study of four cases with a review of the literature. *Hum Pathol*. 1986; 17(8):807-12.
12. Dresner ML. Torsed appendage. Diagnosis and management: blue dot sign. *Urology* 1973;1(1):63-6.
13. Gunther P, Schenk JP, Wunsch R, Holland-Cunz S, Kessler U, Troger J, Waag KL. Acute testicular torsion in children: the role of sonography in the diagnostic workup. *Eur Radiol* 2006; 16(11):2527-32.
14. Hvid A, Rubin S, Mühlemann K. Mumps. *Lancet* 2008; 371(9616): 932-44.
15. Kalfa N, Veyrac C, Lopez M, Lopez C, Maurel A, Kaselas C, Sibai S, Arena F, Vaos G, Breaud J, Merrot T, Kalfa D, Khochman I, Mironescu A, Minaev S, Averous M, Galifer RB. Multicenter assessment of ultrasound of the spermatic cord in children with acute scrotum. *J Urol* 2007; 177(1):297-301.
16. Karmazyn B, Steinberg R, Livne P, Kornreich L, Grozovski S, Schwarz M, Ziv N, Freud E. Duplex sonographic findings in children with torsion of the testicular appendages: overlap with epididymitis and epididymo-orchitis. *J Pediatr Surg* 2006; 41(3):500-4.
17. Kaye JD, Levitt SB, Friedman SC, Franco I, Gitlin J, Palmer LS. Neonatal torsion: a 14-year experience and proposed algorithm for management. *J Urol* 2008; 179(6):2377-83.
18. Klin B, Lotan G, Efrati Y, Zlotkevich L, Strauss S. Acute idiopathic scrotal oedema in children revisited. *J Pediatr Surg* 2002; 37(8):1200-2.
19. Lau ST, Lee Z, Caty MG. Current management of hernias and hydroceles. *Semin Pediatr Surg* 2007; 16(1): 50-57.
20. MacAndrew HF, Peberton R, Kikiros CS, Gollow I. The incidence and investigation of acute scrotal problems in children. *Pediatr Surg Int* 2002; 18(5-6):4355-7.
21. MacDonald MF, Barthold JS, Kass EJ. Abnormalities of the penis and scrotum. In: The Kelalis-King-Belman Textbook of Clinical Pediatric Urology, 5th edn. Informa Healthcare, London 2008: 1239-1270.
22. Makela E, Lahdes-Vasama T, Rajakorpi H, Wikstrom S. A 19-year review of paediatric patients with acute scrotum. *AS Scand J Surg* 2007; 96(1):62-6.
23. Murphy FL, Fletcher L, Pease P. Early scrotal exploration in all cases is the investigation and intervention of choice in the acute paediatric scrotum. *Pediatr Surg Int* 2006; 22(5):413-6.
24. Nelson CP, Williams JF, Bloom DA. The cremaster reflex: a useful but imperfect sign in testicular torsion. *J Pediatr Surg* 2003; 38(8): 1248-9.
25. Puri P, Guiney EJ, O'Donnell B. Inguinal hernia in infants: the fate of the testis following incarceration. *J Pediatr Surg* 1984; 19(1):44-6.
26. Rabinowitz R. The importance of the cremasteric reflex in acute scrotal swelling in children. *J Urol* 1984;132(1):89-90.
27. Rowe MI, Copelson LW, Clatworthy H.W. The patent processus vaginalis and the inguinal hernia. *J Ped Surg* 1969,4 (1),102-7.
28. Siegel A, Snyder H, Duckett JW. Epididymitis in infants and boys: underlying urogenital anomalies and efficacy of imaging modalities. *J Urol* 1987;138(4 Pt 2):1100-3.
29. Stylianios S, Jacir NN, Harris BH. Incarceration of inguinal hernia in infants prior to elective repair. *J Pediatr Surg* 1993; 28(4): 582-3.
30. Ternavasio de la Vega HG, Boronat M, Ojeda A, García-Delgado Y, Angel-Moreno A, Carranza-Rodríguez C, Bellini R, Francés A, Nóvoa FJ, Pérez-Arellano JL. Mumps orchitis in the post-vaccine era (1967-2009): a single-center series of 67 patients and review of clinical outcome and trends. *Medicine (Baltimore)* 2010; 89(2):96-116.
31. Turner TT, Brown KJ. Spermatic cord torsion: loss of spermatogenesis despite of return blood flow. *J Androl* 1995; 16:12.
32. Turner TT, Bang HJ, Lysiak JL. The molecular pathology of experimental testicular torsion suggests adjunct therapy to surgical repair. *J Urol* 2004;172(6 Pt 2):2574-8.
33. Vijayaraghavan SB. Sonographic differential diagnosis of acute scrotum: Real-time whirlpool sign, a key sign of torsion. *J Ultrasound Med* 2006; 25(5): 563-574.
34. Waldert M, Klatte T, Schmidbauer J, Remzi M, Lackner J, Marberger M. Color Doppler sonography reliably identifies testicular torsion in boys. *Urology* 2010; 75(5):1170-4.



# Глава 13

## Фимоз и циркумцизио

### Ключевые позиции

- Фимоз определяется как невозможность сдвинуть крайнюю плоть с головки полового члена.
- Парафимоз является неотложным состоянием, которое требует немедленного вмешательства.
- Диагностика фимоза и парафимоза основано на физикальном обследовании.
- Показаниями к лечению при первичном фимозе являются рецидивирующий баланопостит и рецидивирующие инфекции у пациентов с аномалиями развития мочевыводящих путей.
- Варианты лечения включают в себя дилатацию с применением сильнодействующего стероидного крема и операцию (с сохранением крайней плоти или с круговым иссечением её).
- Выбор метода лечения зависит от многих факторов и должен обсуждаться с ребёнком и его родителями.
- Рутинное круговое иссечение крайней плоти новорожденным как метод профилактики рака полового члена не показано.

### 1. Введение

Фимоз определяется как невозможность сдвинуть крайнюю плоть с головки полового члена. К концу первого года жизни сдвинуть крайнюю плоть за венечную борозду возможно лишь у половины мальчиков. К трёхлетнему возрасту эта доля возрастает до 80-90%. Встречаемость фимоза у мальчиков в 6-7 лет составляет 8%, а в возрасте 16-18 лет – только 1%. Фимоз является либо первичным (физиологическим) без признаков рубцевания, либо вторичным (патологическим) по отношению к рубцовому процессу, например, при склерозирующем лишае (ранее известном как облитерирующий ксеротический баланит). Фимоз нужно отличать от нормальной адгезии крайней плоти к головке полового члена, являющейся физиологическим феноменом. Парафимоз нужно считать неотложным состоянием: ретракция слишком узкой крайней плоти за венечную борозду может привести к сдавлению ствола и отёку. Это мешает кровотоку дистальнее сдавливающего кольца и приводит к некрозу.

### 2. Диагностика

Диагностика фимоза и парафимоза основана на физикальном исследовании. Если крайняя плоть не сдвигается или сдвигается лишь частично с образованием

сдавливающего кольца на головке полового члена, делается вывод о диспропорции между шириной крайней плоти и диаметром головки. В дополнение к сужению крайней плоти могут иметься адгезии между внутренним листком крайней плоти и эпителием головки полового члена и/или короткая уздечка. Короткая уздечка приводит к вентральному искривлению головки при ретракции крайней плоти. Если адгезии на головке полового члена разделены, а кончик крайней плоти остаётся узким, препуциальное пространство заполняется мочой во время мочеиспускания, из-за чего крайняя плоть раздувается в виде пузыря.

Парафимоз характеризуется ретракцией крайней плоти с расположением сдавливающего кольца за венечной бороздой, что препятствует обратному смещению крайней плоти на головку полового члена.

### 3. Лечение

Лечение фимоза у детей зависит от выбора родителей и может заключаться в пластическом или радикальном круговом иссечении крайней плоти после второго года жизни. Целью пластического иссечения является создание широкой крайней плоти, способной к полной ретракции; при этом крайняя плоть сохраняется (дорсальное рассечение, частичное циркумцизио). Однако, эта процедура потенциально может привести к рецидиву фимоза. В рамках одной операции устраняют также адгезии и корригируют короткую уздечку, выполняя френулотомию. При необходимости проводят меатопластику.

Абсолютным показанием к круговому иссечению крайней плоти является вторичный фимоз. Показаниями при первичном фимозе являются рецидивирующий баланопостит и рецидивирующие инфекции у пациентов с аномалиями развития мочевыводящих путей (уровень доказательности: 2, рекомендация класса B). Простое раздувание крайней плоти при мочеиспускании не является строгим показанием к циркумцизио.

Рутинное круговое иссечение крайней плоти в неонатальном периоде как метод профилактики рака полового члена не показано. Противопоказаниями к круговому иссечению крайней плоти являются коагулопатии, острая местная инфекция и врождённые аномалии полового члена, в частности, гипоспадия или скрытый половой член, так как крайняя плоть может потребоваться для реконструктивной операции.

Циркумцизио в детском возрасте имеет значительную частоту осложнений и не должно рекомендоваться без медицинских показаний (уровень доказательности: 2, рекомендация класса B). Вариантом консервативного лечения при первичном фимозе является назначение **глюкокортикоидной мази или крема (0.05-0.1%)** дважды в день с продолжительностью курса **20-30 дней** (уровень доказательности: 1, рекомендация класса A). У этого способа лечения нет побочных эффектов, а средний уровень кортизола в крови значительно не отличается от такового в группе пациентов, не получавших лечения (уровень доказательности: 1). Сращение крайней плоти с головкой полового члена не отвечает на стероидную терапию (уровень доказательности: 2).

Лечение парафимоза заключается в ручном сдавлении отёчной ткани с последующей попыткой произвести ретракцию напряжённой крайней плоти за головку полового члена. **Инъекция гиалуронидазы** под сдавливающее кольцо может помочь его расслабить (уровень доказательности: 4, рекомендация класса C). Если

этот маневр не удаётся, требуется дорсальное рассечение сдавливающего кольца. В зависимости от местных изменений круговое иссечение крайней плоти может быть выполнено немедленно или во время второго этапа.

#### 4. Список литературы для дополнительного чтения

1. Gairdner D. The fate of the foreskin: a study of circumcision. *Br Med J* 1949;2(4642):1433-7.
2. Oster J. Further fate of the foreskin. Incidence of preputial adhesions, phimosis, and smegma among Danish schoolboys. *Arch Dis Child* 1968;43(288):200-3.
3. Wiswell TE. The prepuce, urinary tract infections, and the consequences. *Pediatrics* 2000;105(4 Pt 1): 860-2.
4. Hiraoka M, Tsukahara H, Ohshima Y, Mayumi M. Meatus tightly covered by the prepuce is associated with urinary tract infection. *Pediatr Int* 2002;44(6):658-62.
5. To T, Agha M, Dick PT, Feldman W. Cohort study on circumcision of newborn boys and subsequent risk of urinary tract infection. *Lancet* 1998;352(9143):1813-6.
6. Herndon CDA, McKenna PH, Kolon TF, Gonzales ET, Baker LA, Docimo SG. A multicenter outcomes analysis of patients with neonatal reflux presenting with prenatal hydronephrosis. *J Urol* 1999;162(3 Pt 2):1203-8.
7. Thompson HC, King LR, Knox E, Korones SB. Report of the ad hoc task force on circumcision. *Pediatrics* 1975;56(4):610-1.
8. American Academy of Pediatrics. Report of the Task Force on Circumcision. *Pediatrics* 1989;84:388-91. Erratum in: *Pediatrics* 1989;84(2):761.
9. Griffiths DM, Atwell JD, Freeman NV. A prospective study of the indications and morbidity of circumcision in children. *Eur Urol* 1985;11(3):184-7.
10. Christakis DA, Harvey E, Zerr DM, Feudtner C, Wright JA, Connell FA. A trade-off analysis of routine newborn circumcision. *Pediatrics* 2000;105(1 Pt 3):246-9.
11. Ross JH. Circumcision: Pro and con. In: Elder JS, ed. *Pediatric urology for the general urologist*. New York: Igaku-Shoin, 1996, pp. 49-56.
12. Hutcheson JC. Male neonatal circumcision: indications, controversies and complications. *Urol Clin N Amer* 2004;31(3):461-7.
13. Monsour MA, Rabinovitch HH, Dean GE. Medical management of phimosis in children: our experience with topical steroids. *J Urol* 1999;162(3 Pt 2):1162-4.
14. Chu CC, Chen KC, Diau GY. Topical steroid treatment of phimosis in boys. *J Urol* 1999;162(3 Pt 1): 861-3.
15. ter Meulen PH, Delaere KP. A conservative treatment of phimosis on boys. *Eur Urol* 2001;40(2):196-9; discussion 200.
16. Elmore JM, Baker LA, Snodgrass WT. Topical steroid therapy as an alternative to circumcision for phimosis in boys younger than 3 years. *J Urol* 2002;168(4 Pt 2):1746-7; discussion 1747.
17. Golubovic Z, Milanovic D, Vukadinovic V, Rakic I, Perovic S. The conservative treatment of phimosis in boys. *Br J Urol* 1996;78(5):786-8.
18. DeVries CR, Miller AK, Packer MG. Reduction of paraphimosis with hyaluronidase. *Urology* 1996;48(3):464-5.





Межрегиональная  
общественная организация  
«Интернет форум урологов»



ФГБУ «НИИ урологии»  
Минздрава РФ



Гиссенский университет  
имени Юстуса Либиха,  
Гиссен, Германия

# ПРЕДСТАВЛЯЮТ

совместную дистанционную образовательную программу  
«Андрология»

- Адаптированная версия сертификационного цикла андрологов Германии
- Три независимых модуля по 144 часа
- Выдача документов установленного образца
- Дистанционное обучение без отрыва от работы
- В программе участвуют лекторы из России, Германии, Австрии, Голландии

**Стань настоящим андрологом!**

Дополнительная информация: [www.UroEdu.ru](http://www.UroEdu.ru)



# Глава 14

## Нарушения формирования пола

### Ключевые позиции

- Термины «интерсекс», «гермафродитизм» заменен на «нарушения формирования пола» (НФП).
- Доказательная база публикаций по теме НФП недостаточна.
- НФП требуют мультидисциплинарного подхода при проведении диагностики и выборе тактики лечения могут быть неонатальной экстренной патологией.
- Определение кариотипа не всегда соответствует социальному, паспортному полу.
- Важным является полноценное клиническое обследование новорожденного с двойственными гениталиями.
- Если возможно определить гонады, это почти всегда яички, но может быть и XX мужжиной.
- Сроки проведения хирургической коррекции в настоящее время стали более противоречивыми, чем считалось ранее.
- Вагинопластику следует отложить до полового созревания, легкие формы маскулинизации не следует коррегировать хирургически.

### 1. Основные положения

Ранее называвшиеся «интерсекс расстройства» недавно стали предметом утвержденного документа, в котором принято решение, что термины «интерсекс» и «гермафродитизм» следует заменить на «нарушения формирования пола» (НФП).

Вследствие усовершенствования молекулярно-генетической диагностики, противоречий, присущих клиническому лечению и этическим причинам, появилась новая классификация НФП. Противоречивая и уничижительная терминология, такая как «псевдогермафродитизм» и «гермафродитизм», были переименованы в соответствии с патофизиологическими понятиями.

Более того, некоторые состояния, представляющие собой тяжелые нарушения мужского полового формирования, такие как пенильная агенезия, экстрофия клоаки, которые не могли быть никуда классифицированы, также включены в НФП. Термин «нарушения формирования пола» предложен для того, чтобы показать врожденные состояния с атипичным развитием хромосомного, гонадного и анатомического пола.

Мы ссылаемся на документ консенсуса, как на основное руководство, в то время как эта глава будет сфокусирована на том, что является значимым для практикующего детского уролога. Поскольку уролог, наиболее вероятно, вовлечен как

в хирургическую, так и в нехирургическую неонатальную работу, эта глава будет описывать неонатальную неотложную патологию, диагностическую и лечебную роль детского уролога.

В общем, доказательная база по НФП очень скудна. Отсутствуют рандомизированные контролируемые исследования, а большинство имеющихся исследований основаны на ретроспективных клинических описательных исследованиях (уровень доказательности 4) или на мнениях экспертов.

Исключением является риск перерождения дисгенетических гонад, для которого уровень доказательности выше. Нарушения формирования пола требуют мультидисциплинарного подхода в диагностике и лечении, в котором должны участвовать генетики, неонатологи, детские и взрослые эндокринологи, детские урологи, гинекологи, психологи, социальные работники и специалисты в области этики. Каждый член команды должен быть специализирован по НФП и команда должна иметь достаточно новых пациентов для обеспечения накопления опыта.

2. Неонатальная неотложная патология

Первый шаг - выявление возможного НФП (табл. 1) и направление новорожденного ребенка в неотложном порядке в специализированный педиатрический центр, полностью оборудованный для неонатальной патологии, генетики, педиатрической урологии и эндокринологии. В педиатрическом центре ситуацию следует разъяснить родителям в полном объеме и в бережном, доброжелательном тоне. Регистрацию и дачу имени новорожденному следует отложить насколько это необходимо.

2.1. Семейный анамнез и клиническое обследование

Необходимо тщательно собрать семейный анамнез и после этого произвести физикальное обследование.

Табл. 1. Данные новорожденного, предполагающие возможность НФП (адаптировано из Американской Академии Педиатрии)

Визуально мужской пол
<ul style="list-style-type: none"><li>• Тяжелая гипоспадия, связанная с расщепленной мошонкой</li><li>• Неопущенное яичко/яички с гипоспадией</li><li>• Двусторонние непальпируемые яички у доношенного младенца с нормальным мужским строением наружных половых органов</li></ul>
Визуально женский пол
<ul style="list-style-type: none"><li>• Гипертрофия клитора любой степени, непальпируемые гонады.</li><li>• Вульва с единственным отверстием.</li></ul>
Неопределенный
<ul style="list-style-type: none"><li>• Двойственные гениталии</li></ul>

Табл. 2. Диагностическое обследование новорожденного с двойственными гениталиями

Анамнез (семейный, материнский, неонатальный)
<ul style="list-style-type: none"> <li>• Кровное родство родителей</li> <li>• Ранее имевшиеся НФП или аномалии гениталий в семье</li> <li>• Предыдущие неонатальные смерти</li> <li>• Первичная аменорея или бесплодие у других членов семьи</li> <li>• Использование матерью андрогенов</li> <li>• Нарушение развития, рвота, диарея новорожденных</li> </ul>
Физикальное обследование
<ul style="list-style-type: none"> <li>• Пигментация генитальной и ареолярной зоны</li> <li>• Положение уретрального меатуса (гипоспадия или урогенитальный синус)</li> <li>• Размер полового члена</li> <li>• Пальпируемые и/или симметричные гонады</li> <li>• Артериальное давление</li> </ul>
Обследование
<ul style="list-style-type: none"> <li>• Анализ крови: 17-гидроксипрогестерон, электролиты, ЛГ, ФСГ, тестостерон, кортизол, АКТГ</li> <li>• Моча: надпочечниковые стероиды (в России определяется в крови)</li> <li>• Кариотип</li> <li>• Ультразвуковое исследование (УЗИ)</li> <li>• Генитограмма</li> <li>• ХГЧ - стимуляционный тест</li> <li>• Андроген-связывающие исследования.</li> <li>• Эндоскопия.</li> </ul>

ЛГ - лютеинизирующий гормон; ФСГ - фолликулостимулирующий гормон;  
АКТГ - адренокортикотропный гормон; ХГЧ - хорионический гонадотропин человека.

## 2.2. Выбор методов обследования

Следующие виды обследования являются обязательными:

- Кариотип
- Определение в плазме крови 17-гидроксипрогестерона
- Электролиты плазмы
- Ультразвуковое исследование для выявления наличие структур Мюллера протока.

Эти исследования обеспечат выявление врожденной гиперплазии надпочечников, которая наиболее часто встречается при НФП. Если это нарушение выявляется, то не требуется дальнейшего обследования. Если нет, тогда лабораторное обследование должно производиться дальше.

Тест со стимуляцией ХГЧ частично помогает в дифференциальной диагностике основных синдромов при 46ХУ нарушениях путем изучения потенциала клеток

Лейдига. Изменения соотношения метаболитов тестостерона позволяет предположить/исключить некоторые нарушения стероидогенеза. Расширенная стимуляция может помочь в определении чувствительности к андрогенам и вероятности роста полового члена, а также в некоторых случаях, ассоциированных с крипторхизмом, индуцировать опущение яичек.

3. Половое предопределение

Это очень сложная тема. Определение паспортного пола целесообразно решать после окончательного установления диагноза. Идея о том, что индивид является нейтральным в отношении пола при рождении и что воспитание определяет развитие пола, не является больше стандартным подходом.

Вместо этого, решение в определении пола должно базироваться на:

- возрасте выявления
- определении фертильного потенциала
- размерах полового члена
- наличии функционального влагалища
- эндокринной функции
- злокачественного потенциала
- антенатального воздействия тестостерона
- общей внешности
- психосоциальном благополучии и стабильной гендерной идентификации.

У каждого пациента с НФП должен быть предопределен пол, насколько это возможно в плане диагностического процесса.

4. Роль детского уролога

Роль детского уролога может быть подразделена на диагностическую и лечебную (табл. 3). Каждая из этих ролей будет рассмотрена.

Табл. 3.

Диагностическая роль
<ul style="list-style-type: none"><li>• Клиническое обследование</li><li>• Ультразвуковое исследование</li><li>• Генитография</li><li>• Цистоскопия</li><li>• Диагностическая лапароскопия</li></ul>
Лечебная роль
<ul style="list-style-type: none"><li>• Маскулинизирующая хирургия</li><li>• Феминизирующая хирургия</li><li>• Гонадэктомия</li></ul>

## 4.1 Диагностика

### 4.1.1. Клиническое обследование

Полноценное клиническое обследование новорожденного с двойственными гениталиями является очень важным. Необходимо грамотное описание строения гениталий с детализацией о пальпируемости и локализации гонад, локализации меатуса и размера полового члена. Информация, собранная в ходе обследования, описанного далее, должна помочь команде прийти к окончательному диагнозу.

**Пальпируемые гонады:** следует всегда помнить, что если возможно пропальпировать гонады, то это почти точно яички (или овотестис, что редко); клиническое обследование поэтому исключает 46XX нарушение (исключение 46 XX мужчина).

Медицинское фотографирование: может использоваться, но требует законного объяснения и согласия родственников.

Половой член: половой член следует измерять ватным тампоном путем помещения его на дорсальную часть пениса от лобкового симфиза до вершины головки.

Открытие уrogenитального синуса: открытие уrogenитального синуса должно тщательно исследоваться. Видимо ли только открытие синуса? Можно ли визуализировать гименальное кольцо? Как выглядит сращение лябиоскротальных складок; есть ли на складках рубцы или некоторое изменение цвета?

### 4.1.2 Методы исследования

УЗИ: может помочь в описании пальпируемых гонад или в определении непальпируемых гонад. Однако, чувствительность и специфичность невысока. При УЗИ могут быть изучены Мюллеровы структуры. Позволяет ответить на вопросы - является ли это маткой? имеются ли какие-либо абдоминальные гонады? видны ли влагалищные или маточные структуры?

Генитография: может дать несколько больше информации об уrogenитальном синусе. Насколько выражено слияние? Имеются ли удвоения влагалища? Как уретра соотносится с влагалищем?

Обследование под наркозом: в некоторых случаях дальнейшее обследование под наркозом может быть целесообразным. При цистоскопии может быть изучен уrogenитальный синус, определен уровень слияния между уретрой и влагалищем. При цистоскопии также возможно исследовать влагалище или матку, то есть определить наличие шейки матки в конце влагалища, что является важной информацией.

## 5. Лечение

Лапароскопия показана для установления окончательного диагноза при наличии непальпируемых гонад и при наличии Мюллеровых структур. Если есть показания, то возможно выполнение биопсии гонад.

Ссылаясь на документ консенсуса, понятно, что время хирургической коррекции является более противоречивым, чем это считалось ранее.

Рациональным для раннего хирургического вмешательства является:

- Благотворный эффект эстрогенов на ткань ребенка.
- Предотвращение осложнений из-за анатомических аномалий.
- Минимизация семейного страдания.

- Снижение риска стигматизации и путаницы половой идентификации

Однако неблагоприятные исходы привели к возникновению рекомендаций по отсрочке непоказанной оперативной коррекции до наступления возраста, когда пациент может дать информированное согласие. Хирургическое лечение, которое нарушает внешний вид, не является срочным. Ранее хирургическое лечение следует держать в резерве для пациентов с сильной степенью слияния уrogenитального тракта, для девочек с сильно маскулинизированными гениталиями и мальчиков с низкой степенью вирилизации гениталий. Вагинопластика следует быть отложена до полового созревания и легкие формы маскулинизации не требуют хирургической коррекции.

### **5.1. Феминизирующая хирургия**

#### *Уменьшение клитора*

Уменьшение увеличенного клитора следует произвести с сохранением нервно-сосудистого пучка. Описано, что оперативная коррекция клитора может негативно влиять на сексуальную функцию и поэтому данные операции должны быть ограничены, если нет сильного увеличения клитора.

Информированное согласие родителей должно быть получено обязательном порядке. Несмотря на то, что некоторые техники, которые сохраняют эректильную ткань, были описаны, отдаленные исходы неизвестны.

#### *Разделение влагалища и уретры*

Предназначены для аномалий с высокой степенью слияния. Многие техники операций на урогенитальном синусе были описаны, но их исходы не изучены проспективно.

#### *Вагинопластика*

Должна выполняться в подростковом возрасте. Каждая техника (саморастяжение, кожная или кишечная пластика) имеет свои специфические преимущества и недостатки. При всех методиках имеется потенциал к рубцеванию, который может потребовать дальнейших операций до того, как будет возможным сексуальное функционирование.

#### *Эстетические детали*

Задачами гениальной хирургии являются максимизация восстановления анатомических взаимоотношений для достижения сексуального функционирования и романтического партнерства. Эстетика важна в ее перспективе. Реконструкция малых половых губ из увеличенного клиторального капюшона является хорошим примером эстетического улучшения.

### **5.2. Маскулинизирующая хирургия**

*Гормональная терапия* в раннем возрасте предлагается многими специалистами. По вероятности восстановления нормальных размеров полового члена степень доказательности низкая.

*Хирургия гипоспадии.* См. раздел по гипоспадии.

*Иссечение Мюллеровых структур.* У пациента с НФП, у которого определен мужской пол, Мюллеровы структуры должны быть иссечены. Нет доказательной базы по тому, должны ли маточковые кисты иссекаться, если являются бессимптомными.

*Орхидопексия.* См. раздел «Яичко».

*Фаллопластика.* Возрастающий опыт фаллопластики в лечении FtM-транссексуализма приводит к увеличению сообщений о надежности и осуществи-



мости этого метода. Поэтому, стало возможным у таких пациентов производить лечение тяжелой недостаточности полового члена.

*Эстетические детали.* Включают в себя коррекцию пенокротальной транспозиции, скротопластику и имплантацию протезов яичка.

*Гонадэктомия.* Герминогенная малигнизация происходит у пациентов с НФП только при наличии Y-хромосомного материала. Повышенный риск отмечается у пациентов с гонадным дисгенезом и у пациентов с частичной андрогенной нечувствительностью с интраабдоминальными гонадами (уровень доказательности 2). Интраабдоминальные гонады у пациентов с высоким риском должны быть удалены после установления соответствующего диагноза (степень рекомендаций А).

*Время гонадэктомии* у 46ХУ пациентов с НФП и с полной андрогенной нечувствительностью при диагностике в младенческом возрасте, является противоречивым. Операция может быть отложена до полового созревания по эндокринным причинам.

## 6. Список литературы для дополнительного чтения

1. Lee PA, Houk CP, Ahmed SF, Hughes IA; International Consensus Conference on Intersex organized by the Lawson Wilkins Pediatric Endocrine Society and the European Society for Paediatric Endocrinology. Consensus statement on management of intersex disorders. International Consensus Conference on Intersex. *Pediatrics* 2006;118(2):e488-500.
2. Houk CP, Hughes IA, Ahmed SF, Lee PA; Writing Committee for the International Intersex Consensus Conference Participants. Summary of consensus statement on intersex disorders and their management. International Intersex Consensus Conference. *Pediatrics* 2006;118(2):753-757.
3. Creighton S, Alderson J, Brown S, Minto CL. Medical photography: ethics, consent and the intersex patient. *BJU Int* 2002;89(1):67-71; discussion 71-2.
4. Biswas K, Kapoor A, Karak AK, Kriplani A, Gupta DK, Kucheria K, Ammini A. Imaging in intersex disorders. *J Pediatr Endocrinol Metab* 2004;17(6):841-845.
5. Wright NB, Smith C, Rickwood AM, Carty HM. Imaging children with ambiguous genitalia and intersex states. *Clin Radiol* 1995;50(12): 823-829.
6. Chertin B, Koulikov D, Alberton J, Hadas-Halpern I, Reissman P, Farkas A. The use of laparoscopy in intersex patients. *Pediatr Surg Int* 2006;22(5):405-408.
7. Denes FT, Mendonca BB, Arap S. Laparoscopic management of intersexual states. *Urol Clin North Am* 2001;28(1):31-42.
8. [No authors listed] Timing of elective surgery on the genitalia of male children with particular reference to the risks, benefits, and psychological effects of surgery and anesthesia. American Academy of Pediatrics. *Pediatrics* 1996;97(4):590-594.
9. Creighton SM. Adult female outcomes of feminising surgery for ambiguous genitalia. *Pediatr Endocrinol Rev* 2004;2(2):199-202.
10. Minto CL, Liao LM, Woodhouse CR, Ransley PG, Creighton SM. The effect of clitoral surgery on sexual outcome in individuals who have intersex conditions with ambiguous genitalia: a cross-sectional study. *Lancet* 2003;361(9365):1252-1257.
11. Crouch NS, Creighton SM. Minimal surgical intervention in the management of intersex conditions. *J Pediatr Endocrinol Metab* 2004;17(12):1591-1596.
12. Jenak R, Ludwikowski B, Gonzalez R. Total urogenital sinus mobilization: a modified perineal approach for feminizing genitoplasty and urogenital sinus repair. *J Urol* 2001;165(6 Pt 2):2347-2349.
13. Leclair MD, Gundetti M, Kiely EM, Wilcox DT. The surgical outcome of total urogenital mobilization for cloacal repair. *J Urol* 2007;177(4):1492-1495.
14. Schober JM. Feminizing genitoplasty: a synopsis of issues relating to genital surgery in intersex individuals. *J Pediatr Endocrinol Metab* 2004;17(5):697-703.
15. Cools M, Drop SL, Wolfenbuttel KP, Oosterhuis JW, Looijenga LH. Germ cell tumors in the intersex gonad: old paths, new directions, moving frontiers. *Endocr Rev* 2006;27(5):468-484.



# Глава 15

## Экстрофия мочевого пузыря и эписпадия

### Ключевые позиции

- Комплекс экстрофия мочевого пузыря/эписпадия (ЭМПЭ) относится к спектру мочеполовых аномалий.
- Клоакальная экстрофия включает в себя спектр аномалий, но первичным является дефект передней брюшной стенки.
- Пренатальная диагностика ЭМПЭ обычно возможна между 15-ой и 32-ой неделях гестации на основании отсутствия визуализации нормально наполненного мочевого пузыря при повторных ультразвуковых обследованиях.
- Во всем мире в качестве золотого стандарта принята концепция функциональной реконструкции мочевых путей. Однако стратегия лечения всегда должна быть индивидуальной.
- Реконструктивно-пластические операции основаны на том, что экстрофичный мочевой пузырь обладает потенциальной способностью функционировать как нормальный мочевой пузырь, являться резервуаром низкого давления для накопления мочи, активного мочеиспускания и защиты верхних мочевых путей.
- Несмотря на имеющиеся бесчисленные публикации, данные по хирургическим исходам описаны ретроспективно как опыт одного центра или одного хирурга.
- Первичная успешная операция по закрытию мочевого пузыря является основным прогностическим фактором для успешного исхода лечения.
- Предполагаемый риск рака мочевого пузыря при ЭМПЭ в популяции был в 700 раз выше, чем в такой же популяции соответствующего возраста.
- Мочеполовые аномалии могут вызывать нарушение психосексуальной функции ввиду длительного недержания мочи, остаточных генитальных дефектов и измененного после оперативного лечения внешнего вида половых органов.
- Пациенты с мужской клоакальной экстрофией могут иметь тяжелую недостаточность развития полового члена, и пенильная реконструкция может не быть эффективной относительно достижения удовлетворительных косметических и функциональных результатов.
- Исходы и прогностические факторы эффективности лечения до сих пор не ясны. Необходимо проведение проспективного анализа исходов лечения для дальнейшего улучшения его эффективности.
- Все материалы, представленные в книге, являются собственным клиническим материалом, ранее не опубликованным.

## 1. Введение

Комплекс экстрофия мочевого пузыря/эписпадия (ЭМПЭ) представляет собой спектр мочеполовых аномалий, варьирующий от эписпадии до классической экстрофии мочевого пузыря и экстрофии клоаки. ЭМПЭ является одним из наиболее сложных заболеваний в детской урологии. В дополнение к сложной оперативной технике, необходимой для коррекции тяжелых аномалий мочевого пузыря и деформации гениталий, могут возникнуть вторичные проблемы, связанные с функцией почек, удержанием мочи и кала, фертильностью, психосоциальным и психосексуальным развитием.

## 2. Частота

Изолированная эписпадия встречается относительно редко, частота составляет 1:117000 у мужчин и 1:484000 у женщин. С другой стороны, частота полной экстрофии составляет 1:30000 живорожденных младенцев, у мальчиков наблюдается в 3–4 раза чаще, чем у девочек. Экстремальная форма клоакальной экстрофии отмечалась частотой до 1:200000–1:400000, соотношение выявления у мужчин и женщин около 2:1.

## 3. Эмбриология

Нарушение миграции мезодермы в зону клоакальной мембраны и последующее нарушение развития промежуточного слоя между внутренним (энтодермальный) и наружным (эктодермальный) слоями приводит к разрыву и обнажению открытой мочепузырной пластинки и уретры. Эти структуры занимают треугольное пространство между низкорасположенным пупком (сверху), расщепленными прямыми мышцами живота с каждой стороны и открывают тазовое кольцо снизу. В 1964 году Mueske первым описал механическое нарушение или увеличение клоакальной мембраны у цыплят, которое предотвращает инвазию мезодермальных клеток вдоль интраумбиликальной срединной линии, что, таким образом, приводит к экстрофии.

На основании этого Austin и соавторы получили доказательства, что у людей аномальный избыточный рост клоакальной мембраны связан с экстрофией мочевого пузыря. Эксперименты на животных доказывают идею разделения клоакальной мембраны, что вызывает смещение генитального бугорка и формирование эписпадии. Соответственно, на основании исследования развития наследственных аноректальных аномалий у зародышей свиней сделан вывод, что агенезия дорзальной части клоакальной мембраны может являться основой для врожденных аномалий, таких как гипоспадия, эписпадия, мочепузырная и клоакальная экстрофия, удвоения уретры и агенезии клоакальной мембраны.

Другой полностью отличный механизм органогенеза классической экстрофии мочевого пузыря предполагается как результат наблюдения за тазовым развитием у зародышей кроликов, относящий аномалии мочевого пузыря и тазовых костей в пространственно-временное развитие. Этот новый механизм основан на данных о нарушении ранней или вторичной гастрულიации без всякого вовлечения клоакальной мембраны.

Доказана роль пока только одного гена *r63*, в генезе экстрофии мочевого пузыря, показано, что у *r63*-/- мышей полностью воспроизводится экстрофия мочевого пузыря. Как

показано в работах Ince et al., у мышей женского пола р63-/- отмечались аномальный генитальный морфогенез с гипопластичными гениталиями, наличие клоаки и персистенция призматического эпителия в области нижних отделов полового тракта.

### **3.1. Вспомогательные репродуктивные технологии и риск развития ЭМПЭ**

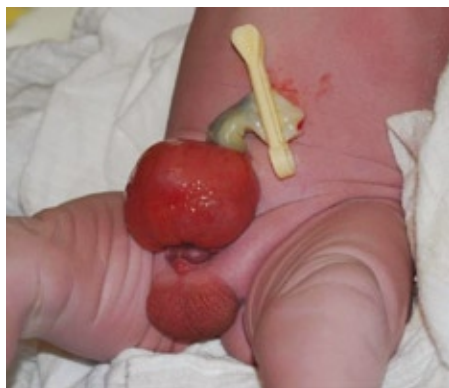Современные знания о причинах ЭМПЭ ограничены. Тем не менее, некоторые авторы предполагают повышенный риск развития ЭМПЭ после применения вспомогательных репродуктивных технологий (ВРТ). В общем, риск наличия аномалии у ребенка после применения ВРТ на 30–40% повышается по сравнению со спонтанным зачатием. Вспомогательные технологии включают в себя два основных метода: экстракорпоральное оплодотворение (ЭКО) и интрацитоплазматическую инъекцию сперматозоидов (ИКСИ). Последние опубликованные данные из Базы данных врожденных уроректальных аномалий Германии (CURE-Net) доказывают сильную связь между применением ВРТ и частотой ЭМПЭ у детей.

## **4. Анатомия порока**

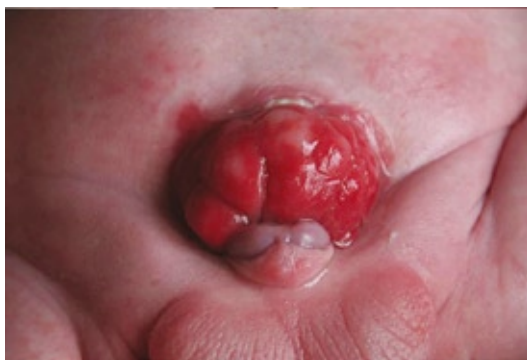При всех видах ЭМПЭ отмечается специфическая клиническая картина, заболевание диагностируется сразу после рождения педиатрами или акушерами.

### **4.1. Классическая экстрофия мочевого пузыря**

Классическая экстрофия характеризуется отсутствием части передней брюшной стенки и мочевого пузыря, при этом задняя стенка мочевого пузыря замещает собой отсутствующую часть передней брюшной стенки (рисунки 1 и 2). Видимая слизистая мочевого пузыря выглядит красноватой при рождении, на поверхности могут быть слизистые полипы. Околоэкстрофичная тонкая полоска кожи показывает переход между нормальной кожей и метапластической зоной. Ниже низкорасположенного пупка могут отмечаться диастаз прямых мышц живота и пупочные грыжи, что определяется пальпаторно. На дистальном конце треугольной зоны лобковые кости могут прощупываться с обеих сторон мочепузырной пластинки. Двухсторонние паховые грыжи пальпируются у большинства пациентов обоих полов.



*Рис. 1. Мальчик-новорожденный с классической экстрофией мочевого пузыря и большой мочепузырной площадкой*



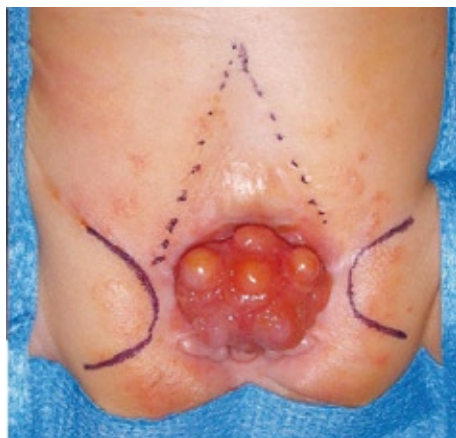*Рис. 2. Мужская экстрофия мочевого пузыря; маленький мочевой пузырь*

#### **4.2. Анатомия мужских половых органов при классической экстрофии**

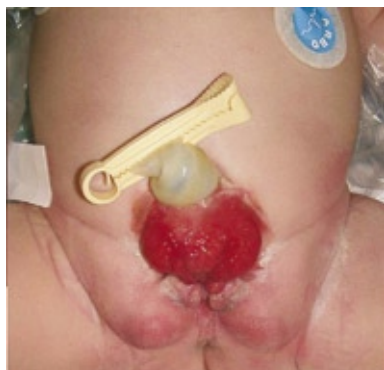У новорожденных-мальчиков открытая (=эписпадичная) уретральная пластинка покрывает всю дорсальную поверхность полового члена от открытого мочевого пузыря до головки. Оба пещеристых тела расположены под уретральной пластинкой. Внимательный осмотр позволяет увидеть семенной бугорок и эякуляторные протоки в зоне, где предположительно дорсально находится предстательная железа. Половой член выглядит короче, чем нормальный, и дорсально искривлен. Яички нормального размера обычно расположены в мошонке.

#### **4.3. Женская анатомия при классической экстрофии**

У девочек полностью расщепленный клитор может быть виден за открытой уретральной пластинкой. Вход во влагалище выглядит узким и расположен спереди на промежности. Так как анус также расположен вентрально, промежность укорочена (рисунки 3 и 4).



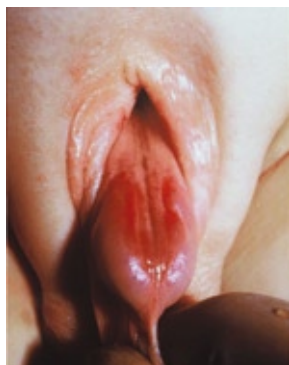*Рис.3. Классическая экстрофия мочевого пузыря у девочек. Слизистая мочевого пузыря с множественными полипами*



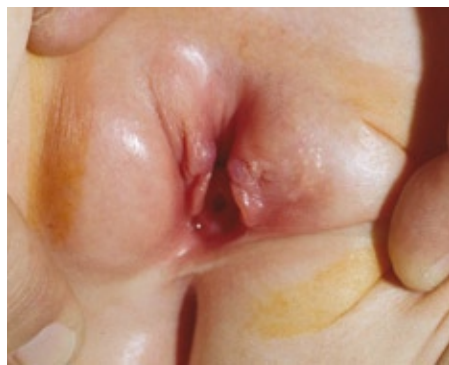*Рис. 4. Новорожденная девочка с экстрофией мочевого пузыря*

#### **4.4. Экстрофия у обоих полов**

Эписпадический дефект у обоих полов происходит вследствие остановки развития на стадии неразвития уретральной пластинки и дополнительно при аномальном дорсальном расположении уретры. Поэтому у мальчиков обнаруживается уретральная площадка по дорсальной поверхности полового члена, у девочек — различной степени расщепление уретры. В соответствии с локализацией меатуса, выделяют несколько форм эписпадии: тотальная, стволовая или головчатая у мальчиков (рисунок 5). У девочек эписпадия подразделяется на три степени по Дэвису: менее тяжелая с зияющим меатусом, промежуточная или тяжелая — с расщеплением, включающим всю уретру и шейку мочевого пузыря, дополнительно отмечается пролапс слизистой мочевого пузыря. Анатомия живота и прямых мышц, так же, как и пупка, полностью нормально сформирована (рисунок 6). У обоих полов симфиз закрыт или имеется лишь незначительное расхождение лобковых костей, указывающее на малую степень аномалии таза и тазового дна. Недержание мочи является основным клиническим проявлением экстрофии из-за вовлечения сфинктера уретры. Ввиду того, что иногда клинические проявления незначительны, дистальные формы эписпадии могут оставаться нераспознанными при рождении, особенно у девочек. Диагноз может устанавливаться позже, в школьном возрасте ввиду недержания мочи, резистентного к стандартному лечению.



*Рис. 5. Тотальная эписпадия у мальчика*



*Рис. 6. Ребенок-девочка с эписпадией*



#### 4.5. Варианты экстрофии-эписпадии

Поскольку группа экстрофии представлена широким спектром аномалий, описаны переходные формы между эписпадией и экстрофией мочевого пузыря. Помимо промежуточных аномалий между полной эписпадией и классической экстрофией (рисунки 7 и 8), существует также нижнепузырная перемычка, определяется редкая мальформация с нормальными гениталиями и наличием перемычки в нижней части мочевого пузыря выше нормальной шейки. Описано 4 типа этой аномалии.

- При *верхнепузырной трещине (фиссуре)* мышечные и скелетные дефекты точно такие же, как при классической экстрофии, однако остающаяся клоакальная мембрана открывается только в самой верхней части и приводит к расхождению брюшной стенки только в верхней части мочевого пузыря, что напоминает везикостомию. Пролабирование стенки мочевого пузыря минимально и визуализируется только сверху аномального пупка.

- Наличие характерного мышечно-скелетного дефекта при экстрофии без значимого дефекта в мочевых путях называется *псевдоэкстрофией*. Основные характеристики включают в себя удлинненный, низкорасположенный пупок и разошедшиеся прямые мышцы живота, которые прикреплены к раздельным лобковым костям.

- *Сдвоенная экстрофия* наблюдается, когда имеется верхняя мочепузырная «расселина», но позднее происходит сращивание брюшной стенки, и часть элементов мочевого пузыря (слизистая) остается снаружи.

- В большинстве случаев при *прикрытой экстрофии* определяется эктопичный сегмент кишки в нижней части брюшной стенки рядом с гениталиями, которая может быть или толстой кишкой, или подвздошной кишкой без связи с находящимся ниже желудочно-кишечным трактом и только эписпадией у мужчин.

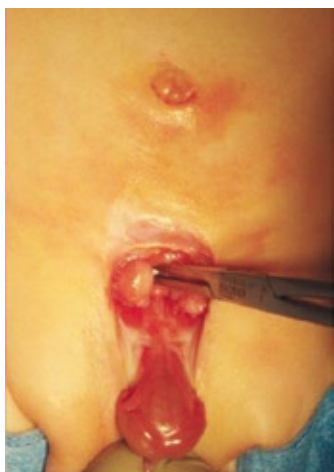

Рис. 7. Мальчик с промежуточной формой между эписпадией и экстрофией мочевого пузыря. Обратите внимание на нормально расположенный пупок

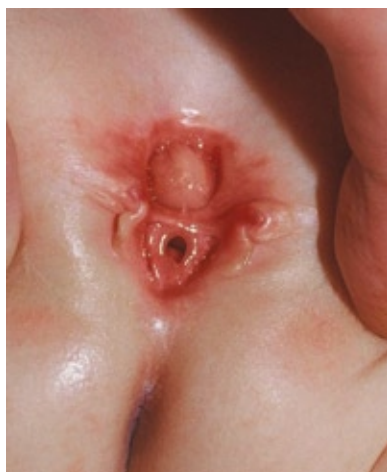
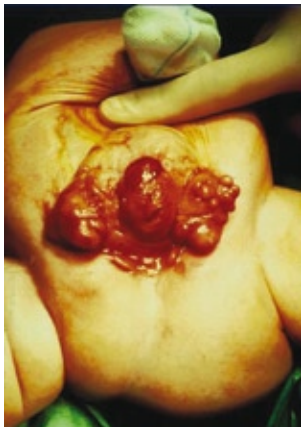
Рис. 8. Промежуточная форма экстрофии у девочки

#### 4.6. Экстрофия клоаки

Экстрофия клоаки включает в себя спектр аномалий, но первичным является дефект передней брюшной стенки. Она включает в себя экстрофию мочевого пузыря, широкий диастаз лобковых костей с полным расщеплением полового члена, экстрофию терминального отдела подвздошной кишки, рудиментарную заднюю кишку, неперфорированный анус и наличие пупочной грыжи (омфалоцеле) (рисунк 9). Более того, отмечаются аномалии спинного мозга и позвоночника или обоих, что отмечается у 85–100 % детей с экстрофией клоаки.



*Рис. 9. Новорожденный мальчик с экстрофией клоаки*

#### 4.7. Сочетанные аномалии

##### 4.7.1 Урологические аномалии

У обоих полов урологические аномалии (такие как обструкция лоханочно-мочеточникового соединения, тазовая эктопия почки, подковообразная почка, гипо- или агенезия почки, мегауретер, эктопия мочеточника, уретероцеле и удвоение системы) наблюдаются в среднем у одной трети всех пациентов с ЭМПЭ, особенно в популяции с клоакальной экстрофией.

Тем не менее, у 100 % отмечается наличие двухстороннего пузырно-мочеточникового рефлюкса вследствие нарушения развития пузырно-мочеточникового соединения, поэтому ЭМПЭ является основанием для проведения антирефлюксной операции при каждой пластике шейки мочевого пузыря.

##### 4.7.2. Спинномозговые и ортопедические аномалии

Частота спинномозговых аномалий широко варьирует в группе пациентов с ЭМПЭ. У детей, рожденных с классической экстрофией, спинномозговые аномалии отмечаются в 7% случаев. Тогда как по данным МРТ спинномозговые аномалии, возникшие из-за неправильного закрытия нервной трубки в антенатальном периоде, рано встречаются почти у 100% пациентов с экстрофией клоаки.

В дополнение к клиническому обследованию, ультразвуковое исследование тазобедренных суставов имеет принципиальное значение для всех пациентов с ЭМПЭ.

Несмотря на это, нет значительных сообщений о дисплазии бедра при длительном наблюдении пациентов с ЭМПЭ. При планировании оперативной реконструкции таза нужно иметь ввиду необходимость последующего (даже если и консервативного) лечения. Для оценки степени расхождения лобкового симфиза и локализации бедренных костей используется обзорная рентгенография таза.

#### **4.7.3 Желудочно-кишечные аномалии**

Аномалии желудочно-кишечного тракта преимущественно связаны с экстрофией клоаки и редко отмечаются при классической экстрофии мочевого пузыря или при эписпадии.

#### **4.7.4. Гинекологические аномалии**

В дополнение к аномалиям наружных женских половых органов, что было описано ранее, шейка матки располагается в большинстве случаев очень низко, близко ко входу во влагалище. Анатомия и функция матки и придатков не нарушены. Однако дефект тазового дна и дефект m.levator ani вместе с отсутствием кардинальных связок predispose к развитию пролапса влагалища и матки более чем у 50 % пациентов.

## **5. Диагностика**

### **5.1. Клинический осмотр**

Диагностика ЭМПЭ обычно производится клинически посредством осмотра новорожденного.

### **5.2. Лабораторные исследования**

Специфического лабораторного обследования при ЭМПЭ не существует. При ЭМПЭ после рождения рутинные лабораторные исследования должны включать базисное исследование метаболизма, включая исследование функции почек как минимальный стандарт перед какой-либо реконструкцией мочевых путей. Рутинное генетическое обследование пациентов и родителей не рекомендуется.

### **5.3. Методы визуализации**

#### **5.3.1. Ультразвуковое исследование как метод первичной визуализации**

После рождения базовое УЗИ почек является обязательным для всех пациентов с ЭМПЭ. В проводимом в настоящее время исследовании пациентов при ЭМПЭ появились данные о сочетании экстрофии с врожденной сердечной недостаточностью, поэтому в этой группе пациентов рекомендуется проведение предоперационного ультразвукового исследования сердца. Позднее, вне зависимости от метода реконструкции, УЗИ почек является хорошим методом скрининга для выявления любых изменений верхних мочевых путей в динамике.

#### **5.3.2. МРТ-диагностика ЭМПЭ**

##### **а) Таз и тазовое дно при ЭМПЭ**

По данным МРТ, у пациентов с ЭМПЭ отмечается специфический дефект таза с передней ротацией кнаружи на 18 градусов, задней ротацией таза кнаружи на 12 градусов и укорочением ветвей лобковых костей на 30%. В раннем детстве наружная ротация стопы на 30 градусов является заметной, однако все-таки эта аномалия разрешается с возрастом. После проведения реконструктивной операции и остеотомии у пациентов с экстрофией отмечается более уплощенная и менее кони-

ческая петля m.levator ani, заметно больший венечный леваторный диаметр и вдвое больший леваторный угол в сравнении с нормальной анатомией. Кроме того, при классической экстрофии мочевого пузыря мышца, поднимающая задний проход, расположена более кзади с укорочением переднего сегмента во фронтальной плоскости. Специфический дефект тазового дна может предрасполагать к развитию ректального пролапса, изредка инконтиненции, а у женщин — к пролапсу матки.

#### б) Анатомия половых органов при ЭМПЭ

МРТ таза позволяет получать полную информацию о внутренних половых органах до и после операции, поэтому выполнение МРТ является обязательным перед коррекцией пролапса матки и сложным реконструктивно-пластическим вмешательством на половом члене. По данным литературы, МРТ способна уточнить сложную анатомию половых органов у пациентов с ЭМПЭ обоих полов. У взрослых пациентов мужского пола с ЭМПЭ Silver et al. описали недостаточность кавернозных тел, что приводит к укорочению полового члена. Эта недостаточность, совместно с хордой полового члена или двусторонней фиксацией полового члена к восходящим ветвям лобковых костей, вносит вклад в искривление и укорочение полового члена у пациентов с ЭМПЭ. По данным МРТ, предстательная железа у этой группы пациентов имеет нормальный размер, но даже после реконструкции шейки мочевого пузыря не располагается вокруг уретры. Незначительно уменьшенные семенные пузырьки нормальной формы располагаются нормально; уровень фруктозы также был нормальным у более 50% пациентов с ЭМПЭ после реконструктивной операции. Это доказывает, что хирургическое лечение не оказывает существенного влияния на функцию семенных пузырьков. Несмотря на сложные аномалии полового члена и мочевого пузыря, у пациентов-мужчин обычно отмечается нормальная продукция спермы и транспортировка ее от яичек до семенного бугорка.

## 6. Гистологические данные

#### а) Мочевой пузырь

Гистологические исследования мочевого пузыря обычно не проводятся. Несмотря на то, что этиология экстрофии мочевого пузыря не ясна, гистологических изменений, которые бы оправдывали ее первичное удаление, нет. Однако исследования иннервации и структурной модели экстрофичного мочевого пузыря показали увеличение уровня содержания внеклеточного матрикса по отношению к мышечному компоненту в стенке мочевого пузыря, в частности, высокое содержание коллагена III типа. Поскольку эти изменения могут приходить в норму после успешного закрытия мочевого пузыря, они могут быть признаком нарушения его развития. Вдобавок, имеются уродинамические данные по реконструированным экстрофичным мочевым пузырям, показывающие нормальную способность мочевого пузыря к наполнению и опорожнению. В последних исследованиях были изучены распределение и плотность мускариновых рецепторов в детрузоре. Плотность М3-холинорецепторов была повышена и аномально распределена при ЭМПЭ (рисунки 10 и 11). Плотность мускариновых рецепторов варьировала в соответствии с количеством предыдущих попыток оперативного лечения и различных подтипов

ЭМПЭ. Несмотря на то, что эти данные объясняют некоторые клинические проявления, такие как спазм мочевого пузыря, все еще невозможно прогнозировать будущее развитие мочевого пузыря на основании патофизиологических данных.

#### б) Яички

Яички при рождении у пациентов с экстропией являются нормальными.

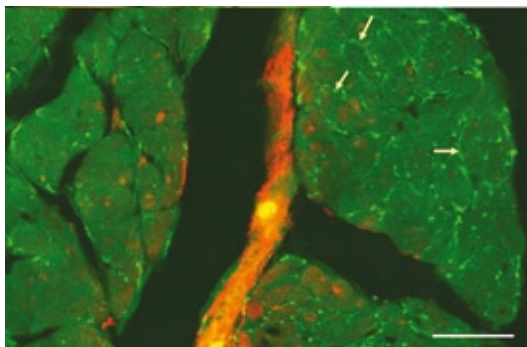


Рис. 10. Характерное распределение М3-рецепторов вокруг соединительной ткани перегородок мышечных пучков в здоровом мочевом пузыре у сиблинга




Рис. 11. В экстропических мочевых пузырях отмечается более интенсивная иннервация детрузора с распределением М3-рецепторов на всем протяжении мышечных пучков

## 7. Пренатальная диагностика и консультирование

### 7.1. Пренатальная диагностика

В связи с высокой разрешающей способностью ультразвуковой диагностики, пренатальная диагностика ЭМПЭ обычно возможна между 15 и 32 неделях гестации, в зависимости от тяжести дефекта и опыта врача. Ключевая находка — не визуализируемый нормально наполненный эмбриональный мочевой пузырь во время повторных УЗИ при беременности. В ретроспективном обзоре 25 прена-

тальных УЗИ во время беременности новорожденных с классической экстрофией выявлялись также низко расположенный пупок, широкие ветви лобковых костей, миниатюрные гениталии, слабо развитая брюшная стенка, что суммарно можно расценивать как показатели для диагностики ЭМПЭ в дополнение к отсутствию наполненного мочевого пузыря.

Другой типичной недостаточностью является волнистый шнуроподобный сегмент мягкой ткани, выпячивающийся из передней брюшной стенки чуть ниже пупка, сильно похожий на хобот слона. Несмотря на то, что пренатальное вмешательство не является необходимым, ранняя диагностика позволяет производить оптимальное послеродовое ведение таких пациентов. Центры, которые выступают за раннее, в течение первых часов жизни, закрытие мочевого пузыря, пропагандируют проведение родоразрешения вблизи от педиатрических центров, имеющих возможность и опыт лечения тяжелой врожденной аномалии.

### **7.2. Консультирование родителей**

После того, как диагноз ЭМПЭ установлен посредством УЗИ, при последующей консультации, в разговоре с родителями нужно предоставить им полную информацию о сложной природе и возможных вариантах лечения этого тяжелого заболевания. Вне всякого сомнения, в данной ситуации только мультидисциплинарная команда, активные и заинтересованные врачи способны поддержать обеспокоенных родителей и помочь им принять решение. Несмотря на то, что ЭМПЭ сильно влияет на психосоциальную адаптацию и развитие больных детей, нет документально подтвержденных данных о серьезных последствиях, что позволило бы рекомендовать прерывание беременности после пренатальной диагностики классической экстрофии мочевого пузыря или эписпадии. Однако в настоящее время ультразвуковая пренатальная диагностика имеет влияние на вероятность рождения ребенка с экстрофией; так, в группе пациентов, описанной Cromie et al., в 25 % случаев при подозрении на наличие экстрофии производилось прерывание беременности.

## **8. Подходы к лечению экстрофии мочевого пузыря и эписпадии**

### **8.1. Лечение экстрофии мочевого пузыря**

Сегодня концепция функционального восстановления мочеполовой системы принята во всем мире как золотой стандарт лечения экстрофии мочевого пузыря. Тем не менее, в некоторых отдельных случаях альтернативой данному методу является отведение мочи с удалением собственной мочепузырной пластинки. У обоих подходов есть свои сторонники, и окончательный исход всегда является результатом тщательного отбора пациентов, опыта хирурга и всего персонала, обеспечивающего уход за пациентом. Стратегия лечения всегда должна быть строго индивидуальна, поэтому в данном случае нельзя установить четкие общие правила.

### **8.2. Функциональная реконструкция мочевого пузыря — закрытие мочевого пузыря**

Реконструктивная концепция основана на том, что экстрофичный мочевой пузырь обладает потенциальной способностью выполнять нормальную функцию резервуара низкого давления для накопления мочи, активного мочеиспускания и за-

щиты верхних мочевых путей после функциональной реконструкции. По данным уродинамического исследования, после операции по реконструкции шейки мочевого пузыря Янга-Диса-Лидбеттера мочевой пузырь имеет нормальную функцию наполнения и опорожнения, однако комплаенс при этом нарушен. Реконструкция шейки мочевого пузыря в настоящее время считается ненервосберегающей техникой, она позволяет сохранить нормальную функцию детрузора только у 25% пациентов. Однако опубликованные данные подтверждают правомочность выполнения реконструкции шейки мочевого пузыря несмотря на то, что она обеспечивает пассивный механизм увеличения инфравезикального сопротивления.

### 8.2.1 Этапная реконструкция

На основании ретроспективных данных было установлено, что только первичная успешная операция по оперативной коррекции порока является основным прогностическим фактором общей эффективности лечения. В настоящее время сложно предсказать подлинное влияние размера и качества мочепузырной площадки на результат функциональной реконструкции мочевыводящих путей.

В начале 1970-х годов разработана концепция этапной реконструкции у пациентов с экстрофией мочевого пузыря на основании данных исследований Jeff и Cendron. Традиционная этапная реконструкция, популяризованная Jeff и Gearhart, являлась стандартным подходом в течение многих лет. Как модификация, так называемая концепция «современный этапный подход» в настоящее время отстаивается John Gearhart. Он разработал трехэтапную концепцию, при которой вначале производится закрытие мочевого пузыря, задней уретры и передней брюшной стенки после адаптации тазового кольца в течение первых 48 часов жизни. Она является популярной среди многих других экспертов по всему миру. Основными аргументами в пользу раннего закрытия мочевого пузыря у новорожденных в первые часы жизни являются:

- Защита слизистой мочевого пузыря от воздействия окружающей среды
- Физиологичное развитие мускулатуры мочевого пузыря с регулярными сокращениями мочевого пузыря
- Более естественные анатомические условия для создания шейки мочевого пузыря и антирефлюксной операции, когда емкость мочевого пузыря увеличена

В зависимости от возраста и степени расхождения лонных костей, реконструктивно-пластическая операция выполняется с остеотомией или без нее.

Вторым этапом производится коррекция эписпадии в возрасте 6–9 месяцев. У девочек реконструкция половых органов в основном производится во время первой операции. Третьим этапом производится реконструкция шейки мочевого пузыря: только в тех случаях, когда емкость мочевого пузыря достигает, как минимум, 60 куб.см и, что очень важно, ребенок готов к активному участию в тренировках для улучшения удержания мочи. В связи с высокой частотой двустороннего пузырно-мочеточникового рефлюкса антирефлюксная операция всегда производится одновременно с реконструкцией шейки мочевого пузыря. В настоящее время для сохранения иннервации мочевого пузыря рекомендуется выполнение модифицированной реконструкции шейки мочевого пузыря по Янгу-Дису-Лидбеттеру.



Кроме этой трехэтапной концепции, успешно использовались некоторые модификации двухэтапной или одноэтапной концепции. Модифицированная двухэтапная концепция Бака-Островска предполагает выполнение модифицированной реконструкции шейки мочевого пузыря одновременно с коррекцией эписпадии в возрасте 4–5 лет, после закрытия мочевого пузыря у новорожденного. Она предполагает, что только одновременная реконструкция шейки мочевого пузыря и всей уретры дает возможность ранней катетеризации через уретру при необходимости. Другая двухэтапная техника — операция Келли, разработанная на Great Ormond Street в Англии. После закрытия мочевого пузыря у новорожденного реконструктивно-пластическая операция откладывается до 6-месячного возраста вне зависимости от размеров мочевого пузыря. Отделение тел полового члена от нижних ветвей лобковых костей и высвобождение срамных ножек позволяет мобилизовать основание полового члена по отношению к срединной линии, при этом устраняется эффект лобкового диастаза и половой член смещается выше. Ввиду недостаточной длины уретры она перемещается под кавернозные тела, часто при этом образуется гипоспадическая уретра.

### **8.2.2. Одноэтапные реконструкции**

В качестве одноэтапной концепции Mitchell представил полное закрытие мочевого пузыря с одновременной коррекцией эписпадии, используя технику «разборки» полового члена. Данная техника основана на концепции о том, что первичный дефект мочевого пузыря при экстрофии возникает вследствие переднего грыжевого выпячивания мочевого пузыря. Отсюда вытекает необходимость воздействовать на мочевой пузырь, шейку мочевого пузыря и уретру как цельное звено для их успешного перемещения в таз. В отличие от модифицированной техники Янга-Диса-Лидбеттера, эта методика не уменьшает емкость мочевого пузыря. Митчелл продемонстрировал, что диссекция полового члена на его три части (два пещеристых тела и губчатое тело) гарантирует сохранение кровотока в каждой части, и что половой член может быть восстановлен в анатомически правильной конфигурации. Операция по пластике уретры и полового члена производится одновременно с реконструкцией шейки мочевого пузыря, однако это достаточно сложная операция со множеством подводных камней, что может привести к значительным осложнениям, если не соблюдается высокая точность манипуляции и нет достаточного опыта.

С 1983 года врачом Schrott в Германии применяется другая концепция одноэтапной реконструкции. За исключением некоторых технических и инструментальных улучшений, эта же концепция выполняется в настоящее время в центрах детской урологии Германии и Австрии. При этой методике выполняется отсроченная реконструкция мочевого пузыря в возрасте 8 недель жизни, когда ребенок стабилизирован и все некротические изменения пупочного канатика разрешились. В первые недели жизни мочепузырная площадка защищается местными мазями против воспалительных и механических повреждений. Roesch et al. смогли продемонстрировать, что отсроченное закрытие мочевого пузыря не приводит к тяжелому воспалению или предраковым изменениям в слизистой. Окончательный размер мочевого пузыря может быть установлен только путем

стерильного пальцевого исследования, определяющего размер укрытия мочевого пузыря в его ложе во время операции. Далее принимается решение, возможна ли на данном этапе полная реконструкция. После выделения мочепузырной пластинки лобково-пузырные и лобково-уретральные связки полностью отделяются от седалищно-лобковых ветвей. Только полная мобилизация предотвращает не состоятельность мочевого пузыря и делает, насколько это возможно, анатомически правильным перемещение кзади мочевого пузыря вглубь таза. У мальчиков визуализация наружного пахового кольца делает возможным выявление грыжевых мешков и их устранение. Наружное паховое кольцо с двух сторон сужается у мальчиков и закрывается у девочек.

В большинстве случаев хирургия шейки мочевого пузыря не используется, перед закрытием мочевого пузыря производится разборка полового члена для создания подвижной части уретры и, насколько это возможно, подвижных пещеристых тел. Эта диссекция намного легче и анатомически безопаснее на данном этапе, чем после закрытия мочевого пузыря и проксимальной уретры.

Только в случаях достаточного размера мочевого пузыря реконструкция продолжается путем создания подслизистых антирефлюксных тоннелей с двух сторон, идущих в медиокраниальном направлении, используя модификацию транстригональной техники Cohen. Затем, перед закрытием мочевого пузыря, производится разборка полового члена. Косой разрез производится на каждой стороне до латерального края между верхней и нижней частью неповрежденного треугольника, разъединяющего зону между мочевым пузырем, задней уретрой и прикрепленными сосудисто-нервными пучками (рисунок 12). Эластичная мышца треугольника тубуляризуется нитями 4/0 PDS для удлинения уретры. После этого легко развернуть экстрофичный мочевой пузырь и адаптировать крылья детрузора с двух сторон в непрерывный слой для того, чтобы он функционировал как передняя стенка мочевого пузыря. Эти детрузорные крылья требуют усиления единичными швами по типу детрузорной петли, дополнительно шейка мочевого пузыря интубируется и удлиняется в направлении мочевого пузыря (рисунок 13).

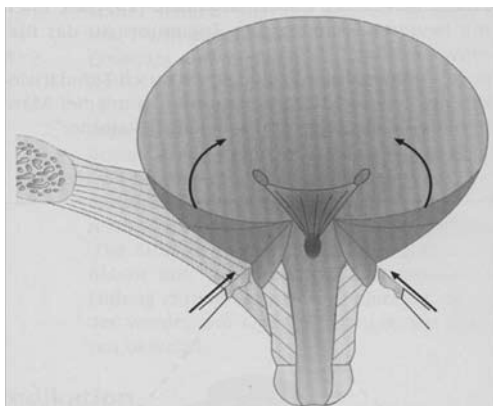


Рис.12. Косой разрез до латерального края неповрежденного треугольника

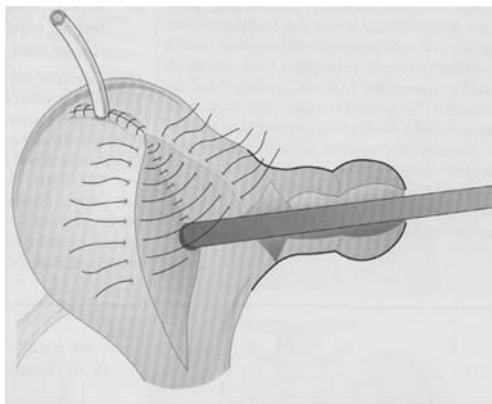


Рис. 13. «Детрузорная петля», интубирующая и удлиняющая шейку мочевого пузыря и неоуретру (4/0 PDS)

Поскольку у новорожденного и младенца таз достаточно мягкий, симфиз приближается пошагово при помощи сдавливающей повязки. Интраоперационно реадaptация лобкового симфиза выполняется рассасывающимися стягивающими полидиоксановыми швами. Преимуществами раннего одноэтапного подхода являются суммация всех основных этапов реконструкции с меньшим рубцеванием, свободным доступом к области шейки мочевого пузыря и увеличения емкости мочевого пузыря путем ритмичного наполнения и оттока мочи при наличии адекватного инфравезикального сопротивления.

### 8.2.3. Отведение мочи

Достаточно высокий уровень задержки мочи у пациентов после коррекции экстрофии мочевого пузыря является основным аргументом у сторонников первичного отведения мочи. При нормальных верхних мочевых путях, нормальном сывороточном креатинине и компетентном анальном сфинктере возможно создание первичного сигмо-ректального резервуара по Mainz Pouch II в возрасте около одного года. Эта методика, в основном, пропагандируется Майнц-группой в Германии. Кроме хорошего процента удержания, к преимуществам данной техники относят защиту верхних мочевых путей. При всех неоимплантационных методиках и низком давлении в модифицированном резервуаре, защита верхних мочевых путей обеспечивается почти всегда. С другой стороны, развитие аденокарциномы в области мочеточниково-кишечного анастомоза является хорошо известным потенциальным отдаленным осложнением уретеросигмоидостомии.

## 9. Реконструкция мужских половых органов

Несмотря на вид выполняемого оперативного вмешательства, существуют 4 ключевых момента, которые должны выполняться для достижения функционально и косметически приемлемого полового члена:

- коррекция дорсальной хорды
- реконструкция уретры

- реконструкция головки
- укрытие кожного дефекта полового члена

В то время как коррекция дорсальной хорды, реконструкция головки и закрытие кожи полового члена являются важными для общего внешнего вида полового члена, реконструкция уретры является даже более важной, поскольку уретра должна быть восстановлена таким образом, чтобы не только позволить пациенту мочиться и эякулировать без затруднений, но также производить интермиттирующую катетеризацию если позднее это потребуется.

Наличие двух полностью разделенных пещеристых тела характерно для эписпадии. В отличие от нормы, в данном случае нет соединения кровотока. Сосудисто-нервные пучки идут в полной изоляции друг от друга снаружи пещеристых тел. Более того, Silver удалось продемонстрировать, что пещеристые тела при экстрофии-эписпадии намного короче, чем в контрольной группе соответствующего возраста. Уменьшенная длина полового члена, таким образом, является приобретенным дефицитом ткани пещеристых тел, а не только последствием наличия хорды и двусторонней фиксации к восходящим ветвям лобковых костей, как считалось в течение длительного времени!

Ransley представил концепцию выделения дорсальной хорды путем выполнения разреза и дорсомедиального анастомоза пещеристых тел над уретрой. На сегодня техника Cantwell-Ransley является модификацией и дальнейшим развитием, при котором перемещение уретры между или ниже кавернозных тел осуществляется за счет полной мобилизации уретральной площадки от пещеристых тел. Одновременно более эффективно может быть выполнена и коррекция дорсального искривления.

Характерной особенностью операции Митчелла является отделение уретральной пластинки не только от кавернозных тел, но также и от головки. Для окончательного перемещения уретры на вентральную поверхность головки спатулируется, кровоснабжение ее осуществляется через сохраненные с двух сторон сосудисто-нервные пучки. Большинству пациентов требуются дополнительные операции по коррекции гипоспадии, поскольку во время разборки полового члена при отделении уретральной площадки она не дотягивается до верхушки полового члена.

Благодаря обширной мобилизации, для всех техник характерно то, что они требуют очень аккуратной диссекции анатомических слоев с целью сохранения кровоснабжения индивидуальных структур для сохранения эрекции и профилактики атрофии пещеристых тел.

При полной мобилизации уретральной площадки от пещеристых тел как при технике Cantwell-Ransley, так и при технике Mitchell, в большинстве случаев могут соединяться посредством неоуретры без выполнения полной мобилизации сосудисто-нервных пучков перед ротацией. Более того, выполнение корпоротомии в большинстве случаев не показано. Эти две манипуляции помогают предотвратить развитие эректильной дисфункции позднее.

Модифицированная техника по коррекции искривления полового члена путем ротации кавернозных тел латерально была описана впервые Baka-Jakubiak. Данные, опубликованные позднее по этой операции (Jaureguizar, Pippi-Salle and Roesch) показывают ее преимущество в отношении сохранения ткани.

Даже при дистальной эписпадии с только небольшими изменениями наружных половых органов недержание мочи наблюдается до 75 % случаев. При выполнении эндоскопического обследования у этой группы пациентов можно идентифицировать дефект наружного сфинктера в виде продольной полосы разрыхленной ткани, которая идет от шейки мочевого пузыря через сфинктер уретры. Возможно хирургическое удаление этой уретральной ткани. Уретру при этом нужно ретубуляризировать до адекватного размера и адекватно реадаптировать наружный сфинктер и мускулатуру тазового дна. При эписпадии со значимым недержанием мочи и широким сфинктерным дефектом требуется полная операция на шейке мочевого пузыря; при легких дефектах сближение тазового дна во время операции на половом члене может быть достаточным. Очень часто при эписпадии стенка мочевого пузыря тонкая, так что потенциальная мышечная поддержка шейки мочевого пузыря является незначительной, и поэтому исходы оперативного лечения не всегда удовлетворительные.

## 10. Реконструкция женских половых органов

Считается, что анатомия женских половых органов при ЭМПЭ не так сильно нарушена, как у мужчин, поэтому операция по их коррекции не так сложна. Woodhouse предложил концепцию полной реконструкции половых органов у девочек с ЭМПЭ, включающую вагинопластику, адаптацию клитора, вульвопластику, пластику лобка и перераспределение волосонесущей кожи. Обычно в центрах по лечению ЭМПЭ применяются все методы, но время выполнения операции может быть различным. Во время первичной реконструкции в раннем младенчестве дистальная часть уретры иссекается наряду с прилежащей кожей и подкожной клетчаткой и тубуляризуется на 10 Fr катетере. Обычно зона треугольной формы кпереди от клитора и половин половых губ иссекается, и дефект закрывается продольно для восстановления расщепленного клитора и половых губ выше от наружного отверстия уретры. Иногда расщепленный клитор, как правило, остается нетронутым для сохранения нормальной иннервации. Косметически избыток кожи и тканей в области лобка можно корригировать путем мобилизации прилежащих паховых тканей и ротации их медиально в зону интереса.

Вагинопластика рекомендуется в  $\frac{2}{3}$  случаев. Для предотвращения повторных расширений влагалища во время или немного до полового созревания возможно выполнение эпизиотомии или простая пластика входа во влагалище при помощи Fortunoff flap.

## 11. Роль остеотомии

В настоящее время применяются различные формы остеотомии с целью достижения адекватного закрытия тазового кольца.

Наиболее часто используемые формы остеотомии:

- Задняя саггитальная подвздошная остеотомия
- Поперечная подвздошная остеотомия
- Диагональная средне-подвздошная остеотомия

- Комбинированная вертикальная и горизонтальная тазовая остеотомия
- Передняя лобковая остеотомия (рамотомия)

Роль остеотомии при реконструктивно-пластических операциях у пациентов с экстрофией всегда смотрела в сторону более легкого сближения симфиза, безопасного закрытия брюшной стенки, помещения всего мочевого пузыря глубоко в таз и повторного сближения тазового дна к середине. Наблюдение о том, что девочки иногда становились сухими после закрытия мочевого пузыря и тазовой адаптации без какой-либо хирургии на шейке мочевого пузыря, подчеркивает важность восстановления тазового дна с целью удержания. Интересно, что остеотомия или тазовая адаптация становится важной в предотвращении пролапса матки и общих функциональных исходах. С другой стороны, какой бы реконструктивный метод ни применялся для закрытия или адаптации таза в раннем детстве, симфиз будет всегда повторно открываться со временем. Дополнительно, идут непрерывные дебаты, может ли остеотомия вызывать или предотвращать ортопедические отдаленные проблемы. Осложнения после остеотомии, особенно во взрослом возрасте, могут быть тяжелыми и должны поэтому расцениваться при обсуждении этой операции.

По нашему опыту, остеотомия не является необходимой в раннем детстве при классической экстрофии мочевого пузыря. Закрытие тазового кольца может достигаться без остеотомии во время первых трех месяцев жизни. Оно является безопасной и эффективной процедурой. По нашей собственной технике, мы проводим эту адаптацию симфиза нитью двумя или тремя нитями PDS толщиной 1,0 мм. Каждая нить завязывается одним узлом и зажимается широко грудным иглодержателем. Этот маневр повторяется для каждой нити в свою очередь.

При неудачном закрытии экстрофии, таким образом, особенно при полном зиянии мочевого пузыря или пролапсе мочевого пузыря, остеотомия и иммобилизация в последующем позволяет произвести повторное закрытие передней брюшной стенки без натяжения, более эффективное восстановление тазового дна и конечное улучшение результатов удержания мочи.

## **12. Результаты по удержанию мочи и отдаленные осложнения после функциональной реконструкции**

Несмотря на бесчисленные публикации по ЭМПЭ, хирургические исходы в основном оценивались ретроспективно как опыт одного центра или опыт одного хирурга. Определение успешного исхода, периода наблюдения и конечного результата, так же, как и оценка осложнений и терминология, фокусирующаяся на понятиях «удержание» или «социальное удержание», сильно разнится. «Удержание» означает сухой день и ночь со спонтанным мочеиспусканием. В отличие, «сухость» означает сухой со вспомогательными устройствами и средствами, такими как интермиттирующая самокатеризация, континентная везикостомия, аугментация мочевого пузыря и т.д. Большинство пациентов, которые классифицируются как «социально-континентные», имеют недержание в повседневной жизни в конце. Woodhouse первым определил функцию мочевого пузыря у пациентов с ЭМПЭ как нестабильную со временем, и позднее может отмечаться недостаточность в виде мышечной атонии. В настоящее время разумно

ожидать степень удержания на уровне около 80% в детстве. В соответствии с этой концепцией, несмотря на то, что большинство экстрофичных мочевого пузыря можно сохранить, спонтанное мочеиспускание не гарантируется, и, особенно после детского возраста, возрастает количество пациентов, которым требуется аугментация мочевого пузыря или самокатетеризация через уретру или катетеризируемую стому.

У 100 первых пациентов с одноэтапной реконструкцией у ЭМПЭ-пациентов у Erlangen 47 подверглись первичной и 53 — повторной реконструкции со средним периодом наблюдения 11,1 лет. 39 из 47 первичных пациентов были полностью сухими днем и ночью, 2 из них катетеризировали себя самостоятельно, 3 катетеризировали самостоятельно и подверглись аугментации мочевого пузыря; в конечном счете всего 72,3% пациента были сухими днем и ночью без аугментации и со спонтанным мочеиспусканием. Тем не менее, уровень надежной континенции падает после повторной пластики шейки мочевого пузыря до 41,5 % в группе 53 повторных реконструкций.

Эти данные об исходах сравнимы с другими high-volume центрами по лечению ЭМПЭ. Если первичное закрытие безуспешно, только у 60 % имеется адекватная возможность для планируемой реконструкции шейки мочевого пузыря в этапной концепции. Если вторая операция безуспешна, только у 40 % будет адекватная возможность реконструкции шейки мочевого пузыря и только 20 % станут сухими. Многочисленные возможные осложнения (такие как повторные инфекции мочевых путей, повторяющиеся эпидидимиты, остаточная моча и, как следствие, формирование мочевого камня и т.д.) могут осложнять течение заболевания и требовать тщательного длительного наблюдения.

### **12.1 Недостаточность после функциональной реконструкции**

Неудачная реконструкция обычно выявляется клинически, путем эндоскопии и при уродинамическом обследовании. Выявление медицинской проблемы с одновременной оценкой индивидуального и семейного анамнеза должно приводить к дальнейшим лечебным рекомендациям. Если нарушается функция накопления, мочевого пузыря можно аугментировать кишечником, предпочтительно подвздошной кишкой или сигмой. После аугментации адекватное опорожнение мочевого пузыря может обеспечиваться или путем катетеризации через уретру, или через катетеризируемый канал по принципу Mitrofanoff.

Если сопротивление шейки мочевого пузыря низкое, инъецируемые материалы, такие как декстраномер/гиалуроновая кислота, могут усилить уретральное сопротивление до 50 %.

Окончательным решением является закрытие шейки мочевого пузыря с созданием катетеризируемого канала, но адекватный уровень уступчивости (комплаентности) со стороны пациентов и родителей является основой для успешного результата. При плохом развитии мочевого пузыря перерождение верхних мочевых путей является риском и, если удержание недостижимо в течение времени, следует рассмотреть возможность отведения мочи. Возраст пациента, социальные условия и образ жизни следует принимать во внимание при решении, выполнить ли катетеризируемый резервуар или сигмо-ректо-резервуар для отведения мочи.

### **12.2. Степень удержания и отдаленные осложнения после отведения мочи**

По данным литературы, отведение мочи обеспечивает очень высокий уровень пер-



вичного удержания мочи. У 38 детей со средним возрастом 5 лет отмечалось полное удержание в течение дня, и только у 8,6% использовались прокладки ночью. Тем не менее, приобретение удержания мочи в детстве после отведения мочи является индивидуальным процессом до тех пор, пока ребенку не наступит 5–7 лет. Другим преимуществом данного метода является факт, что верхние мочевые пути защищены ввиду модифицированного резервуара низкого давления. При использовании новой анти-рефлюксной техники имплантации: у 15,8% отмечались эпизоды пиелонефрита, 14,5% требовалась повторная реимплантация мочеточников (ввиду стеноза у 10,1% и рефлюкса у 4,4%). 69% пациентов требовалось назначение ощелачивающих препаратов для предотвращения гиперхлоремического ацидоза и, как следствие, потенциальной нарушенной минерализации костей и нарушении роста. С другой стороны, должны приниматься во внимание отдаленные тяжелые осложнения, такие как развитие аденокарциномы в области мочеточниково-тонкокишечного анастомоза через 15–25 лет. Частота этих осложнений, в большинстве случаев — аденокарцином, отмечена от 3,5 до 19% и в 8–550 раз чаще у пациентов с уретеросигмостомией по сравнению с частотой колоректального рака в группах того же возраста. Последние данные показали, что толстокишечные аденомы могут быть безопасно вылечены путем локального иссечения, и во время периода наблюдения не отмечалось рецидивирования. Поэтому ежегодная ректоскопия настоятельно рекомендуется через 10 лет после операции.

### **13. ЭМПЭ отдаленные исходы: фертильность, психосексуальные и психосоциальные исходы**

#### **13.1. Мальчики с ЭМПЭ — фертильность и генитальные исходы**

В настоящее время современные реконструктивные техники делают возможным приемлемую функциональность и косметические исходы у пациентов с ЭМПЭ. Современные и будущие попытки отражают, что врожденные мочеполовые аномалии оказывают огромное влияние на взрослую жизнь. Зрелая сексуальная жизнь, женитьба и наличие потомков являются основными индикаторами успешной генитальной реабилитации. Естественно, интерес к сексуальной активности является нормальным. Наиболее значимыми для мужчины с ЭМПЭ являются размеры полового члена и девиация, также как и тревога по этому поводу и избегание сексуальных взаимоотношений. Несмотря на эти серьезные ограничения, около 50% пациентов с комплексом эписпадии-экстрофии практикуют сексуальные контакты. Позитивное отношение к микропенису и мужской половой роли может достигаться пациентом и родителями, но психический успех всецело зависит от родительского энтузиазма, открытости и достаточных знаний об аномалии.

В своем литературном обзоре Woodhouse описал по меньшей мере некоторый тип эякуляции у 75% ЭМПЭ пациентов, несмотря на метод реконструкции, и пришел к выводу, что около 50% пациентов-мужчин с ЭМПЭ были способны к оплодотворению. Недавние отдаленные результаты касательно фертильности у пациентов с ЭМПЭ имеются в небольших количествах. Нет консенсуса о том, производить ли первичное отведение мочи или функциональную реконструкцию, при каком виде будет отмечаться лучший транспорт спермы и будет лучше фертиль-

ность. Осложнения реконструктивной хирургии и постинфекционные эффекты, тем не менее, являются пагубными для фертильности у мужчин с ЭМПЭ. Данные длительного наблюдения Erlangen-Regensburg полагают, что функциональная реконструкция шейки мочевого пузыря с последующим анатомическим помещением семенного холмика в заднюю уретру приводит к антеградной эякуляции у 94,1 % пациентов. Поэтому, не только для удержания, но также для эякуляции и фертильности первично анатомически правильный и успешный доступ к шейке мочевого пузыря является ключевым моментом.

### **13.2. Девочки с ЭМПЭ: фертильность и генитальные исходы**

В общем, девочки с ЭМПЭ требуют сравнительно меньшей оперативной коррекции с наиболее приемлемыми косметическими исходами. В связи с нормальными внутренними половыми органами, в большинстве случаев не поврежденными реконструктивными операциями на мочевом пузыре, фертильность должна обычно быть нормальной. Кроме того, вследствие низкого расположения шейки матки даже отмечаются большие шансы для наступления беременности. В дополнение, Woodhouse отметил, что по сравнению с мужчинами, у женщин с экстрофией отмечаются некоторые проблемы с сексуальностью и половыми контактами. В связи с менее сложной женской реконструкцией, сравнительно низкое внимание уделяется исходам, таким образом, неудовлетворительно реконструированные гениталии часто нарушают женскую уверенность в себе. В дальнейшем, во взрослом возрасте, пролапс влагалища и матки является наиболее беспокоящей проблемой. До сих пор недостаток знаний об анатомии тазового дна после реконструкции и разрозненные сообщения безуспешны в определении факторов риска для этого основного осложнения. Неадекватная адаптация тазового кольца и, поэтому, адаптация тазового кольца в комбинации с удалением площадки мочевого пузыря могут быть факторами риска для пролапса матки. Имеются некоторые данные, что восстановление тазового дна и, поэтому, тазовая адаптация или остеотомия могут препятствовать маточному пролапсу. Принятые стратегии лечения маточного пролапса включают крестцовую фиксацию матки или гистерэктомию. В наличии имеются только не-систематизированные отдаленные данные. Осложнения, такие как пролапс свода, имеют место быть, что может быть в конечном счете результатом неизученной патофизиологии.

### **13.3. Психосоциальные и психосексуальные результаты у обоих полов**

Наиболее доступные данные о психосоциальном и психосексуальном развитии при ЭМПЭ относятся к хорошо приспособленным взрослым, которые уже прошли через половое созревание и подростковый возраст. Стандартные опросники показывают данные о нормальном качестве жизни, обычно высоком уровне социальной адаптации при хорошем школьном воспитании и образовательных стандартах. Во взрослом возрасте у многих пациентов с ЭМПЭ отмечается так называемая обычная жизнь, включающая брак, сексуальные отношения, семейные отношения, собственных детей и профессиональный успех. Некоторые из наших взрослых пациентов отмечают желание удалить из памяти эти трудные времена и состояние одиночества в определенные периоды жизни (в подростковом возрасте). Состояние здоровья обычно определялось уровнем удержания. Нарушение повседневной

жизни и самолюбия является частым и отмечается в 25% случаев, контакты со сверстниками имеются, но некоторые усилия направлены на сокрытие аномалии в повседневной жизни. В связи со специфическим нарушением развития, мочеполовые мальформации могут приводить к психосексуальной дисфункции ввиду длительного недержания, остаточных генитальных дефектов и послеоперационного внешнего вида половых органов. Для родителей первый год жизни детей с ЭМПЭ является наиболее трудным, иногда с определенным нарушением взаимоотношений ребенок/родители и серьезными проблемами в копировании родительских стратегий. Поэтому родителям должна быть предложена психологическая поддержка как можно скорее. Как следствие, обязательна поддержка от мультидисциплинарной команды с помощью этим страдающим пациентам и родителям на протяжении всего детства и подросткового периода. Кроме детского уролога, необходимо участие детского ортопеда, педиатра, детского психолога с опытом работы в урологии, опытных детских медицинских сестер и урологов.

## 14. Роль тотальной фаллопластики при ЭМПЭ

У пациентов-мужчин с клоакальной экстрофией может отмечаться выраженная неполноценность полового члена, и реконструкция полового члена может не достигать приемлемых косметических и функциональных результатов. В недавнем прошлом таким пациентам предназначали женский пол, что зачастую приводило к плохим отдаленным результатам. У пациентов отмечались заметные типично мужские особенности в психосоциальном и психосексуальном развитии, пациенты часто чувствовали себя мужчинами. Психосексуальное развитие, включающее половую идентификацию у генетически и гормонально рожденных мальчиков находится под влиянием внутриутробного и раннего послеродового воздействия андрогенов. Пол не может быть изменен психосексуальным и эндокринным лечением. Вышеописанные утверждения привели к выводу, что пол не следует модифицировать у пациентов с мужским типом клоакальной экстрофии. В таких случаях тотальная заместительная фаллопластика может требоваться. Постпубертатная классическая микрососудистая пластика из предплечья не может использоваться при клоакальной экстрофии ввиду нарушенной тазовой сосудистой анатомии. Hobeke et al. описали успешные результаты фаллопластики у двух подростков с клоакальной экстрофией с использованием передне-латерального лоскута бедра. De Castro et al. продемонстрировали применимость ранней фаллопластики у младенцев и детей с использованием лоскута нижней части брюшной стенки, с частично эффективным и косметически приемлемым половым членом с немедленным улучшением самолюбия и психологического поведения. Несмотря на хороший внешний вид, эрогенная чувствительность остается основным беспокойством при таких лоскутах. По этой причине является очень важным внедрение любой чувствительной ткани полового члена в неофаллос. У таких пациентов с экстрофией исчезновение субтотально головки полового члена и кавернозных тел может быть неожиданным конечным последствием многократных или неадекватных операций на половом члене. Фаллопластика может быть единственной опцией в таких катастрофических ситуациях.

## 15. Риск малигнизации экстрогичного мочевого пузыря

Существуют некоторые сообщения об аденокарциномах и плоскоклеточных карциномах, наблюдающихся в нереконструированных, подвергшихся воздействию внешней среды экстрогичных мочевых пузырях. Удивительно, но неоплазия была обнаружена в остаточных экстрогичных мочевых пузырях, даже когда ранняя цистэктомия выполнялась. Таким образом, средний риск рака мочевого пузыря в популяции ЭМПЭ был в 700 раз выше, чем в популяции того же возраста.

## 16. Нерешенные вопросы

Учитывая все перспективы лечения вместе, наиболее серьезной проблемой является нехватка гистологических и клинических данных, позволяющих делать надежный прогноз о будущем росте мочевого пузыря и длительной функции накопления и опорожнения после рождения. Поэтому исходы и связанные с исходами прогностические факторы до сих пор остаются неясными. Проспективный анализ исходов обязателен для дальнейшего улучшения стратегии лечения. В дополнение, имеющийся в настоящее время анализ позволяет судить о стратегиях лечения, принятых 20–30 лет назад. Стандартизованная программа наблюдения как результат исследования отдаленных исходов будет помогать улучшить окончательные результаты и, как следствие, достигнуть успеха лечения в течение всей жизни.

## 17. Список литературы для дополнительного чтения

1. Cuckow P: The bladder-exstrophy-epispadias-complex. In Essentials of Pediatric Urology. Volume Chapter 15. 2nd edition. Edited by: Thomas d, Duffy P. London: Informa healthcare; 2008:199-212.
2. Muecke EC: The role of the cloacal membrane in exstrophy: the first successful experimental study. J Urol 1964, 92:659-667
3. Austin PF, Homsy YL, Gearhart JP, Porter K, Guidi C, Madsen K, Maizels M: Prenatal diagnosis of cloacal exstrophy. J Urol 1998, 160:1179-1181
4. Putte SC: Normal and abnormal development of the anorectum. J Pediatr Surg 1986, 21:434-440
5. Beaudoin S, Barbet P, Bargy F: Pelvic development in the rabbit embryo: implications in the organogenesis of bladder exstrophy. Anat Embryol 2004, 208:425-430
6. Cheng W, Jacobs WB, Zhang JJ, Moro A, Park JH, Kushida M, Qiu W, Mills AA, Kim PC: DeltaNp63 plays an anti-apoptotic role in ventral bladder development. Development 2006, 133:4783-4792
7. Ince TA, Cviko AP, Quade BJ, Yang A, McKeon FD, Mutter GL, Crum CP: p63 coordinates anogenital modeling and epithelial cell differentiation in the developing female urogenital tract. Am J Pathol 2002, 161:1111-1117
8. Gearhart JP: The bladder exstrophy-epispadias-cloacal exstrophy complex. In Pediatric Urology. Volume Chapter 32. Edited by: Gearhart JP, Rink RC, Mouriquand PDE. Philadelphia: W. B. Saunders Co; 2001:511-546
9. Ebert AK, Reutter H, Ludwig M, Rösch WH: The exstrophy-epispadias complex. Orphanet 2009 4: 23
10. Woodhouse CRJ, Hinsch R: The anatomy and reconstruction of the adult female genitalia in classical exstrophy. BJU 1997, 79:618-622
11. Stec AA, Pannu HK, Tados YE, Sponseller PD, Fishman EK, Gearhart JP: Pelvic floor anatomy in classical bladder exstrophy by using 3D computerized tomography: initial insights. J Urol 2001, 166:1444-1449
12. Gearhart JP, Yang A, Leonard MP, Jeffs R, Zerhouni EA: Prostate size and configuration in adults with bladder exstrophy. J Urol 1993, 149:308-310
13. Ebert AK, Bals-Pratsch M, Seifert B, Reutter H, Rösch WH: Genital and reproductive function in males after functional reconstruction of the Exstrophy-Epispadias-Complex - long-term results. Urology 2008, 72(3):566-9
14. Lee BR, Perlman EJ, Partin AW, Jeffs R, Gearhart JP: Evaluation of smooth muscle and collagen subtypes in normal newborns and those with bladder exstrophy. J Urol 1996, 156(6):2034-2036
15. Mathews R, Gosling JA, Gearhart JP: Ultrastructure of the bladder in classic exstrophy: correlation with development of continence. J Urol 2004, 172(4 Pt 1):1446-1449
16. Rösch WH, Hanisch E, Hagemann M, Neuheuer WL: The Characteristic innervation pattern of the urinary bladder in particular forms of exstrophy-epispadias-complex. BJU 2001, 87(Suppl 1):30

17. Rösch W, Christl A, Strauß B, Schrott KM, Neuhofer WL: Comparison of preoperative innervation pattern and postreconstructive urodynamics in exstrophy-epispadias-complex. *Urol Int* 1997, 59:6-15
18. Della Monica M, Nazzaro A, Lonardo F, Ferrara G, Di Blasi A, Scarano G: Prenatal ultrasound diagnosis of cloacal exstrophy associated with myelocystocele complex by the 'elephant trunk-like' image and review of the literature. *Prenat Diagn* 2005, 25:394-397
19. Cromie WJ, Lee K, Houde K, Holmes L: Implications of prenatal ultrasound screening in the incidence of major genitourinary malformations. *J Urol* 2001, 165(5):1677-80
20. Diamond DA, Bauer SB, Dinlenc C, Hendren WH, Peters CA, Atala A, Kelly M, Retik AB: Normal urodynamics in patients with bladder exstrophy: are they achievable? *J Urol* 1999, 162(3 Pt 1):841-5
21. Mouriquand PDE, Bubanj T, Feyaerts A, Jandric M, Timsit M, Mollard M, Mure PY, Basset T: Long-term results of bladder neck reconstruction for incontinence in children with classical bladder exstrophy or incontinent epispadias. *BJU* 2003, 92:997-1002
22. Baka-Jakubiak M: Combined bladder neck, urethral and penile reconstruction in boys with exstrophy-epispadias complex. *BJU* 2000, 86:513-518
23. Grady RW, Carr MC, Mitchell ME: Complete primary closure of bladder exstrophy: epispadias and bladder exstrophy repair. *Urol Clin North Am* 1999, 26:95-109
24. Mitchell ME, Bagli DJ: Complete penile disassembly for epispadias repair: the Mitchell technique. *J Urol* 1996, 155:300-303
25. Rösch WH, Schott G, Scheuering S, Schrott KM: Long-term outcome analysis of the first 100 complete repairs of bladder exstrophy in Erlanger-technique. *BJU* 2001, 87(Suppl 1):24
26. Pahernik S, Beetz R, Schede J, Stein R, Thüroff JW: Rectosigmoid pouch (Mainz Pouch II) in children. *J Urol* 2006, 175(1):284-287
27. Silver RI, Yang A, Ben-Chaim J, Jeffs R, Gearhart JP: Penile length in adulthood after exstrophy reconstruction. *J Urol* 1997, 157(3):999-1003
28. Ransley PG, Duffy PG, Wollin M: Bladder exstrophy closure and epispadias repair. In *Paediatric Surgery*. 4th edition. Edited by: Spitz L, Nixon HH. London: Butterworths; 1988:620-632
29. Stein R, Fisch M, Bauer H, Friedberg V, Hohenfellner R: Operative reconstruction of the external and internal genitalia in female patients with the bladder exstrophy and incontinent epispadias. *J Urol* 1995, 154:1002-1007
30. Woodhouse CR, North AC, Gearhart JP: Standing the test of time: long-term outcome of reconstruction of the exstrophy bladder. *World J Urol* 2006, 24(3):244-249
31. Gargollo PC, Borer JB: Contemporary outcomes in bladder exstrophy. *Curr Opin Urol* 2007, 17:272-280
32. Burki T, Hamid R, Ransley PG, Mushtaq I, Duffy PG: Injectable polydimethylsiloxane for treating incontinence in children with the exstrophy-epispadias complex: long-term results. *BJU* 2006, 98:849-853
33. Schröder A, Stein R, Thüroff JW: Bladder exstrophy and ureterosigmoidostomy - High risk for late complications and secondary malignancies. *J Urol* 2006, 175:154
34. Ebert A, Scheuering S, Schott G, Rösch WH: Psychosocial and psychosexual development in childhood and adolescence within the exstrophy-epispadias complex. *J Urol* 2005, 174(3):1094-1098
35. Mathews RI, Gan M, Gearhart JP: Urogynaecological and obstetric issues in women with the exstrophy-epispadias complex. *BJU* 2003, 91:845-849
36. Woodhouse CRJ: Prospects for fertility in patients born with genitourinary anomalies. *J Urol* 2001, 165:2354-2360
37. Ebert A, Falkert A, Brandl R, Hirschfelder H, Koller M, Rösch WH: Pelvic floor imaging using 3D sonography and MRT in long-term follow-up of the Bladder-Exstrophy-Epispadias-Complex (BEEC). *BJU Int* 2009, 6:
38. Lee C, Reutter HM, Grasser MF, Fisch M, Noeker M: Gender-associated differences in the psychosocial and developmental outcome in patients affected with the bladder exstrophy-epispadias complex. *BJU* 2006, 97(2):349-353
39. Reiner W G: Psychosexual development in genetic males assigned female: the cloacal exstrophy experience. *Child Adolesc Psychiatr Clin N Am* 2004, 13:657-661
40. Hoebeke P, Mostrey S, Ceulemans P, Lumen N, Klokaerts K, Van Laeke E: Phalloplasty in boys with cloacal exstrophy. *Abstract n. S 17-3, J Ped Urol* 2008, 4(1)
41. De Castro R, Merlini E, Rigamonti W, Macedo A Jr: Phalloplasty and Urethroplasty in children with penile agenesis. *J Urol* 2007, 177:1112-1116
42. Smeulders N, Woodhouse CR: Neoplasia in adult exstrophy patients. *BJU* 2001, 87(7):623-628
43. Zwink Nadine et al.: Assisted reproductive techniques and the risk of the exstrophy epispadias complex: a German case-control study. *J Urol* 2013, 189: (in press)

# Глава 16

## Мочекаменная болезнь у детей

### Ключевые позиции

- Формирование камней в мочевыводящей системе является результатом комплексных процессов, включающих метаболические, диетические, анатомические факторы и наличие инфекции.

- Большинство кальциевых камней состоят из оксалата кальция. Гиперкальциурия и/или гипероксалурия или снижение концентрации ингибиторов камнеобразования (гипоцитратурия) играют основную роль в формировании оксалатно-кальциевых камней.

- Камни из солей мочевой кислоты составляют 4-8% конкрементов у детей. Мочевая кислота является конечным продуктом метаболизма пуринов.

- Цистинурия является причиной формирования цистиновых камней, которые составляют 2-6% конкрементов у детей.

- Цистинурия представляет собой рецессивно-аутосомную патологию, характеризующуюся нарушением реабсорбции в почечных канальцах четырех основных аминокислот – цистин, орнитин, лизин и аргинин.

- Инфекционно-ассоциированные камни составляют примерно 5% случаев МКБ у детей. Бактерии, вырабатывающие уреазу-расщепляющие ферменты (протей, клебсиелла, синегнойная палочка), ответственны за формирование подобных конкрементов.

- В связи с большим распространением предрасполагающих к МКБ факторов у детей и высокий риск рецидивирования, каждому ребёнку с МКБ необходимо подробное метаболическое обследование.

- С развитием технологий традиционный открытый хирургический доступ в лечении МКБ заменён менее инвазивными экстракорпоральными и эндоскопическими методиками. Выбор варианта лечения зависит от количества камней, из размера, локализации, состава и анатомических особенностей мочевых путей.

- ДУВЛТ – первоначальный метод выбора в лечении большинства конкрементов у детей. В случае наличия крупных камней могут быть использованы перкутанные методики. Предоперационное обследование, показания к оперативному лечению и хирургическая техника в педиатрической практике не отличаются от таковых у взрослых. Перкутанная нефролитотомия в большинстве случаев применяется в качестве монотерапии, но также может сочетаться с другими методами лечения.

- ДУВЛТ и уретероскопия являются методами выбора при камнях мочеочника, при этом со временем растёт количество публикаций, посвящённых использованию гибкой уретероскопии у детей.

- В центрах, имеющих достаточный опыт, лапароскопический доступ может быть хорошей альтернативой, особенно в случаях наличия врождённых пороков,



# роватинекс

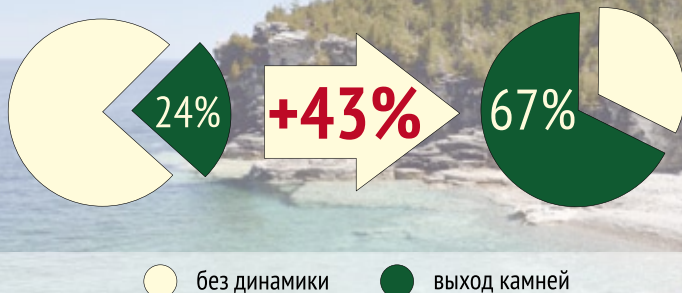**Выводит песок и мелкие конкременты при мочекаменной болезни за счет спазмолитического, диуретического, противовоспалительного и противомикробного действия натуральных терпенов**

## Доказанный литокинетический эффект

При уролитоэзе Роватинекс увеличивает долю пациентов с полным освобождением от камней в 2,8 раза\*

Традиционная терапия

Терапия + Роватинекс



\*Н.К. Дзеранов, А.В. Сивков и соавт. "Результаты применения препарата Роватинекс у больных уролитоэзом"  
Журнал "Экспериментальная и клиническая урология" (№4' 2011)

### Роватинекс назначается взрослым и детям с 6 лет

Фитопрепарат с литолитическим, спазмолитическим, антибактериальным и диуретическим действием. Капсулы кишечнорастворимые сферические желатиновые, желтого цвета. Содержание в одной капсуле: анетол (4 мг), борнеол (10 мг), камфен (15 мг), альфа- бета- пинен (31 мг), фенхон (4 мг), цинеол (3 мг). Вспомогательные вещества: масло оливковое.

**Показания к применению препарата Роватинекс:**

- мочекаменная болезнь (нефролитиаз, уролитиаз)
- профилактика образования камней в почках и мочевыводящих путях



Подробнее на [www.rowatinex.ru](http://www.rowatinex.ru)

Производитель: Рова Фармасьютикалс Лтд, Ирландия

Официальный дистрибьютор - ЗАО "Мединторг"

+7 (495) 921-25-15 | [www.meditorg.ru](http://www.meditorg.ru)



**МЕДИНТОРГ**  
акционерное общество



## ОБЗОР ПО ПРЕПАРАТУ РОВАТИНЕКС Рова Фармасьютикал Лтд, Ирландия (ЛСР-006862/08)

Эффективность лекарственного препарата Роватинекс для лечения мочекаменной болезни всесторонне доказана как зарубежными, так и отечественными исследованиями. Препарат имеет многолетнюю историю применения более чем в 60 странах мира.

За период с 1954 (год регистрации препарата для клинического применения) по 2014 гг. общее число участников испытаний препарата превысило 2000 человек.

Два рандомизированных плацебо-контролируемых исследования свидетельствуют о достоверно более высокой вероятности самостоятельного отхождения конкрементов, локализующихся в мочеточнике при применении Роватинекса, составляющей соответственно 78% и 67,9%; в группах, получавших плацебо - соответственно 52% и 50% [Mukamel E. et al., 1992; Romics I. et al, 2010].

По данным НИИ урологии вероятность самостоятельного отхождения камня мочеточника вне зависимости от его локализации на фоне приема Роватинекса составляет 73%. При нахождении камня в нижней трети мочеточника вероятность его отхождения на фоне назначения Роватинекса возрастает до 83%. При традиционной терапии самостоятельно отходят 32% конкрементов мочеточника и 51% камней при локализации в нижней его трети [Дзеранов Н.К. и соавт., 2011].

Роватинекс является комбинированным лекарственным средством, содержащим 7 активных веществ (растительные терпены) в строго определенном количественном соотношении. Стабильность состава гарантирует контролируемость и предсказуемость положительного результата и практически полное отсутствие побочного эффекта. Это позволяет назначать Роватинекс детям с 6 лет и беременным со второго триместра.

Недавно завершившееся исследование эффективности этого препарата в детской урологической практике подтвердило отличную переносимость даже полугодовых курсов Роватинекса детьми, которым проводилось длительное стентирование мочеточника в связи с гидронефрозом. На фоне приема препарата не отмечалось ни одного случая потери дренажа по причине его инкрустации (Гуденко Ю.А., Казанская И.В., и др. 2013).

Для мочегонных фитопрепаратов характерен антисептический эффект, которым в полной мере обладает Роватинекс. Включение данного препарата в схему комплексной терапии хронического калькулезного пиелонефрита позволило сократить сроки достижения ремиссии в среднем в 1,4 раза по сравнению с контрольной группой [Азизов А.П., 2011].

Доказана эффективность Роватинекса в комплексном лечении пациентов, страдающих уrolитиазом и перенесших оперативные вмешательства по удалению камней почек и мочеточников, при формировании «каменных дорожек», т.к. способствует снижению количества и выраженности почечных колик и более быстрому отхождению фрагментов.

Учитывая хорошую доказательную базу, препарат целесообразно включать в формулярные перечни урологических клиник, а также стационаров, оказывающих урологическую помощь детям.

Подробнее на [www.rowatinex.ru](http://www.rowatinex.ru)

а также как последняя «спасительная» методика перед традиционным хирургическим лечением.

- В некоторых случаях традиционные «открытые» доступы неизбежны. Обычно они используются у очень маленьких детей с крупными камнями и/или при наличии врождённой обструкции мочевых путей, требующей хирургической коррекции.

## 1. Введение

Мочекаменная болезнь у детей представляет серьёзную медицинскую проблему, особенно в определённых географических регионах мира. Несмотря на то, что эндемичными по МКБ являются в основном страны Среднего Востока, Южной Азии и Северной Африки, последние эпидемиологические исследования демонстрируют рост заболеваемости МКБ у детей в Западной Европе, в особенности у девочек, детей белой расы и у детей старшей возрастной группы.

## 2. Патогенез формирования конкрементов и медицинское лечение

Формирование камней является результатом сложных процессов, включающих, диетологические, метаболические, анатомические факторы и наличие инфекции. Избыток в моче кальция, оксалатов, фосфатов, мочевой кислоты и цистина может вызывать образование конкрементов. Снижение концентрации ингибиторов кристаллизации (цитрата, магния, пирофосфата, глюкозаминогликанов) в некоторых случаях может быть самостоятельной причиной формирования камней. Кислотность мочи также влияет на процесс камнеобразования. Задержка оттока мочи, связанная с аномалиями развития, также способствует кристаллизации камнеобразующих веществ.

### 2.1. Кальциевые камни

Большинство кальциевых камней состоят из оксалата кальция. Повышение концентрации кальция (гиперкальциурия) и оксалатов (гипероксалурия) или уменьшение концентрации ингибиторов кристаллизации, например, цитрата (гипоцитратурия) играют основную роль в формировании оксалатных камней.

#### 2.1.1. Гиперкальциурия

Данный термин означает суточную экскрецию кальция более 4 мг/кг/сут (0,1 ммоль/кг/сут) у детей весом менее 60 кг. У детей младше трёх месяцев верхней границей нормы суточной экскреции кальция является 5 мг/кг/сут. Гиперкальциурия может быть идиопатической, так и вторичной. Идиопатическая гиперкальциурия выставляется, когда клинические, лабораторные и лучевые методы обследования не выявляют какой-либо причины для повышения уровня кальция в моче, а уровень кальция в сыворотке крови нормальный. Вторичная гиперкальциурия возникает в случае наличия определённой причины повышенной экскреции кальция с мочой с постоянно высокими или периодическими подъёмами уровня кальция в крови.

Хорошим скрининг-тестом на выявление гиперкальциурии является соотношение концентрации кальция и креатинина в моче. Нормальным является соотношение кальций/креатинин менее 0,2. При высоких результатах необходимо повторное

исследование. При сохранении повышенных цифр соотношения, производится сбор суточной мочи с определением экскреции кальция.

Целью первоначальной терапии всегда является увеличение употребления жидкости и повышение диуреза. Коррекция диеты – неотъемлемая часть эффективного лечения. Ребёнок должен быть осмотрен диетологом для подробной оценки суточного потребления кальция, животного белка и натрия. Рекомендуются ограничение поступления натрия, а потребление кальция ограничивается до суточной нормы. Непродолжительная диета с ограничением потребления кальция может помочь в диагностике связи гиперкальциурии с экзогенным поступлением кальция. Как бы там ни было, необходима большая осторожность в ограничении поступления кальция на длительный период. Для лечения гиперкальциурии может применяться гидрохлоротиазид или другие тиазидные типы диуретиков в дозе 1–2 мг/кг/сут. Применение цитрата также полезно при снижении его уровня или при длительном сохранении гиперкальциурии несмотря на применение других методов лечения.

### **2.1.2. Гипероксалурия**

Щавелевая кислота является метаболитом, который выводится почками. Лишь 10–15% выводимых оксалатов поступают с пищей. В норме у детей выводится не более 50 мг/1,73м<sup>2</sup>/сут (0,57 мг/кг/сут), однако новорождённые дети выделяют в четыре раза больше. В случае первичной гипероксалурии имеется недостаток одного или двух ферментов печени, ответственных за метаболизм щавелевой кислоты, при этом возникает избыточное накопление оксалата кальция в почках и повышение его концентрации в моче. Чрезмерное отложение оксалата кальция в почках может привести к почечной недостаточности и накоплению оксалата в других тканях. Для постановки точного диагноза необходима биопсия печени с определением активности определённых ферментов. Другие формы гипероксалурии возникают в связи с гиперабсорбцией оксалатов при синдроме воспалительных заболеваний в кишечнике, панкреатите и синдроме «короткой кишки». Смысл лечения при этом сводится к увеличению диуреза, ограничению экзогенного поступления оксалатов и регулярному приёму кальция. В случае первичной гипероксалурии может быть полезен пиридоксин.

### **2.1.3. Гипоцитратурия**

Цитрат является ингибитором камнеобразования. Механизм его действия сводится к связыванию с кальцием и прямому ингибированию роста и агрегации кристаллов оксалата и фосфата кальция. У взрослых выделение с мочой цитрата менее 320 мг/сут (1,5 ммоль/сут) считается гипоцитратурией. Данный показатель у детей соотносим с площадью поверхности тела (320 мг/1,73 м<sup>2</sup>/сут, или более 400 миллиграмм на грамм креатинина). Также гипоцитратурия может возникать при метаболическом ацидозе, дистальном тубулярном ацидозе или диарее. Экзогенными факторами, повodyщими к понижению уровня цитратов, являются повышенное количество белка в пище и злоупотребление поваренной солью. Частота гипоцитратурии у детей с кальциевыми камнями составляет от 30 до 60%. В связи с повышенным риском камнеобразования при гипоцитратурии необходимо восстановление его нормального уровня. Лечение гипоцитратурии начинают с применения цитрата калия в дозе 1 мЭкв/кг, разделённого на два приёма.

### **2.2. Уратные камни**

Камни из мочевой кислоты у детей встречаются в 4–8% случаев. Мочевая кислота

представляет собой конечный продукт метаболизма пуринов. Гиперпродукция мочевой кислоты описана в составе редкого метаболического синдрома (Leash Nyhan) или миелопролиферативной болезни. Гиперурагурия является основной причиной образования уратных камней у детей. Суточное выделение более 10 мг/кг/сут (60 нмоль/кг/сут) считается гиперурагурией. Растворимость мочевой кислоты резко понижается при уровне pH ниже 5.8. При более высоких цифрах pH кристаллы мочевой кислоты начинают расщепляться, что позволяет снизить риск формирования камней. Уратные камни ренттеннегативные. Обзорные рентгеновские снимки не выявляют конкременты, для диагностики применяется УЗИ и спиральная КТ. Защелачивание мочи является ключевым моментом терапии и предотвращения последующего образования камней. Препараты цитрата также обладают ощелачивающим действием на мочу. Поддержание pH мочи в пределах 6-6.5 достаточно для предотвращения образования уратных конкрементов.

### **2.3. Цистиновые камни**

Цистинурия является причиной формирования цистиновых камней, которые встречаются в 2-6% случаев МКБ у детей. Цистинурия – рецессивно-аутосомная патология, характеризующаяся нарушением реабсорбции в почечных канальцах четырёх основных аминокислот: цистина, орнитина, лизина и аргинина. Из этих четырёх аминокислот лишь цистин обладает плохой растворимостью в моче, таким образом, происходит формирование лишь цистиновых камней. Нормальной секрецией цистина считается выделение 75 мг/1,73м<sup>2</sup>/сут. Растворимость цистина также зависит от уровня pH, при этом соли начинают выпадать в осадок при уровне pH ниже 7.0. Цистиновые камни практически ренттеннегативны и очень слабо визуализируются на обычных рентгеновских снимках. По структуре они плотные и более трудны для фрагментации с помощью ДУВЛТ. Основными принципами лечения цистиновых камней являются уменьшение концентрации цистина в моче и повышение его растворимости. Первоначальное лечение включает увеличение диуреза и использование ощелачивающих мочу препаратов, например, цитрата калия или пищевой соды, добиваясь поддержания pH мочи не ниже 7.0. При неэффективности данного лечения применяют альфа-меркаптопропионил глицин или Д-пеницилламин, которые понижают уровень цистина в моче и препятствуют образованию камней. Применение данных препаратов ассоциировано с рядом серьёзных побочных эффектов, среди которых угнетение кроветворения и нефротический синдром.

### **2.4. Инфекционные камни (струвиты)**

Инфекционно-ассоциированные камни составляют примерно 5% МКБ у детей. Бактерии, вырабатывающие фермент уреазу (протей, клебсиелла, синегнойная палочка), вызывают формирование подобных камней. Уреаза расщепляет мочевины на аммоний и бикарбонат, что защелачивает мочу, а бикарбонат преобразуется в карбонат. В щелочной среде образуются трипельфосфаты, что приводит к перенасыщению среды аммониевым фосфатом магния и карбонатным апатитом, что в дальнейшем вызывает формирование камней. При лечении кроме элиминации бактерий необходимо добиться удаления камней, которые адсорбируют на себе бактерии, что делает антибиотикотерапию неэффективной. Необходимо исключить различные врождённые аномалии мочеполовой системы, приводящие к застою мочи и персистенции инфекции, что способствует формированию подобных камней.

### 3. Клинические симптомы

Симптомы МКБ зависят от возраста, при этом боль в боку и гематурия встречаются чаще у детей старшего возраста. У маленьких детей возникают неспецифические симптомы (рвота, возбуждение). Макрогематурия, возникающая с или без болевого синдрома, не очень характерна для детей, однако микрогематурия зачастую является единственным симптомом МКБ у детей. В некоторых случаях имеется лишь инфекция мочевой системы, которая является показанием для рентгенологического обследования, на котором выявляются тени конкрементов.

### 4. Диагностика

#### 4.1. Визуализирующие методы

Обычно, в первую очередь в качестве обследования применяют УЗИ. УЗИ очень эффективно в выявлении камней почек или дилатации полостной системы, которая возникает при камнях в мочеточнике. Многие рентгенпозитивные камни могут быть выявлены на обзорном рентгене брюшной полости. Если теней конкрементов нет, но присутствует симптоматика, то показано выполнение спиральной КТ, при этом должна приниматься в расчёт высокая доза облучения. Самой высокой точностью выявления конкрементов обладает нативная (безконтрастная) спиральная КТ. Она безопасна и быстро выполняема и обладает 97% чувствительностью и 96% специфичностью. Внутривенная урография редко применяется у детей, но иногда необходима для выявления анатомии чашечно-лоханочной системы перед перкутанной или открытой операцией для исключения наличия обструкции.

#### 4.2. Метаболическое обследование

В связи с большим распространением предрасполагающих к МКБ факторов у детей и высокий риск рецидивирования, каждому ребёнку с МКБ необходимо детальное метаболическое обследование.

Метаболическое обследование включает:

- Семейный и личный анамнез метаболических нарушений и диетологических предпочтений.
- Определение состава конкремента (исходя из результатов анализа конкремента, метаболическое обследование может быть нацелено на определённый тип МКБ).
- Определение уровня мочевины, креатинина, кальция, фосфора, магния, щелочной фосфатазы, мочевой кислоты, общего белка, бикарбоната, альбумина и паратиреоидного гормона (при наличии гиперкальциемии).

Общий анализ мочи, посев мочи, определение соотношения кальция к креатинину.

- Исследование мочи, включая определение суточной экскреции кальция, фосфора, магния, натрия, оксалата, мочевой кислоты, цистина (только при цистиновых камнях), белка и клиренса креатинина.
- Решение о необходимости выполнения теста с циано-нитропруссидом перед лечением (то есть без определения состава камня) для исключения наличия цистинурии, что может повлиять на выбор метода лечения.

## 5. Лечение

С развитием технологий традиционный открытый хирургический доступ в лечении МКБ заменён менее инвазивными экстракорпоральными и эндоскопическими методиками. Выбор варианта лечения зависит от количества камней, из размера, локализации, состава и анатомических особенностей мочевых путей.

### 5.1. Дистанционная ударно-волновая литотрипсия (ДУВЛТ)

Среднее количество ударов за каждую процедуру составляет около 1800-2000 (до 4000, при необходимости) при мощности 14-21 кВ. Применение УЗИ и цифрового ЭОП позволило значительно снизить радиационную нагрузку. Детям до 10 лет применяется общая или диссоциативная анестезия, у более старших детей, способных сотрудничать, применяется последовательная внутривенная седация, местная или пациент-контролируемая анальгезия.

На элиминацию камней влияет много факторов. С увеличением размера камня возможность его разрушения уменьшается (публикуемые результаты ликвидации камней при <1см, 1-2см, >2см и, в общем составляют соответственно около 90%, 80%, 60% и 80%), соответственно повышается и вероятность проведения повторной процедуры.

Локализация камня, по данным различных исследований, считается одним из важных факторов, влияющих на успех лечения. Камни, находящиеся в лоханке или верхней части мочеточника, обычно лучше подвергаются ДУВЛТ (около 90%). Однако эффективность ДУВЛТ ниже при расположении камней в чашках, особенно при камнях нижних чашек (50-62%). ДУВЛТ также может применяться для лечения камней в мочеточнике, хотя количество выполняемых процедур по сравнению с уретероскопией выше.

Состав камня также является одним из факторов, влияющих на успех процедуры. Цистиновые, брушит-конкременты (дикальций фосфат дигидрат), и веелит-конкременты (кальция оксалата моногидрат) плохо поддаются ДУВЛТ.

Кроме того, элиминация камней у пациентов с метаболическими или анатомическими нарушениями происходит хуже (30% против 70%).

ДУВЛТ у детей может вызвать осложнения, но они, как правило, ликвидируются самостоятельно и преходящи. Наиболее часто встречаются повреждение паренхимы, почечная колика, преходящий гидронефроз, кожные экхимозы, инфекция мочевой системы, формирование «каменной дорожки», сепсис и, редко, кровохарканье. Отмечено, что прохождение фрагментов камней после ДУВЛТ у детей проходит легче и реже требует эндоскопического вмешательства.

### 5.2. Перкутанная нефролитотомия (ПНЛТ)

ДУВЛТ является терапией первой линии в лечении большинства камней у детей. Однако в лечении особо крупных и сложных камней может применяться перкутанный хирургический доступ. Предоперационное обследование, показания и техника выполнения не отличаются от таковых во взрослой практике. ПНЛТ в большинстве применяется в качестве монотерапии, однако в некоторых случаях может сочетаться с другими видами лечения.

Использование взрослых инструментов, имеющих большее количество рабочих каналов и увеличенный внешний диаметр, способствует увеличению кровопотери. Одна-

ко на сегодняшний день разработаны инструменты меньшего калибра, которые предоставляют определённые преимущества при ПНЛТ у детей (в особенности, у маленьких), такие как меньший кожный разрез, бужирование канала и введение троакара в один этап, хороший доступ для педиатрических инструментов, различная длина и меньшая стоимость. В доступных литературных данных сообщается о том, что ПНЛТ не наносит вред почке, как метод лечения МКБ. С появлением миниатюрных инструментов стало возможным выполнять ПНЛТ через инструменты диаметром 13 или 14 Fr (mini-perc), с более низкой частотой необходимости проведения трансфузии. Дальнейшее стремление к миниатюризации привело к появлению инструмента для микро-ПНЛТ диаметром 4.85 Fr, который позволяет проводить лазерную деструкцию камней с оставлением фрагментов для их последующего самостоятельного отхождения. Данный метод в настоящее время признаётся экспериментальным. С накоплением опыта взрослых урологов, новые методики стали интегрироваться и в педиатрическую практику. Так, применение бездренажной ПНЛТ было опубликовано у детей. Пациентам с камнями менее двух сантиметров при условии неосложнённого течения операции, последняя может быть закончена установкой мочевого катетера, мочеточникового JJ стента или с отсутствием дренирования. На сегодняшний день, с появлением соответствующих инструментов, возраст ребёнка уже не является фактором, ограничивающим использование ПНЛТ.

Наиболее часто описанным осложнением ПНЛТ у детей являются кровотечения, послеоперационная лихорадка и длительное подтекание мочи. В современных публикациях кровотечения, требующие трансфузии, встречаются менее чем в 10% и чётко связаны с размерами конкремента, временем операции, диаметром и количеством каналов инструмента. Послеоперационные инфекционные осложнения, такие как лихорадка с или без документированной ИМС, по данным последних публикаций, встречаются менее чем в 15%, при этом источник лихорадки не всегда связан с наличием инфекции. Другие осложнения, описанные в литературе, составляют конверсия и переход на открытую операцию, кровотечение в лоханку, повреждение сосудов, повреждение кишки и гидроторакс. Средняя продолжительность госпитализации не отличается от таковой у взрослых. Во всех ранее упоминавшихся исследованиях она составляет 3-4 дня, что намного меньше, чем при открытой хирургии. ПНЛТ в качестве монотерапии является значительно более эффективной и безопасной.

Публикуемая в литературе частота полной элиминации камней после однократной процедуры составляет от 86,9 до 98,5%. С применением дополнительных методов лечения (повторная ПНЛТ, ДУВЛТ и уретероскопия) данные цифры увеличиваются. Даже при наличии крупного кораллоидного камня возможность его полного отхождения после однократной процедуры составляет 89%.

### **5.3. Уретероскопия**

Появление эндоурологического инструментария малого размера позволило проводить лечение МКБ у детей с применением эндоскопических технологий. Техника, применяемая у детей, не отличается от таковой у взрослых. Настоятельно рекомендуется проводить процедуру под прямым визуальным контролем с использованием проводников. Рутинная баллонная дилатация уретеровезикального сегмента и стентирование мочеточника являются дискуссионными. В целом, дилатация мочеточника выполняется всё реже и реже и только по определённым показаниям.



Осложнения жёсткой/полужёсткой уретероскопии могут быть объединены в интраоперационные (миграция камня, перфорация мочеточника, невозможность доступа, переход на открытую операцию), ранние послеоперационные (гематурия, ИМС\пиелонефрит, миграция стента) и поздние послеоперационные (развитие стриктуры или появления ПМР). Мультицентровое исследование применения полужёсткой уретероскопии при камнях мочеточника у детей выявило, что частота элиминации камней составляет 90%. Целью исследования также было изучение факторов, влияющих на частоту осложнений. Авторы обнаружили, что время операции, возраст, опыт учреждения, дилатация устья, стентирование и размеры камня достоверно влияли на количество осложнений лишь при однофакторном анализе. Многофакторный же анализ выявил, что лишь время операции достоверно влияло на количество осложнений.

Обзор литературы последних лет показывает растущее число публикаций, посвящённых применению гибкой уретероскопии у детей. С помощью данного доступа можно проводить лечение как внутривисцеральных конкрементов, так и находящихся в мочеточнике. В данных сериях авторы в целом не использовали дилатацию устья мочеточника, однако пытались применять защиту (ureteral sheath) мочеточника там, где это было возможно. Как бы там ни было, примерно в половине случаев основной проблемой была невозможность обеспечить ретроградный доступ в мочеточник. Подобную проблему можно решить установкой мочеточникового стента с оставлением его на определённый срок для пассивной дилатации, и проведением повторной попытки позднее. Процент удачных процедур составил от 60 до 100 с незначительным количеством осложнений. Необходимость выполнения повторной процедуры была связана с размером конкремента. Несмотря на то, что использование гибких инструментов на сегодняшний день является допустимым, дальнейшие исследования необходимы для сравнения данной методики с другими эндоурологическими доступами у детей.

#### **5.4. Лапароскопия**

В центрах, имеющих достаточный опыт, лапароскопический доступ в некоторых случаях может быть хорошей альтернативой, как последняя попытка избежать открытой операции. Кандидатами для лапароскопической литоэкстракции могут быть пациенты с имевшимися в анамнезе неудачными эндоскопическими операциями, аномалиями расположения почек (дистопия почки, ретроренальная ободочная кишка), сопутствующей обструкцией пиелоуретерального сегмента, наличие дивертикула чашечки, мегауретера, а также наличие крупных вколоченных камней. Операция может быть выполнена чисто лапароскопически или с применением робот-ассистенции через трансабдоминальный или ретроперитонеальный доступ. Тем не менее опыт подобных операций очень ограничен, и данная методика не может считаться стандартным вариантом лечения.

#### **5.5. Открытый хирургический доступ**

Большинство конкрементов у детей могут быть удалены при помощи ДУВЛТ или эндоскопических методик. Тем не менее, в некоторых ситуациях открытая операция неизбежна. Хорошими кандидатами для открытой операции являются очень маленькие дети с крупными камнями и/или наличие врождённой обструкции, требующей хирургической коррекции. Тяжёлые ортопедические деформации

могут ограничивать позиционирование пациента при эндоскопических операциях. Открытый доступ также является единственным вариантом у подобных детей.

В лечении камней мочевого пузыря у детей также могут использоваться эндоскопические технологии. Открытые доступы используются при наличии очень крупных камней и камней, сочетающихся с наличием анатомических проблем после хирургических манипуляций на шейке мочевого пузыря.

Табл. Рекомендации по оперативному лечению МКБ у детей.

Размер конкремента и его локализация *	Первоначальное лечение	Дополнительные методики лечения	Комментарий
Коралловидные камни	ПНЛТ	Открыто\ДУВЛТ	Могут потребоваться многочисленные вмешательства и доступы ПНЛТ. Сочетание с ДУВЛТ может быть полезным.
Лоханка, менее 10мм	ДУВЛТ	Ретроградная уретероскопия/ПНЛТ	
Лоханка, 10-20мм	ДУВЛТ	ПНЛТ/открыто	Может потребоваться много сеансов ДЛТ. Уровень рекомендации ПНЛТ аналогичен.
Лоханка, более 20мм	ПНЛТ	ДУВЛТ/открыто	Может потребоваться много сеансов ДЛТ
Нижняя группа чашек, менее 10мм	ДУВЛТ	Ретроградная уретероскопия/ПНЛТ	Полное отхождение камней после ДУВЛТ зависит от анатомических вариантов
Нижняя группа чашек, более 10мм	ПНЛТ	ДУВЛТ	Полное отхождение камней после ДУВЛТ зависит от анатомических вариантов
Камни верхней части мочеточника	ДУВЛТ	ПНЛТ/уретероскопия/открыто	
Камни нижней части мочеточника	Уретероскопия	ДУВЛТ/открыто	При применении ДУВЛТ высока частота применения дополнительного вмешательства
Камни мочевого пузыря	Эндоскопически	Открыто	Открытый доступ технически проще, занимает меньше времени, нет крупных оставшихся фрагментов

\*За исключением цистиновых и уратных камней.

## 6. Список литературы для дополнительного чтения

1. Tekgül S, Riedmiller H, Dogan HS, Gerharz E, Hoebeke P, Kocvara R, Nijman R, Radmayr C, Stein R. Guidelines on Paediatric Urology 2012.
2. Gnessin E, Chertin L, Chertin B. Current management of paediatric urolithiasis. *Pediatr Surg Int*. 2012 Jul;28(7):659-65.
3. Minimally invasive surgical approaches to kidney stones in children. Dogan HS, Tekgul S. *Curr Urol Rep*. 2012 Aug;13(4):298-306.
4. Smaldone MC, Corcoran AT, Docimo SG, Ost MC. Endourological management of pediatric stone disease: present status. *J Urol*. 2009;181:17-28.
5. Vlajkovic M, Slavkovic A, Radovanovic M, Siric Z et al. Long-term functional outcome of kidneys in children with urolithiasis after ESWL treatment. *Eur J Pediatr Surg* 2002;12:118-23.
6. Muslumanoglu AY, Tefekli A, Sarilar O et al. Extracorporeal shock wave lithotripsy as first line treatment alternative for urinary tract stones in children: A large scale retrospective analysis. *J Urol* 2003;170:2405-8.
7. Ozgur Tan M, Karaoglan U, Sen I, Deniz N, Bozkirli I. The impact of radiological anatomy in clearance of lower calyceal stones after shock wave lithotripsy in paediatric patients. *Eur Urol* 2003;43:188-93.
8. Desai MR, Sharma R, Mishra S, et al. Single-step percutaneous nephrolithotomy (microperc): the initial clinical report. *J Urol*. 2011;186:140-5.
9. Khairy Salem H, Morsi HA, Omran A, Daw MA. Tubeless percutaneous nephrolithotomy in children. *J Pediatr Urol*. 2007;3:235-8.
10. Bilen CY, Gunay M, Ozden E, et al. Tubeless mini percutaneous nephrolithotomy in infants and preschool children: a preliminary report. *J Urol*. 2010;184:2498-502.
11. Aghamir SM, Salavati A, Aloosh M, et al.: Feasibility of Totally Tubeless Percutaneous Nephrolithotomy Under the Age of 14 Years: A Randomized Clinical Trial. *J Endourol* 2012, Jan 4 [Epub ahead of print].
12. Thomas JC, DeMarco RT, Donohoe JM, Adams MC, Brock JW, 3rd, Pope JC, 4th. Pediatric ureteroscopic stone management. *J Urol* 2005;174:1072-4.
13. Tan AH, Al-Omar M, Denstedt JD, Razvi H. Ureterscopy for pediatric urolithiasis: An evolving first-line therapy. *Urology* 2005;65:153-6.
14. Soygur T, Zumrutbas AE, Gulpinar O, Suer E, Arikan N. Hydrodilation of the ureteral orifice in children renders ureteroscopic access possible without any further active dilation. *J Urol* 2006;176:285-7, discussion 287.
15. De Dominicis M, Matarazzo E, Capozza N, Collura G, Caione P. Retrograde ureteroscopy for distal ureteric Stone removal in children. *BJU Int* 2005;95:1049-52.
16. Tanaka ST, Makari JH, Pope JC 4th, et al. Pediatric ureteroscopic management of intrarenal calculi. *J Urol* 2008 Nov;180(5):2150-3.
17. Dave S, Khoury AE, Braga L, et al. Single-institutional study on role of ureteroscopy and retrograde intrarenal surgery in treatment of pediatric renal calculi. *Urology* 2008 Nov;72(5):1018-21.
18. Kim SS, Kolon TF, Canter D, et al. Pediatric flexible ureteroscopic lithotripsy: the Children's Hospital of Philadelphia experience. *J Urol* 2008 Dec;180(6):2616-9.
19. Corcoran AT, Smaldone MC, Mally D, et al. When is prior ureteral stent placement necessary to access the upper urinary tract in prepubertal children? *J Urol* 2008 Oct;180(4 Suppl):1861-3.

# Не держи камень в почках! БЛЕМАРЕН®

ЦИТРАТ  
№1  
В ГЕРМАНИИ\*\*

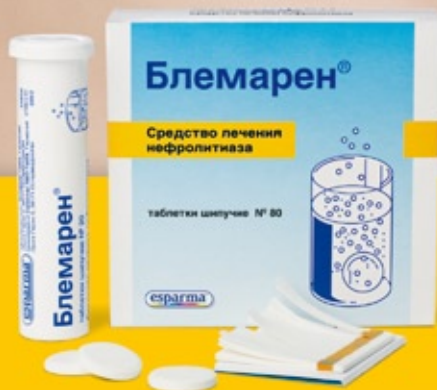

ОТПУСК  
БЕЗ  
РЕЦЕПТА

**БЛЕМАРЕН®**  
растворяет камни:

- ✓ Уратные
- ✓ Смешанные\*
- ✓ Оксалатные

- + Индивидуальный подход к дозированию
- + Поддержание необходимого водного баланса



**esparma®**

\* При содержании оксалатов менее 25% \*\* По данным компании IMS за 2011 год

115114, г. Москва, ул. Летниковская, д. 16, оф. 306. Тел.: (+7 499) 579-33-70, Факс: (+7 499) 579-33-71. [www.esparma.ru](http://www.esparma.ru)

ИМЕЮТСЯ ПРОТИВОПОКАЗАНИЯ.  
ПЕРЕД ПРИМЕНЕНИЕМ ОЗНАКОМЬТЕСЬ С ИНСТРУКЦИЕЙ

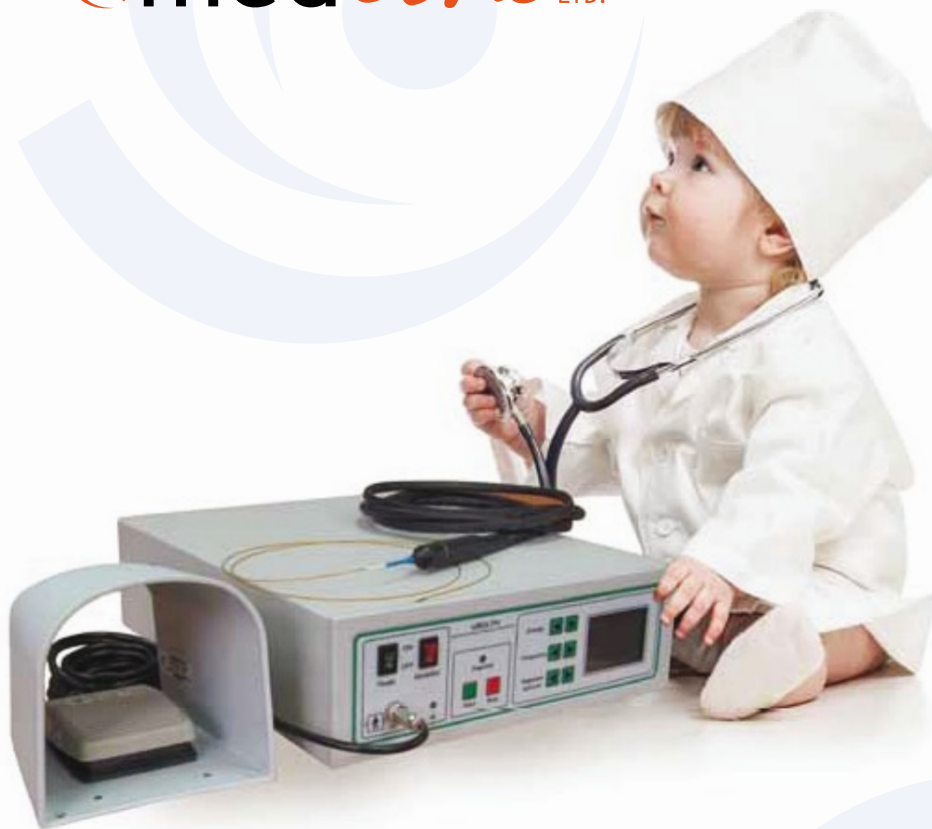Регистрационное удостоверение  
ЛСР – 001331/07 от 28.06.2011. Реклама

Анализ детской урологической заболеваемости показал, что МКБ страдают 5 072 ребенка, т. е. 24,0% на 100 тыс. детского населения (данные на 2009 год). Максимальный показатель частоты встречаемости МКБ на 100 тыс. чел. детского населения в 2009 г. отмечался в Северо-Кавказском федеральном округе (52,7%), а минимальный - в Уральском и Южном федеральных округах (15,8% и 16,2% соответственно). По регионам максимальные показатели частоты встречаемости мочекаменной болезни на 100 тыс. чел. детского населения были отмечены в Магаданской области (140,8), а минимальные - в Республике Бурятия (9,1) и Курганской области (4,2) (Экспериментальная и клиническая урология, №2/2010 г).

Согласно инструкции к препарату Блемарен может применяться у детей старше 12 лет.

У этой группы пациентов Блемарен используют в случае оксалатного, уратного, смешанного уролитиаза внутрь в суточной дозе 3-12 г в три приема после еды. Реакцию мочи контролируют следующим образом: перед каждым приемом контролируется pH мочи. Препарат назначают больным с мочой, pH которой менее 5,5; оптимум pH 6,0-6,7. Прием жидкости увеличивается до 1,5 л в день.

(А.В. Малкоч, С.В. Бельмер, Мочекаменная болезнь у детей, Лечащий врач, 2005 г)



**БЫСТРОЕ И ЭФФЕКТИВНОЕ  
ДРОБЛЕНИЕ МОЧЕВЫХ КАМНЕЙ  
ИЗ ЛЮБОГО ДОСТУПА**

**[www.medline-ltd.com](http://www.medline-ltd.com)**

ЛИТОТРИПТОР НОВОГО ПОКОЛЕНИЯ



Гудков А.В.  
Главный детский уролог  
Сибирского Федерального Округа

С момента регистрации в урологических отделениях России и СНГ успешно работают более 100 литотрипторов «Уролит». «Уролит» может использоваться как с жесткими, так и с гибкими уретеропиелоскопами. Безопасен для эндоскопического инструмента. Тонкие и гибкие зонды не препятствуют изгибу гибкого эндоскопа. Возможна комбинированная работа в паре со всеми видами литоэкстракторов. На сегодняшний день пролечены тысячи пациентов во всех районах России, без каких либо существенных осложнений. Опыт работы с прибором «Уролит» систематизирован и опубликован в ведущих российских тематических журналах и в Европе. Доклад по результатам исследования безопасности прибора был отмечен как один из лучших на 27-м Конгрессе европейской ассоциации урологии, 24-28 февраля 2012 в Париже.

Компания «МедЛайн» принимает активное участие в медицинских выставках и конференциях с целью продвижения своего прибора на медицинский рынок.

Пусть  
дети  
улыбаются!





## В работе над Клиническими рекомендациями по детской урологии-андрологии приняли участие:

### Редакторский Совет



**Меновщикова Людмила Борисовна**

Детский уролог-андролог, д. м.н.,  
проф. кафедры детской хирургии  
ПФ РНИМУ им. Н.И. Пирогова,  
гл. детский уролог-андролог  
департамента Москвы, г. Москва



**Рудин Юрий Эдвартович**

Детский уролог-андролог высшей  
квалификационной категории, д.м.н.,  
профессор, заведующий отделом  
детской урологии НИИ Урологии им.  
Н.А. Лопаткина.



**Гарманова Татьяна Николаевна**

К.м.н., детский уролог,  
НИИ урологии им. Н.А. Лопаткина



**Шадеркина Виктория Анатольевна**

Врач уролог-онколог, научный  
редактор Uroweb.ru,  
генеральный директор  
ИД «УроМедиа»

### Перевод



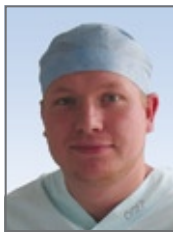**Хейдеров Шатлык Магтумкулович**

Врач уролог, г. Иваново



**Замятин Александр Викторович**

К.м.н., врач онкоуролог, СООД, г.  
Екатеринбург



**Минин Алексей Евгеньевич**  
Детский уролог, Детская  
республиканская больница,  
Сыктывкар



**Шатылко Тарас Валерьевич**  
Уролог, ассистент кафедры урологии  
СГМУ им. В.И. Разумовского, г.  
Саратов



**Королев Александр Юрьевич**  
К.м.н., ассистент кафедры урологии  
СГМУ им. В.И. Разумовского,  
заведующий онкоурологическим  
отделением КБ им.  
С.Р. Миротворцева СГМУ г. Саратов



**Галимов Рустам Данисович**  
Врач-уролог ГКДЦ №1,  
г. Санкт-Петербург



**Гильмутдинов Тимур Рифкатович**  
врач-уролог-онколог,  
ГБУЗ СО Свердловский областной онкологический диспансер  
МУЗ Центральная городская клиническая больница № 1  
города Екатеринбурга

---

**Мы выражаем огромную благодарность всем коллегам,  
принявшим участие в работе над изданием.**

Л.Б. Меновщикова, Ю.Э. Рудин,  
Т.Н. Гарманова, В.А. Шадеркина

## **Клинические рекомендации по детской урологии-андрологии**

Издательство «Перо»  
109052, Москва, Нижегородская ул., д. 29-33, стр. 27, ком. 105  
Тел.: (495) 973-72-28, 665-34-36

Подписано в печать 12.03.2015. Формат 60×90/16.  
Бумага офсетная. Усл. печ. 15 л. Тираж 500 экз. Заказ 130.

Отпечатано в типографии «Финтрекс»,  
115477, г. Москва, ул. Кантемировская, д. 60



9 785000 864951



