

DOI: 10.18027/2224-5057-2022-12-3s2-67-80

Цитирование: Волков Н.М., Барболина Т.Д., Борисова Т.Н., Владимирова Л.Ю., Деньгина Н.В., Левченко Е.В. и соавт. Практические рекомендации по лекарственному лечению мезотелиомы плевры, брюшины и других локализаций. Злокачественные опухоли : Практические рекомендации RUSSCO #3s2, 2022 (том 12). 67–80.

ПРАКТИЧЕСКИЕ РЕКОМЕНДАЦИИ ПО ЛЕКАРСТВЕННОМУ ЛЕЧЕНИЮ МЕЗОТЕЛИОМЫ ПЛЕВРЫ, БРЮШИНЫ И ДРУГИХ ЛОКАЛИЗАЦИЙ

Коллектив авторов: Волков Н.М., Барболина Т.Д., Борисова Т.Н., Владимирова Л.Ю., Деньгина Н.В., Левченко Е.В., Пикин О.В.

Ключевые слова: мезотелиома, канцерогенные факторы, факторы прогноза, химиотерапия, иммунотерапия, комбинированное лечение, опухолевые плевриты, тримодальная терапия, асцит, плеврит

Мезотелиома — злокачественная агрессивно растущая опухоль, которая возникает при трансформации мезотелиальных клеток, выстилающих естественные полости организма, и характеризуется поражением плевры (около 80–90% случаев), брюшины (15–20% случаев), перикарда и оболочек яичка (около 1–2% случаев). Заболеваемость мезотелиомой плевры (МП) значительно варьирует от 8 случаев на 100 000 населения в Англии до 3,1 случаев — в Австралии и 1 случая — в США, Испании, Польше. Частота МП увеличивается в последние годы в России, странах Западной Европы, Китае, Индии. Пик заболеваемости ожидается к 2025 г. Роста заболеваемости мезотелиомой брюшины (МБ) нет. МП чаще встречается у мужчин в соотношении 6:1, тогда как МБ чаще встречается у женщин в соотношении 2:1. В России вопросу эпидемиологии мезотелиом не уделяется должного внимания. Статистических данных по заболеваемости и смертности нет.

В этиологии МП основное значение (80% случаев) имеет контакт с асбестом, применяемым в строительной практике. Проследить связь между развитием болезни и контактом с асбестом подчас очень трудно, так как латентный период до клинической манифестации заболевания может достигать 40 лет. По мнению некоторых авторов роль контакта с асбестом прослеживается не более чем в 50% случаев МБ. Кроме асбеста в развитии МП также имеют значение другие химические канцерогены (силикаты, бериллий, жидкий парафин), ионизирующее излучение (описаны случаи развития мезотелиомы через 20–30 лет после ЛТ лимфогранулематоза). Имеет значение генетическая предрасположенность (мутации BRCA1-ассоциированного белка BAP-1), вирус SV-40, гены которого экспрессируются у 60% больных МП. Для мезотелиом других локализаций наличие таких причинно-следственных связей не доказано.

1. ОПРЕДЕЛЕНИЕ СТАДИИ

Для стадирования МП используется классификация, предложенная Международной группой по изучению мезотелиомы (IMIG), (AJCC, 8 издание, 2017 г.). Стадирование по TNM применимо только к МП (табл. 1 и 2). Несмотря на то, что выпот в плевральной полости при МП встречается у 40–70 % больных, при стадировании наличие его не учитывается.

Таблица 1. Определение категорий TNM при мезотелиоме плевры.

Первичная опухоль	
Tx	Первичная опухоль не может быть оценена
T0	Первичная опухоль не определяется
T1	Опухоль ограничена париетальной плеврой на стороне поражения в сочетании или без вовлечения висцеральной, медиастинальной, диафрагмальной плевры
T2	Опухоль прорастает любую поверхность париетальной плевры на стороне поражения. Присутствует одна из следующих характеристик: <ul style="list-style-type: none"> • инвазия в диафрагмальные мышцы; • инвазия в подлежащую паренхиму легкого
T3	Опухоль локально распространенная, но потенциально резектабельна, прорастает любую поверхность париетальной плевры на стороне поражения. Присутствует одна из следующих характеристик: <ul style="list-style-type: none"> • инвазия во внутригрудную фасцию; • инвазия в жировую клетчатку средостения; • единичный опухолевый узел, прорастающий в мягкие ткани грудной клетки; • не трансмуральное поражение перикарда
T4	Местно-распространенный, но технически не резектабельный процесс. Опухоль прорастает все поверхности париетальной плевры на стороне поражения. Присутствует одна из следующих характеристик: <ul style="list-style-type: none"> • диффузная или многоочаговая инвазия в мягкие ткани грудной клетки ± поражение ребер; • прорастание через диафрагму в брюшину; • прорастание в любой орган (органы) средостения; • непосредственное распространение на плевру противоположной стороны; • прорастание в позвоночник; • распространение на внутреннюю поверхность перикарда; • выпот в перикарде с положительной цитологией; • прорастание в миокард; • поражение плечевого сплетения
Регионарные лимфатические узлы ^{1,2}	
Nx	Региональные лимфатические узлы не могут быть оценены
N0	Нет метастазов в региональных лимфатических узлах
N1	Метастазы в бронхопульмональных лимфатических узлах (узле) и/или лимфатических узлах (узле) корня легкого на стороне поражения, медиастинальных лимфатических узлах, включая внутренние маммарные, перидиафрагмальные, перикардиальной клетчатки и интеркостальные на стороне поражения
N2	Метастазы в надключичных лимфатических узлах (узле) на стороне поражения или противоположной стороне, контралатеральных медиастинальных лимфатических узлах

Отдаленные метастазы	
M0	Нет отдаленных метастазов
M1	Есть отдаленные метастазы (печень, паренхима легких, кости, головной мозг)

- ¹ Для МБ регионарными являются забрюшинные лимфатические узлы.
- ² Для мезотелиомы оболочек яичка регионарными являются паховые и подвздошные лимфатические узлы.

Таблица 2. Группировка мезотелиомы плевры по стадиям.

Стадия	T	N	M
Ia	T1	N0	M0
Ib	T2–3	N0	M0
II	T1–2	N1	M0
IIIA	T3	N1	M0
IIIB	T1–3	N2	M0
	T4	N любая	M0
IV	T любая	N любая	M1

Для определения распространенности поражения брюшины при МБ и определения возможности хирургического лечения используют шкалу расчета индекса канцероматоза (PCI — Peritoneal Cancer Index), предложенную Sugarbaker РН в 1999 г. Для расчета этого показателя брюшная полость условно делится на 9 областей, как показано на рис. 1, а также выделяются 4 отдела тонкой кишки (всего 13 отделов). Для каждой области оцениваются опухолевые поражения и присваивается индекс, который для удобства вносится в таблицу (табл. 3): 0-нет элементов опухоли, 1-образования до 5 мм, 2-образования до 25 мм, 3-образования более 25 мм или сливные. Индекс перитонеального канцероматоза представляет собой сумму значений, присвоенных каждому из отделов брюшной полости. Данная шкала носит условный характер и формально не может в настоящее время использоваться для стадирования МБ, но применяется для определения прогноза.

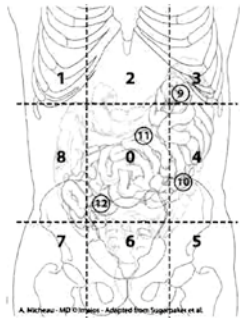


Рисунок 1. Схема условного деления брюшной полости на области для подсчета индекса перитонеального канцероматоза.

Таблица 3. Таблица расчета индекса перитонеального канцероматоза.

	Балл
Зоны брюшной полости	
0-центральный отдел	
1-правый купол диафрагмы	
2-эпигастральная область	
3-левый купол диафрагмы	
4-левый латеральный канал	
5-левая подвздошная область	
6-малый таз	
7-правая подвздошная область	
8-правый латеральный канал	
Отделы тонкой кишки	
9-проксимальная часть тощей кишки	
10-дистальная часть тощей кишки	
11-проксимальная часть подвздошной кишки	
12-дистальная часть тощей кишки	
Индекс перитонеального канцероматоза	

2. ДИАГНОСТИКА

Скрининговых программ для выявления мезотелиомы нет. Диагностика МП сложна в плане дифференциального диагноза с метастазами по плевре других злокачественных опухолей (рака молочной железы, легкого, почки, толстой кишки, яичников) и поражением плевры синовиальной саркомой. МБ дифференцируют с канцероматозом брюшины при раке яичников, раке желудка; мезотелиому оболочек яичка с доброкачественным гидроцеле или герминогенными опухолями. Мезотелиома перикарда схожа по клинической картине с хронической сердечной недостаточностью.

Торакоскопия или лапароскопия обязательны в диагностическом алгоритме, т. к. помогают визуально оценить степень диссеминации, операбельность и выполнить биопсию с ИГХ исследованием для точного определения гистологического типа опухоли. Мезотелиальные клетки отличаются от фибробластических и эпителиальных только при электронной микроскопии и иммунофенотипировании. ИГХ исследование выполняется в позитивном и в негативном окрашивании. Характерно наличие кальретинина, виментина, мезотелина и антигена WT-1. Не рекомендуется устанавливать диагноз только на основании цитологического исследования, так как при этом методе точный диагноз устанавливается только в 26% случаев.

Первичное обследование должно проводиться до начала лечения для определения распространенности болезни, стадирования и определения тактики лечения. План обследования больных мезотелиомой:

- сбор анамнеза и физикальный осмотр;
- общий анализ крови (Hb, общее число лейкоцитов, лейкоцитарная формула, тромбоциты);
- биохимический анализ крови (креатинин, мочеви́на, АЛТ, АСТ);
- коагулограмма;
- АФП, β -ХГЧ и ЛДГ — при поражении оболочек яичка;
- КТ органов грудной клетки и брюшной полости с в/в контрастированием;
- УЗИ шейно-надключичных, подключичных лимфатических узлов, паховых лимфатических узлов — при мезотелиоме оболочек яичка, органов брюшной полости, забрюшинного пространства и малого таза;
- рентгенологическое исследование органов грудной клетки (лишь для определения уровня гидроторакса); диагноз МП не может быть установлен по обычной рентгенограмме;
- радиоизотопное исследование скелета (при подозрении на поражение костей);
- КТ или МРТ головного мозга с контрастным усилением (при наличии неврологических симптомов или при ранней стадии для исключения поражения). МРТ является методом уточняющей диагностики при оценке местного распространения опухоли. КТ и МРТ играют важную роль в оценке распространенности опухоли по диафрагме, средостению, верхней части грудной клетки. При неинвазивной стадии очень трудно дифференцировать T1 и T2.
- УЗДГ сосудов шеи и нижних конечностей (при гиперкоагуляции);
- ЭКГ и Эхо-КГ при поражении перикарда;
- торакоскопическая биопсия плевры или перикарда/лапароскопическая биопсия брюшины, биопсия паховых лимфатических узлов при мезотелиоме оболочек яичка;
- ИГХ и/или ИЦХ исследование;
- ПЭТ-КТ с ФДГ с целью первичного стадирования не рекомендуется, но является дополнительным методом в диагностике поражения плевры, может использоваться в качестве контроля эффективности лечения, перед планированием ЛТ;
- молекулярное или ИГХ исследование dMMR и MSI (выявляется в 1–2% случаев) при МБ;
- ИГХ исследование PD-L1 в опухоли (в случае, если планируется назначение иммунотерапии) с использованием антител клонов 28–8 или 22C3.

Гистологические подтипы мезотелиомы включают в себя 3 формы: эпителиоидную, бифазную и саркоматоидную. Наиболее часто встречается эпителиоидная (50–70% случаев), реже — бифазная (20–25% случаев) и саркоматоидная (7–20% случаев) формы. У больных с эпителиоидной формой отмечаются лучшие отдаленные результаты лечения, чем у пациентов с бифазной и саркоматоидной формами.

3. ПРОГНОСТИЧЕСКИЕ ФАКТОРЫ

К числу прогностических факторов при МП относят возраст, пол, стадию заболевания, гистологический тип опухоли, ответ на лечение, общесоматический статус по шкале ECOG, потерю веса, исходный уровень Hb и лейкоцитов (табл. 4). Экспрессия PD-L1-прогностический фактор для МП. Отсутствие экспрессии PD-L1 ассоциируется с увеличением выживаемости.

Таблица 4. Прогностические факторы при мезотелиоме плевры.

Параметр	Благоприятный прогностический фактор	Неблагоприятный прогностический фактор
Возраст	< 75 лет	≥ 75 лет
Боль в грудной клетке	Нет	Есть
Количество тромбоцитов	< 400,0 × 10 ⁹ /л	≥ 400,0 × 10 ⁹ /л
Гемоглобин	≥ 14,6 г/дл	< 11,2 г/дл
Потеря массы тела	Нет	Есть
ECOG	0	1–2
Гистологический вариант	Эпителиоидный	Неэпителиоидный
Пол	Женский	Мужской
Лейкоциты	< 8,3 × 10 ⁹ /л	≥ 8,3 × 10 ⁹ /л
Точность диагностики	Максимальная	Минимальная
PD-L1	Отрицательный < 1%	Положительный ≥ 1%

При МБ важное прогностическое значение имеют индекс перитонеального канцероматоза и полнота циторедукции, которая определяется размером остаточных очагов опухоли: 0 — нет очагов, 1 — до 2,5 мм, 2 — от 2,5 мм до 25 мм, 3 — более 25 мм.

4. ЛЕЧЕНИЕ

4.1. I–IIIA стадии

4.1.1. Хирургическое лечение

Хирургический метод лечения предпочтителен для ранних стадий. Объем операции при МП:

- экстроплевральная пневмонэктомия;
- плеврэктомия или декортикация;
- плевродез как метод лечения рецидивирующего плеврита.

Операции должны проводиться в многопрофильном лечебном учреждении, опытным хирургом.

Требования, предъявляемые к пациентам до операции:

- удовлетворительное общее состояние;
- сохранная легочно-сердечная функция;
- эпителиоидный тип опухоли;
- N0–1.

Целесообразность хирургического вмешательства при саркоматоидном гистологическом варианте опухоли и поражении лимфатических узлов N2 спорна.

Плеврэктомия или декорткация в сравнении с экстраплевральной декорткацией сопровождается лучшими показателями послеоперационной летальности (0–4% против 5–7% соответственно). Метаанализ, в который включены 2903 оперированных пациентов с МП, подтвердил лучшие непосредственные результаты плевральной декорткации в сравнении с экстраплевральной декорткацией; отсутствие статистически значимых различий в 2-х летней выживаемости авторы объяснили гетерогенностью групп. Следует иметь ввиду, что не всем пациентам с МП возможно выполнение плевральной декорткации из-за наличия массивной инвазии опухоли в паренхиму легкого или буллезной эмфиземы, при которых удаление висцеральной плевры сопряжено с массивным воздухоистечением.

Есть данные об эффективности адъювантных интраоперационных методов лечения, включая гипертермическую интраоперационную ХТ (ГИОХ), экспозицию в течение 15 мин. подогретого до 40–41°C раствора бетадина (повидон-йод) и фотодинамическую терапию (ФДТ), нацеленных на микрометастазы и направленных на улучшение местного контроля. Решение о таких дополнительных методах воздействия принимается на междисциплинарном консилиуме.

Париетальная плеврэктомия или плевродез показаны для купирования рецидивирующего плеврита. Плеврэктомия не увеличивает выживаемость по сравнению с экстраплевральной декорткацией, но сокращает частоту рецидивов накопления плевральной жидкости лучше, чем плевродез тальком. При перикардите со значительным объемом жидкости (при ЭхоКГ в фазе диастолы расхождение листков перикарда > 20 мм) рекомендуется перикардиоцентез.

При МБ существует три основных типа химиотерапевтического внутрибрюшинного воздействия — это HIPEC, EPIC и NIPEC, которые направлены на усиление адъювантного лечения и увеличение безрецидивной и общей выживаемости.

HIPEC (Hyperthermic intraperitoneal chemotherapy) — интраперитонеальная гипертермическая ХТ, которая проводится интраоперационно.

EPIC (Early postoperative intraperitoneal) — ранняя послеоперационная внутрибрюшинная ХТ, которая может проводиться сразу, в 1–5-е сутки после циторедуктивной операции.

NIPEC (Normothermic intraperitoneal chemotherapy) — нормотермическая внутрибрюшинная ХТ, которая проводится через 4–6 недель после операции.

Для лечения МБ рекомендуется комбинированный подход: циторедуктивная операция + HIPEC. На сегодняшний день нет общепринятой стандартизированной методики HIPEC. В качестве химиотерапевтических препаратов для нее могут использоваться

в монорежиме цисплатин или карбоплатин, митомицин, доксорубицин, паклитаксел, оксалиплатин, фторурацил, иринотекан, доцетаксел. Доза и концентрация препарата рассчитываются в мг/м² и л/м². Температура нагревания также различается — от 31 до 44 °С. Длительность перфузии составляет от 30 мин до 2 ч. Это дает большой диапазон данных по медиане продолжительности жизни после использования HIPEC (от 30 до 92 мес.) и показателям 5-летней ОВ (от 41 до 67%).

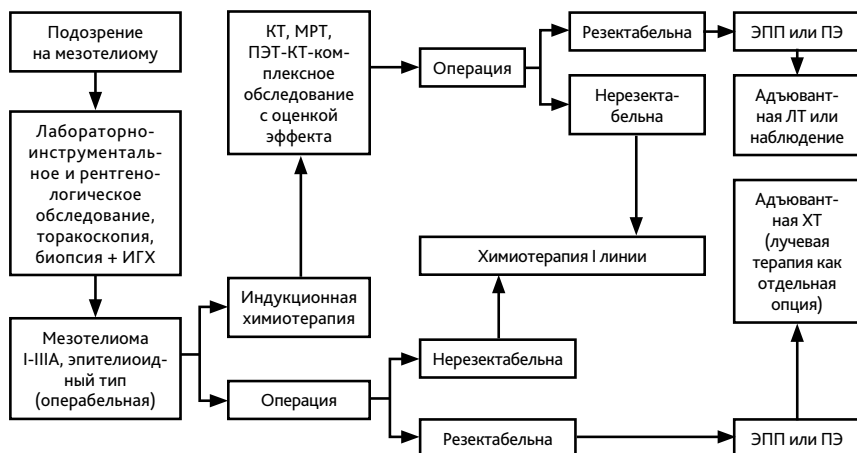
При невозможности выполнения HIPEC проводится отсроченная HIPEC.

Лишь в одном нерандомизированном исследовании с участием 29 пациентов была использована наиболее «агрессивная» терапия в виде циторедуктивной операции + HIPEC, затем — EPIC, а затем — длительное HIPEC паклитакселом или пеметрекседом с в/в введением цисплатина. Такое лечение помогло увеличить 5-летнюю ОВ по сравнению с только HIPEC или HIPEC и EPIC до 75% ($p = 0,0374$), но подобная тактика сопряжена с большим риском развития осложнений и не может быть предложена в качестве стандарта для пациентов с МБ.

При мезотелиоме оболочек яичка оптимальным объемом операции считается ОФЭ в сочетании или без паховой лимфодиссекции. Локальная резекция стенки оболочки яичка связана с локальной частотой рецидивов 36%, и для местного контроля часто требуется гемискротэктомия, тогда как местный рецидив после орхидэктомии отмечается у 10,5–11,5% пациентов. Поскольку в большинстве случаев злокачественная мезотелиома диагностируется интраоперационно или в результате патоморфологического исследования удаленных образцов, то в случае первоначально выполненной гемискротэктомии на втором этапе объем оперативного вмешательства расширяют до радикального. Вопрос о необходимости пахово-подвздошной лимфодиссекции остается дискуссионным.

4.1.2. Комбинированное лечение

Хирургическое лечение может рассматриваться при эпителиоидной МП как компонент тримодальной терапии. Так как при МП операция R0 сомнительна, настоятельно рекомендуется проводить комбинированную терапию с ХТ в режимах, рекомендованных для I линии ХТ, и/или ЛТ. В неоадьювантном режиме не применяются комбинации с включением бевацизумаба и иммунотерапия. Показания к трехкомпонентному лечению определяются индивидуально, исходя из общего состояния пациента, распространенности процесса, ожидаемой эффективности ХТ, технических и кадровых возможностей стационара. С учетом данных рандомизированного исследования MARS (2011 г.) оптимальным объемом хирургического этапа при комбинированном лечении считается декорткация плевры. Алгоритм диагностики и лечения ранних стадий МП представлен на рис. 2.



ЭПП — экстраплевральная пневмонэктомия, ПЭ — плеврэктомия.

Рисунок 2. Алгоритм диагностики и лечения локализованной мезотелиомы плевры.

Адьювантная химиотерапия показана:

- после экстраплевральной пневмонэктомии и плеврэктомии при МП;
- после циторедуктивной перитонэктомии при МБ;
- после циторедуктивной перитонэктомии и HIPEC или NIPES при МБ при наличии одного из неблагоприятных прогностических факторов (индекс полноты циторедукции > 1, саркоматоидный или бифазный гистотип, поражение лимфатических узлов, Ki67 > 9%, индекс перитонеального карциноматоза > 17).

После ОФЭ при мезотелиоме оболочек яичка и после перикардэктомии при мезотелиоме перикарда вопрос об адьювантной ХТ решается индивидуально.

4.2. IIIB — IV стадия

4.2.1. Химиотерапия

При невозможном выполнении оперативного вмешательства при ранней стадии, бифазном или саркоматоидном подтипе, а также при распространенном опухолевом процессе применяется ХТ, таргетная терапия и иммунотерапия.

Выделяют два основных режима ХТ I линии — это платиносодержащие режимы в комбинации с пеметрекседом или гемцитабином; таргетная антиангиогенная терапия представлена пеметрексед-содержащим режимом в сочетании с бевацизумабом; в качестве двойной иммунной блокады контрольных точек используются ниволумаб и ипилимумаб.

По данным исследования CheckMate 743 комбинация ипилимумаба и ниволумаба у ранее не получавших лечение пациентов с неоперабельной МП показала преимущество

по сравнению с ХТ пеметрекседом и препаратами платины по показателю ОВ (медиана ОВ 18,1 мес. против 14,1 мес.). При этом различий в медиане безрецидивного периода и в частоте объективных ответов отмечено не было. В течение первых 7 месяцев иммунотерапия уступала по ВБП, однако, после 3 лет наблюдения в группе иммунотерапии у 14% больных не наблюдалось прогрессирование против 1% в группе ХТ.

При эпителиоидном типе опухоли медиана продолжительности жизни при иммунотерапии составила 18,7 мес. против 16,5 мес. в группе ХТ. Не получено статистически значимой разницы между двумя лечебными подходами при PD-L1-негативном варианте (медиана продолжительности жизни при иммунотерапии составила 17,3 мес. против 16,5 мес. при ХТ). Эти пациенты не получили явного преимущества от комбинированной иммунотерапии, и, таким образом, ХТ пеметрекседом с препаратами платины, возможно, с добавлением бевацизумаба, пока остается разумным вариантом I линии лечения у них.

Стандартов II и последующих линий лечения нет. В качестве режима II линии должны быть в первую очередь использованы комбинации из вариантов I линии, которые ранее не применялись.

Основные и альтернативные режимы лекарственного лечения представлены в табл. 5.

Таблица 5. Режимы лекарственного лечения, рекомендуемые при мезотелиоме.

Схема лечения	Режим
I линия	
PP	пеметрексед 500 мг/м ² в/в в 1-й день + цисплатин 75 мг/м ² в/в в 1-й день, каждый 21 день
PC	пеметрексед 500 мг/м ² в/в в 1-й день + карбоплатин AUC5 (6) в/в в 1-й день, каждый 21 день
PP + бевацизумаб	пеметрексед 500 мг/м ² в/в в 1-й день + цисплатин 75 мг/м ² в/в в 1-й день + бевацизумаб 15 мг/кг в/в в 1-й день, каждый 21 день
PC + бевацизумаб	пеметрексед 500 мг/м ² в/в в 1-й день + карбоплатин AUC5 (6) в/в в 1-й день + бевацизумаб 15 мг/кг в/в в 1-й день, каждый 21 день
GP	гемцитабин 1000–1250 мг/м ² в/в в 1-й и 8-й дни + цисплатин 75 мг/м ² в/в в 1-й день, каждый 21 день
GC	гемцитабин 1000–1250 мг/м ² в/в в 1-й и 8-й дни + карбоплатин AUC5 (6) в/в в 1-й день, каждый 21 день
ниволумаб + ипилимумаб	ниволумаб 3 мг/кг или 240 мг в/в 1 раз в 14 дней или 360 мг в/в каждые 3 недели + ипилимумаб 1 мг/кг в/в 1 раз в 6 недель не более 2 лет
II и последующие линии (или I линия при противопоказаниях к препаратам платины и комбинированной ХТ)	
гемцитабин	750–1200 мг/м ² в/в в 1-й, 8-й, 15-й дни, каждые 28 дней
винорелбин	20 мг/м ² в/в в 1-й, 8-й, 15-й дни, каждые 28 дней
винорелбин	25–30 мг/м ² в/в в 1-й и 8-й дни, каждый 21 день
пеметрексед	500 мг/м ² в/в в 1-й день, каждый 21 день

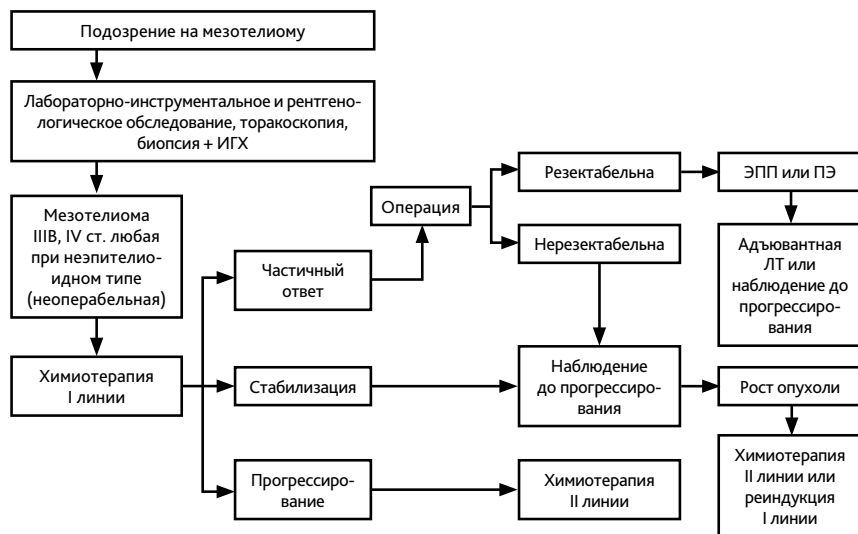
Схема лечения	Режим
AP	доксорубин 60 мг/м ² в/в в 1-й день + цисплатин 60 мг/м ² в/в в 1-й день, каждый 21 день
пембролизумаб	200 мг в/в 1 раз в 3 недели или 400 мг в/в 1 раз в 6 недель
ниволумаб	3 мг/кг или 240 мг в/в каждые 14 дней не более 2 лет
ниволумаб + ипилимумаб	ниволумаб 3 мг/кг в/в 1 раз в 14 дней или 360 мг в/в каждые 3 недели + ипилимумаб 1 мг/кг в/в 1 раз в 6 недель не более 2 лет

Добавление бевацизумаба к ХТ пеметрекседом помогает получить максимально возможную эффективность и увеличить продолжительность жизни (медиана времени без прогрессирования составила 9,2 против 7,3 мес., медиана продолжительности жизни — 18,8 против 16,1 мес.). Но добавление бевацизумаба к режиму GP не улучшило эффективность лечения у больных МП по данным Kindler et al в многоцентровом рандомизированном двойном слепом плацебо контролируемом исследовании фазы II (частота объективных эффектов составила 24,5% против 21,8%, медиана продолжительности жизни — 15,6 против 14,7 мес.).

В качестве II–III линии лечения возможна иммунотерапия пембролизумабом при экспрессии PD-L1 $\geq 1\%$, которая позволяет достичь частоту объективных ответов в 22% случаев, а контроль роста опухоли — у 76% пациентов, но не увеличивает время до прогрессирования и общую выживаемость. Медиана продолжительности жизни при использовании пембролизумаба достигает 18 мес. при МП. Пембролизумаб зарегистрирован также в РФ для лечения солидных опухолей при наличии MSI-H, а при МБ этот маркер встречается в 1–2% случаев. Эффективность пембролизумаба при мезотелиоме перикарда и оболочек яичка не изучалась.

В качестве II–III линии лечения возможно также использование иммунотерапии ниволумабом в сочетании или без ипилимумаба, независимо от уровня экспрессии PD-L1.

Рекомендуется проведение 6 курсов ХТ с последующим динамическим наблюдением (или поддерживающей терапией бевацизумабом, если он применялся в комбинации) или 2 года лечения в случае иммунотерапии. Смена режима терапии должна проводиться только при доказанном прогрессировании заболевания или в случае непереносимости лекарственного лечения. В случае прогрессирования болезни в течение ≥ 6 мес. от последнего курса ХТ желательна реиндукция режима I линии лечения. При раннем прогрессировании на фоне лечения или в ближайшие 6 мес. после завершения ХТ рекомендуется переход на II линию. Алгоритм диагностики и лечения диссеминированной МП представлен на рис. 3.



ЭПП — экстраплевральная пневмонэктомия, ПЭ — плеврэктомия

Рисунок 3. Алгоритм диагностики и лечения диссеминированной мезотелиомы плевры.

4.2.2. Плевроцентез или лапароцентез и плевродез как методы лечения рецидивирующего гидроторакса и накопления асцита

Для МП характерно развитие гидроторакса, который ухудшает качество жизни пациента и создает угрозу жизни. Эвакуация жидкости из плевральной полости проводится с помощью пункции — плевроцентеза, который представляет собой исключительно симптоматический метод лечения.

Показаниями для плевроцентеза являются:

- наличие жидкости в плевральной полости с уровнем выше 2–3 ребра при счете спереди;
- симптомы легочно-сердечной недостаточности: выраженная одышка в покое, приглушенный ритм сердца, распирающая боль в грудной клетке и т. д.

При отсутствии клинических симптомов выполнение плевроцентеза не показано.

У 70 % больных отмечается повторное накопление жидкости. Показанием к проведению плевродеза является постоянное накопление жидкости, требующее повторных плевральных пункций с частотой 3 раза в месяц. Применение плевросклерозирующих средств приводит к облитерации плевральной полости за счет асептического воспаления плевральных листков, их склеивания и последующего сращения париетальной и висцеральной плевры с прекращением продукции плеврального выпота.

Наиболее эффективным склерозирующим агентом признан тальк. Введение его через плевральный катетер в виде суспензии (4–5 г стерильного талька + 20 мл 0,5% раствора лидокаина) эффективно у 90% больных. Возможна также инфузия порошка талька при торакоскопии. Препараты, рекомендуемые для проведения плевродеза, представлены в табл. 6.

Таблица 6. Препараты, рекомендуемые для проведения плевродеза или интратеперальной ХТ.

Препараты	Доза, рекомендуемая на одно введение ¹
тальк	2–5 г
блеомицин	15–30 мг
цисплатин	50 мг

¹ Выбор дозы зависит от массы тела пациента. Введение лекарственных средств интратеперально рекомендуется осуществлять не чаще 1 раза в неделю, не более 3 введений в общей сложности.

Осложнения интратеперального введения лекарственных средств:

- болевой синдром;
- усиление одышки;
- гипертермия;
- ателектаз легкого;
- миелосупрессия;
- пневмония;
- эмпиема плевры;
- легочная и сердечно-легочная недостаточность.

Показанием к лапароцентезу является значительное скопление асцитической жидкости в брюшной полости с формированием так называемого напряженного асцита. Лапароцентез противопоказан при:

- нарушениях свертываемости крови ввиду риска кровотечения;
- тяжелой спаечной болезни брюшной полости;
- метеоризме;
- вентральной грыже после предыдущих оперативных вмешательств;
- риске травмы кишечника, крупной опухоли.

Не рекомендуется проводить лапароцентез близко к области мочевого пузыря, пальпируемому опухолевому образованию. Наличие спаек — относительное противопоказание, но сама по себе спаечная болезнь предполагает высокий риск повреждения сосудов и органов брюшной полости, поэтому показания к лапароцентезу в этом случае оцениваются индивидуально.

4.2.3. Лучевая терапия

ЛТ как самостоятельный метод лечения не используется. При проведении адъювантной ЛТ поле облучения обязательно включает париетальную плевру при декортикации

легкого, границы хирургических клипс после экстраплевральной пневмонэктомии и участки с возможными остаточными проявлениями. ЛТ лимфатических узлов средостения и надключичных зон не рекомендуется. Послеоперационная ЛТ возможна у пациентов в удовлетворительном состоянии (ECOG 0–1), с сохранной легочной функцией, при которой пациент не нуждается в кислородотерапии, без признаков почечной недостаточности, при отсутствии отдаленных метастазов. ЛТ проводится квалифицированными специалистами в специализированных центрах с применением методик IMRT, VMAT, TomoTherapy, которые исключают большую часть легкого из облучения. Рекомендуемые дозы ЛТ указаны в табл. 7.

Таблица 7. Рекомендуемые дозы лучевой терапии при мезотелиоме плевры.

Назначение	СОД	РД	Длительность лечения
После операции			
После ЭПП	50–60 Гр	1,8–2 Гр	6–7 нед.
После ПЭ	45–54 Гр	1,8–2 Гр	5–6 нед.
После циторедуктивных (R2) резекций	50–54 Гр	1,8–2 Гр	5–6 нед.
Паллиативная			
С обезболивающей целью на грудную клетку	20–40 Гр	3–4 Гр	1–2 нед.
На область асимптомного рецидива	30–40 Гр	3–4 Гр	2 нед.
Метастазы в головном мозге или костях	Возможны варианты		

ЭПП — экстраплевральная пневмонэктомия, ПЭ — плеврэктомия.

При МБ ЛТ имеет ограниченные возможности. Данных об эффективности ЛТ при мезотелиоме перикарда или оболочек яичка нет.

5. НАБЛЮДЕНИЕ

После завершения лечения динамическое наблюдение проводится каждые 3 мес. в течение первого года, далее — 1 раз в 6 мес. до продолжительности 5 лет. Обязательными диагностическими процедурами являются КТ грудной клетки или брюшной полости с контрастированием, в зависимости от того, где локализовалась первичная опухоль, УЗИ шейно-надключичных, подключичных, паховых лимфатических узлов, органов брюшной полости, забрюшинного пространства и малого таза.