



МИНИСТЕРСТВО
ЗДРАВООХРАНЕНИЯ
РОССИЙСКОЙ ФЕДЕРАЦИИ

Клинические рекомендации

Катаракта старческая

МКБ 10:H25.0, H25.1, H25.2, H25.8, H25.9

Год утверждения (частота пересмотра):2020

ID:KP284/1

URL

Профессиональные ассоциации

- • **Общероссийская общественная организация «Ассоциация врачей-офтальмологов»** • **Общероссийская общественная организация «Общество офтальмологов России»**

Одобрено Научно-практическим Советом Минздрава РФ

Оглавление

- **Ключевые слова**
- **Список сокращений**
- **Термины и определения**
- **1. Краткая информация**
- **2. Диагностика**
- **3. Лечение**
- **4. Реабилитация**
- **5. Профилактика**
- **6. Дополнительная информация, влияющая на течение и исход заболевания**
- **Критерии оценки качества медицинской помощи**
- **Список литературы**
- **Приложение А1. Состав рабочей группы**
- **Приложение А2. Методология разработки клинических рекомендаций**
- **Приложение А3. Связанные документы**
- **Приложение Б. Алгоритмы ведения пациента**
- **Приложение В. Информация для пациентов**
- **Приложение Г.**

Ключевые слова

Список сокращений

АГО — антиглаукоматозная операция

АТФ-синтаза — аденозинтрифосфатсинтаза

ВГД — внутриглазное давление

ВМД — возрастная макулярная дистрофия

ГКС — глюкокортикостероиды

ИАГ — иттрий-аргон-гранатный (лазер)

ИОЛ — интраокулярная линза

ИЭК — интракапсулярная экстракция катаракты

КК — внутрикапсульное кольцо

КОБ — крылонёбно-орбитальная блокада

КОМ — кистозный отёк макулы

ЛЭК — лазерная экстракция катаракты

МКБ 10 — международная классификация болезней 10-го пересмотра

МКОЗ — максимальная корригированная острота зрения

НКОЗ — некорригированная острота зрения

НПВС — нестероидные противовоспалительные средства

ОКТ — оптическая когерентная томография

ПЭС — псевдоэкзофолиативный синдром

РСП-3 — интраокулярная линза из сополимера коллагена для внекапсульной фиксации

РФ — Российская Федерация

ТСПОГ — токсический синдром переднего отрезка глаза (TASS-синдром)

УФ-лучи — ультрафиолетовые лучи

Фемто-ЭК — фемтоассистированная экстракция катаракты

ФЭ — факоэмульсификация

ЭК — экстракция катаракты

ЭЭК — экстракапсулярная экстракция катаракты

Термины и определения

Вискоэластики – специальные растворы полимеров, используемые для защиты эндотелия роговицы и поддержания объема передней камеры глаза во время операции на переднем отрезке глазного яблока.

Интракапсулярная экстракция катаракты (ИЭК) – метод хирургического лечения катаракты, заключающийся в удалении хрусталика вместе с капсульным мешком.

Лазерная экстракция катаракты (ЛЭК) – метод фрагментации вещества хрусталика внутри капсульного мешка с помощью лазерной энергии и последующей аспирации образованных фрагментов.

Факоэмульсификация (ФЭ) – метод хирургического лечения катаракты, заключающийся в ультразвуковом дроблении ядра хрусталика внутри капсульного мешка, и его аспирации с последующей имплантацией интраокулярной линзы (ИОЛ).

ФЭ с фемтосекундным сопровождением (Фемто-ЭК) – выполнение операции в два этапа, на первом – с помощью фемтосекундного лазера выполняются роговичные разрезы, проводится капсулотомия и фрагментация ядра, на втором этапе происходит эвакуация вещества хрусталика при помощи вакуума с последующей имплантацией ИОЛ.

Факичная ИОЛ – это ИОЛ, имплантируемая в заднюю камеру глаза перед естественным хрусталиком или фиксирующаяся за радужку для коррекции аномалий рефракции высокой степени у пациентов до 40 лет.

Экстракапсулярная экстракция катаракты (ЭЭК) – метод хирургического лечения катаракты, заключающийся в механическом выведении ядра хрусталика из капсульного мешка целиком или частями, требующий выполнения большого разреза (шириной от 6,0 мм) и последующей шовной герметизации.

Оптическая когерентная томография – неинвазивный метод исследования, позволяющий визуализировать структуры переднего и заднего отделов глазного яблока с высоким

разрешением (до 5 мкм) и проводить их количественное измерение.

1. Краткая информация

1.1 Определение заболевания или состояния (группы заболеваний или состояний)

Возрастная катаракта – патологическое состояние, связанное с частичным или полным помутнением хрусталика глаза, которое развивается у людей, как правило, после 60 лет и проявляется различными степенями расстройства зрения вплоть до полной утраты предметного зрения.

1.2 Этиология и патогенез заболевания или состояния (группы заболеваний или состояний)

Факторы риска

Многочисленные факторы риска, связанные с развитием катаракты, приведены в таблице 1. Наиболее распространенными из них являются возраст, сахарный диабет, длительное применение местных, системных или ингаляционных глюкокортикостероидов и предшествующая внутриглазная хирургия.

Таблица 1. Факторы, связанные с повышенным риском развития катаракты

Тип катаракты	Ассоциированные факторы риска	Тип исследования	Риск
Подтипы, указанные в исследованиях	Применение аспирина	Рандомизированное	Нет доказательств риска применения
		Обсервационное	Повышенный риск
	Сахарный диабет	Обсервационное	Повышенный риск
	Применение ингаляционных глюкокортикостероидов	Случай-контроль	Повышенный риск у пациентов ≥40 лет
		Случай-контроль	Повышенный риск у пациентов ≥65 лет

		Случай-контроль	Повышенный риск пациентов ≥ 70 лет у
	Интраназальное применение глюкокортикостероидов	Случай-контроль	Нет повышенного риска
	Ионизирующие излучения (низкие и высокие дозы)	Обсервационное	Повышенный риск
	Курение	Обсервационное	Повышенный риск
Кортикальная	Сахарный диабет	Обсервационное	Повышенный риск
	Наследственность	Обсервационное	Повышенный риск
	Ионизирующие излучения (низкие и высокие дозы)	Обсервационное	Повышенный риск
	Миопия (>1 диоптрия)	Обсервационное	Повышенный риск
	Ожирение	Обсервационное	Повышенный риск
	Применение системных глюкокортикостероидов	Обсервационное	Повышенный риск
	Воздействие УФ-лучей спектра В	Обсервационное	Повышенный риск
Ядерная	Сахарный диабет	Обсервационное	Повышенный риск
	Наследственность	Обсервационное	Повышенный риск
	Артериальная гипертензия	Обсервационное	Повышенный риск при местном или системном применении β -блокаторов
	Предшествующая витрэктомия	Обсервационное	Повышенный риск
	Курение	Обсервационное	Повышенный риск
	Воздействие УФ-лучей спектра В	Случай-контроль	Повышенный риск
Заднекапсулярная	Применение ингаляционных глюкокортикостероидов	Популяционное поперечное исследование	Повышенный риск пациентов ≥ 49 лет у
	Ионизирующие излучения (низкие и высокие дозы)	Обсервационное	Повышенный риск
	Ожирение	Обсервационное	Повышенный риск
	Травмы глаза	Поперечное	Повышенный риск
	Предшествующая витрэктомия	Обсервационное	Повышенный риск
	Пигментная дегенерация сетчатки	Серия случаев	Повышенный риск

	Местное применение глюкокортикостероидов	Серия случаев	Повышенный риск
	Системное применение глюкокортикостероидов	Обсервационное	Повышенный риск
Смешанная	Предшествовавшая витрэктомия	Обсервационное	Повышенный риск
	Курение	Обсервационное	Повышенный риск
	Воздействие УФ-лучей спектра В	Обсервационное	Повышенный риск

Большинство исследований по изучению факторов риска развития катаракты являются обсервационными, дают возможность предполагать наличие ассоциаций, но не могут достоверно доказать причинно-следственные связи, так как не исследуют прогрессирование катаракты или воздействие факторов риска стандартизированным способом.

Патогенез. По мнению ряда авторов, изменение состава водянистой влаги передней камеры с образованием аномальных метаболитов приводит к деструкции белка хрусталиковых волокон. Установлено также, что при катаракте происходит изменение микроэлементного, аминокислотного состава хрусталика, наблюдается скопление в его тканях натрия, кальция, цинка и воды, уменьшение калия, алюминия, растворимых белков, серосодержащих аминокислот, связанных с-кристаллинов, аскорбиновой кислоты, рибофлавина, цитохрома. Снижается активность АТФ-синтазы, пируватфосфокиназы, карбоангидразы и т.д. Вопрос о том, что является пусковым механизмом таких изменений, еще остается открытым [1].

1.3 Эпидемиология заболевания или состояния (группы заболеваний или состояний)

Катаракта является одной из основных причин слабовидения и обратимой слепоты в мире, поражая каждого шестого человека в возрасте старше 40 лет и подавляющую часть населения – к 8-й декаде жизни. Учитывая постепенно возрастающую продолжительность жизни, особенно характерную для экономически развитых стран, прогнозируется увеличение численности больных катарактой с настоящих 20 млн до 40 млн человек к 2020 году. По опубликованным данным, общий показатель распространенности катаракты в Российской Федерации (РФ) составляет 3,36% для городского населения и 3,63% – для сельского. В единственном на настоящий момент в

Российской Федерации популяционном исследовании, посвященном распространенности нарушения зрения от катаракты, выполненном по международному стандарту RAAB (Rapid Assessment Avoidable Blindness) и основанному на кластерном формировании рандомизированной выборки (в количестве 4,044 человека на 336,000 населения в возрасте старше 50 лет) снижение зрения от катаракты до уровня 0,3 и ниже встречалось у 8,69% обследованных. При этом катаракту диагностировали в 2 раза чаще у женщин, чем у мужчин [2].

На настоящий момент в РФ диагноз катаракта установлен у 1,200 человек на 100,000 населения, что в совокупности дает общее количество пациентов с помутнением хрусталика равное примерно 1,750,000. Учитывая количество ежегодно проводимых операций по экстракции катаракты (460,000-480,000), следует констатировать, что потребность в оперативном лечении покрывается всего от 1/3 до 1/4. Этот показатель варьирует с широкой амплитудой между субъектами РФ, так как очевиден факт большей доступности хирургической помощи пациентам, проживающим в городах и крупных населенных пунктах, в отличие от жителей сельской местности [3].

1.4 Особенности кодирования заболевания или состояния (группы заболеваний или состояний) по Международной статистической классификации болезней и проблем, связанных со здоровьем

H25.0 — начальная старческая катаракта

H25.1 — старческая ядерная катаракта

H25.2 — старческая морганиева катаракта

H25.8 — другие старческие катаракты

H25.9 — старческая катаракта неуточненная

1.5 Классификация заболевания или состояния (группы заболеваний или состояний)

1. В зависимости от локализации помутнений в веществе хрусталика [4]:

1. ядерная катаракта;
2. кортикальная (корковая) катаракта;
3. задняя субкапсулярная катаракта;
4. тотальная (полная) катаракта.

2. По степени зрелости [4]:

1. начальная катаракта;
2. незрелая катаракта;
3. зрелая катаракта;
4. перезрелая катаракта.

1.6 Клиническая картина заболевания или состояния (группы заболеваний или состояний).

Во время осмотра на щелевой лампе с широким зрачком при начальной катаракте появляются субкапсулярные вакуоли, расслоение хрусталиковых волокон. При незрелой катаракте выделяется ядро бело-серого, желтого или бурого цвета, также возможно наличие кортикальных помутнений в виде спиц. При зрелой катаракте тотальное помутнение хрусталика, ядро и кортикальные массы белого цвета. При перезрелой катаракте корковое вещество превращается в разжиженную массу молочного цвета, которая постепенно рассасывается, плотное ядро опускается книзу.

2. Диагностика

2.1 Жалобы и анамнез

- При обследовании пациента со старческой катарактой рекомендован тщательный сбор анамнеза и жалоб для оценки сроков и скорости снижения зрения, общего состояния здоровья [5, 6].

Уровень убедительности рекомендаций С (уровень достоверности доказательств – 5)

Комментарии: затуманивание зрения с последующим постепенным его снижением – характерные симптомы помутнения хрусталика, однако аналогичные жалобы могут встречаться и при другой глазной патологии. Влияние катаракты на зрительные функции можно субъективно оценить на основании характеристики пациентом его функциональных возможностей и проблем со зрением. Со временем пациенты адаптируются к низкому зрению и могут не замечать постепенное снижение зрительных функций и прогрессирование катаракты. Сбор анамнестических данных включает оценку сроков и скорости нарушения зрительных функций, субъективную характеристику пациентом своих зрительных и функциональных возможностей, общего состояния здоровья, принимаемых медикаментов и других факторов риска, которые могут повлиять на течение и исход операции (иммунодефицитные состояния, системное применение антагонистов альфа-1 адренорецепторов, сахарный диабет, аллергия и т.д.).

При первичном обследовании пациента с катарактой следует:

- определить этиологию процесса с учетом сопутствующих факторов риска;
- выявить сопутствующие и системные заболевания, способные привести к снижению зрения или повлиять на прогрессирование заболевания, на ход хирургического вмешательства, течение послеоперационного периода или конечный результат лечения;
- определить показания и противопоказания к операции;
- установить оптимальную тактику лечения;

- оценить прогноз восстановления зрительных функций в послеоперационном периоде.

2.2 Физикальное обследование

- Рекомендуется оценить психофизическое состояние пациента со старческой катарактой с позиций адекватной оценки им своего состояния, причин снижения зрения и перспектив лечения [6, 7].

Уровень убедительности рекомендаций С (уровень достоверности доказательств – 5)

- Рекомендуется всем пациентам со старческой катарактой определение ретиальной остроты зрения с текущей коррекцией вдаль для углубленной оценки зрительных функций [6, 7].

Уровень убедительности рекомендаций С (уровень достоверности доказательств – 5)

Комментарии: силу оптической коррекции необходимо внести в медицинскую документацию, исследование зрения вблизи проводится при наличии показаний.

2.3 Лабораторные диагностические исследования

Специфическая лабораторная диагностика возрастной катаракты не применяется.

2.4 Инструментальные диагностические исследования

- Рекомендуется всем пациентам со старческой катарактой визометрия с определением лучшей скорректированной остроты зрения для объективной оценки зрительных функций [6, 7].

Уровень убедительности рекомендаций С (уровень достоверности доказательств – 5)

- Рекомендуется всем пациентам со старческой катарактой офтальмотонометрия (измерение внутриглазного давления)

(ВГД) пневмо- или апланационным тонометром) для оценки исходного внутриглазного давления [6, 7].

Уровень убедительности рекомендаций С (уровень достоверности доказательств – 5)

- Рекомендуется всем пациентам со старческой катарактой биомикроскопия – наружный осмотр с помощью щелевой лампы для оценки состояния глаза [6, 7].

Уровень убедительности рекомендаций С (уровень достоверности доказательств – 5)

Комментарии: *включает в себя осмотр век, ресниц, слезоотводящего аппарата, орбиты, положение глазных яблок и оценка их подвижности.*

- Всем пациентам со старческой катарактой рекомендуется биомикроскопия переднего отрезка глаза при помощи щелевой лампы в условиях миоза и мидриаза для оценки состояния глаза [6, 7].

Уровень убедительности рекомендаций С (уровень достоверности доказательств – 5)

- Рекомендуется всем пациентам со старческой катарактой офтальмоскопия глазного дна в условиях мидриаза для уточнения локализации очагов помутнения вещества хрусталика, их распространенности и степени, изучения состояния стекловидного тела, диска зрительного нерва, центрального и периферического отделов сетчатки для оценки состояния глаза [6, 7].

Уровень убедительности рекомендаций С (уровень достоверности доказательств – 5)

- Рекомендуется всем пациентам со старческой катарактой проведение биометрии глаза (оптической или ультразвуковой) для расчета интраокулярной линзы (ИОЛ) и оценки состояния глаза [6, 7, 9].

Уровень убедительности рекомендаций С (уровень достоверности доказательств – 5)

Комментарии: основной методикой является оптическая биометрия, которая может быть основана на лазерной оптической интерферометрии или оптической низко-когерентной рефлектометрии с использованием суперлюминесцентного диода. Оба сравнимы по своей точности [8]. Метод ультразвуковой биометрии дает большую погрешность, необходимость в его выполнения возникает при невозможности использовать оптический метод (зрелая катаракта, интенсивные помутнения задней капсулы хрусталика).

- Рекомендуется всем пациентам со старческой катарактой проведение кератометрии (офтальмометрии) для расчета интраокулярной линзы и оценки состояния глаза [6, 7].

Уровень убедительности рекомендаций С (уровень достоверности доказательств – 5)

Комментарии: для кератометрии используют ручные и автоматизированные кератометры, авторефрактометры и кератометры, встроенные в оптические биометры. В спорных случаях, для уточнения вида, осей и степени роговичного астигматизма применяют кератотопографию (основанную на принципе использования диска Плачидо), кератотомографию (основанную на Шаймпфлюг-фотографировании переднего отрезка глазного яблока) или оптическую когерентную томографию роговицы.

2.5 Иные диагностические исследования

Дополнительное предоперационное обследование необходимо проводить для выявления сопутствующей патологии и прогноза клинического результата (электрофизиологические исследования состояния сетчатки и зрительного нерва, зеркальная (эндотелиальная) микроскопия, измерение толщины роговицы в центре, оптическая когерентная томография сетчатки (ОКТ), ультразвуковое В-сканирование) [6, 8, 10-13].

У большинства пациентов офтальмолог может определить тот вклад, который внесла катаракта в снижение зрительных функций, путем сопоставления результатов биомикроскопии со специфичными симптомами пациента.

Иногда зрительные симптомы пациента несоразмерны степени выраженности катаракты. Определение только остроты зрения не позволяет количественно оценить состояние ряда зрительных симптомов, таких, в частности, как снижение устойчивости к слепящим засветам, потеря контрастной чувствительности. Исследования в условиях темной комнаты, с сильным контрастом и ярко освещенным объектом могут значительно недооценить функциональные проблемы, испытываемые пациентом в условиях различной освещенности и контрастности.

Исследование волнового фронта показали, что даже незначительные катаракты могут быть причиной значительного увеличения оптических аберраций. В норме природные отрицательные сферические аберрации хрусталика компенсируются природными положительными сферическими аберрациями роговицы. При катаракте аберрации хрусталика меняются на положительные, и нарушается установившийся баланс, что приводит к снижению контрастной чувствительности. Этим в ряде случаев объясняются выраженные жалобы некоторых пациентов с невыраженными помутнениями хрусталика и относительно высокой остротой зрения с наилучшей коррекцией [6].

Пациентам с подозрением на заболевания зрительного нерва нужно проводить электрофизиологические исследования состояния сетчатки и зрительного нерва (определение порогов электрической лабильности, порогов электрической чувствительности, электроретинографию и регистрацию зрительных вызванных потенциалов) для оценки состояния глаза, тактики лечения и прогноза зрительных функций до и после операции [6, 7].

Пациентам с заболеваниями роговицы необходимо проводить зеркальную (эндотелиальную) микроскопию и измерение толщины роговицы в центре для оценки состояния глаза, тактики лечения и прогноза зрительных функций до и после операции [10, 11].

Данные исследования назначают пациентам с патологией роговицы для определения риска развития декомпенсации заднего эпителия и помутнения роговицы, а также после травм глаза или перенесенных операций.

Пациентам с заболеваниями сетчатки, нужно проводить ОКТ для оценки состояния глаза, тактики лечения и прогноза зрительных функций после операции [12, 13].

Данные исследования проводят пациентам с сопутствующей патологией сетчатки (возрастная макулярная дистрофия (ВМД), эпиретинальный фиброз, миопия высокой степени, глаукома и др.) для определения риска прогрессирования данной патологии и ее влияния на послеоперационные зрительные функции.

Ультразвуковое В-сканирование проводится всем пациентам, когда плотная (зрелая) катаракта препятствует визуализации заднего сегмента глаза [6-8].

3. Лечение

3.1 Консервативное лечение

Консервативное лечение старческой катаракты неэффективно. На сегодняшний день нет известных лекарственных средств, позволяющих вылечить катаракту или замедлить ее прогрессирование.

- Рекомендовано консультирование пациентов со старческой катарактой относительно прогрессирующей симптоматики заболевания, причин снижения зрительных функций и, при необходимости (прогрессирующая миопизация) – назначение очковой коррекции [4, 6, 15].

Уровень убедительности рекомендаций С (уровень достоверности доказательств – 4)

3.2 Хирургическое лечение

- Рекомендовано всем пациентам с установленным диагнозом старческая катаракта удаление помутневшего хрусталика с имплантацией ИОЛ как единственный действенный эффективный и радикальный способ лечения катаракты при отсутствии противопоказаний [4, 6, 14, 16].

Уровень убедительности рекомендаций С (уровень достоверности доказательств – 4)

Комментарии: среди многообразия разновидностей хирургических операций наибольшее распространение на современном этапе получила ультразвуковая факоэмульсификация (ФЭ).

- Рекомендовано хирургу принимать решение о целесообразности оперативного лечения катаракты исходя из величины зрительных функций [6].

Уровень убедительности рекомендаций С (уровень достоверности доказательств – 5)

Комментарии: следует констатировать отсутствие универсальных и общепринятых методов исследований, позволяющих увязать состояние зрительных функций с качеством жизни пациента, нарушением его работоспособности и возможности выполнения привычной деятельности в быту.

- Хирургическое лечение катаракты рекомендовано пациентам со снижением зрительных функций, приводящим к ограничению трудоспособности, которое больше не удовлетворяет их потребностям в остроте зрения и отсутствию побочных зрительных феноменов и создает дискомфорт в повседневной жизни [17, 18].

Уровень убедительности рекомендаций В (уровень достоверности доказательств – 3)

Комментарии: в современных условиях, когда пациенты предъявляют повышенные требования к качеству жизни и не принимают необходимости функциональных ограничений, связанных со снижением зрения, имеются обоснованные предпосылки к расширению показаний и более ранней хирургии катаракты. Настоящий этап развития хирургических технологий обосновывает целесообразность введения в клиническую практику условного порога, равного утрате центрального зрения до уровня 0,5 с коррекцией.

Показаниями к хирургическому лечению катаракты являются:

- снижение остроты зрения;
- клинически значимая анизометропия, связанная с катарактой;
- помутнения хрусталика, затрудняющие диагностику и/или лечение заболеваний заднего отрезка глаза;
- нарушения офтальмотонуса, связанные с развитием катаракты (факоморфическая, факолитическая, факоанафлактическая, фактопическая глаукомы);

Относительными противопоказаниями к хирургическому вмешательству по поводу катаракты являются:

- уровень остроты зрения с коррекцией на пораженном глазу, соответствующий потребностям пациента;
- наличие у пациента сопутствующей психосоматической патологии, не гарантирующей безопасного проведения оперативного вмешательства;

- отсутствие условий для адекватного послеоперационного ухода за пациентом и проведения ему соответствующего послеоперационного лечения.

Абсолютными противопоказаниями к хирургическому вмешательству по поводу катаракты можно считать ситуации, когда хирург не ожидает улучшения зрительных функций в результате проведения операции и при этом отсутствуют другие медицинские показания для удаления катаракты (факогенная патология).

Следует подчеркнуть, что в условиях реальной клинической практики каждый пациент требует индивидуального подхода. И лечащий врач (хирург) должен принимать окончательное решение о правомерности и адекватности выбора хирургического лечения с учетом всех аспектов местного и системного статуса пациента.

Предоперационное медицинское обследование

Обязанности хирурга:

- получить подписанное пациентом или уполномоченным лицом информированное согласие;
 - обеспечить необходимый объем предоперационного обследования пациента (см. раздел «Офтальмологическое обследование»);
 - убедиться, что медицинская документация достоверно отображает симптомы, клинические особенности и показания для лечения;
 - провести беседу и разъяснить риски, преимущества, ожидаемые исходы хирургического лечения, включая ожидаемый рефракционный результат и хирургический опыт;
 - обсудить результаты предоперационного обследования с пациентом или уполномоченным лицом;
 - определить объем хирургического вмешательства, подобрать соответствующую ИОЛ;
 - определить и обсудить с пациентом или уполномоченным лицом тактику послеоперационного ведения (режим назначений препаратов, особенности ухода, ухаживающие лица);
 - ответить на вопросы пациента о предстоящей операции и послеоперационном периоде, включая необходимые расходы.
- Всем пациентам для замены помутневшего хрусталика или коррекции аметропии при сохранности связочного аппарата хрусталика и капсульной сумки рекомендован

экстракапсулярный метод экстракции катаракты (ЭЭК). Преимущественным вариантом ЭЭК, получившим наиболее широкое распространение, является факоэмульсификация (ФЭ) [18]. Для профилактики инфекционных осложнений возможно применение антибактериальных и/или антимикробных лекарственных препаратов до хирургического вмешательства (при отсутствии медицинских противопоказаний). Всем пациентам необходимо проводить терапию лекарственными препаратами: группы м-холинолитиков и/или группы альфа-адреномиметиков в течение 1 часа до хирургического вмешательства (при отсутствии медицинских противопоказаний).

- **Уровень убедительности рекомендаций В (уровень достоверности доказательств – 3)**
- При катарактах плотной консистенции рекомендовано применение метода лазерной экстракции катаракты [19].

Уровень убедительности рекомендаций С (уровень достоверности доказательств – 5)

Комментарии: в рандомизированном исследовании ЭЭК и ФЭ через малый хирургический разрез были выявлены преимущества последней по меньшему количеству операционных осложнений и статистически значимо лучшей остроты зрения, также была установлена низкая частота развития вторичной катаракты в течение 1-го года наблюдений.

- ФЭ с фемтосекундным сопровождением для замены помутневшего хрусталика или коррекции аметропии рекомендуется проводить в случаях (при низкой плотности клеток заднего эпителия роговицы, слабости или локальной несостоятельности связочного аппарата хрусталика) для уменьшения риска возникновения осложнений [20].

Уровень убедительности рекомендаций С (уровень достоверности доказательств – 4)

Комментарии: ФЭ с фемтосекундным сопровождением – альтернативный вариант экстракапсулярного метода хирургии катаракты [20]. Фемтосекундный лазер используется для выполнения роговичных разрезов (основной, парацентезы) передней капсулотомии и пре-фрагментации ядра хрусталика [22]. На сегодняшний день отсутствуют рандомизированные исследования убедительно обосновывающие преимущества

Фемто-ЭК при хирургии возрастной катаракты, однако имеются данные о целесообразности применения фемтосекундного сопровождения в осложненных случаях [20-22].

- ФЭ с фемтосекундным сопровождением рекомендуется использовать для замены помутневшего хрусталика в осложненных ситуациях хирургии катаракты, при слабости Цинновых связок и/или высоким риском декомпенсации заднего эпителия роговицы [23].

Уровень убедительности рекомендаций В (уровень достоверности доказательств – 3)

- Рекомендована имплантация колец полимерных офтальмологических внутрикапсульных для расправления хрусталиковой сумки и натяжения его капсулы при подвывихе хрусталика 1-2-й степени для равномерного распределения нагрузки на связочный аппарат хрусталика [24].

Уровень убедительности рекомендаций С (уровень достоверности доказательств – 5)

- По завершении операции с целью профилактики острого эндофтальмита и развития неспецифического воспаления рекомендовано использовать инстилляции и инъекции антибактериальных препаратов и глюкокортикостероидов местного действия [25; 27].

Уровень убедительности рекомендаций С (уровень достоверности доказательств – 5)

Комментарии: *внутрикамерное введение раствора антибактериального препарата сразу по завершении экстракции катаракты позволяет существенно (в 5-7 раз) снизить вероятность острого послеоперационного эндофтальмита [25]. В послеоперационном периоде неосложненной хирургии катаракты назначают медикаментозное лечение в виде инстилляций антибактериальных препаратов (до 14 суток), глюкокортикостероидов местного действия (до 30 суток) и нестероидных противовоспалительных средств (до 30 суток п/о).*

- Имплантация ИОЛ рекомендована как метод коррекции афакии при отсутствии противопоказаний всем пациентам [6, 28].

Уровень убедительности рекомендаций С (уровень достоверности доказательств – 5)

- Рекомендуется всем пациентам имплантация заднекамерной ИОЛ в капсульный мешок для коррекции афакии, т.к. является наиболее оптимальным методом интраокулярной коррекции [6].

Уровень убедительности рекомендаций С (уровень достоверности доказательств – 5)

Комментарии: фиксация ИОЛ вне капсульного мешка может потребоваться при патологии Цинновой связки, нарушении целостности передней и/или задней капсул хрусталика в ходе операции. Вариантами выбора могут быть имплантация ИОЛ в переднюю камеру с фиксацией опорных (гантических) элементов линзы в углу передней камеры или за радужку, а также – в заднюю камеру глаза с фиксацией в цилиарной борозде [28-35]. Шовная фиксация заднекамерной ИОЛ за радужку или трансклерально необходима при отсутствии адекватной капсульной опоры [28-35].

- Для коррекции афакии при подвывихе хрусталика 3-4-й степени рекомендована имплантация зрачковой ИОЛ или трехчастной ИОЛ с подшиванием к радужке или фиксацией к склере [28-35].

Уровень убедительности рекомендаций С (уровень достоверности доказательств – 4)

- Для механического расширения зрачка рекомендовано использование ретрактора иридо-капсулярного полимерного одноразового стерильного или ирис-ретрактора четырехугольного полимерного одноразового стерильного при хирургии катаракты с узким зрачком [1, 35].

Уровень убедительности рекомендаций С (уровень достоверности доказательств – 5)

Сочетание катаракты и глаукомы

- С целью уменьшения послеоперационных осложнений рекомендована хирургия катаракты с имплантацией ИОЛ (без сопутствующей антиглаукомной операции), когда имеется первичная закрытоугольная глаукома начальной или развитой

стадий, при офтальмотонусе компенсированном приемом гипотензивных препаратов [36, 37].

Уровень убедительности рекомендаций В (уровень достоверности доказательств – 3)

Комментарии: хирургия катаракты с имплантацией ИОЛ может способствовать умеренному снижению ВГД после операции [36, 37].

- С целью компенсации ВГД и замены помутневшего хрусталика рекомендована комбинированная одномоментная хирургия катаракты и глаукомы при отсутствии компенсации ВГД на максимальном гипотензивном режиме [36-40].

Уровень убедительности рекомендаций В (уровень достоверности доказательств – 3)

Комментарии: ФЭ, комбинированная с АГО, может способствовать как нормализации ВГД, так и повышению лучшей корригированной остроты зрения [36-40]. К преимуществу комбинированной хирургии относят предупреждение резкого реактивного повышения ВГД в раннем послеоперационном периоде и длительный гипотензивный эффект, достигаемый в результате одного вмешательства [36-40].

Обезболивание

- Рекомендовано применение в качестве предоперационной подготовки ацетазоламида, крыло-орбитальной блокады, а в случае необходимости – углубленного анестезиологического пособия в виде наркоза при факотопической глаукоме на фоне высокого ВГД на максимальном гипотензивном режиме [36].

Уровень убедительности рекомендаций С (уровень достоверности доказательств – 5)

Диетотерапия

Не применяется.

Оптика и рефракция

- Пациентам для коррекции афакии и уменьшения уровня сферических aberrаций рекомендованы монофокальные

асферические ИОЛ [41-48].

Уровень убедительности рекомендаций В (уровень достоверности доказательств – 3)

Комментарии: сферические ИОЛ характеризуются наличием положительных сферических аберраций из-за того, что лучи, проходящие через края линзы, фокусируются проксимально по отношению к параксиальным. Дизайн асферических ИОЛ позволяет уменьшить или устранить сферические аберрации глаза. Результаты клинических исследований показывают зависимость от размеров зрачка уменьшения сферических аберраций глаза при имплантации асферических ИОЛ. Ряд исследований демонстрирует улучшение показателей контрастной чувствительности при применении асферических ИОЛ, по сравнению со сферическими [41-48].

- Торические ИОЛ для коррекции афакии рекомендованы пациентам с роговичным астигматизмом от 1,25 Дптр [49-53].

Уровень убедительности рекомендаций В (уровень достоверности доказательств – 3)

Комментарии: кератометрия пациентов с катарактой показала, что в 25,9% случаях имеется астигматизм более 1,25 Дптр [54]. Также выявлено, что торические ИОЛ уменьшают зависимость от очков по сравнению со стандартными сферическими или асферическими монофокальными ИОЛ [49-53]. Мультифокальные торические ИОЛ показаны при роговичном астигматизме от 1,0 Дптр.

- Пациентам без сопутствующей глазной патологии (ВМД, глаукома, сахарный диабет, патология роговицы, амблиопия и др.), в случае их пожелания не использовать очковую коррекцию при чтении и работе на близком расстоянии, рекомендовано рассмотреть возможность имплантации мультифокальных ИОЛ [55-57].

Уровень убедительности рекомендаций А (уровень достоверности доказательств – 1)

Комментарии: эффект мультифокальности оптики ИОЛ достигается путем разделения лучей на два и более фокуса. Метаанализ литературных данных показывает преимущество мультифокальных ИОЛ по сравнению с монофокальными по

обеспечению зрения вблизи без дополнительной очковой коррекции при идентичности показателей остроты зрения вдаль. Однако использование мультифокальных ИОЛ более часто сопровождается оптическими феноменами в виде засветов, повышенной слепимости и образования кругов светорассеяния вокруг источника света (гало-эффект) [55-57]. Высокая некорригированная острота зрения вблизи является важным мотивирующим фактором в пользу выбора мультифокальных ИОЛ при отсутствии профессиональных (водители, работники зрительно напряженного труда) или медицинских (сопутствующая глазная патология) противопоказаний. Правильный отбор пациентов и их детальное информирование – особо важны при применении мультифокальных ИОЛ.

- Рекомендовано врачу в процессе подбора ИОЛ пользоваться новым поколением формул для расчета оптической силы ИОЛ для точного попадания в запланированную рефракцию [58-65].

Уровень убедительности рекомендаций С (уровень достоверности доказательств – 5)

Помутнения задней капсулы хрусталика

- Рекомендована ИАГ-лазерная капсулотомия при помутнении задней капсулы хрусталика для улучшения остроты зрения [70].

Уровень убедительности рекомендаций С (уровень достоверности доказательств – 5)

Комментарии: сроки развития вторичной катаракты с момента экстракции катаракты варьируют [69-73]. Также варьирует и частота ИАГ-лазерной капсулотомии – от 3 до 53% в течение 3 лет [73]. По данным исследования Cataract PORT (Cataract Patient Outcomes Research Team) частота развития вторичной катаракты в течение первых 4 месяцев после операции составила 19,2%. Более новые хорошо разработанные исследования серии случаев показали, в течение 3-5 лет при использовании силиконовых или гидрофобных акриловых ИОЛ с острыми краями оптики задняя капсулотомия понадобилась в 0-4,7% случаев [69-73].

Эффективным хирургическим методом устранения помутнения задней капсулы, способствующим восстановлению зрительных функций и улучшению контрастной чувствительности, является ИАГ-лазерная капсулотомия. Показанием для проведения данной

операции является наличие помутнения задней капсулы, способствующее снижению остроты зрения до уровня, не удовлетворяющего функциональным потребностям пациента или ухудшающего визуализацию глазного дна.

4. Реабилитация

- Рекомендован подбор средств оптической коррекции (очки, контактные линзы) для дали и близи при необходимости [74]. Сроки оптической коррекции определяются индивидуально, как правило, через 3-4 недели после операции.

Уровень убедительности рекомендаций С (уровень достоверности доказательств – 5)

5. Профилактика

- При отсутствии осложнений, частота и сроки последующих послеоперационных осмотров зависят от динамики клинического выздоровления. В норме – на 1-е, 7-е и 30-е сутки после операции. Более частые осмотры рекомендуются при атипичном течении послеоперационного периода и развитии осложнений [6, 7, 75-78]. С целью определения субъективной удовлетворенности пациентов результатами проведенного лечения возможно применение различных оценочных инструментов [79, 80].

Уровень убедительности рекомендаций С (уровень достоверности доказательств – 5)

- При каждом послеоперационном осмотре для оценки состояния глаза рекомендовано выполнять определенный объем процедур:
 - сбор промежуточного анамнеза (используемые медикаменты, наличие новых симптомов и оценка пациентом своего зрения);
 - определение зрительных функций (проверка остроты зрения, включая проверку с использованием диафрагмы и рефрактометрию (по показаниям);
 - измерение ВГД;
 - биомикроскопия глаза;
 - консультирование и обучение пациента или сопровождающего лица;
 - определение дальнейшей тактики ведения [6, 7].

Уровень убедительности рекомендаций С (уровень достоверности доказательств – 5)

Комментарии: осмотр глазного дна в условиях медикаментозного мидриаза показан при наличии обоснованных подозрений или высокого риска развития патологии глазного дна. В случаях, когда имеет место недостаточное улучшение

зрительных функций по сравнению с ожидаемым, необходимо проведение дополнительных диагностических мероприятий для выяснения причины.

- Рекомендовано всем пациентам с целью профилактики развития катаракты ношение солнечных очков с УФ-фильтром и шляп с широкими полями, особенно в регионах, характеризующихся повышенной инсоляцией [81, 82].

Уровень убедительности рекомендаций С (уровень достоверности доказательств – 5)

Комментарии: *возможности профилактики развития катаракты, а также ее медикаментозного лечения являются недоказанными. Большинство исследований не выявили достоверной реверсии процесса катарактогенеза в результате перорального приема поливитаминов и минеральных добавок. Результаты некоторых исследований свидетельствуют о наличии взаимосвязи между курением и склерозом ядра хрусталика и указывают на дозозависимый эффект. Кумулятивное воздействие лучей ультрафиолетового спектра на протяжении длительных отрезков жизни индивидуума также может ассоциироваться с помутнением хрусталика.*

- Всем пациентам рекомендованы отказ от курения, компенсация сахарного диабета для профилактики развития катаракты [84].

Уровень убедительности рекомендаций С (уровень достоверности доказательств – 4)

- Всем пациентам рекомендован отказ от длительного приема кортикостероидов для профилактики развития катаракты [83].

Уровень убедительности рекомендаций С (уровень достоверности доказательств – 4)

Комментарии: *пациенты, длительно принимающие кортикостероиды перорально и ингаляционно, должны быть информированы о повышенном риске развития катаракты, возможно, они захотят обсудить альтернативные методы лечения с лечащим врачом-терапевтом.*

Организация оказания медицинской помощи

- 1) Врач поликлиники: первичный осмотр, выявление заболевания, постановка диагноза, направление в круглосуточный или дневной стационар для оказания специализированной (в т.ч. высокотехнологичной) медицинской помощи.
- 2) В стационаре: осмотр офтальмологом-хирургом, сбор анамнеза, диагностика, расчет ИОЛ, оформление медицинской документации, госпитализация в стационар при наличии показаний для операции.
- 3) Операция в условиях круглосуточного или дневного стационара, послеоперационная диагностика, осмотр лечащим врачом.
- 4) Выписка на амбулаторное долечивание при удовлетворительном состоянии пациента и отсутствии необходимости пребывания в стационаре: назначены повторные осмотры, даны выписка и рекомендации, оформление листка нетрудоспособности.

6. Дополнительная информация, влияющая на течение и исход заболевания

- Рекомендуется отложить выполнение операций у пациентов в постинфарктном состоянии на срок не менее 9 месяцев после острого нарушения сердечной деятельности с целью профилактики осложнений со стороны сердечно-сосудистой системы. Применение препаратов, используемых для изменения реологических свойств крови, прекращается за 3 дня и восстанавливается на второй день после хирургии катаракты [3, 6].

Уровень убедительности рекомендаций С (уровень достоверности доказательств – 5)

- Хирургия катаракты после острого нарушения мозгового кровообращения рекомендована не ранее 9-12 месяцев с целью профилактики общих соматических осложнений и после получения разрешения невропатолога. При этом послеоперационный функциональный результат может быть снижен из-за поражения центрального отдела зрительного анализатора [3, 6].

Уровень убедительности рекомендаций С (уровень достоверности доказательств – 5)

- У пациентов после имплантации кардиостимулятора (водителя ритма сердечных сокращений) рекомендовано исключить все виды диатермо- и радиочастотной коагуляции, включая радиочастотный капсулорексис по Клоту профилактики осложнений со стороны сердечно-сосудистой системы. Вскрытие передней капсулы хрусталика следует выполнять мануально, используя пинцетную технику. При необходимости остановки капиллярного кровотечения возможен бесконтактный ИАГ-лазерный метод, медикаментозное или термическое воздействие металлическим инструментом, раскаленным на пламени спиртовки [3, 6].

Уровень убедительности рекомендаций С (уровень достоверности доказательств – 5)

Критерии оценки качества медицинской помощи

№	Критерии качества	Оценка выполнения
1	Выполнена визометрия с определением коррекции остроты зрения	Да/Нет
2	Выполнена биомикроскопия глаза	Да/Нет
3	Выполнена офтальмоскопия глазного дна	Да/Нет
4	Выполнен расчет диоптрийности интраокулярной линзы	Да/Нет
5	Проведена профилактика инфекционных осложнений антибактериальными и/или антимикробными лекарственными препаратами до хирургического вмешательства (при отсутствии медицинских противопоказаний)	Да/Нет
6	Проведена терапия лекарственными препаратами: группы м-холинолитики и/или группы альфа-адреномиметики в течение 1 часа до хирургического вмешательства (при отсутствии медицинских противопоказаний)	Да/Нет
7	Выполнена факоэмульсификация или экстракапсулярная экстракция катаракты или интракапсулярная экстракция катаракты (в зависимости от медицинских показаний и при отсутствии медицинских противопоказаний)	Да/Нет
8	Проведена антибактериальная терапия и/или терапия лекарственными препаратами группы нестероидные противовоспалительные и/или группы глюкокортикостероиды (в зависимости от медицинских показаний и при отсутствии медицинских противопоказаний)	Да/Нет

9	Достигнута стабилизация или повышение скорректированной остроты зрения на момент выписки из стационара	Да/Нет
10	Артифакция глаза на момент выписки из стационара	Да/Нет

Список литературы

1. Liu Y-C, Wilkins M, Kim T, Malyugin B, Mehta J.S Cataracts The Lancet. 2017;390(10094): 600-612. doi:10.1016/S0140-6736(17)30544-5
2. Бранчевский С.Л., Малюгин Б.Э. Распространенность нарушения зрения вследствие катаракты по данным исследования RAAB в Самаре. Офтальмохирургия. 2013;3: 82–85.
3. Федеральные клинические рекомендации по оказанию офтальмологической помощи пациентам с возрастной катарактой. Экспертный совет по проблеме хирургического лечения катаракты. М.: Издательство «Офтальмология»; 2015: 9–18.
4. Ярцева Н.С., Деев Л.А., Шилкин Г.А. Избранные лекции по офтальмологии в трех томах. Том II. Учебное пособие для системы послевузовского профессионального образования врачей. Лекция 13. М.; 2008.
5. Brian G, Taylor H. Cataract blindness – challenges for the 21 century. Bulletin of the World Health Organization. 2001;79: 249–256.
6. Harris JK, Mizuiri D, Ambrus A, Lum FC., Garratt S. Cataract in the Adult Eye Preferred Practice Pattern 2016. <https://www.aao.org/preferred-practice-pattern/cataract-in-adult-eye-ppp-2016>
7. Тахчиди Х.П., Егорова Э.В., Толчинская А.И. Интраокулярная коррекция в хирургии осложненных катаракт. М.: Издательство «Новое в медицине»; 2004.
8. Findl O, Kriechbaum K, Sacu S et al. Influence of operator experience on the performance of ultrasound biometry compared to optical biometry before cataract surgery. J Cataract Refract Surg. 2003;29: 1950–5.
9. Першин К.Б., Пашинова Н.Ф., Цыганков А.Ю., Легких С.Л., Лих И.А. Биометрия при расчете оптической силы ИОЛ как фактор успешной хирургии катаракты. Катарактальная и рефракционная хирургия. 2016;16(2): 15–22.
10. Weiss JS, Møller HU, Aldave AJ, Seitz B, Bredrup C, Kivelä T, Munier FL, Rapuano CJ, Nischal KK, Kim EK, Sutphin J, Busin M, Labbé A, Kenyon KR, Kinoshita S, Lisch W. IC3D classification of corneal dystrophies--edition 2. Cornea. 2015;34(2): 117-59.

11. Traish AS, Colby KA. Approaching cataract surgery in patients with fuchs" endothelial dystrophy. *Int Ophthalmol Clin*. 2010;50: 1–11.
12. Safran SG. How spectral-domain OCT has changed my practice. *Cataract & Refractive Surgery Today* 2010. Available at: http://bmctoday.net/crstoday/pdfs/crst0310_cs_safran.pdf. Accessed May 27, 2016.
13. Safran SG. SD-OCT: a quantam leap for anterior segment surgeons. *Current Insight*. San Francisco, CA: American Academy of Ophthalmology; 2009. Available at: www.aao.org/current-insight/sdoct-quantum-leap-anterior-segment-surgeons. Accessed May 27, 2016.
14. Lundstrom M, Fregell G, Sjoblom A. Vision related daily life problems in patients waiting for a cataract extraction. *Br. J. Ophthalmol*. 1994;78: 608–611.
15. Lee PP, Spritzer K, Hays RD. The impact of blurred vision on functioning and well-being. *Ophthalmology*. 1997;104: 390–396.
16. Lee TH, Marcantonio ER, Mangione CM et al. Derivation and prospective validation of a simple index for prediction of cardiac risk of major noncardiac surgery. *Circulation*. 1999;100: 1043–9.
17. Малюгин Б.Э. Хирургия катаракты и интраокулярная коррекция на современном этапе развития офтальмохирургии. *Вестник офтальмологии*. 2014;130(6): 80–88.
18. Essue BM, Li Q, Hackett ML et al. A multicenter prospective cohort study of quality of life and economic outcomes after cataract surgery in Vietnam: the VISIONARY study. *Ophthalmology*. 2014;121: 2138–46.
19. Копеева В.Г., Андреев Ю.В. Лазерная экстракция катаракты. М.: Издательство «Офтальмология»; 2011: 262.
20. Manning S, Barry P, Ype H, Rosen P, Stenevi U, Young D, Lundstrom M, Femtosecond laser-assisted cataract surgery versus standard phacoemulsification cataractsurgery: Study from the European Registry of Quality Outcomes for Cataract and Refractive Surgery. *J Cataract Refract Surg*. 2016;42: 1779–1790.
21. Nagy Z, Takacs A, Filkorn T, Sarayba M. Initial clinical evaluation of an intraocular femtosecond laser in cataract surgery. *J Refract Surg*. 2009;25: 1053–60.
22. Crema AS, Walsh A, Yamane IS, Ventura BV & Santhiago MR. (2015). Femtosecond Laser-assisted Cataract Surgery in Patients With Marfan Syndrome and Subluxated Lens. *Journal of Refractive Surgery*, 31(5), 338–341. doi:10.3928/1081597x-20150424-02
23. Анисимова Н.С., Малюгин Б.Э., Соболев Н.П. Фемтолазерное сопровождение в хирургии набухающей катаракты. (<https://elibrary.ru/item.asp?id=27346476>)Современные

- технологии в офтальмологии. 2016; (https://elibrary.ru/contents.asp?id=34333736)5: 11–13. (https://elibrary.ru/contents.asp?id=34333736&selid=27346476)
24. Иошин И.Э., Багров С.Н., Маклакова И.А., Егорова Э.В., Толчинская А.И., Латыпов И.А., Виговский А.В., Петренко А.Е., Лысенко С.В. Внутрикапсульное кольцо: профилактика осложнений экстракции катаракты при подвывихе хрусталика. Офтальмохирургия. 2002;1: 25–28. (https://elibrary.ru/contents.asp?id=34333736&selid=27346476)
25. Barry P, Cordovés L, Gardner S. ESCRS Guidelines for Prevention and Treatment of Endophthalmitis Following Cataract Surgery: Data, Dilemmas and Conclusions. Published by ESCRS. Dublin, 2013: 45. (https://elibrary.ru/contents.asp?id=34333736&selid=27346476)
26. Малюгин Б.Э., Шпак А.А., Морозова Т.А. Хирургия катаракты: клинико-фармакологические подходы. М.: Издательство «Офтальмология»; 2015: 82. (https://elibrary.ru/contents.asp?id=34333736&selid=27346476)
27. Малюгин Б.Э., Паштаев Н.П., Поздеева Н.А., Фадеева Т.В. Оценка эффективности противовоспалительной терапии после факоэмульсификации у пациентов с возрастной макулярной дегенерацией. Офтальмохирургия. 2010;1: 39–44. (https://elibrary.ru/contents.asp?id=34333736&selid=27346476)
28. Chang DF, Masket S, Miller KM et al. ASCRS Cataract Clinical Committee. Complications of sulcus placement of single-piece acrylic intraocular lenses: recommendations for backup IOL implantation following posterior capsule rupture. J Cataract Refract Surg 2009;35: 1445–58. (https://elibrary.ru/contents.asp?id=34333736&selid=27346476)
29. Wagoner MD, Cox TA, Ariyasu RG et al. Intraocular lens implantation in the absence of capsular support: a report by the American Academy of Ophthalmology. Ophthalmology. 2003;110: 840–59. (https://elibrary.ru/contents.asp?id=34333736&selid=27346476)
30. Donaldson KE, Gorscak JJ, Budenz DL et al. Anterior chamber and sutured posterior chamber intraocular lenses in eyes with poor capsular support. J Cataract Refract Surg. 2005;31: 903–9. (https://elibrary.ru/contents.asp?id=34333736&selid=27346476)
31. Kwong YY, Yuen HK, Lam RF et al. Comparison of outcomes of primary scleral-fixated versus primary anterior chamber intraocular lens implantation in complicated cataract surgeries. Ophthalmology. 2007;114: 80–5. (https://elibrary.ru/contents.asp?id=34333736&selid=27346476)

32. Condon GP, Masket S, Kranemann C et al. Small-incision iris fixation of foldable intraocular lenses in the absence of capsule support. *Ophthalmology*. 2007;114: 1311–8. (<https://elibrary.ru/contents.asp?id=34333736&selid=27346476>)
33. Малюгин Б.Э., Покровский Д.Ф., Семакина А.С. Клинико-функциональные результаты иридо-капсульной фиксации ИОЛ при дефектах связочного аппарата хрусталика. *Офтальмохирургия*. 2017;1: 10–15. (<https://elibrary.ru/contents.asp?id=34333736&selid=27346476>)
34. Кадатская Н.В., Фокин В.П., Марухненко А.М. Сравнительный анализ результатов имплантации различных моделей ИОЛ при коррекции афакии в осложненных случаях. *Вестник ВолгГМУ*, 2014;2(50): 54–57. (<https://elibrary.ru/contents.asp?id=34333736&selid=27346476>)
35. Malyugin B. Cataract surgery in small pupils. *Indian J Ophthalmology*. 2017;65(12): 1323–1328. doi: 10.4103/ijo.IJO_800_17 (<https://elibrary.ru/contents.asp?id=34333736&selid=27346476>)
36. Першин К.Б., Пашинова Н.Ф., Цыганков А.Ю., Соловьева Г.М., Баталина Л.В. 15-летний опыт комбинированной хирургии катаракты и глаукомы. (<https://elibrary.ru/contents.asp?id=34333736&selid=27346476>) Национальный журнал «Глаукома». 2017;16((<https://elibrary.ru/contents.asp?id=34486803>)2): 38–46. (<https://elibrary.ru/contents.asp?id=34486803&selid=29417961>)
37. Friedman DS, Jampel HD, Lubomski LH et al. Surgical strategies for coexisting glaucoma and cataract: an evidence-based update. *Ophthalmology*. 2002;109: 1902–13. (<https://elibrary.ru/contents.asp?id=34486803&selid=29417961>)
38. Wedrich A, Menapace R, Radax U, Papapanos P. Long-term results of combined trabeculectomy and small incision cataract surgery. *J Cataract Refract Surg*. 1995;21: 49–54. (<https://elibrary.ru/contents.asp?id=34486803&selid=29417961>)
39. Wyse T, Meyer M, Ruderman JM et al. Combined trabeculectomy and phacoemulsification: a one-site vs a two-site approach. *Am J Ophthalmol*. 1998;125: 334–9. (<https://elibrary.ru/contents.asp?id=34486803&selid=29417961>)
40. Shrivastava A, Singh K. The effect of cataract extraction on intraocular pressure. *Curr Opin Ophthalmol*. 2010;21: 118–22. (<https://elibrary.ru/contents.asp?id=34486803&selid=29417961>)
41. Bellucci R, Scialdone A, Buratto L et al. Visual acuity and contrast sensitivity comparison between Tecnis and AcrySof SA60AT intraocular lenses: A multicenter randomized study. *J Cataract*

- Refract Surg. 2005;31: 712–7. (<https://elibrary.ru/contents.asp?id=34486803&selid=29417961>)
42. Packer M, Fine IH, Hoffman RS, Piers PA. Improved functional vision with a modified prolate intraocular lens. J Cataract Refract Surg. 2004;30: 986–92. (<https://elibrary.ru/contents.asp?id=34486803&selid=29417961>)
43. Holladay JT, Piers PA, Koranyi G et al. A new intraocular lens design to reduce spherical aberration of pseudophakic eyes. J Refract Surg. 2002;18: 683–91. (<https://elibrary.ru/contents.asp?id=34486803&selid=29417961>)
44. Kurz S, Krummenauer F, Thieme H, Dick HB. Contrast sensitivity after implantation of a spherical versus an aspherical intraocular lens in biaxial microincision cataract surgery. J Cataract Refract Surg. 2007;33: 393–400. (<https://elibrary.ru/contents.asp?id=34486803&selid=29417961>)
45. Packer M, Fine IH, Hoffman RS, Piers PA. Prospective randomized trial of an anterior surface modified prolate intraocular lens. J Refract Surg. 2002;18: 692–6. (<https://elibrary.ru/contents.asp?id=34486803&selid=29417961>)
46. Kohnen T, Klaproth OK, Bühren J. Effect of intraocular lens asphericity on quality of vision after cataract removal: an intraindividual comparison. Ophthalmology. 2009;116: 1697. (<https://elibrary.ru/contents.asp?id=34486803&selid=29417961>)
47. Малюгин Б.Э., Терещенко А.В., Белый Ю.А., Демьянченко С.К., Фадеева Т.В., Исаев М.А., (<https://elibrary.ru/contents.asp?id=34486803&selid=29417961>) Сравнительный анализ клинической эффективности имплантации сферических и асферических ИОЛ. Офтальмохирургия. 2011; (<https://elibrary.ru/contents.asp?id=33822703>) 3: 27–31. (<https://elibrary.ru/contents.asp?id=33822703&selid=18903067>)
48. Малюгин Б.Э., Исаев М.А., Головин А.В., Албакова Х.М. Сравнительная характеристика зрительных функций и данных aberromетрии у пациентов со сферической, асферической и аккомодирующей моделями ИОЛ. Офтальмохирургия. 2012;1: С. 46–53. (<https://elibrary.ru/contents.asp?id=33822703&selid=18903067>)
49. Grabow H.B. Intraocular correction of refractive errors. In: Kershner R.M. ed. Refractive Keratotomy for Cataract Surgery and the Correction of Astigmatism. Thorofare, NJ: SLACK, 1994. (<https://elibrary.ru/contents.asp?id=33822703&selid=18903067>)
50. Lane SS, Ernest P, Miller KM et al. Comparison of clinical and patient-reported outcomes with bilateral AcrySof toric or spherical

- control intraocular lenses. J Refract Surg. 2009;25: 899–901. (<https://elibrary.ru/contents.asp?id=33822703&selid=18903067>)
51. Ruiz-Mesa R, Carrasco-Sanchez D, Diaz-Alvarez SB et al. Refractive lens exchange with foldable toric intraocular lens. Am J Ophthalmol. 2009;147: 990–6. (<https://elibrary.ru/contents.asp?id=33822703&selid=18903067>)
52. Gills JP, Gayton JL. Reducing pre-existing astigmatism. In: Gills JP, Fenzl R, Martin RG eds. Cataract Surgery: The State of the Art. Thorofare, NJ: SLACK, 1998. (<https://elibrary.ru/contents.asp?id=33822703&selid=18903067>)
53. Till JS, Yoder PR, Jr, Wilcox TK, Spielman JL. Toric intraocular lens implantation: 100 consecutive cases. J Cataract Refract Surg. 2002;28: 295–301. (<https://elibrary.ru/contents.asp?id=33822703&selid=18903067>)
54. Warren E.Hill. Keratometry database (<https://elibrary.ru/contents.asp?id=33822703&selid=18903067>)<https://doctor-ill.com/physicians/docs/Astigmatism.pdf> (<https://doctor-ill.com/physicians/docs/Astigmatism.pdf>)
55. Calladine D, Evans JR, Shah S, Leyland M. Multifocal versus monofocal intraocular lenses after cataract extraction. Cochrane Database Syst Rev 2012, Issue 9. Art. No.: CD003169. doi: 10.1002/14651858.CD003169.pub3 (<https://doctor-ill.com/physicians/docs/Astigmatism.pdf>)
56. Woodward MA, Randleman JB, Stulting RD. Dissatisfaction after multifocal intraocular lens implantation. J Cataract Refract Surg. 2009;35: 992–7. (<https://doctor-ill.com/physicians/docs/Astigmatism.pdf>)
57. Воронин Г.В., Мамиконян В.Р., Шелудченко В.М., Нарбут М.Н. Клинические результаты коррекции афакии мультифокальными интраокулярными линзами. (<https://doctor-ill.com/physicians/docs/Astigmatism.pdf>) Вестник офтальмологии. 2017;133(1): 37–41. (<https://elibrary.ru/contents.asp?id=34463518>)
58. Melles RB, Holladay JT, Chang WJ. Accuracy of intraocular lens calculation formulas. Ophthalmology. 2018;125: 169–178. (<https://elibrary.ru/contents.asp?id=34463518>)
59. Hoffer KJ. Clinical results using the Holladay 2 intraocular lens power formula. J Cataract Refract Surg. 2000;26: 1233–7. (<https://elibrary.ru/contents.asp?id=34463518>)
60. Olsen T, Corydon L, Gimbel H. Intraocular lens power calculation with an improved anterior chamber depth prediction algorithm. J

61. Hoffmann PC, Hutz WW, Eckhardt HB. Significance of optic formula selection for postoperative refraction after cataract operation [in German]. Klin Monatsbl Augenheilkd 1997;211: 168–77. (<https://elibrary.ru/contents.asp?id=34463518>)
62. Retzlaff JA, Sanders DR, Kraff MC. Development of the SRK/T intraocular lens implant power calculation formula. J Cataract Refract Surg. 1990;16: 333–40. (<https://elibrary.ru/contents.asp?id=34463518>)
63. Haigis W. Intraocular lens calculation in extreme myopia. J Cataract Refract Surg 2009;35: 906–11. (<https://elibrary.ru/contents.asp?id=34463518>)
64. Малюгин Б.Э., Пантелеев Е.Н., Бессарабов А.Н., Агафонов С.Г., Оптимизация константы а при расчете ИОЛ на глазах после радиальной кератотомии. Современные технологии в офтальмологии. 2017; (<https://elibrary.ru/contents.asp?id=34463518>)6: 83–85. (<https://elibrary.ru/contents.asp?id=34543129&selid=30469504>)
65. Тахчиди Х.П., Пантелеев Е.Н., Бессарабов А.Н. (<https://elibrary.ru/contents.asp?id=34543129&selid=30469504>)Формула расчета оптической силы ИОЛ «MIKOF/ALF» на основе параметризованного схематического стандартного артифакичного глаза. (<https://elibrary.ru/item.asp?id=18902807>)Офтальмохирургия. 2010; (<https://elibrary.ru/contents.asp?id=33822688>)4: 20–33. (<https://elibrary.ru/contents.asp?id=33822688&selid=18902807>)
66. Арзамасцев А.А., Фабрикантов О.Л., Зенкова Н.А., Белоусов Н.К. Оптимизация формул для расчета ИОЛ. Вестник Тамбовского университета. Серия: Естественные и технические науки. 2016;21(1): 208–213. (<https://elibrary.ru/contents.asp?id=33822688&selid=18902807>)
67. Иванов М.Н., Шевелев А.Ю. Формула расчета оптической силы интраокулярных линз. Вестник офтальмологии. 2003;119(4): 52–54. (<https://elibrary.ru/contents.asp?id=33822688&selid=18902807>)
68. Тахчиди Х.П., Мухаметшина Э.З. Сравнительный анализ точности методик расчета оптической силы ИОЛ SRK/T, HOLLADAY 1 И HOFFER Q с отечественной методикой MIKOF/ALF. Вестник Медицинского стоматологического института. 2011;2(17): 77–78. (<https://elibrary.ru/contents.asp?id=33822688&selid=18902807>)

69. Schaumberg DA, Dana MR, Christen WG, Glynn RJ. A systematic overview of the incidence of posterior capsule opacification. *Ophthalmology*. 1998;105: 1213–21. (<https://elibrary.ru/contents.asp?id=33822688&selid=18902807>)
70. Baratz KH, Cook BE, Hodge DO. Probability of Nd:YAG laser capsulotomy after cataract surgery in Olmsted County, Minnesota. *Am J Ophthalmol*. 2001;131: 161–6. (<https://elibrary.ru/contents.asp?id=33822688&selid=18902807>)
71. Cataract Management Guideline Panel. Cataract in Adults: Management of Functional Impairment. Clinical Practice Guideline, Number 4. Rockville, MD: USDHHS, AHCPR Publ. No. (PHS) 93-0542; 1993. (<https://elibrary.ru/contents.asp?id=33822688&selid=18902807>)
72. Schein OD, Steinberg EP, Javitt JC et al. Variation in cataract surgery practice and clinical outcomes. *Ophthalmology*. 1994;101: 1142–52. (<https://elibrary.ru/contents.asp?id=33822688&selid=18902807>)
73. Ursell PG. Three-year incidence of Nd:YAG capsulotomy and posterior capsule opacification and its relationship to monofocal acrylic IOL biomaterial: a UK Real World Evidence study. *Eye* 2018 <https://doi.org/10.1038/s41433-018-0131-2> (<https://elibrary.ru/contents.asp?id=33822688&selid=18902807>)
74. Ильина С.Н., Завадский П.Ч. Хирургическое лечение возрастной катаракты на современном этапе. *Журнал ГрГМУ*. 2009;1: 84–91. (<https://elibrary.ru/contents.asp?id=33822688&selid=18902807>)
75. Tinley CG, Frost A, Hakin KN et al. Is visual outcome compromised when next day review is omitted after phacoemulsification surgery? A randomised control trial. *Br J Ophthalmol*. 2003;87: 1350–5. (<https://elibrary.ru/contents.asp?id=33822688&selid=18902807>)
76. Alwitry A, Rotchford A, Gardner I. First day review after uncomplicated phacoemulsification: is it necessary? *Eur J Ophthalmol* 2006;16: 554–9. (<https://elibrary.ru/contents.asp?id=33822688&selid=18902807>)
77. Saeed A, Guerin M, Khan I et al. Deferral of first review after uneventful phacoemulsification cataract surgery until 2 weeks: randomized controlled study. *J Cataract Refract Surg*. 2007;33: 1591–6. (<https://elibrary.ru/contents.asp?id=33822688&selid=18902807>)
78. Tan JH, Newman DK, Klunker C et al. Phacoemulsification cataract surgery: is routine review necessary on the first post-operative day? *Eye* 2000;14 (Pt 1): 53–5. (<https://elibrary.ru/contents.asp?id=33822688&selid=18902807>)

79. Jelin E, Wisløff T, Moe MC, Heiberg T. (<https://elibrary.ru/contents.asp?id=33822688&selid=18902807>)Psychometric properties of the National Eye Institute Visual Function Questionnaire (NEI-VFQ 25) in Norwegian population of patients with neovascular age related macular degeneration compared to a control population. *Health Qual Life Outcomes*. 2019;17(1): 140. doi: 10.1186/s12955-019-1203-0 (<https://www.ncbi.nlm.nih.gov/pubmed/31412873>)
80. Owen CG, Rudnicka AR, Smeeth L, Evans JR, Wormald RP, Fletcher AE. (<https://www.ncbi.nlm.nih.gov/pubmed/31412873>)Is the NEI-VFQ-25 a useful tool in identifying visual impairment in an elderly population? *BMC Ophthalmol*. 2006;6: 24. (<https://www.ncbi.nlm.nih.gov/pubmed/16764714>)
81. Taylor HR, West SK, Rosenthal FS, Muñoz B, Newland HS, Abbey H & Emmett EA (1988). Effect of Ultraviolet Radiation on Cataract Formation. *New England Journal of Medicine*, 319(22): 1429–1433. (<https://www.ncbi.nlm.nih.gov/pubmed/16764714>)
82. Rosenthal FS, Bakalian AE. & Taylor HR (1986). The effect of prescription eyewear on ocular exposure to ultraviolet radiation. *American Journal of Public Health*, 76(10): 1216–1220. (<https://www.ncbi.nlm.nih.gov/pubmed/16764714>)
83. Wang JJ, Rochtchina E, Tan AG et al. Use of inhaled and oral corticosteroids and the long-term risk of cataract. *Ophthalmology*. 2009;116: 652–7. (<https://www.ncbi.nlm.nih.gov/pubmed/16764714>)
84. McCarty CA, Nanjan MB, Taylor HR. Attributable risk estimates for cataract to prioritize medical and public health action. *Invest Ophthalmol Vis Sci*. 2000;41: 3720–5. (<https://www.ncbi.nlm.nih.gov/pubmed/16764714>)
85. Jelin E, Wisløff T, Moe MC, Heiberg T. (<https://www.ncbi.nlm.nih.gov/pubmed/16764714>)Psychometric properties of the National Eye Institute Visual Function Questionnaire (NEI-VFQ 25) in a Norwegian population of patients with neovascular age-related macular degeneration compared to a control population. *Health Qual Life Outcomes*. 2019;17(1): 140. doi: 10.1186/s12955-019-1203-0 (<https://www.ncbi.nlm.nih.gov/pubmed/31412873>)
86. Owen CG, Rudnicka AR, Smeeth L, Evans JR, Wormald RP, Fletcher AE. (<https://www.ncbi.nlm.nih.gov/pubmed/31412873>)Is the NEI-VFQ-25 a useful tool in identifying visual impairment in an elderly population? *BMC Ophthalmol*. 2006;6: 24. (<https://www.ncbi.nlm.nih.gov/pubmed/16764714>)

(<https://www.ncbi.nlm.nih.gov/pubmed/16764714>)

Приложение А1. Состав рабочей группы

1. **Амиров Айдар Наилевич** – к.м.н., заведующий кафедрой офтальмологии ГБОУ ДПО КГМА МЗ РФ, член Президиума ООО «Ассоциация врачей-офтальмологов», член Президиума ООО «Общество офтальмологов России»;
2. **Астахов Сергей Юрьевич** – д.м.н., профессор, зав. кафедрой офтальмологии ГБОУ ВПО «Первый Санкт-Петербургский государственный медицинский университет имени академика И.П. Павлова» МЗ РФ, вице-президент ООО «Ассоциация врачей-офтальмологов»;
3. **Беликова Елена Ивановна** – д.м.н., профессор кафедры офтальмологии АПО ФБГУ ФНКЦ ФМБА, главный врач «Глазная клиника доктора Беликовой», член ООО «Общество офтальмологов России»;
4. **Бикбов Мухаррам Мухтарамович** – д.м.н., профессор, директор ГБУ «Уфимский НИИ глазных болезней Академии наук Республики Башкортостан», член Президиума ООО «Ассоциация врачей-офтальмологов», Первый заместитель председателя Президиума ООО «Общество офтальмологов России»;
5. **Егорова Елена Владиленовна** – к.м.н., заместитель директора по лечебной работе Новосибирского филиала ФГБУ «МНТК «Микрохирургия глаза» имени академика С.Н. Фёдорова» МЗ РФ, член ООО «Общество офтальмологов России»;
6. **Кожухов Арсений Александрович** – д.м.н., профессор, ведущий офтальмохирург офтальмологической клиники «СПЕКТР», Москва, член ООО «Общество офтальмологов России»;
7. **Коновалов Михаил Егорович** – д.м.н., профессор, главный врач ООО «Офтальмологический центр Коновалова», Москва, член Президиума ООО «Общество офтальмологов России»;
8. **Копаев Сергей Юрьевич** – д.м.н., заведующий отделом хирургии хрусталика и интраокулярной коррекции ФГАУ «НМИЦ «МНТК «Микрохирургия глаза» имени академика С.Н. Фёдорова» МЗ РФ, член ООО «Общество офтальмологов России»;
9. **Кочмала Олег Борисович** – д.м.н., руководитель центра микрохирургии глаза НУЗ «Дорожная клиническая больница на

- станции «Ростов-Главный» ОАО «РЖД», член ООО «Общество офтальмологов России»;
10. **Куликов Алексей Николаевич** – д.м.н., начальник кафедры офтальмологии военно-медицинской академии им. С.М. Кирова, главный офтальмолог Министерства обороны Российской Федерации, член Президиума ООО «Общество офтальмологов России»;
 11. **Лаптев Борис Владимирович** – заведующий операционным блоком ЗАО «Екатеринбургский центр МНТК «Микрохирургия глаза», член ООО «Общество офтальмологов России»;
 12. **Малюгин Борис Эдуардович** – д.м.н., профессор, заместитель генерального директора по научной работе ФГАУ «НМИЦ «МНТК «Микрохирургия глаза» им. академика С.Н. Фёдорова» МЗ РФ, Председатель ООО «Общество офтальмологов России»;
 13. **Мамиконян Вардан Рафаэлович** – д.м.н., профессор, заместитель директора по науке ФГБУ «НИИ глазных болезней» РАМН, член Правления ООО «Общество офтальмологов России»;
 14. **Першин Кирилл Борисович** – д.м.н., профессор, академик РАЕН, медицинский директор офтальмологических клиник «Эксимер», член ООО «Общество офтальмологов России»;
 15. **Соболев Николай Петрович** – к.м.н., главный врач ФГАУ НМИЦ «МНТК «Микрохирургия глаза» имени академика С.Н. Фёдорова» МЗ РФ, член ООО «Общество офтальмологов России»;
 16. **Тахтаев Юрий Викторович** – д.м.н., профессор, профессор кафедры офтальмологии ПСПбГМУ им. академика И.П. Павлова, член ООО «Общество офтальмологов России»;
 17. **Трубилин Владимир Николаевич** – д.м.н., профессор, руководитель Центра офтальмологии ФМБА России, заведующий кафедрой офтальмологии Академии постдипломного образования ФГБУ ФНКЦ ФМБА России, член Президиума ООО «Общество офтальмологов России», член Президиума ООО «Ассоциация врачей-офтальмологов»;
 18. **Ченцова Екатерина Валериановна** – д.м.н., профессор, и.о. руководителя отдела травматологии, реконструкционной хирургии и глазного протезирования ФГБУ «Московский НИИ глазных болезней им. Гельмгольца» МЗ РФ, член ООО «Ассоциация врачей-офтальмологов».

Конфликт интересов отсутствует.

Приложение А2. Методология разработки клинических рекомендаций

Методология разработки клинических рекомендаций основана на методах доказательной медицины. В данных клинических рекомендациях все сведения ранжированы по уровню достоверности (доказательности) в зависимости от количества и качества исследований по данной проблеме.

Целевая аудитория данных клинических рекомендаций:

1. Врачи-офтальмологи
2. Ординаторы и аспиранты по специальности «Офтальмология»
3. Студенты высших медицинских учебных заведений

Таблица 1. Шкала оценки уровней достоверности доказательств (УДД) для методов диагностики (диагностических вмешательств)

УДД	Расшифровка
1	Систематические обзоры исследований с контролем референсным методом или систематический обзор рандомизированных клинических исследований с применением мета-анализа
2	Отдельные исследования с контролем референсным методом или отдельные рандомизированные клинические исследования и систематические обзоры исследований любого дизайна, за исключением рандомизированных клинических исследований, с применением мета-анализа
3	Исследования без последовательного контроля референсным методом или исследования с референсным методом, не являющимся независимым от исследуемого метода или нерандомизированные сравнительные исследования, в том числе когортные исследования
4	Несравнительные исследования, описание клинического случая
5	Имеется лишь обоснование механизма действия или мнение экспертов

Таблица 2. Шкала оценки уровней достоверности доказательств (УДД) для методов профилактики, лечения и реабилитации (профилактических, лечебных, реабилитационных вмешательств)

УДД	Расшифровка
1	Систематический обзор РКИ с применением мета-анализа
2	Отдельные РКИ и систематические обзоры исследований любого дизайна, за исключением РКИ, с применением мета-анализа
3	Нерандомизированные сравнительные исследования, в т.ч. когортные исследования
4	Несравнительные исследования, описание клинического случая или серии случаев, исследования «случай-контроль»

5	Имеется лишь обоснование механизма действия вмешательства (доклинические исследования) или мнение экспертов
---	---

Таблица 3. Шкала оценки уровней убедительности рекомендаций (УУР) для методов профилактики, диагностики, лечения и реабилитации (профилактических, диагностических, лечебных, реабилитационных вмешательств)

УУР	Расшифровка
А	Сильная рекомендация (все рассматриваемые критерии эффективности (исходы) являются важными, все исследования имеют высокое или удовлетворительное методологическое качество, их выводы по интересующим исходам являются согласованными)
В	Условная рекомендация (не все рассматриваемые критерии эффективности (исходы) являются важными, не все исследования имеют высокое или удовлетворительное методологическое качество и/или их выводы по интересующим исходам не являются согласованными)
С	Слабая рекомендация (отсутствие доказательств надлежащего качества (все рассматриваемые критерии эффективности (исходы) являются неважными, все исследования имеют низкое методологическое качество, и их выводы по интересующим исходам не являются согласованными)

Порядок обновления клинических рекомендаций

Механизм обновления клинических рекомендаций предусматривает их систематическую актуализацию – не реже чем один раз в три года или при появлении новой информации о тактике ведения пациентов с данным заболеванием. Решение об обновлении принимает МЗ РФ на основе предложений, представленных медицинскими некоммерческими профессиональными организациями. Сформированные предложения должны учитывать результаты комплексной оценки лекарственных препаратов, медицинских изделий, а также результаты клинической апробации.

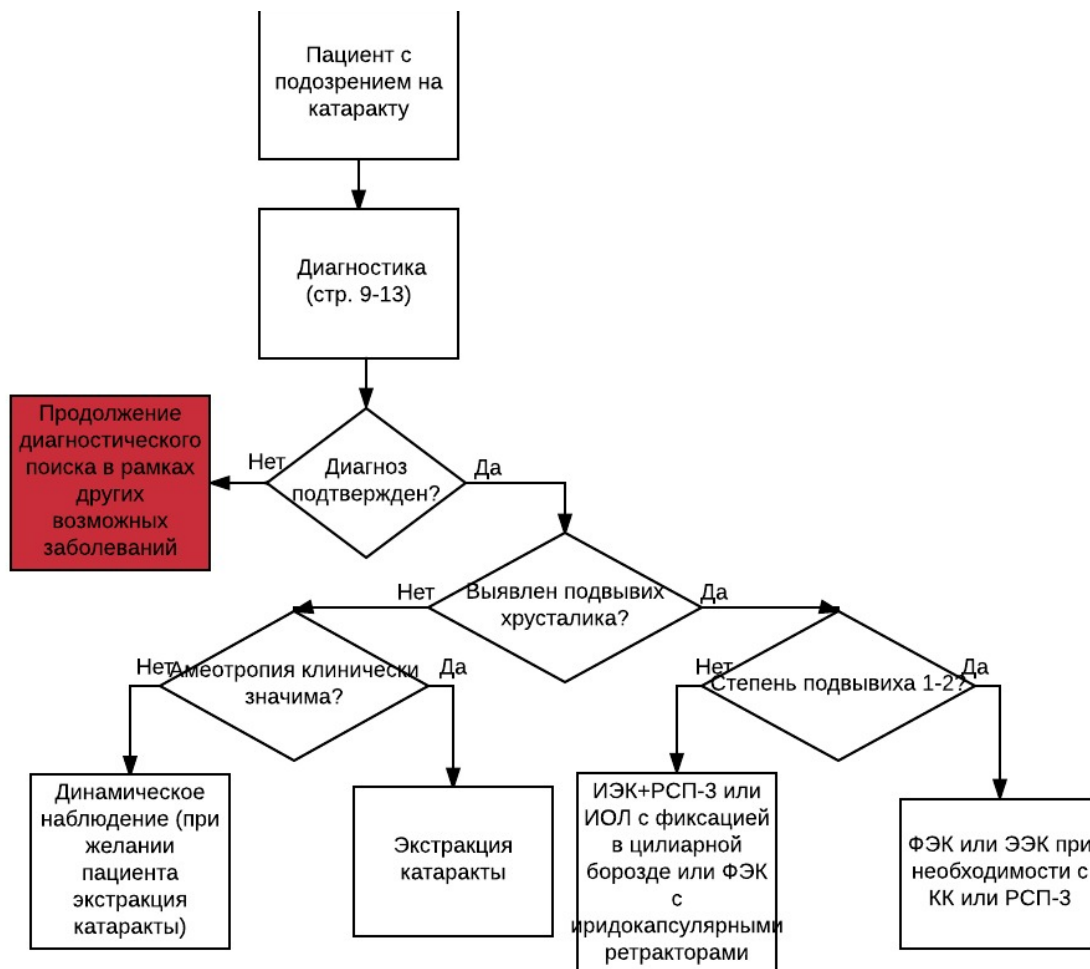
Приложение А3. Связанные документы

Данные клинические рекомендации разработаны с учётом следующих нормативно-правовых документов:

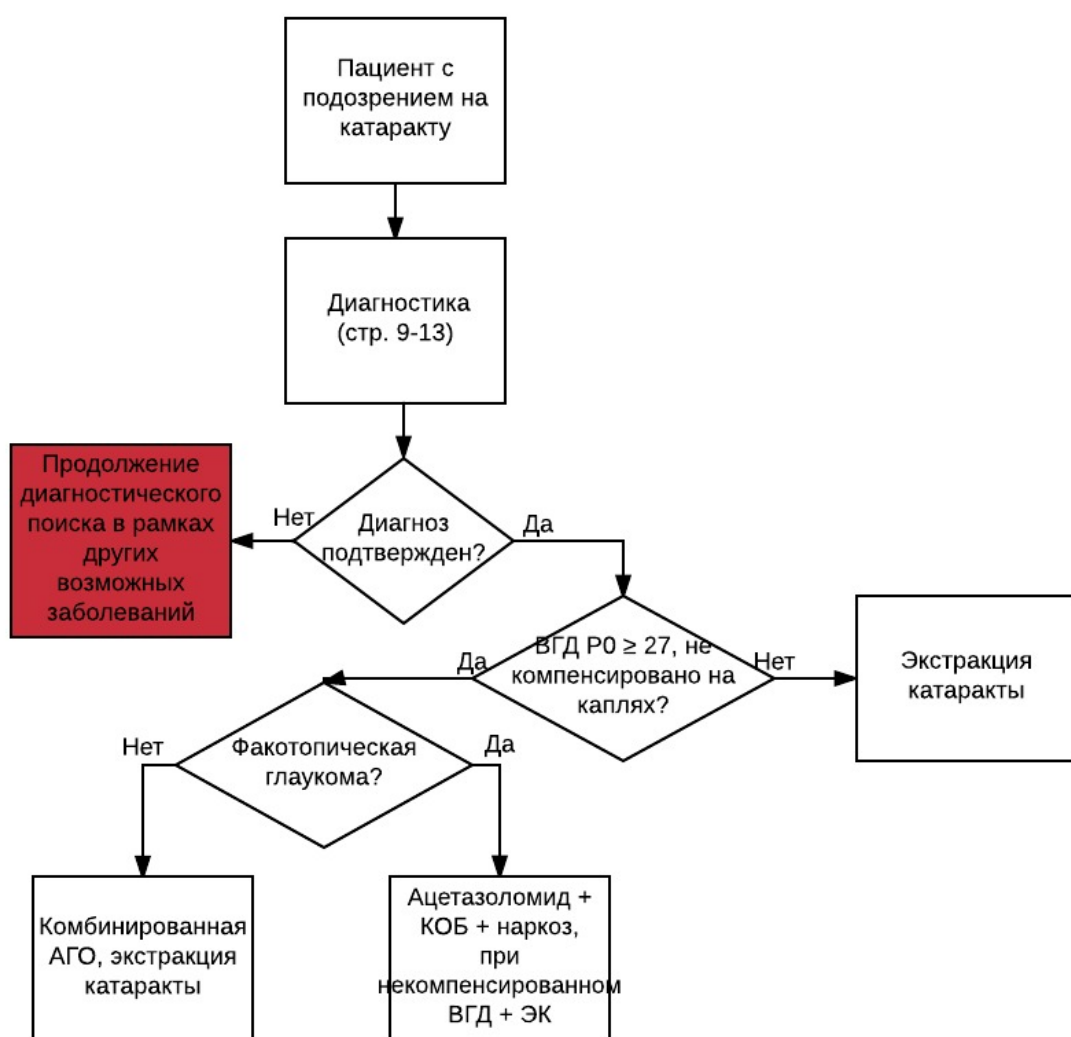
1. Приказ Минздрава России от 13.12.2012 N 26116 «Об утверждении Порядка оказания медицинской помощи взрослому населению при заболеваниях глаза, его придаточного аппарата и орбиты».
2. Приказ Минздрава России от 25.10.2012 N 422н «Об утверждении Порядка оказания медицинской помощи детям при заболеваниях глаза, его придаточного аппарата и орбиты».

Приложение Б. Алгоритмы ведения пациента

Старческая катаракта



Сочетание катаракты и глаукомы



Приложение В. Информация для пациентов

Пациенты с помутнением хрусталика обращаются с первичными жалобами на постепенное затуманивание зрения в первичное лечебно-профилактическое учреждение самотеком или выявляются при ежегодном диспансерном обследовании. После установки диагноза катаракта с высокой остротой зрения пациенту назначается динамическое наблюдение 1 раз в 6 месяцев. При снижении зрительных функций менее 0,5 с коррекцией и/или приводящие к ограничению трудоспособности, которое больше не удовлетворяет их потребностям и создает дискомфорт в повседневной жизни, пациент вправе получить направление на хирургическое лечение.

Приложение Г.

Приложение Г1. Шаблон включения клинических шкал оценки, вопросников и других оценочных инструментов состояния пациента

Название на русском языке: Вопросник зрительных функций Национального Института Глаза

Оригинальное название (если есть): The National Eye Institute Visual Function Questionnaire (NEI-VFQ 25)

Источник (официальный сайт разработчиков, публикация с валидацией): [85, 86]

Тип (подчеркнуть):

- шкала оценки
- индекс
- вопросник
- другое (уточнить): _____

Назначение: субъективная оценка пациентом зрительных функций

Оценочный инструмент, содержание:

Русскоязычная версия вопросника NEI-VFQ 25 [84, 85]

1. В целом Вы могли бы сказать, что состояние Вашего здоровья:

прекрасное 1

очень хорошее..... 2

хорошее 3

удовлетворительное..... 4

плохое 5

2. В настоящее время могли бы Вы сказать, что зрение обоих глаз (в очках или с контактными линзами, если Вы их используете) прекрасное, хорошее, удовлетворительное, плохое, очень плохое?

- прекрасное 1
- хорошее 2
- удовлетворительное..... 3
- плохое 4
- очень плохое 5
- полностью слеп/-а 6

3. Как часто Вы испытываете чувство беспокойства по поводу своего зрения?

- никогда 1
- редко 2
- иногда 3
- часто 4
- постоянно..... 5

4. Насколько сильную боль или дискомфортные ощущения Вы испытываете в глазах или вокруг глаз (например, жжение, зуд или ноющую боль)?

- не возникают..... 1
- незначительные 2
- умеренные..... 3
- сильные..... 4
- очень сильные 5

5. Насколько Вам трудно читать обычный газетный шрифт?

- совсем нетрудно..... 1
- немного трудно 2
- довольно трудно 3
- чрезвычайно трудно 4
- перестали делать это из-за зрения 5

перестали делать это по другим причинам

или не имеете к этому интереса 6

6. Насколько Вам трудно заниматься теми видами работы или любимыми занятиями, для которых:

требуется хорошо видеть вблизи: приготовление еды, шитье, мелкий ремонт в доме или использование ручных инструментов?

совсем не трудно..... 1

немного трудно 2

довольно трудно 3

чрезвычайно трудно 4

перестали делать это из-за зрения 5

перестали делать это по другим причинам

или не имеете к этому интереса 6

7. Из-за проблем со зрением насколько Вам трудно найти что-либо на полке, заставленной разными предметами?

совсем не трудно..... 1

немного трудно 2

довольно трудно 3

чрезвычайно трудно 4

перестали делать это из-за зрения 5

перестали делать это по другим причинам

или не имеете к этому интереса 6

8. Насколько Вам трудно читать уличные вывески и указатели или названия магазинов?

совсем не трудно..... 1

немного трудно 2

довольно трудно 3

чрезвычайно трудно	4
перестали делать это из-за зрения	5
перестали делать это по другим причинам	
или не имеете к этому интереса	6

9. Из-за проблем со зрением насколько Вам трудно шагать вниз по ступеням, спускаться по лестнице или сходить с тротуара при тусклом освещении или ночью?

совсем не трудно.....	1
немного трудно	2
довольно трудно	3
чрезвычайно трудно	4
перестали делать это из-за зрения	5
перестали делать это по другим причинам	
или не имеете к этому интереса	6

10. Из-за проблем со зрением насколько Вам трудно замечать объекты по сторонам, когда Вы идете?

совсем не трудно.....	1
немного трудно	2
довольно трудно	3
чрезвычайно трудно	4
перестали делать это из-за зрения	5
перестали делать это по другим причинам	
или не имеете к этому интереса	6

11. Из-за проблем со зрением насколько Вам трудно увидеть, как люди реагируют на то, что Вы им говорите?

совсем не трудно.....	1
немного трудно	2

- довольно трудно 3
- чрезвычайно трудно 4
- перестали делать это из-за зрения 5
- перестали делать это по другим причинам
- или не имеете к этому интереса 6

12. Из-за проблем со зрением насколько Вам трудно выбирать себе одежду и подбирать предметы одежды, подходящие друг другу?

- совсем не трудно..... 1
- немного трудно 2
- довольно трудно 3
- чрезвычайно трудно 4
- перестали делать это из-за зрения 5
- перестали делать это по другим причинам
- или не имеете к этому интереса 6

13. Из-за проблем со зрением насколько Вам трудно общаться с людьми, когда Вы ходите в гости?

- совсем не трудно..... 1
- немного трудно 2
- довольно трудно 3
- чрезвычайно трудно 4
- перестали делать это из-за зрения 5
- перестали делать это по другим причинам
- или не имеете к этому интереса 6

14. Из-за проблем со зрением насколько Вам трудно ходить в кино, в театр или посещать спортивные мероприятия?

- совсем не трудно..... 1

- немного трудно 2
- довольно трудно 3
- чрезвычайно трудно 4
- перестали делать это из-за зрения 5
- перестали делать это по другим причинам
- или не имеете к этому интереса 6

15. Если в настоящее время водите машину: насколько Вам трудно водить машину днем, когда Вы ездите по знакомым для Вас местам?

- совсем не трудно 1
- немного трудно 2
- довольно трудно 3
- чрезвычайно трудно 4

16. Насколько Вам трудно водить машину ночью в знакомых местах?

- совсем не трудно 1
- немного трудно 2
- довольно трудно..... 3
- чрезвычайно трудно 4
- перестали делать это из-за зрения..... 5
- перестали делать это по другим причинам
- или не имеете к этому интереса..... 6

16а. Насколько Вам трудно водить машину в сложных условиях, таких как плохая погода, час пик, шоссе или городское движение?

- совсем не трудно 1
- немного трудно 2
- довольно трудно..... 3

чрезвычайно трудно 4

перестали делать это из-за зрения..... 5

перестали делать это по другим причинам

или не имеете к этому интереса..... 6

17. Из-за проблем со зрением Вам удастся сделать меньше, чем Вам хотелось бы?

Постоянно.....1

Часто.....2

Иногда.....3

Редко.....4

Никогда.....5

18. Из-за проблем со зрением Вы ограничены в том, как долго Вы можете работать или заниматься другими видами деятельности?

Постоянно.....1

Часто.....2

Иногда.....3

Редко.....4

Никогда.....5

19. Насколько часто Вам приходится отказываться от того, что Вы хотели бы делать из-за боли или дискомфортных ощущений в глазах или вокруг глаз, например, жжение, зуд или ноющая боль?

Постоянно.....1

Часто.....2

Иногда.....3

Редко.....4

Никогда.....5

20. Из-за проблем со зрением я провожу дома бóльшую часть времени:

совершенно верно1

в основном верно2

не знаю.....3

в основном неверно4

совершенно неверно5

21. Из-за проблем со зрением я часто чувствую себя раздраженным/-ой и неудовлетворенным/-ой :

совершенно верно1

в основном верно2

не знаю.....3

в основном неверно4

совершенно неверно5

22. Из-за проблем со зрением я значительно хуже могу контролировать то, что делаю:

совершенно верно1

в основном верно2

не знаю.....3

в основном неверно4

совершенно неверно5

23. Из-за проблем со зрением мне приходится слишком часто полагаться на то, что мне говорят окружающие:

совершенно верно1

в основном верно2

не знаю.....3

в основном неверно4

совершенно неверно5

24. Из-за проблем со зрением мне часто необходима помощь окружающих:

совершенно верно1

в основном верно2

не знаю.....3

в основном неверно4

совершенно неверно5

25. Я беспокоюсь о том, что из-за проблем со зрением я могу сделать что-то, из-за чего я или окружающие будут испытывать неловкость:

совершенно верно1

в основном верно2

не знаю.....3

в основном неверно4

совершенно неверно5

Интерпретация

Все вопросы, предложенные в анкете, сгруппированы в блоки, оценивающие физическое, психическое и социальное функционирование пациента относительно качества его зрительного восприятия. Сумма баллов по всем разделам методики позволяет оценить степень снижения качества жизни больного относительно его зрительных функций.