



МИНИСТЕРСТВО
ЗДРАВООХРАНЕНИЯ
РОССИЙСКОЙ ФЕДЕРАЦИИ

Клинические рекомендации

Транспозиция магистральных артерий

МКБ 10: Q 20, Q20.3, Q 20.5, Q20.8. (согласно уведомлению минздрава)

Возрастная категория: дети\взрослые

Год утверждения (частота пересмотра): 20 (пересмотр каждые 3 года)

ID:

URL:

Профессиональные ассоциации:

- Ассоциация сердечно-сосудистых хирургов России
- Ассоциация детских кардиологов России
- Российское кардиологическое общество

Утверждены:

- Ассоциацией сердечно-сосудистых хирургов России

— _____ 201_ г.

Согласованы

Научным советом Министерства
Здравоохранения Российской Федерации

— _____ 201_ г.

Оглавление

Ключевые слова	3
Список сокращений	3
Термины и определения	5
1. Краткая информация	8
1.1. Определение	8
1.2 Этиология и патогенез	8
1.3 Эпидемиология	9
1.4 Кодирование по МКБ-10	10
1.5 Классификация	10
1.6. Клиническая картина	11
2. Диагностика	12
2.1 Жалобы и анамнез	12
2.2 Физикальное обследование	12
2.3 Лабораторная диагностика	13
2.4 Инструментальная диагностика	14
3. Лечение	19
3.1 Консервативное лечение	19
3.2 Хирургическое лечение	21
4. Реабилитация	30
5. Профилактика и диспансерное наблюдение	31
6. Дополнительная информация, влияющая на течение и исход заболевания	35
7. Организация медицинской помощи	36
Критерии оценки качества медицинской помощи	37
Список литературы	38
Приложение А1. Состав рабочей группы	41
Приложение А2. Методология разработки клинических рекомендаций	42
Приложение А3. Связанные документы	46
Приложение Б1. Алгоритм ведения пациентов с ТМА и ИМЖП	47
Приложение Б2. Алгоритм ведения пациентов с ТМА и ДМЖП	48
Приложение Б3. Алгоритм ведения пациентов с ТМА и сопутствующим стенозом лёгочной артерии	49
Приложение В. Информация для пациента	50
Приложение Г. Определение и оценка данных полученных при проведении трансторакальной эхокардиографии	52

Ключевые слова

Список сокращений

АВС – атриовентрикулярное соединение;

Ао– аорта;

АК – аортальный клапан;

АКГ – ангиокардиография;

ВОЛЖ - выводной отдел левого желудочка;

ВТЛЖ – выводной тракт левого желудочка;

ГСД – градиент систолического давления;

ДМЖП – дефект межжелудочковой перегородки;
ДМПП - дефект межпредсердной перегородки;
ЕОК- Европейское общество кардиологов
ИМЖП – интактная межжелудочковая перегородка;
ИК – искусственное кровообращение;
ИМДЛА-инвазивный мониторинг давления в легочной артерии
КА – коронарная артерия;
КДО – конечный диастолический объем;
КДР – конечный диастолический размер;
КТ – Компьютерная томография;
ЛЖ – левый желудочек;
ЛА(С) – легочная(ый) артерия (ствол);
ЛКА – левая коронарная артерия;
МЖП – межжелудочковая перегородка;
МК – митральный клапан;
МНО – международное нормализованное отношение;
МПП – межпредсердная перегородка;
МПС – межпредсердное сообщение;
МРТ – магнитно-резонансная томография;
НК – недостаточность кровообращения;
ОАП – открытый артериальный проток;
ОВТЛЖ – обструкция выводного тракта левого желудочка;
ОРИТН – Отделение реанимации и интенсивной терапии новорожденных;
ООО – открытое овальное окно;
ПКА – правая коронарная артерия;
СЛА – системно-легочный анастомоз;
ТМА- транспозиция магистральных артерий;
ТМС – транспозиция магистральных сосудов;
ФВ – фракция выброса;
Эхо-КГ – эхокардиография;
АСС – Американская коллегия кардиологов;
АНА – Американская ассоциация кардиологов;
НУНА – Нью-Йоркская ассоциация сердца;
АЧТВ – активированное частичное тромбопластиновое время
ПТВ - протромбиновое время

ПИ - протромбиновый индекс

Термины и определения

Катетеризация полостей сердца и ангиокардиография – инвазионный метод диагностики и оценки центральной гемодинамики, предполагающий непосредственное

измерение давления в полостях сердца, получение проб крови из них для оценки газового состава и их контрастирование.

«Критические» врожденные пороки сердца – состояния, характеризующиеся острым дефицитом сердечного выброса, быстрым прогрессированием сердечной недостаточности, кислородным голоданием тканей с развитием декомпенсированного метаболического ацидоза и нарушением функции жизненно важных органов [1].

Пациент — физическое лицо, которому оказывается медицинская помощь или которое обратилось за оказанием медицинской помощи независимо от наличия у него заболевания и от его состояния [Федеральный закон от 21.11.2011 № 323-ФЗ (ред. от 03.04.2017) «Об основах охраны здоровья граждан в Российской Федерации»].
Рабочая группа по разработке/актуализации клинических рекомендаций — коллектив специалистов, работающих совместно и согласованно в целях разработки/актуализации клинических рекомендаций и несущих общую ответственность за результаты данной работы.

Состояние — изменения организма, возникающие в связи с воздействием патогенных и/или физиологических факторов и требующие оказания медицинской помощи [Федеральный закон от 21.11.2011 № 323-ФЗ (ред. от 03.04.2017) «Об основах охраны здоровья граждан в Российской Федерации»].

Синдром — устойчивая совокупность ряда симптомов с единым патогенезом [Малая медицинская энциклопедия [Электронный ресурс]. — М.: Медицинская энциклопедия. 1991–96 гг. Режим доступа: http://dic.academic.ru/dic.nsf/enc_medicine/28878/Синдром.].

Тезис-рекомендация — положение, отражающее порядок и правильность выполнения того или иного медицинского вмешательства, имеющего доказанную эффективность и безопасность.

Уровень достоверности доказательств (УДД) — степень уверенности в том, что найденный эффект от применения медицинского вмешательства является истинным [Андреева Н.С., Реброва О.Ю., Зорин Н.А. Системы оценки достоверности научных доказательств и убедительности рекомендаций: сравнительная характеристика и перспективы унификации. // Медицинские технологии. Оценка и выбор. —2012. — № 4. — С. 10–24].

Уровень убедительности рекомендаций (УУР) — степень уверенности в достоверности эффекта вмешательства и в том, что следование рекомендациям принесет больше пользы, чем вреда в конкретной ситуации [Андреева Н.С., Реброва О.Ю., Зорин Н.А. Системы оценки достоверности научных доказательств и

убедительности рекомендаций: сравнительная характеристика и перспективы унификации. // Медицинские технологии. Оценка и выбор. —2012. — № 4. — С. 10–24].

1. Краткая информация

1.1. Определение

Транспозиция магистральных артерий (ТМА) – группа врожденных пороков сердца, относящихся к аномалиям конотрункуса, общими признаками которых являются предсердно-желудочковая конкордантность и желудочково-артериальная дискордантность [2].

Морфологические критерии порока[28]:

1. Предсердно-желудочковая конкордантность;
2. Желудочково-артериальная дисконкордантность;
3. Наличие подаортального конуса;
4. Отсутствие или гипоплазия подлегочного конуса;
5. Наличие митрально-легочного фиброзного продолжения.

Сопутствующие пороки:

- дефект межпредсердной перегородки;
- открытый артериальный проток;
- юктапозиция предсердных ушек;
- аномалии коронарных артерий;
- добавочная левосторонняя верхняя полая вена;
- аномалии атриовентрикулярных клапанов;
- гипоплазия правого желудочка.

1.2 Этиология и патогенез

Основная черта рассматриваемой патологии характеризуется тем, что кровообращение в малом и большом кругах осуществляется параллельно, а не последовательно, как в норме. В аорту поступает венозная кровь из правого желудочка. Пройдя большой круг кровообращения, она возвращается в правые отделы сердца. Левый желудочек получает артериализированную кровь из легочных вен и нагнетает ее в легочную артерию. Смешение крови двух кругов кровообращения возможно лишь при наличии сообщений на различных уровнях. Степень артериальной гипоксемии зависит от размера сообщений и, соответственно, от объема смешивания легочного и системного венозного возврата крови. Сброс крови осуществляется в двух направлениях, так как односторонний его характер привел бы к полному опорожнению одного из кругов кровообращения [3].

Различают две группы пациентов. К первой группе относятся пациенты с ИМЖП. При так называемой простой транспозиции смешивание венозной и артериальной крови происходит только на предсердном уровне через открытое овальное окно и на уровне

магистральных артерий через ОАП. Обычно, это смешивание минимальное, поэтому имеет место тяжелая гипоксемия. Внутриутробное кровообращение не страдает при этой аномалии. Однако, сразу после рождения остро возникает угроза жизни из-за низкого насыщения системной артериальной крови кислородом. Состояние пациентов с ИМЖП более тяжелое, чем с ДМЖП и ОАП. Исключение составляют пациенты с большим дефектом межпредсердной перегородки. У пациентов с простой ТМА имеется тенденция к развитию ОБЛС ??? в более раннем возрасте, поэтому хирургическая коррекция показана в раннем возрасте. Оно заключается в устранении вентрикулоартериального несоответствия. В периоде новорожденности таким пациентам часто выполняются операции: баллонной атриосептостомии по Rashkind.

Вторая клиническая группа представлена пациентами с ДМЖП. Смешение крови двух кругов кровообращения происходит на уровне желудочков. При наличии ООО или ОАП, кровь смешивается на уровне предсердий и магистральных артерий соответственно. Степень артериальной гипоксемии зависит от размера сообщений и, соответственно, от объема смешивания легочного и системного венозного возврата крови.

Пациенты с ДМЖП менее цианотичны, но у них имеется склонность к развитию застойной сердечной недостаточности и ОБЛС ??, которая возникает уже к 3–4 мес. жизни.

Большинство пациентов с данным пороком сердца подвергаются в раннем возрасте анатомической коррекции.

1.3 Эпидемиология

Транспозиция магистральных артерий является наиболее распространенный цианотическим врожденный порок сердца после тетрады Фалло. В структуре всех ВПС составляет 2,5-5%. Нередко сочетается с другими ВПС, такими как ДМЖП (20-45%), обструкция выходного тракта левого желудочка (5-25%), аномалии коронарных артерий (25%), коарктация аорты (<5%), перерыв дуги аорты (<1%), предсердный изомеризм (<1%). Семейные варианты ТМА не встречаются. Также не установлена связь с известными генетическими синдромами и хромосомными аномалиями. Среди пациентов с ТМА преобладают лица мужского пола (2/3:1). ТМА чаще встречается у детей от матерей, страдающих сахарным диабетом. [Marek J, Tomek V, Skovranek J, Povysilova V, Samanek M. Prenatal ultrasound screening of congenital heart disease in an unselected national population: a 21-year experience. Heart 2011; 97: 124–130; Guidelines for the Management of Congenital Heart Diseases in Childhood and Adolescence. Cardiology in the Young. 2017; 27(Suppl. 3): S1–S105].

1.4 Кодирование по МКБ-10

Q20.0 -Врожденные аномалии [пороки развития] сердечных камер и соединений

Q20.3 – Дискордантное желудочково-артериальное соединение;

Q20.5- Дискордантное предсердно-желудочковое соединение

Q20.8 – Другие врожденные аномалии сердечных камер и соединений.

1.5 Классификация

В настоящее время чаще других используется следующая классификация транспозиций магистральных артерий [29]:

- с интактной межжелудочковой перегородкой (ИМЖП);
- с ИМЖП и обструкцией выводного тракта левого желудочка (ВТЛЖ);
- с ДМЖП;
- с ДМЖП и обструкцией ВТЛЖ.

Для систематизации множества вариантов ветвления коронарных артерий предложено несколько приемов. «Лейденская конвенция» является широко используемой системой классификации.

Лейденская классификация коронарной анатомии [30].

- Синусы (рассматриваются с позиции, когда сначала идет аорта, затем легочная артерия)

- синус 1 – прилежащий к легочной артерии с правой стороны от наблюдателя (анатомически левый);

- синус 2 – прилежащий к легочной артерии с левой стороны от наблюдателя (анатомически правый).

- Коронарные артерии:

- правая коронарная артерия;

- передняя нисходящая артерия;

- огибающая артерия (ОВ).

Классификация М.Н. YacoubuR. Radley-Smith [31].

Тип А – обычная анатомия коронарных артерий. Правое и левое коронарные устья при этом типе расположены в центрах правого и левого задних аортальных синусов.

Тип Б – обе КА отходят одним общим устьем, расположенным в непосредственной близости от задней комиссуры аортального клапана в одном из синусов.

Тип В – два устья коронарных артерий расположены очень близко друг к другу в непосредственной близости от задней аортальной комиссуры.

Тип Г – локализация устьев аналогична таковой при типе А. Курс ЛКА аналогичен таковому при типе А, за исключением отсутствия огибающей ветви.

Тип Д – огибающая артерия берет начало от правого заднего синуса, и ее дальнейший курс аналогичен описанному при типе Г. другой коронарный ствол отходит от передней части левого заднего синуса, идет вперед, после чего делится на основную правую коронарную и переднюю нисходящую артерии. Правая КА пролегает по передней поверхности выводного тракта впереди лежащего желудочка, достигая правой АВ-борозды.

Тип Е – практически аналогичен типу D, за исключением места отхождения передней нисходящей артерии.

Классификация госпиталя Marie Lannelongue основана главным образом на маршруте коронарных артерий и не акцентирует локализацию устьев. Выделяют четыре варианта маршрута коронарных артерий:

- Нормальный курс (около 60% всех случаев);
- Петлевой курс (35%);
- Внутримышечный курс (5%);
- Смешанный вариант прохождения, включающие внутримышечный и петлевой курс (0,1%).

Классификация коронарной анатомии по степени риска хирургического лечения [5,6] предусматривает такие варианты распределения венечных артерий, которые способны определить прогноз артериального переключения, а именно:

- все коронарные артерии отходят от одного синуса;
- интрамуральные коронарные артерии;
- ретропульмональный ход всей системы левой коронарной артерии;
- ретропульмональное расположение только огибающей артерии;
- левая коронарная артерия или любая её ветвь, исходящая из синуса 2.

1.6 Клиническая картина

Обычно пациенты рождаются с нормальной массой тела. Ребёнок с ТМА симптоматичен с рождения. Ведущим симптомом у новорождённых является цианоз, интенсивность которого заметно не меняется при дыхании кислородом. Цианоз может быть менее выраженным при сочетании ТМА с большим ДМЖП. У детей с недостаточным смешиванием крови на уроне перегородок может развиваться тяжелая артериальная гипоксемия, ацидоз и недостаточность кровообращения, которые усугубляются закрытием артериального протока [Guidelines for the Management of Congenital Heart Diseases in Childhood and Adolescence. Cardiology in the Young. 2017: 27(Suppl. 3): S1–S105; Clinical guidelines for the management of patients with transposition of the great arteries with intact ventricular septum The Task Force on Transposition of the Great Arteries of the European

Association for Cardio-Thoracic Surgery (EACTS) and the Association for European Paediatric and Congenital Cardiology (AEPC). Cardiology in the Young (2017), 27, 530–569].

У взрослых пациентов после хирургической коррекции ТМА возможны клинические проявления застойной сердечной недостаточности (как левожелудочковой, так и за счет ПЖ в системной позиции), коронарной ишемии. Нарушения ритма сердца могут сопровождаться жалобами на перебои в работе сердца и сердцебиения с различной тяжестью клинических симптомов. У пациентов после операции Растелли клинические симптомы могут быть следствием стенозирования ПЖ-ЛА кондуита, формирования субаортальной обструкции или резидуального ДМЖП [Tsuda T, Bhat AM, Robinson BW, Baffa JM, Radtke W. Coronary artery problems late after arterial switch operation for transposition of the great arteries. Circ J. 2015;79(11):2372-9. doi: 10.1253/circj.CJ-15-0485. Epub 2015 Aug 19. PMID: 26289969; Moons P, Gewillig M, Sluysmans T, Verhaaren H, Viart P, Massin M, Suys B, Budts W, Pasquet A, De Wolf D, Vliers A. Long term outcome up to 30 years after the Mustard or Senning operation: a nationwide multicentre study in Belgium. Heart. 2004 Mar;90(3):307-13. doi: 10.1136/hrt.2002.007138. PMID: 14966055; PMCID: PMC1768123; Hazekamp MG, Gomez AA, Koolbergen DR, Hraska V, Metras DR, Mattila IP, Daenen W, Berggren HE, Rubay JE, Stellin G, European Congenital Heart Surgeons Association. Surgery for transposition of the great arteries, ventricular septal defect and left ventricular outflow tract obstruction: European Congenital Heart Surgeons Association multicentre study. Eur J Cardiothorac Surg 2010;38:699706)

2. Диагностика

2.1 Жалобы и анамнез

- На этапе диагностики **рекомендуется** сбор анамнеза и жалоб у всех пациентов (родителей пациентов) с подозрением на ТМА [7,8].

ЕОК нет, (УДД 3,УУР В).

Комментарии: при сборе анамнеза и жалоб необходимо иметь представление о существовании одышки в покое или при кормлении, об отставании в физическом развитии, о подверженности простудным заболеваниям, о наличии и степени выраженности цианоза.

2.2 Физикальное обследование

- при осмотре пациента с подозрением на ТМА **рекомендуется** обратить внимание на аускультацию сердца, определение пульсации на бедренных артериях а также частоты сердечных сокращений и дыхания, оценку размеров печени как

показателей тяжести метаболических нарушений и недостаточности кровообращения [9, Guidelines for the Management of Congenital Heart Diseases in Childhood and Adolescence. Cardiology in the Young. 2017: 27(Suppl. 3): S1–S105].

ЕОК нет, (УДД 2, УУР В).

Комментарии: *Наличие систолического шума в IV межреберье по левому краю грудины может быть обусловлено ДМЖП. Наличие систоло-диастолического шума во 2-3 межреберье по левому краю грудины может свидетельствовать о наличии функционирующего ОАП. Отсутствие пульсации на бедренных артериях или ее ослабление может свидетельствовать о наличии коарктации аорты.*

- При физикальном обследовании взрослых пациентов после предсердного (атриального) переключения рекомендуется обратить внимание на признаки венозного застоя, такие как отечность головы и шеи, отеки нижних конечностей, гепатомегалия [Helmut Baumgartner, Julie De Backer, Sonya V Babu-Narayan, Werner Budts, Massimo Chessa, Gerhard-Paul Diller, Bernard lung, Jolanda Kluin, Irene M Lang, Folkert Meijboom, Philip Moons, Barbara J M Mulder, Erwin Oechslin, Jolien W Roos-Hesselink, Markus Schwerzmann, Lars Sondergaard, Katja Zeppenfeld, ESC Scientific Document Group, 2020 ESC Guidelines for the management of adult congenital heart disease: The Task Force for the management of adult congenital heart disease of the European Society of Cardiology (ESC), European Heart Journal, ehaa554, <https://doi.org/10.1093/eurheartj/ehaa554>]

ЕОК — нет, (УДД 5, УУР С)

Комментарии: отечность головы и шеи могут быть клиническим проявлением рестрикции кровотока на уровне верхнего сегмента предсердного венозного тоннеля, отеки нижних конечностей, гепатомегалия - на уровне нижнего сегмента предсердного венозного тоннеля.

2.3 Лабораторная диагностика.

- Всем пациентам с ТМА **рекомендуется** анализ кислотно-щелочного состояния крови (рН, ВЕ, рСО₂, РО₂, Лас - анализ капиллярной/артериальной/венозной проб) с целью оценки тяжести гипоксемии и степени выраженности метаболических нарушений [10].

ЕОК нет, (УДД 2, (УУР В).

- Всем пациентам с ТМА **рекомендуется** выполнение коагулограммы (АЧТВ, ПТВ, ПИ, D-димер, фибриноген, антитромбин) для прогноза риска периоперационных кровотечений и величины кровопотери [11].

ЕОК нет, (УДД 2, УУР С) Всем пациентам с ТМА при диспансерном наблюдении и перед проведением хирургического лечения **рекомендуется** выполнение общего

(клинического) анализа крови для выявления дооперационной анемии и ее своевременной терапии [12].

ЕОК нет, (УДД 2,(УУР В).

- Всем пациентам с ТМА **рекомендуется** проводить биохимический анализ крови (Исследование уровня калия, натрия, глюкозы, креатинина, общего белка, мочевины, общего билирубина и его фракции в крови, АЛТ, АСТ,) для оценки выраженности почечной и печеночной функции [28].

ЕОК нет, (УДД 2,(УУР В).

Комментарии: При наличии выраженной почечной и печеночной недостаточности проводится терапия, направленная на нормализацию их функции. После нормализации показателей ставится вопрос о готовности пациента к операции. Кроме того, при диспансерном наблюдении и перед проведением хирургического лечения, также необходимо выполнять общий (клинический) анализ мочи для исключения инфекции мочеполовой системы и заболевания почек. Перед оперативным лечением необходимо определение группы крови и резус фактора.

- Взрослым пациентам с ТМА и системным морфологически правым желудочком рекомендуется контроль уровня NT-proBNP (Westhoff-Bleck M, Podewski E, Tutarel O, Wenzel D, Cappello C, Bertram H, Bauersachs J, Widder J. Prognostic value of NT-proBNP in patients with systemic morphological right ventricles: a single-centre experience. Int J Cardiol 2013;169:433–438; Budts W, Roos-Hesselink J, Rädle-Hurst T, et al. Treatment of heart failure in adult congenital heart disease: a position paper of the Working Group of Grown-Up Congenital Heart Disease and the Heart Failure Association of the European Society of Cardiology. Eur Heart J. 2016;37(18):1419-1427. doi:10.1093/eurheartj/ehv741)

ЕОК – нет, (УДД 3, УУР А)

Комментарии: контроль уровня NT-proBNP целесообразен при оценке риска развития застойной сердечной недостаточности и неблагоприятного исхода.

2.4 Инструментальная диагностика

- Всем пациентам с подозрением на ТМА **рекомендуется** проведение пульсоксиметрии [Guidelines for the Management of Congenital Heart Diseases in Childhood and Adolescence. Cardiology in the Young. 2017: 27(Suppl. 3): S1–S105].

ЕОК нет, (УДД 5, УУР А)

Комментарии: измерение проводится на правой руке с целью определения степени гипоксемии.

Всем пациентам с подозрением на ТМА **рекомендуется** измерение артериального давления на руках и ногах [Guidelines for the Management of Congenital Heart Diseases in Childhood and Adolescence. Cardiology in the Young. 2017: 27(Suppl. 3): S1–S105].

ЕОК нет (УДД 5, УУР А)

Комментарии: измерение проводится на правой руке и любой ноге с целью определения градиента давления как признака коарктации аорты.

Всем пациентам с подозрением на ТМА **рекомендуется** проведение трансторакальной ЭХО-КГ для оценки морфологии порока и определения тактики лечения [13,14,15, McMahon CJ, el Said HG, Feltes TF, Watrin CH, Hess BA, Fraser CD Jr. Preoperative identification of coronary arterial anatomy in complete transposition, and outcome after the arterial switch operation. Cardiol Young 2002; 12: 240–247.; Clinical guidelines for the management of patients with transposition of the great arteries with intact ventricular septum The Task Force on Transposition of the Great Arteries of the European Association for Cardio-Thoracic Surgery (EACTS) and the Association for European Paediatric and Congenital Cardiology (AEPC). Cardiology in the Young (2017), 27, 530–569].

ЕОК нет (УДД 2, УУР А)

Комментарии: данное исследование позволяет выявить все необходимые признаки порока: определить анатомию отхождения и ход коронарных артерий; выявить наличие функционирующего артериального протока, наличие межпредсердного сообщения (с определением степени его рестрикции); рассчитать конечно-диастолические и конечно-систолические объёмы и размеры сердечных камер. Полученные данные позволяют максимально точно подобрать тактику лечения пациента в каждом конкретном случае. Трансторакальная ЭХО-КГ проводится в условиях седации пациента. Исследование желательно проводить в присутствии хирурга и кардиолога, для коллегиального обсуждения полученных данных.

- Всем пациентам с ТМА **рекомендуется** проведение электрокардиографии [Guidelines for the Management of Congenital Heart Diseases in Childhood and Adolescence. Cardiology in the Young. 2017: 27(Suppl. 3): S1–S105].

ЕОК нет (УДД 2, УУР А)

Комментарии: данное исследование проводится с целью диагностика нарушений ритма и проводимости. Часто новорожденные с ТМА имеют нормальные показатели ЭКГ. Позднее возникают признаки гипертрофии правого желудочка с положительной T-волной в отведении V_1 и отклонение электрической оси вправо.

- Пациентам с ТМА перед выполнением хирургического лечения **рекомендуется** проведение катетеризации сердца и ангиокардиография для верификации диагноза в случаях [17-19, Guidelines for the Management of Congenital Heart Diseases in Childhood and Adolescence. Cardiology in the Young. 2017: 27(Suppl. 3): S1–S105]:
 1. в случаях сложной анатомии порока;
 2. для оценки степени лёгочной гипертензии при поздней диагностике порока.**ЕОК нет, (УДД 2,(УУР В).**
- Перед выполнением хирургического лечения, коронарографию **рекомендуется** выполнять тем пациентам, у которых имеется подозрение на наличие аномалий коронарных артерий, а также пациентам, которым планируется транслокация аорты или операция артериального переключения [20].
ЕОК нет, (УДД 2,(УУР В).
- Пациентам с ТМА **рекомендуется** проведение **магнитно-резонансной томографии** которая может быть полезна как для уточнения анатомии порока, так и для оценки массы миокарда левого желудочка при поздней диагностике ВПС [21, Guidelines for the Management of Congenital Heart Diseases in Childhood and Adolescence. Cardiology in the Young. 2017: 27(Suppl. 3): S1–S105].
ЕОК нет, (УДД 5, УУР В).
 - Пациентам **взрослого возраста** после артериального переключения **рекомендуется** ежегодное обследование, включающее сбор анамнеза, ЭКГ (12 отведений) и эхокардиографию (Sarris GE Chairperson Greece, Balmer C Switzerland, Bonou P Greece, Comas JV Spain, da Cruz E Usa, Chiara LD Italy, Di Donato RM United Arab Emirates, Fragata J Portugal, Jokinen TE Finland, Kirvassilis G Usa, Lytrivi I Usa, Milojevic M Netherlands, Sharland G Uk, Siepe M Germany, Stein J Austria, Büchel EV Switzerland, Vouhé PR France. Clinical guidelines for the management of patients with transposition of the great arteries with intact ventricular septum. Eur J Cardiothorac Surg. 2017 Jan;51(1):e1-e32. doi: 10.1093/ejcts/ezw360. PMID: 28077506).
ЕОК - Па С, (УДД 5, УУР С)
- Проведение **чреспищеводной эхокардиографии** **рекомендовано** выполнить пациентам с ТМА для исключения дефектов, если ранее не выполнялось [Helmut Baumgartner, Julie De Backer, Sonya V Babu-Narayan, Werner Budts, Massimo Chessa, Gerhard-Paul Diller, Bernard lung, Jolanda Kluin, Irene M Lang, Folkert Meijboom, Philip Moons, Barbara J M Mulder, Erwin Oechslin, Jolien W Roos-Hesselink, Markus Schwerzmann, Lars Sondergaard, Katja Zeppenfeld, ESC Scientific Document Group, 2020 ESC Guidelines for the management of adult congenital heart

disease: The Task Force for the management of adult congenital heart disease of the European Society of Cardiology (ESC), European Heart Journal, , ehaa554, <https://doi.org/10.1093/eurheartj/ehaa554>]

- При рутинном обследовании взрослых пациентов после артериального переключения проведение магнитно-резонансной томографии рекомендуется всем пациентам в индивидуальном порядке (Cohen MS, Eidem BW, Cetta F, Fogel MA, Frommelt PC, Ganame J, et al. Multimodality imaging guidelines of patients with transposition of the great arteries: a report from the American Society of Echocardiography developed in collaboration with the Society for Cardiovascular Magnetic Resonance and the Society of Cardiovascular Computed Tomography. J Am Soc Echocardiogr 2016; 29: 571–621)

ЕОК - I B, (УДД 2, УУР А)

Взрослым пациентам с ТМА после предсердного (атриального) переключения рекомендуется ежегодное проведение эхокардиографии или магнитно- резонансной томографии (2018 AHA/ACC Guideline for the Management of Adults With Congenital Heart Disease: A Report of the American College of Cardiology/American Heart Association Task Force on Clinical Practice Guidelines)

ЕОК — нет, (УДД 5, УУР С)

Комментарии: ежегодное проведение эхокардиографии или МРТ направлено на оценку состояния сердца после оперативного лечения и выявление возможных осложнений после предсердного (атриального) переключения в отдаленном периоде.

- Проведение ЭХО-КГ с контрастом рекомендуется всем пациентам с ТМА для выявления признаков шунтирования или обструкции кровотока на уровне предсердного венозного тоннеля [De Pasquale G, Bonassin Tempesta F, Lopes BS, Babic D, Oxenius A, Seeliger T, Gruner C, Tanner FC, Biaggi P, Attenhofer Jost C, Greutmann M. High prevalence of baffle leaks in adults after atrial switch operations for transposition of the great arteries. Eur Heart J Cardiovasc Imaging 2017;18:531535].

ЕОК – нет, (УДД 3, УУР В)

- Пациентам взрослого возраста с ТМА рекомендуется проведение суточного холтеровского мониторирования не реже 1 раза в два года для контроля ритма [George E. Sarris, (Chairperson) (Greece), Christian Balmer, (Switzerland), Pipina Bonou, (Greece), Juan V. Comas, (Spain), Eduardo da Cruz, (USA), Luca Di Chiara, (Italy), Roberto M. Di Donato, (United Arab Emirates), José Fragata, (Portugal), Tuula

Eero Jokinen, (Finland), George Kirvassilis, (USA), Irene Lytrivi, (USA), Milan Milojevic, (Netherlands), Gurleen Sharland, (UK), Matthias Siepe, (Germany), Joerg Stein, (Austria), Emanuela Valsangiacomo Büchel, (Switzerland), Pascal R. Vouhé, (France), Clinical guidelines for the management of patients with transposition of the great arteries with intact ventricular septum, European Journal of Cardio-Thoracic Surgery, Volume 51, Issue 1, January 2017, Pages e1–e32, <https://doi.org/10.1093/ejcts/ezw360>]

ЕОК - II аС, (УДД 5, УУР С)

- Проведение суточного холтеровского мониторинга, использование систем записи событий, электрофизиологическое исследование рекомендуется при подозрении на наличие у пациента с ТМА брадикардии и/или тахикардии [Helmut Baumgartner, Julie De Backer, Sonya V Babu-Narayan, Werner Budts, Massimo Chessa, Gerhard-Paul Diller, Bernard lung, Jolanda Kluin, Irene M Lang, Folkert Meijboom, Philip Moons, Barbara J M Mulder, Erwin Oechslin, Jolien W Roos-Hesselink, Markus Schwerzmann, Lars Sondergaard, Katja Zeppenfeld, ESC Scientific Document Group, 2020 ESC Guidelines for the management of adult congenital heart disease: The Task Force for the management of adult congenital heart disease of the European Society of Cardiology (ESC), European Heart Journal, , ehaa554, <https://doi.org/10.1093/eurheartj/ehaa554>;

ЕОК – нет, (УДД 5, УУР С)

Комментарии: дисфункция синусового узла и суправентрикулярная тахикардия у пациентов после артериального переключения наблюдается редко, в отличие от пациентов после предсердного (атриального) переключения.

- Селективная коронарография или КТ-ангиография коронарных артерий после артериального переключения рекомендована пациентам с ТМА при выявлении электрокардиографических и/или эхокардиографических признаков миокардиальной ишемии (Angeli E, Raisky O, Bonnet D, Sidi D, Vouhé PR. Late reoperations after neonatal arterial switch operation for transposition of the great arteries. Eur J Cardiothorac Surg 2008; 34: 32–36; Bergoend E, Raisky O, Degandt A, Tamisier D, Sidi D, Vouhé P. Myocardial revascularization in infants and children by means of coronary artery proximal patch arterioplasty or bypass grafting: a single-institution experience. J Thorac Cardiovasc Surg 2008; 136: 298–305)

ЕОК – IC, (УДД 5, УУР С)

- Пациентам взрослого возраста с ТМА рекомендуется проведение кардиопульмонального нагрузочного теста не реже, чем 1 раз в три года для оценки

функционального резерва (George E. Sarris, (Chairperson) (Greece), Christian Balmer, (Switzerland), Pipina Bonou, (Greece), Juan V. Comas, (Spain), Eduardo da Cruz, (USA), Luca Di Chiara, (Italy), Roberto M. Di Donato, (United Arab Emirates), José Fragata, (Portugal), Tuula Eero Jokinen, (Finland), George Kirvassilis, (USA), Irene Lytrivi, (USA), Milan Milojevic, (Netherlands), Gurleen Sharland, (UK), Matthias Siepe, (Germany), Joerg Stein, (Austria), Emanuela Valsangiacomo Büchel, (Switzerland), Pascal R. Vouhé, (France), Clinical guidelines for the management of patients with transposition of the great arteries with intact ventricular septum, *European Journal of Cardio-Thoracic Surgery*, Volume 51, Issue 1, January 2017, Pages e1–e32, <https://doi.org/10.1093/ejcts/ezw360>; Shah S, Gupta T, Ahmad R. Managing Heart Failure in Transposition of the Great Arteries. *Ochsner J.* 2015;15(3):290-296).

ЕОК – нет, (УДД 5 УУР С)

Комментарии: проведение кардиопульмонального нагрузочного теста у взрослых пациентов позволяет определить пиковое потребление кислорода (VO₂), способствуя прогнозированию дисфункции ПЖ.

3. Лечение

3.1 Консервативное лечение

- Всем пациентам с ТМА сразу после установления венозного доступа **рекомендуется** проведение инфузии простагландинов E1 (#алпростадил**) из расчета 0,005-0,02 мкг/кг/мин [25, George E. Sarris, (Chairperson) (Greece), Christian Balmer, (Switzerland), Pipina Bonou, (Greece), Juan V. Comas, (Spain), Eduardo da Cruz, (USA), Luca Di Chiara, (Italy), Roberto M. Di Donato, (United Arab Emirates), José Fragata, (Portugal), Tuula Eero Jokinen, (Finland), George Kirvassilis, (USA), Irene Lytrivi, (USA), Milan Milojevic, (Netherlands), Gurleen Sharland, (UK), Matthias Siepe, (Germany), Joerg Stein, (Austria), Emanuela Valsangiacomo Büchel, (Switzerland), Pascal R. Vouhé, (France), Clinical guidelines for the management of patients with transposition of the great arteries with intact ventricular septum, *European Journal of Cardio-Thoracic Surgery*, Volume 51, Issue 1, January 2017, Pages e1–e32, <https://doi.org/10.1093/ejcts/ezw360>].

ЕОК I C, (УДД 2, УУР В).

Комментарии: Инфузия простагландина является лишь кратковременной альтернативой процедуре Rashkind, которая в большинстве случаев предшествует оперативному вмешательству, инфузия простагландинов E1 продолжается вплоть до

операции. В случае рестриктивного открытого артериального протока (данные Эхо-КТ, снижение сатурации, лактат-ацидоз) рекомендовано увеличение дозы простагландинов E1.

- Пациентам при наличии факторов риска инфекции (аспирация околоплодными водами, наличие пупочного венозного катетера или центрального венозного катетера) **рекомендуется** назначение антибактериальных препаратов в возрастных дозировках в роддоме и продолжение их введения в течение 48–72 ч [26].

ЕОК нет, (УДД 2, УУР В).

- В случае подозрения (выраженные метаболические нарушения и низкий уровень сатурации) и ультразвукового подтверждения рестриктивного межпредсердного сообщения **рекомендуется** перевод пациента на искусственную вентиляцию лёгких, увеличение дозы простагландинов E1(#алпростадил**) до 0,02-0,1 мкг/кг/мин, введение миорелаксантов в расчетных дозах и начало дополнительной инсуффляции кислорода во вдыхаемой смеси [27].

ЕОК нет, (УДД 2, УУР В).

• У взрослых пациентов с систолической дисфункцией системного ПЖ и ТМА не рекомендовано использование ингибиторов АПФ, β-блокаторов, блокаторов рецепторов ангиотензина II, антагонистов альдостерона в качестве монотерапии или в комбинации для улучшения прогноза [Zaragoza-Macias E, Zaidi AN, Dendukuri N, Marelli A. Medical therapy for systemic right ventricles: a systematic review (part 1) for the 2018 AHA/ACC Guideline for the management of adults with congenital heart disease: a report of the American College of Cardiology/American Heart Association Task Force on Clinical Practice Guidelines. J Am Coll Cardiol 2019;73:15641578].

ЕОК – нет, (УДД 5, УУР С)

Комментарии: в настоящее время отсутствуют данные, подтверждающие эффективность применения данной медикаментозной терапии у пациентов с систолической дисфункцией системного ПЖ. Однако, возможно назначение вышеперечисленных классов препаратов по показаниям при наличии сопутствующей патологии, в том числе включая стандартное лечение сердечной недостаточности с соотносением возможной пользы и потенциальных рисков снижения сердечного выброса, развития системной гипотензии. Назначении антиаритмических препаратов особенно у пациентов после переключения предсердий должно проводиться с особой осторожностью в связи с частым развитием

брадикардии. В случае декомпенсации сердечной недостаточности к терапии можно добавить диуретики, для облегчения симптоматики.

3.2 Хирургическое лечение

Паллиативное лечение

- У пациентов с интактной межжелудочковой перегородкой баллонную атриосептостомию **рекомендуется** выполнять в первые дни жизни в условиях перинатального или кардиохирургического центра [28].

ЕОК II a C, (УДД 2, УУР B).

Комментарии: *Повышение артериального насыщения дает свободу выбора срока операции в пределах 1-3 недель после рождения. В случаях, когда у пациента имеется ДМПП достаточных размеров, коррекция порока может быть выполнена без предшествующей катетеризации и атриосептостомии.*

- Всем пациентам с ТМА с высокой степенью рестрикции межпредсердного сообщения (градиент давления больше 6 мм рт. ст., выраженные метаболические нарушения и низкий уровень сатурации) **рекомендуется** выполнение баллонной атриосептостомии с целью стабилизации состояния [28].

ЕОК нет, (УДД 2, УУР B).

- При лечении новорожденных с ТМА и ИМЖП **рекомендуется** выполнение операции артериального переключения в первые 2-4 недели жизни пациента [28, 32].

ЕОК I B, (УДД 2, УУР B).

Комментарии: *Операцию выполняют в неонатальном периоде, пока левый желудочек еще не утратил способности осуществлять системное кровообращение, как во внутриутробном периоде. Инволюция левого желудочка может отсрочиться благодаря персистированию большого ОАП или наличию динамической обструкции выводного тракта левого желудочка.*

Двухэтапное хирургическое лечение

В случае, если время, благоприятное для выполнения артериального переключения, упущено, проводится двухэтапное лечение. В пользу двухэтапного лечения (включающего суживание легочной артерии и наложение межсосудистого анастомоза) свидетельствуют следующие показатели: возраст старше 1–2 мес., отношение массы левого желудочка к массе правого желудочка $< 0,6$ или давление в левом желудочке < 50 мм рт. ст. Дополнительными полезными, но не решающими критериями являются эхокардиографические показатели — наличие или отсутствие выбухания

межжелудочковой перегородки в полость левого желудочка, толщина стенки, объем желудочка.

- При невозможности выполнения артериального переключения **рекомендуется** выполнение суживания легочной артерии с наложением межартериального шунта или без него, далее выполняется операция Jatene [19, 28].

ЕОК IIa B, (УДД 3, УУР B).

Комментарии: Динамическая обструкция выводного тракта левого желудочка не препятствует выполнению артериального переключения. Этот тип обструкции разрешается спонтанно после операции. Невыраженный анатомический клапанный или подклапанный стеноз легочной артерии устраняется во время операции артериального переключения без увеличения хирургического риска.

- В случае неблагоприятной анатомии коронарных артерий **рекомендуется** выполнение как операции Jatene (при наличии достаточного опыта подобных вмешательств), так и переключение на предсердном уровне (Mastard) в возрасте 3-9 мес [31].

Комментарии: Существуют варианты, когда правая коронарная артерия отходит от заднего синуса, в других случаях правая коронарная артерия отходит от заднего синуса с одновременным самостоятельным отхождением передней нисходящей ветви от левого синуса. Также существует анатомический вариант, при котором наблюдается единственная коронарная артерия, которая отходит от правого прилежащего синуса и далее следует кзади к легочному стволу либо отходит от левого прилежащего синуса и направляется кпереди к выводному тракту правого желудочка. В редких случаях обе главные артерии берут начало от одного прилежащего синуса, обычно от правого, и одна или обе артерии проходят интрамурально, создавая впечатление, будто они отходят от разных синусов. Могут быть и другие редкие варианты.

Варианты коронарных артерий влияют на планирование и проведение операции артериального переключения, так как могут возникать трудности перемещения устьев коронарных артерий в неоаорту без натяжения.

Хирургическая коррекция транспозиции магистральных артерий с дефектом межжелудочковой перегородки.

- Пациентам с рестриктивным ДМЖП **рекомендуется** использование той же тактики, что и при простой форме ТМА [33].

ЕОК нет, (УДД 2, УУР B).

- Пациентам с ТМА, при наличии большого ДМЖП **рекомендуется** выполнение операции артериального переключения с одновременным закрытием ДМЖП без предшествующего суживания легочной артерии в возрасте от 2 нед. – 2 мес [33].

ЕОК нет, (УДД 2, УУР В).

- Пациентам с ТМА и множественными ДМЖП (вариант единственного желудочка сердца) **рекомендуется** выполнение операции суживания легочной артерии с последующей этапной гемодинамической коррекцией порока [33].

ЕОК нет, (УДД 4, УУР С).

- Пациентам с ТМА и нерестриктивным (большим) ДМЖП и сопутствующим субаортальным стенозом **рекомендуется** выполнение операции артериального переключения с резекцией элементов подклапанного сужения [28,33].

ЕОК II а В, (УДД 3, УУР С).

- Пациентам с ТМА при сопутствующей диффузной гипоплазии выводного тракта правого желудочка и клапанного кольца аорты **рекомендуется** операция DKS в сочетании с Rastelli в возрасте 1–2 года [33].

ЕОК нет, (УДД 3, УУР С).

- Пациентам с ТМА и сопутствующей гипоплазией дуги и коарктацией аорты **рекомендуется** одномоментная реконструкция аорты и артериальное переключение [28, 33].

ЕОК II а В, (УДД 3, УУР С).

- Пациентам с ТМА с большим ДМЖП и гипоплазированным правым желудочком или «верхом сидящим» AV клапаном (вариант единственного желудочка сердца) **рекомендуется** суживание легочной артерии с последующим, более поздним, выполнением этапной гемодинамической коррекции порока [32, 33].

ЕОК нет, (УДД 3, УУР С).

Лечение детей старше 1 месяца с транспозицией магистральных артерий без обструкции выводного тракта левого желудочка

- Операцию предсердного переключения **рекомендуется** выполнять пациентам, у которых [6,28,32]:
 1. артериальное переключение не выполнено в периоде новорожденности по причине сопутствующей экстракардиальной патологии или позднего обращения в клинику, когда левый желудочек уже не способен выполнять системную функцию; ЕОК I В (УДД 2, УУР В)
 2. неблагоприятная для бивентрикулярной коррекции анатомией порока. ЕОК I С (УДД 4, УУР С)

Комментарии: Существуют варианты, когда правая коронарная артерия отходит от заднего синуса, в других случаях правая коронарная артерия отходит от заднего синуса с одновременным самостоятельным отхождением передней нисходящей ветви от левого синуса. Также существует анатомический вариант, при котором наблюдается единственная коронарная артерия, которая отходит от правого прилежащего синуса и далее следует кзади к легочному стволу либо отходит от левого прилежащего синуса и направляется кпереди к выводному тракту правого желудочка. В редких случаях обе главные артерии берут начало от одного прилежащего синуса, обычно от правого, и одна или обе артерии проходят интрамурально, создавая впечатление, будто они отходят от разных синусов. Могут быть и другие редкие варианты.

Варианты коронарных артерий влияют на планирование и проведение операции артериального переключения, так как могут возникать трудности перемещения устьев коронарных артерий в неоаорту без натяжения. Также к неблагоприятной анатомии порока можно отнести наличие выраженного СЛА. Оптимальным вмешательством в этом случае является операция Senning и хирургическое устранение стеноза в 3–6 месячном возрасте.

ЕОК нет (УДД 3, УУР С)

- Операция артериального переключения **рекомендуется** пациентам с «тренированным» левым желудочком, способным выполнять системную функцию при условии отсутствия иных противопоказаний к операции [26, 28].

ЕОК IC, (УДД 3, УУР С).

Комментарии: Для тренировки левого желудочка показано выполнение операции суживания лёгочной артерии с целью увеличения постнагрузки на левый желудочек и развитию его гипертрофии, что позволит в дальнейшем выполнить операцию артериального переключения.

Лечение детей старше 1 месяца с транспозицией магистральных артерий, дефектом межжелудочковой перегородки, обструкцией выводного тракта левого желудочка

Идеальными кандидатами на операцию Rastelli считаются пациенты с функционально некомпетентным клапаном легочной артерии, ДМЖП, верхний край которого находится в непосредственной близости к устью аорты, соотношение диаметра которого к диаметру ее нисходящей части равно или превышает 0,5, а площадь сечения дефекта межжелудочковой перегородки более 0,8 см²/м², при условии отсутствия на поверхности инфундибулярной перегородки крепления хордально-

папиллярного аппарата АВ-клапанов [26]. Наличие аномального крепления трехстворчатого клапана к инфундибулярной перегородке у пациентов с ТМА не является абсолютным противопоказанием к операции Rastelli.

Выбор типа кондуита во многом зависит от хирурга, однако у маленьких детей рекомендуется воздержаться от применения ксеноперикардальных протезов, аортального аллогraftа и отдать предпочтение легочному аллогraftу [7].

У всех пациентов с ТМА выполнение операции предсердного переключения сопровождается высоким риском послеоперационных осложнений [23].

- Пациентам с изолированной подклапанной обструкцией, которую можно устранить хирургическим способом, с клапаном легочной артерии, способным выполнять функцию системного клапана, при отсутствии иных противопоказаний **рекомендуется** проводить артериальное переключение [7, 28].

ЕОК I В , (УДД 3, (УУР В).

- Реконструкцию выхода из правого желудочка в легочные артерии по возможности **рекомендуется** осуществлять без применения искусственного легочного ствола, в иных случаях используется конduit с надежным клапаном [7, 28].

ЕОК - II а С , (УДД 3, (УУР В).

- При выборе размера кондуита у детей ранней возрастной группы **рекомендуется** учитывать, что перерастание - не основная причина его дисфункции [7, 28].

ЕОК IIа В , УДД 3 (УУР В).

Комментарии: *При выполнении реконструкции выводных трактов желудочков сердца рекомендуется выбирать методы и технические приемы, позволяющие восстановить их геометрическую форму, максимально приближенную к естественной (резекция/мобилизация инфундибулярной перегородки, транслокация магистральных артерий с их последующей ортотопической реимплантацией, ортотопическая имплантация искусственного легочного ствола и т. д.) [7].*

Превышение диаметра кондуита более чем на 2 стандартных отклонения от среднего значения в норме не является целесообразным.

- Пациентам с ТМА, которым показано выполнение операции Rastelli **рекомендуется** выполнять её в возрасте 2-3 лет [6].

ЕОК нет, (УДД 3, УУР С).

- Пациентам с ТМА у которых оперативные вмешательства не предполагают использования искусственного легочного ствола, **рекомендуется** выполнение этих методик в возрасте до 1 года, так как эти методики способствуют адекватному

росту соустья между правым желудочком и стволом легочной артерии с минимальным риском последующего стенозирования [7].

ЕОК нет, (УДД 3, УУР В).

- Пациентам с диспластичным, функционально некомпетентным клапаном легочной артерии как альтернатива операции Rastelli **рекомендуется** выполнение процедуры REV (фр. *reparation al'etage ventriculaire* – метод хирургической коррекции ТМА в сочетании с подклапанным стенозом легочной артерии) [7, 8]

ЕОК нет, (УДД 3, УУР В).

Комментарии: Пациентам с ТМА операция REV является альтернативным методом коррекции ТМА со СЛА, позволяющим избежать использования кондуитов, данная операция описана в 1982 г.

- В случаях, когда имеется неблагоприятная анатомия для выполнения внутрисердечного этапа операций Rastelli и REV (рестриктивный (ДМЖП/Ао<0,5) и/или удаленный от аорты ДМЖП; наличие на поверхности инфундибулярной перегородки хордально-папиллярного аппарата АВ клапанов; наличие умеренной гипоплазии правого желудочка при условии отсутствия аномалий коронарных артерий, в частности единственной коронарной артерии, тип I), **рекомендуется** выполнение операции Вех-Nikaidoh, либо унивентрикулярная коррекция в зависимости от опыта клиники [27].

ЕОК II а С, (УДД 3, УУР С).

- Пациентам с обструкцией, имеющим клапан легочной артерии, способный выполнять свою нативную функцию, но не годный в качестве аортального клапана, при условии отсутствия таких аномалий коронарных артерий, как отхождение правой коронарной артерии от 2-го синуса, отхождение левой передней нисходящей артерии от 1-го синуса, **рекомендуется** выполнение операции трункального переключения. В случае наличия аномалий коронарных артерий рекомендуется отдавать предпочтение операции REV с транслокацией корня легочной артерии [9- 13].

ЕОК II а С, (УДД 3, УУР С).

Комментарии: При типе Г по Yasoub и Radley-Smith, при котором огибающая артерия отходит от правого заднего синуса и проходит позади легочного ствола, место пересадки коронарной артерии на легочный ствол смещают краниально, чтобы избежать перегиба огибающей артерии. Этой же цели служит прием «открытой двери» (*trapdoor*), описанный еще в 1988 г. Несомненная польза этого приема уменьшается возможностью сморщивания (кисетирования?) содержащих устья

коронарных артерий выступов неоаорты после анастомозирования дистальной аорты с неоаортой. Для увеличения объема канала пересаживаемых коронарных артерий используют дополнительную заплату из аутоперикарда. Этот метод чреват такими осложнениями, как тромбоз, отсутствие роста и дегенерация, поэтому его нельзя признать идеальным. Yamagiushi и соавторы предложили способ транслокации коронарных артерий, который является дальнейшим усовершенствованием приема «trapdoor» и его последующей модификации.

- При сопутствующих гипоплазии дуги и коарктации аорты **рекомендуется** одномоментная реконструкция аорты и артериальное переключение при наличии опыта выполнения таких операций [16-19].

ЕОК нет, (УДД 3, УУР В).

- При сопутствующих гипоплазии дуги и коарктации аорты **рекомендуется** использование двухэтапной коррекции с устранением обструкции на уровне дуги аорты и суживанием легочной артерии на первом этапе и артериальным переключением - на втором [14-18].

ЕОК нет, (УДД 4, УУР С).

Комментарии: Существует два подхода к хирургическому ведению пациентов с сопутствующей гипоплазией дуги и коарктацией аорты. При этапном подходе на первой стадии обструкцию дуги аорты устраняют из левосторонней торакотомии. Попутно производят суживание легочной артерии. Внутрисердечную коррекцию откладывают на несколько месяцев или лет. При двухэтапном подходе общая летальность варьирует от 31 до 64%. В последнее время обозначилась тенденция к одномоментной анатомической коррекции ТМА комплексов с обструкцией дуги аорты. Несмотря на сложность операции и младший возраст детей на момент коррекции, суммарная летальность оказалась ниже. Новый подход к лечению данного сочетания впервые опубликован в 1987 г. [15,16,17]

- Сохранение инфундибулярной перегородки при выполнении операции Rastelli **не рекомендуется**, так как она является субстратом обструкции выводного тракта левого желудочка после операции [23, 28].

ЕОК III С, (УДД 4, УУР С).

- Перевязка легочного ствола при операции Rastelli - ненадежный способ устранения естественного сообщения между левым желудочком и легочными артериями и **не рекомендуется** [23, 28].

ЕОК III С, (УДД 4, УУР С).

- Разъединять левый желудочек и легочные артерии **рекомендуется** путем пересечения и ушивания легочного ствола, так как эта методика позволяет полностью исключить его реканализацию в послеоперационном периоде [23].
ЕОК нет, (УДД 4, УУР С).

Хирургическое лечение пациентов взрослого возраста с ТМА [Helmut Baumgartner, Julie De Backer, Sonya V Babu-Narayan, Werner Budts, Massimo Chessa, Gerhard-Paul Diller, Bernard lung, Jolanda Kluin, Irene M Lang, Folkert Meijboom, Philip Moons, Barbara J M Mulder, Erwin Oechslin, Jolien W Roos-Hesselink, Markus Schwerzmann, Lars Sondergaard, Katja Zeppenfeld, ESC Scientific Document Group, 2020 ESC Guidelines for the management of adult congenital heart disease: The Task Force for the management of adult congenital heart disease of the European Society of Cardiology (ESC), European Heart Journal, ehaa554, <https://doi.org/10.1093/eurheartj/ehaa554>]:

- **Взрослым пациентам после предсердного (атриального) переключения с выраженной регургитацией на системном (трехстворчатом) атрио-вентрикулярном клапане без существенной систолической дисфункции желудочка (EF >40%) рекомендуется пластика или протезирование клапана вне зависимости от клинических проявлений.**

ЕОК - Па С, (УДД 5, УУР С)

- **Хирургическое лечение патологического шунтирования крови на уровне предсердного венозного тоннеля, стеноза предсердного венозного тоннеля, обструкции предсердия легочных вен рекомендовано взрослым пациентам после предсердного (атриального) переключения с клиническими симптомами.**

ЕОК - I С, (УДД 5, УУР С)

- **Пациентам с клиническими проявлениями обструктивного поражения коронарного русла рекомендовано хирургическое (или эндоваскулярное) лечение в зависимости от субстрата**

ЕОК – IC, (УДД 5, УУР С)

- **Пациентам взрослого возраста с расширением нео-аортального корня > 55 мм рекомендуется хирургическое лечение**

ЕОК - Па С, (УДД 5, УУР С)

- **Пациентам с периферическими стенозами ЛА рекомендуется хирургическое (эндоваскулярное) лечение вне зависимости от клинических**

проявлений при выявлении сужения $> 50\%$ от диаметра ЛА, систолическом давлении в ПЖ > 50 мм рт.ст. и/или снижении легочной перфузии.

ЕОК - Па С, (УДД 5, УУР С)

Комментарии: надклапанный стеноз легочной артерии и ее ветвей (как односторонний, так и билатеральный) может являться следствием использования маневра Лекомпта, что необходимо учитывать у пациентов взрослого возраста.

- Пациентам взрослого возраста после операции Растелли с клиническими симптомами (в покое или при нагрузке) и средним градиентом ≥ 40 мм рт.ст. или выраженной аортальной недостаточностью рекомендуется хирургическое устранение субаортальной обструкции

ЕОК - I С, (УДД 5, УУР С)

- Пациентам взрослого возраста после операции Растелли с клиническими симптомами резидуального шунтирования крови слева направо на уровне межжелудочковой перегородки или значимой объемной перегрузки ЛЖ рекомендовано проведение хирургического (эндоваскулярного) лечения

ЕОК – IC, (УДД 5, УУР С)

- Пациентам взрослого возраста после операции Растелли с клиническими симптомами и систолическим давлением в ПЖ > 60 мм рт.ст. и/или выраженной регургитацией на легочном клапане рекомендуется проведение хирургического лечения.

ЕОК – IC, (УДД 5, УУР С)

- При асимптомном течении выраженной обструкцией выходного отдела ПЖ и/или выраженной регургитацией на легочном клапане у взрослых пациентов после операции Растелли рекомендуется рассмотреть возможность хирургического лечения при выявлении как минимум одного критерия:

- а) снижение толерантности к физической нагрузке (кардиопульмональный нагрузочный тест)

- б) прогрессирующая дилатация ПЖ (индексированный конечно-систолический объем ПЖ ≥ 80 мл/м², и/или индексированный конечно-диастолический объем ПЖ ≥ 160 мл/м², или прогрессирование трикуспидальной недостаточности)

- в) прогрессирующая систолическая дисфункция ПЖ

- г) систолическое давление в ПЖ > 80 мм рт.ст.

ЕОК - II а С, (УДД 5, УУР С)

- **Суживание легочной артерии у взрослых пациентов как метод тренировки ЛЖ с последующим выполнением артериального переключения не рекомендуется.**

ЕОК - III C, (УДД 4, УУР C)

3.3. Иное лечение

Обезболивающая терапия у детей

- **Рекомендуется пациентам** для премедикации, с целью седации и обеспечения эмоциональной стабильности перед транспортировкой в операционную, применять опиаты и/или бензодиазепины в возрастных дозировках [34-36].

ЕОК нет (УДД 3, УУР C).

Комментарии: Дети до 6 месяцев в премедикации не нуждаются. Дети от 6 месяцев до 3 лет: мидазолам**или диазепам** в/м, либо в/в в возрастных дозировках.

Дети старше 3 лет: тримепердин** и/или мидазолам**, либо диазепам** в/м, в/в в возрастных дозировках.

- **Рекомендуется пациентам** для индукции в наркоз и поддержания анестезии использовать: фентанил**, пропофол**, бензоадиазепины, натрия оксибутират**, фторсодержащие газовые анестетики в возрастных дозировках. Предпочтительным является проведение комбинированной анестезии с применением галогенсодержащих газовых анестетиков на всех этапах хирургического вмешательства, включая искусственное кровообращение [34-36].

ЕОК нет (УДД 3, УУР C).

Комментарии: препараты, используемые для индукции и поддержания анестезии у детей:

Индукция: Дети до 1 месяца: мидазолам**/натрия оксибутират** и фентанил** в/в в возрастных дозировках. Дети старше 1 месяца: мидазолам**/натрия оксибутират**/пропофол** и фентанил** – в/в в возрастных дозировках. Во всех возрастных группах возможно проведение индукции севофлураном** (как моноиндукции, так и в комбинации с в/в введением фентанила**).

Поддержание анестезии: Дети до 1 месяца: мидазолам**/натрия оксибутират** и фентанил** в/в в возрастных дозировках. Дети старше 1 месяца: мидазолам**/натрия оксибутират**/пропофол** и фентанил** в/в в возрастных дозировках. Во всех возрастных группах возможно применение галогенсодержащих газовых анестетиков в комбинации с фентанилом**. При превышении дозировок (применении дозировок,

превышающих указанные в инструкции к препарату) необходимо решение врачебной комиссии.

- **Рекомендуется** пациентам для обезболивания в раннем послеоперационном периоде использовать опиаты и нестероидные противовоспалительные препараты в возрастных дозировках [34-36].

ЕОК нет (УДД 3, УУР С).

Комментарии: препараты, используемые для обезболивания в послеоперационном периоде:

*Первые сутки после операции – тримеперидин** в/м каждые 6-8 часов, либо в/в инфузия морфина** в возрастных дозировках, далее НПВП. При сохранении выраженного болевого синдрома тримеперидин**/морфин** в возрастных дозировках по показаниям. При превышении дозировок (применении дозировок, превышающих указанные в инструкции к препарату) необходимо решение врачебной комиссии.*

*При сохранении выраженного болевого синдрома тримеперидин**/морфин** в возрастных дозировках по показаниям.*

3. Реабилитация

- В течение 6 месяцев после выполнения анатомической коррекции ДМЖП в условиях искусственного кровообращения пациенту с осложнённым течением послеоперационного периода (резидуальная лёгочная гипертензия, сердечная недостаточность, инфекционные осложнения, повторные хирургические вмешательства в течение одной госпитализации) рекомендуется пройти реабилитацию в условиях специализированного лечебного учреждения кардиологического профиля [31,36].

ЕОК нет (УДД 4, УУР С)

- Пациентам с ТМА в случае этапного хирургического лечения **рекомендуется** наблюдение в условиях стационара, либо в амбулаторных условиях по месту жительства с осмотром детского кардиолога/педиатра с частотой не менее 1 раза в 7 дней [28].

ЕОК нет (УДД 3, УУР С).

- Пациентам с ТМА на этапе хирургической коррекции **рекомендуется** подбор индивидуальной терапии, направленный на коррекцию недостаточности кровообращения и снижения сосудистого сопротивления в сосудах малого круга кровообращения в возрастных дозировках (мочегонные, ингибитор АПФ, ингибиторы ФДЭ-5) [28].

ЕОК нет (УДД 3, УУР С).

5. Профилактика и диспансерное наблюдение

- Пациенты после хирургической коррекции ТМА должны сопровождаться специалистом (детским кардиологом, кардиологом) на протяжении всей жизни. Периодичность наблюдения зависит от возраста, типа выполненного вмешательства и состояния гемодинамики. В ходе наблюдения следует акцентировать внимание на диагностике возможных осложнений хирургической коррекции ТМА (Guidelines for the Management of Congenital Heart Diseases in Childhood and Adolescence. Cardiology in the Young. 2017; 27(Suppl. 3): S1–S105.; 28)

ЕОК-нет (УДД 5, УУР С)

- Вне зависимости от типа перенесенной хирургической коррекции, всем пациентам с ТМА рекомендуется наблюдение у кардиолога в специализированном центре, компетентном в вопросах оказания помощи взрослым пациентам с ВПС, не реже 1 раза в год [Helmut Baumgartner, Julie De Backer, Sonya V Babu-Narayan, Werner Budts, Massimo Chessa, Gerhard-Paul Diller, Bernard lung, Jolanda Kluin, Irene M Lang, Folkert Meijboom, Philip Moons, Barbara J M Mulder, Erwin Oechslin, Jolien W Roos-Hesselink, Markus Schwerzmann, Lars Sondergaard, Katja Zeppenfeld, ESC Scientific Document Group, 2020 ESC Guidelines for the management of adult congenital heart disease: The Task Force for the management of adult congenital heart disease of the European Society of Cardiology (ESC), European Heart Journal, , ehaa554, <https://doi.org/10.1093/eurheartj/ehaa554>].

- ЕОК-нет, (УДД 5, УУР С)

Отдалённые осложнения операции артериального переключения:

- окклюзия или стеноз коронарных артерий;
- надклапанный стеноз лёгочной артерии;
- недостаточность аортального клапана;
- дилатация корня аорты;
- резидуальный ДМЖП;
- обструкция путей оттока из желудочков.

Отдалённые осложнения операции внутрисердечного переключения:

- дисфункция системного правого желудочка,
- недостаточность трёхстворчатого клапана,
- обструкция оттока из левого желудочка,
- обструкция системного или легочного венозного возврата,
- внутрисердечные шунты,

- нарушения ритма (синдром слабости синусового узла, мерцательная аритмия, предсердные и желудочковые тахиаритмии).

Комментарии: Частота диспансерного наблюдения у детского кардиолога/кардиолога - через месяц, 3, 6 и 12 месяцев после операции. В комплекс диспансерного наблюдения включаются ЭКГ и ЭхоКГ, тесты с дозированной физической нагрузкой и пульсоксиметрия. суточное мониторирование ЭКГ, КТ/МРТ. Дальнейшее наблюдение пациентов, осуществляется с интервалом 3-12 месяцев [Guidelines for the Management of Congenital Heart Diseases in Childhood and Adolescence. Cardiology in the Young. 2017; 27(Suppl. 3): S1–S105; 2018 AHA/ACC Guideline for the Management of Adults With Congenital Heart Disease. A Report of the American College of Cardiology/American Heart Association Task Force on Clinical Practice Guidelines. Circulation. 2019;139:e698–e800]. При определении кратности наблюдения следует руководствоваться наличием симптомов сердечной недостаточности, состоянием гемодинамики, наличием нарушений ритма сердца, гипоксемии и др. В зависимости от этих факторов всех пациентов с ВПС можно разделить на четыре группы (A,B,C,D):

Группа А

- сердечная недостаточность ФК I,
- отсутствие анатомических гемодинамических нарушений,
- отсутствие нарушений ритма сердца,
- нормальная функция печени, почек и лёгких

Группа В

- сердечная недостаточность ФК II,
- минимальный стеноз и/или недостаточность клапанов (I степени), незначительная дилатация аорты или желудочка (ов),
- ФВ левого желудочка не менее 50 %, ФВ правого желудочка не менее 40%
- гемодинамически не значимые внутрисердечные шунты ($Q_p/Q_s < 1,5$),
- отсутствие гипоксемии,
- нарушения ритма сердца не требующие лечения,
- отсутствие признаков лёгочной гипертензии.
- нормальная функция почек и печени.

Группа С

- сердечная недостаточность ФК III,
- умеренный или значительный стеноз и/или недостаточность клапанов (II-III степени), стенозы артерий или вен, умеренная дилатация аорты или желудочка (ов),
- ФВ левого желудочка 40-49 %, ФВ правого желудочка 35-39%,

- гемодинамически значимые внутрисердечные шунты ($Q_p/Q_s \geq 1,5$),
- умеренно выраженная гипоксемия ($SatO_2 \geq 85\%$),
- нарушения ритма сердца, контролируемые терапией,
- лёгочная гипертензия (ФК лёгочной гипертензии I-II),
- нарушения функций внутренних органов, контролируемые терапией.

Группа D

- сердечная недостаточность ФК IV,
- значительная дилатация аорты,
- выраженная гипоксемия ($SatO_2 < 85\%$);
- нарушения ритма сердца, рефрактерные к терапии;
- лёгочная гипертензия (ФК лёгочной гипертензии III-IV);
- нарушения функций внутренних органов рефрактерные к проводимой терапии.

В зависимости от вида выполненного вида хирургической коррекции ТМА, наличия тех или иных симптомов, рекомендуется различная кратность наблюдения и объём необходимых при этом исследований.

Операция предсердного переключения

Кратность наблюдения (мес) /методы исследования	Группа A	Группа B	Группа C	Группа D
Осмотр детского кардиолога/кардиолога	12	12	6	3
Электрокардиография	12	12	6	3-6
Эхокардиография	12	12	6	3-6
Суточное мониторирование ЭКГ	При наличии показаний	При наличии показаний	При наличии показаний	При наличии показаний
MPT/MCT	36-60	12-24	12-24	12-24
Тест с физической нагрузкой (спироэргометрия или тест с 6-ти минутной ходьбой)	36-60	12-24	12	-

Операция артериального переключения

Кратность наблюдения	Группа A	Группа B	Группа C	Группа D
----------------------	----------	----------	----------	----------

<i>(мес)</i> /методы исследования				
<i>Осмотр</i> детского кардиолога/кардиолога	12	12	6	3
<i>Электрокардиография</i>	12	12	6-12	3-6
<i>Эхокардиография</i>	36	12	6-12	3-6
<i>Суточное</i> <i>мониторирование ЭКГ</i>	24	24	12	12
<i>Пульсоксиметрия</i>	12	12	6	3
<i>Тест с физической</i> <i>нагрузкой</i> <i>(спироэргометрия или</i> <i>тест с 6-ти минутной</i> <i>ходьбой)</i>	36	12-24	12	-

- **Рекомендуется** пациентам выполнение нейросонографии и/или МРТ исследования головного мозга и проведение консультации невролога перед каждым этапом хирургической коррекции ТМА с целью выявления патологических изменений, которые влияют на результат хирургической коррекции и могут повлиять на выбор анестезиологического и перфузионного пособия [28].

ЕОК нет (УДД 3, УУР С).

- **Всем пациентам после артериального переключения рекомендуется выполнение визуализации коронарных артерий до начала участия в соревновательных видах спорта (Tsuda T, Bhat AM, Robinson BW, Baffa JM, Radtke W. Coronary artery problems late after arterial switch operation for transposition of the great arteries. Circ J. 2015;79(11):2372-9. doi: 10.1253/circj.CJ-15-0485. Epub 2015 Aug 19. PMID: 26289969).**

ЕОК – нет, (УДД 3, УУР В)

6. Дополнительная информация, влияющая на течение и исход заболевания

Прогноз хирургического лечения

Почти все пациенты умирают в течение первого года жизни без хирургического вмешательства. Хирургическая 30-дневная смертность после анатомической коррекции

составляет около 5,6% (EACTS data base). Факторами риска являются недоношенность, вес при рождении, <2,5 кг, ВСД или патологии аорты (Guidelines for the Management of Congenital Heart Diseases in Childhood and Adolescence. Cardiology in the Young. 2017; 27(Suppl. 3): S1–S105.). Отдаленная 25-летняя выживаемость и свобода от аритмии составляют 97%. У большинства пациентов сохраняется нормальная систолическая функция желудочков и переносимость физической нагрузки. Основные причины летальных исходов - внезапная смерть, инфаркт миокарда. Наиболее частое осложнение в отдаленном периоде - недостаточность клапана неоаорты, связанная с дилатацией ее корня, развивается у 7% пациентов через 10 лет после операции артериального переключения и у 35% пациентов через 5 лет после артериального переключения с устранением обструкции выводного тракта левого желудочка. Госпитальная летальность после предсердного переключения варьирует от 0 до 6%, отдаленный послеоперационный период характеризуется тяжелыми осложнениями в виде дисфункции правого желудочка, недостаточностью трехстворчатого клапана и наджелудочковыми аритмиями. Выживаемость через 10 и 25 лет составляет 90 и 74%, соответственно. Непосредственные результаты операции Rastelli характеризуются низким уровнем госпитальной летальности (от 0 до 7%). Отдаленная выживаемость ниже, чем после операции Mustard и гемодинамической коррекции порока и через 10 и 20 лет составляет 93 и 57% соответственно. Основная причина летальных исходов сердечная недостаточность, аритмии. Свобода от обструкции выводного тракта правого желудочка через 20 лет составляет 32%. Получены обнадеживающие промежуточные результаты операций REV, Вех-Nikaidoh, трункального переключения. Требуется дальнейшее накопление опыта.

7. Организация медицинской помощи

Показания для плановой госпитализации:

- 1) Неэффективность медикаментозной терапии на догоспитальном этапе;
- 2) Невозможность оказания специализированной медицинской помощи и диагностики (КТ-АГ, МРТ, зондирование полостей сердца) в амбулаторных условиях;
- 3) Плановые операции.

Показания для экстренной госпитализации:

Состояния угрожающие жизни.

Показания к выписке пациента из стационара:

- 1) При выздоровлении пациента;
- 2) При стойком улучшении, когда по состоянию здоровья пациент может без ущерба для здоровья продолжить лечение в амбулаторно-поликлиническом учреждении или домашних условиях;

- 3) При необходимости перевода пациента в другую организацию здравоохранения;
- 4) По письменному требованию пациента либо его законного представителя, если выписка не угрожает жизни пациента и не опасна для окружающих.

Операции по поводу ТМА должны проводиться в центрах с большим опытом выполнения данных операций и соответствующим опытом послеоперационного ведения пациентов [19-27]. Думаю, что это указание излишне

В случае пренатально установленного диагноза ТМА родоразрешение всех пациентов проводится в специализированном стационаре, располагающем отделением реанимации новорожденных и находящемся в ближайшей транспортной доступности от кардиохирургического центра. Пациенты сразу после родоразрешения и стабилизации состояния переводятся в ОРИТН для организации адекватного мониторинга жизненно важных функций и дальнейшей стабилизации состояния [23,24].

Критерии оценки качества медицинской помощи.

№	Критерии качества	ЕОК класс	ЕОК уровень	УДД	УУР
1	Выполнена эхокардиография	нет	нет	1	A
2	Выполнена катетеризация сердца с инвазивным мониторингом давления в легочной артерии (ИМДЛА)	нет	нет	2	A
3	Выполнена эхокардиография на этапе диагностики	нет	нет	2	A
4	Выполнена анатомическая коррекция транспозиции магистральных артерий			1	A
5	Выполнена гемодинамическая коррекция транспозиции магистральных артерий			2	B
6	Выполнено этапное хирургическое лечение			3	C
7	Выполнены осмотры кардиолога в течение первых 12 месяцев после операции	нет	нет	1	A
8	Выполнено динамическое эхокардиографическое обследование	нет	нет	1	A
9	Пациентам после гемодинамической коррекции проводится антитромботическая терапия			3	C

Список литературы

1. Шарыкин А.С. Врожденные пороки сердца. Руководство для педиатров, кардиологов, неонатологов. М.: Теремок; 2005.
2. Anderson R.H., Becker A.E., Arnold R., Wilkinson J.L. The conducting tissues in congenitally corrected transposition. *Circulation*. 1974; 50: 911–23.
3. Врождённые пороки сердца: Зиньковский М.Ф./руководство. стр. 860
4. Л.А. Бокерия, Р.Г. Гудкова «сердечно-сосудистая хирургия – 2014» Болезни и врождённые аномалии системы кровообращения, стр.86.
5. Wernovsky G, Sanders SP: Coronary artery anatomy and transposition of the great arteries. *Coron Artery Dis* 4:148— 157, 1993.
6. Wernovsky G, Mayer JE Jr, Jonas RA, et al: Factors influencing early and late outcome of the arterial switch operation for transposition of the great arteries. *J ThoracCardiovascSurg* 109:289—301, 1995.
7. Olds A., Nakamura Y., Levasseur S., Shah A., Freud L., Chelliah A., Chai P., Quaegebeur J., Bacha E., Kalfa D. Outcomes of Surgical Repair of Complex D-Transposition of the Great Arteries. *World J. Pediatr Congenit Heart Surg*. 2018 Nov;9(6):605-612.
8. Huang L1, Lin G, Zhou J, Li B, Luo W. REV procedure for complex congenital heart diseases. *Zhong Nan Da Xue Xue Bao Yi Xue Ban*. 2013 May;38(5):499-502.
9. Kari F.A., Bohnens H., Bierbach B., Bacha E.A., Stiller B., Bauer U. Repair of Complex Transposition of Great Arteries: Up to 30 Years of Follow-Up. *Ann Thorac Surg*. 2019 Nov 9.
10. Konuma T., Shimpo H. Transposition of Great Artery. *KyobuGeka*. 2015Jul;68(8):624-8.
11. Brown EM, Salmon AP, Lamb RK. Arterial switch procedure without coronary relocation: a late complication. *J ThoracCardiovascSurg*1996;112:1406—7.
12. Yamagiushi M, Shuntoh K, Fujiwara K, Shinkawa T, Miyazaki T, Kitamura N. "Bay Window" technique for the arterial switch operation of the transposition of great arteries with complex coronary arteries. *Ann ThoracSurg* 2003; 75:1769—74.
13. Parry AJ, Thurm M, Hanley FL The use of 'pericardial hoods' for maintaining exact coronary artery geometry in the arterial switch operation with complex coronary anatomy. *Eur J CardiothoracSurg*1999;15:159—65.
14. Vouche PR, Trinquet F, Lecompte Y, et al: Aortic coarctation with hypoplastic aortic arch. *J ThoracCardiovascSurg* 96:557—563, 1988.
15. Tchervenkov CI, Tahta SA, Jutras L, et al: Single-stage repair of aortic arch obstruction and associated intracardiac defects with pulmonary homograft patch aortoplasty. *J ThoracCardiovascSurg*, 116:897—904, 1998.

16. Tchervenkov CI, Tahta SA, Cecere R, et al: Single-stage arterial switch with aortic arch enlargement for transposition complexes with aortic arch obstruction. *Ann Thorac Surg* 64:1776—1781, 1997.
17. Moene RJ, Ottenkamp J, Oppenheimer, Dekker A, et al: Transposition of the great arteries and narrowing of the aortic arch. Emphasis on right ventricular characteristics. *Br Heart J* 53:58—63, 1985.
18. Lacour-Gayet F, Serraf A, Galletti L, et al: Biventricular repair of conotruncal anomalies associated with aortic arch obstruction. 103 patients. *Circulation* 96:328—334, 1997 (supp 2).
19. Khairy P., Clair M., Fernandes S.M., Blume E.D., Powell A.J., Newburger J.W. et al. Cardiovascular outcomes after the arterial switch operation for d-transposition of the great arteries. *Circulation*. 2013; 127 (3): 331–9.
20. Co-Vu J.G., Ginde S., Bartz P.J., Frommelt P.C., Tweddell J.S., Earing M.G. Long-term outcomes of the neo-aorta after arterial switch operation for transposition of the great arteries. *Ann. Thorac. Surg.* 2012.
21. Kado H., Imoto Y., Shiokawa Y., Yashui H. Long-term results of the arterial switch operation for transposition of the great arteries. Presented at the 8th Annual Meeting of the Asian Society for Cardiovascular Surgery, Fukuoka, Japan; September 6–8; 2000.
22. Sharma R., Choudhary S., Bhan A. et al. Late outcome after arterial switch operation for complete transposition of great arteries with left ventricular outflow tract obstruction. *Ann. Thorac. Surg.* 2002; 74: 1986.
23. Hörer J., Schreiber C., Dworak E., Cleuziou J., Prodan Z., Vogt M. et al. Long-term results after the Rastelli repair for transposition of the great arteries. *Ann. Thorac. Surg.* 2007; 83 (6): 2169–7.
24. Delius R.E., Rademecker M.A., de Leval M.R., Elliott M.J., Stark J. Is a high-risk biventricular repair always preferable to conversion to a single ventricle repair? *J. Thorac. Cardiovasc. Surg.* 1996; 112: 1561–8.
25. DaSilva J.P., Lopes L.M., Moreira L.F., Caneo L.F., Franchi S.M. Pulmonary root translocation in malposition of the great arteries repair allows right ventricular outflow tract growth. *J. Thorac. Cardiovasc. Surg.* 2012; 143: 1292–8.
26. Di Carlo D., Tomasco B., Cohen L., Vouhe P., Lecompte Y. Long-term results of the REV (réparation à l'étage ventriculaire) operation. *J. Thorac. Cardiovasc. Surg.* 2011; 142: 336–43.
27. Kramer P., Ovroutski S., Hetzer R., Hübner M., Berger F. Modified Nikaidoh procedure for the correction of complex forms of transposition of the great arteries with ventricular septal defect and left ventricular outflow tract obstruction: mid-term results. *Eur. J. Cardiothorac. Surg.* 2013; 11.

28. Клинические рекомендации по ведению детей с врожденными пороками сердца. Под ред. Л.А. Бокерия. М.: НЦССХим. А.Н. Бакулева; 2014: 342 с.
29. Congenital Heart Surgery Nomenclature and Database Project: transposition of the great arteries. Jagers JJ, Cameron DE, Herlong JR, Ungerleider RM. Ann Thorac Surg. 2000 Apr; 69(4 Suppl):S205-35.
30. Gittenbergerde Groot A.C., Sauer U., Quaegebeur J. Aorticintramural coronary artery in three hearts with transpositionof the great arteries // J. Thorac. Cardiovasc. Surg. – 1986. –Vol. 91. – P. 566–571.
31. Yacoub M.H., RadleySmith R. Anatomy of the coronary arteries in transposition of the great arteries and methods for theirtransfer in anatomical correction // Thorax. – 1978. – Vol. 33.– P. 418–424.
32. Врождённые пороки сердца: Зиньковский М.Ф./руководство. стр. 884
33. Врождённые пороки сердца: Зиньковский М.Ф./руководство. стр. 907
34. Рыбка М.М., Хинчагов Д.Я., Мумладзе К.В., Лобачева Г.В., Ведерникова Л.В. Под ред. Л.А.Бокерия. Протоколы анестезиологического обеспечения кардиохирургических операций, выполняемых у новорожденных и детей. Методические рекомендации. М.: НЦССХ им. А.Н. Бакулева РАМН; 2014.
35. Рыбка М.М., Хинчагов Д.Я. Под ред. Л.А.Бокерия. Протоколы анестезиологического обеспечения кардиохирургических операций, выполняемых при ишемической болезни сердца, патологии клапанного аппарата, нарушениях ритма, гипертрофической кардиомиопатии, аневризмах восходящего отдела аорты у пациентов различных возрастных групп. Методические рекомендации. М.: НЦССХ им. А.Н. Бакулева РАМН; 2015.
36. Рыбка М.М., Хинчагов Д.Я., Мумладзе К.В., Никулкина Е.С. Под ред. Л.А.Бокерия. Протоколы анестезиологического обеспечения рентгенэндоваскулярных и диагностических процедур, выполняемых у кардиохирургических пациентов различных возрастных групп. Методические рекомендации. М.: НЦССХ им. А.Н. Бакулева РАМН; 2018.

Приложение А1. Состав рабочей группы по созданию клинических рекомендаций по врожденным порокам сердца

Руководитель рабочей группы

Бокерия Л.А., академик РАН (Москва)

Секретарь рабочей группы

Члены рабочей группы (в алфавитном порядке)

в разработке

Голухова Елена Зеликовна - академик РАН, д.м.н. профессор (Москва) РКО

Иртюга Ольга Борисовна – к.м.н. (Санкт-Петербург) РКО

Ким Алексей Иванович – д.м.н. профессор (Москва) РКО, АССХ

Морозов Александр Александрович – к.м.н. (Санкт-Петербург) РКО

Попов Алексей Евгеньевич – к.м.н. (Москва) АССХ

Приложение А2. Методология разработки клинических рекомендаций.

Целевая аудитория данных клинических рекомендаций:

- врач-детский кардиолог
- врач-сердечно-сосудистый хирург.
- врач-педиатр;
- врач-неонатолог
- врач-кардиолог;

Методы, используемые для сбора/селекции доказательств: поиск в электронных базах данных.

Описание методов, использованных для оценки качества и силы доказательств: доказательной базой для рекомендаций являются публикации, вошедшие в базы данных PubMed, Scopus. Глубина поиска составляла 30 лет.

Методы, использованные для оценки качества и силы доказательств

- консенсус экспертов;
- оценка качества рекомендаций в соответствии с рейтинговой схемой (таблица П1).
- оценка силы доказательств в соответствии с рейтинговой схемой (таблица П2).

В ходе разработки КР использованы международные шкалы уровня убедительности рекомендаций и уровня достоверности доказательств (Таблицы П1 и П2), а также новая система шкал УДД и УУР для лечебных, реабилитационных, профилактических вмешательств и диагностических вмешательств (Таблицы П3, П4 и П5), введенная в 2018 г. ФГБУ ЦЭКМП Минздрава РФ. Формирование Национальных рекомендаций проводилось на основе рекомендаций ЕОК, с учетом национальной специфики, особенностей обследования, лечения, учитывающих доступность медицинской помощи. По этой причине в тексте настоящих клинических рекомендаций, одновременно использованы две шкалы оценки достоверности доказательств тезисов рекомендаций: уровни достоверности доказательств ЕОК с УУР и УДД. Добавлены классы рекомендаций ЕОК, позволяющие оценить необходимость выполнения тезиса рекомендаций.

Таблица П1. Классы показаний согласно рекомендациям Европейского Общества Кардиологов (ЕОК).

Класс рекомендаций ЕОК	Определение	Предлагаемая формулировка
I	Доказано или общепризнанно, что диагностическая процедура, вмешательство/лечение являются эффективными и полезными	Рекомендовано/показано
II	Противоречивые данные и/или мнения об эффективности/пользе диагностической процедуры, вмешательства, лечения	Целесообразно применять
IIa	Большинство данных/мнений в пользу эффективности/пользы диагностической процедуры, вмешательства, лечения	
IIb	Эффективность/польза диагностической процедуры, вмешательства, лечения установлены менее убедительно	Можно применять
III	Данные или единое мнение, что диагностическая процедура, вмешательство, лечение бесполезны/не эффективны, а в ряде случаев могут приносить вред	Не рекомендуется применять

Таблица П2. Уровни достоверности доказательств согласно рекомендациям Европейского 2923 Общества Кардиологов (ЕОК).

Уровни достоверности доказательств, ЕОК	
A	Данные многочисленных рандомизированных клинических исследований или метаанализов
B	Данные получены по результатам одного рандомизированного клинического исследования или крупных нерандомизированных исследований
C	Согласованное мнение экспертов и/или результаты небольших исследований, ретроспективных исследований, регистров

Таблица П3. Шкала оценки уровней достоверности доказательств (УДД) для методов профилактики, лечения и реабилитации (профилактических, лечебных, реабилитационных вмешательств)

Уровни достоверности доказательств (УДД)
 Приказ Министерства здравоохранения Российской Федерации от 28.02.2019
 № 103н «Об утверждении порядка и сроков разработки клинических рекомендаций, их пересмотра, типовой формы клинических рекомендаций и требований

к их структуре, составу и научной обоснованности, включаемой в клинические рекомендации информации» (зарегистрирован 08.05.2019 № 54588)	
1	Систематический обзор рандомизированных клинических исследований с применением метаанализа
2	Отдельные рандомизированные клинические исследования и систематические обзоры исследований любого дизайна, за исключением рандомизированных клинических исследований, с применением метаанализа
3	Нерандомизированные сравнительные исследования, в том числе когортные исследования
4	Несравнительные исследования, описание клинического случая или серии случаев, исследование «случай-контроль»
5	Имеется лишь обоснование механизма действия вмешательства (доклинические исследования) или мнение экспертов

Таблица П4. Шкала оценки уровней достоверности доказательств (УДД) для методов диагностики (диагностических вмешательств)

УДД	Расшифровка
1	Систематические обзоры исследований с контролем референсным методом или систематический обзор рандомизированных клинических исследований с применением метаанализа
2	Отдельные исследования с контролем референсным методом или отдельные рандомизированные клинические исследования и систематические обзоры исследований любого дизайна, за исключением рандомизированных клинических исследований, с применением метаанализа
3	Исследования без последовательного контроля референсным методом или исследования с референсным методом, не являющимся независимым от исследуемого метода, или нерандомизированные сравнительные исследования, в том числе когортные исследования
4	Несравнительные исследования, описание клинического случая
5	Имеется лишь обоснование механизма действия или мнение экспертов

Таблица П5. Шкала оценки уровней убедительности рекомендаций (УУР) для методов профилактики, диагностики, лечения и реабилитации (профилактических, диагностических, лечебных, реабилитационных вмешательств)

<p>Уровень убедительности рекомендации (УРР)</p> <p>Приказ Министерства здравоохранения Российской Федерации от 28.02.2019 № 103н «Об утверждении порядка и сроков разработки клинических рекомендаций, их пересмотра, типовой формы клинических рекомендаций и требований к их структуре, составу и научной обоснованности включаемой в клинические рекомендации информации» (зарегистрирован 08.05.2019 № 54588)</p>
--

А	Сильная рекомендация (все рассматриваемые критерии эффективности (исходы) являются важными, все исследования имеют высокое или удовлетворительное методологическое качество, их выводы по интересующим исходам являются согласованными)
В	Условная рекомендация (не все рассматриваемые критерии эффективности (исходы) являются важными, не все исследования имеют высокое или удовлетворительное методологическое качество и/или их выводы по интересующим исходам не являются согласованными)
С	Слабая рекомендация (отсутствие доказательств надлежащего качества (все рассматриваемые критерии эффективности (исходы) являются неважными, все исследования имеют низкое методологическое качество и их выводы по интересующим исходам не являются согласованными)

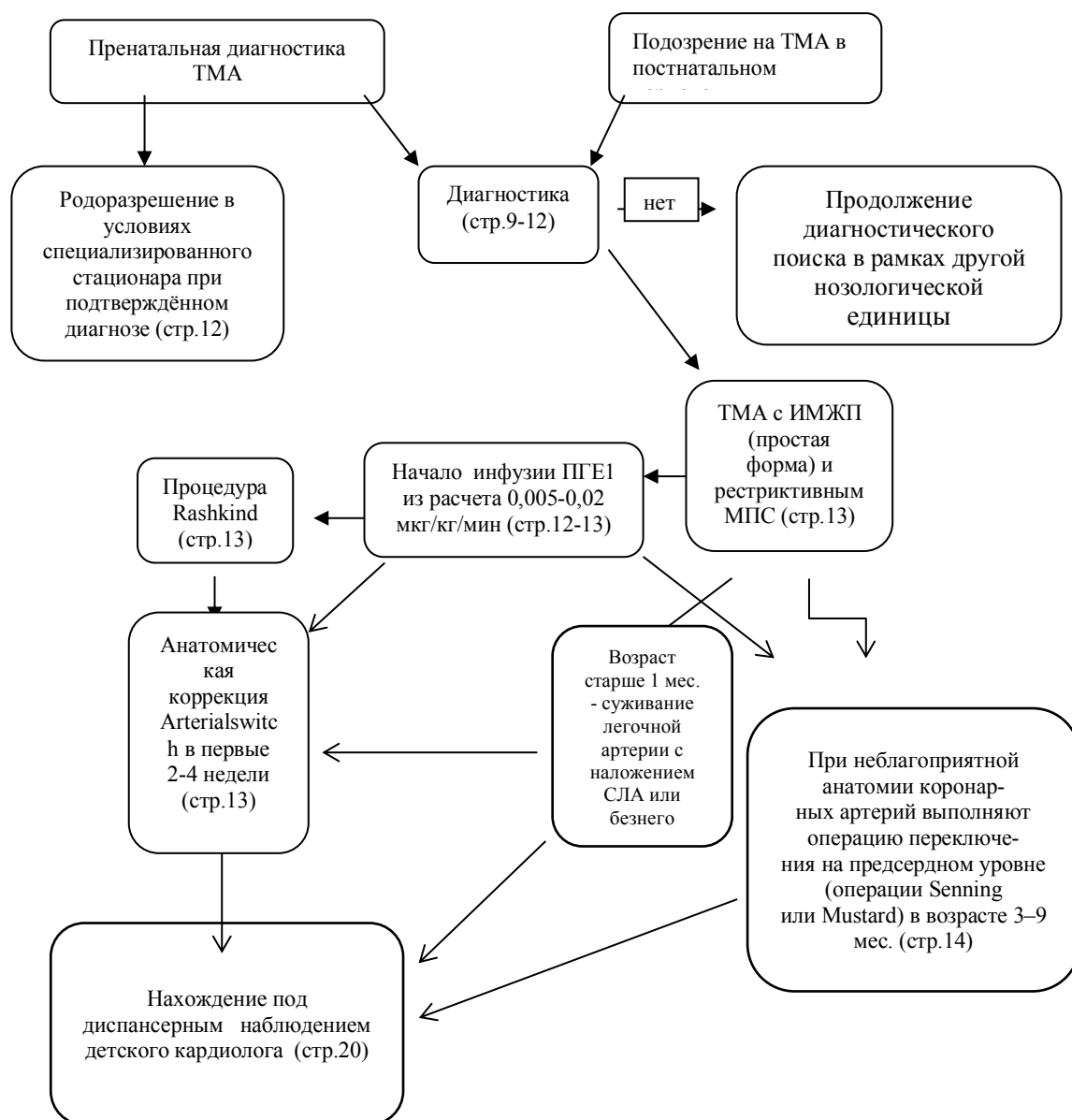
Порядок обновления клинических рекомендаций.

Механизм обновления клинических рекомендаций предусматривает их систематическую актуализацию — не реже чем один раз в три года, — а также при появлении новых данных с позиции доказательной медицины по вопросам диагностики, лечения, профилактики и реабилитации конкретных заболеваний, наличии обоснованных дополнений/замечаний к ранее утвержденным КР, но не чаще 1 раза в 6 месяцев.

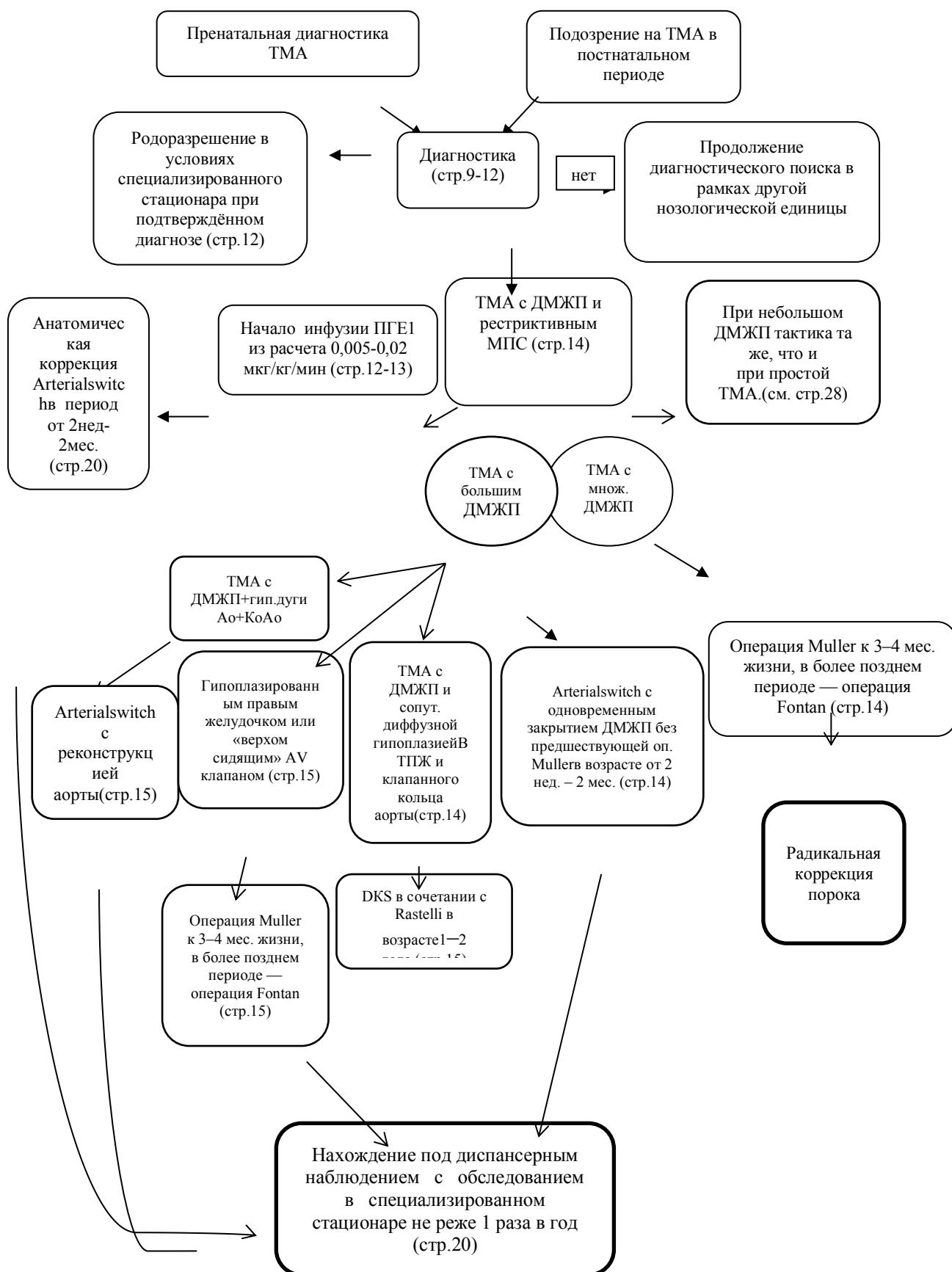
Приложение А3. Связанные документы

1. Об основах охраны здоровья граждан в Российской Федерации (ФЗ №323 от 21.11.2011)
2. Порядок оказания медицинской помощи больным с сердечно-сосудистыми заболеваниями (Приказ Минздрава России №918н от 15.11.2012)
3. «О классификации и критериях, используемых при осуществлении медико-социальной экспертизы граждан федеральными государственными учреждениями медико-социальной экспертизы» (Приказ Минздрава России №1024н от 17 декабря 2015 г.)

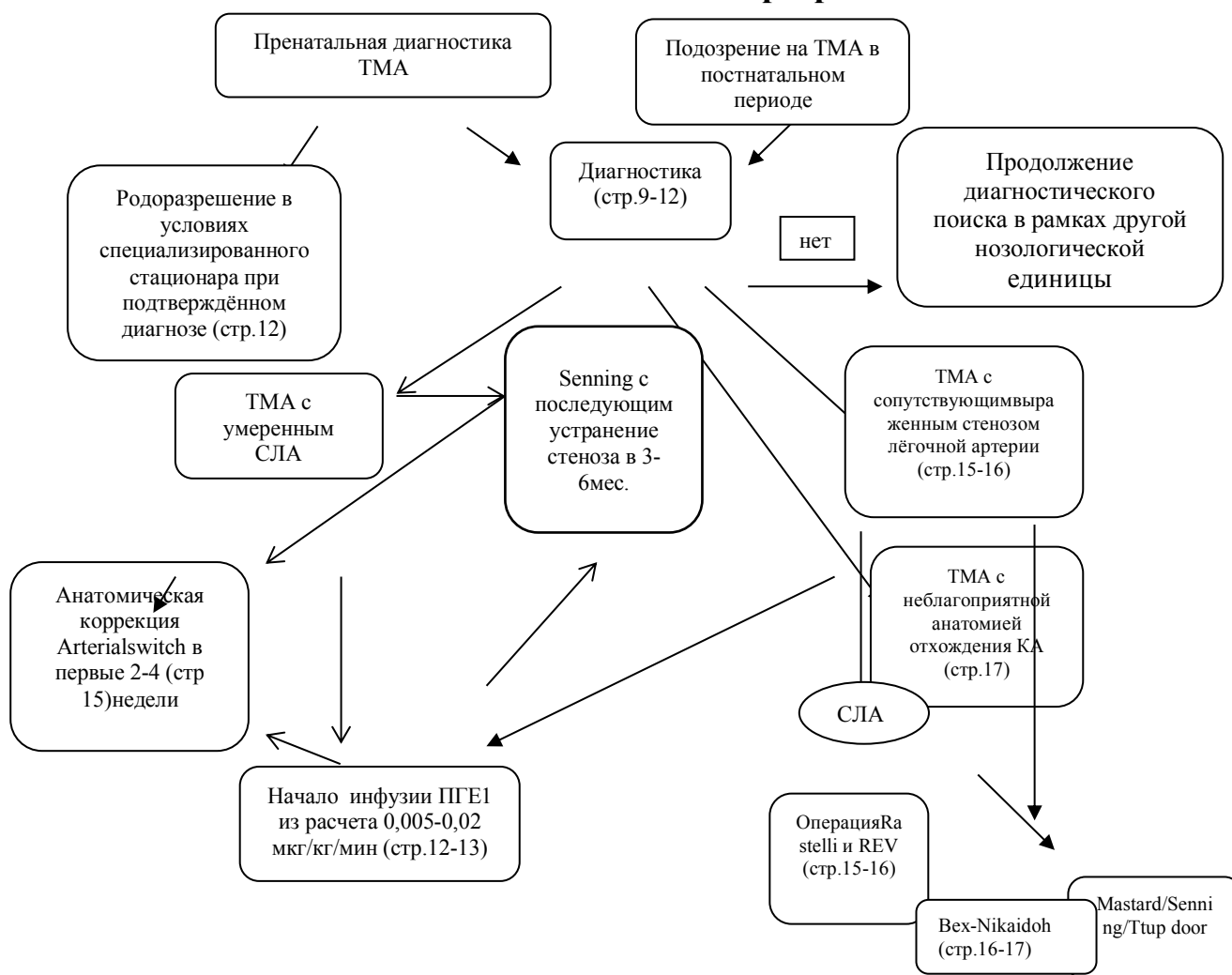
Приложение Б1. Алгоритм ведения пациентов с ТМА и ИМЖП (простая форма)



Приложение Б2. Алгоритм ведения пациентов с ТМА и ДМЖП



Приложение Б3. Алгоритм ведения пациентов с ТМА и сопутствующим стенозом лёгочной артерии



Приложение В. Информация для пациента

Уважаемые родители пациента, результаты обследования выявили у Вашего ребенка сложный врожденный порок сердца – транспозиция магистральных артерий. Добровольно соглашаясь на операцию, Вы должны понимать цель и опасности операции, о которых Вам расскажет лечащий врач.

ТМА возникает на ранних этапах развития плода. Причины нарушений эмбриогенеза многочисленны: инфекционные заболевания матери на ранних сроках беременности, вредные привычки родителей, экологические и генетические факторы и т.д. В зависимости от варианта порока нарушения гемодинамики и клинические проявления порока могут существенно варьировать. Однако в любом случае они ухудшают физическое состояние и уменьшают продолжительность жизни пациентов.

В определённых случаях может потребоваться этапное лечение ТМА, при этом первым этапом выполняется подготовительная операция. Радикальная коррекция ТМА выполняется в условиях искусственного кровообращения. Она предполагает перемещение аорты в левый желудочек, а лёгочной артерии в правый. А также устранение сопутствующих аномалий развития сердца. При невозможности выполнения анатомической коррекции прибегают к операции обхода правых отделов сердца, после которой кровь из полых вен поступает в легочную артерию непосредственно, минуя сердце.

В отдельных случаях могут возникать осложнения:

- сердечная недостаточность;
- длительная искусственная вентиляция легких;
- острая почечная недостаточность, требующая перитонеального диализа или гемодиализа;
- послеоперационные кровотечения, крупные гематомы;
- инфекционные осложнения;
- реакции гиперчувствительности (аллергии) на медикаменты, средства для наркоза и рентгенологического исследования, которые могут проявляться, например, зудом.

Крайне редко встречаются сильно выраженные реакции, такие как коллапс, судороги и нарушение дыхания, которые требуют стационарного лечения и могут приводить к необратимым последствиям;

В большинстве случаев операция приводит к улучшению состояния и исчезновению жалоб. В некоторых случаях могут потребоваться повторные вмешательства, чаще всего связанные с ростом ребенка.

Особенно важными являются контрольные обследования после операции для своевременной оценки результатов коррекции и выявления возможных осложнений.

Приложение Г. Определение и оценка данных полученных при проведении трансторакальной эхокардиографии

При проведении трансторакальной эхокардиографии необходимо определить и оценить следующие пункты:

- определить тип внутригрудного расположения сердца;
- оценить взаимоотношение магистральных сосудов;
- определить анатомию коронарных артерий;
- определить вариант атриовентрикулярной связи;
- оценить анатомию и функцию клапанов сердца;
- установить наличие или отсутствие и вариант митрально-полулунного фиброзного контакта;
- оценить дистанцию между трехстворчатым и легочным клапанами, сравнить ее с диаметром аортального клапана;
- определить размер и позицию дефекта межжелудочковой перегородки;
- установить размер и позицию инфундибулярной перегородки, исключить или подтвердить наличие на ее поверхности крепления хордально-папиллярного аппарата атриовентрикулярных клапанов;
- оценить анатомию выводного тракта левого желудочка, в случае выявления его изолированной подклапанной обструкции - возможность ее хирургического устранения;
- определить диаметр клапана легочной артерии, морфологию его створок и дать заключение относительно его функциональности:
 - 1) годен для выполнения функции системного клапана;
 - 2) годен для выполнения функции легочного клапана;
 - 3) функционально не годен;
- оценить функциональное состояние левого желудочка и дать заключение о его системной компетентности, ориентируясь на следующие показатели: индекс конечного диастолического объема, фракцию выброса, индекс массы миокарда, а также направление кривизны межжелудочковой перегородки, соотношение давления в левом и правом желудочках при наличии ДМЖП.