

Клинические рекомендации

# Патологические переломы, осложняющие остеопороз

Кодирование по Международной статистической классификации болезней и проблем, связанных со здоровьем: **M80.0/M80.1/ M80.2/ M80.3/ M80.4/ M80.5/ M80.8/ M80.9**

Возрастная группа: **взрослые**

Год утверждения: **20\_**

Разработчик клинической рекомендации:

- **Ассоциация травматологов-ортопедов России (АТОР)**

## Оглавление

Оглавление .....	2
Список сокращений .....	4
Термины и определения .....	5
1. Краткая информация по заболеванию или состоянию (группе заболеваний или состояний) .....	6
1.1 Определение заболевания или состояния (группы заболеваний или состояний) .....	6
1.2 Этиология и патогенез заболевания или состояния (группы заболеваний или состояний).....	6
1.3 Эпидемиология заболевания или состояния (группы заболеваний или состояний).....	7
1.4 Особенности кодирования заболевания или состояния (группы заболеваний или состояний) по Международной статистической классификации болезней и проблем, связанных со здоровьем .....	8
1.5 Классификация заболевания или состояния (группы заболеваний или состояний).....	9
1.6 Клиническая картина заболевания или состояния (группы заболеваний или состояний).....	10
2. Диагностика заболевания или состояния (группы заболеваний или состояний), медицинские показания и противопоказания к применению методов диагностики.....	12
2.1 Жалобы и анамнез.....	13
2.2 Физикальное обследование .....	13
2.3 Лабораторные диагностические исследования .....	13
2.4 Инструментальные диагностические исследования.....	16
2.5 Иные диагностические исследования .....	18
3. Лечение, включая медикаментозную и немедикаментозную терапии, диетотерапию, обезболивание, медицинские показания и противопоказания к применению методов лечения .....	19
3.1 Консервативное лечение .....	19

3.2 Хирургическое лечение .....	35
4. Медицинская реабилитация и санаторно-курортное лечение, медицинские показания и противопоказания к применению методов медицинской реабилитации, в том числе основанных на использовании природных лечебных факторов .....	46
5. Профилактика и диспансерное наблюдение, медицинские показания и противопоказания к применению методов профилактики.....	49
6. Организация оказания медицинской помощи .....	51
7. Дополнительная информация (в том числе факторы, влияющие на исход заболевания или состояния) .....	52
Критерии оценки качества медицинской помощи .....	52
Список литературы.....	56
Приложение А1. Состав рабочей группы по разработке и пересмотру клинических рекомендаций.....	79
Приложение А2. Методология разработки клинических рекомендаций.....	80
Приложение А2-1. Шкала оценки уровней достоверности доказательств (УДД) для методов диагностики (диагностических вмешательств) .....	81
Приложение А3. Справочные материалы, включая соответствие показаний к применению и противопоказаний, способов применения и доз лекарственных препаратов, инструкции по применению лекарственного препарата .....	84
Приложение Б. Алгоритмы действий врача.....	86
Приложение В. Информация для пациентов .....	89
Приложение Г1-ГN. Шкалы оценки, вопросники и другие оценочные инструменты состояния пациента, приведенные в клинических рекомендациях.....	97

## Список сокращений

- АТОР** — Ассоциация травматологов–ортопедов России
- ВТЭО** — венозные тромбоэмболические осложнения
- ДПИД** — дезоксипиридинолин
- ЗГТ** — заместительная гормональная терапия
- КТ** -компьютерная томография
- МКБ-10** — международная классификация болезней 10-го пересмотра
- МПК** — минеральная плотность кости
- МРТ** — магнитно-резонансная томография
- НПВП** – нестероидные противовоспалительные препараты
- НЯ** — нежелательные явления
- СКФ**-скорость клубочковой фильтрации
- ТГВ** — тромбоз глубоких вен
- ТЭЛА** — тромбоэмболия легочной артерии
- CTX-s** — маркер резорбции, продукт деградации коллагена 1 типа
- DASH** — (Disability of the Arm, Shoulder and Hand Outcome Measure) — оценка удовлетворенности пациентом верхней конечностью в повседневной жизни
- DXA** — двухэнергетическая рентгеновская абсорбциометрия
- FDPS** — фарнезил- дифосфат синтетаза
- FRAX** — алгоритм оценки индивидуальной 10-летней вероятности переломов
- IGF-I** инсулиноподобный фактор роста-1
- IGF-II** инсулиноподобный фактор роста-2
- ISCD** — Международное общество по клинической денситометрии
- PINP** — - N-терминальный пропептид проколлагена 1-го типа  
маркер костеобразования
- RANKL** - рецептор лиганда ядерного фактора каппа-бета
- VAS** — визуально-аналоговая шкала
- TGF-β** - трансформирующий ростовой фактор бета
- \*\*** — препарат введен в список жизненно важных средств
- РАЭ** — Российская ассоциация эндокринологов
- АРР** — Ассоциация ревматологов России

## **Термины и определения**

**Патологический перелом** — это перелом, который возникает на фоне структурных и количественных изменений костной ткани, снижающих ее прочность, поэтому происходит при незначительной травме или даже без нее.

**Остеопороз** — метаболическое заболевание скелета, характеризующееся уменьшением массы кости в единице объема, нарушением структурных и прочностных характеристик костной ткани и, как следствие, увеличением риска развития переломов.

По международной классификации остеопороз включен в группу болезней XIII класса, подгруппу M80–82.

# **1. Краткая информация по заболеванию или состоянию (группе заболеваний или состояний)**

## **1.1 Определение заболевания или состояния (группы заболеваний или состояний)**

**Патологический перелом при остеопорозе** — перелом, который осложняет течение остеопороза и возникает при низкоэнергетической травме или спонтанно при кашле, чихании, подъеме тяжести [1].

Наиболее часто встречающиеся при остеопорозе патологические низкоэнергетические переломы относят к переломам—маркерам заболевания.

**Переломы—маркеры остеопороза** — патологические переломы проксимального отдела бедренной кости, дистального метаэпифиза лучевой кости, проксимального отдела плечевой кости, перелом тел(а) позвонков.

На фоне остеопороза возможны также патологические переломы ребер, костей таза, большеберцовой кости.

Переломы лодыжек, костей кисти и стопы в настоящее время не относят к патологическим переломам, характерным для остеопороза [2], хотя их риск при заболевании увеличивается.

## **1.2 Этиология и патогенез заболевания или состояния (группы заболеваний или состояний)**

Перелом на фоне остеопороза возникает при незначительной травме не только из-за снижения количества костной ткани, но и из-за ее структурных нарушений. Уменьшение массы кости, как основной характеристики остеопороза, не всегда сопровождается снижением механической прочности кости. Установлено, что качество костной ткани (микроархитектоника трабекул, накопление микропереломов трабекул, увеличение порозности кортикальной кости) влияет на прочность независимо [3] от массы кости. По некоторым данным [4], на долю минеральной плотности кости (МПК) приходится только 40 % прочности кости, 60 % определяется нарушением качества и структуры костной ткани.

Вероятность возникновения перелома у лиц с низкой массой кости во многом определяется наличием таких факторов риска [5, 6–12], как:

- пожилой возраст;
- склонность к падениям;

- курение;
- наличие более 3 хронических заболеваний в анамнезе;
- предшествующие переломы;
- прием препаратов, влияющих на метаболизм костной ткани (глюкокортикоиды, противосудорожные, цитостатики, антидепрессанты).

В свою очередь причины, увеличивающие вероятность падений, можно разделить на внешние и внутренние.

Внутренние причины обусловлены физическим состоянием пациента: астенией, деменцией, ортостатическими нарушениями, снижением подвижности суставов, слабым зрением, снижением слуха, низкой физической активностью, а также употреблением некоторых медикаментов, влияющих на неврологический статус.

К внешним причинам относятся бытовые и ситуационные факторы: недостаточное освещение, скользкая неровная поверхность и др.

### **1.3 Эпидемиология заболевания или состояния (группы заболеваний или состояний)**

Во всем мире остеопороз является причиной более 8,9 млн переломов ежегодно [13–15]. Анализ госпитализаций женщин старше 55 лет в клинику Меуо за период с 2000 по 2011 г. [16] показал, что на долю пациентов с переломами на фоне остеопороза приходится 40 % и их больше, чем госпитализированных с инфарктом миокарда, инсультом и раком молочной железы (соответственно 1124 против 668, 687 и 151 на 100 000 человек в год). Хотя остеопороз чаще встречается у женщин по некоторым данным (17) в России каждый третий патологический перелом на фоне остеопороза — это перелом у мужчин. По прогнозам ожидается дальнейшее увеличение количества переломов, что связывают в том числе и со старением популяции [18]. По данным Международного фонда остеопороза (IOF), в европейских странах к 2025 г. частота переломов проксимального отдела бедренной кости и тел позвонков вырастет значительно, чем переломов дистального отдела предплечья, — на 32%, 27% и 21 % соответственно [2]. Увеличится количество переломов на фоне остеопороза и у мужчин: в 2025 г. [18] число переломов бедренной кости у них будет аналогичным числу переломов, имевших место у женщин в 1990 г., а к 2050 г. увеличится по сравнению с 1990 г. на 310 %, тогда как у женщин прирост составит 240 %, одновременно будут расти материальные и моральные затраты [19–21]. В России на основании анализа инцидентности переломов в двух городах (Ярославль и Первоуральск) рассчитано, что частота переломов проксимального отдела бедренной кости [22] составляет 279 на 100 000 населения у женщин и 176 — у мужчин, и, по

прогнозам, 1 из 14 женщин старше 50 лет на протяжении оставшейся жизни перенесет перелом этой локализации, а в течение последующих 25 лет число переломов увеличится на 40 %.

В некоторых исследованиях [5] выявлена тенденция к увеличению частоты переломов проксимального отдела плечевой кости в возрастной группе старше 70 лет. Переломы чаще отмечаются у женщин, причем у лиц старше 60 лет и ожидаемой продолжительностью жизни до 82 лет риск перелома плечевой кости достигает 8 % [23]. Некоторые исследователи [24] отмечали экспоненциальный рост числа переломов проксимального отдела плечевой кости с 50-летнего возраста. Есть точка зрения [25], что в период 2020–2030 гг. количество переломов проксимального отдела плечевой кости увеличится в геометрической прогрессии.

Число госпитализаций с переломами на фоне остеопороза также растет и в ряде стран достигает 70 % случаев от всех госпитализированных с патологией опорно-двигательного аппарата [26]. В России, несмотря на отмеченную тенденцию к увеличению частоты переломов проксимального отдела бедренной кости на фоне остеопороза [27], госпитализация пациентов с переломами этой локализации в ряде регионов страны как и сообщалось ранее [28] остается недостаточной.

Переломы дистального метаэпифиза лучевой кости вместе с переломами проксимального отдела плечевой кости на фоне остеопороза составляют более 30 % причин экстренных госпитализаций в травматологические отделения стационаров, а затраты на хирургическое лечение этих пациентов в среднем в 2 раза выше, чем при консервативном лечении [29]. Инцидентность перелома дистального отдела лучевой кости в России в зависимости от региона у лиц старше 50 лет колеблется от 195 до 320 у мужчин и от 790 до 186 у женщин на 100 000 населения [22, 30]. Перелом дистального метаэпифиза лучевой кости — не только маркер остеопороза, но и в 32 % случаев предиктор перелома проксимального отдела бедренной кости в течение последующих 5 лет [31, 32]. В то же время этот тип перелома у пожилых пациентов с клиническими факторами риска остеопороза редко служит основанием для проведения скрининга на предмет его выявления и начала лечения для профилактики повторных переломов [32].

#### **1.4 Особенности кодирования заболевания или состояния (группы заболеваний или состояний) по Международной статистической классификации болезней и проблем, связанных со здоровьем**

**M80.0**----остеопороз постменопаузальный с патологическим переломом

**M80.1** — остеопороз с патологическим переломом после удаления яичников;



**M80.2** — остеопороз с патологическим переломом, вызванный обездвиженностью;

**M80.3** — постхирургический остеопороз с патологическим переломом, вызванный нарушением всасывания в кишечнике;

**M80.4** — лекарственный остеопороз с патологическим переломом;

**M80.5** — идиопатический остеопороз с патологическим переломом;

**M80.8** — другой остеопороз с патологическим переломом;

**M80.9** — остеопороз с патологическим переломом неуточненный.

### **1.5 Классификация заболевания или состояния (группы заболеваний или состояний)**

#### **Классификация переломов проксимального отдела бедренной кости**

Для переломов проксимального отдела бедренной кости, осложняющих остеопороз, используют те же классификации, как и при посттравматических переломах этого отдела скелета: переломы шейки бедренной кости, или внутрикапсульные (медиальные), и вертельные, или внекапсульные (латеральные).

В классификации Pauwels учитывается угол между отломками: первая степень соответствует углу менее 30°, вторая — углу от 30 до 50° и третья — углу более 50°.

В классификации Garden учитывается степень смещения отломков: от I (неполный перелом шейки бедренной кости без смещения) до IV (полное разобщение отломков).

В классификации АО внутрикапсульные переломы проксимального отдела разделяются на 3 подгруппы по тяжести перелома и по прогнозу лечения: 31B1, 31B2, 31B.

Вертельные, или латеральные (внекапсульные), переломы различаются как:

а) межвертельные переломы — плоскость перелома проходит вблизи межвертельной гребешковой линии;

б) чрезвертельные переломы — плоскость перелома проходит через массив большого и малого вертелов. Эти переломы могут быть с отрывом и без отрыва малого вертела.

Внекапсульные (чрезвертельные и подвертельные) переломы по классификации АО также подразделяются на 3 подгруппы: 31A1, 31A2, 31A3.

#### **Классификация переломов проксимального отдела плечевой кости**

При переломах проксимального отдела плечевой кости используются классификации АО/ASIF и Neer [33-36].

Анализ структуры переломов проксимального отдела плечевой кости показал, что большинство из них являются стабильными [37, 38].

### **Классификация компрессионных переломов тел позвонков**

В основе классификации [39] лежит степень снижения высоты тела позвонка;

1 степень-снижение высоты тела на 20%

2 степень-снижение высоты тела на 20-40%

3 степень-снижение высоты тела более 40%

### **Классификация переломов дистального метаэпифиза лучевой кости**

Различают стабильные и нестабильные переломы дистального метаэпифиза лучевой кости [40].

По классификации АО/ASIF нестабильные переломы шифруют как B2–3, C1–3.

## **1.6 Клиническая картина заболевания или состояния (группы заболеваний или состояний)**

### **Клиническая картина перелома проксимального отдела бедренной кости**

Пациенты указывают на боль в области проксимального отдела бедра, невозможность оторвать выпрямленную ногу от плоскости пола или кушетки, нарушение опороспособности конечности.

### **Клиническая картина перелома проксимального отдела плечевой кости**

Особенностью переломов проксимального отдела плечевой кости при остеопорозе является минимальное смещение отломков (отмечается у 80–85 % пациентов), что обусловлено особенностями анатомической структуры области: капсула, надкостница, ротаторная манжета, мягкие ткани [41, 42]. При легкой ротации конечности и согнутом локтевом суставе проксимальный отдел нередко пальпируется как единое целое.

Переломы проксимального отдела плечевой кости могут осложниться повреждением п. axillaris или его ветвей, иннервирующих дельтовидную мышцу: верхний конец нижнего отломка плечевой кости может сдавить, а иногда и повредить сосудисто-нервный пучок в подмышечной впадине. Сдавление сосудисто-нервного пучка вызывает отек, венозный застой, расстройство чувствительности и параличи верхней конечности.

### **Клиническая картина перелома тел позвонков**

Из-за бессимптомного течения [43, 44, 45, 46] три четверти пациентов с переломами тел позвонков не обращаются за медицинской помощью в момент их возникновения, а боль в последующем объясняют наличием дегенеративных изменений в позвоночнике. В то же время эти болевые ощущения обусловлены прежде всего переломом, так как его наличие ведет к дополнительной перегрузке фасеточного сустава

и, как следствие, перерастяжению капсульно-связочного аппарата сустава и развитию дегенеративного артрита.

Боль при переломе тела позвонка, в отличие от остеохондроза, появляется только при статической нагрузке, что связывают с реакцией чувствительных нервных волокон на микропереломы трабекул, число которых на фоне дефицита МПК и снижения прочности оставшихся костных структур в компримированном позвонке увеличивается [47].

В случаях, когда пациенты связывают боль в позвоночнике с возникшим переломом тела позвонка, она появляется внезапно среди полного здоровья, и пациенты могут указать на обстоятельства, предшествовавшие появлению боли. Чаще всего это подъем тяжести, иногда просто наклон туловища или резкий поворот, нередко указания на травмирующий момент отсутствуют. Боль в этих случаях ощущается на уровне поврежденного позвонка и при локализации в грудном отделе может носить опоясывающий характер [48], что требует проведения дифференциальной диагностики с инфарктом миокарда, плевритом, острым заболеванием органов брюшной полости.

Острая боль при переломе тела позвонка обусловлена периостальным кровоизлиянием, чрезмерным количеством одновременно возникших микропереломов трабекул, увеличением натяжения связок вследствие этих изменений, спазмом мышц спины [48]. Причиной боли может стать и натяжение связок за счет снижения роста и развития артрита межпозвонковых суставов, укорочения и нарастающего спазма мышц спины из-за снижения роста [48]. Некоторые пациенты при множественных переломах тел позвонков указывают на боль «во всех костях», которая появляется при любых сотрясениях [49]. В то же время пальпация остистых отростков позвонков при остеопорозе чаще безболезненна, также может быть отрицательной проба с осевой нагрузкой (надавливание на голову), но сдавление грудной клетки в сагиттальной плоскости может быть болезненным. Эти пробы должны проводиться осторожно во избежание новых переломов тел позвонков.

При переломах тел поясничных позвонков возможно появление ограничений движений в поясничном отделе позвоночника, и пациенты в таких случаях поддерживают туловище в вертикальном положении с помощью рук или трости, особенно во время свежих болевых атак.

С возрастом у некоторых пациентов изменяется восприятие боли, что может быть обусловлено изменением болевого порога у пожилых людей [50].

При неправильном или полном отсутствии лечения переломов тел позвонков в остром периоде формируется хронический болевой синдром. Он отмечен у 66 % женщин, при этом 26 % пациентов испытывают ежедневную боль продолжительностью свыше 10

часов [51]. В этом случае стимулом раздражения болевых рецепторов становится не только перелом трабекул, но и их растяжение и сжатие. Усугубляется болевой синдром миофасциальными нарушениями, изменениями диско-теловых соотношений и развитием нарушений биомеханики из-за деформаций позвоночного столба.

Хроническая боль при переломах тел позвонков становится причиной формирования у пациентов с остеопорозом фобии. Особенностью хронической боли при переломах тел позвонков является ее интермиттирующий характер: через 3–4 мес. ее интенсивность даже без лечения снижается, но затем неизбежно следует обострение. Прогрессирование деформации позвоночного столба (усиливается грудной кифоз, формируется или, наоборот, выпрямляется гиперлордоз поясничного отдела позвоночника) приводит к возобновлению боли.

Компенсацией кифотической деформации грудного отдела позвоночника является развитие гиперлордоза шейного отдела с напряжением мышц шеи и затылочной болью. В последующем из-за укорочения торса и давления ребер на гребни подвздошных костей (реберные дуги «салятся» на крылья тазовых костей) образуются выраженные кожные складки на боковой поверхности грудной клетки и появляются боли в боковых отделах туловища [52]. Из-за перерастяжения капсульно-связочного аппарата фасеточных суставов локализация боли не всегда соответствует уровню перелома [52]. Выраженный грудной кифоз, как следствие переломов тел позвонков грудного отдела позвоночника, формируется постепенно и сопровождается нарастающей слабостью мышц межлопаточной и паравerteбральной областей, что может стать причиной прогрессирования поясничного сколиоза и снижения роста на 10–15 см.

#### **Клиническая картина перелома дистального метаэпифиза лучевой кости**

Пациент указывает на боль в области дистального отдела предплечья, появление припухлости или деформации в зоне перелома, нарушение функции лучезапястного сустава и пальцев кисти.

## **2. Диагностика заболевания или состояния (группы заболеваний или состояний), медицинские показания и противопоказания к применению методов диагностики**

*Для унификации перелома при остеопорозе в диагнозе обязательно используется термин «патологический» с указанием не только локализации перелома, но и заболевания «остеопороз», ставшего причиной перелома [1].*

*Пример оформления диагноза у пациента с переломом на фоне остеопороза:  
Диагноз: **остеопороз**, постменопаузальный, осложненный патологическим переломом шейки левой бедренной кости.*

## **2.1 Жалобы и анамнез**

*Патологический перелом, осложняющий течение остеопороза, в остром периоде, как и посттравматический, характеризуется появлением боли на уровне перелома, деформацией, нарушением функции конечности. Особенности таких переломов являются их возникновение при низкоэнергетической травме или без нее (переломы тел позвонков) и возможное указание на низкоэнергетические переломы в анамнезе; при некоторых локализациях перелом может клинически не проявляться.*

*В анамнезе необходимо уточнять факторы, которые могут указывать на связь патологического перелома с остеопорозом:*

*- наличие перелома-маркера в анамнезе (перелом проксимального отдела бедренной кости, перелом лучевой кости в типичном месте, перелом проксимального отдела плечевой кости, перелом тела позвонка);*

*- наличие факторов риска остеопороза, (возраст старше 55 лет, семейный анамнез остеопороза, терапия препаратами, влияющими на костную ткань (глюкокортикоиды, противосудорожные, антидепрессанты), низкая масса тела, курение, злоупотребление алкоголем, ранняя менопауза, аменорея, гипогонадизм, длительная иммобилизация, недостаточное потребление кальция, дефицит витамина D, склонность к падениям.*

## **2.2 Физикальное обследование**

- Для выявления клинических признаков патологического перелома независимо от его локализации **рекомендуется** физикальный осмотр и пальпация этой области, оценка оси конечности, ее деформации, при переломах тел позвонков-измерение роста, оценка выраженности кифоза и наличия складок кожи на боковой поверхности туловища [42, 52].

**Уровень убедительности рекомендации С (уровень достоверности доказательств 5)**

## **2.3 Лабораторные диагностические исследования**

Лабораторные исследования, включая клинический анализ крови и мочи, анализ крови биохимический общетерапевтический с исследованием таких биохимических параметров крови как кальций общий и/или ионизированный кальций, неорганический фосфор, общая щелочная фосфатаза, креатинин крови (с подсчетом

СКФ), паратгормон, кальций и фосфор суточной мочи (Таб.1) рекомендуются всем пациентам с патологическими переломами для дифференциальной диагностики остеопороза с другими метаболическими остеопатиями или заболеваниями, которые также могут осложняться патологическими переломами [76, 77].

#### **Уровень убедительности рекомендации С (уровень достоверности доказательств 5)**

**Комментарии:** при остеопорозе клинический анализ крови и показатели гомеостаза кальция не имеют каких-либо отклонений от нормы. В случае выявления гиперкальциемии и гиперкальциурии потребуются исключение гиперпаратиреоидной остеодистрофии, онкологической патологии; гипокальциемии- остеомалации; отклонения уровня паратгормона – гипер или гипопаратиреоза различного генеза; повышения СОЭ или отклонений в формуле крови-исключения патологии костного мозга. По усмотрению врача может быть назначено исследование транспортной формы D-гормона (25ОНD3), белка и белковых фракций или проведены другие исследования.

- Для подбора индивидуальной дозы препаратов кальция и колекальциферола\*\*/альфакальцидола\*\* (базисная терапия перелома любой локализации, осложняющего течение остеопороза), оценки реакции на лечение и исключения противопоказаний к назначению этих препаратов рекомендуется оценка биохимических показателей крови (кальций крови, фосфор, креатинин) и мочи (кальций) до начала лечения и в динамике [53, 107].

#### **Уровень убедительности рекомендации В (уровень достоверности доказательств 3)**

**Комментарии:** персонифицированный подход к выбору дозы препаратов базовой терапии патологического перелома при остеопорозе основан на оценке уровня кальция крови исходно и в динамике [53, 107]. Контроль показателей кальция крови в динамике позволяет избежать возможности передозировки препаратов базисной терапии

- В случае нарушений срока консолидации патологического перелома и решения вопроса о назначении дополнительно к базовым препаратам (препараты кальция и витамина D) антирезорбтивной или стимулирующей костеобразование терапии остеопороза или ее коррекции (если перелом произошел на фоне уже проводимого лечения остеопороза) **рекомендуется** оценка (Таблица 1) маркеров резорбции (ДПИД или СТХ –s) и/или маркеров костеобразования (P1NP или остеокальцин) [54].

#### **Уровень убедительности рекомендации В (уровень достоверности доказательств 2)**

**Комментарии:** целесообразность оценки маркеров ремоделирования при назначении патогенетической терапии остеопороза рассматривается прежде всего с позиции оценки реакции данного пациента на лечение, комплаентности лечения [54-60]. В то же время есть точка зрения, что патогенетическая терапия остеопороза, имеющая

своей целью нормализацию метаболизма костной ткани, назначается только после исследования уровня маркеров ремоделирования [61, 62]. Оправдано исследование уровня маркеров костного ремоделирования исходно [63] и через 3 мес. терапии, так как к этому сроку в случае эффективности назначенной патогенетической терапии ожидается 30 % изменение уровня маркеров [55, 64] относительно исходных значений. При нарушении срока консолидации патологического перелома может быть нарушено либо костеобразование, либо резорбция или оба эти механизма. С учетом такой возможности в этих случаях оценку маркеров ремоделирования целесообразно проводить до назначения патогенетической терапии остеопороза.

**Таблица 1.** Лабораторные исследования, рекомендуемые для пациентов с патологическими переломами — маркерами остеопороза

Лабораторные показатели	Кровь	Исследования в динамике
Полный общеклинический анализ крови	+*	
Креатинин (оценка СКФ)	+*	
Кальций общий и/или ионизированный ( $\text{Ca}^{++}$ )	+*	+**
Фосфор неорганический	+*	+
Паратиреоидный гормон (диагностика гипер- и гипопаратиреоза)	+****	-
ДПНД или СТХ-s	+***	-
Р1NP или остеокальцин	+***	-
Щелочная фосфатаза (диагностика гипофосфатазии, остеомалации, болезни Педжета)	+*	-
Кальций и фосфор суточной мочи при СКФ > 60мл/мин (диагностика остеомалации, гиперпаратиреоза)	+*	+**

**П р и м е ч а н и е.** \* — выполняются при поступлении для назначения базисной терапии патологического перелома и проведения дифференциального диагноза остеопороза с другими метаболическими остеопатиями;

\*\* — выполняются в динамике для персонализации дозы препаратов кальция и колекальциферола/альфакальцидола;

\*\*\* — выполняются в случае замедленной консолидации перелома для назначения патогенетической терапии остеопороза, направленной на коррекцию нарушений либо резорбции, либо -костеобразования.

\*\*\*\* — выполняется по усмотрению врача

- Лабораторные исследования в динамике **рекомендуется** выполнять в одной и той же лаборатории [54].

**Уровень убедительности рекомендации В (уровень достоверности доказательств 2)**

#### **2.4 Инструментальные диагностические исследования**

**Рентгенологические проявления патологического перелома проксимального отдела бедренной кости**

- При стабильных переломах проксимального отдела бедренной кости в случае сомнительной визуализации линии перелома на стандартной рентгенографии в двух проекциях **рекомендуется** для уточнения диагноза МРТ-исследование [66].

**Уровень убедительности рекомендаций В (уровень достоверности доказательств 3)**

**Комментарии:** *некоторые стабильные переломы проксимального отдела бедренной кости могут быть выявлены только при МРТ исследовании, поэтому если есть клиническое подозрение на перелом бедренной кости при нормальной рентгенологической картине Т (1) взвешенная МРТ является методом выбора для идентификации перелома [66].*

**Рентгенологические проявление патологического перелома проксимального отдела плечевой кости**

- Для диагностики перелома проксимального отдела плечевой кости, кроме стандартной рентгенографии плечевого сустава, **рекомендуется** «эполетный» снимок. При неясной рентгенологической картине — КТ (для выявления сложных многофрагментарных переломов) и МРТ (для определения повреждения мягкотканых структур) [9, 33, 67–71].

**Уровень убедительности рекомендаций В (уровень достоверности доказательств 4)**

**Комментарии:** *рентгенологические критерии [67–71] стабильного перелома проксимального отдела плечевой кости:*

- нет значительного смещения большого бугра;
- не более 3 отломков;
- перелом не сочетается с вывихом;
- перелом вколоченный;
- хороший контакт отломков.

**Рентгенологические проявление патологического переломов тел позвонков**

- При наличии жалоб на боли в спине и указаниях на снижение роста (даже без боли) **рекомендуется** рентгенография позвоночника в двух проекциях для



исключения патологических переломов тел позвонков на фоне остеопороза, в сомнительных случаях визуализации снижения высоты тела - выполнение МРТ-исследования [43, 72].

### **Уровень убедительности рекомендации В (уровень достоверности доказательств 3)**

#### **Комментарии:**

- рентгенографию позвоночника в боковой проекции **необходимо** выполнять в положении лежа «строго на боку»;
- при необходимости использовать специальные валики для коррекции сколиотической деформации;
- деформация тела позвонка расценивается как компрессионный перелом при снижении его высоты в переднем, среднем или заднем отделе на 20 % и более по сравнению с выше- и нижележащими телами позвонков [43, 39].

### **Рентгенологическое проявление патологического перелома дистального метаэпифиза лучевой кости**

- Для лучевой диагностики перелома дистального метаэпифиза лучевой кости рекомендуется рентгенография в двух проекциях, при вколоченных переломах — КТ-исследование [73].

### **Уровень убедительности рекомендации С (уровень достоверности доказательств 4)**

**Комментарии:** критерии нестабильности перелома дистального метаэпифиза лучевой кости [73]:

- угол дорсального смещения дистального метаэпифиза лучевой кости более 20°;
- оскольчатый характер перелома тыльного кортикального слоя дистального метаэпифиза лучевой кости;
- внутрисуставные переломы дистального метаэпифиза лучевой кости;
- сопутствующий перелом локтевой кости;
- оскольчатый перелом ладонного кортикального слоя дистального метаэпифиза лучевой кости [74];
- возраст старше 60 лет.

### **Роль рентгеновской денситометрии в подтверждении связи низкоэнергетических переломов с остеопорозом**

Низкоэнергетические переломы костей (бедренной, плечевой, лучевой, тел(а) позвонков) у лиц старше 50 лет независимо от результатов денситометрии (ввиду низкой чувствительности метода) или FRAX (при исключении таких заболеваний костей,

как остеомалация, гиперпаратиреоидная остеодистрофия, болезнь Педжета, миеломная болезнь, метастатическое поражение расцениваются как патологические переломы на фоне остеопороза [15, 75, 76, 77].

- Двухэнергетическая рентгеноденситометрия **рекомендуется** для подтверждения диагноза остеопороза при низкоэнергетических переломах любой локализации (у мужчин до 50-летнего возраста и у женщин до наступления менопаузы используется Z-критерий) [78].

#### **Уровень убедительности рекомендации С (уровень достоверности доказательств 5)**

**Комментарии:** международное общество клинической денситометрии [78] рекомендует проводить рентгеновскую денситометрию в трех сегментах скелета. Оптимальным является исследование в зоне L1–4 и проксимальном отделе бедренной кости (шейка бедренной кости и Total hip). Основанием для диагноза остеопороза может быть снижение МПК даже в одной из зон исследования. Минеральная плотность кости в нижней трети лучевой кости оценивается в том случае, если по какой-то причине нельзя измерить МПК в L1–4 или проксимальном отделе бедренной кости, или при подозрении на гиперпаратиреоз.

У лиц обоего пола старше 50 лет [75, 76] при низкоэнергетических переломах — маркерах остеопороза денситометрия не является обязательной, тем не менее оценка МПК в этих случаях повышает приверженность к лечению, проводимому для профилактики повторных переломов (позволяет пациенту контролировать прирост или стабилизацию потери МПК).

### **2.5 Иные диагностические исследования**

- При патологических переломах тел позвонков у лиц старше 50 лет до назначения лечения остеопороза **рекомендуется** исключить миеломную болезнь [65].

#### **Уровень убедительности рекомендации В (уровень достоверности доказательств 3)**

**Комментарии:** рентгенологическая картина перелома тела позвонка при миеломной болезни часто идентична картине перелома при остеопорозе. Частота миеломной болезни, как и остеопороза, увеличивается с возрастом, поэтому при наличии низкоэнергетического перелома тела позвонка у лиц старше 50 лет требуется исследование крови и мочи на парапротеины и М-градиент, в некоторых случаях - биопсии тела позвонка под КТ-контролем [65]. При выявлении положительных для миеломы тестов пациент нуждается в наблюдении у гематолога.

### **3. Лечение, включая медикаментозную и немедикаментозную терапии, диетотерапию, обезболивание, медицинские показания и противопоказания к применению методов лечения**

#### **3.1 Консервативное лечение**

*В настоящее время общепризнана целесообразность междисциплинарного подхода к лечению переломов, осложняющих течение остеопороза. Так как составляющей частью лечения является фармакотерапия, направленная на нормализацию нарушенного метаболизма костной ткани, лечить такого пациента должны одновременно травматолог и гериатр (терапевт, эндокринолог или любой другой специалист, который занимается лечением остеопороза). Мультидисциплинарный подход к лечению пациентов с такими переломами рекомендован EULAR/EFORT [79], что согласуется и с Российскими рекомендациями по лечению остеопороза [77].*

*Однако реальная клиническая практика и данные зарубежных исследований показывают, что пациент до заживления перелома остается под наблюдением только травматолога-ортопеда и его обращение к врачу другой специализации, который мог бы назначить лечение остеопороза, либо вообще не случается, либо происходит спустя 6–12 мес. с момента перелома. Отсутствие лечения остеопороза в этих случаях чревато такими осложнениями, как замедленная консолидация или формирование ложного сустава, развитие асептической нестабильности имплантата [80, 81, 82].*

- Независимо от вида, хирургического или консервативного (репозиция и иммобилизация) лечения патологического перелома, осложнившего течение остеопороза, для обеспечения консолидации в срок (типичный для данной локализации у лиц без остеопороза), профилактики формирования ложных суставов, асептической нестабильности металлоконструкций и повторных переломов **рекомендуется** фармакологическая коррекция нарушенного метаболизма костной ткани [80, 81, 83, 84].

#### **Уровень убедительности рекомендации В (уровень достоверности доказательств 3)**

**Комментарии:** *увеличение срока консолидации перелома или увеличение частоты осложнений после консервативного и хирургического лечения переломов, возникших на фоне остеопороза, чаще всего связано с отсутствием лечения последнего. Есть данные [31], что только у 24 % женщин 55 лет и старше, перенесших перелом дистального метаэпифиза лучевой кости, было начато лечение одним из препаратов, применяемых для лечения остеопороза (заместительная гормональная терапия (ЗГТ), бисфосфонаты или кальцитонин).*

Отмечено [85], что лечение, назначенное травматологом-ортопедом сразу после случившегося перелома, соблюдается лучше, чем рекомендации других специалистов.

### **Базисная фармакотерапия как основа консервативного лечения патологических переломов**

В качестве базисной терапии при патологических переломах, осложняющих течение остеопороза, с первых дней после выявления перелома и независимо от его локализации **рекомендуется** ежедневно 1000–1200 мг Кальция карбоната (с пищей и/или препаратами кальция) в комбинации с колекальциферолом **\*\***/альфакальцидолом**\*\*** [87, 88].

### **Уровень убедительности рекомендации А (уровень достоверности доказательств 2)**

**Комментарии:** основополагающим при лечении патологического перелома любой локализации является назначение препаратов кальция и колекальциферола**\*\***/альфакальцидола**\*\*** — базисной терапии для своевременного формирования прочной костной мозоли. Уникальная роль кальция в обеспечении структуры костной ткани и регуляции внутриклеточных процессов при формировании костной мозоли показана в многочисленных экспериментальных и клинических работах, а необходимость дополнительного назначения кальция при патологических переломах, осложняющих остеопороз, обусловлена известными данными о дефиците его поступления с пищей у 80 % населения России [89].

При назначении препаратов кальция учитывается количество соли, содержащей 1000 мг  $\text{Ca}^{++}$  (табл. 2) поэтому наиболее широко в комплексном лечении используется карбонат кальция [90].

**Таблица 2.** Содержание элементарного кальция в препаратах солей кальция

Соль кальция	Содержание кальция в 1 г соли кальция, мг
Кальция карбонат	400
Кальция хлорид	270
Кальция фосфат трехосновный	400
Кальция фосфат двухосновный ангидрид	290
Кальция фосфат двухосновный дигидрид	230
Кальция глицерофосфат	191
Кальция цитрат	211
Кальция лактат	130
Кальция глюконат	90

Всасывание карбоната кальция снижается при ахлоргидрии, одновременном приеме с тетрациклином, бисфосфонатами, солями железа, глюкокортикоидами, в то время как тиазидные диуретики увеличивают реабсорбцию кальция почками.

- В первый год после перелома в качестве препарата кальция **рекомендуется** использовать комплексный препарат — оссеин-гидроксиапатитный комплекс [83, 84]

### **Уровень убедительности рекомендации В (уровень достоверности доказательств 3)**

**Комментарии:** быстрый подъем уровня кальция в течение первых часов после приема карбоната кальция [91] может стать причиной отложения кальция в сосудах и почках. Альтернативой соли карбоната кальция в таком случае может быть оссеин-гидроксиапатитный комплекс, в котором кальций находится в виде гидроксиапатита (кальций 178 мг и фосфор 82 мг), всасывание кальция в этом случае идет без скачкообразного подъема уровня ионизированного кальция [92]. Оссеин-гидроксиапатитный комплекс, кроме того, содержит оссеин, представленный неколлагеновыми пептидами и белком: TGF- $\beta$  (трансформирующий ростовой фактор бета), IGF-I (инсулиноподобный фактор роста-1), IGF-II (инсулиноподобный фактор роста-2), остеокальцином и коллагеном I типа. Проведены сравнительные исследования оссеин-гидроксиапатитного комплекса и карбоната кальция при изучении влияния препаратов на сохранение МПК [93, 94], в эксперименте — на формирование костной мозоли [95]. Отмечена эффективность использования оссеин-гидроксиапатитного комплекса по сравнению с карбонатом кальция у женщин с сенильным остеопорозом [96], для нормализации срока сращения переломов трубчатых костей у пациентов с переломами на фоне остеопороза или остеопении [83] и у пациентов, имеющих нарушения [84] метаболизма костной ткани (замедленная консолидация после хирургического лечения псевдоартрозов, осложненных регионарным остеопорозом). Срок сращения при псевдоартрозе бедренной кости [84] сокращался в среднем на 34,3 % по сравнению с группой контроля ( $p < 0,05$ ).

Опасения о повышении частоты сердечно-сосудистых заболеваний на фоне длительного приема кальция не нашли подтверждения [97, 98], хотя показано [98], что риск общей смертности, смертности в результате сердечно-сосудистого заболевания и инсульта увеличивается при суточном потреблении кальция в целом (с пищей и препаратами) более 1400 мг.

- Пациентам с патологическими переломами, осложняющими течение остеопороза, рекомендуется назначение альфакальцидола\*\*, доза которого определяется исходными показателями гомеостаза кальция [100, 88, 101].

### **Уровень убедительности рекомендации В (уровень достоверности доказательств 3)**

**Комментарии:** Дефицит или недостаточность D-гормона (в литературе нередко используется термин витамин D) [99] часто встречается у пациентов с остеопорозом, особенно у лиц старшего и пожилого возраста (оценивается его транспортная форма-

25OHD3). Недостаток D-гормона приводит к гипокальциемии и, как следствие, к вторичному гиперпаратиреозу, при котором необходимое количество кальция мобилизуется из кости за счет активации остеокластов, разрушающих кость, что снижает ее прочностные свойства и повышает риск переломов. Эти нарушения являются основанием для назначения препаратов витамина D\*\*[86] в комбинации с препаратами кальция, что улучшает формирование и качество костной мозоли [87].

При остеопорозе назначение колекальциферола\*\* не всегда может быть эффективным из-за возможного снижения синтеза D-гормона (кальцитриола) в почках и костях или уменьшения плотности рецепторов D-гормона (VDR) и/или снижения аффинности этих рецепторов к D-гормону в органах-мишенях [102], риск этих нарушений увеличивается с возрастом. Альфакальцидол в таких случаях модулирует экспрессию и активацию самих VDR-рецепторов [100]. D-гормон, кроме того, ингибирует 1 $\alpha$ -гидроксилазу и активирует 24-гидроксилазу, что способствует образованию 2425(OH)<sub>2</sub>D. Этот минорный активный метаболит витамина D имеет важное значение для заживления микропереломов и формирования микроскопических костных мозолей [103].

Среди преимуществ альфакальцидола\*\* перед колекальциферолом\*\* следует отметить следующие:

- достоверно увеличивает МПК [88];
- безопаснее даже при наличии нарушений функции почек [104];
- у пациентов с исходно восполненным уровнем 25(OH)D (при нарушении метаболизма 25OHD3) приводит к увеличению активных форм D-гормона [88];
- снижается риск развития гиперкальциемии по сравнению с кальцитриолом, так как действие препарата отсрочено из-за необходимости гидроксилирования в печени [104];
- контролируемое (показатели кальция в крови и моче) лечение альфакальцидолом не увеличивает риск камнеобразования в почках [105];
- являясь пролекарством, D-гормон активируется в печени и других органах-мишенях, в том числе в костной ткани, поэтому дефицит D-гормона может быть эффективно восполнен в обход природной почечной системы регуляции [106];
- преимущество альфакальцидола перед колекальциферолом отмечено и при его назначении в комбинации с бисфосфонатами [101] у пациентов с постменопаузальным остеопорозом.



Дозировки препаратов базисной терапии для лечения патологического перелома, осложняющего течение остеопороза, представлены в табл. 3

**Таблица 3.** Начальные дозы препаратов кальция и альфакальцидола (базисная терапия) при патологических переломах, осложняющих течение остеопороза, в зависимости от исходного уровня кальция крови [107]

Исходный показатель кальция крови	Доза альфакальцидола**	Доза препаратов кальция
2,35 ммоль/л и выше	0,5–0,75 мкг ежедневно в течение 1 мес. Со 2-го месяца при уровне кальция 2,35 ммоль/л и выше — постоянно по 0,5 мкг с контролем уровня кальция каждые 3 месяца в течение 1 года для коррекции дозы препарата	С 1-го дня лечения оссеин-гидроксипатитный комплекс по 2 таблетки 2 раза в день первые 2 мес., далее по 1 таблетке 2 раза в день или карбонат кальция 500–1000 мг в сутки до консолидации перелома
2,0 –2,30 ммоль/л	0,75–1,0 мкг ежедневно в течение 1 мес. Со 2-го месяца при уровне кальция 2,35 ммоль/л и выше постоянно по 0,75 мкг с контролем кальция крови 1 раз в 3–6 мес. в течение всего периода лечения	С 1-го дня лечения оссеин-гидроксипатитный комплекс по 2 таблетки 2 раза в день первые 2 мес., далее по 1 таблетке 2 раза в день или карбонат кальция 500–1000 мг до консолидации перелома

*Примечание.* В случае использования колекальциферола\*\* доза препарата назначается соответственно Российским рекомендациям по лечению остеопороза [77].

#### **Особенности консервативного лечения патологических переломов проксимального отдела бедренной кости**

- При переломах проксимального отдела бедренной кости на фоне остеопороза для обеспечения консолидации перелома в обычные сроки (или стабильности при эндопротезировании), снижения смертности и профилактики повторных переломов независимо от пола спустя 1–2 мес. после операции и только на фоне базисной терапии остеопороза (карбонат кальция/оссеин-гидроксипатитный комплекс и колекальциферол\*\*/ альфакальцидол\*\*), проводимой с первых дней после травмы, **рекомендуются** антирезорбтивные препараты (бисфосфонаты и деносумаб\*\*) [108, 109, 110, 112, 113].

#### **Уровень убедительности рекомендации А (уровень достоверности доказательств 2)**

**Комментарии:** у пациентов с переломами проксимального отдела бедренной кости, осложняющих остеопороз, необходимо учитывать возможность значительного усиления резорбции, обусловленной как самой травмой, так и наличием

металлоконструкции, что становится причиной потери прилежащей к ней костной ткани [80], задерживает формирование костной мозоли в обычные сроки, может стать причиной формирования ложного сустава, развития асептического некроза головки бедренной кости, асептической нестабильности имплантата [114] и даже его перелома [108]. Использование антирезорбтивных препаратов предотвращает потерю костной ткани, прилежащей к имплантату [108, 114, 115]. Применение бисфосфонатов у пациентов с переломами проксимального отдела бедренной кости имеет наибольшую доказательную базу.

В рандомизированных исследованиях показано отсутствие неблагоприятного влияния бисфосфонатов на сращение перелома [109], тем не менее многие травматологи-ортопеды не решаются назначать их пациентам с переломом шейки бедренной кости до выписки из стационара [116, 117], хотя их назначение в стационаре повышает приверженность лечению.

В последние годы появились публикации о таких осложнениях при назначении бисфосфонатов, как фибрилляция предсердий, атипичный перелом бедренной кости, некроз челюсти, рак пищевода [118-121]. Однако четкой причинной связи этих осложнений с приемом бисфосфонатов не установлено [122-124]. Эпидемиологические исследования показали, что риск получить перестроенный перелом бедренной кости на фоне приема бисфосфоната гораздо меньше, чем получить перелом этой локализации без лечения, — соответственно 1/1000 в год против 15/1000 в год [124].

- **#Золедроновую кислоту\*\***, учитывая кратность введения (1 раз в год), **рекомендуется** рассматривать как наиболее перспективный препарат из группы бисфосфонатов для пациентов с патологическими переломами проксимального отдела бедренной кости [109, 125].

## **Уровень убедительности рекомендации А (уровень достоверности доказательств 2)**

**Комментарии:** показано, что **#золедроновая кислота\*\*** у пациентов с переломами проксимального отдела бедренной кости после операции остеосинтеза или эндопротезирования снижает риск повторных переломов на 35 %, а смертности — на 28 %, причем результат не зависит от исходной величины дефицита МПК [125, 126].

В эксперименте на животных [127] установлено, что оптимальным сроком для введения **#золедроновой# кислоты\*\*** являются первые 2 нед. после перелома: образуется более прочная и с лучшими механическими свойствами костная мозоль. Однако у людей, в отличие от животных, сроки введения препарата после операции отодвигаются из-за сопутствующих заболеваний [128] или гипокальциемии, которая часто встречается при остеопорозе. В этой связи лечение бисфосфонатами рекомендуется начинать спустя 1–



2 мес. после перелома проксимального отдела бедренной кости и только на фоне приема препаратов кальция/оссеин-гидроксипатитного комплекса и колекальциферола\*\*/альфакальцидола\*\*.

- #деносумаб\*\* 60 мг 1 раз в 6 мес. в качестве антирезорбтивного препарата для лечения остеопороза, осложненного переломом проксимального отдела бедренной кости, **рекомендуется** независимо от пола, ввиду особенностей фармакокинетики, пациентам с выраженной потерей кортикальной кости (шейка бедра, лучевая кость), с компрометированной функцией почек и пациентам с патологическим переломом, который произошел на фоне проводимого в течение года лечения остеопороза бисфосфонатами. #деносумаб\*\* следует использовать только в сочетании с базисной терапией (препараты карбоната кальция/оссеин-гидроксипатитный комплекс и колекальциферол \*\*/альфакальцидол\*\*) остеопороза [[111-113](#), [129](#)].

#### **Уровень убедительности рекомендации А (уровень достоверности доказательств 2)**

**Комментарии:** при переломах проксимального отдела бедренной кости, осложняющих остеопороз, в качестве препарата первой линии наряду с #золедроновой кислотой используется #деносумаб\*\*, который обеспечивает больший прирост МПК, чем бисфосфонаты [[110](#), [111](#)], в том числе и за счет увеличения массы кортикальной кости и снижения ее порозности [[112](#), [113](#)].

В сравнительном исследовании использования #деносумаба\*\* и #золедроновой кислоты\*\* [[130](#)] отмечено, что на фоне приема #деносумаба\*\* прирост МПК оказался достоверно больше во всех исследуемых сегментах скелета — позвоночнике, шейке бедренной кости, лучевой кости. Что касается нежелательных явлений (НЯ), то в этом сравнительном исследовании было зафиксировано 3 случая, соответствовавших определению атипичного перелома бедра (2 и 1 случай при использовании #деносумаба\*\* и #золедроновой\*\* кислоты, соответственно); случаев остеонекроза челюсти, гипокальциемии и замедления заживления переломов не было. Безопасность влияния приема #деносумаба\*\* показана и другими исследованиями [[131](#)]. Отсутствие его негативного влияния на консолидацию внеverteбральных переломов, включая и перелом проксимального отдела бедренной кости, показано в исследовании FREEDOM [[129](#)].

#деносумаб\*\* является препаратом выбора лечения остеопороза и перелома на его фоне в тех случаях, когда перелом происходит на фоне уже проводимой в течение года терапии бисфосфонатами. Это связано с тем, что часть пациентов с остеопорозом [[58](#)] не отвечает на терапию бисфосфонатами из-за генетического полиморфизма в интроне 1 гена фанезилпирофосфатсинтазы (FDPS), являющегося молекулярной мишенью аминобисфосфонатов в остеокластах [[132](#)].

- Терапаратид\*\* в качестве анаболической терапии остеопороза, осложненного переломом проксимального отдела бедренной кости, **рекомендуется** при чрезвертельных переломах. Препарат назначается только в комбинации с базисной терапией остеопороза (препараты карбоната кальция/оссеин-гидроксипатитный комплекс и колекальциферол\*\*/альфакальцидол\*\*) [134-[135](#)].

#### **Уровень убедительности рекомендации В (уровень достоверности доказательств 3)**

- Терапаратид\*\* в качестве анаболической терапии остеопороза, осложненного переломом проксимального отдела бедренной кости, **рекомендуется** при удлинении срока консолидации патологических чрезвертельных переломов (нет признаков сращения от 6 до 12 мес. после операции), рентгенологических или клинических признаках нестабильности металлоконструкции (длительность лечения для сращения перелома до 6 мес.). Препарат назначается только в комбинации с базисной терапией остеопороза (препараты карбоната кальция/оссеин-гидроксипатитный комплекс и колекальциферол\*\*/альфакальцидол\*\*) [133].

#### **Уровень убедительности рекомендации В (уровень достоверности доказательств 4)**

**Комментарии:** Терапаратид\*\* относится к препаратам, стимулирующим процесс костеобразования [[136](#)]. В рандомизированном плацебо-контролируемом исследовании с участием 158 пациентов с переломами шейки бедренной кости [[137](#)] спустя 12 мес. не выявлено различий в сравниваемых группах: терапаратид\*\* не уменьшал по сравнению с плацебо болевой синдром, не снижал риск повторных операций, не изменял сроки рентгенологического сращения перелома.

При межвертельных переломах (препарат назначался спустя 2 нед. после перелома) в рандомизированном сравнительном исследовании отмечено преимущество терапатида\*\* над ризедроновой кислотой по функциональным результатам и степени снижения боли. Однако при анализе рентгенограмм убедительных данных преимущества терапатида\*\* по влиянию на консолидацию не выявлено [[138](#)]. В то же время есть данные, что лечение терапаратидом\*\* снижает риск невертебральных переломов [[139](#)] и оказывает положительное влияние на толщину и качество кортикальной кости при выраженном остеопорозе прилегающей к эндопротезу кости [[133](#)]. Дополнение комбинации препаратов и препаратов кальция терапаратидом\*\* (сравнительное исследование) выявило достоверное сокращение, по сравнению с группой получавшей только препараты кальция и витамина D, срока консолидации межвертельных переломов, причем эффективность терапатида\*\* в этой комбинации достоверно увеличивается, если до перелома лечение остеопороза проводилось алендроновой кислотой\*\* [[134](#)]. Что

касается выраженности боли и функциональной активности, то преимущество назначения терипаратида отмечено спустя 3 и 6 месяцев с момента операции. Спустя 9 и 12 месяцев различия между группами отсутствовали. Отмечено положительное влияние терипаратида\*\* на срок консолидации перелома и риск такого осложнения, как нестабильность металлоконструкции, в случае его назначения с первых дней при межвертельных переломах и DHS-остеосинтезе [135]. Назначение терипаратида пациентам с остеопорозом, у которых наблюдается расшатывание бесцементного эндопротеза, может быть полезным адъювантом для восстановления костной ткани [133].

Не доказаны возможность и безопасность использования при переломах проксимального отдела бедренной кости анаболических стероидов [141, 142], препаратов белка и микроэлементов [143].

### **Особенности консервативного лечения патологических переломов проксимального отдела плечевой кости**

Несмотря на то, что низкоэнергетические переломы проксимального отдела плечевой кости при остеопорозе встречаются часто, до сих пор отсутствует единый протокол лечения [144-146], направленный на восстановление целостности сегмента и утраченной пациентом функции в сроки, характерные для здоровой кости [147]. Есть данные [41, 36, 37, 38, 67, 148-151], что стабильные переломы, а это 80–85 % случаев, поддаются консервативному лечению, которое является оптимальным для пожилых пациентов [42]. На хороший результат консервативного лечения можно рассчитывать и при переломах со смещением, если после закрытой репозиции удастся добиться прочного контакта отломков [152-154].

- При стабильных патологических переломах проксимального отдела плечевой кости (вколоченные, изолированные переломы большого бугорка без смещения или с минимальным смещением — у пожилых до 10 мм, у молодых до 5 мм) или переломах с небольшим числом фрагментов **рекомендуется** консервативное лечение, основой которого является купирование болевого синдрома в максимально ранние сроки после травмы, что достигается функциональной иммобилизацией и ранней функциональной нагрузкой [155, 156, 157].

### **Уровень убедительности рекомендации В (уровень достоверности доказательств 3)**

**Комментарии:** основой стратегии консервативного лечения является купирование болевого синдрома, ограничение активности и фиксация с постепенной мобилизацией [155, 158, 159, 160].

Одним из методов фиксации при переломах хирургической шейки плечевой кости является ортезирование. Современные ортезы построены по модульному принципу, что дает возможность осуществлять индивидуальный подбор изделия с учетом анатомических особенностей и тактики ведения пациента. В ортезах смоделированы все необходимые решения для репозиции и фиксации переломов проксимального отдела плечевой кости на фоне остеопороза (табл. 4). Однако использование брейсов при переломе проксимального отдела плечевой кости не всегда позволяет нейтрализовать все деформации (слишком много разнонаправленных сил) [147].

Стандартная косыночная повязка при стабильном переломе обеспечивает достаточную иммобилизацию [161] и небольшую дистракцию за счет сил гравитации, что уменьшает болевой синдром [162].

- При переломах проксимального отдела плечевой кости **не рекомендуется** применение гипсовых повязок (Турнера, Дезо, торакобрахиальная), шин (отводящая ЦИТО), скелетного вытяжения за локтевой отросток, так как они плохо переносятся пациентами [162].

#### **Уровень убедительности рекомендаций В (уровень достоверности доказательств 2)**

**Комментарии:** повязки с утяжелением (*Hanging arm cast*) хуже переносятся пациентами; кроме того, за счет чрезмерной дистракции может сформироваться ложный сустав [148, 158]. Плохо переносятся пожилыми пациентами применявшиеся ранее гипсовые повязки (Турнера, Дезо, торакобрахиальная), шины (отводящая ЦИТО или другие отводящие ортезы), скелетное вытяжение за локтевой отросток [147, 162].

- В том случае, если при удовлетворительном стоянии отломков, перелом проксимального отдела плечевой кости не срастается в обычные сроки, **рекомендуется**, не прекращая лечения базисными препаратами, повторно оценить уровень кальция крови и мочи для коррекции дозы этих препаратов и оценить маркеры ремоделирования для дополнительного назначения антирезорбтивных или стимулирующих костеобразование препаратов патогенетической терапии остеопороза [128, 163, 164].

#### **Уровень убедительности рекомендации А (уровень достоверности доказательств 2)**

**Комментарии:** в настоящее время сведений об использовании антирезорбтивных препаратов или препаратов, стимулирующих костеобразование при замедленной консолидации переломов плечевой кости или ложных суставов нет, но есть доказательства, что эти препараты влияют позитивно на нарушенное ремоделирование при остеопорозе, поэтому их использование в случаях нарушенной консолидации может быть целесообразным [128, 163, 164].

## **Особенности консервативного лечения патологических переломов тел позвонков**

Длительная разгрузка пациентов с переломами тел позвонков на фоне остеопороза, в отличие от посттравматических переломов, является фактором дальнейшего прогрессирования заболевания и ухудшения физического состояния, вызывает гипотрофию мышц, приводит к развитию пролежней, тромбозу вен нижних конечностей, болезням органов дыхания, дезориентации и депрессии.

- При патологическом переломе тела позвонка для купирования острой боли **рекомендуется** с первого дня пероральные или инъекционные формы нестероидных противовоспалительных препаратов (НПВП), миорелаксанты центрального действия [[166](#), [167](#)]

### **Уровень убедительности рекомендации С (уровень достоверности доказательств 4)**

**Комментарии:** с целью уменьшения боли используются различные обезболивающие препараты [[166](#), [167](#)], разгрузка позвоночного столба с помощью ортезов [[168](#)], при отсутствии противопоказаний — физиотерапия [[169](#)], миорелаксанты центрального действия [[167](#)]. Применение миорелаксантов центрального действия в комплексной терапии с НПВП позволяет снизить дозы последних и снижает риск побочных явлений [[170](#)].

Для купирования боли в остром периоде можно использовать опорные устройства на колесах с ручным тормозом. В этом случае благодаря выпрямлению спины и уменьшению нагрузки на позвоночник не только уменьшается боль при передвижении, но и снижается риск новых переломов [[171](#)].

- При патологическом переломе тела позвонка и отсутствии эффекта обезболивания от пероральных препаратов для профилактики развития хронического болевого синдрома **рекомендуется** применять местное обезболивание в виде пластырей с анестетиками, паравертебральные блокады области перелома [[166](#), [167](#)].

### **Уровень убедительности рекомендации С (уровень достоверности доказательств 4)**

**Комментарии:** используются анальгетики в виде аппликаций препаратов на область проекции боли на 4–6 ч, 5–6 процедур; рефлексотерапия (иглоукалывание, электропунктура, лазеропунктура).

При развитии хронической боли рекомендуются курсы опиоидных и неопиоидных анальгетиков [[172](#)]. Использование физиотерапии при патологических переломах позвонков на фоне остеопороза из-за сопутствующих заболеваний возможно лишь у 10–15 % пациентов [[173](#)]. Убедительных данных о возможности применения для

купирования хронической боли при переломах на фоне остеопороза радиочастотной денервации медиальных ветвей дорсальных дуг, иннервирующих фасеточный сустав, нет.

- При депрессии у пациентов с хронической болью при переломах тел позвонков на фоне остеопороза **рекомендуется назначение** антидепрессантов и помощь психолога [[174](#)].

#### **Уровень убедительности рекомендации С (уровень достоверности доказательств 5)**

**Комментарии:** для уменьшения психологических проблем, связанных с хроническим болевым синдромом, используются антидепрессанты [[174](#)], которые сами могут влиять на метаболизм костной ткани. Взаимосвязь «остеопороз» и «антидепрессанты» требует дальнейшего изучения [[174](#)].

- При переломах тел позвонков, осложняющих течение остеопороза, постельный режим **рекомендуется** на срок не более 3 дней с последующей вертикализацией в корсете и отдыхом в постели в течение дня (для купирования боли) через каждые 2–3 часа [[169](#), [171](#), [175](#)].

#### **Уровень убедительности рекомендации А (уровень достоверности доказательств 2)**

- При переломах тел позвонков на фоне остеопороза корсеты (ортезы) **рекомендуются** на длительный период для ношения в течение всего дня с целью разгрузки позвоночника, так как корсеты повышают внутрибрюшное давление или создают выпрямляющую силу за счет трехточечной фиксации [[175](#), [171](#)].

#### **Уровень убедительности рекомендации А (уровень достоверности доказательств 2)**

**Комментарии:** корсет при переломах тел позвонков на фоне остеопороза уменьшает болевой синдром не только благодаря ограничению подвижности фиксируемого отдела позвоночника и блокирования переразгибания кзади, но и за счет повышения внутрибрюшного давления, что разгружает тела позвонков и, тем самым, не только уменьшает боль, но и позволяет предотвратить риск новых переломов, способствует раннему восстановлению физической активности [[175](#), [176](#), [171](#)].

Ношение корсета в течение всего дня не приводит к атрофии мышц при условии ежедневной ходьбы не менее 1,5–2 ч в день и ежедневной ЛФК без осевой нагрузки [[170](#), [175](#)].

- При выборе корсета **рекомендуется** принимать во внимание уровень перелома, степень компрессии, выраженность болевого синдрома, общую физическую активность и эмоциональное состояние пациента [[175](#), [171](#)].

#### **Уровень убедительности рекомендации А (уровень достоверности доказательств 2)**

- При переломах тел поясничного отдела позвоночника **рекомендуется** пояснично-крестцовый корсет средней степени жесткости, при переломах грудного отдела



позвоночника, кроме того, можно рекомендовать грудопоясничные ортезы (корсеты), которые обеспечивает выпрямление позвоночного столба и уменьшение выраженности кифоза за счет активации разгибателей спины [171].

#### **Уровень убедительности рекомендации А (уровень достоверности доказательств 2)**

- Пациентам с патологическими переломами тел позвонков на фоне остеопороза **категорически не рекомендуется** мануальная терапия [177].

#### **Уровень убедительности рекомендаций А (уровень достоверности доказательств 2)**

**Комментарии:** мануальная терапия увеличивает риск новых переломов и ухудшения состояния, вплоть до появления неврологической симптоматики [177].

- Для снижения риска развития хронического болевого синдрома у пациентов с переломами тел позвонков **рекомендуется своевременное назначение препаратов базисной терапии остеопороза для коррекции** нарушенного метаболизма костной ткани [178, 179, 180].

#### **Уровень убедительности рекомендаций В (уровень достоверности доказательств 3)**

**Комментарии:** Вероятность развития хронического болевого синдрома при переломах тел позвонков может быть снижена при своевременном назначении карбоната кальция с альфакальцидолом с или без бисфосфонатов. Анальгезирующий эффект этой комбинации отмечался ранее [179, 180].

- У пациентов с патологическими переломами тел позвонков для купирования боли и снижения риска повторных переломов применение #золедроновой\*\* кислоты, в том числе и с учетом кратности введения, **имеет преимущество** по сравнению с алендроновой\*\* и ибандроновой кислотой [181].

#### **Уровень убедительности рекомендации А (уровень достоверности доказательств 1)**

**Комментарии:** при низкоэнергетических переломах тел позвонков у пациентов с остеопорозом для профилактики новых переломов широко используются бисфосфонаты [182, 183, 181]. Сочетание низкого базового показателя Т-критерия и высокого уровня СТХ-s в сыворотке крови расценивается как предиктор эффективности ибандроновой кислоты [182]. Однако наиболее эффективной в предотвращении новых переломов тел позвонков оказалась #золедроновая кислота\*\*[181] по сравнению с алендроновой кислотой\*\* и ибандроновой кислотой.

- #Деносумаб\*\* 60 мг 1 раз в 6 мес. **рекомендуется** при переломах тел позвонков на фоне остеопороза (независимо от пола) для профилактики повторных переломов преимущественно у пациентов с нарушенной функцией почек и в том случае, если перелом произошел на фоне проводимой (длительно) терапии бисфосфонатами [186].

## Уровень убедительности рекомендаций А (уровень достоверности доказательств 2)

**Комментарии:** целесообразность использования моноклональных антител при наличии перелома тела позвонка для купирования боли и профилактики повторных переломов показана в рандомизированном плацебо-контролируемом исследовании [184]. В группе, получавшей моноклональное антитело, новые переломы тел позвонков отмечены в 2,3 % случаев, в группе плацебо — в 7,2 % ( $p < 0,001$ ), т. е частота переломов на фоне лечения снизилась на 68 %.

Возможность использования #деносумаба\*\* для снижения риска переломов отмечена и при вторичном остеопорозе у мужчин: в слепом рандомизированном исследовании [185]: через 36 мес. в группе, принимавшей #деносумаб\*\*, количество новых переломов тел позвонков было меньше, чем в группе плацебо — 1,5% и 3,9 % соответственно ( $p = 0,006$ ). В 2-летнем исследовании [186] частота новых переломов тел позвонков в группе, получавшей #деносумаб\*\*, составила 3,6 % против 10,3 % в группе плацебо ( $p = 0,0001$ ). Однако в связи с тем, что при отмене [187] препарата переломы возникали вновь, предлагается после завершения лечения #деносумабом\*\* и сохранении высокого риска повторных переломов продолжить лечение бисфосфонатами.

- При наличии указаний на переломы тел позвонков в анамнезе, что свидетельствует о высоком риске повторных переломов, и низких значениях маркеров ремоделирования (как костеобразования — остеокальцин, щелочная фосфатаза, так и резорбции — ДПИД, СТХ-s) для предупреждения новых переломов независимо от пола рекомендуется терипаратид\*\* [188, 189].

## Уровень убедительности рекомендаций В (уровень достоверности доказательств 2)

**Комментарии:** показано, что прием терипаратида\*\* в течение 21 мес. [188] снижает вероятность новых переломов: новые переломы тел позвонков обнаружены у 14 % женщин в группе плацебо и у 5% и 4 % женщин, получавших 20 и 40 мкг терипаратида\*\* соответственно. Относительный риск переломов в группах женщин, получавших 20 и 40 мкг терипаратида\*\* в сравнении с группой плацебо, составил соответственно 0,35 и 0,31. Это снижение риска переломов сочеталось с повышением МПК в L1–4, которое было на 9% и 13% больше, чем в группе плацебо. Возможность увеличения количества губчатой кости под влиянием терипаратида\*\* подтверждена при гистоморфометрическом исследовании парных биоптатов [189]: прием в течение 19 мес. терипаратида\*\* 20 или 40 мкг способствовал увеличению объема губчатой кости в среднем на 14 %, тогда как на фоне приема плацебо потеря составила -24 % ( $p = 0,001$ ). По данным 3D-микро-КТ структурного анализа губчатой и кортикальной кости выявлено [189], что терипаратид\*\* по сравнению с плацебо значительно уменьшил объем жирового костного мозга (соответственно -16 %



и 112 %;  $p=0,004$ ), увеличивает ее плотность (соответственно 19 и -14 %;  $p=0,034$ ) и толщину кортикала (22 % против 3 %;  $p=0,012$ ). По мнению авторов, эти изменения в морфологии губчатой и кортикальной кости лежат в основе улучшения ее биомеханические свойства и сопряжены с существенным снижением числа случаев новых переломов тел позвонков.

#### **Особенности консервативного лечения патологических переломов дистального метаэпифиза лучевой кости**

- Пациентам старшей возрастной группы при стабильных переломах дистального метаэпифиза лучевой кости **рекомендуется** репозиция и иммобилизация гипсовой лонгетной повязкой на 6 нед. с последующим наблюдением в течение всего срока иммобилизации, так как в этот период не исключается коллапс дистального метаэпифиза лучевой кости и вторичное смещение отломков [190, 191, 192].

#### **Уровень убедительности рекомендации А (уровень достоверности доказательств 2)**

**Комментарии:** в систематическом обзоре [190] отмечено, что при иммобилизации гипсом имеется наихудшая рентгенологическая картина, но данный метод лечения характеризуется наименьшим числом осложнений и обеспечивает функциональный результат, сравнимый с таковым при хирургическом решении проблемы. Мета-анализ с использованием данных MEDLINE, EMBASE [193] показал, что рентгенологические параметры, амплитуда движений, данные DASH через 3 и 12 мес. лучше при использовании погружного остеосинтеза, чем при закрытой репозиции, также ниже частота инфекционных осложнений, но спустя 1 год и более статистически значимые отличия отсутствуют. Мета-анализ результатов DASH [194] 3 когортных и 2 рандомизированных исследований (включено 515 пациентов) спустя 12 мес. после завершения лечения не выявил преимуществ хирургического лечения перед консервативным. Также на основании проведенного сравнительного анализа результатов хирургического и консервативного лечения сделан вывод [195], что при лечении пожилых людей с остеопорозом хирургические и нехирургические методы дают схожие результаты, а незначительные объективные функциональные различия не влияют на субъективную оценку результата и качество жизни.

- При низкоэнергетических переломах дистального метаэпифиза лучевой кости с первых дней, как составляющая лечения перелома, **рекомендуется** терапия препаратами кальция (карбонат кальция/оссеин-гидроксипатитный комплекс) и препаратами колекальциферол\*\*/альфакальцидола [87,88].

#### **Уровень убедительности рекомендации А (уровень достоверности доказательств 2)**

- При низкоэнергетических переломах дистального метаэпифиза лучевой кости патогенетическая терапия остеопороза (если пациент ранее не лечился) **рекомендуется** для профилактики повторных переломов не ранее 8–10 нед. с момента перелома [194, 196, 129].

#### **Уровень убедительности рекомендации С (уровень достоверности доказательств 5)**

- В тех случаях, когда перелом дистального метаэпифиза происходит на фоне уже проводимой антирезорбтивной или стимулирующей костеобразование терапии, назначенной в соответствии с Федеральными клиническими рекомендациями по лечению остеопороза, это лечение **рекомендуется** продолжить [77].

#### **Уровень убедительности рекомендации С (уровень достоверности доказательств 5)**

**Комментарии:** целесообразность назначения препаратов, стимулирующих костеобразование или антирезорбтивных, для нормализации срока консолидации перелома дистального метаэпифиза лучевой кости обсуждается. В сравнительном плацебо-контролируемом исследовании при переломе дистального метаэпифиза лучевой кости у женщин в постменопаузе (от 45 до 85 лет) проверялась гипотеза о возможности влияния терипаратида\*\* на консолидацию свежего перелома лучевой кости [196]. Препарат в дозе 20 или 40 мкг назначали спустя 10 дней после перелома. Средний срок от перелома до первого рентгенологического подтверждения полного сращения кортикального слоя по группам составил 9,1, 7,4 и 8,8 нед. для плацебо и терипаратида 20 и 40 мкг соответственно (в целом  $p=0,015$ ). Не выявлено значимой разницы между группами, получавшими терипаратид 40 мкг и плацебо ( $p=0,523$ ). В *post hoc* анализах не было значимой разницы между терипаратидом 40 и 20 мкг ( $p=0,053$ ). Однако время заживления было короче у пациентов, принимавших терипаратид 20 мкг, чем в группе плацебо ( $p=0,006$ ). Сокращение срока консолидации при приеме терипаратида 20 мкг по сравнению с плацебо, по мнению авторов исследования, следует **интерпретировать с осторожностью**, так как данный факт требует дальнейшего изучения.

Что касается #деносумаба\*\*, то, как было отмечено в исследовании FREEDOM [129], препарат не оказывает, по сравнению с плацебо, негативного влияния на сращение перелома этой локализации или на осложнения при хирургическом лечении.

Влияние бисфосфонатов на консолидацию перелома дистального метаэпифиза также остается неясным, но руководствуясь данными доклинических и клинических исследований есть точка зрения [194], что антирезорбтивные препараты не оказывают неблагоприятного влияния на заживление переломов, поэтому в случаях, **когда они были назначены до перелома, лечение надо продолжить**. Такое же отношение, исходя из

выше приведенных данных, должно быть и к #деносумабу\*\*, если препарат был назначен для лечения остеопороза до перелома. Однако во всех случаях патогенетическая терапия остеопороза должна быть дополнена базисной терапией патологического перелома (Таблица 3), тем более, что бисфосфонаты обладают гипокальциемическим эффектом.

### **3.2 Хирургическое лечение**

#### ***Хирургическое лечение патологических переломов проксимального отдела бедренной кости***

В России госпитализация в травматологические отделения лиц старше 60 лет с патологическими переломами, осложняющими остеопороз, крайне низкая и в среднем не превышает 37 %. Из числа госпитализированных лиц только 12,5 % получают оперативное лечение [198, 199]. Летальность среди не госпитализированных лиц с переломами этой локализации достигает 52,6 %. В то время как при практически сплошной госпитализации пациентов с переломами проксимального отдела бедренной кости и своевременном хирургическом пособии [200] смертность спустя 6 мес. составила 26,46 %, спустя 1 год — 29,8 %, что подчеркивает необходимость хирургического лечения переломов этой локализации.

- Пациента с патологическим переломом проксимального отдела бедренной кости при поступлении, для подготовки к срочному оперативному вмешательству, рекомендуется госпитализировать в палату интенсивной терапии [202-204].

#### **Уровень убедительности рекомендации В (уровень достоверности доказательств 3)**

- Основным в подготовке пациента с патологическим переломом проксимального отдела бедренной кости к проведению срочного хирургического пособия **рекомендуется** считать восстановление водно-электролитного баланса, профилактику ТЭЛА, профилактику образования пролежней и развития когнитивных расстройств [205].

#### **Уровень убедительности рекомендации А (уровень достоверности доказательств 2)**

**Комментарии:** подготовка пациента с патологическим переломом проксимального отдела бедренной кости к операции должна быть быстрой [201] и заключается в немедикаментозной (антитромботический трикотаж, аппараты переменной компрессии нижних конечностей или миостимуляции) и медикаментозной (адекватная водная нагрузка и различные антикоагулянты с обязательным соблюдением инструкции по введению препаратов) профилактике ТЭЛА. Особое внимание уделяется тем пациентам, которые уже до перелома получали антикоагулянтную терапию [203].

- У пожилых пациентов с переломами проксимального отдела бедренной кости при подготовке к операции **не рекомендуется** стремиться к достижению

«нормальных значений» физиологических показателей водно-электролитного баланса, так как это может увеличить продолжительность дооперационного периода и привести к сбою компенсаторных механизмов из-за наличия сопутствующих заболеваний [203].

#### **Уровень убедительности рекомендации С (уровень достоверности доказательств 4)**

- У пациентов с низкоэнергетическими переломами проксимального отдела бедренной кости для разработки мер профилактики последующих падений **рекомендуется** уточнять причину падения [206, 201].

#### **Уровень убедительности рекомендации С (уровень достоверности доказательств 5)**

- Пациентов с низкоэнергетическими переломами, в том числе и стабильными, при переломе шейки бедренной кости **рекомендуется** оперировать не позднее 48 часов, при чрезвертельных переломах — не позднее 72 часов с момента перелома [205, 207].

#### **Уровень убедительности рекомендации А (уровень достоверности доказательств 2)**

**Комментарии:** доказана эффективность операции, выполненной не позднее 48 ч с момента перелома [207, 208]. Оказание полноценной специализированной помощи данной группе пациентов наиболее полно представлено в зарубежных публикациях по лечению низкоэнергетических переломов, осложняющих течение остеопороза, в которых обсуждаются сроки вмешательства, квалификация хирурга, тип хирургического вмешательства и наличие гериатра в составе ортопедического отделения [201-207]. Необходимо иметь в виду, что стабильные переломы проксимального отдела бедренной кости в 20 % случаев при консервативном лечении превращаются в нестабильные, у лиц 70 лет и старше этот риск вырастает до 70 % [209, 210].

- Хирургические вмешательства при патологических переломах проксимального отдела бедренной кости, осложняющих течение остеопороза, **рекомендуется** выполнять только высококвалифицированным травматологам-ортопедам, владеющим методиками хирургического вмешательства в условиях плохого качества костной ткани [201].

#### **Уровень убедительности рекомендации С (уровень достоверности доказательств 5)**

**Комментарии:** возраст и сопутствующие заболевания, как причина остеопороза [201, 209], создают трудности для фиксации отломков, увеличивают сложность хирургического вмешательства и смертность в послеоперационном периоде (211).

- Для остеосинтеза при переломах проксимального отдела бедренной кости у пациентов с остеопорозом **рекомендуется** отдавать предпочтение конструкциям, минимально повреждающим костную ткань [213].

#### **Уровень убедительности рекомендации С (уровень достоверности доказательств 4)**

**Комментарии:** как следствие структурных повреждений при циклических нагрузках (ходьба) при остеопорозе нарастает микроподвижность фиксатора в кости и фиксатор становится фактором, который увеличивает потерю кости и приводит к миграции или перелому фиксатора [212]. Биомеханические исследования [213] выявили связь степени разрушения прилегающей кости с размером конструкции: при использовании V-образных спиц эта цифра составляет 8 %, винтов АО — 22 %. Риск развития нестабильности увеличивает и травматичность самого хирургического вмешательства [205, 214].

- При субкапитальных, трансцервикальных и базальных переломах (тип перелома I–II по Пауэлсу, I–II по Гардену или 31B1 по АО), осложняющих остеопороз, у лиц до 60 лет **рекомендуется** остеосинтез с использованием канюлированных винтовых конструкций или динамических экстра- и интрамедуллярных фиксаторов, которые способны создать компрессию по линии перелома, что является условием для сращения [214].

#### **Уровень убедительности рекомендации В (уровень достоверности доказательств 2)**

- При субкапитальных, трансцервикальных и базальных переломах (тип перелома I–II по Пауэлсу, I–II по Гардену или 31B1 по АО), осложняющих остеопороз, у лиц до 60 лет **рекомендуется** остеосинтез с использованием напряженных V-образных спиц, которые способны создать компрессию по линии перелома, что является условием для сращения [213].

#### **Уровень убедительности рекомендации С (уровень достоверности доказательств 4)**

**Комментарии:** наиболее часто для фиксации стабильных переломов шейки бедренной кости используют 2–3 канюлированных винта (чаще 3). Улучшает фиксацию дополнительное использование шайб. Шляпка винта должна располагаться выше малого вертела для снижения стрессового напряжения кости в подвертельной области, которое может привести к подвертельному перелому [216]. Резьба винтов должна быть не на линии перелома, а полностью заходить в головку. Частота ревизий при использовании винтов не превышает 10 %. Стабильность фиксации переломов шейки бедренной кости (тип перелома I–II по Пауэлсу, I–II по Гардену или 31B1 по АО), может быть достигнута и при использовании V-образных спиц, которые минимально повреждают прилегающую костную ткань, экономически менее затратны и обеспечивают хорошие результаты оперативного лечения [213].

- У лиц старше 60 лет при субкапитальных, трансцервикальных и базальных переломах, осложняющих остеопороз, независимо от типа перелома по Пауэлсу, Гардену или классификации АО **рекомендуется** эндопротезирование тазобедренного сустава:

физически активным до получения травмы — операция тотального эндопротезирования тазобедренного сустава, у лиц с ожидаемой продолжительностью жизни меньше 5 лет — гемиартропластика тазобедренного сустава [ [214](#), [215](#), [217](#), [218](#)].

#### **Уровень убедительности рекомендации А (уровень достоверности доказательств 2)**

**Комментарии:** *при нестабильных переломах шейки бедренной кости алгоритм лечения зависит не только от характера перелома и выраженности дефицита массы кости. В этих случаях имеют значение преморбидный фон пациента, решение хирурга и самого пациента.*

*Гемиартропластика рекомендуется для ослабленных пожилых пациентов или по медицинским показаниям [218].*

*У активных пожилых пациентов с относительно нормальной вертлужной впадиной тотальное эндопротезирование дает лучшие клинические результаты [215, 217, 218].*

*На сегодняшний день не доказано преимущество одного вида фиксации компонентов эндопротеза перед другими, в связи с чем выбор типа эндопротеза, способа фиксации (цементный или бесцементный) обусловлен предпочтением хирурга, экономической составляющей [212, 214, 215, 217, 218].*

- При чрезвертельных и межвертельных переломах, осложняющих остеопороз, для остеосинтеза **рекомендуются** цефаломедуллярные конструкции (интрамедуллярные штифты различной модификации), при распространении линии перелома дистальнее малого вертела предпочтительнее использовать длинную версию цефаломедуллярного фиксатора. Использование динамического бедренного винта возможно при сохранении медиальной опоры (тип 31A1 — стабильный перелом) [219].

#### **Уровень убедительности рекомендации С (уровень достоверности доказательств 4)**

**Комментарии:** *при чрезвертельных и межвертельных переломах цефаломедуллярные фиксаторы обеспечивают достаточную опору для проксимального фрагмента [220, 219].*

- Операция **не рекомендуется** при наличии следующих сопутствующих заболеваний:

- острый инфаркт миокарда или острое нарушение мозгового кровообращения;
- пневмония с необходимостью перевода пациента на ИВЛ;
- острое хирургическое заболевание, требующее немедленного оперативного вмешательства;
- кома любой этиологии;



- хроническая или острая гнойная инфекция в зоне предполагаемого разреза;
- терминальная стадия соматического заболевания, приведшего к невозможности передвижения пациента еще до перелома;
- выраженные когнитивные нарушения или психическое заболевание, обусловившее обездвиженность пациента еще до перелома [199].

#### **Уровень убедительности рекомендации С (уровень достоверности доказательств 4)**

#### **Особенности лечения патологических переломов проксимального отдела плечевой кости**

- При сложных низкоэнергетических многофрагментарных переломах проксимального отдела плечевой кости при решении вопроса о хирургическом или консервативном лечении **рекомендуется** учитывать мнение пациента и выбор оперирующего хирурга [221, 223, 224].

#### **Уровень убедительности рекомендации В (уровень достоверности доказательств 2)**

- При выборе метода фиксации переломов проксимального отдела плечевой кости **рекомендуется** учитывать тип повреждения, количество отломков, степень их смещения, качество костной ткани и соматический статус пациента [149, 227].

#### **Уровень убедительности рекомендации С (уровень достоверности доказательств 4)**

**Комментарии:** для сложных многофрагментарных переломов в исследованиях с высокой степенью доказательности не получено достоверных отличий в результатах консервативного и оперативного лечения [221-224, 156, 225, 226]. Более того, при выборе хирургического метода значительно возрастает риск осложнений и повторных оперативных вмешательств в течение первых 2 лет после первичной операции [145], так как остеопороз может стать причиной дестабилизации фиксатора [41, 227].

- При многофрагментарных переломах головки и хирургической шейки плечевой кости, переломах со смещением, изолированных переломах большого бугорка со смещением (более 1 см) и удовлетворительном общесоматическом состоянии пациента при высоких функциональных притязаниях **рекомендуется** хирургическое лечение с использованием при закрытой репозиции — цефаломедуллярных фиксаторов или Y-спиц, при открытой репозиции — специализированных пластин с угловой стабильностью. [145, 146].

#### **Уровень убедительности рекомендаций В (уровень достоверности доказательств 2)**

- При высоком риске хирургического вмешательства **рекомендуется** консервативное лечение с использованием функциональной иммобилизации [145, 146, 151].

## Уровень убедительности рекомендаций В (уровень достоверности доказательств 2)

**Комментарии:** при сравнении возможности купирования боли в раннем после перелома периоде выявлено преимущество хирургического лечения: при консервативном лечении перелома уменьшение выраженности болевого синдрома отмечено в 61 % (98 из 161) случаев, при остеосинтезе — в 76 % (122 из 161), при эндопротезировании плечевого сустава — в 93 % (150 из 161) [144].

Считается, что показания к хирургическому лечению имеются примерно в 20 % случаев перелома проксимального отдела плечевой кости [67].

- При открытых переломах и переломах, осложненных повреждением сосудисто-нервного пучка **рекомендуется только** хирургическое вмешательство [228, 229].

## Уровень убедительности рекомендаций В (уровень достоверности доказательств 4)

**Комментарии:** абсолютным показанием к операции являются открытые переломы и переломы с повреждением сосудисто-нервного пучка [144, 221, 228, 229].

Трехфрагментарные переломы со смещением довольно редко остаются стабильными после закрытой ручной репозиции [151], так как значительное смещение бугорков устранить без операции сложно [147]. Тем не менее, если после однократной закрытой репозиции удастся добиться прочного контакта отломков, можно рассчитывать на хороший результат консервативного лечения [151-153], хотя авторы отмечают, что восстановление анатомии в результате операции достигается в 72 % случаев, в то время как при консервативном лечении — только в 56 %.

При нестабильных переломах применяются различные фиксаторы (табл. 5), к выбору которых подходят индивидуально с учетом пожеланий пациента [230].

- При многофрагментарных переломах проксимального отдела плечевой кости со значительным смещением, переломовывихах (Neer IV–V) и невозможности выполнения стабильного остеосинтеза пациентам с высоким уровнем функциональной активности до перелома **рекомендуется** операция эндопротезирования плечевого сустава в специализированном отделении. [231].

## Уровень убедительности рекомендации А (уровень достоверности доказательств 2)

**Комментарии:** при многофрагментарных переломах эндопротезирование [144] позволяет вернуть функцию плечевого сустава, кроме того, при эндопротезировании вероятность снижения выраженности болевого синдрома значительно превосходит таковую как для консервативного метода, так и для остеосинтеза: 93 % против 61 % и 76 % соответственно. Риск повторных вмешательств ниже после эндопротезирования, чем после **остеосинтеза** [224], в



то же время не выявлено [144] достоверной разницы между частотой инфекционных осложнений после операций остеосинтеза (13 %) и эндопротезирования (10 %). Функциональные результаты после эндопротезирования реверсивным протезом лучше, чем после гемартропластики[231].

При планировании эндопротезирования необходимо учитывать, что гемартропластика по результативности значительно уступает тотальному реверсивному эндопротезированию [231]. После 2001 г. частота применения гемартропластики в мире неуклонно снижается, что связано, с одной стороны, с развитием технологии остеосинтеза (цефаломедулярные конструкции и пластины с угловой стабильностью), с другой — развитием после 2006 г. реверсивных протезов плеча [38].

**Таблица 4.** Варианты фиксации переломов проксимального отдела плечевой кости в зависимости от типа повреждения

Тип перелома		Консервативное лечение	Оперативное лечение
Neer I	Переломы проксимального отдела плечевой кости без смещения, изолированные переломы большого бугорка, без смещения или с минимальным (пожилые до 10 мм молодые до 5 мм, и до 40° углового смещения)	Показано	Не показано
Neer II	Переломы большого бугорка со смещением	Только если по соматическому состоянию не может перенести операцию	Остеосинтез: канюлированные винты, проволока или пластины для проксимального отдела плечевой кости с угловой стабильностью
	Перелом хирургической шейки плечевой кости со смещением	Если устраняется после однократной ручной репозиции — ортезы (таблица №4)	Остеосинтез: цефаломедулярные конструкции, динамические фиксаторы или пластины для проксимального отдела плечевой кости с угловой

			стабильностью
Neer III	Перелом хирургической шейки плечевой кости со смещением, с отрывом большого и малого бугорка	При высоком риске оперативного вмешательства — косыночная повязка, ортезы типа ORLETT AS-302, SI-301, 311, SA-209	Остеосинтез: цефаломедулярные конструкции или пластины для проксимального отдела плечевой кости с угловой стабильностью
Neer IV	Многооскольчатый перелом головки и хирургической шейки плечевой кости без вывиха	Только если по общему состоянию не может перенести операцию	Открытая репозиция и фиксация пластинами с угловой стабильностью или цефаломедулярные конструкции или эндопротезирование плечевого сустава
	Многооскольчатый перелом головки и хирургической шейки плечевой кости с вывихом		Эндопротезирование плечевого сустава

#### **Особенности хирургического лечения патологических переломов тел позвонков**

- Вертебропластика или кифопластика при компрессионных переломах тел позвонков на фоне остеопороза **рекомендуется** только в случае некупируемого болевого синдрома не ранее 7 -8 дней и не позднее первых 10–15 дней после перелома и только при проведении лечения остеопороза фармпрепаратами, влияющими на ремоделирование костной ткани [[182](#), [232-236](#), [181](#)].

#### **Уровень убедительности рекомендаций В (уровень достоверности доказательств 2)**

**Комментарии:** популярность вертебропластики снизилась после 2009 г., когда два рандомизированных контролируемых исследования не выявили пользы от этого вмешательства [[232](#), [233](#)]. Мета-анализ [[234](#)] с включением 21 исследования (проводилась оценка эффективности вертебропластики с плацебо-процедурой, вертебропластики с обычным консервативным лечением, вертебропластики с кифопластикой и одно исследование сравнивало вертебропластику с инъекцией

глюкокортикоидов в фасеточный сустав) не выявил клинически важных преимуществ вертебропластики по сравнению с плацебо-процедурой по купированию боли. Анализ чувствительности подтвердил, что открытые исследования, сравнивающие вертебропластику с обычным консервативным лечением, вероятно, переоценили какую-либо выгоду от вертебропластики.

Также выявились многочисленные серьезные НЯ после вертебропластики. Однако достоверных данных, что вертебропластика повышает риск новых симптоматических переломов позвонков и/или других серьезных побочных эффектов, не получено [234]. Пациенты должны быть проинформированы об отсутствии доказательств высокого уровня, подтверждающих пользу вертебропластики [234, 235]. Вертебропластика может превосходить эффект плацебо в тех случаях, когда ее проводят через несколько недель после перелома у пациентов с сохраняющейся болью и только при переломах в нижнегрудном отделе позвоночника и переломах позвонков L1 и L2 [232]. Однако и в этих случаях снижение боли отмечалось только у 1 из 4 пациентов. Процедура не должна применяться в течение первой недели после перелома, так как у многих пациентов болевой синдром купируется самостоятельно и без вертебропластики. Кифопластики по сравнению с вертебропластикой, снижает риск выхода цемента за пределы тела позвонка, но не влияет на оценку боли по ВАШ (236).

#### **Особенности хирургического лечения патологических переломов дистального метаэпифиза лучевой кости**

До настоящего времени продолжается дискуссия об оптимальном лечении переломов дистального метаэпифиза лучевой кости у пациентов с остеопорозом [190, 191, 237, 238, 239]. В зарубежных клинических рекомендациях нет четких указаний по тактике хирургического лечения перелома лучевой кости у пожилых лиц [190, 239].

Обсуждаются следующие варианты лечения:

- чрескожная фиксация отломков спицами;
- открытая репозиция с выполнением погружного остеосинтеза с использованием волярных пластин;
- использование аппаратов наружной фиксации.
- При выборе метода лечения перелома дистального метаэпифиза лучевой кости у лиц старше 50 лет **рекомендуется** учитывать требования пациента к качеству жизни, преморбидный фон и способность пациента к «сотрудничеству» с врачом [194, 240, 241].

**Уровень убедительности рекомендации А (уровень достоверности доказательств 2)**

**Комментарии:** отмечена необходимость осторожного использования хирургического вмешательства у пациентов любого возраста с низким уровнем функции до перелома [239].

В систематическом обзоре [192], основанном на изучении 59 статей, посвященных перелому дистального метаэпифиза лучевой кости (в анализ были включены 8 исследований с общим числом пациентов 440 в группах хирургического вмешательства и 449 в группах консервативного лечения) между группами не выявлено существенных различий в показателе DASH, выраженности боли по визуально-аналоговой шкале, силе сжатия, растяжении запястья, пронации или супинации и отклонении локтевой кости. У пациентов после консервативного лечения были значительно большими объем сгибания кисти, радиальное отклонение, а также локтевая дисперсия и меньшим радиальный наклон, чем у пациентов, перенесших операции.

- Хирургическое вмешательство при переломах дистального метаэпифиза лучевой кости **рекомендуется** лицам работоспособного возраста, у которых после репозиции на контрольных рентгенограммах выявляются следующие отклонения:

- укорочение лучевой кости более чем на 3 мм;
- угол тыльного смещения (при переломах типа Коллеса) более 10°;
- внутрисуставное смещение более 2 мм,
- рентгенологические симптомы разрыва ладьевидно-полулунной связки (диапаз между ладьевидной и полулунной костями больше, чем линия Гилула, которая определяет ширину среднезапястного сустава);
- нестабильность в дистальном лучелоктевом сочленении (разрыв триангулярно-фиброзного хрящевого комплекса) [190, 191, 194, 192].

## **Уровень убедительности рекомендации В (уровень достоверности доказательств 2)**

**Комментарии:** при патологических **нестабильных переломах** у лиц трудоспособного возраста проведение консервативного лечения в гипсовой повязке (при отсутствии противопоказаний к оперативному лечению) приводит к неправильному сращению, что в последующем требует выполнения корригирующих остеотомий, удлиняет период нетрудоспособности и увеличивает стоимость лечения [40, 195].

Артроскопическая поддержка при переломах дистального метаэпифиза и сопутствующем повреждении связочного аппарата, не оказывая значительного влияния на отдаленные результаты, позволяет в одну операционную сессию выполнить восстановление триангулярного комплекса, полулунно-ладьевидной, полулунно-треугольной связок [241, 242]

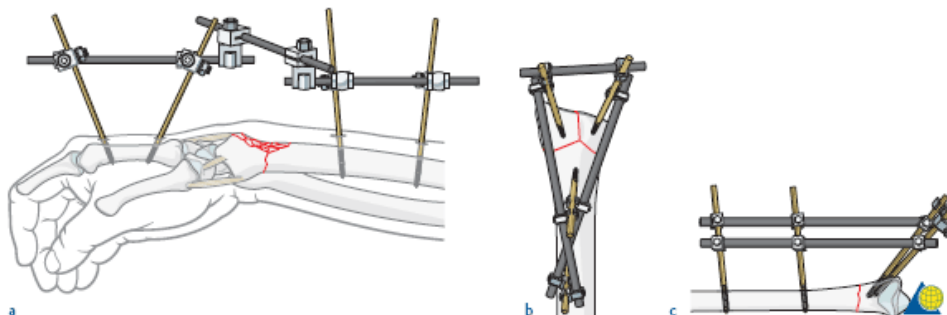
- При выполнении внеочагового остеосинтеза нестабильных переломов дистального метаэпифиза лучевой кости **рекомендуется** избегать избыточной тракции кистевого сустава как фактора, провоцирующего или усугубляющего комплексный регионарный болевой синдром, а использовать принцип «non bridging external fixation distal radius fractures» [239].

#### Уровень убедительности рекомендации С (уровень достоверности доказательств 5)

- Альтернативой внеочаговому остеосинтезу при переломе дистального метаэпифиза лучевой кости у лиц старше 65 лет **рекомендуется** использование пластин с угловой стабильностью [189, 239, 195].

#### Уровень убедительности рекомендации В (уровень достоверности доказательств 2)

**Комментарии:** основным методом хирургического лечения переломов дистального отдела лучевой кости в последние годы является погружной остеосинтез с использованием волярных пластин [195, 240]. Результаты мета-анализа (включено 3 исследования и пациенты разного возраста) показали преимущество волярных пластин перед внеочаговым остеосинтезом [243], хотя при оценке выраженности боли в сроки 3, 6 и 12 мес. после операции не выявлено зависимости от метода остеосинтеза.



*a Bridging external fixation. Indirect reduction using ligamentotaxis, with a tube-to-tube construct.*

*b–c Nonbridging external fixation. Direct reduction by manipulation of fragments using the fixator pins.*

- При нестабильных переломах дистального метаэпифиза лучевой кости **рекомендуется** лечение в стационаре с необходимым техническим обеспечением (наличие электронно-оптического преобразователя, квалифицированного травматолога, анестезиолога-реаниматолога) [40, 239].

#### Уровень убедительности рекомендации С (уровень достоверности доказательств 5)

- При значительной импрессии спонгиозной ткани дистального метаэпифиза лучевой кости и его укорочении более чем на 5 мм **рекомендуется** в ходе операции использовать костные трансплантаты или синтетические материалы [40, 239].

#### **Уровень убедительности рекомендации С (уровень достоверности доказательств 5)**

- При развитии симптомов комплексного регионарного болевого синдрома необходимо выполнение лечебных блокад, при симпатозависимой форме регионарного болевого синдрома **можно рекомендовать** выполнение симпатэктомии в одну операционную сессию с погружным остеосинтезом или использование миниинвазивных методик и паравазальной симпатэктомии [244].

#### **Уровень убедительности рекомендации С (уровень достоверности доказательств 4)**

- При выявлении клиники компрессионно-ишемической нейропатии срединного нерва на уровне карпального канала после репозиции перелома дистального метаэпифиза лучевой кости и иммобилизации гипсовой повязкой **рекомендуется** снять гипсовую повязку и выполнить хирургическое лечение с целью устранения компрессии для предупреждения необратимой дегенерации нервной ткани и возникновения трофических расстройств [244].

#### **Уровень убедительности рекомендации С (уровень достоверности доказательств 4)**

### **4. Медицинская реабилитация и санаторно-курортное лечение, медицинские показания и противопоказания к применению методов медицинской реабилитации, в том числе основанных на использовании природных лечебных факторов**

#### **Реабилитация при патологических переломах проксимального отдела бедренной кости**

В послеоперационном периоде важным моментом является ранняя активизация пациентов, которая начинается с первых дней после операции. Лечение пациента должно быть направлено на контроль болевого синдрома, уход за раной, профилактику тромбозов и новых переломов [81, 245].

- Антикоагулянтная терапия при переломах проксимального отдела бедренной кости независимо от типа хирургического вмешательства (остеосинтез или эндопротезирование тазобедренного сустава) **рекомендуется** до восстановления полной активности пациента после операции [245].

#### **Уровень убедительности рекомендации А (уровень достоверности доказательств 2)**

**Комментарии:** в послеоперационном периоде активизация пациентов с первых дней после операции с одновременным купированием боли и антикоагулянтной терапией повышает выживаемость.

- При оперативном лечении патологических переломов проксимального отдела бедренной кости лечебная физкультура **рекомендуется** с первого дня после хирургического вмешательства [246, 247].

#### **Уровень убедительности рекомендации А (уровень достоверности доказательств 2)**

**Комментарии:** в период реабилитации при переломах проксимального отдела бедренной кости двигательная активность занимает очень важное место. Чем больше человек двигается, тем больше вероятность восстановления его способности к передвижению без опоры и меньше риск развития тяжелых заболеваний.

Лечебная физкультура улучшает кровообращение, способствует консолидации перелома и восстановлению функций суставов, предупреждает появление контрактур [199, 246-248]. В первые дни реабилитации активность определяется состоянием пациента — обычно это изменение положения рук и ног, переход из положения «лежа» в положение «сидя» (при помощи медсестры и специальных приспособлений). Затем под контролем врача-реабилитолога нагрузка на травмированную конечность постепенно увеличивается, добавляется тренировка передней и задней групп мышц бедра [247].

Пациентам рекомендуется избегать падений, сгибания в тазобедренном суставе более 90°, не скрещивать ноги, чрезмерно не разводить их в стороны. В большинстве случаев после операции эндопротезирования тазобедренного сустава первые 2 мес. рекомендуется [247] ходьба на двух костылях с умеренной нагрузкой на оперированную конечность, далее до 6 мес. — ходьба с тростью в руке (противоположной оперированному суставу).

#### **Реабилитация при патологических переломах проксимального отдела плечевой кости**

- Независимо от вида, консервативного или оперативного, проведенного лечения патологического перелома проксимального отдела плечевой кости упражнения для кисти и предплечья **рекомендуются** с первых часов после травмы, а движения в плечевом суставе — не ранее 10-го дня [224].

#### **Уровень убедительности рекомендации А (уровень достоверности доказательств 2)**

**Комментарии:** несъемная иммобилизация показана только первые 7–10 дней [154, 249, 161]. Увеличение сроков иммобилизации не улучшает результаты лечения [158], в то время как независимо от выбора метода лечения ранняя функциональная активность значительно улучшает прогноз на восстановление функции [158, 249, 161].

Лечебная физкультура и физиотерапия улучшают результаты как консервативного, так и хирургического лечения [154, 160, 249], но о моменте, в который



их нужно подключать, единого мнения нет. Часть исследователей рекомендует эти методы с первых дней после травмы [145, 160, 249, 224], другие предпочитают сроки 7–14 дней после травмы [154]. Так же, как и при консервативном лечении, с первых часов после повреждения необходимо выполнять упражнения кистью и предплечьем [154], движения в плечевом суставе рекомендуются с 10 суток. [160].

### **Реабилитация при патологических переломах тел позвонков**

- Лечебная физкультура у пациентов с патологическими переломами тел позвонков **рекомендуется** с первых дней выявления перелома, выбор упражнений и их интенсивность адаптируются индивидуально, ограничиваются упражнения со сгибанием, ротацией позвоночника и кифотической позой. Упражнения выполняются в медленном темпе, регулярно и только на фоне приема анальгетиков и НПВП, исключаются упражнения, усиливающие боль [250].

#### **Уровень убедительности рекомендации А (уровень достоверности доказательств 2)**

**Комментарии:** общие принципы ЛФК при переломах тел позвонков представлены в табл. 5. Щадящие упражнения в положении «лежа» с подушкой под голени помогают предотвратить прогрессирование деформации позвонка и уменьшить болезненную кифотическую деформацию. Со 2–3-го дня (после вертикализации) назначается ЛФК, направленная на укрепление грудных и межреберных мышц. Роль ЛФК в укреплении мышц при остеопорозе убедительно показана в сравнительном исследовании [250].

У пациентов с переломами тел позвонков на фоне остеопороза чрезвычайно важно выработать стереотип движений с сохранением прямой осанки, чтобы уменьшить нагрузку на позвоночник и снизить риск последующих переломов. Исключается тяжелая работа, подъем тяжести (не более 3 кг) и наклоны вперед и в стороны [252]. Через 3 нед. и в течение последующих 3 мес. пациентам с переломами тел позвонков следует соблюдать режим интермиттирующего отдыха в горизонтальном положении»: после 2 ч пребывания в вертикальном положении необходимо 20 мин проводить в положении «лежа» [251, 252].

Упражнения для нервно-мышечной стабилизации груднопоясничного отдела позвоночника, не требующие вертикализации (пассивные и активные упражнения с мобилизацией верхних и нижних конечностей и шейного отдела позвоночника), назначаются с первого дня выявления патологии. Лечебная физкультура снижает выраженность боли за счет повышения тонуса разгибателей и улучшения координации.

Боль облегчает постоянное (кроме сна) ношение корсетов [171]. Мягкие и полужесткие конструкции не вызывают атрофию мышц [171, 175], так как в этих

случаях сохраняется способность выполнять ЛФК; кроме того, пациентам рекомендуется ходьба в течение не менее 1,5–2 ч в день.

**Таблица 5.** Общие принципы ЛФК при патологических переломах тел позвонков [179]

1. Упражнения и их интенсивность должны быть адаптированы к конкретному пациенту, чтобы избежать чрезмерной нагрузки позвоночника и не спровоцировать новую травму;
2. Упражнения должны быть направлены на растяжение мышц и укрепление группы мышц, разгибающих позвоночник; следует ограничить упражнения со сгибанием и ротацией позвоночника;
3. Упражнения выполняются осторожно в медленном темпе без резких движений;
4. При выполнении упражнений пациенты должны стараться выпячивать грудную клетку, глубоко дышать, выпрямлять спину и избегать кифотической позы;
5. Важна регулярность упражнений (оптимально — ежедневно), так как после прекращения упражнений их положительный эффект быстро теряется.

#### **Реабилитация при патологических переломах дистального метаэпифиза лучевой кости**

- При переломах дистального метаэпифиза лучевой кости у лиц старше 50 лет после погружного стабильного остеосинтеза **рекомендуется** индивидуальный подбор режима реабилитации кистевого сустава из-за возможного коллапса репонированных фрагментов на пластине. В этих случаях целесообразно до 6 нед. использовать ортезы [194, 240].

#### **Уровень убедительности рекомендации В (уровень достоверности доказательств 2)**

**Комментарии:** лечебную физкультуру для пальцев и локтевого сустава следует начинать с первых часов после операции, конечности необходимо придать возвышенное положение, по показаниям проводится антикоагулянтная терапия. Режим ЛФК подбирается индивидуально в зависимости от характера вмешательства и состояния пациента.

### **5. Профилактика и диспансерное наблюдение, медицинские показания и противопоказания к применению методов профилактики.**

- Для персонализации дозы препаратов базисной терапии остеопороза (карбонат кальция/оссеин-гидроксиапатитный комплекс и колекальциферол \*\*/альфакальцидол\*\*) и предупреждения осложнений при лечении патологических переломов **рекомендуется** осуществлять мониторинг уровня кальция крови и суточной мочи на протяжении всего периода лечения с периодичностью: для кальция крови — через 1 мес. и далее каждые 3 мес., для кальция суточной мочи — через 1 мес. и далее каждые 6 мес. [53, 60, 101].

### Уровень убедительности рекомендации В (уровень достоверности доказательств 3)

- При достижении консолидации патологического перелома, независимо от его локализации, для предупреждения повторных переломов **рекомендуется** лечение остеопороза продолжать с учетом существующих Федеральных клинических рекомендаций по диагностике и лечению остеопороза или направить под наблюдением гериатра, терапевта или другого специалиста, который занимается лечением остеопороза [77].

### Уровень убедительности рекомендации С (уровень достоверности доказательств 5)

- После консолидации перелома проксимального отдела плечевой кости **рекомендуется**, не прекращая лечения препаратами базисной терапии остеопороза (дозы препаратов в зависимости от исходного уровня кальция крови представлены в табл. 3), направить пациента к специалисту для назначения лечения остеопороза с целью профилактики повторных переломов [128, 163].

### Уровень убедительности рекомендации А (уровень достоверности доказательств 2)

- **Комментарии:** нет достоверных сведений о том, что антирезорбтивные препараты или препараты, стимулирующие костеобразование, рекомендуемые для лечения остеопороза, нормализуют срок сращения переломов проксимального отдела плечевой кости. Так назначение терипаратида\*\* [164] сразу после перелома проксимального отдела плечевой кости не сокращало срок консолидации перелома, а назначение бисфосфонатов в ранние сроки после травмы при переломах проксимального отдела плечевой кости [165] даже увеличивало риск несращения. В то же время применение препаратов **после консолидации перелома плечевой кости** оправдано, так как в многоцентровых исследованиях, касающихся применения антирезорбтивных препаратов для лечения остеопороза [128, 163], отмечается, что их назначение снижает риск внепозвоночных переломов, в том числе и переломов проксимального отдела плечевой кости.

- Для оценки «ответа» на проводимую антирезорбтивную или стимулирующую костеобразование терапию остеопороза, осложненного патологическими переломами, **рекомендуется** повторно, через 3 мес. от начала этой терапии, оценить маркеры резорбции (ДПНД или СТХ-s) и костеобразования [140].

### Уровень убедительности рекомендации В (уровень достоверности доказательств 3)

**Комментарии:** маркеры ремоделирования после травмы и в период консолидации перелома могут быть изменены разнонаправленно, что зависит от характера самого перелома, исходных особенностей нарушения ремоделирования костной ткани при остеопорозе, тем не менее их оценка при назначении препаратов, влияющих на резорбцию или костеобразование, может быть полезной для пациента [140].

- Для лиц пожилого и старческого возраста с сохраненной автономностью **рекомендовано** с целью профилактики падений проведение групповых и индивидуальных образовательных программ под наблюдением врача гериатр или любого другого специалиста поликлиники по месту жительства [256].

#### **Уровень убедительности рекомендации С (уровень достоверности доказательств 5)**

*Комментарии:* лицам пожилого и старческого возраста для профилактики падений, как возможной причины повторного патологического перелома, необходимо не только лечение остеопороза, но и регулярная ходьба, систематические упражнения для улучшения состояния мышц туловища и координации движений, которые пациент начал выполнять, находясь после перелома в стационаре. Эти мероприятия позволят вернуться к физической активности, которую пациент имел до перелома. Особое значение имеет организация правильного и сбалансированного питания, учитывая, что патологические переломы нередко развиваются на фоне вторичного остеопороза, причиной которого может быть сахарный диабет второго типа или патология желудочно-кишечного тракта. Профилактика повторного перелома включает и организацию безопасного быта [253,256].

Диспансерное наблюдение пациентов с синдромом старческой астении с высоким риском падений и повторных переломов проводит врач-гериатр в соответствии с индивидуальным планом ведения пациента, что представлено в Федеральных клинических рекомендациях по профилактике падений «Профилактика падений у лиц пожилого и старческого возраста»[256].

Пациенты с высоким риском падений без старческой астении или с преастенией наблюдаются врачом- участковым терапевтом в соответствии с действующим порядком профилактических осмотров и диспансеризации. Во время контрольных визитов оценивается эффективность проводимых мероприятий и их коррекция.

## **6. Организация оказания медицинской помощи**

Подозрение на перелом любой локализации вследствие падения у лиц старше 50 лет является абсолютным показанием для консультации врача-травматолога-ортопеда.

При подозрении на перелом проксимального отдела бедренной кости (возникшая после падения боль, ограничение движений в суставе, невозможность нагрузки на конечность и ее вынужденное положение) являются основанием для вызова бригады скорой помощи сразу после случившегося события и экстренной госпитализации. Бригада скорой медицинской помощи обеспечивает транспортировку пациента в соответствии с

региональным планом маршрутизации в медицинское учреждение, оказывающее специализированную медицинскую помощь по профилю «травматология и ортопедия». Пациенту с подозрением на перелом проксимального отдела бедренной кости **не может быть отказано в госпитализации**. Сплошная госпитализация, максимальная и ранняя оперативная активность, а также оптимальная организация медицинской помощи в стационаре являются необходимыми условиями для повышения выживаемости пациентов данного профиля [254].

При отсутствии абсолютных противопоказаний оперативное вмешательство при переломе проксимального отдела бедренной кости выполняется не позднее 48-72 часов с момента травмы. Медицинская помощь таким пациентам оказывается в соответствии с действующими клиническими рекомендациями КР614 «Патологические переломы, осложняющие течение остеопороза» [255].

Показанием к выписке пациента с переломом проксимального отдела бедренной кости из стационара является выполнение хирургического пособия и активизация пациента в пределах палаты и возможность передвижения с опорой на «ходунки».

## **7. Дополнительная информация (в том числе факторы, влияющие на исход заболевания или состояния)**

Наибольшее влияние на течение и исход патологического перелома оказывает адекватная репозиция, остеосинтез или эндопротезирование и своевременно назначенная базисная терапия перелома в виде препаратов кальция и колекальциферол\*\*/альфакальцидола\*\*. Роль этих препаратов для консолидации низкоэнергетических переломов значительно больше чем при посттравматических переломах у здоровых лиц. Назначение препаратов патогенетической терапии остеопороза после случившегося низкоэнергетического перелома не оказывает негативного влияния на формирование костной мозоли и имеет своей целью профилактику повторных переломов. Важно понимать, что назначение травматологом патогенетической терапии остеопороза после случившегося перелома повышает приверженность пациента к медикаментозной терапии заболевания.

Продолжительность и последовательность терапии остеопороза в амбулаторных условиях регулируется федеральными клиническими рекомендациями «Остеопороз» .

## **Критерии оценки качества медицинской помощи**

### Этап выявления патологического (низкоэнергетического) перелома

№	Критерии качества	Уровень убедительности рекомендации	Уровень достоверности доказательств
1	Выполнена рентгенография в двух проекциях (при необходимости КТ или МРТ) участка скелета в зоне перелома (проксимальный отдел бедренной кости или проксимальный отдел плечевой кости или дистальный метаэпифиз лучевой кости или тел позвонков или при наличии жалоб — другого сегмента скелета)	В	3
2	Проведена дифференциальная диагностика патологического перелома на фоне остеопороза с патологическим переломом на фоне опухоли, метастатического поражения или миеломной болезни	В	3
3	Выполнено измерение минеральной плотности кости в поясничных позвонках, и/или шейке бедра методом двухэнергетической рентгеновской денситометрии (у мужчин до 50-летнего возраста и у женщин до наступления менопаузы используется Z-критерий) или обоснована нецелесообразность ее проведения, в том числе в одном из отделов, используемых для оценки минеральной плотности кости (после эндопротезирования тазобедренных суставов, вертебропластики тел поясничных позвонков)	С	5
4	При переломах проксимального отдела бедренной кости выполнена операция остеосинтеза или эндопротезирования не позднее 48–72 ч с момента травмы	А	2
5	Назначена антикоагулянтная терапия после хирургического вмешательства при переломах проксимального отдела бедренной кости или, по показаниям, при других локализациях патологических переломов, в том числе и при консервативном лечении переломов у лиц старше 50 лет	А	2
6	Выполнена операция остеосинтеза или проведено консервативное лечение при переломах проксимального отдела плечевой кости, дистального метаэпифиза лучевой кости, переломах тел позвонков	В	3
7	Выполнен клинический анализ крови	С	5
8	Выполнен биохимический анализ крови (кальций, фосфор, креатинин (СКФ), щелочная фосфатаза)	С	5
9	Выполнено при необходимости проведения дифференциальной диагностики исследование паратгормона, кальция и фосфора суточной	С	5

	мочи		
10	Назначена базисная терапия остеопороза (препараты кальция/оссеин-гидроксипатитного комплекса и колекалицеферол/альфакальцидола**) с первых дней после перелома (независимо от локализации патологического перелома, осложнившего течение остеопороза)	A	2
11	Симптоматическое лечение болевого синдрома при переломе тел позвонков назначено с первых дней после патологического перелома, осложнившего течение остеопороза.	C	4
12	При патологических переломах тел позвонков назначен корсет на весь день и разрешена вертикализация с 3-го дня, назначена ЛФК с коррекцией интенсивности и объема упражнений	A	2
13	Назначена лечебная физкультура для смежных суставов с первых часов после оказания помощи (независимо от хирургического или консервативного лечения) при патологических переломах проксимального отдела бедренной кости, проксимального отдела плечевой, дистального метаэпифиза лучевой кости	A	2

#### Этап наблюдения за консолидацией перелома

№	Критерии качества	Уровень убедительности рекомендации	Уровень достоверности доказательств
1	Выполнена в динамике для персонализации дозы препарата (через 1 мес. от начала приема базисных препаратов) оценка уровня кальция крови и проведена коррекция дозы препаратов базисной терапии (кальция/оссеин-гидроксипатитного комплекса и нативного витамина D**/альфакальцидола**)	B	3
2	При переломе проксимального отдела бедренной кости дополнительно к базисной терапии через 1–2 мес. с момента перелома назначена антирезорбтивная терапия бисфосфонаты (предпочтительнее Золедроновая* кислота) или #деносумаб*	A	2
3	В случае выявления признаков нарушения консолидации чрезвертельного перелома в типичный для данной локализации срок и при удовлетворительном стоянии отломков проведена коррекция доз препаратов базисной терапии и назначен Терипаратид** для стимуляции костеобразования	B	4



	В случае, если при удовлетворительном стоянии отломков перелом плечевой кости не срастается в обычные сроки, необходимо, не прекращая лечения базисными препаратами, повторно оценить уровень кальция крови и мочи для коррекции дозы препаратов базисной терапии и оценить маркеры ремоделирования для назначения патогенетической терапии остеопороза (Бисфосфонаты, #деносумаб, Терипаратид)	А	2
--	---	---	---

**Этап завершения лечения низкоэнергетического перелома**

№	Критерии качества	Уровень убедительности рекомендации	Уровень достоверности доказательств
1	Достигнута консолидация перелома в обычные для этой локализации сроки	А	1
2	Пациенту назначена патогенетическая терапия для лечения остеопороза согласно Федеральным клиническим рекомендациям «Остеопороз» или он направлен к специалисту, который занимается лечением остеопороза	С	5

## Список литературы

1. Международная классификация болезней 10-го пересмотра. 1995. с. 685-686
2. Hernlund E, Svedbom A., Ivergard M. et al. Osteoporosis in the European Union: medical management, epidemiology and economic burden. Arch Osteoporos. 2013. 8. (1-2): 136. DOI: 10.1007/s11657-013-0136-1
3. Родионова С.С., Макаров М.А., Колондаев А.Ф. Значение минеральной плотности и показатели качества костной ткани в обеспечении её прочности при остеопорозе. Вестник травматологии и ортопедии. 2001, 2: 76-80.
4. Holzer G., von Skrbensky G, Holzer LA, Pichl W. Hip fractures and the contribution of cortical versus trabecular bone to femoral neck strength. J Bone Miner Res. 2009. Mar 24(3):468-74. DOI: 10.1359/jbmr.081108
5. Palvanen M, Kannus P, Niemi S, Parkkari J. Update in the epidemiology of proximal humeral fractures. Clin Orthop Relat Res. 2006. Jan; 442:87-92.
6. Huopio J, Kroger H, Honkanen R, Saarikoski S, Alahava E. Risk factors for perimenopausal fractures: a prospective study. Osteoporos Int. 2000 11:219–27. DOI: 10.1007/s001980050284
7. Lin J, Hou S-M, Hang Y-S. Locked nailing for displaced surgical neck fractures of the humerus. J Trauma. 1998. 45:1051–7.
8. Astrand J, Thorngren KG, Tagil M. One fracture is enough! Experience with a prospective and consecutive osteoporosis screening program with 239 fracture patients Acta Orthop. 2006. 77:3–8. DOI: 10.1080/17453670610045623
9. Robinson CM. Proximal humerus fractures Fractures in adults. Philadelphia: Lippincott Williams & Wilkins 2010. 1039–105. DOI 10.1007/978-3-319-08951-5
10. Chu SP, Kelsey JL, Keegan TH, et al. Risk factors for proximal humerus fracture. Am J Epidemiol. 2004. 160:360–7. DOI: 10.1093/aje/kwh224
11. Olsson C, Petersson CJ. Clinical importance of comorbidity in patients with a proximal humerus fracture. Clin Orthop Relat Res. 2006 442:93–9.
12. Schwartz AV, Nevitt MC, Brown Jr BW, Delsey JL Increased falling as a risk factor for fracture among older women: the study of osteoporotic fractures. Am. J Epidemiol. 2005. 161:180–5. DOI: 10.1093/aje/kwi023
13. Johnell O., Kanis J.A. An estimate of the worldwide prevalence and disability associated with osteoporotic fractures. Osteoporos Int. 2006. Dec; 17(12):1726-33. DOI <https://doi.org/10.1007/s00198-006-0172-4>

14. Icks A, Haastert B, Wildner M, Becker C, Meyer G. Trend of hip fracture incidence in Germany 1995-2004: a population-based study. *Osteoporos Int.* 2008. Aug; 19 (8):1139-45. DOI <https://doi.org/10.1007/s00198-007-0534-6>
15. Kanis J. Assessment of osteoporosis at the primary health-care level. Summary Report of a WHO. Centre for Metabolic Bone Diseases, University of Sheffield; UK: 2007. 13-52/
16. Singer A., Exuzides A., Spangler L. et al. Burden of illness for osteoporotic fractures compared with other serious diseases among postmenopausal women in the United States. *Mayo Clin Proc.* 2015 Jan; 90 (1):53-62. DOI: <https://doi.org/10.1016/j.mayocp.2014.09.011>
17. Гладкова Е. Н., Лесняк О.М., Безлюдная Н В. с соавт. Тяжелый остеопороз у мужчин в Российской Федерации (исследование ОСТЕО-РФ). *Остеопороз и остеопатия.* 2020; vol. 23(1):74-75.
18. Cooper C, Campion G, Melton L J 3 rd. Hip fractures in the elderly: a world-wide projection. *Osteoporos Int.* 1992 Nov;2(6):285-9.
19. Gullberg B., Johnell O., Kanis J.A. World-wide projections for hip fracture. *Osteoporos. Int.* 1997; 7 (5): 407-13.
20. Burge R., Dawson-Hughes B., Solomon D.H. et al. Incidence and economic burden of osteoporosis-related fractures in the United States, 2005–2025. *J Bone Miner Res.* 2007. 22(3): 465–475. <https://DOI:org/10.1359/jbmr.061113>
21. Leslie W.D., Morin S.N. Osteoporosis epidemiology 2013: implications for diagnosis, risk assessment, and treatment. *Current opinion in rheumatology.* 2014. 26(4):440–6. DOI:10.1302/0301-620X/94B7.28693/
22. Лесняк О.М. Ершова О.Б., Беловыя К.Ю., Гладкова Е.Н., Синицина О.С. с соавт. Эпидемиология остеопоротических переломов в Российской Федерации и Российская модель FRAX. *Остеопороз и остеопатия* 2014, №3. 3-9.
23. Lauritzen JB, Schwarz P, Lund B, McNair P, Transbol I. Changing incidence and residual lifetime risk of common osteoporosis-related fractures. *Osteoporos Int.* 1993. 3:127–32.
24. Kristiansen B, Barfod G, Bredesen J, et al. Epidemiology of proximal humeral fractures. *Acta Orthop Scand.* 1987. 58:75–7
25. Kannus P, Palvanen M, Niemi, S, Parkkari J, Jarvinen M, Vuori I. Increasing number and incidence of osteoporotic fractures of the proximal humerus in elderly people. *BMJ.* 1996 313(7064):1051–2.
26. Court-Brown CM, Caesar B. Epidemiology of adult fractures: a review. *Injury* 2006.37: 691–7. DOI: 10.1016/j.injury.2006.04.130

27. Кривова А.В., Тимаев Р.В., Родионова С.С. Эпидемиология переломов проксимального отдела бедра в популяции города Твери. Вестник травматологии и ортопедии им. Н.Н. Приорова, 2006, 2 (апрель-июнь), 17-20.
28. Оноприенко Г.А., Древаль А.В., Марченкова Л.А., Крюкова И.В. Ретроспективный анализ частоты и стоимости лечения переломов проксимального отдела бедра и дистального отдела предплечья в Московской области (1998-2002). Вестник травматологии и ортопедии им. Н.Н. Приорова, 2006, 2 (апрель-июнь), 10-16.
29. Sabesan VJ, Valikodath T, Childs A, Sharma VK. Economic and social impact of upper extremity fragility fractures in elderly patients. *Aging Clin Exp Res.* 2015 Aug; 27(4):539-46. DOI: 10.1007/s40520-014-0295-y
30. Лебедева А.К., Лесняк О.М., Галстян Р, Елисеева Л.Н., Епанов В.В. с соавт. Эпидемиология переломов предплечья, плеча и голени у населения 50 лет и старше в России, Армении, Молдове и Узбекистане (исследование ЭВА) Остеопороз и остеопатии 2016, №2. 16 с.
31. Freedman KB, Kaplan FS, Bilker WB, Strom BL, Lowe RA. Treatment of osteoporosis: are physicians missing an opportunity? *J Bone Joint Surg Am.* 2000. 82 A: 1063–1070.
32. Talbot JC, Elener C, Praveen P, Shaw DL. Secondary prevention of osteoporosis: Calcium, Vitamin D and bisphosphonate prescribing following distal radial fracture. *Injury.* 2007. 38: 1236–1240. DOI: 10.1016/j.injury.2007.03.004
33. Foroohar A, Tosti R, Richmond JM, Gaughan JP, Ilyas AM. Classification and treatment of proximal humerus fractures: inter-observer reliability and agreement across imaging modalities and experience *J Orthop. Surg. Res* 2011. 6:38. DOI: 10.1186/1749-799X-6-38
34. Young TB, Wallace WA. Conservative treatment of fractures and fracture-dislocations of the upper end of the humerus. *J Bone Joint Surg Br.* 1985. 67 B: 373–7.
35. Мюллер М.Е., Альговер М., Шнайдер Р., Виллингер Х.// Руководство по внутреннему остеосинтезу. Springer-Verlag. – 1996., - 750 с.
36. Neer II CS. Displaced proximal humeral fractures. I. Classification and evaluation. *J Bone Joint Surg Am* 1970.52:1077–89.
37. De Franco MJ, Brems JJ, Williams Jr GR, Iannotti JP. Evaluation and management of valgus impacted four-part proximal humerus fractures. *Clin Orthop Relat Res.* 2006 442:109–14.
38. Khatib O, Onyekwelu I, Zuckerman JD. The incidence of proximal humeral fractures in New York State from 1990 through 2010 with an emphasis on operative management in patients aged 65 years or older. *J Shoulder Elbow Surg.* 2014. Sep., 23 (9):1356-62. DOI: 10.1016/j.jse.2013.12.034

39. Genant H, Wu C, van Kuijk C, Nevitt M. Vertebral fracture assessment using a semiquantitative technique. *J Bone Miner Res.* 2009;8(9):1137-1148. doi:10.1002/jbmr.5650080915.
40. American Academy of Orthopedic Surgeons (AAOS). American Academy of Orthopedic Surgeons clinical practice guideline on: the treatment of distal radius fractures. *J Bone Joint Surg. Am.* 2011. Apr 20;93(8):775-8. DOI: 10.2106/JBJS.938ebo
41. Hartmann A, Resch H. Treatment of proximal humerus fractures. In: Galatz L, editor. *Orthopaedic knowledge update shoulder and elbow 3*. Rosemont: American Academy of Orthopaedic Surgeons 2008. 405–22. DOI 10.1007/978-3-319-08951-5
42. Green A., Norris T. Proximal humerus fractures and fracture dislocations. In: Browner B, Jupiter J, Levine A, Trafton P, editors. *Skeletal trauma: basic science, management and reconstruction*. 3. Philadelphia: Saunders; 2003. pp. 1532–1624
43. Delmas PD, van de Langerijt L, Watts NB et al. Underdiagnosis of vertebral fractures is a worldwide problem: the IMPACT study. *J Bone Miner Res.* 2005 Apr;20(4):557-63. Epub 2004 Dec 6 10.1359/JBMR.041214
44. Watts NB, Adler RA, Bilezikian JP, et al. Osteoporosis in men: an Endocrine Society clinical practice guideline. *J Clin. Endocrinol. Metab.* 2012. 97 (6):1802–1822. DOI: 10.1210/jc.2011-3045
45. Cosman F, de Beur S, Le Boff M, de Beur SJ, Tanner B Clinician's Guide to Prevention and Treatment of Osteoporosis. *Osteoporos Int.* 2014 Oct;25(10):2359-81. doi: 10.1007/s00198-014-2794-2. Epub 2014 Aug 15.
46. Schousboe J, Ensrud K, Nyman J, Kane R, Melton L. Potential cost-effective use of spine radiographs to detect vertebral deformity and select osteopenia post-menopausal women for amino-bisphosphonate therapy. *Osteoporosis International.* 2005; 16 (12):1883-1893.
47. Jimenez-Andrade JM, Mantyh WG, Bloom AP, Freeman KT, Ghilardi JR, Kuskowski MA, Mantyh PW. The effect of aging on the density of the sensory nerve fiber innervation of bone and acute skeletal pain. *Neurobiol Aging.* 2010. 33: 921–932. DOI: 10.1016/j.neurobiolaging.2010.08.008
48. Wu SS, Lachmann E, Nagler W. Current medical, rehabilitation, and surgical management of vertebral compression fractures. *J Womens Health (Larchmt)* 2003. Jan-Feb: 12(1):17–26. DOI: 10.1089/154099903321154103
49. Sinaki M, Pfeifer M, Preisinger E, et al. The role of exercise in the treatment of osteoporosis. *Curr Osteoporos Rep.* 2010. 8(3):138–144. DOI: 10.1007/s11914-010-0019-y
50. Gasik R, Styczy ski T. Specifics of pharmacological treatment of back pains in people of old age. *Polski Merkuliusz Lekarski.* 2006. (124):394–397

51. Bianchi M, Orsini M, Saraifoger S. et.al. Quality of life in post-menopausal osteoporosis. *Health Qua! Life Outcome*. 2005; 3-78. DOI: 10.1186/1477-7525-3-78
52. Francis RM, Aspray TJ, Hide G, et al. Back pain in osteoporotic vertebral fractures *Osteoporos Int*. 2008. 19: 895–903. DOI: 10.1007/s00198-007-0530-x
53. Родионова С.С., Хакимов У. Р. Безопасность долгосрочного использования альфакальцидола при первичных формах системного остеопороза у мужчин. *Клиническая геронтология*. 2016. 5: 26-33.
54. Burch J., Rice S., Yang H., et al. Systematic review of the use of bone turnover markers for monitoring the response to osteoporosis treatment: the secondary prevention of fractures, and primary prevention of fractures in high-risk groups. *Health Technology Assessment*. 2014. 18 (11): 1-180. DOI: 10.3310/hta18110
55. Johansson H, Oden A, Kanis JA, McCloskey EV, Morris HA, Cooper C, Vasikaran (2014) A meta-analysis of reference markers of bone turnover for prediction of fracture. *Calcif Tissue Int* 94:560–567
56. Ross P.D., Kress B.C., Parson R.E., Wasnich R.D., et al. Serum bone alkaline phosphatase and calcaneus bone density predict fractures: a prospective study. *Osteoporosis Int*. 2000. 11(1):76–82. DOI: 10.1007/s001980050009
57. Garnero P., Sornay-Rendu E., Claustrat B., et al. Biochemical markers of bone turnover, endogenous hormones and the risk of fractures in postmenopausal women: the OFELY study. *J Bone Miner. Res*. 2000. 15(8):1526–1536. DOI: 10.1359/jbmr.2000.15.8.1526
58. Родионова С.С., Буклемишев Ю.В. Эффективность золедроновой кислоты у пациентов с системным остеопорозом и проблема «неотвечиков» на лечение. *Вестник травматологии и ортопедии*. 2015. №4. 39-43.
59. Glendenning P., Chubba P., Vasikarana S. Clinical utility of bone turnover markers in the management of common metabolic bone diseases in adults. *Clinica Chimica Acta* 481 (2018) 161–170. DOI.org/10.1016/j.cca.2018.03.009
60. Borghi L., Schianchi T., Meschi T., et. al. Comparison of Two Diets for the Prevention of Recurrent Stones in Idiopathic Hypercalciuria.. *N Engl. J Med*. 2002.346:77-84. DOI: 10.1056/NEJMoa010369
61. Ермакова И.П., Пронченко И.А., Бузулина В.П, Родионова С.С., Оганов В.С. Диагностическая значимость биохимических маркеров резорбции и формирования костной ткани у женщин с постменопаузальным остеопорозом. *Остеопороз и остеопатии* 1998. 2.10-12.

62. Wei Zhang , Guo-Ji Yang, Shi-Xian Wu, Dong-Qing Li, Ying-Bo Xu, et.al. The guiding role of bone metabolism test in osteoporosis treatment (Review Article) J Clin Exp Immunol 2018;7(2):40-49
63. Am Mohamed Y, Haifa H, Datel O, Fadoua HN, Smeh BH, Mahbouba J, Saoussen Z, Bejia I, Mongi T, Mohamed FN and Naceur B. The role of biochemical markers of bone turnover in the diagnosis of osteoporosis and predicting fracture risk. Tunis Med 2014; 92: 304-310.
64. Риггз Л, Мелтон Д111 Остеопороз (этиология, диагностика, лечение). Бином 2000 ,345-362.
65. Spinnato P, Bazzocchi A, Facchini G et al. Vertebral Fractures of Unknown Origin: Role of Computed Tomography-Guided Biopsy. Int J Spine Surg. 2018 Dec 21;12(6):673-679. doi: 10.14444/5084. eCollection 2018 Dec.
66. Ivata T, Nozawa S, Dohjima T, Yamamoto T et. al. The value of TI-weighted coronal MRT scans in diagnosing occult fracture of the hip. 2012. 94(7): 969-973. DOI:10.1302/0301-620X.94B7.28693.
67. Lobo MJ, Levine WN. Classification and closed treatment of proximal humerus fractures. In: Wirth MA, editor. Proximal humerus fractures. Chicago: American Academy of Orthopaedic Surgeons 2005. 1–13. DOI 10.1007/978-3-319-08951-5
68. Hartsock LA, Estes WJ, Murray CA, Friedman RJ. Shoulder hemiarthroplasty for proximal humeral fractures. Orthop. Clin/ North Am 1998. 29 (3): 467–75.
69. Jurik AG, Albrechtsen J. The use of computed tomography with two- and three-dimensional reconstructions in the diagnosis of three- and four-part fractures of the proximal humerus. Clin Radiol 1994 49: 800–4.
70. Bohsali KI, Wirth MA Fractures of the proximal humerus. The shoulder. 4 th ed. Philadelphia: Saunders Elsevier. 2009. 295–332.
71. Kendall CB, Tanner SL, Tolan SJ. SLAP tear associated with a minimally displaced proximal humerus fracture. Arthroscopy. 2007. 23 (12):1362 e1–3. DOI: 10.1016/j.arthro.2006.08.010
72. Kazawa N. T2WI MRI and MRI-MDCT correlations of the osteoporotic vertebral compressive fractures. European Journal of Radiology. 2012. 81(7):1630-1636. DOI: 10.1016/j.ejrad.2011.04.052
73. Lafontaine M, Hardy D, Delince P. Stability assessment of distal radius fractures. Injury. 1989. Jul. 20(4): 208-10.



74. Schuind F, Cooney W, Linscheid R, An K, Chao E. Force and pressure transmission through the normal wrist. A theoretical two-dimensional study in the posteroanterior plane. *J Biomech.* 1995. May. 28 (5):587-601.
75. Kanis J, McCloskey E, Johansson H, Cooper C, Rizzoli R, Reginster J. European guidance for the diagnosis and management of osteoporosis in postmenopausal women. *Osteoporosis International.* 2013. 24(1):23-57. DOI: 10.1007/s00198-012-2074-y
76. Camacho PM, Petak SM, Binkley N, Clarke BL, Harris ST et.al. American association of clinical endocrinologists and American college of endocrinology clinical practice guidelines for the diagnosis and treatment of postmenopausal osteoporosis -2016. *Endocr. Pract.* 2016. Sep.22 (Suppl. 4):1-42. DOI: 10.4158/EP161435.GL
77. Мельниченко Г.А., Белая Ж.Е., Рожинская Л.Я., Торопцова Н.В., Алексеева Л.И., Бирюкова Е.В., Гребенникова Т.А., с соавт. Федеральные клинические рекомендации по диагностике, лечению и профилактике остеопороза. *Проблемы эндокринологии.* 2017. — Т. 63. — №6. — С. 392—426. DOI: 10.14341/probl2017636392-426
78. Official Positions of the International Society for Clinical Densitometry Copyright ISCD. October 2007.
79. Lems W F Dreinhöfer, K E Bischoff-Ferrari H, Blauth M, et,al EULAR/EFORT recommendations for management of patients older than 50 years with a fragility fracture and prevention of subsequent fractures *ARD Online First*, published on December 22, 2016 as 10.1136/annrheumdis-2016-210289.
80. Родионова С.С., Нуждин В.И., Морозов А.К, Ключниченко с соавт.. Остеопороз как фактор риска асептической нестабильности при эндопротезировании тазобедренного сустава. *Вестник травматологии и ортопедии им. Н.Н.Приорова.* 2007 №2 апрель-июнь. 35-40
81. Родионова С.С., Лазарев А.Ф., Колондаев А.Ф., Солод Э.И. Комбинированное лечение переломов шейки бедренной кости на фоне остеопороза. *Медицинская технологи.* 2007.С. 1-15. Москва
82. Viprey Marie, Caillet Pascal, Canat Guillaume, Jagla Susan, Haesebaert Julie, Chapurlat, Roland, Schott Anne-Marie. Relate Low Osteoporosis Treatment Initiation Rate in Women after Distal Forearm or Proximal Humerus Fracture: A Healthcare Database Nested Cohort Study Published. *PLoS One.* 2015 Dec 2;10 (12):e 0143842. doi: 10.1371/journal.pone.0143842. eCollection 2015.

83. Родионова С.С., Колондаев А.Ф., Соколов В.А. Марков С.А. Сергеев С.В. Результаты использования препарата Остеогенон у пациентов с различной патологией опорно-двигательного аппарата Остеопороз и остеопатии. -1999. -№43-46
84. Гюльназарова С.В., Кузнецова О.А. Оссеин-гидроксиапатитный комплекс в лечении больных с псевдоартрозами бедра и костей голени, осложненными системным остеопорозом // Вестн. травматологии и ортопедии им.Н.Н.Приорова. – 2006. – № 2. – С.21-24.
85. Kyvernitakis I, Kostev K, Kurth A, Albert US, Hadji P. Differences in persistency with teriparatide in patients with osteoporosis according to -gender and health care provider. Osteoporos Int. 2014, Dec; 25. (12):2721-8. DOI: 10.1007/s00198-014-2810-6
86. The DIPART Group. Patient level pooled analysis of 68500 patients from seven major vitamin D fracture prevention in US and Europe. BMJ. 2010;340 :b546Bischoff-.
87. Doetsch AM, Faber J, Lynnerup N, et al. The effect of calcium and vitamin D3 supplementation on the healing of the proximal humerus fracture: a randomized placebo controlled study. Calcif Tissue Int 2004 75:183–8. DOI: 10.1007/s00223-004-0167-0
88. Nuti R., Bianchi G., Brandi M.L., et al. Superiority of alfacalcidol compared to vitamin D plus calcium in lumbar bone mineral density in postmenopausal osteoporosis. Rheumatol. Int. 2006 Mar;26 (5):445-53.. DOI: 10.1007/s00296-005-0073-4
89. Оглоблин Н.А., Спиричев В.Б., Батурин А.К. О потреблении населением России кальция с пищей. Вопросы питания. -М.-2005. 5: 14-17.
90. Varenna M., Binelli L., Casari S., et al. Effects of dietary calcium intake on body weight and prevalence of osteoporosis in early postmenopausal women. Am J Clin. Nutr. 2007. Sep; 86(3):639-44.
91. Heaney R.P. Quantifying human calcium absorption using pharmacokinetic methods. J Nutr.. 2003. Apr 133. (4):1224-6.
92. Buclin T., Jacquet A.F., Burckhardt P. Intestinal absorption of calcium gluconate and osseine-mineral complex: an evaluation by conventional analyses. Schweiz Med. Wochenschrift. 1986 Dec 13;116 (50):1780-3.
93. Fernandez-Pareja A, Hernandez-Blanco E, Perez-Maceda J, et al. Prevention of osteoporosis, four year follow-up of a cohort of postmenopausal women treated with an osseine-hydroxyapatite compound. Clin. Drug Invest 2007. 27: 227-232.
94. Castelo-Branco C., et al. Efficacy of osseine-hydroxyapatite complex compared with calcium carbonate to prevent bone loss: a meta-analysis. Menopause: The Journal of the North American Menopause Society 2009; 5: 84-991

95. Annefeld M., Caviezel R., Schacht E., Schicketanz K.H. The influence of ossein-hydroxyapatite compound ('Ossopan') on the healing of a bone defect. *Curr. Med. Res. Opin.* 1986. 10 (4):241-50. DOI: 10.1185/03007998609110445
96. Ciria-Recasens M, Blanch-Rubió J, Coll-Batet M et. al. Comparison of the effects of ossein-hydroxyapatite complex and calcium carbonate on bone metabolism in women with senile osteoporosis: a randomized, open-label, parallel group, controlled, prospective study. *Clin Drug Investig.* 2011. Dec 1; 31(12):817-24. DOI: 10.2165/11592930-000000000-00000
97. Prentice R.L., Pettinger M.B., Jackson R.D., et al. Health risks and benefits from calcium and vitamin D supplementation: Women's Health Initiative clinical trial and cohort study. *Osteoporosis Int.* 2013 Feb; 24(2):567-80. DOI: 10.1007/s00198-012-2224-2
98. Michaëlsson K., Melhus H., Warensjö Lemming E., et al. Long term calcium intake and rates of all cause and cardiovascular mortality: community based prospective longitudinal cohort study. *BMJ.* 2013 Feb 12; 346:f228. DOI: 10.1136/bmj.f228.
99. Wacker M., Holick M.F. Sunlight and Vitamin D: A global perspective for health. *Dermatoendocrinol.* 2013 Jan 1;5(1):51-108. DOI: 10.4161/derm.24494
100. Lau K.H., Baylink D.J. Vitamin D therapy of osteoporosis: plain vitamin D therapy versus active vitamin D analog (D-hormone) therapy. *Calcif. Tissue Int.* 1999 Oct; 65(4):295-306.
101. Родионова С.С.Еловой-Вронский А. А.Бернакевич А.И. Альфакальцидол или колекальциферол в комбинации с ибандроновой кислотой при лечении постменопаузального системного остеопороза- Жур. Остеопороз и остеопатии 2014 №121-24
102. Francis RM. Is there a differential response to alfacalcidol and vitamin D in the treatment of osteoporosis? *Calcif Tissue Int.*1997/Jan.60 (1).111-4
103. Yamato H, Okazaki R, Ishii T, Ogata E, Sato T, Kumegawa M, Akaogi K, Taniguchi N, Matsumoto T. Effect of 24R, 25-dihydroxyvitamin D3 on the formation and function of osteoclastic cells. *Calcif Tissue Int* 1993; 52:255-260.
- 104.Rix M., Eskildsen P., Olgaard K. Effect of 18 months of treatment with alfacalcidol on bone in patients with mild to moderate chronic renal failure. *Nephrol. Dial Transplant.* 2004. 19:870-6. DOI: 10.1093/ndt/gfg595
105. Sakhaee K., Maalouf N., Kumar R., et al. Nephrolithiasis-associated bone disease: pathogenesis and treatment options. *Kidney Int.* 2011 Feb;79(4):393-403. DOI: 10.1038/ki.2010.473.
106. Шварц Г.Я. Фармакотерапия остеопороза. Медицинское информационное агентство. Москва. 2002. с. 409.

107. Родионова С.С. с соавт. Способ профилактики потери костной ткани вокруг имплантантов при эндопротезировании. Патент РФ на изобретение №2176519 от 10.12.01
108. Hallan G., Lie S.A., Havelin L.I. High wear rates and extensive osteolysis in 3 types of uncemented total hip arthroplasty: a review of the PCA, the Harris Galante and the Profile/Tri-Lock Plus arthroplasties with a minimum of 12 years median follow-up in 96 hips. *Acta Orthop.* 2006. Aug. 77(4): 575-584. DOI: 10.1080/17453670610012638
109. Colon-Emeric C., Nordsletten L., Olson S., et al. Association between timing of zoledronic acid infusion and hip fracture healing. *Osteoporos. Int.* 2011 Aug;22(8):2329-36. doi: 10.1007/s00198-010-1473-1.
110. Kendler D., Roux C., Benhamou C, Brown J et al. Effects of denosumab on bone mineral density and bone turnover in postmenopausal women transitioning from alendronate therapy. *J Bone Miner Res.* 2010 Jan;25(1):72-81. doi: 10.1359/jbmr.090716.
111. Mandema J.W., Zheng J., Libanati C., et al. Time course of bone mineral density changes with denosumab compared with other drugs in postmenopausal osteoporosis: a dose-response-based meta-analysis. *J Clin. Endoc. Meta.* 2014 Oct;99(10):3746-55. doi: 10.1210/jc.2013-3795.
112. Poole KE1, Treece GM, Gee AH, Brown JP, McClung MR, Wang A, Libanati C. Denosumab rapidly increases cortical bone in key locations of the femur: a 3D bone mapping study in women with osteoporosis. *J Bone Miner Res* 2015 Jan;30(1):46-54. doi: 10.1002/jbmr.2325.
113. Zebaze R, Libanati C, McClung MR, Zanchetta JR, et al. Denosumab Reduces Cortical Porosity of the Proximal Femoral Shaft in Postmenopausal Women With Osteoporosis. *J Bone Miner Res* 2016 Oct;31(10):1827-1834. doi: 10.1002/jbmr.2855. Epub 2016 May 19.
114. Nishioka T. Yagi S, Mitsuhashi T et al. Alendronate inhibits periprosthetic bone loss around uncemented femoral components. *J Bone Miner. Metab.* 2007. 25:179–183. DOI: 10.1007/s00774-006-0743-7
115. Родионова С.С. Тургунбаев Т.Н. Применение алендроната в послеоперационном периоде для профилактики асептической нестабильности эндопротеза тазобедренного сустава. *Вестник травматологии и ортопедии им. Н.Н. Приорова.* 2009 №3 36-44
116. Kim S.C., Gimeno G.S., Kim M.S., et al. Use of Osteoporosis Medications after Hospitalization for Hip Fracture: A Crossnational Study. *Am. J Med.* 2015 May; 128(5):519-26e1. doi: 10.1016/j.amjmed.2015.01.014.

117. Solomon D.H., Johnston S.S., Boytsov N.N., et al. Osteoporosis medication use after hip fracture in U.S. patients between 2002 and 2011. *J Bone Miner Res.* 2014;29:1929-1937. DOI: 10.1002/jbmr.2202
118. Bhadata S., Sridhar S., Muthukrishnan J., Mithal A., Sarma D, et. A.I Predictors of atypical femoral fractures during longterm bisphosphonate therapy: a case series (review of literature). *J.Med. Res.* 2014 Jul. 140(1): 46-54.
119. Durie B.G., Katz M., Crowley J. Osteonecrosis of the jaw and bisphosphonates. *N Engl J Med.* 2005 Jul 7;353(1):99-102. DOI: 10.1056/NEJM200507073530120
120. Gedmintas L., Solomon D.H., Kim S.C. Bisphosphonates and risk of subtrochanteric, femoral shaft, and atypical femur fracture: a systematic review and meta-analysis. *J Bone Miner Res.* 2013 Aug;28(8):1729-37. doi: 10.1002/jbmr.1893.
121. Dixon W.G., Solomon D.H. Bisphosphonates and esophageal cancer—a pathway through the confusion. *Nat Rev Rheumatol.* 2011 Jun;7(6):369-72. doi: 10.1038/nrrheum.2011.60.
122. Grbic J.T., Landesberg R., Lin S.Q., et al. Incidence of osteonecrosis of the jaw in women with postmenopausal osteoporosis in the health outcomes and reduced incidence with zoledronic acid once yearly pivotal fracture trial. *J Am Dent Assoc.* 2008. 139. 1:32–40.
123. Imaz I., Zegarra P., González-Enríquez J., et al. Poor bisphosphonate adherence for treatment of osteoporosis increases fracture risk: systematic review and meta-analysis. *Osteoporosis Int.* 2010 Nov;21(11):1943-51. doi: 10.1007/s00198-009-1134-4. 5.
124. Schilcher J., Aspenberg P. Incidence of stress fractures of the femoral shaft in women treated with bisphosphonate. *Acta Orthop.* 2009 Aug;80(4):413-5. doi: 10.3109/17453670903139914.
125. Lyles K.W., Colon-Emeric C.S., Magaziner J.S., et al. Zoledronic acid and clinical fracture and mortality after hip fracture. *N Engl. J Med.* 2007 Nov 1;357(18):1799-809. doi: 10.1056/NEJMoa074941.
126. Cosman F., Cauley J., Eastell R., et al. Reassessment of fracture risk in women after 3 years of treatment with zoledronic acid: when is it reasonable to discontinue treatment. *J.Clin.Endocrinol & Metabol.* 2014 Dec;99 (12):4546-54. doi: 10.1210/jc.2014-1971.
127. Amanat N., McDonald M., Godfrey C., et al. Optimal timing of a single dose of zoledronic acid to increase strength in rat fracture repair. *J Bone Miner. Res.* 2007. Jun ; 22(6):867–76. DOI: 10.1359/jbmr.070318
128. Black D.M., Delmas P.D., Eastell R., et al. Once-yearly zoledronic acid for treatment of postmenopausal osteoporosis. *N Engl J Med.* 2007 May 3; 356(18):1809-22. DOI: 10.1056/NEJMoa067312

129. Adami S, Libanati C., Boonen S., Cummings S. R, Ho PR, Wang A,et al. Denosumab treatment in postmenopausal women with osteoporosis does not interfere with fracture-healing: results from the FREEDOM trial. *J Bone Joint Surg. Am.* 2012 Dec 5; 94 (23):2113-9. DOI: 10.2106/JBJS.K.00774
130. Choi NK, Solomon DH, Tsacogianis TN, Landon JE, Song HJ, Kim SC. Comparative safety and effectiveness of Denosumab versus Zoledronic acid in patients with osteoporosis: A cohort study. *J Bone Miner Res.* 2017 Mar;32(3):611-617. doi: 10.1002/jbmr.3019.
131. Reid I.R. Denosumab after 8 years. *Osteoporos Int.* 2015 Dec;26(12):2759-61. doi: 10.1007/s00198-015-3347-z.
132. Massart F., Brandi M. Genetics of the bone response to bisphosphonate treatments. *Clin. Cases Miner. Bone Metab.* 2009, 6 (1)50-54.
133. Oteo-Álvaro Á. Matas J.A., Alonso-Farto J.C. Teriparatide (rh [1-34] PTH) improved osteointegration of a hemiarthroplasty with signs of aseptic loosening. *Orthopedics.* 2011 Sep 9;34 (9):e574-7. doi: 10.3928/01477447-20110714-50.
134. Huang T.W., Chuang P.Y., Lin S.J., et al. Teriparatide Improves Fracture Healing and Early Functional Recovery in Treatment of Osteoporotic Intertrochanteric Fractures. *Medicine (Baltimore).* 2016 May;95(19):e3626. doi: 10.1097/MD.0000000000003626.
135. Huang T.W., Yang T.Y., Huang K.C., et al. Effect of Teriparatide on Unstable Pertrochanteric Fractures. *Biomed. Res. Inter.Vol* 2015(2015):568390. doi: 10.1155/2015/568390.
136. Gagnon C., Li V., Ebeling P.R. Osteoporosis in men: its pathophysiology and the role of teriparatide in its treatment. *Clin Interv Aging.* 2008. Dec; 3(4): 635–645. .
137. Bhandari M., Jin L., See K., et al. Does Teriparatide Improve Femoral Neck Fracture Healing: Results From A Randomized Placebo-controlled Trial. *Clin Orthop Relat Res.* 2016 May; 474(5):1234-44. doi: 10.1007/s11999-015-4669-z.
138. Aspenberg P., Malouf J., Tarantino U, Carcia-Hernandez P et. al. Effects of Teriparatide Compared with Risedronate on Recovery After Pertrochanteric Hip Fracture Results of a Randomized, Active-Controlled, Double -Blind Clinical Trial at 26 Weeks. *J Bone Joint Surg Am.* 2016; 98:1868-78. DOI: 10.2106/JBJS.15.01217
139. Eriksen E.F., Keaveny T.M., Gallagher E.R., et al. Literature review: The effects of teriparatide therapy at the hip in patients with osteoporosis. *Bone.* 2014 Oct;67:246-56. doi: 10.1016/j.bone.2014.07.014.

140. Ivaska K.K., Gerdhem P., Akesson K., Garnero P., Obrant K.J. Effect of fracture on bone turnover markers: a longitudinal study comparing marker levels before and after injury in 113 elderly women. *J Bone Miner Res.* 2007; 22-8:1155–64.
141. Tidermark J, Ponzer S, Carlsson P, Soderqvist A, Brismar K, et al. Effects of protein-rich supplementation and nandrolone in lean elderly women with femoral neck fractures. *Clin. Nutr.* 2004; 23:587–596. DOI: 10.1016/j.clnu.2003.10.006
142. Avenell A, Handoll H. Nutritional supplementation for hip fracture after care in older people. *Cochrane Database Syst. Rev.* 2006 Oct 18;(4):CD001880. DOI: 10.1002/14651858.CD001880.pub4
143. Leonardsson O, Rolfson O, Hommel A, Garellick G, Åkesson K, Rogmark C. Patient-Reported Outcome After Displaced Femoral Neck Fracture. *J Bone Joint Surg Am.* 2013 Sep 18; 95(18):1693-9. doi: 10.2106/JBJS.L.00836.
144. Misra A, Kapur R, Maffulli N. Complex proximal humeral fractures in adults: a systematic review of management. *Injury.* 2001. 32:363–72.
145. Handoll H, Gibson J, Madhok R. Interventions for treating proximal humeral fractures in adults. *Cochrane Database Syst Rev.* 2003;(4):CD000434. DOI: 10.1002/14651858.CD000434
146. Lanting B, MacDermid J, Drosdoweck D, Faber KJ. Proximal humeral fractures: a systematic review of treatment modalities. *J Shoulder Elbow Surg.* 2008 Jan-Feb;17(1):42-54. doi: 10.1016/j.jse.2007.03.016
147. Schmidt A. Proximal humeral fractures and shoulder dislocations. In: Stannard JP, Schmidt AH, Kregor PJ, editors. *Surgical Treatment of Orthopaedic Trauma.* New York: Thieme 2007. 238–62.
148. Rasmussen S, Hvass I, Dalsgaard J, et al. Displaced proximal humeral fractures: results of conservative treatment. *Injury.* 1992. 23:41–3.
149. Canale S. Terry, Campbell's James. *Beaty Operative Orthopaedics* Elsevier Health Sciences, 29 okt. 2012 .28-40
150. Neviaser RJ, Resch H, Neviaser AS, Crosby LA Proximal humeral fractures. *Instr Course Lect.* 2015 64: 203-14.
151. Antti P Launonen , Vesa Lepola, Tapio Flinkkilä, Niko Strandberg, et.al Conservative treatment, plate fixation, or prosthesis for proximal humeral fracture. A prospective randomized study. 2012. BMC Musculoskeletal Disorders. 2012,13(1):167 DOI: 10.1186/1471-2474-13-167
152. Iannotti JP, Ramsey ML, Williams GR, et al. Nonprosthetic management of proximal humerus fractures. *Instr Course Lect.* 2004;53:403-16.



153. Jaberg H, Warner JJ, Jakob RP. Percutaneous stabilization of unstable fractures of the humerus. *J Bone Joint Surg. Am.* 1992 74:508–15.
154. Koval KF, Gallagher MA, Marsicano JG, Cuomo F, McShinawy A, Zuckerman JD. Functional outcome after minimally displaced fractures of the proximal part of the humerus. *J Bone Joint Surg Am.* 1997 Feb 79 (2):203-7.
155. P, Larsen TK. Functional results following fractures of the proximal humerus. A controlled clinical study comparing two periods of immobilization *Arch Orthop. Trauma Surg.* 1989. 108 (6):339–41.
156. Kleinlugtenbelt YV1, Bhandari M. Cochrane in CORR (®): Interventions for Treating Proximal Humeral Fractures in Adults (Review). *Clin. Orthop. Relat. Res.* 2015 Sep;473(9):2750-6. doi: 10.1007/s11999-015-4430-7
157. Palvanen M, Kannus P, Parkkari J, et al. The injury mechanisms of osteoporotic upper extremity fractures among older adults: a controlled study of 287 consecutive patients and their 108 controls. *Osteoporos. Int.* 2000. 11(10):822-31.
158. Leyshon RL. Closed treatment of fractures of the proximal humerus. *Acta Orthop. Scand.* 1984 55 (1):48–51.
159. Clifford PC. Fractures of the neck of the humerus: a review of the late results. *Injury.* 1980 Sep;12(2):91-5.
160. Hodgson S. Proximal humerus fracture rehabilitation. *Clin. Orthop. Relat Res.* 2006 Jan ;442:131-8.
161. Hanson B, Neibenbach P, de Boer P, Stengel D. Functional outcomes after nonoperative management of fractures of the proximal humerus. *J Shoulder Elbow Surg.* 2009 Jul-Aug;18(4):612-21. doi: 10.1016/j.jse.2009.03.024.
162. Rommens P.M, Heyvaert G. Conservative treatment of subcapital humerus fractures *Unfallchirurgie.* 1993. 19 (2): 114–118.
163. Cummings S.R., Vittinghoff E., Daizadeh N.S., Austin M., Wang A., Wagman R.B. Virtual Twin Estimates: Continued New Vertebral and Nonvertebral Anti-Fracture Efficacy Through 8 Years of Treatment With Denosumab. *J Bone and Miner. Resear.* 2014. 29 (Supple 1): FR0397.
164. Shenghan Lou, Houchen Lv, Guoqi Wang, Licheng Zhang, et.al. The Effect of Teriparatide on Fracture Healing of Osteoporotic Patients: A Meta-Analysis of Randomized Controlled Trials *BioMed Research International* 2016 "Volume 2016, Article ID 6040379, 10 pages. doi: 10.1155/2016/6040379.

165. Solomon D., Hochberg, Mogun H, Schneeweiss. The relation between bisphosphonate use and non-union of fractures of the humerus in older adults. *Osteoporosis Int.* 2009 June. 20(6): 895–901. doi: 10.1007/s00198-008-0759-z
166. Ensrud KE, Schousboe JT. Clinical practice. Vertebral fractures. *N Eng. J Med* 2011 Apr 28;364(17):1634-42. doi: 10.1056/NEJMcp1009697.
167. Park Y, Kim H, Prevention and treatment of multiple osteoporotic compression fractures. *Asian Spine J.* 2014 Jun;8(3):382-90. doi: 10.4184/asj.2014.8.3.382.
168. Longo UG, Loppini M, Denaro L, Maffulli N, Denaro V. Osteoporotic vertebral fractures: current concepts of conservative care. *Br. Med Bull.* 2012 Jun;102:171-89. doi: 10.1093/bmb/ldr048.
169. Barker K. L., Javaid M. K Newman M., Minns Lowe C. ,et.al. Physiotherapy rehabilitation for osteoporotic vertebral fracture (PROVE): study protocol for a randomised controlled trial. *Trials* 2014 Jan 14;15:22. doi: 10.1186/1745-6215-15-22.
170. Van Tulder M., Becker A., Bekkering T. et al. European guidelines for the management of acute nonspecific low back pain in primary care. *Eur. Spine J.* 2006 Mar; 15 Suppl 2:S169-91. doi:10.1007/s00586-006-1071-2.
171. Pfeifer M, Begerow B, Minne HW. Effects of a new spinal orthosis on posture, trunk strength, and quality of life in women with postmenopausal osteoporosis: a randomized trial. *Am J Phys. Med. Rehabil.* 2004 Mar; 83 (3):177-86.
172. Vellucci R, Mediati RD, Ballerini G. Use of opioids for treatment of osteoporotic pain. *Clin Cases Miner Bone Metab.* 2014. 11 (3):173–176.
173. Huang LQ, He HC, He CQ, Chen J, Yang L. Clinical update of pulsed electromagnetic fields on osteoporosis. *Chin Med J (Engl)* 2008. Oct 20;121 (20):2095–2099.
174. Kyriakos Aloumanis, Kostantinos Mavroudis The “depressive” face of osteoporosis and the “osteoporotic” face of depression *HORMONES* 2013, 12(3):350-362
175. Rzewuska M. Ferreira M, McLachlan AJ,et.al. The efficacy of conservative treatment of osteoporotic compression fractures on acute pain relief: a systematic review with meta-analysis.. *Eur Spine J.* 2015 Apr; 24(4):702-14. doi: 10.1007/s00586-015-3821-5
176. Sinaki M. Yoga spinal flexion positions and vertebral compression fracture in osteopenia or osteoporosis of spine: case series. *Pain Pract.* 2013 Jan;13(1):68-75. doi: 10.1111/j.1533-2500.2012.00545.x.
177. Sran MM1, Khan KM. Physiotherapy and osteoporosis: practice behaviors and clinicians' perceptions--a survey. *Man Ther.* 2005 Feb;10(1):21-7.
178. Родионова С.С. Фурцева Л.Н. Бурдыгина Н.В.Использование альфакальцидола (альфа Д3 ТЕВА) для лечения остеопороза *Врач. - 1996. -№5*14-16.

179. Ringe JD, Schacht E Improving the outcome of established therapies for osteoporosis by adding the active D-hormone analog alfacalcidol. *Rheumatol Int* 2007.28(2):103–111 DOI 10.1007/s00296-007-0422-6
180. Gaál J, Bender T, Varga J et al. Overcoming resistance to bisphosphonates through the administration of alfacalcidol: results of a 1-year, open follow-up study. *Rheumatol Int*. 2009. 30 (1):25-31. doi: 10.1007/s00296-009-0892-9.
181. Zhou J, Ma X, Wang T, et al. Comparative efficacy of bisphosphonates in short-term fracture prevention for primary osteoporosis: a systematic review with network meta-analyses. *Osteoporos Int*. 2016. 27 (11):3289-3300. DOI: 10.1007/s00198-016-3654-z
182. Ma Z, Li Y, Zhou M, Huang K, Hu H, Liu X, Xu X. Predictors of Ibandronate Efficacy for the Management of Osteoporosis: A Meta-Regression Analysis. *PLoS One*. 2016 Mar 1;11(3):e0150203. doi: 10.1371/journal.pone.0150203. eCollection 2016
183. Ringe J.D, Dorst H., Faber K., Ibach J. Preuss Three- monthly ibandronate bolus injection offers favourable tolerability and sustained efficacy advantage over two years in established corticosteroid- induced osteoporosis. *Rheumatology Oxford*). 2000. Jun; 42(6):743-9. Epub 2003 Apr 16. DOI: 10.1093/rheumatology/keg205
184. Cummings SR, San Martin J, McClung MR, Siris ES, Eastell R et.al. FREEDOM Trial. Collaborators. Denosumab for prevention of fractures in postmenopausal women with osteoporosis. *N. Engl J Med* 2009.Aug.20. 361(8):756-65. DOI: 10.1056/NEJMoa0809493
185. Smith MR, Egerdie B, Hernández Toriz N, Feldman R, Tammela TL, et.al. Denosumab HALT Prostate Cancer Study Group. Collaborators. Denosumab in men receiving androgen-deprivation therapy for prostate cancer. *N Engl. J Med*. 2009 Aug 20; 361(8):745-55. DOI: 10.1056/NEJMoa0809003
186. Nakamura T., Matsumoto T., Sugimoto T, Hosoi T, Miki T, Gorai I, et.al. Clinical Trials Express: fracture risk reduction with denosumab in Japanese postmenopausal women and men with osteoporosis: denosumab fracture intervention randomized placebo controlled trial (DIRECT). *J Clin Endocrinol. Metab*. 2014. Jul; 99(7):2599-607. DOI: 10.1210/jc.2013-4175
187. McClung MR, Wagman RB, Miller PD, Wang A, Lewiecki Observations following discontinuation of long-term denosumab therapy. *Osteoporos Int*. 2017 May; 28(5):1723-1732. DOI: 10.1007/s00198-017-3919-1
188. Neer RM, Arnaud CD, Zanchetta JR, Prince R, Gaich GA, Reginster JY, Hodsman AB,et al. Effect of parathyroid hormone (1-34) on fractures and bone mineral density in postmenopausal women with osteoporosis. *N Engl. J Med*. 2001 May 10. 344 (19):1434-41. DOI: 10.1056/NEJM200105103441904

189. Jiang Y, Zhao JJ, Mitlak BH, Wang O, Genant HK, Eriksen EF .Recombinant human parathyroid hormone (1-34) [teriparatide] improves both cortical and cancellous bone structure. J Bone Miner Res. 2003 Nov; 18 (11):1932-41. DOI: 10.1359/jbmr.2003.18.11.1932
190. Alexia Karantana<sup>1</sup>, Helen Hg Handoll<sup>2</sup>, Ammar Sabouni. Percutaneous pinning for treating distal radial fractures in adults. Cochrane Database Syst Rev. Meta-analysis 2020 Feb 7; 2(2):CD006080. doi: 10.1002/14651858.CD006080.pub3
191. Foldhazy Z, Ahrengart L, Leif A. External fixation versus closed treatment of displaced distal radial fractures in elderly patients: A randomized controlled trial. Current Orthopaedic Practice 2010; 21 (3):288-295. DOI : 10.1097/BCO.0b013e3181cd6513
192. Ju JH., Jin G., Li G X., Hu HY, Hou RX. Comparison of treatment outcomes between nonsurgical and surgical treatment of distal radius fracture in elderly: a systematic review and meta-analysis. Langenbecks Arch, Surg 2015 Oct. 400 (7):767-79. DOI: 10.1007/s00423-015-1324-9
193. Chaudhry H, Kleinlugtenbelt Y.V., Mundi R. Cochrane Central Register of Controlled Are Volar Locking Plates Superior to Percutaneous K-wires for Distal Radius Fractures? A Meta-analysis. Clin. Orthop. Relat. Res. 2015. 473 3017–3027. DOI: 10.1007/s11999-015-4347-1
194. Bartl C, Stengel D, Gülke J, Gebhard F. Clinical results following conservative and surgical treatment of osteoporotic distal radius fractures in the elderly: Overview of best available evidence. Unfallchirurg. 2016. Sep; 119 (9):723-31. doi: 10.1007/s00113-016-0216-y.
195. Ostergaard Peter J., Hall Matthew J., Rozental Tamara D. Considerations in the Treatment of Osteoporotic Distal Radius Fractures in Elderly Patient. Curr Rev Musculoskelet Med. 2019 Mar; 12(1): 50–56. Published online 2019 Jan 31. doi: 10.1007/s12178-019-09531-z
195. Arora R, Lutz M, Deml C, Krappinger D, Haug L, Gabl M. A prospective randomized trial comparing nonoperative treatment with volar locking plate fixation for displaced and unstable distal radial fractures in patients sixty-five years of age and older. J Bone Joint Surg Am 2011 Dec 7; 93 (23):2146-2153. DOI: 10.2106/JBJS.J.01597
196. Aspenberg P, Genant H., Johansson T. et al. Teriparatide for acceleration of fracture repair in humans: a prospective, randomized, double-blind study of 102 postmenopausal women with distal radial fractures. J Bone Miner Res. 2010 Feb; 25 (2):404-14. DOI: 10.1359/jbmr.090731
197. Родионова С.С. Хакимов У.Р Обоснование использования альфакальцидола в комбинации с БФ при постменопаузальной и сенильной формах системного остеопороза. Фарматека. 2016. Спецвыпуск. «Остеопороз». 35-40.

198. Гладкова Е.Н. Ходырев Е.Н. Лесняк О.М. Анализ состояния оказания медицинской помощи и исходов у больных с переломами проксимального отдела бедра. Остеопороз и остеопатия. 2011. 3: 7-10.
199. Загородний Н.В. Эндопротезирование тазобедренного сустава. Основы и практика. Вестник травматологии и ортопедии им. Н. Н. Приорова. 2012. 91-92.
200. Ершова О.Б., Белова К.Ю., Дегтярев А.А., Ганерт О.А с соавт. Анализ летальности у пациентов с переломом проксимального отдела бедренной кости Остеопороз и остеопатии. 2015. 3: 3-8.
201. Griffiths R, Alper J Beckingsale A., et. al. Management of proximal femoral fractures. 2011: Associational Anesthetists of Great Britain and Ireland. Anesthesia. 2012 Jan; 67(1):85-98. doi: 10.1111/j.1365-2044.2011.06957x.
202. Friedman SM, Mendelson DA, Bingham KW, Kates SL. Impact of a comanaged Geriatric Fracture Center on short-term hip fracture outcomes. Arch. Intern. Med. 2009 Oct 12;1 (18):1712-7. doi: 10.1001/archinternmed.2009.321.
203. Friedman SM, Mendelson DA, Kates SL, McCann RM. Geriatric co-management of proximal femur fractures: total quality management and protocol-driven care result in better outcomes for a frail patient population. J Am. Geriatric Soc. 2008 Jul;56 (7):1349-56. doi: 10.1111/j.1532-5415.2008.01770.x.
204. Roche J., Wonn R, Sahota O, Moran C. Effect of comorbidities and postoperative complications on mortality after hip fracture in elderly people: prospective observational cohort study. BMJ. 2005 Dec 10; 331(7529):1374.. DOI: 10.1136/bmj.38643.663843.55
205. Simunovic N, Devereaux PJ, Sprague S, et al. Effect of early surgery after hip fracture on mortality and complications: systematic review and meta-analysis. CMAJ. 2010 Oct 19;182 (15):1609-16. doi: 10.1503/cmaj.092220.
206. Silverman SL, Kupperman ES, Bukata SV, Members of IOF Fracture Working Group Fracture healing: a consensus report from the International Osteoporosis FoundationFracture Working Group Osteoporos Int (2016) 27:2197–2206 DOI 10.1007/s00198-016-3513-y
207. M Baroni<sup>1</sup>, R Serra<sup>1</sup>, V Boccardi<sup>1</sup>, et.al. The orthogeriatric comanagement improves clinical outcomes of hip fracture in older adults. Osteop.Int. 2019 Apr;30(4):907-916. doi: 10.1007/s00198-019-04858-2. Epub 2019 Feb 4.
208. Gdalevich M, Cohen D et al, Morbidity and mortality after hip fracture: the impact of operative delay, Arch Orthop. Trauma Surg. 2004 Jun; 124(5): 334-40. DOI: 10.1007/s00402-004-0662-9

209. Raaymakers E. The non-operative treatment of impacted femoral neck fractures. *Injury*. 2002. Dec; 33 (Suppl 3): 8-14.
210. Oakey JW, Stover MD, Summers HD, et al. Does screw configuration affect subtrochanteric fracture after femoral neck fixation? *Clin. Orthop. Relat. Res.* 2006. 443: 302-306. DOI: 10.1097/01.blo.0000188557.65387.fc
211. Haentjens P., Magaziner J. Colon-Emeric C, et al. Meta-analysis: excess mortality after hip fracture among older women and men. *Ann Intern Med.* 2010 Mar 16;152 (6):380-90. doi: 10.7326/0003-4819-152-6-201003160-00008.
212. Lutnick E, Kang J, Freccero DM. Surgical Treatment of Femoral Neck Fractures: A Brief Review. *Geriatrics (Basel)*. 2020 Apr 1;5(2):22. doi: 10.3390/geriatrics5020022.
213. Лазарев А.Ф., Солод Э.И., Николаев А.П., Говрюшенко Н.С. Биомеханическое обоснование полифасцикулярного остеосинтеза пучками V-образных напряженных спиц. *Хирургия им. Грекова*, 1999г №3 С. 45-48
214. Rogmark C, Carlsson A, Johnell O, Sernbo I. A prospective randomized trial of internal fixation versus arthroplasty for displaced fractures of the neck of the femur: functional outcome for 450 patients at two years. *J Bone Joint Surg. Br.* 2002. 84 (2): 183-188
215. Baker RP, Squires B, Gargan MF, Bannister GC. Total hip arthroplasty and hemiarthroplasty in mobile, independent patients with a displaced intracapsular fracture of the femoral neck: a randomized, controlled trial. *J Bone Joint Surg. Am.* 2006. 88. (12): 2583-2589. DOI: 10.2106/JBJS.E.01373
216. Lee KB, Howe TS, Chang HC. Cancellous screw fixation for femoral neck fractures: one hundred and sixteen patients. *Ann. Acad. Med. Singapore.* 2004. 33 (2):248-251.
217. Blomfeldt R, Tornkvist H, Eriksson K, et al. A randomised controlled trial comparing bipolar hemiarthroplasty with total hip replacement for displaced intracapsular fractures of the femoral neck in elderly patients. *J Bone Joint Surg. Br.* 2007.89. (2):160-165. DOI: 10.1302/0301-620X.89B2.18576
218. Parker MJ, Gurusamy K. Arthroplasties (with and without bone cement) for proximal femoral fractures in adults. *Cochrane Database Syst Rev.* 2006; (3):1-65. CD001706. DOI: 10.1002/14651858.CD001706.pub3
219. Bojan AJ, Beimel C., Speitling A., et al. 3066 Consecutive Gamma Nails 12 years experience at a single centre. *BMC Musculoskelet. Disord.* 2010 Jun 26;11:133. doi: 10.1186/1471-2474-11-
220. Haidukewych GJ, Israel TA, Berry DJ. Reverse obliquity fractures of the intertrochanteric region of the femur. *J Bone Joint Surg. Am.* 2001. 83. (5):643-650

221. Zyto K, Ahrengart L, Sperber A, Tornkvist H. Treatment of displaced proximal humeral fractures in elderly patients J. Bone Jnt. Surg. Br.1997 May;79 (3):412-7. doi: 10.1302/0301-620x.79b3.7419
222. Court-Brown C, Cattermole H, McQueen M. Impacted valgus fractures (B1.1) of the proximal humerus: the results of non-operative treatment. J Bone Joint Surg. Br. 2002 May;84(4):504-8
223. Tingart M, Bathis H, Bouillon B, Tiling T. The displaced proximal humeral fracture: is there evidence for therapeutic concepts? Chirurg. 2001 72(11):1284–91.
224. Handoll HH, Ollivere BJ, Rollins KE. Interventions for treating proximal humeral fractures in adults. Cochrane Database Syst. Rev. 2012 Dec 12;12: CD000434. doi: 10.1002/14651858.CD000434.pub3.
225. Jia Z, Li W, Qin Y, Li H, Wang D, et.al.. Operative versus non-operative treatment for complex proximal humeral fractures: a meta-analysis of randomized controlled trials. Orthopedics. 2014 Jun;37(6): e543-51. doi: 10.3928/01477447-20140528-54.
226. Song J-Q, Deng X-F, Wang Y-M2 Wang X-B,et .al. Operative vs. nonoperative treatment for comminuted proximal humeral fractures in elderly patients: a current meta-analysis. Acta Orthop. Traumatol. Turc. 2015. 49(4):345-53. doi: 10.3944/AOTT.2015.14.0451.
227. Sadowski C, Riand N, Stern R, Hoffmeyer P. Fixation of fractures of the proximal humerus with the PlantTan humerus fixator plate: early experience with a new implant. J Shoulder Elbow Surg. 2003. 12:148–51. DOI: 10.1067/mse.2003.11
228. Robinson CM, Stone OD, Murray IR. Proximal humeral fractures due to blunt trauma producing skin compromise. J Bone Joint Surg. Br. 2011. 93 (12):1632–7. DOI: 10.1302/0301-620X.93B11.27448
229. Moda S, Chadha N, Sangwan S, et al. Open reduction and internal fixation of proximal humeral fractures and fracture dislocations. J Bone Joint Surg. Br. 1990. 72B:1050–2.
230. British Orthopaedic Association and British Geriatrics Society. The care of patients with fragility fracture. 2007:15-50.
231. Sebastián-Forcada E1, Cebrián-Gómez R1, Lizaur-Utrilla A2, Gil-Guillén V3 Reverse shoulder arthroplasty versus hemiarthroplasty for acute proximal humeral fractures. A blinded, randomized, controlled, prospective study. J Shoulder Elbow Surg. 2014 Oct; 23 (10):1419-26. doi: 10.1016/j.jse.2014.06.035.
232. Kallmes DF, Comstock BA, Heagerty PJ, Turner JA, et al. A randomized trial of vertebroplasty for osteoporotic spinal fractures. N Engl J Med. 2009 Aug 6;361 (6):569-79. doi: 10.1056/NEJMoa0900563.

233. Buchbinder R, Osborne R, Ebeling P, Wark J et.al. A Randomized Trial of Vertebroplasty for Painful Osteoporotic Vertebral Fractures. *N Engl J Med*. 2009 August 6. 361:557-568 doi.10.1056/NFJMoa 0900429
234. Rachelle Buchbinder<sup>1</sup>, Renea V Johnston, Kobi J Rischin, et.al Percutaneous vertebroplasty for osteoporotic vertebral compression fracture. *Cochrane Database Syst Rev*. 2018 Apr 4;4(4):CD006349. doi: 10.1002/14651858.CD006349.
235. Clark W, Bird P, GonskiP, et.al. Safety and efficacy of vertebroplasty for acute painful osteoporotic fractures (VAPOUR): A multicentre, randomised, double-blind, placebo-controlled trial. *Lancet*. 2016 Oct 01; 388 ISSUE10052):1408-1416. DOI [https://doi.org/10.1016/S0140-6736\(16\)3134-1](https://doi.org/10.1016/S0140-6736(16)3134-1)
236. Bo Wang, Chang-Ping Zhao, Lian-Xin Song and Lian Zhu. Balloon kyphoplasty versus percutaneous vertebroplasty for osteoporotic vertebral compression fracture: a meta-analysis and systematic review *Journal of Orthopaedic Surgery and Research* (2018) 13:264<https://doi.org/10.1186/s13018-018-0952-5>
237. Harman Chaudhry<sup>1</sup>, Ydo V Kleinlugtenbelt, Raman Mundi,et.al Are Volar Locking Plates Superior to Percutaneous K-wires for Distal Radius Fractures? A Meta-analysis 2015 *Clin Orthop Relat Res* Sep;473(9):3017-27. doi: 10.1007/s11999-015-4347-1. Epub 2015 May 16.
238. Costa M, Achten J, A Rangan A. et. al. Percutaneous fixation with Kirschner wires versus volar locking-plate fixation in adults with dorsally displaced fracture of distal radius: five-year follow-up of a randomized controlled trial *Bone Joint J*. 2019; Aug;101-B(8):978-983. doi: 10.1302/0301-620X.101B8.BJJ-2018-1285.R1
239. National clinical guideline on the treatment of distal radial fractures. Danish Health Authority, 2016.1-87.
240. Wiliksen JH, Frihagen F, Hellund JC, Kvernmo HD, Husby T. Volar locking plate versus external fixation and adjuvant pin fixation in unstable distal radius fractures: a randomized, controlled study. *J Hand Surg [AM]* 2013 Aug; 38 (8): 1469-1476. DOI: 10.1016/j.jhsa.2013.04.039
241. Dantuliri PK, Gillon T. Current treatment of distal radius fractures: Arthroscopic assisted fracture reduction of distal radius fractures. *Oper Tech Orthop*. 2009; 19:88–95.
242. Khanchandani P, Badio A. Functional outcome of arthroscopic assisted fixation of distal radius fractures. *Indian J Orthop*. 2013 May-Jun; 47(3): 288–294. doi: 10.4103/0019-5413.109872.



243. Walenkamp MM, Bentohami A, Beerekamp MS, Peters RW, van der HeidenR, Goslings JC, et al. Functional outcome in patients with unstable distal radius fractures, volar locking plate versus external fixation: a meta-analysis. *Strategies Trauma Limb Reconstr* 2013 Aug 8; (2): 67-75. DOI: 10.1007/s11751-013-0169-4

244. Голубев В.Г., Крупаткин А.И., Зейналов В.Т и др. Новые возможности лечения комплексного регионарного болевого синдрома верхней конечности с помощью торакоскопической симпатэктомии. *Вестн. РАМН*. 2008. 8.: 52 – 55.

245. Konstantinos I Alexiou<sup>1</sup>, Andreas Roushias<sup>2</sup>, Sokratis E Varitimidis<sup>1</sup>, Konstantinos N Malizos<sup>1</sup> Quality of life and psychological consequences in elderly patients after a hip fracture: a review *Clin Interv Aging*. 2018 Jan 24;13:143-150. doi: 10.2147/CIA.S150067. eCollection

246. Курбанов С.Х. Индивидуальная реабилитация после эндопротезирования тазобедренного сустава: Автореф. дис. ...д-ра мед. наук. – СПб. 2009. – 38 с.;

247. Jun-II Yoo, Yong-Chan Ha, Jae-young Lim et al Early Rehabilitation in Elderly after Arthroplasty versus Internal Fixation for Unstable Intertrochanteric Fractures of Femur: Systematic Review and Meta-Analysis *J Korean Med Sci*. 2017 May; 32(5): 858–867 doi: 10.3346/jkms.2017.32.5.858

248. Bhave A, Mont M, Tennis S, Nickey M, Starr R, and Etienne G. Functional problems and treatment solutions after total hip and knee joint arthroplasty. *J Bone Joint Surg Am* 87 Suppl 2: 9-21, 2005; doi:10.2106/JBJS.E.00628

249. Hodgson SA, Mawson SJ, Stanley D. Rehabilitation after two-part fractures of the neck of the humerus. *J Bone Joint Surg. Br.* 2003 85B:419–22.

250. Burke TN, Franca FJR, Ferreira de Meneses SR, Pereira RMR, Marques AP. Postural control in elderly women with osteoporosis: comparison of balance, strengthening and stretching exercises. A randomized controlled trial. *Clinical Rehabilitation*; 26 (11): 1021-1031. 2012. DOI: 10.1177/0269215512442204

251. Hongo M, Miyakoshi N, Shimada Y, Sinaki M. Association of spinal curve deformity and back extensor strength in elderly women with osteoporosis in Japan and the United States. *Ooros Int.* 2012; 23 (3):1029–1034. DOI: 10.1007/s00198-011-1624-z

252. Angin E, Erden Z, Can F. The effects of Clinical Pilates Exercises on bone mineral density (BMD), physical performance and quality of life of women with postmenopausal osteoporosis. *J Back Musculoskelet Rehabil.* 2015. 28 (4):849–858. doi: 10.3233/BMR-150604

253. Ueda T, Higuchi Y, Imaoka M, Todo E, Kitagawa T, Ando S. Tailored education

program using home floor plans for falls prevention in discharged older patients: A pilot randomized controlled trial. Arch Gerontol Geriatr. 2017; 71:9-13.

254.Ершова О.Б., Белова К.Ю.,Дегтярев А.А. с соавт. Анализ летальности у пациентов с переломом проксимального отдела бедра. Остеопороз и остеопатии 2015; №3.с3-8.

255.Клинические рекомендации КР 614 «Патологические переломы, осложняющие течение остеопороза». 2018.

256. Клинические рекомендации КР 600 «Падения у пациентов пожилого и старческого возраста».2020.

## **Приложение А1. Состав рабочей группы по разработке и пересмотру клинических рекомендаций**

Губин А.В д.м.н. Москва, член АТОР\  
Родионова С.С. д.м.н. Москва, член АТОР  
Торгашин А.Н. к.м.н. Москва, член АТОР  
Шумский А.А. к.м.н. Москва, член АТОР  
Дарчия Л.Ю. к.м.н. Москва, член АТОР  
Солод Э.И. д.м.н. Москва, член АТОР  
Фарба Л.Я. Москва, член АТОР  
Котельников Г.П., д.м.н. академик РАН. Самара, член АТОР  
Панов А.А. Москва, член АТОР  
Белая Ж.Е. д.м.н. Москва, член РАЭ  
Рожинская Л.Я. д.м.н., профессор. Москва, член РАЭ  
Колесов С.В. д.м.н. Москва, член АТОР  
Голубев И.О. Москва, член АТОР  
Копенкин С.С. к.м.н. Москва, член АТОР  
Кулешов А.А. д.м.н. Москва, член АТОР  
Очкуренко А.А. д.м.н., профессор. Москва, член АТОР  
Загородний Н.В. д.м.н., профессор, членкор. РАН. Москва, член АТОР  
Афаунов А.А. д.м.н., профессор. Краснодар, член АТОР  
Ахтямов И. д.м.н., профессор. Казань, член АТОР  
Лазарев А.Ф. д.м.н., профессор. Москва, член АТОР  
Минасов Б.Ш. д.м.н., профессор. Уфа, член АТОР  
Соломянник И. А к.м.н. Москва, член АТОР  
Овсянкин А.В. д.м.н., профессор. Смоленск, член АТОР  
Гюльназарова С.В., профессор. Екатеринбург, член АТОР  
Дубров В.Э. д.м.н., профессор. Москва, член АТОР  
Еськин Н.А. д.м.н., профессор. Москва, член АТОР  
Самодай В.Г. д.м.н., профессор. Воронеж, член АТОР  
Сергеев С. В. д.м.н., профессор. Москва, член АТОР  
Сикилинда В.Д. д.м.н., профессор. Ростов-на-Дону, член АТОР

**Конфликт интересов:** авторы не имели конфликта интересов при разработке данных клинических рекомендаций.

## **Приложение А2. Методология разработки клинических рекомендаций**

Клинические рекомендации по оказанию медицинской помощи пациентам с патологическими переломам-маркерами остеопороза составлены в соответствии с требованиями о разработке клинических рекомендаций медицинскими профессиональными некоммерческими организациями, часть 2 статьи 76 Федерального закона от 21.11.2011г. № 323-ФЗ «Об основах охраны здоровья граждан в Российской Федерации», приказом Министерства здравоохранения Российской Федерации №103н от 28.02.2019г. «Об утверждении порядка и сроков разработки клинических рекомендаций, их пересмотра, типовой формы клинических рекомендаций и требований к их структуре, составу и научной обоснованности включаемой в клинические рекомендации информации». Клинические рекомендации основаны на доказательном клиническом опыте, описывающем действия врача, по диагностике, дифференциальной диагностике, лечению, реабилитации и профилактике патологических переломов, осложняющих течение системного остеопороза.

### **Целевая аудитория данных клинических рекомендаций:**

1. Врачи-травматологи-ортопеды;
2. Врачи-вертебрологи;
3. Врачи-рентгенологи
4. Врачи-терапевты;
5. Врачи общей практики;
6. Врачи других специальностей, занимающиеся диагностикой и лечением патологических переломов и их последствий.

Медицинским работникам следует придерживаться данных рекомендаций в процессе принятия клинических решений. В то же время, рекомендации не заменяют личную ответственность медицинских работников при принятии клинических решений с учетом индивидуальных особенностей пациентов и их пожеланий. Настоящие рекомендации учитывают накопленный Российский и международный опыт ведения пациентов с патологическими переломами, возникшими на фоне остеопороза, и базируются на Федеральных клинических рекомендациях «Остеопороз» [77], Европейских клинических рекомендациях по диагностике и лечению остеопороза, официальной позиции международного фонда (ISCD) клинической денситометрии [78], рекомендациях AAOS [40], Европейских клинических рекомендациях диагностики и лечения остеопороза [75], EULAR/EFORT рекомендациях [79], клинических рекомендациях ассоциации

ортопедов и гериатров Британии [230], национальных рекомендациях хирургов Дании [239].

#### **Описание метода валидации рекомендаций:**

Настоящие рекомендации в предварительной версии были рецензированы независимыми экспертами. Экспертов просили прокомментировать, в том числе, доходчивость и точность интерпретации доказательной базы, лежащей в основе рекомендаций. Комментарии, полученные от экспертов, тщательно систематизировались и обсуждались председателем и членами рабочей группы. Каждый пункт обсуждался и вносимые в результате этого изменения регистрировались в рекомендациях. Проект клинических рекомендаций был представлен на обсуждение широкому кругу специалистов 24 августа в рамках VI Евразийского конгресса травматологов-ортопедов (24-25 августа 2017 года, Казань) и 14 сентября в рамках 1 съезда травматологов-ортопедов Центрального федерального округа (14-15 сентября 2017 года, Смоленск), конференцию «Инновационные технологии в эндокринологии: мультидисциплинарный форум по остеопорозу и другим метаболическим заболеваниям скелета», приуроченной к Международному Дню остеопороза 20 октября 2018 г, Москва, международную конференцию ТРАВМА 2018: мультидисциплинарный подход, Москва, 2. 11. 2018 г.

Проект клинических рекомендаций был опубликован в журнале «Вестник травматологии и ортопедии», 2017, №1 (март-апрель), с. 47-57. Таким образом, проект клинических рекомендаций обсуждался среди специалистов профессорско-преподавательского состава, организаторов здравоохранения в области травматологии и ортопедии и практических врачей, занимающихся проблемами остеопороза. Шкалы оценки уровней достоверности доказательств (УДД) для методов диагностики, профилактики, лечения и реабилитации (диагностических, профилактических, лечебных, реабилитационных вмешательств) и шкала оценки уровне убедительности рекомендаций (УРР) для методов профилактики, диагностики, лечения и реабилитации (диагностических, профилактических, лечебных, реабилитационных вмешательств) представлены в Приложении А2-1, А2-2 и А2-3, соответственно.

#### **Приложение А2-1. Шкала оценки уровней достоверности доказательств (УДД) для методов диагностики (диагностических вмешательств)**

УДД	Расшифровка
1	Систематические обзоры исследований с контролем референсным методом или систематический обзор рандомизированных клинических исследований с

	применением мета-анализа
2	Отдельные исследования с контролем референсным методом или отдельные рандомизированные клинические исследования и систематические обзоры исследований любого дизайна, за исключением рандомизированных клинических исследований, с применением мета-анализа
3	Исследования без последовательного контроля референсным методом или исследования с референсным методом, не являющимся независимым от исследуемого метода или нерандомизированные сравнительные исследования, в том числе когортные исследования
4	Несравнительные исследования, описание клинического случая
5	Имеется лишь обоснование механизма действия или мнение экспертов

**Приложение А2-2. Шкала оценки уровней достоверности доказательств (УДД) для методов профилактики, лечения и реабилитации (профилактических, лечебных, реабилитационных вмешательств)**

<b>УДД</b>	<b>Расшифровка</b>
1	Систематический обзор РКИ с применением мета-анализа
2	Отдельные РКИ и систематические обзоры исследований любого дизайна, за исключением РКИ, с применением мета-анализа
3	Нерандомизированные сравнительные исследования, в т.ч. когортные исследования
4	Несравнительные исследования, описание клинического случая или серии случаев, исследования «случай-контроль»
5	Имеется лишь обоснование механизма действия вмешательства (доклинические исследования) или мнение экспертов

**Приложение А2-3. Шкала оценки уровней убедительности рекомендаций (УУР) для методов профилактики, диагностики, лечения и реабилитации (профилактических, диагностических, лечебных, реабилитационных вмешательств)**

<b>УУР</b>	<b>Расшифровка</b>
А	Сильная рекомендация (все рассматриваемые критерии эффективности (исходы) являются важными, все исследования имеют высокое или удовлетворительное методологическое качество, их выводы по интересующим исходам являются согласованными)

В	Условная рекомендация (не все рассматриваемые критерии эффективности (исходы) являются важными, не все исследования имеют высокое или удовлетворительное методологическое качество и/или их выводы по интересующим исходам не являются согласованными)
С	Слабая рекомендация (отсутствие доказательств надлежащего качества (все рассматриваемые критерии эффективности (исходы) являются неважными, все исследования имеют низкое методологическое качество и их выводы по интересующим исходам не являются согласованными)

### **Порядок обновления клинических рекомендаций**

Механизм обновления клинических рекомендаций предусматривает их систематическую актуализацию – не реже чем один раз в три года, а также при появлении новых данных с позиции доказательной медицины по вопросам диагностики, лечения, профилактики и реабилитации конкретных заболеваний, наличии обоснованных дополнений/замечаний к ранее утверждённым КР, но не чаще 1 раза в 6 месяцев.

### Приложение А3. Справочные материалы, включая соответствие показаний к применению и противопоказаний, способов применения и доз лекарственных препаратов, инструкции по применению лекарственного препарата

Данные клинические рекомендации разработаны с учётом следующих нормативно-правовых документов:

1. Порядок оказания медицинской помощи по профилю «травматология и ортопедия» утвержден приказом Министерства здравоохранения Российской Федерации от 12 ноября 2012 года № 901н.
2. Приказ об утверждении критериев оценки качества медицинской помощи от 10 мая 2017 г. N 203н.

#### А3-1. Лабораторные исследования, рекомендуемые для пациентов с патологическими переломами — маркерами остеопороза

Лабораторные показатели	Кровь	Исследования в динамике
Полный общеклинический анализ крови	+*	
Креатинин (оценка СКФ)	+*	
Кальций общий и/или ионизированный (Ca <sup>++</sup> )	+*	+**
Фосфор неорганический	+*	+
Паратиреоидный гормон (диагностика гипер- и гипопаратиреоза)	+*****(из	-
ДПИД или СТХ-s	+***	-
РІNP или остеокальцин	+***	-
Щелочная фосфатаза (диагностика гипофосфатазии, остеомалации, болезни Педжета)	+*	-
Кальций и фосфор суточной мочи при СКФ > 60мл/мин (диагностика остеомалации, гиперпаратиреоза)	+*	+**

*Примечание. \* — выполняются при поступлении для назначения базисной терапии патологического перелома и проведения дифференциального диагноза остеопороза с другими метаболическими остеопатиями;*

*\*\* — выполняются в динамике для персонализации дозы препаратов кальция и колекальциферола/альфакальцидола;*



\*\*\* — выполняются в случае замедленной консолидации перелома для назначения патогенетической терапии остеопороза, направленной на коррекцию нарушений либо резорбции, либо -костеобразования.

\*\*\*\* — выполняется по усмотрению врача

### **А3-2. Содержание элементарного кальция в препаратах солей кальция (из инструкции по применению препаратов)**

Соль кальция	Содержание кальция в 1 г соли кальция, мг
Кальция карбонат	400
Кальция хлорид	270
Кальция фосфат трехосновный	400
Кальция фосфат двухосновный ангидрид	290
Кальция фосфат двухосновный дигидрид	230
Кальция глицерофосфат	191
Кальция цитрат	211
Кальция лактат	130
Кальция глюконат	90

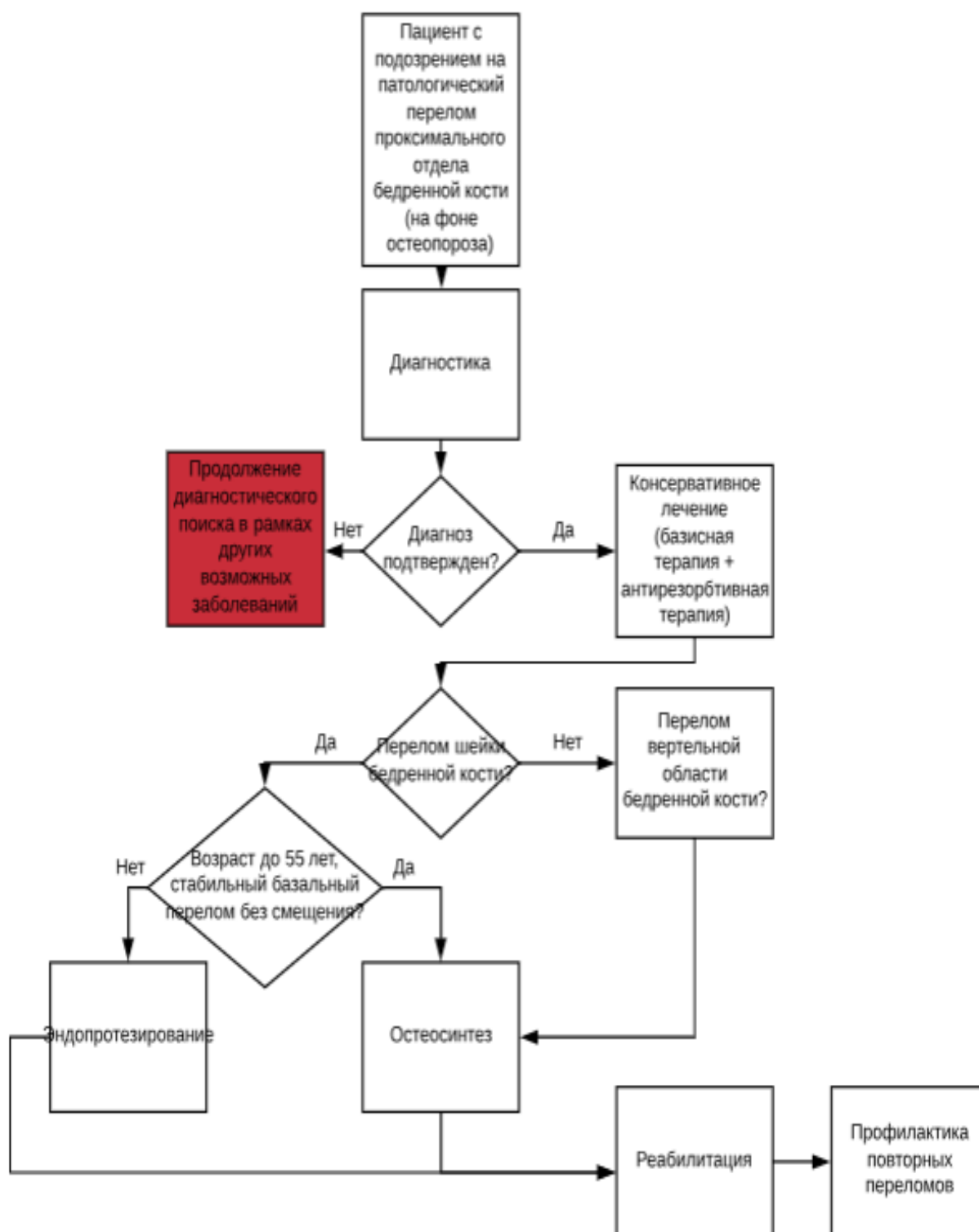
### **А3-3. Начальные дозы препаратов кальция и альфакальцидола (базисная терапия) при патологических переломах, осложняющих течение остеопороза, в зависимости от исходного уровня кальция крови [107]**

Исходный показатель кальция крови	Доза альфакальцидола**	Доза препаратов кальция
2,35 ммоль/л и выше	0,5–0,75 мкг ежедневно в течение 1 мес. Со 2-го месяца при уровне кальция 2,35 ммоль/л и выше — постоянно по 0,5 мкг с контролем уровня кальция каждые 3 месяца в течение 1 года для коррекции дозы препарата	С 1-го дня лечения оссеин-гидроксипатитный комплекс по 2 таблетки 2 раза в день первые 2 мес., далее по 1 таблетке 2 раза в день или карбонат кальция 500–1000 мг в сутки до консолидации перелома
2,0 –2,30 ммоль/л	0,75–1,0 мкг ежедневно в течение 1 мес. Со 2-го месяца при уровне кальция 2,35 ммоль/л и выше постоянно по 0,75 мкг с контролем кальция крови 1 раз в 3–6 мес. в течение всего периода лечения	С 1-го дня лечения оссеин-гидроксипатитный комплекс по 2 таблетки 2 раза в день первые 2 мес., далее по 1 таблетке 2 раза в день или карбонат кальция 500–1000 мг до консолидации перелома

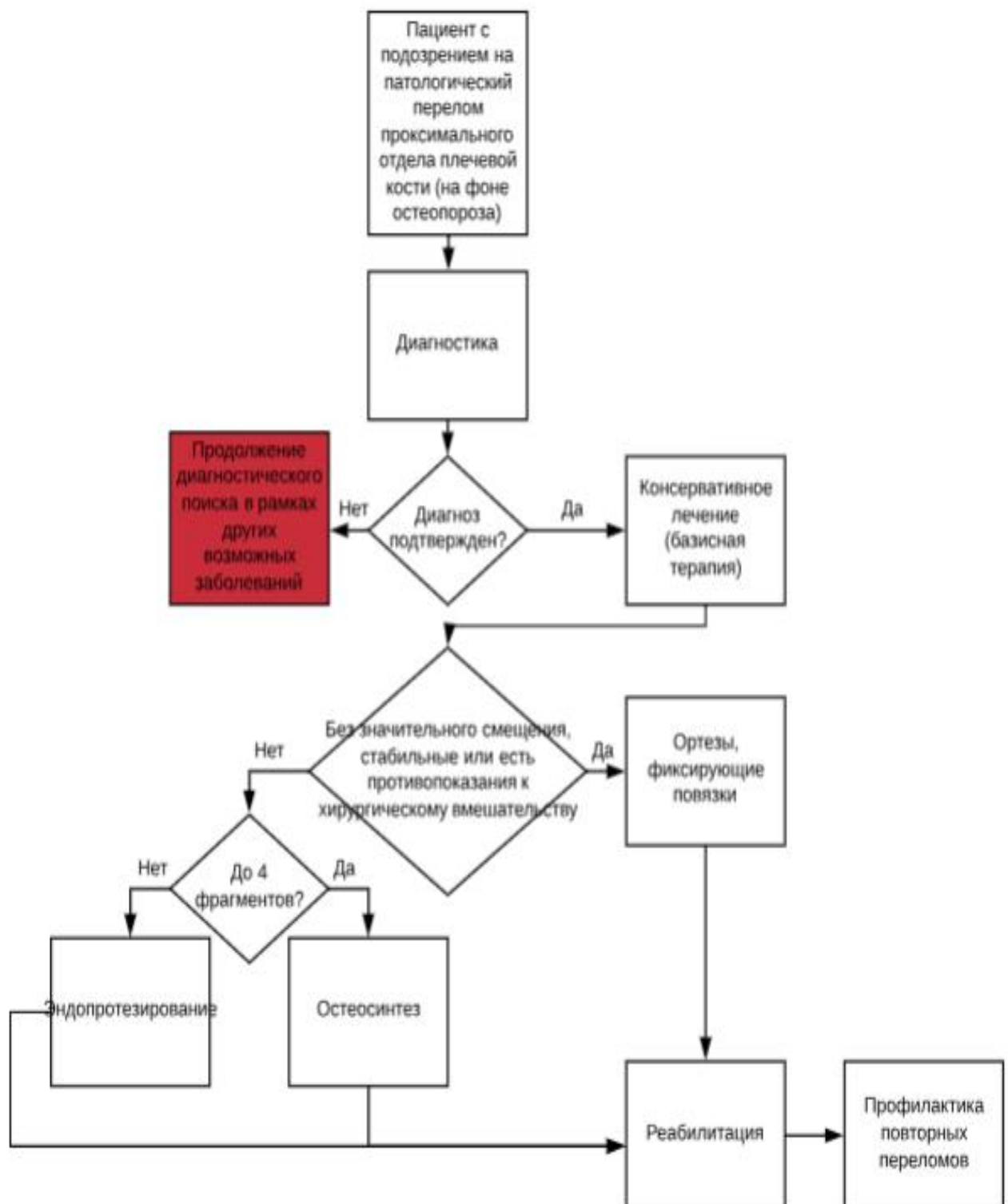
*П р и м е ч а н и е.* В случае использования колекальциферола\*\* доза препарата назначается соответственно Российским рекомендациям по лечению остеопороза [77].

## Приложение Б. Алгоритмы действий врача

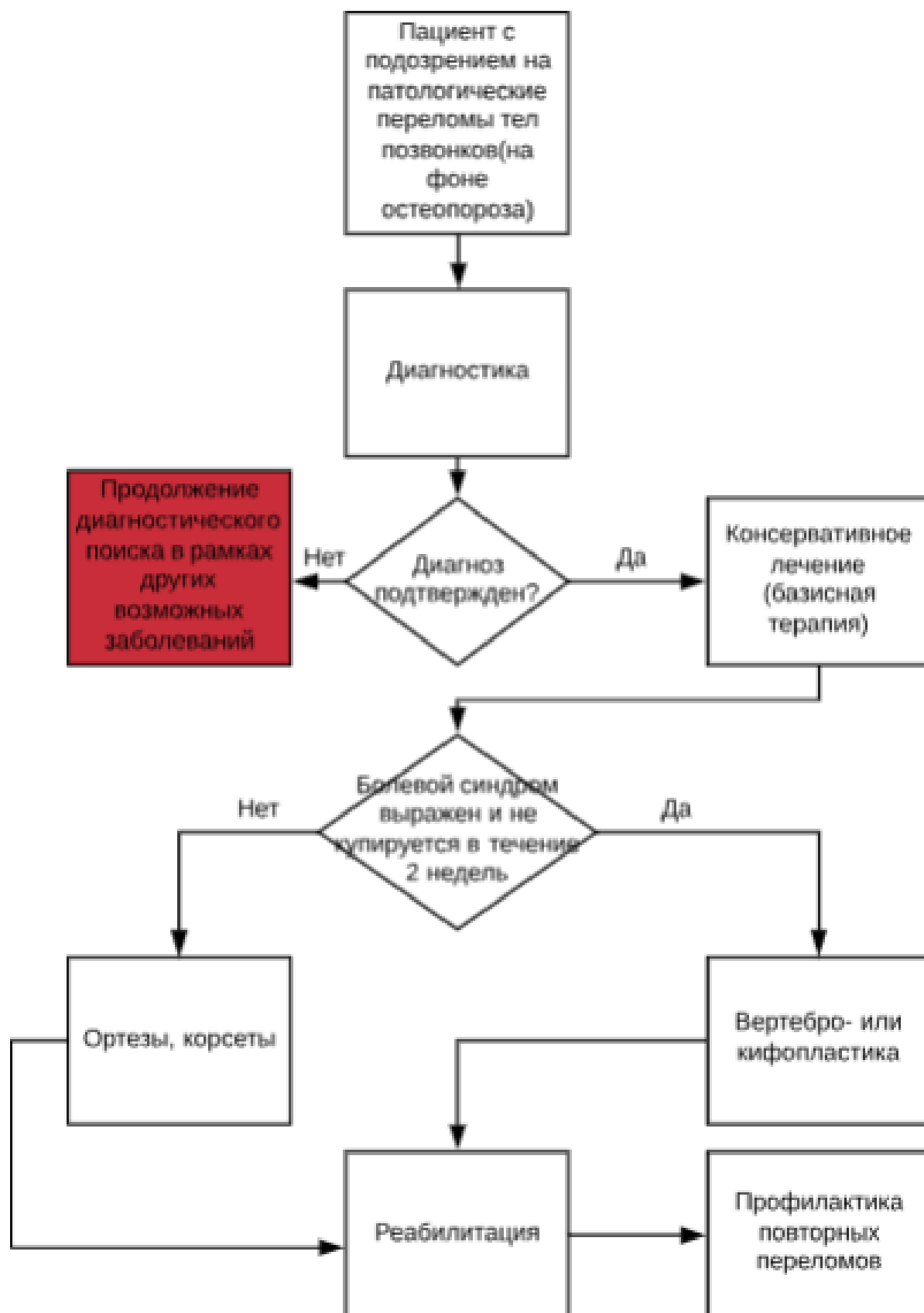### Приложение Б1 Алгоритм ведения пациента с патологическим переломом проксимального отдела бедренной кости (на фоне остеопороза)



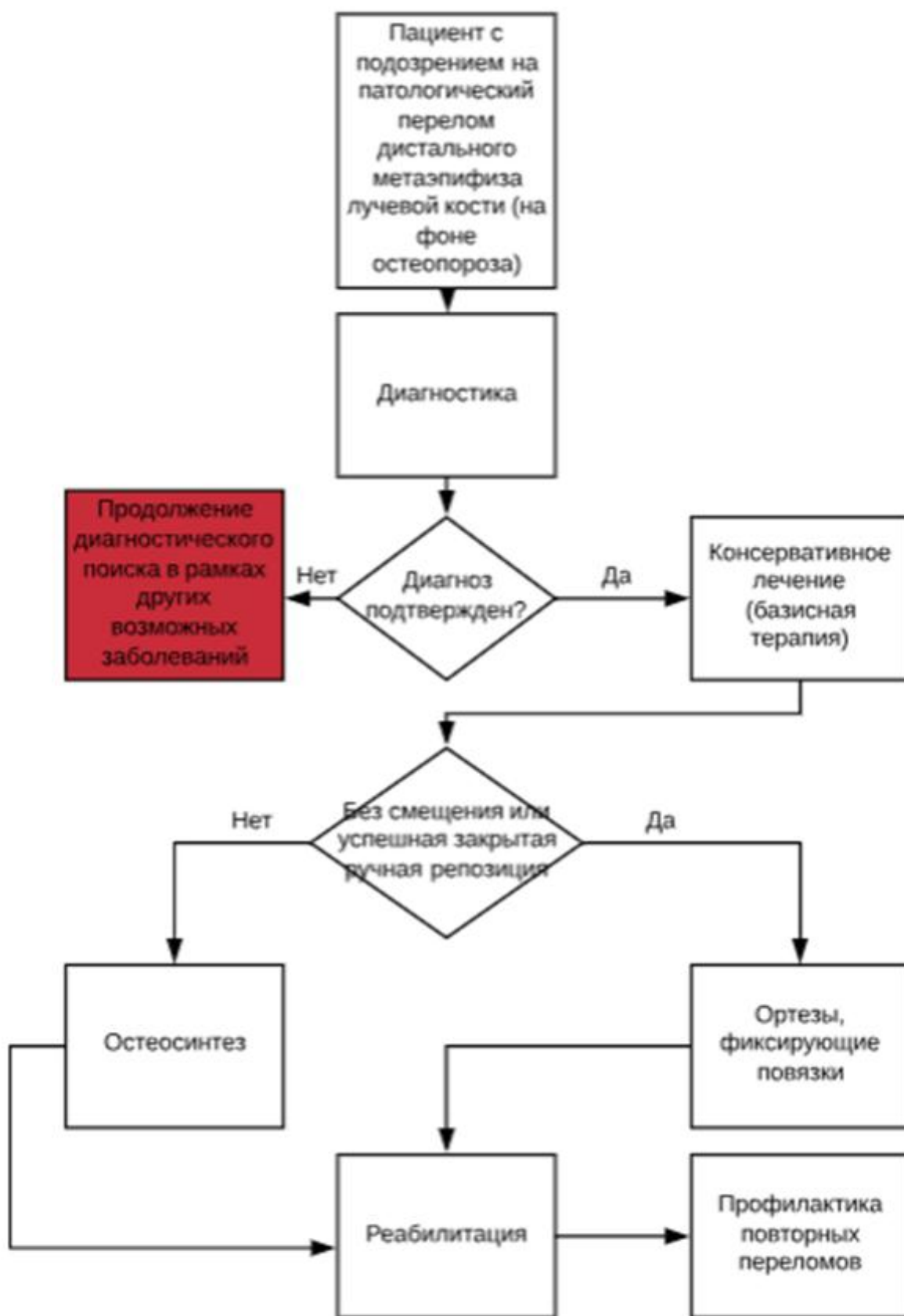
**Приложение Б2 Алгоритм ведения пациента с патологическим переломом проксимального отдела плечевой кости (на фоне остеопороза)**



**Приложение Б3 Алгоритм ведения пациента с патологическими переломами тел позвонков (на фоне остеопороза)**



Приложение Б4 Алгоритм ведения пациента с патологическим переломом  
дистального метаэпифиза лучевой кости (на фоне остеопороза)



## Приложение В. Информация для пациентов

### Какие бывают переломы?

Основная классификация переломов основывается на их локализации, т.е. зависит от того, какая кость повреждена. Но есть и другая важная классификация, где переломы разделены на 2 группы по степени усилия, которое нужно приложить, чтобы повредить костную ткань, в норме отличающуюся прочностью:

**Высокоэнергетические переломы** — возникают вследствие чрезмерно сильного воздействия на кость (их называют посттравматические)

**Низкоэнергетические переломы** — возникают вследствие незначительного воздействия на кость. При остеопорозе их называют «патологическими», так как **остеопороз** - это метаболическое системное заболевание скелета, характеризующееся снижением костной массы и микроархитектурными повреждениями костной ткани, которые ведут к увеличению хрупкости кости и повышению риска переломов.

### Как заподозрить остеопороз?

Это заболевание может долго протекать бессимптомно и нередко клинически проявляется именно низкоэнергетическим переломом. Какие «тревожные звоночки» могут навести на мысль о возможном остеопорозе?

Боли в крестце и в поясничной области, усиливающиеся при ходьбе и физической нагрузке;

чувство тяжести между лопатками;

утомляемость и необходимость частого дневного отдыха в положении «лежа»; сутулость и уменьшение роста (от 2 до 5 см;)

При наличии этих признаков необходимо обратиться к врачу, не принимайте самостоятельно обезболивающие препараты, не обращайтесь к массажистам и мануальным терапевтам без предварительного рентгенологического обследования.

### Методы диагностики

**Рентгенологическая диагностика** является наиболее доступной, но имеет существенный недостаток в диагностике остеопороза — потеря костной массы при рентгенографии выявляется только при дефиците свыше 30%. Но рентгенография позволяет выявить переломы тел позвонков, провести дифференциальный диагноз с рядом других заболеваний, которые тоже могут протекать бессимптомно.

**Двухэнергетическая рентгеновская денситометрия** — исследование, позволяющее по содержанию минералов (главным образом кальция) в костной ткани

измерить количество кости, оценить динамику прогрессирования заболевания и эффективность терапии.

**Переломы верхних конечностей** случаются обычно при падении с высоты собственного роста с упором на вытянутую руку. Как правило, ломается либо лучевая кость возле лучезапястного сустава, либо плечевая кость около сустава. Оба вида перелома очень болезненны, поэтому необходимо срочно обращаться врачу.

**Перелом шейки бедра** на фоне остеопороза возникает у лиц в возрасте (60–80 лет) в результате падения с высоты роста. В связи с тем, что остеопороз «помолодел» эти переломы все чаще встречаются у лиц 40- 50 лет. Этот перелом относится к наиболее тяжелым осложнениям системного остеопороза.

**Переломы тел позвонков** почти в 70% случаев протекают без боли и выявляются только при рентгенографии, поэтому Вы можете долго не догадываться не только о своем заболевании, но и о переломе. Будьте внимательны! Если ваш рост уменьшился на 2 см или больше, срочно обратитесь к врачу и сделайте рентгенографию позвоночника.

#### **Особенности терапии переломов при остеопорозе**

Тактику лечения переломов определяет врач травматолог-ортопед индивидуально в зависимости от сложности, вида перелома и осложнений. В любом случае различают следующие виды терапии: консервативная (без хирургического вмешательства, но с иммобилизацией поврежденной конечности) и хирургическое (например, остеосинтез с помощью металлоконструкций), и фармакологическая (назначение препаратов для лечения остеопороза). Лечение переломов, возникших на фоне остеопороза всегда комбинированное: хирургическое или консервативное, включая фармакотерапию остеопороза.

#### **При переломе проксимального отдела плечевой кости**

По показаниям (их определяет врач-травматолог) проводится:

- **консервативное лечение;**

- Фиксация в косыночной повязке или в отводящей шине

- **хирургическое лечение (остеосинтез)** - отломки либо фиксируются различными металлоконструкциями, либо по показаниям, в отдельных случаях, проводят операцию эндопротезирования.

#### **Перелом шейки бедренной кости**

У лиц старше 60 лет на его долю приходится почти 30% всех переломов, а именно этот перелом чаще всего приводит к инвалидности и даже летальному исходу. Эта локализация переломов требует госпитализации и оказания хирургической помощи в первые 48-72 часов после травмы. Консервативные методы применяются только при

наличии серьезных противопоказаний к операции, например, инфаркт миокарда. Они являются своего рода «методами отчаяния».

*При переломе шейки бедра выполняется 2 вида операций: остеосинтез или эндопротезирование тазобедренного сустава.*

Остеосинтез – самая популярная операция, выполняющаяся при переломе шейки бедра. Она проводится под общим наркозом и контролем рентгенологического аппарата. Хирург восстанавливает нормальное положение костей и скрепляет их металлоконструкцией (винты, штифты и др.). Консолидация (сращение) перелома на фоне остеопороза происходит очень медленно и требуется назначение препаратов, которые нормализуют процессы, протекающие в костной ткани.

#### ***Реабилитация после перелома шейки бедра***

После операции зону перелома необходимо контролировать для оценки темпов сращения перелома. После полной консолидации перелома металлоконструкции удаляют. В случае операции эндопротезирования пациенту рекомендуют специальные программы реабилитации. В послеоперационном периоде необходимо обучиться навыкам ухода за собой и выполнению повседневных задач с использованием специальных приспособлений.

#### **ВНИМАНИЕ.**

**После операции на бедренной кости необходимо избегать сгибания в тазобедренном суставе более 90 градусов.**

**Нельзя поднимать колено выше, чем тазобедренный сустав (даже когда вы сидите), скрещивать ноги, чрезмерно разводить их в стороны, избегать падений.**

**В большинстве случаев после операции эндопротезирования тазобедренного сустава первые два месяца рекомендована ходьба на костылях с умеренной нагрузкой на оперированную конечность, далее до шести месяцев - ходьба с тростью в противоположной руке.**

Восстановление после операции зависит не только от того, как вы будете выполнять рекомендации врача, но и от вашего общего состояния здоровья до перелома. В период реабилитации пациентов с переломом шейки бедра двигательная активность занимает очень важное место. Чем больше человек двигается, тем больше вероятность восстановления его способности к передвижению без опоры и меньше риск развития тяжелых заболеваний.

Лечебная физкультура улучшает кровообращение, способствует сращению перелома и восстановлению функций суставов, предупреждает появление контрактур. В первые дни реабилитации активность определяется состоянием пациента – обычно это



изменение положения рук и ног, переход из положения «лежа» в положение «сидя» (при помощи медсестры и специальных приспособлений). Затем под контролем врача-реабилитолога постепенно увеличивается нагрузка на травмированную конечность.

### **Переломы тел позвонков**

Это самый часто встречаемый перелом при остеопорозе и, к сожалению, не всегда «замеченный». Лечение переломов тел позвонков, как правило, консервативное и редко требуют хирургического вмешательства. Для создания условий, способствующих заживлению перелома, необходимо следить за осанкой и стремиться удерживать позвоночник в нейтральном положении.

#### *Нейтральное положение*

Позвоночник можно представить в виде башни из костных блоков, уложенных друг на друга и фиксированных между собой, как кубики LEGO. Каждый из 24 позвонков имеет определенную форму и размер. Когда они все уложены друг на друга, они образуют три естественных небольших изгиба. Данное положение называется нейтральным.

#### *Вставание с постели*

- Постарайтесь держать позвоночник в выпрямленном положении – для этого представьте, что это металлический стержень;
- Опускаете ноги вниз, параллельно с этим упираетесь руками в кровать для поднятия туловища;
- Постарайтесь сидеть на кровати как можно выше;
- Удобно, если возле кровати у вас будут ходунки, за которые вы можете держаться руками. Если ходунков нет, поставьте стул с высокой спинкой;
- Когда принимаете вертикальное положение, держитесь за стул или ходунки;

#### *«Укладывание» в постель*

При укладывании в постель необходимо совершать противоположные действия:

- Сядьте на край кровати
- Медленно опускайтесь в сторону и вытяните ноги на кровати
- Выпрямив позвоночник, аккуратно перевернитесь на спину
- Поворачивайте голову, а затем бедра и плечи единым блоком

#### *Ходьба*

После перелома позвонка рекомендуется больше ходить/стоять и меньше сидеть. Постарайтесь хотя бы каждый час вставать с кровати и несколько минут ходить. При этом нужно выпрямлять позвоночник, насколько возможно. Сидеть нужно с выпрямленной спиной, для этого используйте стул с высокой спинкой и твердым сиденьем, позвоночник должен прижиматься как можно плотнее к спинке стула.

### *В автомобиле*

Для пристегивания ремня безопасности требуется вращение туловища. Сильное скручивание увеличивает риск повторного перелома. Старайтесь как можно больше вытянуть позвоночник и совершать движения совместно с бедрами. В автомобиле рекомендуется использовать клин-подушку, которая позволит легче выходить из машины.

### **Наклоны с сохранением нейтрального положения спины**

Когда вы наклоняетесь вперед используйте так называемое «положение петли» между позвоночником и бедром.

При этом значительно снижается нагрузка на позвоночник и уменьшается риск повторных переломов. Чтобы принять правильное положение, согните ноги в коленях, сохраняя спину прямой. В первое время, после перелома, это некомфортно, однако, далее вы отметите, как снижается нагрузка на позвоночник. Посмотрите на себя в зеркало, чтобы убедиться, что вы выполняете наклоны правильно.

### ***Корсеты и ортезы***

Необходимо с первого дня после перелома тел позвонков носить корсет. Основная задача корсета при остеопорозе — увеличить внутрибрюшное давление, за счет чего снижается нагрузка на позвоночник.

### ***Не рекомендуется использовать массивные и жесткие корсеты.***

Даже при переломе в грудном отделе позвоночника возможно ношение поясничных полужестких корсетов. Можно использовать и грудопоясничные корсеты.

Рекомендуется ходьба и ношение корсета с первых дней после перелома.

### ***ВНИМАНИЕ!!!***

При переломах тел позвонков или большой потере костной ткани корсет носят весь день, его использование может быть длительным, так как современные конструкции не способствуют атрофии мышц спины и живота.

Спустя 6–8 недель после перелома можно приступать к упражнениям для укрепления мышц спины под наблюдением врача ЛФК. При этом увеличивать периоды активности и снижать время отдыха.

### *Лечебная физкультура при переломах тел позвонков*

- Начинается под контролем врача.
- Упражнения направлены на укрепление мышц спины.
- Выполняются упражнения в положении лежа на спине, с подушкой под головой, если это необходимо.
- Сгибать ноги в коленных суставах до 90 градусов.

### *Возвращаясь к повседневной жизни*

Необходимо помнить основные правила:

- держать позвоночник в нейтральном положении;
- больше ходить и стоять, меньше сидеть;
- ходить с поднятой головой;
- использовать для наклонов «положение петли»;
- не поднимать более 3 кг;
- делать упражнения в положении лежа на спине.

### **Как уменьшить боль?**

- Сразу обратитесь к врачу и неукоснительно соблюдайте все его рекомендации.
- Прием анальгетиков, нестероидных противовоспалительных препаратов (НПВП) должен контролироваться врачом.
- Сохраняйте правильное положение конечности, занимайтесь ЛФК только под контролем специалиста, следите за режимом дня и питанием.

*Лечение хронического болевого синдрома*, как правило, индивидуальное. Выбор метода зависит от травмы, общего состояния человека и причин боли. В это время доктор может рекомендовать более активное использование поврежденной конечности, несмотря на сохраняющийся болевой синдром. Если вы боитесь выполнять определенные движения или действия — это нормально. Память о боли может быть сильной и страх перед повторным переломом способен привести к беспокойству и снижению общей активности. В этом случае необходимо выполнять движения под контролем врача-реабилитолога.

### **Общие рекомендации при переломах**

**Ни в коем случае не снимайте гипс или другие иммобилизующие конструкции раньше времени.**

**Будьте осторожны и не стесняйтесь просить о помощи близких и пользоваться специальными устройствами.**

**Позаботьтесь о своем питании и достаточном количестве кальция и витамина D в рационе.**

**Приступайте к гимнастике только под контролем врача.**

**Точно соблюдайте рекомендации врача и принимайте все необходимые препараты.**

### **Диета и питание**

Скелет содержит 99 % кальция в организме, где вместе с фосфатом он образует кристаллы гидроксиапатита. Когда внешний источник кальция является недостаточным, из костной ткани начинает выделяться кальций для поддержания кальция крови на

постоянном уровне. Чтобы организм получал достаточное количество кальция и других веществ, важных для здоровья костей, нужно правильно питаться.

- Исключить употребление продуктов, которые ускоряют выведение кальция из организма: кофе, крепкий чай, шоколад, какао.
- Как можно реже включать в рацион продукты, богатые жирными кислотами: маргарин, масло, майонез.

#### ПРОДУКТЫ, СОДЕРЖАЩИЕ ПОЛЕЗНЫЕ ВЕЩЕСТВА:

- Кальций: миндаль, творог, капуста и т. д.
- Витамин D: яйца, кунжут, сметана, сыр.
- Цинк: сельдерей, морепродукты, печень, бобовые.
- Витамин B<sub>6</sub> и фолиевая кислота: морепродукты, говяжья печень, злаковые, бобовые.
- Магний: зерновые, бананы, грецкие орехи, молочные продукты, бобовые, листовые овощи.

#### Медикаментозная терапия переломов

Средние сроки сращения переломов, в том числе и низкоэнергетических на фоне остеопороза, в последние десятилетия значительно увеличились (по данным ЦИТО в 1,5–2 раза), что связано с ростом дефицита кальция и D-гормона, малоактивным образом жизни, ростом сопутствующих заболеваний, повышением случаев гормональных нарушений др.

**Увеличение сроков сращения перелома, а еще хуже — отсутствие сращения может приводить к развитию ложного сустава, ограничению активности, значительному ухудшению качества жизни и удлинению сроков нетрудоспособности.**

Часто бывает, что отлично проведенная репозиция отломков, иммобилизация или операция остеосинтеза не приводят к сращению перелома даже через длительный срок. На практике данные примеры — отнюдь не редкость. Именно поэтому важна медикаментозная терапия переломов, направленная на восстановление нормального воспроизводства костной ткани.

#### Общие рекомендации по лекарственному лечению переломов

Любая медикаментозная терапия должна назначаться и контролироваться врачом, т.к. необходим подбор оптимальной, наиболее эффективной и безопасной схемы, подбор доз и режима приема. Бесконтрольный прием препаратов может, с одной стороны, вызвать тяжелые осложнения, а с другой — быть абсолютно неэффективным.

Необходимо помнить, что при остеопорозе риск повторных переломов очень высокий и для их профилактики необходимо продолжить лечение остеопороза под

наблюдением специалистов, которые занимаются лечением этого хронического заболевания.

## **Приложение Г1-ГN. Шкалы оценки, вопросники и другие оценочные инструменты состояния пациента, приведенные в клинических рекомендациях**

### **Г1. VAS — визуально-аналоговая шкала (ВАШ)**

Метод субъективной оценки боли заключается в том, что пациента просят отметить на неградуированной линии длиной 10 см точку, которая соответствует степени выраженности боли. Левая граница линии соответствует определению «боли нет», правая - «худшая боль, какую можно себе представить». Как правило, используется бумажная, картонная или пластмассовая линейка длиной 10 см. С обратной стороны линейки нанесены сантиметровые деления, по которым врач (а в зарубежных клиниках это обязанность среднего медперсонала) отмечает полученное значение и заносит в лист наблюдения. К безусловным преимуществам этой шкалы относятся ее простота и удобство (Huskisson, E. C. Measurement of pain / E. C. Huskisson // Lancet. - 1974 - Vol. 304, Issue 7889 - P. 1127-1131). При динамической оценке изменение интенсивности боли считается объективным и существенным, если настоящее значение ВАШ отличается от предыдущего более чем на 13 мм.

### **Г2. DASH — (Disability of the Arm, Shoulder and Hand Outcome Measure) — оценка удовлетворенности пациентом верхней конечностью в повседневной жизни**

DASH\_Russian.pdf документ на сайте [doctorvl.ru](http://doctorvl.ru)