



МИНИСТЕРСТВО  
ЗДРАВООХРАНЕНИЯ  
РОССИЙСКОЙ ФЕДЕРАЦИИ

Клинические рекомендации

## Полип анального канала

Кодирование по Международной статистической  
классификации болезней и проблем, связанных со здоровьем: **K62.0**

Год утверждения (частота пересмотра): **2020**

Возрастная категория: **Взрослые**

ID: **KP173/1**

URL **Анальный полип**

Разработчик клинической рекомендации

- **Ассоциация колопроктологов России**

Одобрено Научно-практическим Советом Минздрава РФ

---

# Оглавление

- Титульный лист
- Ключевые слова
- Список сокращений
- Термины и определения
- 1. Краткая информация
- 2. Диагностика
- 3. Лечение
- 4. Реабилитация
- 5. Профилактика
- 6. Дополнительная информация, влияющая на течение и исход заболевания
- Критерии оценки качества медицинской помощи
- Список литературы
- Приложение А1. Состав рабочей группы
- Приложение А2. Методология разработки клинических рекомендаций
- Приложение А3. Связанные документы
- Приложение Б. Алгоритмы ведения пациента
- Приложение В. Информация для пациентов
- Приложение Г.

# Титульный лист

## Ключевые слова

# Список сокращений

АК – анальный канал

АП – анальный полип

ПАК – полип анального канала

ЖКТ – желудочно-кишечный тракт

УУР – уровень убедительности рекомендаций

УД – уровень доказательности

## Термины и определения

**Анальный канал** – это терминальная часть пищеварительного тракта между нижеампулярным отделом прямой кишки и наружным отверстием – анусом, границей которого является место перехода непигментированной анодермы в пигментированную (истинную) кожу.

**Анальные полипы** или **полипы анального канала** (anal polyp, anal papilla, anal tags) – описательный, клинический термин, обозначающий любое доброкачественное внутрипросветное образование в границах анального канала.

# 1. Краткая информация

## 1.1 Определение заболевания или состояния (группы заболеваний или состояний)

Термин «анальный канал», предложенный J. Symington [1] в 1888 году, был распространен лишь среди клиницистов, пока в 1955 году не был официально признан и рекомендован к применению Международной анатомической номенклатурой в Париже [2]. Однако, до настоящего времени отсутствует единое понимание границ анального канала, в результате чего появились термины: хирургический анальный канал, анатомический, гистологический и т.д.

В Ассоциация колопроктологов России придерживаются следующего определения: «Анальный канал – это терминальная часть пищеварительного тракта, начинающаяся от места аноректального соединения у верхней границы тазового дна и заканчивающаяся наружным отверстием – анусом, границей которого является место перехода непигментированной анодермы в пигментированную (истинную) кожу» [3].

Полипы анального канала (анальный полип, anal polyp, anal papilla) – описательный, клинический термин, обозначающий любое внутрипросветное образование в границах анального канала.

Синонимы: гипертрофированный анальный сосочек, фиброэпителиальный полип, полип анального канала, фиброзный полип, клоакогенный полип, полип заднего прохода.

## 1.2 Этиология и патогенез заболевания или состояния (группы заболеваний или состояний)

Полипами анального канала считают фиброэпителиальные образования. Последние имеют доброкачественную природу и характеризуются наличием мононуклеированных и многоядерных, иногда нетипичных, стромальных клеток CD34+, указывающих на фибробластическую и миофибробластическую дифференциацию [3]. Атипичные клетки встречаются лишь в крупных анальных полипах. Морфологическое сходство между этими структурами и нормальной слизистой анального канала подтверждает гипотезу о том, что фиброэпителиальные полипы могут представлять собой реактивную гиперплазию подэпителиальной соединительной ткани слизистой анального канала. Поэтому тучные клетки с помощью их фиброгенного, фибролитического и ангиогенного воздействия, могут играть важную роль в патогенезе данных структур [1, 2].

## 1.3 Эпидемиология заболевания или состояния (группы заболеваний или состояний)

В настоящее время истинная распространенность полипов анального канала не известна. Связано это, в первую очередь, с отсутствием классификации, а также тем, что под понятием «анальный полип» зачастую может называться любое внутрипросветное образование анального канала. Однако подавляющее большинство работ носит характер случай-контроль и учитывает только клинические проявления данной патологии. Так же известно, что анальный полип встречается у 30% пациентов, у которых установлен диагноз хроническая анальная трещина и у 10% пациентов с пролапсом слизистой прямой кишки.

## 1.4 Особенности кодирования заболевания или состояния (группы заболеваний или состояний) по Международной статистической классификации болезней и проблем, связанных со здоровьем

Болезни органов пищеварительной системы (K00-K93):

**K62-** Другие болезни заднего прохода и прямой кишки

**K62.0-** Полип анального канала.

## **1.5 Классификация заболевания или состояния (группы заболеваний или состояний)**

Существуют разные классификации полипов, основанные на их различных характеристиках:

### **1.5.1 Характер роста полипов:**

- доброкачественные;
- злокачественные.

### **1.5.2 Особенности прикрепления к слизистой анального канала:**

- полип на ножке;
- полип плоский.

### **1.5.3 Морфологические данные:**

- аденома;
- гиперпластический полип.

### **1.5.4 Гистологическое строение:**

- тубулярные;
- ворсинчатые.

### **1.5.5 Классификация З. Маржатка [1996]**

- «истинные»:
  - эпителиальные (карциноид);
  - неэпителиальные (лейомиома, липома, гемангиома и др.)
- неопухолевой природы:
  - гиперпластические, гамартома, воспалительные полипы и гиперплазия анальных сосочков.

**Комментарий:** *главное значение, определяющее тактику лечения и последующего наблюдения пациента, имеют именно морфогистологические данные.*

*Учитывая, что абсолютное большинство доброкачественных новообразований анального канала – случайные находки, вполне понятно отсутствие рандомизированных исследований, в связи с чем при анализе литературы сложно определить уровни доказательности согласно общепринятой классификации Оксфордского Центра доказательной медицины.*

### **Пояснения к классификации анального полипа.**

- **Гиперпластические полипы.**

Гиперпластические полипы встречаются наиболее часто и является результатом хронических воспалительных процессов анального канала и не представляет собой истинной опухоли. Чаще всего имеют строение «на ножке», в связи с чем могут выпадать из анального канала при дефекации и кровоточить, что обычно и является причиной обращения пациента к колопроктологу. В отличие от истинных аденом, как правило, имеют гладкую поверхность и выявляются при достижении размеров до нескольких сантиметров.

- **Гипертрофированный анальный сосочек.**



В нижней части ампулярного отдела прямой кишки располагаются морганиевы столбики и крипты, окаймленные полулунными клапанами. На этих клапанах по границе зубчатой линии нередко можно наблюдать возвышения – анальные сосочки. Иногда они могут гипертрофироваться и нередко достигают 3-4 см в диаметре. Описывается много причин гипертрофии анальных сосочков, однако большинство авторов указывают на наличие хронического воспалительного процесса в анальном канале. Часто гипертрофированные анальные сосочки принимают за анальные полипы.

- **Клоакогенные полипы.**

В последнее время в литературе все чаще появляется термин «клоакогенный полип», «клоакогенный рак». Данным термином авторы обозначают новообразования, располагающиеся в переходной зоне, месте перехода железистого эпителия в плоскоклеточный. Наиболее частой жалобой данных пациентов является наличие ректальных кровотечений. Так же отмечено сочетание данных новообразований с солитарной язвой прямой кишки [4, 5, 6, 7, 8, 9, 10, 11].

- **Аденомы анального канала.**

Аденома - доброкачественная опухоль железистого эпителия, имеющая различную степень клеточной дисплазии. Длительное время среди клиницистов существовало мнение, что истинные аденомы не могут располагаться в анальном канале, учитывая плоскоклеточное строение его слизистой оболочки. Однако в последующем было выявлено, что 10-15% злокачественных опухолей анального канала составляют аденокарциномы. Таким образом была доказана возможность роста в анальном канале истинных аденом [3].

Они могут иметь грибовидную форму (на ножке) или быть на широком основании. Аденоматозные полипы могут быть как одиночными, так и множественными и иметь размеры от нескольких миллиметров до нескольких сантиметров. Поверхность может быть, как гладкой, так и бугристой. Данный тип полипов часто протекают бессимптомно и выявляются случайно при пальцевом исследовании или при выпадении наружу полипа на ножке при дефекации. Также иногда пациенты предъявляют жалобы на выделение слизи (при наличии ворсинчатой аденомы).

- **Фиброзный полип (синоним: фиброэпителиальный полип).**

Одно из самых частых поражений переходной зоны. Макроскопически узел имеет сферическую или вытянутую форму и диаметр от нескольких миллиметров до 4 см. Его поверхность белого или серого цвета, часто бывает изъязвлена. При гистологическом исследовании строма коллагенизирована и выстлана многослойным плоским эпителием. В ней видны фибробласты с двумя и более ядрами, а также большое количество тучных клеток, иногда гранулемы [12].

- **Разное.**

В литературе описаны единичные случаи, когда в новообразованиях анального канала и прямой кишки были выявлены яйца шистосомы [13, 14, 15, 16].

[Raso P.](#) и соав. (2013) описан клинический случай полипа анального канала, где при исследовании были выявлены яйца *Schistosoma mansoni*, в связи с чем пациенту с клиническим эффектом был проведен курс лечения празиквантелом.

## **1.6. Клиническая картина заболевания или состояния (группы заболеваний или состояний)**

К основным клиническим симптомам анального полипа относят выпадение их из заднего прохода при дефекации, примесь крови к стулу, дискомфорт, зуд, жжение и даже болезненность в области ануса. К более редким симптомам относятся мокнутие в перианальной области, выделение слизи из прямой кишки. Болевые ощущения при полипе анального канала как правило, не выражены, встречаются не часто и связаны с их травматизацией при выпадении.

## 2. Диагностика

**Критерии установления диагноза/состояния** - на основании патогномоничных данных:

1. жалоб
2. анамнестических данных
3. физикального обследования
4. инструментального обследования

### 2.1 Жалобы и анамнез

Характерные для анального полипа жалобы перечислены в подразделе 1.6 Клиническая картина.

- **Рекомендуется** у пациентов с анальным полипом для уточнения диагноза и определения тактики лечения выявить этиологические факторы заболевания: желудочно-кишечные расстройства, погрешности в диете, злоупотребление алкоголем, кишечные инфекции, воспалительные заболевания дистальных отделов толстой кишки, наличие родственников, страдавших доброкачественными и злокачественными новообразованиями ЖКТ [1, 2].

**Уровень убедительности рекомендаций – С (уровень достоверности доказательств – 5)**

### 2.2 Физикальное обследование

- У всех пациентов с подозрением на анальный полип **рекомендуется** в обязательном порядке проводить физикальное обследование для уточнения диагноза и определения тактики лечения [1, 17, 18]:
- осмотр перианальной области;
- пальцевое исследование прямой кишки;

**Уровень убедительности рекомендаций – С (уровень достоверности доказательств – 4)**

**Комментарий.** При наружном осмотре области промежности и заднего прохода обращают внимание на форму ануса, его зияние, наличие рубцовых изменений и деформации, состояние кожных покровов.

### 2.3 Лабораторные диагностические обследования

- Лабораторные диагностические исследования рекомендуется выполнять пациентам с полипами анального канала в ходе подготовки и планирования хирургического вмешательства для исключения сопутствующих заболеваний [1, 2].

**Уровень убедительности рекомендаций – С (уровень достоверности доказательств – 5)**

### 2.4 Инструментальные диагностические исследования

- Всем пациентам с полипом анального канала на этапе постановки диагноза **рекомендуется** аноскопия для оценки размера, расположения полипа, состояния слизистой оболочки [1].

**Уровень убедительности рекомендаций – С (уровень достоверности доказательств – 5)**

**Комментарии.** Необходимо произвести осмотр анального канала и дистальной части прямой кишки, оценить расположение, размеры и внешний вид анальных полипов, состояние слизистой оболочки и зубчатой линии с анальными криптами, а также слизистой нижнеампулярного отдела прямой кишки. Это обязательное исследование, проводится с целью точного

определения локализации, визуализации и оценки диаметра анального полипа, наличия или отсутствия рубцовых изменений стенок анального канала и прямой кишки, оценки наличия сопутствующих заболеваний анального канала.

- Всем пациентам с полипом анального канала на этапе постановки диагноза **рекомендуется** ректороманоскопия для диагностики сопутствующих воспалительных заболеваний прямой и сигмовидной кишки (проктит, проктосигмоидит, внутреннее выпадение, болезнь Крона, язвенный колит) [1].

**Уровень убедительности рекомендаций – С (уровень достоверности доказательств – 5)**

- Всем пациентам с полипом анального канала на этапе установления диагноза **рекомендуется** колоноскопия для выявления сопутствующих заболеваний толстой кишки, исключения воспалительных изменений характерных для язвенного колита и болезни Крона [19, 20].

**Уровень убедительности рекомендаций – С (уровень достоверности доказательств – 5)**

## 2.5 Иные диагностические исследования

- **Рекомендуется** проведение биопсии из анального полипа при подозрении на наличие злокачественного процесса [1].

**Уровень убедительности рекомендаций – С (уровень достоверности доказательств – 5)**

*Дополнительные инструментальные и лабораторные исследования выполняются преимущественно с целью проведения дифференциальной диагностики с рядом заболеваний.*

*Дифференциальный диагноз проводится с:*

- Выпадение слизистой оболочки прямой кишки;
- Выпадение прямой кишки;
- Выпадение геморроидальных узлов;
- Анальная трещина;
- Злокачественная опухоль прямой кишки и анального канала;
- Язвенный колит, болезнь Крона;
- Гемангиома;
- Эндометриоз;
- Травмы прямой кишки;
- Солитарные язвы прямой кишки;
- Опухоль прямой кишки и анального канала;
- Осложненные каудальные тератомы;
- Идиопатический анокопчиковый болевой синдром;
- Прокталгия
- Остроконечные кондиломы
- Синдром раздраженной толстой кишки

## 3. Лечение

### 3.1 Хирургическое лечение

#### Показания и противопоказания для хирургического лечения:

Показания: единственным радикальным методом лечения анальных полипов является хирургическим [2].

Противопоказания: тяжелые заболевания различных органов и систем в стадии декомпенсации. Если удастся добиться улучшения состояния после проведенного лечения, то операция становится возможной.

#### Комментарий:

- не следует выполнять удаление полипа без обследования толстой кишки;
  - не следует выполнять удаление крупных полипов анального канала (более 3 см) без предварительной его биопсии с целью определения их морфологической структуры;
  - не следует выполнять удаление полипов анального канала на широком основании без предварительного трансанального ультразвукового исследования;
  - не следует удалять гипертрофированные анальные сосочки размером менее 5 мм при отсутствии клинических проявлений.
- Пациентам с полипом анального канала **рекомендуется** проведение операции удаления анального полипа под обезболиванием для улучшения результатов лечения и снижения риска осложнений [1].

**Уровень убедительности рекомендаций – С (уровень достоверности доказательств – 5)**

#### 3.1.1 Гиперпластические полипы.

- При наличии у пациента анальных полипов на ножке или размерами более 5 мм **рекомендуется** их удаление с обязательным с патолого-анатомическим исследованием операционного материала с целью исключения наличия истинной аденомы [2, 4, 5].

**Уровень убедительности рекомендаций – С (уровень достоверности доказательств – 5)**

**Комментарии.** Положение пациента на столе в положении для промежностной литотомии: на спине с уложенными на специальные подставки ногами, согнутыми в коленных и тазобедренных суставах. После анестезии производится обработка анального канала. В анальный канал вводят ректальное зеркало. Верхушку полипа захватывают зажимом или пинцетом и слегка подтягивают кнаружи. Полип иссекают в пределах здоровых тканей. Затем производят ревизию анального канала с целью гемостаза. При необходимости в прямую кишку можно установить гемостатическую губку. Удаленный препарат направляют на гистологическое исследование. На следующий день производят контрольное исследование анального канала.

#### 3.1.2 Гипертрофированный анальный сосочек.

- **Рекомендуется** пациентам с гипертрофированными анальными сосочками их удаление, с иссечением воспаленной крипты и полулунной заслонки, для устранения патологического образования и улучшения качества жизни пациентов [18].

**Комментарии:** Техника операции аналогична удалению гиперпластических полипов.

**Уровень убедительности рекомендаций – В (уровень достоверности доказательств – 2)**

#### 3.1.3 Клоакогенные полипы.

- При выявлении у пациента клоакогенных полипов **рекомендуется** их удаление в пределах здоровых тканей с обязательным патологоанатомическим исследованием

биопсийного (операционного) материала для устранения патологического образования и улучшения качества жизни пациентов [8-10].

**Уровень убедительности рекомендаций – С (уровень достоверности доказательств – 4)**

**Комментарии:** *Техника операции аналогична удалению гиперпластических полипов.*

#### **3.1.4 Аденомы анального канала.**

- **Рекомендуется** при выявлении у пациента аденомы анального канала ее обязательное удаление через аноскоп или трансанальное иссечение с последующим патологоанатомическим исследованием биопсийного (операционного) материала прямой кишки для устранения патологического образования и улучшения качества жизни пациентов [1, 2].

**Уровень убедительности рекомендаций – С (уровень достоверности доказательств – 5)**

**Комментарии:** *Техника операции аналогична удалению гиперпластических полипов.*

#### **3.1.5 Фиброзный полип**

- **Рекомендуется** всем пациентам с полипом анального канала после его удаления выполнить обязательное патологоанатомическое исследование биопсийного (операционного) материала прямой кишки, так как необходимо дифференцировать фиброзные полипы от клоакогенных, учитывая их расположение также в переходной зоне [1-3].

**Уровень убедительности рекомендаций – С (уровень достоверности доказательств – 5)**

**Комментарии:** *Техника операции аналогична удалению гиперпластических полипов.*

### **3.2. Диетотерапия**

- Пациентам с полипом анального канала в послеоперационном периоде **рекомендуется** соблюдение диеты, богатой растительной клетчаткой, а также исключение пищи, раздражающего характера (прием алкоголя, острой пищи) для ускорения заживления и профилактики послеоперационных осложнений [1].

**Уровень убедительности рекомендаций – С (уровень достоверности доказательств – 5)**

### **3.3 Обезболивание**

Принципы обезболивания при возникновении острого или хронического болевого синдрома у пациента, в том числе, по показаниям - с применением наркотических и психотропных лекарственных препаратов, соответствуют принципам, изложенным в клинических рекомендациях Ассоциации профессиональных участников хосписной помощи «Хронический болевой синдром (ХБС) у взрослых пациентов, нуждающихся в паллиативной медицинской помощи» и методическим рекомендациям Общероссийской общественной организации «Федерация анестезиологов и реаниматологов» «Послеоперационное обезболивание») для купирования болевого синдрома в послеоперационном периоде.

## 4. Реабилитация

Специальная реабилитация не предусмотрена.

## 5. Профилактика

- **Рекомендуется** профилактика и лечение воспалительных заболеваний толстой кишки (проктосигмоидит) и анального канала (криптит) пациентам при наличии новообразований анального канала, а именно: гиперпластических, клоакогенных, фиброзных полипах и гипертрофированных анальных сосочков [1, 2, 19, 20].

### Уровень убедительности рекомендаций – С (уровень достоверности доказательств – 5)

*При наличии у пациентов истинных аденом анального канала необходимо следующее:*

- Всем пациентам с истинными аденомами анального канала, достигшим 50 лет **рекомендуется** проведение эндоскопического обследования толстой кишки (ректороманоскопия, колоноскопия) не реже 1 раза в 3 года для профилактики развития злокачественных новообразований [1, 2, 19, 20].

### Уровень убедительности рекомендаций – С (уровень достоверности доказательств – 5)

- Всем пациентам с истинными аденомами анального канала, имеющим отягощенный семейный анамнез (наличие полипов у близких родственников, опухолей ЖКТ), **рекомендуется** проведение аноскопии, ректоскопии, эндоскопического обследования (ректороманоскопия, колоноскопия) для профилактики развития злокачественных новообразований [1, 2, 19, 20].

### Уровень убедительности рекомендаций – С (уровень достоверности доказательств – 5)

- Всем пациентам с истинными аденомами анального канала эндоскопический контроль (колоноскопия) состояния толстой кишки в первый год после эндоскопического вмешательства необходимо проводить не реже 2 раз для профилактики развития злокачественных новообразований [1, 2, 19-22].

### Уровень убедительности рекомендаций – С (уровень достоверности доказательств – 5)

- Всем пациентам с истинными аденомами анального канала, при отсутствии патологических образований в толстой кишке в течение 5 лет после удаления полипов, **рекомендуется** диспансерное наблюдение 1 раз в 3 года [19, 20, 23].

### Уровень убедительности рекомендаций – С (уровень достоверности доказательств – 5)

*У пациентов после перенесенного лечения полипа анального канала:*

- Всем лицам, достигшим 50 лет, после перенесенного лечения полипа анального канала **рекомендуется** проведение эндоскопического обследования толстой кишки (колоноскопия, ректороманоскопия) не реже 1 раза в 6 месяцев для профилактики рецидива [2].

### Уровень убедительности рекомендаций – С (уровень достоверности доказательств – 5).

- В период заживления раны после перенесенного лечения полипа анального канала **рекомендуется** соблюдение диеты богатой растительной клетчаткой для восстановления самостоятельного стула в послеоперационном периоде, а также исключение пищи раздражающего характера (прием алкоголя и острой пищи), для ускорения заживления и профилактики послеоперационных осложнений [2].

### Уровень убедительности рекомендаций – С (уровень достоверности доказательств – 5).

- После выписки пациента после перенесенного лечения полипа анального канала **рекомендуются** контрольные осмотры до полного заживления раны анального канала для улучшения результатов лечения и снижения риска осложнений [2].

### Уровень убедительности рекомендаций – С (уровень достоверности доказательств – 5)

# Организация оказания медицинской помощи

- лечение пациентов с анальным полипом проводится в амбулаторных условиях, а также в условиях дневного и круглосуточного стационара колопроктологического профиля в зависимости от клинической ситуации;
- оказание помощи пациентам осуществляется врачами-колопроктологами;
- госпитализация пациентов осуществляется в плановом порядке.

## **Показания для плановой госпитализации:**

- в случае необходимости коррекции лечения или невозможность проведения лечебных мероприятий в амбулаторно-поликлинических условиях;
- невозможность проведения диагностических или лечебных манипуляций в амбулаторно-поликлинических условиях;
- неэффективность амбулаторного лечения у часто и длительно болеющих пациентов.

## **Показания к выписке пациента:**

- при отсутствии показаний к дальнейшему лечению в стационаре;
- при необходимости перевода пациента в другое лечебное учреждение;
- по требованию пациента или его законного представителя;
- в случаях несоблюдения пациентом предписаний или правил внутреннего распорядка стационара, если это не угрожает жизни пациента и здоровью окружающих.



## **6. Дополнительная информация, влияющая на течение и исход заболевания**

Отрицательно влияют на исход лечения:

1. Присоединение инфекционных осложнений.
2. Нарушение стула (диарея или запор).
3. Несоблюдение пациентом ограничений двигательной активности и физических нагрузок.

## Критерии оценки качества медицинской помощи

№	Критерии качества	Оценка выполнения
1	Выполнено всем пациентам с подозрением на анальный полип пальцевое исследование прямой кишки	Да/Нет
2	Выполнена аноскопия всем пациентам с подозрением на анальный полип	Да/Нет
3	Выполнена ректороманоскопия всем пациентам с подозрением на анальный полип	Да/Нет
4	Проведено хирургическое лечение (с учетом конкретной клинической ситуации)	Да/Нет
5	Отсутствие гнойно-воспалительных осложнений в послеоперационных ранах	Да/Нет
6	Восстановлен самостоятельный стул в послеоперационном периоде	Да/Нет

## Список литературы

1. Steele, S., Hull, T.L. et al. The ASCRS Manual of Colon and Rectal Surgery. Springer, 2019; p 189-201.
2. Шельгин Ю.А., Благодарный Л.А. Справочник по колопроктологии. ГЭОТАР-Медиа, 2014.
3. Herold A. et al. Coloproctology, European Manual of Medicine. Springer, 2017; p 59-74.
4. Шельгин Ю.А., Нечушкин М.И., Рыбаков Е.Г. Опухоли анального канала и перианальной кожи. М.: Практическая Медицина, 2011.
5. Андреас М. Кайзер. Колоректальная хирургия. Пер. с англ. под ред. Ю.А. Шельгина, С.Е. Урядова. М.: Издательство Панфилова, 2011. – 751 с.
6. Ewertsen C, Svendsen C.B., Svendsen L.B., Mogensen A.M Inflammatory cloacogenic polyp. UgeskrLaeger. 2008 Aug 25;170 (35):2708.
7. Hanson IM, Armstrong GR. Anal intraepithelial neoplasia in an inflammatory cloacogenic polyp. J ClinPathol. 1999. May;52(5):393-394.
8. Levey JM, Banner B, Darrah J, Bonkovsky HL. Inflammatory cloacogenic polyp: three cases and literature review. Am J Gastroenterol. 1994 Mar;89(3):438-441.
9. Lobert PF, Appelman HD. Inflammatory cloacogenic polyp. A unique inflammatory lesion of the anal transitional zone. Am J SurgPathol. 1981. Dec;5(8):761-766.
10. Mathialagan R, Turner MJ, Gorard DA. Inflammatory cloacogenic polyp mimicking anorectal malignancy. Eur J GastroenterolHepatol. 2000. Feb;12(2):247-250.
11. Saul SH. Inflammatory cloacogenic polyp: relationship to solitary rectal ulcer syndrome/mucosal prolapse and other bowel disorders. Hum Pathol. 1987. Nov;18(11):1120-1125.
12. Shih CM, Tseng HH, Tu UC. Inflammatory cloacogenic polyp of anus: report of three cases. ZhonghuaYiXueZaZhi (Taipei). 1990. Jan;45(1):69-74.
13. Abdullgaffar B, Abdulrahim M, Ghazi E. Benign fibrous polyp presenting in anal canal. AnnDiagnPathol. 2012. Sep 18. pii: S1092-9134(12)00106-2.
14. Abe Y, Inamori M, Fujita K et al. Gastrointestinal rectal polyp associated with schistosomiasis. J GastroenterolHepatol 2006;21 (7): 1216.
15. Gholam P, Autschbach F, Hartschuh W. Schistosomiasis in an HIV-positive patient presenting as an anal fissure and giant anal polyp. ArchDermatol. 2008 Jul;144(7):950-952.
16. Raso P, Sander EM, Raso LA, Andrade FilhoJde S. Anal polyp caused by Schistosomamansonii. RevSocBrasMedTrop. 2013;46(2):252-254.
17. Gupta PJ. Hypertrophied anal papillae and fibrous anal polyps, should they be removed during analfissure surgery? World J Gastroenterol. 2004 Aug 15;10(16):2412-2414.
18. Шельгин Ю.А., Благодарный Л.А. Справочник колопроктолога. М.:Литтера, 2012.
19. Воробьев Г.И. Основы колопроктологии. М.: МИА, 2006. С.79-82, 94.
20. Church JM. Analysis of the colonoscopic findings in patients with rectal bleeding according to the pattern of their presenting symptoms. DisColonRectum 1991;34:391–395.
21. Rex DK, Bond JH, Winawer S, et al. Quality in the technical performance of colonoscopy and the continuous quality improvement process for colonoscopy: recommendations of the U.S. Multi-Society Task Force on colorectal cancer. Am J Gastroenterol 2002;97:1296–1308.
22. Laurence R. Sands, Dana R. Sands. Ambulatory Colorectal Surgery. Informa 2009; 79-85.
23. Marvin L. Corman, M.D. Colon and Rectal Surgery. Lippincott 2005; 1743: 177-255.

## Приложение А1. Состав рабочей группы

№	Ф.И.О.	Ученая степень	Ученое звание	Профессиональная ассоциация
1.	Шельгин Юрий Анатольевич	Д.м.н.	Академик РАН, Профессор,	Ассоциация колопроктологов России
2.	Фролов Сергей Алексеевич	Д.м.н.	Профессор	Ассоциация колопроктологов России
3.	Кашников Владимир Николаевич	Д.м.н.		Ассоциация колопроктологов России
4.	Титов Александр Юрьевич	Д.м.н.		
5.	Благодарный Леонид Алексеевич	Д.м.н.	Профессор	
6.	Веселов Алексей Викторович	К.м.н.		Ассоциация колопроктологов России
7.	Москалев Алексей Игоревич	К.м.н.		Ассоциация колопроктологов России
8.	Кузьминов Александр Михайлович	Д.м.н.	Профессор	Ассоциация колопроктологов России
9.	Королик Вячеслав Юрьевич	К.м.н.		Ассоциация колопроктологов России
10.	Костарев Иван Васильевич	Д.м.н.		Ассоциация колопроктологов России
11.	Иванов Владимир Васильевич	К.м.н.		Ассоциация колопроктологов России
12.	Захарченко Александр Александрович	Д.м.н.	Профессор	Ассоциация колопроктологов России
13.	Васильев Сергей Васильевич	Д.м.н.	Профессор	Ассоциация колопроктологов России

Все члены рабочей группы являются членами Общероссийской Общественной Организации «Ассоциация колопроктологов России». Конфликт интересов отсутствует.

## Приложение А2. Методология разработки клинических рекомендаций

Целевая аудитория клинических рекомендаций:

1. Врачи-колопроктологи
2. Врачи-хирурги
3. Врачи-гастроэнтерологи
4. Врачи-терапевты
5. Врачи общей практики (семейные врачи)
6. Врачи-эндоскописты
7. Медицинские работники со средним медицинским образованием
8. Организаторы здравоохранения
9. Врачи-эксперты медицинских страховых организаций (в том числе при проведении медико-экономической экспертизы)
10. Студенты медицинских ВУЗов, ординаторы, аспиранты.

В данных клинических рекомендациях все сведения ранжированы по уровню достоверности (доказательности) в зависимости от количества и качества исследований по данной проблеме.

**Таблица 1. Шкала оценки уровней достоверности доказательств (УДД) для методов диагностики (диагностических вмешательств)**

УДД	Расшифровка
1	Систематические обзоры исследований с контролем референсным методом или систематический обзор рандомизированных клинических исследований с применением мета-анализа
2	Отдельные исследования с контролем референсным методом или отдельные рандомизированные клинические исследования и систематические обзоры исследований любого дизайна, за исключением рандомизированных клинических исследований с применением мета-анализа
3	Исследования без последовательного контроля референсным методом или исследования с референсным методом, не являющимся независимым от исследуемого метода или нерандомизированные сравнительные исследования, в том числе когортные исследования
4	Несравнительные исследования, описание клинического случая
5	Имеется лишь обоснование механизма действия или мнение экспертов

**Таблица 2. Шкала оценки уровней достоверности доказательств (УДД) для методов профилактики, лечения и реабилитации (профилактических, лечебных, реабилитационных вмешательств)**

УДД	Расшифровка
1	Систематический обзор рандомизированных клинических исследований с применением мета-анализа
2	Отдельные рандомизированные клинические исследования и систематические обзоры исследований любого дизайна, за исключением рандомизированных клинических исследований, с применением мета-анализа
3	Нерандомизированные сравнительные исследования, в том числе когортные исследования
4	Несравнительные исследования, описание клинического случая или серии случаев, исследование «случай-контроль»
5	Имеется лишь обоснование механизма действия вмешательства (доклинические исследования) или мнение экспертов

**Таблица 3. Шкала оценки уровней убедительности рекомендаций (УРР) для методов профилактики, лечения и реабилитации (профилактических, диагностических, лечебных, реабилитационных вмешательств)**

УРР	Расшифровка
A	Сильная рекомендация (все рассматриваемые критерии эффективности (исходы) являются важными, все исследования имеют высокое удовлетворительное методологическое качество, их выводы по интересующим исходам являются согласованными)
B	Условная рекомендация (не все рассматриваемые критерии эффективности (исходы) являются

	важными, не все исследования имеют высокое удовлетворительное методологическое качество и/или их выводы по интересующим исходам не являются согласованными)
C	Слабая рекомендация (отсутствие доказательств надлежащего качества (все рассматриваемые критерии эффективности (исходы) являются неважными, все исследования имеют низкое методологическое качество и их выводы по интересующим исходам не являются согласованными)

### Порядок обновления клинических рекомендаций

Механизм обновления клинических рекомендаций предусматривает систематическую актуализацию – не реже чем один раз в три года, а также при появлении новых данных с позиции доказательной медицины по вопросам диагностики, лечения, профилактики и реабилитации конкретных заболеваний, наличии обоснованных дополнений/замечаний к ранее утвержденным КР (клинических рекомендации) но не чаще 1 раз в 6 месяцев.

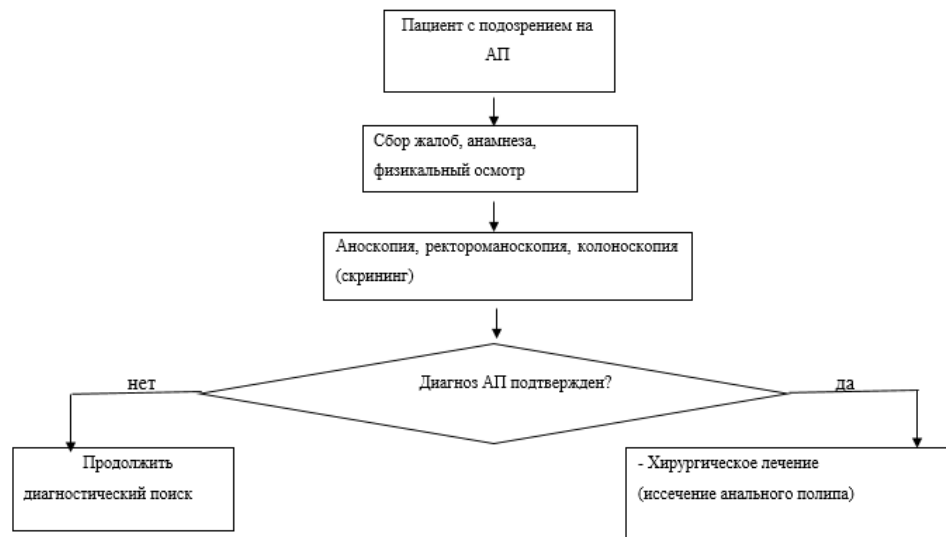
## Приложение А3. Связанные документы

### Связанные документы

Данные клинические рекомендации разработаны с учётом следующих нормативно-правовых документов:

1. Статья 76 Федерального Закона Российской Федерации от 21.11.2011 N 323-ФЗ "Об основах охраны здоровья граждан в Российской Федерации", в части разработки и утверждении медицинскими профессиональными некоммерческими организациями клинических рекомендаций (протоколов лечения) по вопросам оказания медицинской помощи;
2. Приказ от 2 апреля 2010 г. N 206н "Об утверждении порядка оказания медицинской помощи населению с заболеваниями толстой кишки, анального канала и промежности колопроктологического профиля" Министерства здравоохранения и социального развития Российской Федерации;
3. Федеральный Закон Российской Федерации от 29.11.2010 N 326-ФЗ (ред. от 03.07.2016) "Об обязательном медицинском страховании в Российской Федерации";
4. Приказ Минздрава России от 7 июля 2015 г. N 422ан "Об утверждении критериев оценки качества медицинской помощи";
5. Приказ Министерства Здравоохранения и Социального развития Российской Федерации от 17 декабря 2015 г. № 1024н «О классификации и критериях, используемых при осуществлении медико-социальной экспертизы граждан федеральными государственными учреждениями медико-социальной экспертизы»;
6. Федеральный Закон от 17.07.1990 178-ФЗ (в ред. Федеральных законов от 08.12.2010 №345-ФЗ, от 345-ФЗ, от 01.07.2011 № 169ФЗ, от 28.07.2012 № 133-ФЗ, от 25.12.2012 №258-ФЗ, от 07.05.2013 №99-ФЗ, от 07.05.2013 № 104-ФЗ, от 02.07.2013 № 185-ФЗ, от 25.11.2013 № 317-ФЗ) «О государственной социальной помощи».

## Приложение Б. Алгоритмы ведения пациента





## Приложение В. Информация для пациентов

Анальный полип является заболеванием преимущественного доброкачественного генеза и в подавляющем большинстве случаев может выступать как исход сопутствующей патологии дистального отдела пищеварительного тракта (хроническая анальная трещина, тромбированный внутренний геморроидальный узел, пролапс слизистой прямой кишки и т.п.). В настоящее время истинная распространенность данной патологии не известна. Это обстоятельство, в свою очередь, существенно затрудняет оценку рисков и разработку методов профилактики. Однако, известно, что клинические проявления данной патологии могут быть различными: выпадение анального полипа из анального канала, изъязвление, кровотечение, боли. В этом случае необходимо скрининговое обследование пациента в объеме аноскопии с биопсией, колоноскопии, при необходимости ультразвукового исследования ректальным датчиком. По классификации З. Маржатка все полипы анального канала делятся на «истинные» и полипы неопухолевой природы. К «истинным» полипам относят эпителиальные (аденома, карциноид) и неэпителиальные (лейомиома, липома, гемангиома и др.). К полипам неопухолевой природы относятся гиперпластические, гамартому анального канала, воспалительные полипы и гиперплазия анальных сосочков. В этом случае особое значение, определяющее тактику лечения и последующего наблюдения пациента, имеет морфологическая структура образования.

Комплекс диагностических и лечебных мероприятий определяется индивидуально на основании клинических проявлений и особенностей течения заболевания.

## Приложение Г.