



Клинические рекомендации

# **Сахарный диабет: ретинопатия диабетическая, макулярный отек диабетический**

Кодирование по Международной статистической классификации болезней и проблем, связанных со здоровьем: **Н36.0, E10.3, E11.3, E13.3**

Разработчик клинической рекомендации:

- **Общероссийская общественная организация «Ассоциация врачей-офтальмологов»**
- **Общероссийская общественная организация «Российская ассоциация эндокринологов»**

## **Оглавление**

Оглавление.....	2
Список сокращений.....	4
Термины и определения.....	5
1. Краткая информация по заболеванию или состоянию (группе заболеваний или состояний).....	7
1.1 Определение заболевания или состояния (группы заболеваний или состояний).....	7
1.2 Этиология и патогенез заболевания или состояния (группы заболеваний или состояний).....	7
1.3 Эпидемиология заболевания или состояния (группы заболеваний или состояний).....	9
1.4 Особенности кодирования заболевания или состояния (группы заболеваний или состояний) по международной статистической классификации болезней и проблем, связанных со здоровьем.....	10
1.5 Классификация заболевания или состояния (группы заболеваний или состояний).....	11
1.6 Клиническая картина заболевания или состояния (группы заболеваний или состояний).....	13
2. Диагностика заболевания или состояния (группы заболеваний или состояний), медицинские показания и противопоказания к применению методов диагностики.....	15
2.1 Жалобы и анамнез.....	15
2.2 Физикальное обследование.....	16
2.3 Лабораторные диагностические исследования.....	16
2.4 Инструментальные диагностические исследования.....	17
3. Лечение, включая медикаментозную и немедикаментозную терапии, диетотерапию, обезболивание, медицинские показания и противопоказания к применению методов лечения.....	20
3.1 Консервативное лечение.....	20
3.2 Лазерное лечение.....	21
3.3 Хирургическое лечение.....	22
4. Медицинская реабилитация, медицинские показания и противопоказания к применению методов реабилитации.....	26
5. Профилактика и диспансерное наблюдение, медицинские показания и противопоказания к применению методов профилактики.....	26
6. Организация оказания медицинской помощи.....	31

7. Дополнительная информация (в том числе факторы, влияющие на исход заболевания или состояния).....	32
Список литературы.....	34
Приложение А1. Состав рабочей группы по разработке и пересмотру клинических рекомендаций.....	39
Приложение А2. Методология разработки клинических рекомендаций.....	41
Порядок обновления клинических рекомендаций.....	43
Приложение А3. Справочные материалы, включая соответствие показаний к применению и противопоказаний, способов применения и доз лекарственных препаратов, инструкции по применению лекарственного препарата.....	43
Приложение Б. Алгоритмы действий врача.....	47
Приложение В. Информация для пациентов.....	49
Приложение Г. Шкалы оценки, вопросники и другие оценочные инструменты состояния пациента, приведенные в клинических рекомендациях.....	50

## **Список сокращений**

- АД — артериальное давление
- ВОЗ — Всемирная организация здравоохранения
- ГКС — глюкокортикостероиды
- ДЗН — диск зрительного нерва
- ДМО — диабетический макулярный отек
- ДР — диабетическая ретинопатия
- ИРМА — интравитреальные микрососудистые аномалии
- МКБ 10 — международная классификация 10-го пересмотра
- НПДР — непролиферативная диабетическая ретинопатия
- ОКТ — оптическая когерентная томография
- ОКТ-А — оптическая когерентная томография в режиме ангиографии
- ППДР — препролиферативная диабетическая ретинопатия
- ПДР — пролиферативная диабетическая ретинопатия
- СД — сахарный диабет
- ФАГ — флюоресцентная ангиография
- ХБП — хроническая болезнь почек
- ETDRS — early treatment diabetic retinopathy study, исследование [по изучению] раннего лечения ДР
- HbA1c — hemoglobin A1c, гликированный гемоглобин A1c
- ICAM-1 — intercellular adhesion molecule-1, молекула межклеточной адгезии 1-го типа
- PlGF — placental growth factor, плацентарный фактор роста
- VCAM-1 — vascular cell adhesion molecule-1, молекула адгезии сосудистого эндотелия 1-го типа
- VEGF — vascular endothelial growth factor, сосудистый эндотелиальный фактор роста

\*\* — жизненно необходимые и важнейшие лекарственные препараты (ЖНВЛП)

## **Термины и определения**

**Биомикроскопия глаза** — метод прижизненного визуального исследования оптических сред и тканей глаза, основанный на создании контраста между освещенными и неосвещенными участками, проводимый при помощи щелевой лампы и дополнительных диагностических линз (в частности, для биомикроскопии глазного дна).

**Ватный (мягкий) экссудат (ватообразный фокус)** — очаг фокальной ишемии внутренней сетчатки вследствие резкого нарушения ретинальной перфузии.

**Гемофтальм** — витреальное кровоизлияние (геморрагия), скопление крови в стекловидном теле или витреальной полости (при авитрии).

**Интравитреальное введение** (интравитреальная инъекция) — введение лекарственного вещества в стекловидное тело или витреальную полость (при авитрии).

**Инtrarетинальные микрососудистые аномалии (ИРМА)** — шунты в виде ветвящихся сосудов, располагающиеся по границе неперфузируемых зон сетчатки.

**Микроаневризма** — локальное расширение (выпячивание) капиллярной стенки.

**Неоваскулярная глаукома** — вторичная глаукома, возникающая в результате разрастания новообразованных сосудов и фиброзной ткани в углу передней камеры и на поверхности радужки.

**Оптическая когерентная томография (ОКТ)** — диагностический неинвазивный бесконтактный метод прижизненной визуализации, качественного и количественного анализа морфологических особенностей структур глазного дна, основанный на принципе световой интерферометрии.

**Оптическая когерентная томография в режиме ангиографии (ОКТ-А)** — диагностический неинвазивный бесконтактный метод прижизненной визуализации, качественного и количественного анализа микроциркуляции в структурах глазного дна с учетом сегментации слоев глазного дна.

**Преретинальное кровоизлияние** (геморрагия) — скопление крови в ретрогидалоидном пространстве.

**Ретинальная неоваскуляризация** — вариант патологического пролиферативного ответа на ишемию сетчатки, проявляющийся ростом по задней поверхности стекловидного тела новообразованных сосудов, источником которых являются собственные сосуды сетчатки.

**Рубеоз радужки** — рост новообразованных сосудов в радужке, как правило, сопровождается неоваскуляризацией структур угла передней камеры и является следствием выраженной ишемии сетчатки.

**Твердый (липидный) экссудат** — отложение белков и липидов в слоях нейроэпителия вследствие повышенной проницаемости сосуда и выхода компонентов плазмы крови за его пределы.

**Тракционная отслойка сетчатки** — отслойка сетчатки, связанная с сокращением соединительной ткани в составе пролиферативных мембран и ретракцией стекловидного тела, характеризуется скоплением жидкости между нейроэпителием и пигментным эпителием. При формировании вторичных разрывов сетчатки отслойка классифицируется как тракционно-регматогенная.

**Флюоресцентная ангиография глаза (ФАГ, ангиография с флюоресцеином натрия)** — диагностический метод, позволяющий выявить нарушения сосудистого русла на глазном дне, оценить состояние наружного и внутреннего гематоретинальных барьеров путем регистрации пассажа красителя (внутривенно вводимого флюоресцеина натрия) по сосудам глаза в режиме фото- и видеонаблюдения.

## **1. Краткая информация по заболеванию или состоянию (группе заболеваний или состояний)**

### **1.1 Определение заболевания или состояния (группы заболеваний или состояний)**

**Сахарный диабет (СД)** – это группа метаболических (обменных) заболеваний, характеризующихся хронической гипергликемией, которая является результатом нарушения секреции инсулина, действия инсулина или обоих этих факторов [1, 2]. Хроническая гипергликемия при СД сопровождается повреждением, дисфункцией и недостаточностью различных органов, особенно глаз, почек, нервов, сердца и кровеносных сосудов.

**Диабетическая ретинопатия (ДР)** – специфичное позднее нейромикрососудистое осложнение сахарного диабета, развивающееся, как правило, последовательно от изменений, связанных с повышенной проницаемостью и окклюзией ретинальных сосудов, до появления новообразованных сосудов и фиброглияльной ткани. Является одним из проявлений генерализованной микроангиопатии.

**Диабетический макулярный отек (ДМО)** – утолщение сетчатки, связанное с накоплением жидкости в межклеточном пространстве нейроэпителия вследствие нарушения гематоретинальных барьеров и несоответствия между транссудацией жидкости и способности к ее реабсорбции клетками пигментного эпителия.

### **1.2 Этиология и патогенез заболевания или состояния (группы заболеваний или состояний)**

Диабетическая ретинопатия (ДР) является заболеванием, входящим в группу ишемических ретинопатий, которые характеризуются значительным нарушением капиллярной перфузии, развитием внутриглазных новообразованных сосудов и ретинальным отеком. Окклюзия и отек – это основные патологические проявления диабетического поражения сетчатки, причем окклюзия поражает в основном периферические отделы сетчатки, а отек преобладает в центральной ее части – в макулярной зоне. Окклюзия сосудов является причиной появления неперфузируемых зон сетчатки, которые стимулируют выброс ангиогенных факторов и воспалительных цитокинов.

В условиях гипергликемии возникает каскад патологических биохимических процессов, в результате которого образуются конечные продукты гликирования и активные формы кислорода, вызывающие повреждение сосудистой стенки и гибель эндотелиальных клеток. Поражению эндотелия сосудов способствует также резкое

усиление ретинального кровотока, возникающее в условиях гипергликемии (эндотелиальный стресс), а также воздействие свободных радикалов. Оксидативный стресс, высокореактивные соединения кислорода и конечные необратимые продукты гликирования индуцируют экспрессию воспалительных цитокинов (таких как интерлейкин-6, интерлейкин-8, интерлейкин-1 $\beta$  и фактор некроза опухоли), хемокинов и молекул клеточной адгезии (intercellular adhesion molecule-1 – ICAM-1, vascular cell adhesion molecule-1 – VCAM-1), которые приводят к миграции лейкоцитов и лейкостазу. Повреждение эндотелия, усиление агрегации элементов крови, активация факторов коагуляции приводят к окклюзии капилляров и ретинальной ишемии, которая запускает повышенную экспрессию эндотелиального фактора роста сосудов (vascular endothelial growth factor – VEGF), что является одним из самых значимых звеньев в патогенезе диабетического макулярного отека (ДМО) и ДР. Открытие шунтов – интравитреальных микрососудистых аномалий (ИРМА) – в ответ на значительное снижение кровоснабжения лишь усугубляет ситуацию, поскольку перераспределяет кровоток в обход неперфузируемой сетчатки [3, 4].

Увеличение выработки VEGF выше критического уровня способствует развитию основных клинических проявлений диабетического поражения сетчатки – макулярного отека и неоваскуляризации [5, 6]. Воздействуя на эндотелиальные белки плотных межклеточных контактов, VEGF способствует повышению сосудистой проницаемости. Это усиливает экссудацию и накопление экстрацеллюлярной жидкости и белков в ткани сетчатки. Жидкость, которая проходит через стенку капилляров, в норме должна реабсорбироваться пигментным эпителием (наружный гематоретинальный барьер) и соседними капиллярами сетчатки. Когда диффузия превышает потенциальные возможности пигментного эпителия и капилляров к реабсорбции жидкостей, возникают клинические признаки макулярного отека. Значимое влияние на развитие ДМО оказывает увеличение выработки провоспалительных цитокинов выше критического уровня и активация мюллеровских клеток.

Повышенная экспрессия VEGF инициирует процесс ангиогенеза, представляющего собой упорядоченную последовательность сложных процессов:

- активация эндотелиальных клеток и изменение их формы;
- перичеллюлярная секреция протеаз и деградация матрикса;
- миграция эндотелиальных клеток;
- пролиферация и инвазия внеклеточного матрикса тяжами продвигающихся вперед эндотелиальных клеток;



- дифференцировка тяжёлых клеток в имеющие просвет сосуды, которые формируют капиллярные петли и аркады при отсутствии базальной мембраны.

Новообразованные сосуды растут по задней поверхности стекловидного тела. Стенка новообразованного сосуда неполноценна, что приводит к выходу за его пределы как компонентов плазмы, так и цельной крови. Это стимулирует разрастание соединительной ткани в зонах неоваскуляризации. Поскольку соединительная ткань всегда стремится к сокращению, а адгезия фиброваскулярного конгломерата к задней поверхности стекловидного тела очень плотная, то развивается отслойка стекловидного тела. Как правило, в этот момент происходит разрыв новообразованных сосудов с развитием преретинальных (перед поверхностью сетчатки) или витреальных (в полость стекловидного тела) кровоизлияний. Рецидивирующие кровоизлияния, рубцевание задних отделов стекловидного тела ведут к образованию патологических витреоретинальных сращений, которые могут вызвать тракционную отслойку сетчатки. В дальнейшем возможно разрастание новообразованных сосудов по радужной оболочке (рубез) и в углу передней камеры, приводящее к развитию неоваскулярной глаукомы и к некупируемому повышению внутриглазного давления.

Таким образом, современные представления о патогенезе ДР позволяют выделить пять основных процессов в ее развитии:

- формирование микроаневризм;
- патологическая сосудистая проницаемость;
- сосудистая окклюзия;
- неоваскуляризация и фиброзная пролиферация;
- сокращение фиброваскулярной ткани и стекловидного тела.

### **1.3 Эпидемиология заболевания или состояния (группы заболеваний или состояний)**

ДР является основной причиной слепоты у трудоспособного населения развитых стран и входит в число ведущих причин снижения зрения в возрастной группе старше 65 лет. Подсчитано, что слепота у больных СД развивается в 25 раз чаще, чем в среднем в популяции [7]. За последние три десятилетия распространенность СД (стандартизованная по возрасту) существенно возросла в странах с любым уровнем дохода, что отражает рост числа людей с избыточным весом или ожирением во всем мире. Глобальная распространенность диабета выросла с 4,7% в 1980 году до 8,5% в 2014 году [2].

Основными причинами снижения зрения у больных СД являются пролиферативная диабетическая ретинопатия (ПДР) и ДМО [2]. В Висконсинском эпидемиологическом исследовании была показана корреляция между ДР и типом, длительностью и тяжестью

СД [7 - 10]. При СД 1 типа с длительностью заболевания более 20 лет ДР диагностируется более чем у 88% пациентов [7]. При СД 2 типа наибольшая распространенность (65,2%) отмечается в группе пациентов с 15-20-летним стажем диабета [8]. При некомпенсированном СД симптомы ДР встречаются практически в 2 раза чаще, чем при компенсированном СД [7 - 9]. Так или иначе, на каком-то этапе жизни более чем у трети людей с СД разовьется ДР [10]. Статистически достоверного различия частоты заболеваемости ДР между мужчинами и женщинами не выявлено. Несколько большее абсолютное число женщин с диагнозом ДР обусловлено их большей обращаемостью к врачам и заботой о собственном здоровье [7].

По результатам глобального метаанализа (в США, Европе, Австралии и Азии) было показано, что у каждого третьего больного СД (34,6%) наблюдалась какая-либо ДР, у каждого десятого (10,2%) была угрожающая потерей зрения форма (ПДР и/или ДМО) [11]. В 2010 г. в мире насчитывалось более 92 млн взрослых, имеющих какую-либо ретинопатию, 17 млн с ПДР, 20 млн с ДМО и 28 млн с угрожающей потерей зрения ДР. В 2015 г. 145 млн человек имели ДР, в том числе 45 млн человек – на стадии, угрожающей потерей зрения [10, 11]. В Российской Федерации в 2016 г. распространенность ДР составила: при СД 1 типа – 38,3% (3805,6 на 10 тыс. взрослых), при СД 2 типа – 15,0% (1497,0 на 10 тыс. взрослых) [12]. Структура новых случаев ДР: непролиферативная стадия при СД 1 типа – 71,4%, при СД 2 типа – 80,3%, препролиферативная ДР (ППДР) – 16,4% и 13,8%, соответственно, ПДР – 12,1% и 5,8%, соответственно, терминальная – 0,2% и 0,1%, соответственно [12]. По официальной статистике на 31.12.2017 года число пациентов с ДР превысило 580000 человек [12]. В большинстве исследуемых регионов фактическая распространенность ДР превышает регистрируемую по обращаемости в несколько раз [12].

#### **1.4 Особенности кодирования заболевания или состояния (группы заболеваний или состояний) по международной статистической классификации болезней и проблем, связанных со здоровьем**

- Н36.0 — Диабетическая ретинопатия;
- E10.3 — Инсулинозависимый сахарный диабет с поражением глаз;
- E11.3 — Инсулиннезависимый сахарный диабет с поражением глаз;
- E12.3 — Сахарный диабет, связанный с недостаточностью питания с поражением глаз;
- E13.3 — Другие уточненные формы сахарного диабета с поражением глаз;
- E14.3 — Сахарный диабет неуточненный с поражением глаз.

### **1.5 Классификация заболевания или состояния (группы заболеваний или состояний)**

Классификация ДР, предложенная Kohner E. и Porta M. (1991), выделяет три основных стадии заболевания [13]:

1. непролиферативная ДР;
2. препролиферативная ДР;
3. пролиферативная ДР.

Клинические изменения, характерные для каждой стадии ДР, представлены в табл.

1.

**Таблица 1.** Характеристика изменений на глазном дне при различных стадиях ДР

Стадии ДР	Характеристика изменений на глазном дне
Непролиферативная	Микроаневризмы, мелкие интравитреальные кровоизлияния
Препролиферативная	ППДР диагностируется при наличии хотя бы одного из 3 признаков: - венозные деформации в 2-х и более квадрантах - многочисленные ИРМА в одном и более квадрантах - множественных геморрагии в виде пятен в 4-х квадрантах глазного дна
Пролиферативная	Неоваскуляризация диска зрительного нерва и/или сетчатки, ретинальные, преретинальные и интравитреальные кровоизлияния (гемофтальм), образование фиброзной ткани в области кровоизлияний и по ходу неоваскуляризации.

Самой полной на сегодняшний день является классификация Исследовательской группы по изучению раннего лечения ДР (Early Treatment Diabetic Retinopathy Study – ETDRS) 1991 года (табл. 2), [14], которая также может быть использована в клинической практике.

**Таблица 2.** Классификация и клинические проявления ДР ETDRS (1991)

Уровень по ETDRS	Стадия ретинопатии	Офтальмоскопическая картина
<b>Непролиферативная диабетическая ретинопатия</b>		
10	Нет ретинопатии	Микроаневризмы и другие изменения отсутствуют. Может быть расширение венул сетчатки.
14-35	Начальная	Незначительное количество микроаневризм и микрогеморрагий. Могут выявляться “твердые” и “мягкие” экссудаты.
43	Умеренная	Один из признаков: ○ умеренное количество микроаневризм и геморрагий; ○ умеренно выраженные интравитреальные микрососудистые аномалии в одном квадранте.
47	Выраженная	Оба признака 43 уровня или один из признаков: ○ множественные микроаневризмы и микрогеморрагии в двух-трех квадрантах; ○ умеренно-выраженные интравитреальные микрососудистые аномалии в одном-трех квадрантах; ○ четкообразность венул хотя бы в одном квадранте.

53	Тяжелая	Сочетание двух-трех признаков 47 уровня или один из признаков: <ul style="list-style-type: none"> <li>○ множественные микроаневризмы и микрогеморрагии во всех квадрантах;</li> <li>○ выраженные интравитреальные микрососудистые аномалии хотя бы в одном квадранте;</li> <li>○ четкообразность венул в двух и более квадрантах.</li> </ul>
<b>Пролиферативная диабетическая ретинопатия</b>		
61	Начальная	Один из признаков: <ul style="list-style-type: none"> <li>○ фиброз на диске зрительного нерва или сетчатке без неоваскуляризации;</li> <li>○ неоваскуляризация сетчатки меньше половины площади диска зрительного нерва.</li> </ul>
65	Выраженная	Один из признаков: <ul style="list-style-type: none"> <li>○ неоваскуляризация сетчатки более половины площади диска зрительного нерва;</li> <li>○ неоваскуляризация диска зрительного нерва менее трети его площади;</li> <li>○ неоваскуляризация сетчатки менее половины площади диска зрительного нерва без неоваскуляризации диска зрительного нерва, но при наличии преретинальной или витреальной геморрагии площадью менее 1,5 диска зрительного нерва.</li> </ul>
71	Тяжелая (высокого риска 1)	Один из признаков: <ul style="list-style-type: none"> <li>○ преретинальная или витреальная геморрагия площадью более 1,5 диска зрительного нерва;</li> <li>○ преретинальная или витреальная геморрагия площадью менее 1,5 диска зрительного нерва в сочетании с неоваскуляризацией сетчатки более половины площади диска зрительного нерва;</li> <li>○ преретинальная или витреальная геморрагия площадью менее 1,5 диска зрительного нерва в сочетании с неоваскуляризацией диска зрительного нерва менее трети его площади;</li> <li>○ неоваскуляризация диска зрительного нерва более трети его площади.</li> </ul>
75	Тяжелая (высокого риска 2)	Неоваскуляризация диска зрительного нерва более трети его площади и преретинальная или витреальная геморрагия площадью более 1,5 диска зрительного нерва
81-85	Далеко зашедшая	Один и более признаков: <ul style="list-style-type: none"> <li>○ невозможно оценить площадь неоваскуляризации;</li> <li>○ глазное дно офтальмоскопируется частично или не офтальмоскопируется в заднем полюсе;</li> <li>○ преретинальная или витреальная геморрагия в заднем полюсе площадью более 4 дисков зрительного нерва;</li> <li>○ ретиношизис в макулярной зоне.</li> </ul>
90	Градация невозможна	Глазное дно не офтальмоскопируется даже фрагментарно

Диабетическая макулопатия, в том числе ДМО, возможна на любой стадии ДР. В настоящее время не существует общепризнанной классификации диабетической макулопатии и ДМО. В то же время, в зависимости от того, какое из перечисленных ниже

поражений является преобладающим, выделяют основные клинические формы поражения:

- ДМО или отечная макулопатия – локальный изолированный прорыв внутреннего гематоретинального барьера (группа микроаневризм) с нарушением ауторегуляции (фокальный отек), или гиперпроницаемость капилляров в сочетании с нарушением наружного гематоретинального барьера (диффузный отек);
- тракционная макулопатия – нарушение витреоретинальных взаимоотношений или плотности внутренней пограничной мембраны сетчатки (тракционный отек);
- ишемическая макулопатия – окклюзия капилляров (ишемический отек).

При значительных размерах интравитреальных полостей скопления жидкости отек называют кистовидным.

Исследовательской группой по изучению раннего лечения ДР (ETDRS) введено понятие клинически значимого ДМО, критериями которого являются [15]:

- утолщение сетчатки и/или твердые экссудаты, захватывающие центр макулы;
- утолщение сетчатки и/или твердые экссудаты, расположенные ближе 500 мкм от центра макулы, но на него не распространяющиеся;
- утолщение сетчатки площадью 1 ДЗН или более, расположенное хотя бы частично, ближе 1 диаметра диска от центра макулы.

Кроме этого, принято выделять ДМО с вовлечением или без вовлечения центра. Макулярный отек с вовлечением центра определяется как утолщение сетчатки (ретикулярный отек), затрагивающее центральную зону диаметром в 1000 мкм.

## **1.6 Клиническая картина заболевания или состояния (группы заболеваний или состояний)**

Изменения на глазном дне у больных СД развиваются последовательно от состояний, связанных с повышенной проницаемостью и окклюзией ретинальных сосудов, до появления новообразованных сосудов и фиброглияльной ткани. Детальное описание клинической картины в зависимости от стадии ДР представлены в табл. 1 и 2.

Осложненные формы пролиферативной ДР включают развитие рубеоза радужки и вторичной неоваскулярной глаукомы, преретинальных и интравитреальных кровоизлияний, тракционного синдрома и/или тракционной отслойки сетчатки вследствие образования витреоретинальных фиброглияльных шварт.

### **Клиническая картина диабетической макулопатии**

На любой стадии заболевания может развиваться поражение области желтого пятна, называемое диабетической макулопатией и являющееся одной из основных причин снижения зрения. При биомикроскопии глазного дна выявляется деформация или утрата фовеолярного рефлекса, утолщение сетчатки в макулярной зоне и отложение липидных экссудатов. Длительно существующий макулярный отек может приводить к кистовидным, фиброзным и атрофическим изменениям сетчатки.

Ишемическая макулопатия связана с резким нарушением кровотока перифовеолярной зоны и практически не проявляет себя при офтальмоскопии. Предположить наличие такого варианта макулопатии позволяет несоответствие между низкой остротой зрения и незначительными изменениями на глазном дне в области желтого пятна. Достоверно оценить ишемическое поражение макулы позволяют дополнительные методы диагностики, такие как оптическое исследование сетчатки с помощью компьютерного анализатора в сосудистом режиме (ОКТ-ангиография) и флюоресцентная ангиография. Ишемическая макулопатия дает наихудший прогноз в отношении остроты зрения.

Тракционная макулопатия может развиваться вследствие нарушения витреоретинальных взаимоотношений (вертикальные тракции) или плотности внутренней пограничной мембраны сетчатки (горизонтальные тракции). При биомикроскопии выявляются патологические макулярные рефлексы и деформация ретинальных структур. Возможно появление ретинального отека (тракционный отек).

### **Клиническая картина транзиторной диабетической ретинопатии**

На фоне быстрого снижения уровня гликемии у пациентов с выраженной декомпенсацией СД возможна транзиторная ретинопатия, которая характеризуется доброкачественным течением. Для правильной трактовки офтальмоскопической картины и постановки диагноза «транзиторная ретинопатия» необходим тщательный сбор анамнеза с выяснением эпизода (эпизодов) резкого снижения уровня гликемии. Клинические проявления транзиторной ретинопатии достаточно вариабельны и могут проявляться как появлением, так и увеличением ретинальных геморрагий, «ватных» экссудатов и макулярного отека. Особое внимание необходимо уделять состоянию ДЗН, поскольку диабетический папиллит (иногда изолированный) является достаточно частым, но плохо фиксируемым проявлением транзиторной ретинопатии. Одним из тяжелых проявлений транзиторной ретинопатии является ишемическая макулопатия, лечение которой без наличия ретинального отека нецелесообразно. Изменения, как правило,

подвергаются самопроизвольному регрессу в течение нескольких месяцев. Лазерная коагуляция сетчатки, как правило, не требуется. [16].

Диабетическая папиллопатия (диабетический папиллит) характеризуется преходящим отеком диска зрительного нерва, наличием «мягких» экссудатов и ретинальных геморрагий в поверхностных слоях сетчатки по краю диска зрительного нерва. Течение обычно доброкачественное, и специфического лечения не требуется [16].

### **Другие поражения органа зрения диабетического генеза**

У пациентов с СД (особенно декомпенсированным) вследствие метаболических нарушений отмечается раннее появление и более интенсивное прогрессирование катаракты.

Наиболее частым проявлением мононейропатии является поражение глазодвигательных и отводящих нервов. Пациенты могут жаловаться на отклонение глазного яблока, двоение и опущение верхнего века, что подтверждается при офтальмологическом осмотре.

Вследствие нарушения иннервации роговицы может развиваться эпителиопатия роговицы, которая может приводить к рецидивирующим эрозиям роговицы.

## **2. Диагностика заболевания или состояния (группы заболеваний или состояний), медицинские показания и противопоказания к применению методов диагностики**

### **2.1 Жалобы и анамнез**

- **Рекомендуется** сбор анамнеза и жалоб при патологии глаза всем пациентам с подозрением на диабетическое поражение сетчатки с целью выяснения наличия функциональных зрительных расстройств [10, 17, 18, 19].

**Уровень убедительности рекомендаций С (уровень достоверности доказательств – 5)**

**Комментарии:** возможно отсутствие жалоб в течение продолжительного времени, несмотря на прогрессирование заболевания. Пациенты с ДР могут жаловаться на снижение остроты зрения, плавающие помутнения. При ДМО пациенты отмечают искажения предметов (метаморфопсии), «пятно» перед взором, снижение остроты зрения [17]. При осложнениях ПДР (преретинальных и интравитреальных кровоизлияниях) пациенты могут жаловаться на снижение

зрения, «пятно», «сетку» перед глазами, при отслойке сетчатки - на снижение зрения и появление «завесы» в поле зрения. Жалобы на снижение остроты зрения требуют, как правило, незамедлительного специализированного лечения. При развитии нейропатии с поражением III и VI пар черепномозговых нервов пациенты могут жаловаться на отклонение глазного яблока, двоение и опущение верхнего века. Из общего анамнеза важно уточнить давность СД и степень контроля заболевания (уровень сахара крови, гликированного гемоглобина), наличие артериальной гипертензии, показатели липидного обмена, наличие макрососудистых или иных микрососудистых осложнений СД [1, 2].

## **2.2 Физикальное обследование**

*Физикальное обследование не применяется для диагностики ДР и ДМО.*

- **Рекомендуется** всем пациентам с СД в рамках ведения основного заболевания (в том числе для оценки риска возникновения или прогрессирования ДР и ДМО) и выполняется врачом-эндокринологом (или терапевтом) согласно клиническим рекомендациям по ведению больных с различными типами СД [10, 17, 18, 19]. Также необходимо направлять к профильным специалистам за консультацией пациентов с иными сопутствующими системными заболеваниями и факторами риска системных осложнений перед выполнением лазерного или хирургического лечения с целью выявления возможных противопоказаний к данным видам лечения или минимизирования риска осложнений [19].

**Уровень убедительности рекомендаций С (уровень достоверности доказательств – 5)**

**Комментарии:** выбор профиля специалиста определяется в зависимости от особенностей течения СД и наличия у пациента иного сопутствующего системного заболевания и фактора риска системных осложнений.

## **2.3 Лабораторные диагностические исследования**

- **Рекомендуется** клинический анализ крови, биохимический анализ крови, включающий исследование глюкозы крови, гликированного гемоглобина (HbA1c), содержание липопротеинов низкой плотности, триглицеридов, всем пациентам с ДР и ДМО при первичном осмотре и изменении тактики ведения с целью оценки общего статуса и риска прогрессирования поражений сетчатки [18, 20]. Также



рекомендуется направлять на лабораторное исследование пациентов с сопутствующими системными заболеваниями и факторами риска системных осложнений до выполнения лазерного или хирургического лечения с целью выявления возможных противопоказаний к данным видам лечения [19].

**Уровень убедительности рекомендаций С (уровень достоверности доказательств – 5)**

**Комментарии:** *выбор лабораторного исследования определяется в зависимости от особенностей течения СД и наличия у пациента сопутствующего системного заболевания и фактора риска системных осложнений.*

## **2.4 Инструментальные диагностические исследования**

- **Рекомендуется** визометрия всем пациентам с ДР и ДМО с целью определения тяжести зрительных расстройств [10, 17 - 19].

**Уровень убедительности рекомендаций С (уровень достоверности доказательств – 5)**

- **Рекомендуется** офтальмотонометрия всем пациентам с ДР и ДМО с целью выявления нарушений офтальмотонуса [10, 17 – 19, 21].

**Уровень убедительности рекомендаций С (уровень достоверности доказательств – 5)**

- **Рекомендуется** биомикроскопия переднего отдела глаза и стекловидного тела всем пациентам с ДР и ДМО с целью выявления неоваскуляризации радужки, оценки прозрачности оптических сред, наличия отслойки стекловидного тела. Биомикроскопию переднего отдела глазного яблока в обязательном порядке необходимо сначала проводить без мидриаза [10, 17 - 19].

**Уровень убедительности рекомендаций С (уровень достоверности доказательств – 5)**

- **Рекомендуется** гониоскопия пациентам с выявленным при биомикроскопии радужки рубеозом и/или нарушением регуляции офтальмотонуса с целью определения причин повышения внутриглазного давления и выработки оптимальной тактики ведения [10, 17 - 19].

**Уровень убедительности рекомендаций С (уровень достоверности доказательств – 5)**

- **Рекомендуется** биомикроскопия глазного дна или офтальмоскопия в условиях медикаментозного мидриаза всем пациентам с ДР и ДМО с целью выявления изменений на глазном дне, оценки их тяжести, мониторинга и выбора оптимальной тактики ведения [10, 17 - 19].

**Уровень убедительности рекомендаций С (уровень достоверности доказательств – 5)**

- **Рекомендуется** биомикрофотография глазного дна с использованием фундус-камеры пациентам с целью скрининга, мониторинга и оценки эффективности лечения [10, 17 - 19].

**Уровень убедительности рекомендаций С (уровень достоверности доказательств – 3)**

**Комментарии:** *необходимость и частота фотографирования глазного дна с помощью фундус-камеры определяется врачом-офтальмологом в зависимости от особенностей течения ДР, ДМО и СД.*

- **Рекомендуется** оптическое исследование сетчатки с помощью компьютерного анализатора (оптическая когерентная томография, ОКТ) пациентам с ДМО или с подозрением на его наличие с целью его количественной и качественной оценки, а также мониторинга эффективности лечения [10, 17 – 19, 22, 23].

**Уровень убедительности рекомендаций А (уровень достоверности доказательств – 2)**

**Комментарии:** *при оценке эффективности лечения интравитреальными введениями ингибиторов ангиогенеза и кортикостероидов следует оценивать количественные и качественные параметры томограмм.*

- **Рекомендуется** оптическое исследование сетчатки с помощью компьютерного анализатора в режиме ангиографии (оптическая когерентная томография в режиме ангиографии, ОКТ-А) пациентам со сниженным зрением, которое нельзя объяснить прозрачностью оптических сред и офтальмоскопической картиной для выявления и

оценки площади ишемических зон в макулярной зоне, а также пациентам с ранней ретиальной неоваскуляризацией для ее точной локализации (при наличии технических возможностей) [23 - 25].

**Уровень убедительности рекомендаций В (уровень достоверности доказательств – 3)**

**Комментарии:** *необходимость и частота ОКТ-А определяется врачом-офтальмологом в зависимости от особенностей течения заболевания.*

- **Рекомендуется** флюоресцентная ангиография глаза (ФАГ) пациентам с подозрением на нарушение перфузии сетчатки, внутреннего гемато-ретиального барьера с целью разработки тактики лечения, пациентам с необъяснимым снижением зрения с целью выявления ишемической макулопатии, пациентам с рефрактерным ДМО с целью выявления ишемии на периферии сетчатки как источника повышенной экспрессии сосудистого эндотелиального фактора роста, пациентам с рецидивирующими витреальными кровоизлияниями из необъяснимого источника с целью его локализации [10, 17, 18, 23].

**Уровень убедительности рекомендаций С (уровень достоверности доказательств – 3)**

- **Рекомендуется** ультразвуковое исследование глазного яблока всем пациентам с диабетическим поражением глаз и недостаточной прозрачностью оптических сред с целью диагностики нарушения витреоретинальных взаимоотношений [17].

**Уровень убедительности рекомендаций С (уровень достоверности доказательств – 5)**

- **Рекомендуется** периметрия пациентам с диабетическим поражением глаз и подозрением на поражение зрительного нерва с целью оценки функции сетчатки и проводящих путей [17]. **Уровень убедительности рекомендаций С (уровень достоверности доказательств – 5)**

- **Рекомендуется** электрофизиологическое исследование пациентам с необъяснимым снижением зрительных функций с целью оценки функции сетчатки и проводящих путей [17].

**Уровень убедительности рекомендаций С (уровень достоверности доказательств – 5)**

**Комментарии:** решение о назначении дополнительных методов исследования принимает врач по результатам базового обследования.

### **3. Лечение, включая медикаментозную и немедикаментозную терапии, диетотерапию, обезболивание, медицинские показания и противопоказания к применению методов лечения**

- **Рекомендуется** междисциплинарное ведение пациента на всех стадиях ДР и ДМО с целью компенсации системных нарушений (нормализация уровня гликемии, артериального давления и показателей липидного обмена) [26, 30].

**Уровень убедительности рекомендаций А (уровень достоверности доказательств – 2).**

**Комментарии:** на всех стадиях ДР и ДМО должно проводиться лечение основного заболевания – СД, направленное на коррекцию метаболических нарушений [1, 2, 10, 18, 19, 26]. Согласно данным клинических и экспериментальных работ, существует четкая корреляция между степенью компенсации гликемии и развитием ДР. Исследование DCCT показало, что чем лучше проводился контроль гликемии, тем меньше был риск и частота развития ДР [26, 27]. Жесткий контроль уровня глюкозы крови, артериального давления и липидного обмена ассоциированы с меньшей вероятностью развития и меньшей скоростью прогрессирования ДР [17-19, 26 - 33].

- **Не рекомендуется** специальное офтальмологическое лечение пациентам на стадии непролиферативной ДР (до 47 уровня включительно при применении классификации ETDRS) [1, 17].

**Уровень убедительности рекомендаций А (уровень достоверности доказательств – 2)**

#### **3.1 Консервативное лечение**

- **Не рекомендуется** консервативное лечение пациентам с ДР и ДМО [10, 17, 18, 23].

**Уровень убедительности рекомендаций В (уровень достоверности доказательств – 2)**

**Комментарии:** *несмотря на отсутствие данных доказательной медицины, пациентам с диабетическими поражениями сетчатки возможно назначение лекарственных препаратов групп антиоксидантов, антигипоксантов, дезагрегантов, гемостатиков и ангиопротекторов. Коррекция липидного статуса при помощи гиполипидемического препарата фенофибрат может замедлять прогрессирование ДР [23, 31, 33]. Решение о необходимости такого лечения принимается врачом-офтальмологом в зависимости от клинической картины[20].*

### **3.2 Лазерное лечение**

- **Рекомендуется** проведение панретиальной лазерной коагуляции на стадии препролиферативной ДР (относительное показание) в случае невозможности регулярного мониторинга пациента с целью подавления экспрессии VEGF и профилактики развития неоваскуляризации [14].

**Уровень убедительности рекомендаций А (уровень достоверности доказательств – 2).**

**Комментарии:** *стандартная панретиальная лазеркоагуляция обычно осуществляется за несколько сеансов [10, 17-19]. Сеансы панретиальной лазеркоагуляции могут проводиться как в стационарных, так и в амбулаторных условиях при максимальном медикаментозном мидриазе [34 - 37].*

- **Рекомендуется** панретиальная лазерная коагуляция, возможно, в сочетании с интравитреальным введением ингибитора ангиогенеза - ранибизумаба (см. раздел Хирургическое лечение) на стадии ПДР с целью подавления неоваскуляризации [36, 38].

**Уровень убедительности рекомендаций А (уровень достоверности доказательств – 1)**

**Комментарии:** *при уровне HbA1c более 10% и наличии ПДР панретиальная лазеркоагуляция должна проводиться, не дожидаясь существенного улучшения контроля гликемии.*

*У панретиальной лазеркоагуляции сетчатки существуют определенные побочные эффекты. Поэтому этот метод лазерного лечения выполняется, как правило, тогда, когда уже имеются новообразованные сосуды, или риск их появления крайне высок. Вероятность развития слепоты при появлении новообразованных*

сосудов настолько высока, что оправдывает применение лазерного лечения, несмотря на побочные эффекты [17, 34 – 38].

Лазеркоагуляцию обычно начинают с нижних отделов средней периферии, так как эти зоны могут стать недоступными в случае возникновения кровоизлияния в стекловидное тело. Далее лазерное воздействие продолжают, нанося коагуляты на всю поверхность средней периферии глазного дна от височных сосудистых аркад. При наличии ПДР с неоваскуляризацией радужки и/или угла передней камеры необходимо коагулировать также крайние периферические отделы сетчатки.

Показанием к незамедлительному проведению панретинальной лазеркоагуляции является ПДР в сочетании с «факторами высокого риска снижения зрения», которые определяются как:

- неоваскуляризация сетчатки, размер которой превышает 1/2 площади ДЗН;
- неоваскуляризация ДЗН, размер которой превышает 1/3 площади ДЗН;
- витреальная или преретинальная геморрагия.

- **Рекомендуется** проведение лазерной коагуляции сетчатки, в том числе в сочетании с интравитреальными введениями ингибиторов ангиогенеза или глюкокортикостероидов (см. раздел Хирургическое лечение) при наличии клинически значимого ДМО с целью улучшения или стабилизации зрительных функций [15].

**Уровень убедительности рекомендаций В (уровень достоверности доказательств – 2)**

**Комментарии:** при наличии ДМО наибольший эффект от лазерного лечения ожидается в случае исходной центральной толщины сетчатки не более 350 мкм.

В остальных случаях лазерное лечение ДМО существенно уступает по функциональному результату лечению ингибиторами ангиогенеза.

### **3.3 Хирургическое лечение**

#### **3.3.1 Интравитреальное введение лекарственных средств**

- **Рекомендуется** интравитреальные инъекции ингибиторов ангиогенеза – препаратов ранибизумаб\*\* [41], афлиберцепт\*\* [44] или дексаметазона в виде имплантата для интравитреального введения\*\* [45], возможно в сочетании с

лазерной коагуляцией сетчатки [51] при наличии клинически значимого ДМО с целью уменьшения толщины сетчатки и улучшения зрительных функций.

**Уровень убедительности рекомендаций А (уровень достоверности доказательств – 1).**

**Комментарии:** в настоящее время интравитреальное введение ингибиторов ангиогенеза является терапией первой линии при ДМО с вовлечением центра макулы. Необходимо учитывать, что при сочетании лазеркоагуляции сетчатки и интравитреальных введений ингибиторов ангиогенеза, функциональный эффект отсроченного лазерного лечения будет лучше [23, 49 - 53].

- Ранибизумаб\*\* – это фрагмент гуманизированного антитела к эндотелиальному фактору роста сосудов А (VEGF-A). Избирательно связывается с VEGF-A (VEGF110, VEGF121, VEGF165), предотвращая его взаимодействие с рецепторами на поверхности клеток эндотелия, что приводит к подавлению неоваскуляризации и пролиферации эндотелиальных клеток [39 - 41].
- Афлиберцепт\*\* – это рекомбинантный гибридный белок, состоящий из фрагментов внеклеточных доменов человеческих рецепторов VEGF, соединенных с Fc-фрагментом человеческого иммуноглобулина G. Действует как растворимый рецептор-ловушка, который связывает VEGF-A и плацентарный фактор роста с более высокой аффинностью, чем их естественные рецепторы, и, таким образом, может ингибировать связывание и активацию этих родственных VEGF рецепторов [42 - 44].

При лечении ранибизумабом\*\* изначально может потребоваться 3 или более последовательные ежемесячные инъекции до достижения максимальной остроты зрения или до стабилизации заболевания, которая определяется как отсутствие улучшения остроты зрения и/или анатомических параметров сетчатки в течение одного месяца после последней ежемесячной инъекции. После достижения стабилизации периодичность контрольных осмотров и временной интервал между инъекциями устанавливает врач в зависимости от особенностей клинической картины. В случае выбора режима «Лечение и продление» интервал между инъекциями следует увеличивать не более, чем на 1 месяц.

При лечении афлиберцептом\*\* начинают с пяти последовательных ежемесячных инъекций, затем выполняют по одной инъекции каждые два месяца. Через 12 месяцев лечения временной интервал между контрольными осмотрами и инъекциями может быть увеличен на основании оценки изменения остроты зрения и анатомических показателей, периодичность контроля состояния и лечения устанавливает врач в зависимости от течения заболевания. У пациентов с ДМО и исходной остротой зрения 0,4 и ниже наибольший функциональный результат ожидается при применении афлиберцепта\*\* [23]. При лечении ДМО использование афлиберцепта позволяет снизить необходимость применения лазеркоагуляции сетчатки [50].

В каждом клиническом случае окончательное решение о показаниях к лечению ингибиторами ангиогенеза, выборе режима инъекций принимает врач на основе оценки особенностей клинической картины и течения заболевания.

**Противопоказания к интравитреальному введению ранибизумаба или афлиберцепта:**

- повышенная чувствительность к компонентам препарата,
- активные подтвержденные или предполагаемые инфекции глаза или инфекционные процессы периокулярной локализации,
- активный интраокулярный воспалительный процесс,
- беременность и период грудного вскармливания.

Глюкокортикостероид дексаметазон в виде имплантата\*\* для интравитреального введения обеспечивает длительное (до 6 месяцев) высвобождение действующего вещества в витреальной полости. Дексаметазон, являясь сильнодействующим глюкокортикостероидом, подавляет воспаление, снижая выраженность отека, отложение фибрина, проницаемость капилляров и миграцию фагоцитов к месту воспаления. Глюкокортикостероиды подавляют экспрессию фактора роста эндотелия сосудов, а также предотвращают высвобождение простагландинов, часть из которых являются медиаторами кистовидного макулярного отека [45 - 48].

Интравитреальное введение глюкокортикостероида в виде импланта дексаметазона рекомендуется пациентам с ДМО, резистентным к ингибиторам ангиогенеза и лазерному лечению, особенно в случаях артифакции, а также



пациентам с высоким кардиоваскулярным риском [23]. Кроме этого, применение имплантата дексаметазона целесообразно у тех пациентов, которые не могут соблюдать график частых визитов в лечебное учреждение, требуемых при лечении ингибиторами ангиогенеза [54].

*Применение дексаметазона в виде имплантата\*\* требует длительного регулярного мониторинга ВГД. Повторное введение имплантата возможно через 6 месяцев в случае снижения остроты зрения и/или увеличения толщины сетчатки.*

**Противопоказания к интравитреальному введению имплантата дексаметазона:**

- повышенная чувствительность к компонентам препарата;
- активные подтвержденные или предполагаемые инфекции глаза или инфекционные процессы периокулярной локализации;
- развитая стадия глаукомы с декомпенсацией ВГД, не купирующегося медикаментозной терапией;
- афакия с разрывом задней капсулы хрусталика;
- наличие переднекамерной ИОЛ, ирис-клипс ИОЛ, заднекамерной ИОЛ с трансклеральной фиксацией при одновременном наличии разрыва задней капсулы хрусталика.

*При интравитреальном введении ингибиторов ангиогенеза или глюкокортикостероида в виде импланта следует учитывать потенциальный риск осложнений, таких как инфекционный и неинфекционный эндофтальмит, ятрогенная катаракта, гемофтальм, отслойка сетчатки и другие [19, 55].*

***Предупреждение снижения остроты зрения даже при отсутствии ее улучшения следует считать положительной динамикой по сравнению с естественным течением заболевания.***

### **3.3.2 Витреоретинальная хирургия**

- **Рекомендуется** микроинвазивная витрэктомия, при необходимости с сопутствующими манипуляциями и эндотампонадой витреальной полости, при ПДР, осложненной организовавшимся гемофтальмом и/или тракционной отслойкой сетчатки с захватом области макулы и/или тракционно-регатогенной

отслойкой сетчаткой и/или тракцией области макулы, а также при тракционном ДМО с целью восстановления нормальных анатомических соотношений [56, 57].

**Уровень убедительности рекомендаций А (уровень достоверности доказательств – 2)**

**Комментарии:** В ходе микроинвазивной витрэктомии, при наличии показаний, могут быть выполнены швартэктомия, мембранопилинг, ретиномия, эндолазеркоагуляция сетчатки, эндодиатермокоагуляция, эндотампонада офтальмологическим газом, перфторорганическим соединением, силиконовым маслом и иные манипуляции. Подготовка пациента к хирургическому вмешательству осуществляется совместно с эндокринологом, терапевтом. При необходимости назначают консультацию нефролога (при нарушении функции почек), кардиолога (при наличии осложнений со стороны сердечно-сосудистой системы), подиатра и/или хирурга (при синдроме диабетической стопы).

#### **4. Медицинская реабилитация, медицинские показания и противопоказания к применению методов реабилитации**

- **Рекомендуется** подбор средств оптической коррекции слабовидения (очки, в том числе с дополнительным увеличением и встроенными монокулярами, ручные или стационарные лупы, электронные увеличивающие приборы и другие) пациентам со слабовидением с целью повышения зрительных функций, качества жизни и социальной адаптации [1, 2, 10, 17].

**Уровень убедительности рекомендаций С (уровень достоверности доказательств – 5).**

#### **5. Профилактика и диспансерное наблюдение, медицинские показания и противопоказания к применению методов профилактики**

- **Рекомендуется** устранение модифицируемых факторов риска возникновения и прогрессирования ДР и ДМО – компенсация СД (нормализация уровня гликемии согласно целевым показателям HbA1c (табл. 3), контроль артериального давления (табл. 4), и показателей липидного обмена согласно целевым показателям (табл. 5), изменение образа жизни (соблюдение диеты, сохранение двигательной активности) с целью профилактики диабетических поражений сетчатки [1].

**Уровень убедительности рекомендаций А (уровень достоверности доказательств - 2)**

**Таблица 3.** Целевые показатели гликированного гемоглобина **HbA1c** у больных СД [1]

	Целевые показатели HbA1c					
	Молодой возраст	Средний возраст	Пожилой возраст			
			Функционально независимые	Функционально зависимые		
				Без старческой астении и/или деменции	Со старческой астенией и/или деменцией	Завершающий этап жизни
Нет сердечно-сосудистых заболеваний и/или риска тяжелой гипогликемии	< 6,5%	< 7,0%	< 7,5%	< 8,0%	< 8,5%	Избегать гипогликемий и симптомов гипергликемии
Есть сердечно-сосудистые заболевания и/или риск тяжелой гипогликемии	< 7,0%	< 7,5%	< 8,0%			

**Комментарии:** данные целевые значения не относятся к детям, подросткам и беременным. Сердечно-сосудистые заболевания: ишемическая болезнь сердца (инфаркт миокарда в анамнезе, шунтирование/стентирование коронарных артерий, стенокардия), нарушения мозгового кровообращения в анамнезе, заболевания артерий нижних конечностей в анамнезе (с симптоматикой). Основными критериями риска тяжелой

гипогликемии являются: тяжелая гипогликемия в анамнезе, бессимптомная гипогликемия, большая продолжительность СД, хроническая болезнь почек – ХБП С 3-5, деменция.

**Таблица 4.** Целевые показатели артериального давления [1]

Возраст	Систолическое АД (мм рт. ст.)	Диастолическое АД (мм рт.ст.)
18-65 лет	$\geq 120$ и $< 130$	$\geq 70$ и $< 85$
Старше 65 лет	$\geq 130$ и $< 140$	

**Комментарии:** нижняя граница целевых значений АД относится к лицам на антигипертензивной терапии

**Таблица 5.** Целевые уровни показателей липидного обмена у больных СД [1]

Категория больных	Целевые значения холестерина ЛНП (ммоль/л)
Очень высокого риска	$< 1,8$
Высокого риска	$< 2,5$
Прогрессирование атеросклеротического поражения артерий, развитие острого коронарного синдрома или критической ишемии нижних конечностей, несмотря на достижение уровня холестерина ЛНП $< 1,8$ ммоль/л	$< 1,5$

Комментарии: снижение HbA1c до 7% и ниже уменьшает риск микрососудистых осложнений. Более строгий гликемический контроль (HbA1c менее 6,5%) может быть рекомендован отдельным пациентам, если это достижимо без гипогликемических состояний и других нежелательных эффектов [58]. В настоящее время эндокринологами используется алгоритм индивидуализированного выбора целей терапии по HbA1c (табл. 3). В результате исследования DCCT был сделан вывод, что долгосрочные преимущества интенсивной терапии инсулином значительно перевешивают риски раннего

ухудшения зрения. Ни один случай раннего ухудшения не был связан с серьезной угрозой зрению. Однако, когда интенсивное лечение начинается у пациентов с давним плохим гликемическим контролем, особенно если ретинопатия находится на стадии умеренной непролиферативной ДР или тяжелее, осмотр офтальмолога необходим до начала интенсивного лечения и с 3-месячными интервалами в течение 6-12 месяцев.

- **Рекомендуются** офтальмологические осмотры всех пациентов СД с целью выявления диабетических изменений сетчатки [1, 18, 58, 59]. Направление пациентов на обследование осуществляет эндокринолог (табл. 6).

**Уровень убедительности рекомендаций С (уровень достоверности доказательств 5)**

**Таблица 6.** Начало и периодичность офтальмологических осмотров больных СД [1]

<b>Клинические особенности</b>	<b>Периодичность осмотра офтальмолога</b>
СД 1 типа, взрослые	Не позднее чем через 5 лет от дебюта СД, далее не реже 1 раз в год
СД 2 типа	При постановке диагноза СД, далее не реже 1 раз в год
Женщины с СД, планирующие беременность или беременные	При планировании беременности или в течение первого триместра, далее 1 раз в триместр и не позднее, чем через 1 год после родоразрешения
Дети с СД 1 типа	С 10 лет при длительности заболевания СД от 5 лет или с началом пубертата при длительности заболевания СД от 2 лет

**Комментарии:** внедрение скрининговых программ имеет принципиальное значение для профилактики слепоты и слабовидения вследствие диабетического поражения глаз. Идеальным методом скрининга ДР и ДМО является стереоскопическое фотографирование стандартных полей сетчатки. Выполнение процедуры проводится техническим персоналом, а оценка фотографий выполняется позже врачом-офтальмологом, специализирующимся в области ретинальной патологии [13].

*При СД 1 типа риск развития ДР в течение первых 5 лет заболевания незначителен, поэтому осмотр офтальмологом должен быть проведен не позднее, чем через 5 лет от дебюта заболевания.*

*В связи с особенностью заболевания, отсутствием острого начала, СД 2 типа в течение нескольких лет может оставаться недиагностированным, что значительно увеличивает риск ДР. Около 20% больных СД 2 типа имеют признаки ДР в момент постановки диагноза СД. В связи с этим пациенты должны быть полноценно осмотрены офтальмологом сразу в момент постановки диагноза СД 2 типа.*

*Беременность ассоциируется с возможностью быстрого прогрессирования ДР при СД 1 и 2 типа. В связи с этим офтальмологическое обследование женщин, страдающих СД и планирующих беременность, необходимо проводить на этапе планирования беременности, во время первого триместра и далее каждые 3 месяца. Женщина также должна пройти полноценный офтальмологический осмотр в течение первого года после рождения ребенка.*

*Женщины с гестационным СД не нуждаются в осмотре офтальмолога с целью диагностики ДР, т.к. не имеют риска развития ДР.*

*Офтальмологическое обследование детей должен начинаться с 10-летнего возраста при длительности заболевания СД 1 типа не менее 5 лет или с началом пубертата при длительности заболевания СД не менее 2 лет [7, 10, 60].*

*Последующие осмотры при СД 1 и 2 типа у взрослых и детей проводятся в соответствии со стадией ДР, но не реже 1 раз в год.*

- **Рекомендуются** регулярные осмотры глазного дна всех пациентов с СД, частота которых зависит от особенностей клинической картины и течения заболевания, с целью выявления, оценки тяжести диабетических изменений сетчатки, их мониторинга и выработки тактики ведения пациента (табл. 7).

**Уровень убедительности рекомендаций С (уровень достоверности доказательств – 5)**

**Таблица 7.** Частота офтальмологических осмотров пациентов с СД

<b>Особенности клинической картины</b>	<b>Частота осмотра</b>
Непролиферативная ДР	не реже 1 раза в 6 месяцев

Препролиферативная ДР	не реже 1 раз в 4 месяца
Пролиферативная ДР	1 раз в 1-3 месяца
Терминальная ДР	По показаниям
Пролиферативная ДР со стабильным течением после лазерной коагуляции сетчатки	По показаниям, но не менее 1 раза в год
ДМО без вовлечения центра	1 раз в 3-4 месяца
ДМО с вовлечением центра	1 раз в 1-4 месяца
Интенсивный контроль гликемии при изначально высоком уровне HbA1c	До интенсификации лечения и далее каждые 3 месяца

Комментарии: при планировании периодичности осмотра офтальмологом следует учитывать, что риск развития и прогрессирования ДР и ДМО возрастает при определенных состояниях пациента, сопряженных с нарушениями гормонального статуса (беременность, состояние после искусственного прерывания беременности, пубертатный возраст и другие).

При неожиданном снижении остроты зрения или появлении каких-либо жалоб со стороны органа зрения, обследование у офтальмолога должно быть проведено по возможности скорее, вне зависимости от сроков очередного визита к врачу.

## **6. Организация оказания медицинской помощи**

Первичная специализированная медико-санитарная помощь оказывается врачом-офтальмологом в поликлиническом отделении медицинской организации.

Проведение лечения (лазерных вмешательств, интравитреальных введений лекарственных препаратов или витреальной хирургии) проводится врачом-офтальмологом в амбулаторных условиях, или в условиях дневного стационара, или в условиях круглосуточного стационара.

### **Показание для плановой госпитализации в медицинскую организацию:**

- необходимость выполнения интравитреальных введений лекарственных препаратов или витреоретинальных хирургических вмешательств при невозможности проведения лечения в амбулаторных условиях.

### **Показание для неотложной госпитализации в медицинскую организацию:**

- эндофтальмит как осложнение интравитреального введения лекарственных препаратов [38].

### **Показание к выписке пациента из медицинской организации:**

- 1) завершение лечения или одного из этапов оказания специализированной, в том числе высокотехнологичной, медицинской помощи в условиях круглосуточного или дневного стационара при условии отсутствия осложнений лечения, требующих медикаментозной коррекции и/или медицинских вмешательств в стационарных условиях;
- 2) отказ пациента или его законного представителя от специализированной, в том числе высокотехнологичной, медицинской помощи в условиях круглосуточного или дневного стационара;
- 3) необходимость перевода пациента в другую медицинскую организацию.

### **7. Дополнительная информация (в том числе факторы, влияющие на исход заболевания или состояния)**

Пациент должен владеть информацией о необходимости нормализации уровня гликемии, артериального давления и показателей липидного обмена. Также необходимо настроить пациента на неукоснительное соблюдение всех назначений специалистов (эндокринолога, офтальмолога, нефролога, кардиолога, терапевта, врача общей практики и т.д.).

Важно акцентировать внимание пациента с СД на необходимость осмотра офтальмологом не реже 1 раз в год (в случае СД 1 типа – через 5 лет от дебюта заболевания) даже при отсутствии жалоб со стороны органа зрения, а также безотлагательность обращения к офтальмологу при появлении жалоб со стороны органа зрения.

В случае наличия диабетических изменений со стороны глаз надо разъяснить пациенту рекомендуемую кратность обследования у офтальмолога в зависимости от тяжести изменений, а также необходимость внеплановых осмотров при появлении любых новых зрительных расстройств.

Необходимо обсудить выявленные офтальмологом изменения со стороны глаз с врачами иных специальностей, курирующих пациента (эндокринолог, нефролог, кардиолог, терапевт, врач общей практики, хирург и т.д.).

Необходимо информировать пациентов, что эффективность лечения ДР и ДМО зависит от своевременности ее начала даже при отсутствии субъективных жалоб со стороны органа зрения.



В случае необратимой слепоты или слабовидения пациент должен владеть полной информацией о возможностях профессиональной, социальной, психологической реабилитации.

**В случае применения метода интравитреального введения лекарственных средств необходимо обсудить с пациентом следующие моменты:**

Перспективы лечения при помощи интравитреального введения лекарственных препаратов у пациентов с ДМО зависят от своевременного начала лечения, и соблюдения оптимального режима инъекций в соответствии с инструкцией к препарату и клиническими рекомендациями на основе данных регулярного мониторинга.

Важно предупреждать пациентов, получающих интравитреальные инъекции, о необходимости незамедлительно сообщать о симптомах, при наличии которых можно заподозрить внутриглазное воспаление (эндофтальмит): боль в глазу или увеличение неприятных ощущений в глазу, усиление покраснения глаза, нечеткости или снижения зрения, увеличение светочувствительности, увеличение числа «летающих мушек» в поле зрения.

**В случае проведения лазеркоагуляции сетчатки необходимо обсудить с пациентом следующие моменты:**

- необходимость повторных осмотров и дополнительного лазерного лечения;
- панретиальная лазерная коагуляция сетчатки уменьшает риск слабовидения и слепоты, но может иметь побочные эффекты;
- лазерное лечение часто ухудшает периферическое зрение, кроме того, оно может умеренно снизить центральное зрение, но эти побочные эффекты лазеркоагуляции компенсируются долгосрочным снижением риска слабовидения и слепоты;
- у некоторых пациентов, несмотря на проводимое лазерное лечение, может возникнуть кровоизлияние в витреальную полость, которое происходит вследствие течения ДР, а не вызывается лазером (в этом случае пациенту может потребоваться дополнительное лазерное или оперативное лечение).

**Таблица 8. Критерии оценки качества медицинской помощи**

№	Критерии качества	Оценка выполнения
1.	Выполнена визометрия	Да/Нет

№	Критерии качества	Оценка выполнения
2.	Выполнена биомикроскопия глаза	Да/Нет
3.	Выполнена биомикроскопия глазного дна и/или офтальмоскопия в условиях мидриаза	Да/Нет
4.	Выполнена лазерная коагуляция сетчатки и/или интравитреальное введение лекарственных препаратов группы ингибиторов ангиогенеза и/или терапия лекарственными препаратами группы глюкокортикостероиды и/или группы антиоксиданты и/или антигипоксанты и/или дезагреганты и/или гемостатики и/или ангиопротекторы и/или проведено хирургическое вмешательство (в зависимости от медицинских показаний и при отсутствии медицинских противопоказаний)	Да/Нет
5.	Достигнута стабилизация или повышение скорректированной остроты зрения на момент выписки из стационара	Да/Нет
6.	Достигнута стабилизация или уменьшение клинических симптомов диабетической ретинопатии на момент выписки из стационара	Да/Нет

### **Список литературы**

1. Дедов, И.И. Клинические рекомендации «Алгоритмы специализированной медицинской помощи больным сахарным диабетом» (9-й выпуск, дополненный) / ред. И.И. Дедов, М.В. Шестакова, А.Ю. Майоров // Сахарный диабет. – 2019. – Т. 22. № 1S1. – С. 1-144. DOI: 10.14341/DM221S1
2. Глобальный доклад по диабету [Global report on diabetes]. Женева: Всемирная организация здравоохранения. – 2018. – 88 с. Лицензия: CC BY-NC-SA 3.0 IGO.
3. Miller K., Fortun J.A. Diabetic macular edema: current understanding, pharmacologic treatment options and developing therapies / Asia-Pac J Ophthalmol. – 2018. – Vol. 7. – P. 28-35.

4. Romero-Aroca P. et al. Diabetic macular edema pathophysiology: vasogenic versus inflammatory (review article) / J Diabetes Res. – 2016. – Vol. 2016. – 17 p.
5. Haller J.A. et al. Update on the pathophysiology, molecular biology, and treatment of macular edema / Advanced studies in ophthalmology. – 2007. – Vol. 4. №7. – P. 178-190.
6. Aiello L.P. Vascular endothelial growth factor and the eye: biochemical mechanisms of action and implications for novel therapies / Ophthalmic. Res. – 1997. – Vol. 29. № 5. – P. 354-362.
7. Klein R. et al. The Wisconsin Epidemiologic Study of Diabetic Retinopathy: II. Prevalence and risk of diabetic retinopathy when age at diagnosis is less than 30 years / Arch Ophthalmol. – 1984. – V. 102. – P. 520-526.
8. Klein R. et al. The Wisconsin Epidemiologic Study of Diabetic Retinopathy: III. Prevalence and risk of diabetic retinopathy when age at diagnosis is 30 or more years / Arch Ophthalmol. – 1984. – V. 102. – P. 527-532.
9. Klein R. et al. The Wisconsin Epidemiologic Study of Diabetic Retinopathy: XI. The incidence of macular edema / Ophthalmology. – 1989. – V. 96. – P. 1501-1510.
10. Здоровье глаз и сахарный диабет. Руководство для медицинских работников. IDF и фонд Фреда Холлоуза. – Брюссель, Бельгия. – 2017. – 40 с.
11. Bourne RR, Stevens GA, White RA, Smith JL, Flaxman SR, Price H, et al. Causes of vision loss worldwide, 1990–2010: a systematic analysis / Lancet Glob Health. – 2013. – V. 1. – №6. – P.339-349.
12. Липатов Д.В. Эпидемиология диабетической ретинопатии в Российской Федерации по данным федерального регистра пациентов с сахарным диабетом / Д.В. Липатов, О.К. Викулова, А.В. Железнякова, М.А. Исаков, Е.Г. Бессмертная, А.А. Толкачева, Т.А. Чистяков, М.В. Шестакова, И.И. Дедов // Сахарный диабет. – 2018. – Т. 21. №4. – С. 230-240.
13. Porta M., Kohner E. M. Screening for diabetic retinopathy in Europe / Diabetic Medicine. – 1991. – V. 8. – P. 197-198.
14. Early Treatment Diabetic Retinopathy Study Research Group. Early photocoagulation for diabetic retinopathy. ETDRS report No 9 / Ophthalmology. – 1991. – V. 98. – P. 766-785.
15. Early Treatment Diabetic Retinopathy Study Research Group. Photocoagulation for diabetic macular edema. Early Treatment Diabetic Retinopathy Study (ETDRS) report No 1 / Arch Ophthalmol. – 1985. – Vol. 103. – P. 1796–806.
16. Руководство по клинической офтальмологии / ред. А.Ф. Бровкина, Ю.С. Астахов. – М.: Медицинское информационное агентство, 2014. – 955с.

17. Офтальмология: национальное руководство / ред. С.Э. Аветисов, Е.А. Егоров, Л.К. Мошетова, В.В.Нероев, Х.П. Тахчиди. – 2ое изд – М.: ГЭОТАР-Медиа, 2018. – 904с. – (Серия «Национальное руководство»).
18. International Council of Ophthalmology. Guidelines for Diabetic Eye Care. 2017. – 40 p.
19. American Academy of Ophthalmology Preferred Practice Patterns Committee. Preferred Practice Pattern® Guidelines. Comprehensive Adult Medical Eye Evaluation. San Francisco, CA: AAO (2005). Available at: <http://www.aao.org/ppp>.
20. Приказ Минздрава России от 24.12.2012 N 1492н "Об утверждении стандарта первичной медико-санитарной помощи при диабетической ретинопатии и макулярном отеке».
21. Schields M.B. Glaucoma in diabetic patients / Ocular problems in diabetes mellitus // Blackwell Scientific Publ. – Boston. – 1992. – P. 307-319.
22. Virgili G. et al. Optical coherence tomography (OCT) for detection of macular oedema in patients with diabetic retinopathy / Cochrane Database Syst Rev. – 2015. – Vol. 7. – 57p.
23. Schmidt-Erfurth U. et al. Guidelines for the Management of Diabetic Macular Edema by the European Society of Retina Specialists (EURETINA) / Ophthalmologica. – 2017. – Vol. 237. № 4. – P. 185-222.
24. Kai Yuan Tey et al. Optical coherence tomography angiography in diabetic retinopathy: a review of current applications / Eye and Vision. – 2019. – Vol. 6. – P.37-47.
25. Johannesen S.K. et al. Optical coherence tomography angiography and microvascular changes in diabetic retinopathy: a systematic review / Acta Ophthalmol. – 2019. – Vol. 97. № 1. – P. 7-14.
26. Diabetes Control and Complication Trial Research Group. The effect of intensive treatment of diabetes on the development and progression of long-term complication in insulin dependent diabetes mellitus / N. Engl. J. Med.– 1993. – V. 329. – P. 977-86.
27. Diabetes Control and Complication Trial Research Group. The relationship of glycemic exposure (HbA1c) to the risk of development and progression of retinopathy in the Diabetes Control and Complication Trial / Diabetes. – 1995. – V. 44. – P. 968-983.
28. Stephenson J. et al. Microvascular and acute complications in IDDM patients: the EURODIAB IDDM Complications Study / Diabetologia. – 1994. – V. 37. – P. 278-285.
29. Stratton I.M. et al. UKPDS 50: risk factors for incidence and progression of diabetic retinopathy in type 2 diabetes over 6 years from diagnosis / Diabetologia. – 2001. – V. 44. – P. 156-163.

30. UK Prospective Diabetes Study Group. Intensive blood-glucose control with sulphonylureas or insulin compared with conventional treatment and risk of complications in patients with type 2 diabetes: UKPDS 33 / *Lancet*. – 1998. – V. 352. – P. 837-853.
31. Keech A.C. et al. FIELD study investigators. Effect of fenofibrate on the need for laser treatment for diabetic retinopathy (FIELD study): a randomised controlled trial / *Lancet*. – 2007. – V. 370. – P. 1687-1697.
32. Keech A.C. et al. FIELD study investigators. Effect of long-term fenofibrate therapy on cardiovascular events in 9795 people with type 2 diabetes mellitus (the FIELD study): randomised controlled trial / *Lancet*. – 2005. – V. 366. – P. 1849-1861.
33. ACCORD Study Group; ACCORD Study Eye Group. Effects of medical therapies on retinopathy progression in type 2 diabetes / *N Engl J Med*. – 2010. – Vol. 363. – P. 233-244.
34. Diabetic Retinopathy Study Research Group. Report No 8. Photocoagulation treatment of proliferative diabetic retinopathy. Clinical application of diabetic retinopathy study (DRS) findings / *Ophthalmology*. – 1981. – V. 88. – P. 583-600.
35. Diabetic Retinopathy Study Research Group. Report No 14. Indications for photocoagulation treatment of diabetic retinopathy / *Int. Ophthalmol. Clin.* – 1987. – V. 27. – P. 239-252.
36. Evans J.R., Michelessi M., Virgili G. Laser photocoagulation for proliferative diabetic retinopathy / *Cochrane Database Syst Rev*. – 2014. – Vol. 24. № 11. – 47 p.
37. Moutray T. et al. Different lasers and techniques for proliferative diabetic retinopathy / *Cochrane Database Syst Rev*. – 2018. – 104 p.
38. Gross J.G. et al. Panretinal Photocoagulation vs Intravitreal Ranibizumab for Proliferative Diabetic Retinopathy: A Randomized Clinical Trial / *JAMA*. – 2015. – Vol. 314. – № 20. – P.2137–2146.
39. Massin P. et al. Safety and efficacy of ranibizumab in diabetic macular edema (RESOLVE Study): a 12-month, randomized, controlled, double-masked, multicenter phase II study / *Diabetes Care*. – 2010. – V. 33. N 11. – P. 2399-2405.
40. Mitchell P. et al. The RESTORE study: ranibizumab monotherapy or combined with laser versus laser monotherapy for diabetic macular edema / *Ophthalmology*. – 2011. – V. 118, N. 4. – P. 615-625.
41. Nguyen Q.D. et al. Ranibizumab for diabetic macular edema: Results from 2 phase III randomized trials: RISE and RIDE / *Ophthalmology*. – 2012. – Vol. 119. – P.789-801.

42. Do D.V. et al. The DA VINCI Study: phase 2 primary results of VEGF Trap-Eye in patients with diabetic macular edema / *Ophthalmology*. – 2011. – Vol. 118. – P. 1819-1826.
43. Do D.V. et al. One-year outcomes of the DA Vinci Study of VEGF Trap-Eye in eyes with diabetic macular edema / *Ophthalmology*. – 2012. – Vol. 119. – P. 1658-1665.
44. Brown D.M. et al. Intravitreal aflibercept for diabetic macular edema. 100 week results from the VISTA and VIVID studies / *Ophthalmology*. – 2015. – Vol. 122. – P. 1-9.
45. Boyer D.S. et al. Ozurdex MEAD Study Group. Three-year, randomized, sham-controlled trial of dexamethasone intravitreal implant in patients with diabetic macular edema / *Ophthalmology*. – 2014. – Vol. 121. – P. 1904-1914.
46. Elman M.J. et al. Diabetic Retinopathy Clinical Research Network. Randomized trial evaluating ranibizumab plus prompt or deferred laser or triamcinolone plus prompt laser for diabetic macular edema / *Ophthalmology*. – 2010. – Vol. 117. № 6. – P. 1064-1077.
47. Callanan D.G. et al. Ozurdex PLACID Study Group. Dexamethasone intravitreal implant in combination with laser photocoagulation for the treatment of diffuse diabetic macular edema / *Ophthalmology*. – 2013. – Vol. 120. № 9. – P. 843-851.
48. Haller J. A. et al. Dexamethasone DDS Phase II Study Group. Randomized controlled trial of an intravitreal dexamethasone drug delivery system in patients with diabetic macular edema / *Arch. Ophthalmol.* – 2010. – Vol. 128. № 3. – P. 289-296.
49. Wells J.A. et al. Diabetic Retinopathy Clinical Research Network. Aflibercept, Bevacizumab, or Ranibizumab for Diabetic Macular Edema / *N Engl J Med.* – 2015. – Vol. 372. – P. 1193-1203.
50. Wells J.A. et al. Diabetic Retinopathy Clinical Research Network. Aflibercept, Bevacizumab, or Ranibizumab for Diabetic Macular Edema. Two-Year Results from a Comparative Effectiveness Randomized Clinical Trial / *Ophthalmology*. – 2016. – Vol. 123. № 6. – P. 1351-1359.
51. Elman M.J. et al. Diabetic Retinopathy Clinical Research Network. Intravitreal Ranibizumab for diabetic macular edema with prompt versus deferred laser treatment: 5-year randomized trial results / *Ophthalmology*. – 2015. – Vol. 122. № 2. – P. 375-381.
52. Papadopoulos N. et al. Binding and neutralization of vascular endothelial growth factor (VEGF) and related ligands by VEGF Trap, ranibizumab and bevacizumab / *Angiogenesis*. – 2012. – Vol. 15. – P. 171-185.
53. WHO. Prevention of blindness from diabetes mellitus / Report of a WHO consultation in Geneva 9-11 November 2005. – Switzerland. – WHO press. – 2005. – p 39.

54. Giovannini A. et al. Management of diabetic macular edema with intravitreal dexamethasone implants: Expert recommendations using a Delphi-based approach / European Journal of Ophthalmology. – 2019. – Vol. 29. № 1. – P.82-91.
55. Forooghian F. et al. Comparison of endophthalmitis rates following intravitreal injection of compounded bevacizumab, ranibizumab, and aflibercept. / Canadian Journal of Ophthalmology – 2017. – Vol. 52. № 6. – P. 616-619.
56. Flynn H.W. et al. Pars plana vitrectomy in the early treatment diabetic retinopathy study. ETDRS report number 17. The early treatment diabetic retinopathy study research group / Ophthalmology. – 1992. – Vol. 99. – P. 1351-1357.
57. Early vitrectomy for severe proliferative diabetic retinopathy in eyes with useful vision. Clinical application of results of a randomized trial – Diabetic retinopathy vitrectomy study report 4. The diabetic retinopathy vitrectomy study research group / Ophthalmology. – 1988. Vol. 95. – P.1321-1334.
58. Diabetic Retinopathy: A Position Statement by American Diabetes Association / Diabetes Care. – 2017. – Vol. 40. – P. 412-418.
59. Hooper P. et al. Canadian Ophthalmological Society Diabetic Retinopathy Clinical Practice Guideline Expert Committee. Canadian Ophthalmological Society evidence based clinical practice guidelines for the management of diabetic retinopathy / Can J Ophthalmol. – 2012. – Vol. 47. – P. 91-96.
60. ISPAD Clinical Practice Consensus Guidelines 2014 Compendium. Microvascular and macrovascular complications in children and adolescents / Pediatric Diabetes. – 2014. – Vol.15. Suppl. 20. – P. 257–269.

## **Приложение А1. Состав рабочей группы по разработке и пересмотру клинических рекомендаций**

1. **Астахов Ю.С.**, руководитель группы, д.м.н., профессор кафедры офтальмологии с клиникой ФБГОУ ВО «Первый Санкт-Петербургский государственный медицинский университет им. акад. И.П. Павлова», Вице-президент ООО «Ассоциация врачей-офтальмологов»;
2. **Нероев В.В.**, д.м.н., академик РАН, директор ФГБУ «Национальный медицинский исследовательский центр глазных болезней им. Гельмгольца» Министерства здравоохранения Российской Федерации, Заслуженный врач Российской

Федерации, Заслуженный деятель науки Российской Федерации, Президент ООО «Ассоциация врачей-офтальмологов»;

3. **Шестакова М.В.**, со-руководитель группы, д.м.н., академик РАН, заместитель директора ФГБУ «Национальный медицинский исследовательский центр эндокринологии» Министерства здравоохранения Российской Федерации, Заслуженный деятель науки Российской Федерации, ученый секретарь «Российской ассоциации эндокринологов»;

4. **Зайцева О.В.**, к.м.н., заместитель директора по организационно-методической работе ФГБУ «Национальный медицинский исследовательский центр глазных болезней им. Гельмгольца» Министерства здравоохранения Российской Федерации, ведущий научный сотрудник, исполнительный директор ООО «Ассоциация врачей-офтальмологов»;

5. **Охоцимская Т.Д.**, к.м.н., врач ФГБУ «Национальный медицинский исследовательский центр глазных болезней им. Гельмгольца» Министерства здравоохранения Российской Федерации, член ООО «Ассоциация врачей-офтальмологов»;

6. **Рябина М.В.**, к.м.н., старший научный сотрудник ФГБУ «Национальный медицинский исследовательский центр глазных болезней им. Гельмгольца» Министерства здравоохранения Российской Федерации, член ООО «Ассоциация врачей-офтальмологов».

7. **Шадричев Ф.Е.**, к.м.н., заведующий офтальмологическим отделением территориального диабетологического центра СПбГБУЗ «ГКДЦ №1», ассистент кафедры офтальмологии с клиникой ФБГОУ ВО «Первый Санкт-Петербургский государственный медицинский университет им. акад. И.П. Павлова», член ООО «Ассоциация врачей-офтальмологов»;

8. **Григорьева Н.Н.**, к.м.н., врач офтальмологического отделения территориального диабетологического центра СПбГБУЗ «ГКДЦ №1», ассистент кафедры оториноларингологии и офтальмологии ФБГОУ ВО «Санкт-Петербургский государственный университет», член ООО «Ассоциация врачей-офтальмологов»;



**9. Липатов Д.В.**, д.м.н., заведующий отделением «Диабетическая ретинопатия и офтальмохирургия» ФГБУ «Национальный медицинский исследовательский центр эндокринологии» Министерства здравоохранения Российской Федерации, член «Российской ассоциации эндокринологов»;

**10. Кононенко И.В.**, к.м.н., врач ФГБУ «Национальный медицинский исследовательский центр эндокринологии» Министерства здравоохранения Российской Федерации, член «Российской ассоциации эндокринологов».

**Конфликт интересов** отсутствует.

## **Приложение А2. Методология разработки клинических рекомендаций**

### **Целевая аудитория данных клинических рекомендаций:**

- Врачи-офтальмологи;
- Врачи общей врачебной практики (семейной медицины).

**Методы, использованные для сбора/селекции доказательств:** поиск в электронных базах данных; анализ современных научных разработок по проблеме ДР и ДМО в России и за рубежом; обобщение практического опыта российских и зарубежных специалистов. Описание методов, использованных для сбора/селекции доказательств: доказательной базой для рекомендаций являются публикации, вошедшие в Кокрайновскую библиотеку, базы данных EMBASE и MEDLINE, а также монографии и статьи в ведущих специализированных рецензируемых отечественных медицинских журналах по данной тематике. Методы, использованные для оценки качества и силы доказательств: консенсус экспертов, оценка значимости в соответствии с рейтинговой схемой.

**Таблица 1. Шкала оценки уровней достоверности доказательств (УДД) для методов диагностики (диагностических вмешательств)**

<b>УДД</b>	<b>Расшифровка</b>
1	Систематические обзоры исследований с контролем референтным методом или систематический обзор рандомизированных клинических исследований с применением метаанализа
2	Отдельные исследования с контролем референтным методом или отдельные рандомизированные клинические исследования и систематические обзоры исследований любого дизайна, за исключением рандомизированных

	клинических исследований, с применением метаанализа
3	Исследования без последовательного контроля референтным методом или исследования с референтным методом, не являющимся независимым от исследуемого метода, или нерандомизированные сравнительные исследования, в том числе когортные исследования
4	Несравнительные исследования, описание клинического случая
5	Имеется лишь обоснование механизма действия или мнение экспертов

**Таблица 2.** Шкала оценки уровней достоверности доказательств (УДД) для методов профилактики, лечения и реабилитации (профилактических, лечебных, реабилитационных вмешательств)

УД Д	Расшифровка
1	Систематический обзор рандомизированных клинических исследований с применением метаанализа
2	Отдельные рандомизированные клинические исследований и систематические обзоры исследований любого дизайна, за исключением рандомизированных клинических исследований с применением метаанализа
3	Нерандомизированные сравнительные исследования, в т.ч. когортные исследования
4	Несравнительные исследования, описание клинического случая или серии случаев, исследования «случай-контроль»
5	Имеется лишь обоснование механизма действия вмешательства (доклинические исследования) или мнение экспертов

**Таблица 3.** Шкала оценки уровней убедительности рекомендаций (УУР) для методов профилактики, диагностики, лечения и реабилитации (профилактических, диагностических, лечебных, реабилитационных вмешательств)

УУР	Расшифровка
А	Сильная рекомендация (все рассматриваемые критерии эффективности (исходы) являются важными, все исследования имеют высокое или удовлетворительное методологическое качество, их выводы по интересующим исходам являются согласованными)
В	Условная рекомендация (не все рассматриваемые критерии эффективности (исходы) являются важными, не все исследования имеют высокое или удовлетворительное методологическое качество и/или их выводы по интересующим исходам не являются согласованными)
С	Слабая рекомендация (отсутствие доказательств надлежащего качества (все рассматриваемые критерии эффективности (исходы) являются

	неважными, все исследования имеют низкое методологическое качество и их выводы по интересующим исходам не являются согласованными)
--	--

### **Порядок обновления клинических рекомендаций.**

Механизм обновления клинических рекомендаций предусматривает их систематическую актуализацию – не реже чем один раз в три года, а также при появлении новых данных с позиции доказательной медицины по вопросам диагностики, лечения, профилактики и реабилитации конкретных заболеваний, наличии обоснованных дополнений/замечаний к ранее утверждённым клиническим рекомендациям, но не чаще 1 раза в 6 месяцев.

### **Приложение А3. Справочные материалы, включая соответствие показаний к применению и противопоказаний, способов применения и доз лекарственных препаратов, инструкции по применению лекарственного препарата**

1. Актуальные инструкции к лекарственным препаратам, упоминаемым в данных клинических рекомендациях, можно найти на сайте <http://grls.rosminzdrav.ru>

**Таблица 1.** Доза, путь введения и режимы применения лекарственных препаратов

Препарат	Доза	Путь введения	Режим
Ранибизумаб**	0,5 мг (0,05 мл)	Интравитреальное введение	Лечение начинают с одной инъекции в месяц и продолжают до достижения максимальной стабильной ОЗ и/или до исчезновения признаков и симптомов активности заболевания, т.е. отсутствия изменения ОЗ и других признаков и симптомов заболевания на фоне продолжающегося лечения. Стабилизация заболевания определяется как отсутствие

			<p>улучшения ОЗ и/или анатомических параметров сетчатки в течение одного месяца после последней ежемесячной инъекции. Для достижения стабилизации заболевания изначально может потребоваться 3 или более последовательные ежемесячные инъекции. После достижения стабилизации заболевания на фоне ежемесячного введения препарата периодичность контрольных осмотров и временной интервал между инъекциями устанавливает врач в зависимости от активности заболевания, оцениваемой по ОЗ и/или анатомическим параметрам. В случае, если по мнению врача, основанном на оценке ОЗ и анатомических параметров сетчатки, нет улучшения от проводимого лечения, терапию следует прекратить.</p> <p>При использовании режима «лечение и продление» после достижения максимальной ОЗ и/или при отсутствии признаков активности заболевания возможно поэтапное увеличение интервалов между введением препарата до повторного снижения ОЗ или возникновения признаков активности заболевания. Каждый интервал между инъекциями следует увеличивать не более чем на 1 месяц. При лечении ПДР возможно поэтапное увеличение интервалов, однако на данный момент недостаточно данных для определения величины интервалов. При реактивации заболевания укорочение интервалов следует производить с тем же шагом, что и удлинение.</p>
Афлиберцепт* *	2 мг (0,05 мл)	Интравитреальное введение	<p>Пять последовательных ежемесячных интравитреальных введения, после чего инъекции проводят каждые 2 месяца. Через 12 мес интервал между инъекциями может быть увеличен на основании результатов изменения ОЗ и анатомических показателей,</p>

			<p>например при терапии в режиме «лечить и увеличивать интервал», при котором интервалы между введениями доз препарата постепенно увеличиваются для поддержания достигнутых стабильных ОЗ и/ или анатомических показателей, однако данных для установления таких интервалов недостаточно. В случае ухудшения ОЗ и анатомических показателей интервалы между инъекциями должны быть сокращены. В этом случае лечащий врач должен составить график контрольных обследований, которые могут быть более частыми, чем инъекции. Если результаты остроты зрения и анатомические показатели указывают на отсутствие эффекта от проводимого лечения, терапию следует прекратить.</p>
Дексаметазона имплантат	0,7 мг	Интравитреальное введение	<p>Рекомендуемая доза - один имплантат в пораженный глаз. Повторное назначение препарата возможно в случае, если пациенты, по мнению лечащего врача, могут получить пользу от повторного введения при минимальном возможном риске. Повторное введение имплантата возможно через 6 мес с момента первого введения в случаях: снижения ОЗ и/ или увеличения толщины сетчатки, повторном развитии макулярного отека или прогрессировании текущего ДМО. В настоящее время отсутствует опыт применения (данные об эффективности и безопасности) более чем 7 инъекций имплантата при лечении ДМО.</p>

2. Международная [классификация](#) болезней, травм и состояний, влияющих на здоровье, 10-го пересмотра (МКБ-10). Всемирная организация здравоохранения.

3. [Номенклатура](#) медицинских услуг. Приказ Министерства здравоохранения РФ от 13 октября 2017 г. N 804н «Об утверждении номенклатуры медицинских услуг».

4. Федеральный закон «Об основах охраны здоровья граждан в Российской Федерации» от 21.11.2011 № 323 ФЗ.

5. Порядок оказания медицинской помощи взрослому населению при заболеваниях глаза, его придаточного аппарата и орбиты. Приказ Министерства здравоохранения России от 12.11.2012 № 902н «Об утверждении Порядка оказания медицинской помощи взрослому населению при заболеваниях глаза, его придаточного аппарата и орбиты».

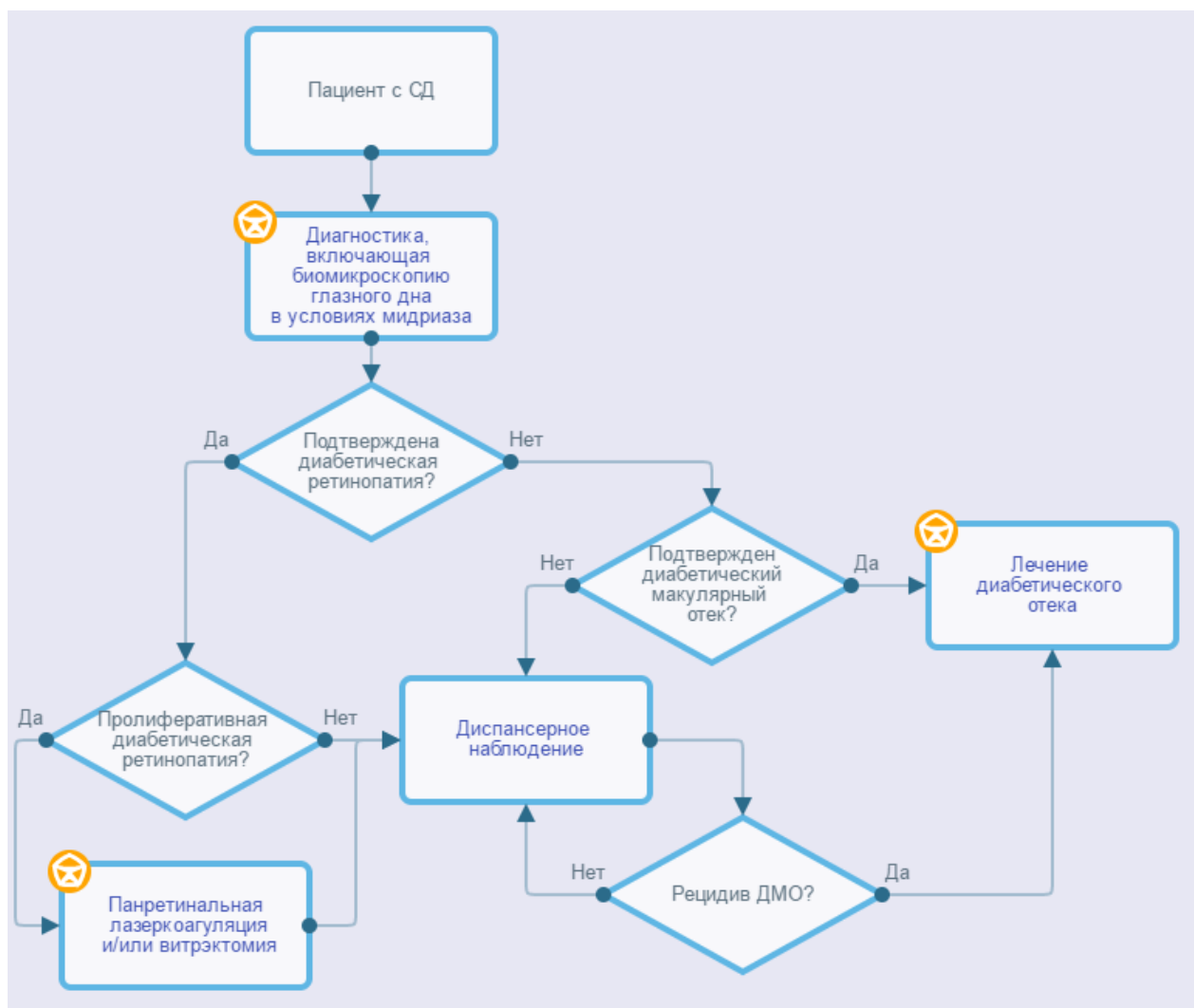
6. Перечень жизненно необходимых и важнейших лекарственных препаратов для медицинского применения на 2019 год. Распоряжение Правительства РФ от 10 декабря 2018 г. N 2738-р «Об утверждении перечня жизненно необходимых и важнейших лекарственных препаратов для медицинского применения на 2019 год, перечня лекарственных препаратов для медицинского применения, перечня лекарственных препаратов, предназначенных для обеспечения лиц, больных гемофилией, муковисцидозом, гипофизарным нанизмом, болезнью Гоше, злокачественными новообразованиями лимфоидной, кроветворной и родственных им тканей, рассеянным склерозом, лиц после трансплантации органов и (или) тканей, а также минимального ассортимента лекарственных препаратов, необходимых для оказания медицинской помощи».

7. Приказ Минздрава России от 24.12.2012 N 1492н "Об утверждении стандарта первичной медико-санитарной помощи при диабетической ретинопатии и макулярном отеке».

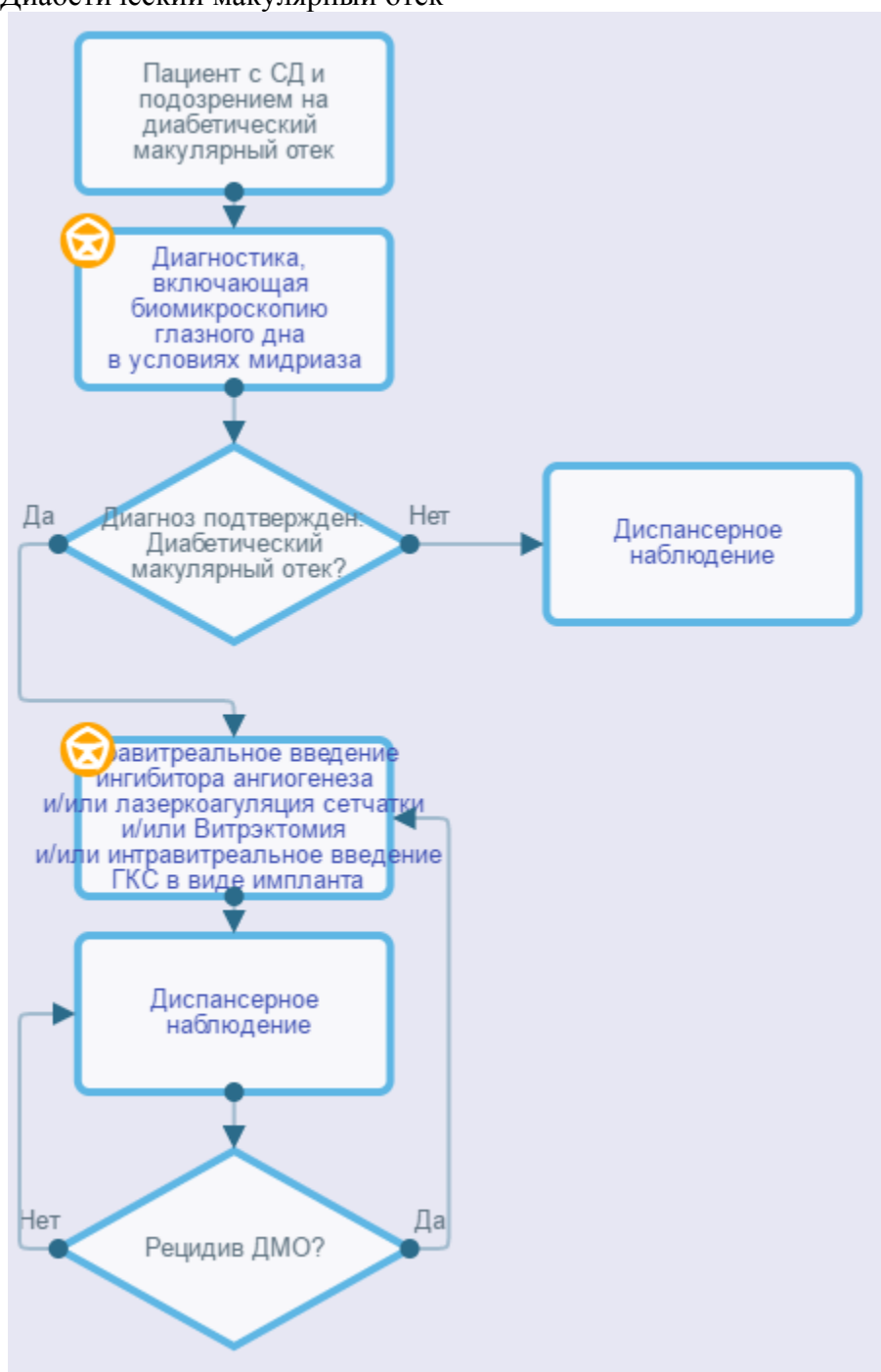
8. Приказ Министерства здравоохранения РФ от 10 мая 2017 г. № 203н "Об утверждении критериев оценки качества медицинской помощи"

## Приложение Б. Алгоритмы действий врача

### Диабетическая ретинопатия



## Диабетический макулярный отек





## **Приложение В. Информация для пациентов**

С целью профилактики слепоты и слабовидения вследствие диабетических осложнений со стороны глаз необходимо соблюдать все назначения эндокринолога, терапевта с целью компенсации углеводного обмена, артериальной гипертензии, показателей липидного обмена.

Даже при отсутствии жалоб со стороны органа зрения каждый пациент с СД должен проходить осмотры офтальмолога не реже 1 раз в год (в случае СД 1 типа – через 5 лет от дебюта заболевания). При появлении жалоб со стороны органа зрения требуется безотлагательное обращение к офтальмологу.

В случае наличия диабетических изменений со стороны глаз следует соблюдать необходимую кратность обследования у офтальмолога в зависимости от тяжести изменений, которая будет установлена врачом. При появлении новых жалоб со стороны органа зрения требуется безотлагательное обращение к офтальмологу.

ДР долгое время может протекать бессимптомно. Эффективность лечения ДР зависит от своевременности ее начала, даже при отсутствии субъективных жалоб со стороны органа зрения.

Лазерное лечение, как правило, требует повторных сеансов лечения, кратность и объем которых устанавливает врач. Внутриглазные кровоизлияния, возникающие во время или после лазеркоагуляции, связаны с наличием СД, но не с проводимым лазерным лечением, и, возможно, потребуют дополнительной лазеркоагуляции сетчатки.

Интравитреальные инъекции лекарственных препаратов требуют регулярных осмотров у офтальмолога и, как правило, повторных инъекций, кратность которых устанавливает врач. В случае появления симптомов, вероятно указывающих на воспаление (боль в глазу или увеличение неприятных ощущений в глазу, усиление покраснения глаза, усиление нечеткости или дальнейшее снижение зрения, увеличение светочувствительности, увеличение числа «летающих мушек» в поле зрения) в течение нескольких дней после инъекции, необходимо незамедлительно сообщить о них врачу.

**Приложение Г. Шкалы оценки, вопросники и другие оценочные инструменты состояния пациента, приведенные в клинических рекомендациях**

**Таблица 1.** Критерии определения стадии диабетической ретинопатии ETDRS (1991)

Уровень по ETDRS	Стадия ретинопатии	Офтальмоскопическая картина
<b>Непролиферативная диабетическая ретинопатия</b>		
10	Нет ретинопатии	Микроаневризмы и другие изменения отсутствуют. Может быть расширение венул сетчатки.
14-35	Начальная	Незначительное количество микроаневризм и микрогеморрагий. Могут выявляться “твердые” и “мягкие” экссудаты.
43	Умеренная	Один из признаков: <ul style="list-style-type: none"> <li>○ умеренное количество микроаневризм и геморрагий;</li> <li>○ умеренно выраженные интравитреальные микрососудистые аномалии в одном квадранте.</li> </ul>
47	Выраженная	Оба признака 43 уровня или один из признаков: <ul style="list-style-type: none"> <li>○ множественные микроаневризмы и микрогеморрагии в двух-трех квадрантах;</li> <li>○ умеренно-выраженные интравитреальные микрососудистые аномалии в одном-трех квадрантах;</li> <li>○ четкообразность венул хотя бы в одном квадранте.</li> </ul>
53	Тяжелая	Сочетание двух-трех признаков 47 уровня или один из признаков: <ul style="list-style-type: none"> <li>○ множественные микроаневризмы и микрогеморрагии во всех квадрантах;</li> <li>○ выраженные интравитреальные микрососудистые аномалии хотя бы в одном квадранте;</li> <li>○ четкообразность венул в двух и более квадрантах.</li> </ul>
<b>Прролиферативная диабетическая ретинопатия</b>		
61	Начальная	Один из признаков: <ul style="list-style-type: none"> <li>○ фиброз на диске зрительного нерва или сетчатке без неоваскуляризации;</li> <li>○ неоваскуляризация сетчатки меньше половины площади диска зрительного нерва.</li> </ul>
65	Выраженная	Один из признаков: <ul style="list-style-type: none"> <li>○ неоваскуляризация сетчатки более половины площади диска зрительного нерва;</li> <li>○ неоваскуляризация диска зрительного нерва менее трети его площади;</li> <li>○ неоваскуляризация сетчатки менее половины площади ДЗН без неоваскуляризации диска зрительного нерва, но при наличии преретинальной или витреальной геморрагии площадью менее 1,5 диска зрительного нерва.</li> </ul>
71	Тяжелая (высокого риска 1)	Один из признаков: <ul style="list-style-type: none"> <li>○ преретинальная или витреальная геморрагия площадью более 1,5 диска зрительного нерва;</li> <li>○ преретинальная или витреальная геморрагия площадью менее 1,5 диска зрительного нерва в сочетании с неоваскуляризацией сетчатки более половины площади диска зрительного нерва;</li> </ul>

		<ul style="list-style-type: none"> <li>○ преретинальная или витреальная геморрагия площадью менее 1,5 диска зрительного нерва в сочетании с неоваскуляризацией диска зрительного нерва менее трети его площади;</li> <li>○ неоваскуляризация диска зрительного нерва более трети его площади.</li> </ul>
75	Тяжелая (высокого риска 2)	Неоваскуляризация диска зрительного нерва более трети его площади и преретинальная или витреальная геморрагия площадью более 1,5 диска зрительного нерва
81-85	Далеко зашедшая	<p>Один и более признаков:</p> <ul style="list-style-type: none"> <li>○ невозможно оценить площадь неоваскуляризации;</li> <li>○ глазное дно офтальмоскопируется частично или не офтальмоскопируется в заднем полюсе;</li> <li>○ преретинальная или витреальная геморрагия в заднем полюсе площадью более 4 дисков зрительного нерва;</li> <li>○ ретиношизис в макулярной зоне.</li> </ul>
90	Градация невозможна	Глазное дно не офтальмоскопируется даже фрагментарно

**Таблица 2.** Критерии выбора тактики ведения пациентов с ДР и ДМО

<b>Тяжесть поражения</b>	<b>Тактика ведения</b>
<b>Нет ДР</b>	Специального лечения не требуется. Рекомендуется междисциплинарное ведение пациента, направленное на устранение факторов риска возникновения ДР и ДМО (нормализация уровня гликемии, артериального давления и показателей липидного обмена).
<b>Легкая НПДР</b>	Специального лечения не требуется. Рекомендуется междисциплинарное ведение пациента, направленное на устранение факторов риска прогрессирования ДР (нормализация уровня гликемии, артериального давления и показателей липидного обмена).
<b>Умеренная НПДР</b>	Специального лечения не требуется. Рекомендуется междисциплинарное ведение пациента, направленное на устранение факторов риска прогрессирования ДР (нормализация уровня гликемии, артериального давления и показателей липидного обмена).
<b>Тяжелая НПДР</b>	ПРЛК (относительное показание). Рекомендуется междисциплинарное ведение пациента, направленное на устранение факторов риска прогрессирования ДР (нормализация уровня гликемии, артериального давления и показателей липидного обмена).
<b>ПДР</b>	ПРЛК (1200-1500 ожогов при легкой ПДР, 1500-2000 ожогов при умеренной ПДР и 1500-2000 ожогов при тяжелой ПДР). Возможно интравитреальное введение

	ингибиторов ангиогенеза (ранибизумаба). Рекомендуется междисциплинарное ведение пациента, направленное на устранение факторов риска прогрессирования ДР (нормализация уровня гликемии, артериального давления и показателей липидного обмена).
<b>Тяжелая ПДР:</b> - с регматогенной или тракционной отслойкой сетчатки; - витреоретинальной тракцией у пациентов с активной неоваскуляризацией; - с непрозрачной витреальной геморрагией (не позволяющей в полном объеме выполнить ЛКС) у пациента, не получавшего раньше лазерного лечения; - с непрозрачной витреальной геморрагией и неоваскуляризацией переднего сегмента; - с непрозрачной витреальной геморрагией, сохраняющееся в течение более 2 месяцев; - с ДМО и тракцией задней гиалоидной мембраны	Витрэктомия (при необходимости с предварительной ПРЛК и интравитреальным введением ингибиторов ангиогенеза). Рекомендуется междисциплинарное ведение пациента, направленное на устранение факторов риска прогрессирования ДР (нормализация уровня гликемии, артериального давления и показателей липидного обмена).
<b>Стабильная ПДР (после лечения)</b>	Рекомендуется междисциплинарное ведение пациента, направленное на устранение факторов риска прогрессирования ДР (нормализация уровня гликемии, артериального давления и показателей липидного обмена). При появлении активной неоваскуляризации – дополнительная ЛКС и/или интравитреальное введение ингибиторов ангиогенеза.
<b>ДМО без вовлечения центра</b>	Фокальная или по типу «решетки» ЛКС. Рекомендуется междисциплинарное ведение пациента, направленное на устранение факторов риска прогрессирования ДМО (нормализация уровня гликемии, артериального давления и показателей липидного обмена).
<b>ДМО с вовлечением центра</b>	Интравитреальное введение ингибиторов VEGF или глюкокортикоидов без или в сочетании с ЛКС. Рекомендуется междисциплинарное ведение пациента, направленное на устранение факторов риска прогрессирования ДМО (нормализация уровня гликемии, артериального давления и показателей липидного обмена).