

**РОССИЙСКОЕ ОБЩЕСТВО ХИРУРГОВ**

**АССОЦИАЦИЯ ГЕПАТОПАНКРЕАТОБИЛИАРНЫХ ХИРУРГОВ СТРАН СНГ**

**КЛИНИЧЕСКИЕ РЕКОМЕНДАЦИИ ПО ЛЕЧЕНИЮ  
КРОВОТЕЧЕНИЙ ИЗ ВАРИКОЗНО РАСШИРЕННЫХ ВЕН  
ПИЩЕВОДА И ЖЕЛУДКА**

Приняты на Общероссийской  
согласительной конференции по  
принятию Национальных  
клинических рекомендаций  
«Кровотечение из верхних отделов  
желудочно-кишечного тракта»  
(г. Воронеж, 5-6 июня 2014 г.)

2014

Сведения об авторах:

доктор медицинских наук, профессор Анисимов Андрей Юрьевич (Казань)  
доктор медицинских наук, профессор Верткин Аркадий Львович (Москва)  
доктор медицинских наук, профессор Девятов Андрей Васильевич (Ташкент)  
доктор медицинских наук Дзидзава Илья Игоревич (Санкт-Петербург)  
доктор медицинских наук Жигалова Светлана Борисовна (Москва)  
доктор медицинских наук, профессор, академик РАН  
Затевахин Игорь Иванович (Москва)  
доктор медицинских наук, профессор, академик РАН  
Ивашкин Владимир Трофимович (Москва)  
доктор медицинских наук Киценко Евгений Александрович (Москва)  
доктор медицинских наук, профессор Котив Богдан Николаевич (Санкт-Петербург)  
доктор медицинских наук, профессор Лебезев Виктор Михайлович (Москва)  
кандидат медицинских наук Лопаткина Татьяна Николаевна (Москва)  
доктор медицинских наук, профессор Маевская Марина Викторовна (Москва)  
доктор медицинских наук Манукьян Гарик Ваганович (Москва)  
кандидат медицинских наук, доцент Монахов Дмитрий Владимирович (Москва)  
доктор медицинских наук, профессор Назыров Феруз Гафурович (Ташкент)  
доктор медицинских наук, профессор Огурцов Павел Петрович. (Москва)  
доктор медицинских наук, профессор Павлов Чавдар Савович. (Москва)  
доктор медицинских наук, профессор Прудков Михаил Иосифович (Екатеринбург)  
доктор медицинских наук Хоронько Юрий Владиленович (Ростов-на-Дону)  
доктор медицинских наук, профессор Цициашвили Михаил Шалвович (Москва)  
доктор медицинских наук, профессор Чжао Алексей Владимирович (Москва)  
доктор медицинских наук, профессор Шерцингер Александр Георгиевич (Москва)  
доктор медицинских наук, профессор Шиповский Владимир Николаевич (Москва)

## 1. Введение

К настоящему времени накоплен существенный опыт ведения и лечения пациентов с кровотечениями из варикозно расширенных вен пищевода и желудка, который положен в основу представленных рекомендации [1, 2, 3]. Кровотечение из варикозно расширенных вен пищевода - завершающее звено в последовательности осложнений цирроза печени, вызванных прогрессирующим фиброзом ткани печени, блоком току крови через ее ткань, развитием синдрома портальной гипертензии, за которым следует сброс крови по путям коллатерального кровообращения в т.ч. прогрессирующее расширение вен пищевода, с последующим их разрывом. Сегодня усилия врачей направлены на предотвращение развития последовательных стадий портальной гипертензии и на поиск терапевтических и хирургических методов, позволяющих радикально уменьшить давление в системе воротной вены и таким образом предупредить риск развития кровотечения из варикозно расширенных вен пищевода. Другим подходом, к предупреждению гастроэзофагеальных кровотечений портального генеза является использование местной эндоскопической терапии направленную на эрадикацию варикозно расширенных вен, с целью профилактики их разрыва [4, 5, 6]. Группой авторов проведен анализ отечественных и зарубежных работ с целью выработки единых подходов к лечению кровотечений из варикозных вен пищевода и желудка больных с циррозом печени. В рекомендациях сделан акцент на нерешенных проблемах и перспективах на будущее, открываемых новыми исследовательскими данными.

В настоящее время абсолютно очевиден жизнеугрожающий характер данного осложнения цирроза печени. Варикозно расширенные вены пищевода выявляются у 30-40 % больных компенсированным циррозом печени и у 60% с декомпенсированным циррозом, на момент его диагностики [2, 7, 8, 9]. Частота кровотечений из варикозно расширенных вен пищевода у больных с циррозом печени составляет в среднем 4% в год. Риск увеличивается до 15% у пациентов с венами средних и крупных размеров [10].

Риск развития повторного кровотечения очень высок и зависит от тяжести цирроза: в первый год рецидив кровотечения наблюдается у 28% пациентов со степенью А (по Child-Pugh), у 48% - с В, у 68% - с С [11].

Несмотря на достижения последних десятилетий, кровотечения из ВРВ пищевода и желудка сопровождаются смертностью в 10-20% в течение 6 недель [6, 12, 13].

Рекомендации по диагностике и лечению пациентов с кровотечениями из варикозно расширенных вен пищевода и желудка, служат руководством для практических

врачей, осуществляющих ведение и лечение таких больных в стационарах различного уровня. Данные рекомендации подлежат регулярному пересмотру в соответствии с новыми данными научных исследований в этой области.

Рекомендации сопровождаются пояснениями об уровне и доказательности отдельных положений, согласно принятым международным правилам (Оксфордская система) (таблица 1) [14].

**Таблица 1. Уровни доказательности приводимых научных утверждений**

Уровень	Исследование методов лечения	Исследование методов диагностики
Ia	Систематический обзор гомогенных рандомизированных клинических исследований (РКИ)	Систематический обзор гомогенных диагностических исследований 1 уровня
Ib	Отдельное РКИ (с узким доверительным индексом)	Валидизирующее когортное исследование с качественным «золотым» стандартом
Ic	Исследование «Все или ничего»	Специфичность или чувствительность столь высоки, что положительный или отрицательный результат позволяет исключить/установить диагноз
IIa	Систематический обзор (гомогенных) когортных исследований	Систематический обзор гомогенных диагностических исследований >II уровня
IIb	Отдельное когортное исследование (включая РКИ низкого качества; т.е. с <80% пациентов, прошедших контрольное наблюдение)	Разведочное когортное исследование с качественным «золотым» стандартом
IIc	Исследование «исходов»; экологические исследования	нет
IIIa	Систематический обзор гомогенных исследований «случай-контроль»	Систематический обзор гомогенных исследований уровня IIIb и выше
IIIb	Отдельное исследование «случай-контроль»	Исследование с непоследовательным набором или без проведения

		исследования «золотого» стандарта у всех испытуемых
IV	Серия случаев (и когортные исследования или исследования «случай-контроль» низкого качества)	Исследование случай-контроль или исследование с некачественным или зависимым «золотым» стандартом
V	Мнение экспертов без тщательной критической оценки, лабораторные исследования на животных или разработка «первых принципов»	Мнение экспертов без тщательной критической оценки или основанное на физиологии, лабораторные исследования на животных или разработка «первых принципов»

Степени рекомендаций:

A	Подтверждены систематическим обзором и (или) как минимум двумя РКИ высокого качества.
Уровень доказательства Ia, Ib.	
B	Подтверждены групповыми исследованиями или исследованиями типа случай-контроль хорошего качества
Уровень доказательства IIa, IIb.	
C	Подтверждены исследованиями серий случаев, групповыми исследованиями низкого качества и (или) изучением «исходов».
Уровень доказательства IIc, III, IV.	
D	Мнение эксперта, согласованное решение комитета
Уровень доказательства V.	

Настоящие рекомендации содержат следующие разделы: введение, этиология и патогенез портальной гипертензии, диагностика варикозно расширенных вен пищевода и желудка, лечение – медикаментозное, эндоскопическое, эндоваскулярное, хирургическое.

## 2. Этиология и патогенез

Портальная гипертензия - часто встречающийся клинический синдром, который с точки зрения нарушения гемодинамики характеризуется, патологическим увеличением

портокавального градиента давления (разность давления в воротной и нижней полой вене). Портальная гипертензия приводит к образованию портосистемных коллатералей, через которые часть кровотока из воротной вены шунтируется в системный кровоток в обход печени [2, 15, 16]. Нормальные значения портокавального градиента давления составляют 1-5 мм рт. ст.

О клинически значимой портальной гипертензии говорят в случае установленного увеличения диаметра воротной (более 14 мм) и селезеночной (более 7-8 мм) вен по данным УЗИ, асцита, варикозного расширения вен пищевода, желудка, прямой кишки, а также когда портокавальный градиент давления превышает пороговое значение 10 мм рт. ст. Значение портокавального градиента давления в интервале 5-9 мм рт. ст. соответствует доклинической стадии портальной гипертензии [4, 17].

## 2.1. Этиология и классификация

Портальная гипертензия может развиваться при различных патологических процессах, сопровождающихся нарушением кровотока в системе воротной вены. В соответствии с анатомическим расположением препятствия кровотоку форма портальной гипертензии может быть классифицирована как *подпеченочная* (с вовлечением селезеночной, брыжеечной или воротной вен), *внутрипеченочная* (заболевания печени) и *надпеченочная* (заболевания, приводящие к нарушению венозного оттока от печени). (табл № 2)

Таблица 2

Классификация портальной гипертензии в соответствии с анатомической областью блока кровотоку в воротной вене

---

Подпеченочная форма портальной гипертензии  
Тромбоз селезеночной вены  
*Тромбоз воротной вены*  
Врожденная аномалия развития воротной вены и кавернозная трансформация воротной вены.  
Наружное сдавление воротной вены  
Артериовенозная фистула  
Внутрипеченочная форма портальной гипертензии  
*Цирроз (вирусный, алкогольный, билиарный, метаболический)*  
Гранулематозные заболевания (шистосомоз, саркоидоз, туберкулез  
Фокальная нодулярная гиперплазия\*  
Врожденный фиброз печени  
Поликистоз\*  
Идиопатическая портальная гипертензия\*  
Гипервитаминоз А  
Отравление мышьяком, сульфатом меди, мономерным винилхлоридом  
Амиллоидоз  
Мастоцитоз  
Болезнь Рандю-Ослера-Вебера  
Инфильтрация печени при гематологических заболеваниях  
Острая жировая дистрофия печени беременных  
Тяжелый острый вирусный или алкогольный гепатит  
Хронический активный гепатит  
Гепатоцеллюлярная карцинома  
Отравление цианамидом  
Веноокклюзионная болезнь  
Надпеченочная форма портальной гипертензии  
*Тромбоз печеночных вен (болезнь Бадда-Киари)*  
Врожденные мальформации и тромбоз нижней полой вены (синдром Бадда - Киари)  
Констриктивный перикардит  
Поражение трехстворчатого клапана

---

\* Носит «пресинусоидальный» характер.

По данным статистики в развитых странах цирроз печени обуславливает около 90% случаев портальной гипертензии. В развивающихся странах, кроме цирроза, частой причиной служит поражение мелких ветвей воротной вен при шистосомозе. *Нецирротическая портальная гипертензия (вследствие воздействия других патогенетических факторов)* составляет от 10 до 20% из всех случаев развития данного синдрома [6, 12].

Наиболее распространенной причиной *подпеченочной* портальной гипертензии является тромбоз воротной вены (ТВВ). У взрослых до 70% случаев начала развития тромбоза обусловлены тромбофилическими синдромами – врожденными (такие как дефицит белка С и S) или приобретенными (такие как хронические формы миелопролиферативного синдрома). Среди других факторов определенную роль в патогенезе ТВВ играют: сепсис, панкреатит, травма живота и хирургическое вмешательство в брюшной полости. Примерно в 30% случаев не удастся установить точный механизм развития тромбоза («идиопатический» ТВВ) [12]. Острый ТВВ диагностируется редко. Для него характерны следующие клинические признаки: боль в животе, повышение температуры, диарея и непроходимость кишечника в случаях присоединения тромбоза сосудов кишки. Диагноз обычно подтверждают данные методов визуализации (УЗИ брюшной полости с доплерографией, КТ ангиографическое исследование). Хронический ТВВ характеризуется образованием коллатеральных сосудов, которые создают «шунт» минуя препятствию току крови. У больных с хроническим ТВВ часто первым признаком портальной гипертензии служит эпизод кровотечения из варикозно расширенных вен.

Наиболее частой причиной *надпеченочной* портальной гипертензии является болезнь Бадда-Киари (тромбоз печеночных вен). Обтурация может возникнуть в основных печеночных венах или в самой нижней полой вены (синдром Бадда - Киари). В качестве дополнительных факторов патогенеза часто выявляют ряд тромбофилических нарушений в рамках миелопролиферативного заболевания. Среди других осложнений ТВВ, необходимо помнить о возможности развития асцита и присоединения печеночной недостаточности на фоне кровотечения из желудочно-кишечного тракта. Терапию проводят антикоагулянтными препаратами для предотвращения повторного развития и прогрессирования тромбоза. Наложение сосудистого портокавального анастомоза или трансюгулярного внутрипеченочного портосистемного шунта (ТВПШ) рекомендуется пациентам, состояние которых не улучшается в результате медикаментозной терапии.



Пациентам с тяжелой печеночной недостаточностью показана трансплантация печени [11, 18].

*Внутрипеченочные* причины портальной гипертензии классифицируют в соответствии с результатами определения давления получаемого при катетеризации печеночной вены. Такая классификация включает:

- (а) *пресинуоидальную ПГ*: нормальное значение заклинивающего и свободного венозного давления в печени (ЗВДП и СВДП);
- (б) *синусоидальную ПГ*: повышенное ЗВДП и нормальное СВДП;
- (с) *постсинусоидальную ПГ*: повышенное ЗВДП и СВДП.

Любые этиологические факторы хронических заболеваний печени, приводящие к развитию цирроза печени, за исключением хронического холестатического синдрома, вызывают синусоидальную ПГ [11, 17].

### 3. Диагностика варикозного расширения вен пищевода и желудка и формы портальной гипертензии

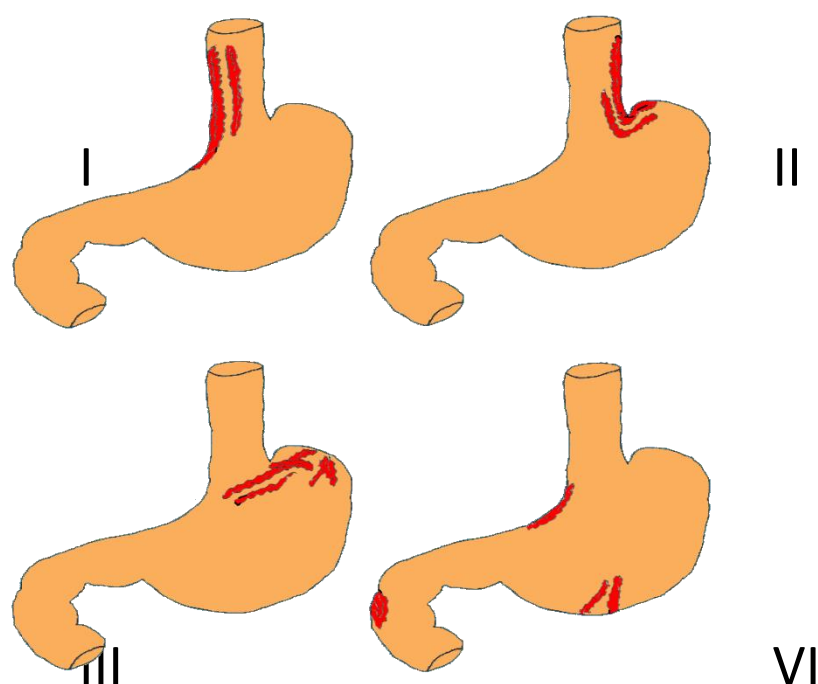
В настоящее время ЭГДС является «золотым стандартом» как в диагностике ВРВ пищевода и желудка, так и в выборе лечебной тактики. Эндоскопическое исследование позволяет определить не только наличие, но и локализацию варикозных вен, оценить степень их расширения, состояние стенки вены, слизистой оболочки пищевода и желудка, выявить сопутствующую патологию, а также стигматы угрозы кровотечения [4, 8].

В нашей стране наиболее широкое применение получила классификация варикозных вен по степени выраженности [18]:

- I степень – диаметр вен 2-3 мм
- II степень – диаметр вен 3-5 мм
- III степень – диаметр вен >5 мм

По локализации выделяют: изолированное варикозное расширение вен пищевода (ограниченный варикоз средней и нижней третей пищевода или тотальный варикоз) и варикозное расширение вен желудка. При варикозном расширении ВЖ выделяют 4 типа вен: I тип - гастроэзофагеальные ВРВ с распространением на кардиальный и субкардиальный отделы малой кривизны желудка; II тип - гастроэзофагеальные ВРВ от эзофагокардиального перехода по большой кривизне по направлению к дну желудка; III тип - изолированные ВРВ желудка без ВРВ пищевода – варикозная трансформация вен

фундального отдела желудка; IV тип - эктопические узлы тела, антрального отдела



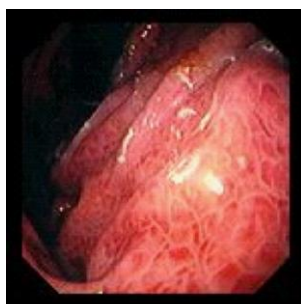желудка, двенадцатиперстной кишки (рис. 1) [5].

Рис. 1. Классификация ВРВ желудка по локализации.

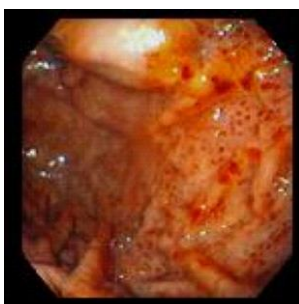
Наличие и выраженность васкуло- и гастропатии.

Васкуло- и гастропатия – это совокупность макроскопических проявлений, наблюдаемых в слизистой оболочке пищевода и желудка при портальной гипертензии, связанных с эктазией и дилатацией сосудов слизистого и подслизистого слоев без значительных воспалительных изменений (рис. 2) [28].

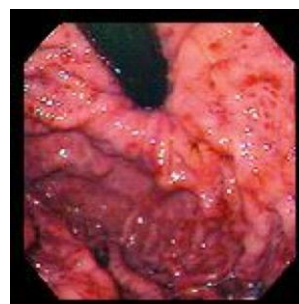
- Легкая - небольшие участки розового цвета, окруженные белым контуром.
- Средняя - плоские красные пятна в центре розовой ареолы
- Тяжелая - сочетание с точечными кровоизлияниями



I



II



III

Рис. 2. Степени гастропатии: I – легкая, II – средняя, III – тяжелая [28].

Определение степени дилатации пищевода:

- Умеренная
- Выраженная

Определение напряжения варикозно расширенных вен:

- Вены при инсуффляции воздуха спадаются (не напряжены) – давление в портальной системе невысокое и риск развития кровотечения мал
- Вены при инсуффляции не спадаются (напряжены) – давление в портальной системе высокое – соответственно высокий риск развития кровотечения.

Определение сопутствующей патологии

Прогностические критерии возникновения кровотечения из ВРВ пищевода и желудка:

- III степень ВРВ;
- Локализация ВРВ;
- Степень дилатации пищевода;
- Напряжение ВРВ – спадение вен при инсуффляции воздухом;
- Тяжесть васкулопатии для вен пищевода и тяжесть гастропатии для ВРВ желудка [19];
- Портокавальный градиент  $>12$  мм рт. ст.;
- Тяжесть функционального состояния печени (цирроз печени класса C по Чайлду;
- тромбоз воротной вены у больных циррозом печени.

При выборе лечебной тактики у больных с ЦП необходимо оценить функциональное состояние печени. Для оценки тяжести состояния больных ЦП применяется классификация по Child-Pugh (табл. 3) [2, 11, 17].

Таблица 3. Прогностическая шкала Child-Pugh (классификация печеночно-клеточной функции при ЦП)

Критерии оценки	Количество баллов		
	1	2	3
Асцит	отсутствует	небольшой	большой

Степень энцефалопатии	нет	1 – 2	3 - 4
Билирубин (ммоль/л)	< 34	34 – 51	> 51
Альбумин (г/л)	> 35	28 – 35	< 28
Протромбиновый индекс (%)	< 70	50-70	> 50

Общее количество баллов	Класс
5-6	А
7-9	В
10-15	С

При функциональном классе ЦП «А» и «В» проведение хирургического вмешательства считается возможным, при декомпенсированном ЦП (класс «С») риск операции предельно высок и при возникновении кровотечений из ВРВ пищевода и желудка преимущество следует отдавать консервативным или «малоинвазивным» методам лечения.

В качестве второго параметра определения функционального состояния печени используется шкала индекса MELD (Model of End Stage Liver Diseases), изначально применяемая в трансплантологии для определения очередности трансплантации печени. [37]. Данный показатель рассчитывается, исходя из уровня билирубина, креатинина сыворотки, а также уровня МНО по следующей формуле:

$$\text{MELD} = 3.78[\text{Lg билирубина сыворотки (мг/дл)}] + 11.2[\text{Lg МНО}] + 9.57[\text{Lg креатинина сыворотки (мг/дл)}] + 6.43$$

Клиническое значение шкалы MELD (табл. 4 )

Таблица 4. Расчет летальности от печеночно-клеточной недостаточности в течение 3х месяцев по MELD:

Индекс MELD	Летальность %
40 и более	71,3
30-39	52,6
20-29	19,6
10-19	6
< 9	1,9

Для определения формы портальной гипертензии необходимо выполнять УЗИ органов брюшной полости с УЗДС портального кровотока (табл.5).

Таблица 5. Нормальные показатели портальной гемодинамики.

Название вены	Нормальные показатели			
	Диаметр (см)	Характер кровотока	Vmean (см/сек)	Vvol (мл/мин)
Воротная вена	$0,91 \pm 0,1$	Гепатопетальный	$23 \pm 4$	$897,04 \pm 220,8$
Селезеночная вена	<b><math>0,54 \pm 0,09</math></b>	Гепатопетальный	$25,5 \pm 5$	$320,2 \pm 78,5$

В сомнительных случаях возможно выполнение ангиографии и КТ ангиографии.

#### 4. Лечение

Основными причинами пищеводно-желудочных кровотечений при портальной гипертензии являются:

1. Гипертонический криз в портальной системе (повышение порто-системного градиента более 12 мм.рт.ст);
2. Трофические изменения слизистой пищевода и желудка вследствие нарушения гемоциркуляции и воздействия кислотно-пептического фактора;
3. Нарушения свертывающей системы.

Единого мнения относительно того, какой из этих факторов является основным, до настоящего времени нет [2, 3, 18, 20, 21].

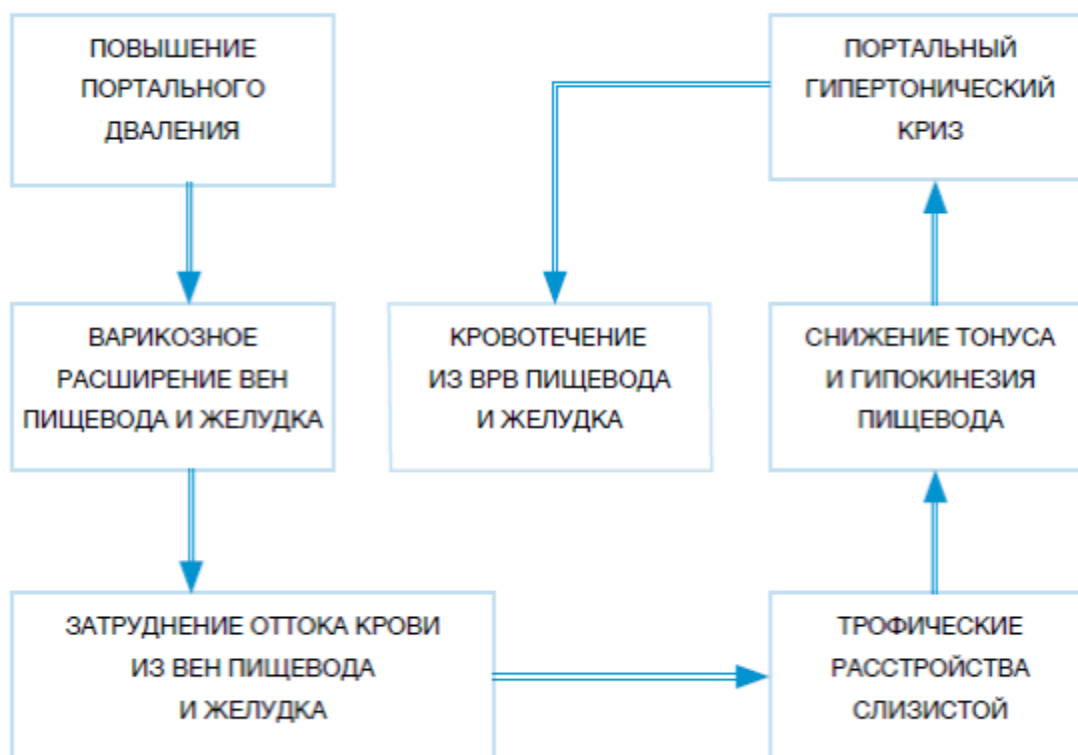


Рис. 3. Патогенез пищеводно-желудочных кровотечений при ПГ

Основные задачи лечения:

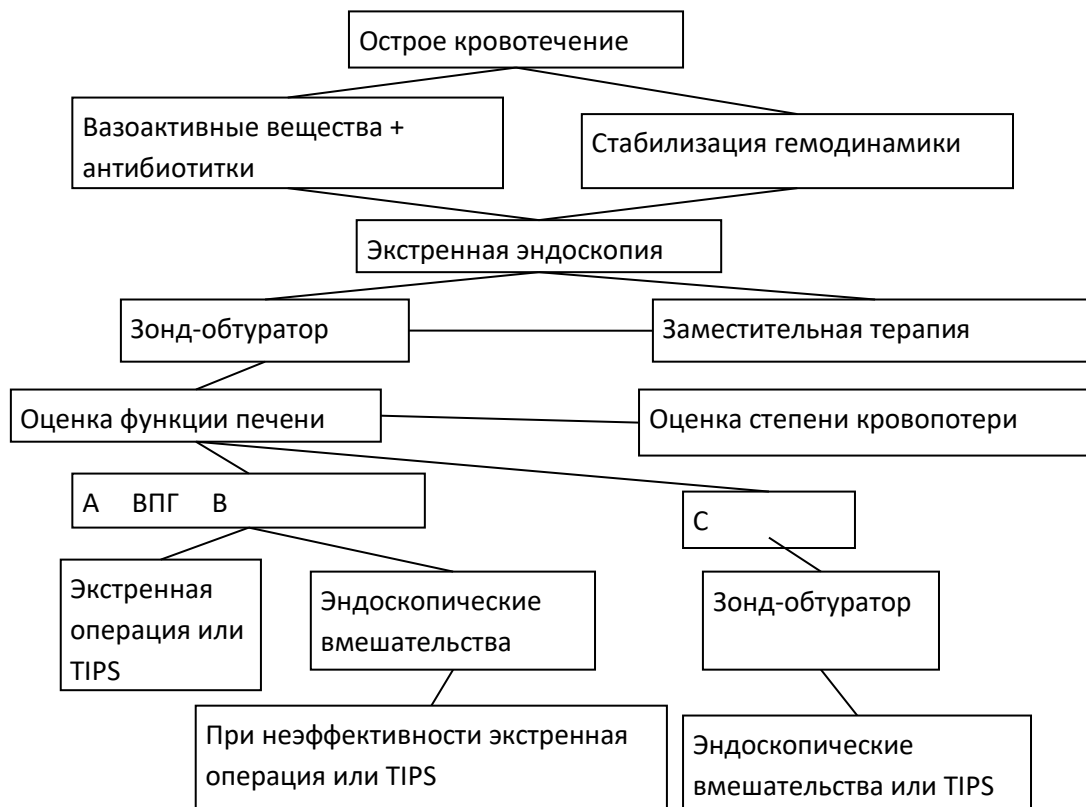
- Остановка кровотечения
- Возмещение кровопотери
- Лечение коагулопатии
- Предотвращение рецидивов кровотечения
- Предотвращение ухудшения функции печени и осложнений, обусловленных кровотечениями (инфекции, печеночная энцефалопатия и т.д.) [(4, 6, 22, 23)].

Лечение острого кровотечения из ВРВ (рекомендации Baveno V)

- Восполнение ОЦК, используя осторожное введение свежемороженой плазмы (СЗП) (1В; А),

- Трансфузия эритромассы для поддержания Hb 80 г/л (Ib; A),  
Использование антибиотикотерапии для профилактики спонтанного бактериального перитонита (Ia; A),
- Профилактика печеночной энцефалопатии (V; D)
- ЭГДС проводится сразу же при поступлении в стационар (V; D),
- Баллонная тампонада должна использоваться только при массивном кровотечении как временная мера (IIb; B),
- При подозрении на кровотечение из ВРВ должны быть назначены вазоактивные препараты как можно раньше (1a; A),
- Эндоскопическое лигирование (ЭЛ) является рекомендуемым методом гемостаза, при невозможности выполнить можно использовать эндоскопическую склеротерапию (ЭС) (1b; A),
- При кровотечении из ВРВ желудка используется тканевой адгезив (N-butyl-cyanoacrylate) [12] (5; D).

Алгоритм лечения острого варикозного кровотечения представлен на рис. 4.



#### 4.1. Медикаментозное:

В соответствии с механизмом снижения портального давления все лекарственные средства можно разделить на 2 основные группы:

Венозные вазодилататоры:

- Нитроглицерин – периферический вазодилататор – снижает печеночный венозный градиент на 40-44% (перлинганит, изосорбид5-мононитрат)
- Нитропруссид натрия (нанипрусс)

В качестве монотерапии нитраты используются редко и обычно применяются в комбинации с вазопрессином и его аналогами.

Дозировка: 1% - 1,0 р-ра нитроглицерина (1 ампула перлинганита или нанипрussa) на 400 мл раствора Рингера или физиологического раствора внутривенно капельно (10-12 капель в минуту). Включение нитратов в схему лечения возможно только при стабильной гемодинамике (уровень систолического АД более 100 мм рт. ст.) и после коррекции гиповолемии [2].

Вазоконстрикторы:

- Соматостатин (стиламин, сандостатин, октреотид) – селективная вазоконстрикция внутренних органов, связанная с подавлением активности эндогенных вазодилататоров (в частности, глюкагон) и секреции соляной кислоты. Портальное давление снижается на 20-25%. Октреотид вводится первоначально болюсно в дозе 50-100 мкг, затем переходят на длительную внутривенную инфузию в дозе 25-50 мкг/час в течение 5-7 дней.
- Вазопрессин, глипрессин, терлипрессин (Реместип) – уменьшают артериальный приток в портальную систему, снижая портальное давление на 30-40%.

Fadi Vdaир и соавт.- 2010г. опубликовали в Кохрейновской библиотеке мета-анализ эффективности терлипрессина в терапии кровотечений из варикозно расширенных вен пищевода. В систематическом обзоре были включены 20 клинических исследований с 1609 пациентами. На основании полученных результатов авторы делают вывод, что из всех вазоактивных препаратов, терлипрессин является препаратом выбора для лечения острого кровотечения, поскольку его назначение приводит к снижению на 34 % риска смертельного исхода.



Терлипрессин:

1. Снижение портального давления на 30-40%. Эффект достигается в течение 5 минут.
2. Повышает АД на 15-20% и снижает частоту Ps на 15%.
3. Уменьшается число переливаний крови
4. Остановка кровотечения у больных ЦП в течение 12 часов – 70% (плацебо 30%).
5. Рекомендовано вводить пациентам с подозрением на варикозное кровотечение до проведения эндоскопической диагностики.
6. При невозможности немедленного привлечения квалифицированных специалистов по эндоскопии использование препарата улучшает выживаемость.
7. При кровотечениях неясного генеза
8. Для предупреждения и лечения гепаторенального синдрома
9. Терлипрессин применяют в начале в виде болюсной инъекции в дозе 2 мг, а затем внутривенно по 1 мг каждые 6 часов (2-5 суток по показаниям) (12, 20, 21, 24, 26).

Все терапевтические препараты, применяемые при кровотечениях на фоне портальной гипертензией, перечислены в таблице 6.

Таблица 6: Лекарственные препараты, используемые для снижения портального давления при циррозе, и их дозы

Лекарственный препарат	Способ введения	Доза	Длительность применения
Вазопрессин (ВП) + нитроглицерин (НП)	ВП: в.в. инфузия НГ: подкожно	ВП: 0,4 мкЕ/мин НГ: 20 мг	2-5 дней (острое кровотечение)
Терлипрессин	в.в. болюсная инъекция	2 мг/4 ч в течение 24-48 ч, затем 1 мг/4 ч	2-5 дней (острое кровотечение)
Соматостатин	в.в. болюсная инъекция, затем в.в.	250 мкг, затем 250-500 мкг/ч	2-5 дней (острое кровотечение)

	инфузия		
Острептид	в.в. болюсная инъекция, затем в.в. инфузия	50 мкг, затем 50 мкг/ч	2-5 дней (острое кровотечение)
Вапреотид	в.в. болюсная инъекция, затем в.в. инфузия	50 мкг, затем 50 мкг/ч	2-5 дней (острое кровотечение)
Пропранолол (неселективный ББ)	Перорально	20 мг два раза в день; увеличение дозы до максимально переносимой (максимально 320 мг/день)	Постоянно (первичная и вторичная профилактика)
Надолол (неселективный ББ)	Перорально	40 мг два раза в день; увеличение дозы до максимально переносимой (максимально 160 мг/день)	Постоянно (первичная и вторичная профилактика)
Карведилол (неселективный ББ с действием альфа- блокатора)	Перорально	6.25 мг два раза в день; увеличение дозы до максимально переносимой (максимально 50 мг/день)	Постоянно (первичная и вторичная профилактика)
Изосорбидмонони трат	Перорально	10-20 мг два раза в день; увеличение до 20-40 два раза в день при переносимости	Постоянно, только в сочетании с ББ (первичная и вторичная)

			профилактика)
--	--	--	---------------

В комплекс медикаментозной терапии при кровотечении портального генеза у больных с циррозом печени необходимо включать гепатопротекторы адеметионин (Гептрал). [40]

#### 4.2. Применение зонда-обтуратора Сенгстакена-Блекмора

После постановки диагноза «кровотечение из ВРВ пищевода или желудка» и извлечения эндоскопа незамедлительно вводят зонд-обтуратор Сенгстакена-Блекмора и раздуваются манжетки, чем достигается надежный гемостаз (рис. 5).

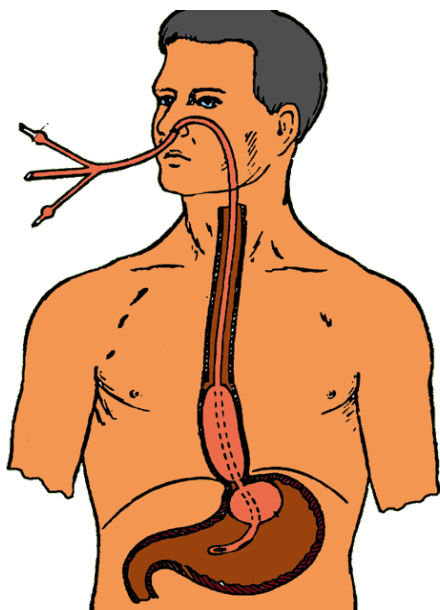


Рис. 5. Схема расположения зонда.

Необходимо помнить, что введение зонда и пребывание его в носоглотке в течение многих часов - тяжело переносимая больным процедура, поэтому перед его введением обязательным условием является премедикация (1,0 мл 2 % раствора промедола).

Зонд-обтуратор вводят через носовой ход, заводя желудочный баллон глубоко в желудок, предварительно замерив, расстояние от мочки уха до эпигастрия, что служит ориентиром правильного расположения зонда-обтуратора в пищеводе и желудке. Затем, при помощи градуированного шприца, присоединенного к катетеру желудочного баллона, в последний вводят воздух в количестве 150 см<sup>3</sup> (только не воду!) и катетер перекрывают

зажимом. Зонд подтягивают до ощущения упругого сопротивления, чем и достигают сдавление вен в зоне кардии. После этого зонд фиксируют к верхней губе липким пластырем.

Пищеводный баллон раздувают редко и только в том случае, если продолжается срыгивание кровью, в противном случае, достаточно раздувание только желудочного баллона. Воздух в пищеводный баллон вводят небольшими порциями, первоначально 60 см<sup>3</sup>, в последующем, - по 10-15 см<sup>3</sup> с интервалом в 3-5 минут. Соблюдение этих условий необходимо для того, чтобы дать возможность органам средостения адаптироваться к их смещению раздутым баллоном. Общее количество нагнетаемого воздуха в пищеводном баллоне доводят обычно до 80-100 см<sup>3</sup> в зависимости от выраженности дилатации пищевода и переносимости пациентом давления баллона на средостение.

После того, как зонд установлен, аспирруют желудочное содержимое, и промывают желудок холодной водой.

Контроль за кровотечением осуществляется путем динамического наблюдения за желудочным содержимым, поступающим по зонду после тщательного промывания желудка.

Во избежание пролежней на слизистой оболочке пищевода через 4 часа пищеводный баллон распускают и, если в этот момент в желудочном содержимом примесь крови не появляется, то пищеводную манжетку оставляют спущенной. Желудочную манжетку распускают позже, спустя 1,5-2 часа. У больных с удовлетворительной функцией печени зонд должен находиться в желудке еще в течение 12 часов для контроля за желудочным содержимым, а затем - удаляться. После удаления зонда обтуратора необходимо сразу рассмотреть вопрос о выполнении одного из вариантов эндоскопического гемостаза. В случае рецидива кровотечения зонд-обтуратор должен быть введен вновь, баллоны раздуты, а больному ЦП (группа А и В) или ВПГ предложена операция или эндоскопический гемостаз, ибо возможности консервативной терапии следует считать исчерпанными [4, 12).

4.3. Применение эндоскопического гемостаза при кровотечении из ВРВ пищевода и желудка:

- лигирование;
- склеротерапия;
- клеевые композиции;

- стентирование пищевода;

#### 4.3.1. Эндоскопическое лигирование ВРВ пищевода

Для выполнения эндоскопического лигирования ВРВ пищевода используется устройство Z.A. Saeed с набором из 6 -10 латексных колец [5, 10, 15]. (рис



6)

Рис. 6. Многозарядный эндоскопический лигатор фирмы Wilson-Cook.

Показания и особенности эндоскопического лигирования:

- профилактика первого эпизода кровотечения (первичная профилактика)
- профилактика рецидива кровотечения (вторичная профилактика) из варикозно расширенных вен пищевода у больных с портальной гипертензией при невозможности хирургического лечения;
- при наличии ВРВ пищевода у ранее оперированных больных или после эндоскопического склерозирования вен кардиального отдела желудка
- невозможность лигирования вен фундального отдела желудка;
- опасность эндоскопического лигирования при профузном кровотечении;
- трудности выполнения эндоскопического лигирования после эндоскопического склерозирования ВРВ;
- невозможность эндоскопического лигирования вен малого диаметра.
- дифференцированный подход к лигированию ВРВ пищевода и желудка.

Вмешательство выполняется в условиях хирургического стационара.

Лигирование выполняют натощак, премедикация за 30 минут до процедуры: промедол 2% - 1,0мл; метацин - 1,0 мл- подкожно, реланиум - 2,0мл - внутримышечно. Орошение глотки 1% раствором лидокаина (спрей).

Эндоскоп с насадкой проводится через глоточное кольцо. Следует подчеркнуть необходимость перед сеансом лигирования выполнить диагностическую эндоскопию, так как пластмассовый цилиндр, одетый на дистальный конец эндоскопа, ухудшает обзор, делает его «туннельным».

После проведения эндоскопа с насадкой приступают к лигированию, при этом начинают с области эзофагокардиального перехода, чуть выше зубчатой линии.

Кольца накладываются по спирали, избегая наложения лигатурных колец в одной плоскости по окружности для профилактики дисфагии в ближайшем и отдаленном периодах.

Выбранный варикозный узел аспиратором засасывается в цилиндр, не менее чем на половину высоты. После чего сбрасывают кольцо. Сразу же становится видно, что лигированный узел посинел. Следом необходимо возобновить подачу воздуха и несколько извлечь эндоскоп: данные манипуляции позволяют удалить лигированный узел из цилиндра. За сеанс, в зависимости от выраженности ВРВ, накладывается от 6 до 10 лигатур (рис 7).

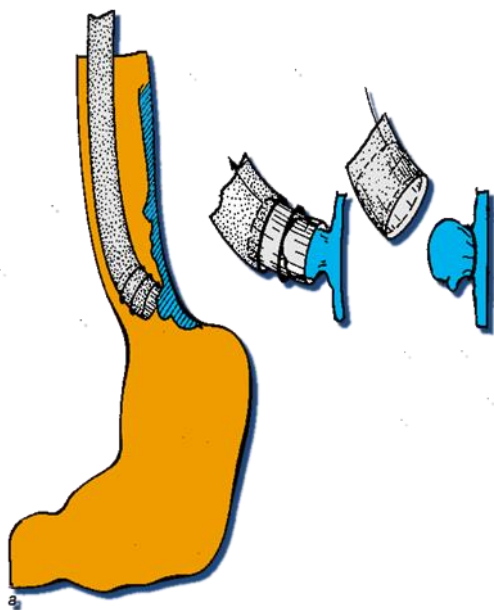


Рис. 7. Эндоскопическое лигирование варикозных вен пищевода латексными кольцами (схема).

Лигирование ВРВ при продолжающемся или состоявшемся кровотечении имеет некоторые технические особенности. Первую лигатуру необходимо накладывать на источник кровотечения, а затем лигируются остальные ВРВ.

Первые сутки после ЭЛ назначают только питье холодной воды. Со вторых суток - питание по 1-а столу, избегая больших глотков. Пища должна быть прохладной, жидкой, или протертой. При болях назначаем альмагель А, содержащий анестезин. При

выраженных болях за грудиной назначаются обезболивающие средства. Болевой синдром купируется обычно к 3-м суткам.

После ЭЛ с 3 по 7 сутки лигированные узлы некротизируются, уменьшаются в размерах, густо покрываются фибрином. К 7-8 суткам начинается отторжение некротических тканей с лигатурами и образование обширных поверхностных изъязвлений. Язвы заживают к 14-21 дню, оставляя звездчатые рубчики, без стеноза просвета пищевода. К концу 2-го месяца после ЭЛ подслизистый слой замещается рубцовой тканью, а мышечный слой остается интактным.

При отсутствии осложнений, контрольная ЭГДС выполняется через месяц после лигирования. Дополнительные сеансы лигирования назначаются при недостаточности первого сеанса, а также в связи с возникновением новых стволов варикозных вен с течением времени [2,9, 15, 19,26,27).

#### Эндоскопическое лигирование ВРВ желудка

Для выполнения эндоскопического лигирования ВРВ желудка I и II типа используют лигирующее устройство НХ-21 L-1 фирмы «Olympus», в котором роль эластичного кольца играет нейлоновая петля диаметром 11 и 13 мм, которая соответствует размеру дистального колпачка.

Лигатор состоит из рабочей части с блоком управления и пластиковым тубусом для проведения инструмента через канал эндоскопа. Имеется прозрачный дистальный колпачок в наборе, соответствующий определенной модели гастроскопа. Рабочая часть представляет собой металлическую струну и собственно тягу с крючком.

После подготовки устройства и помещения прозрачного колпачка на дистальный конец эндоскопа, тубус вводят в канал эндоскопа, а затем через него проводят рабочую часть инструмента с предварительно надетой на крючок петель. Когда петля появляется в поле зрения, ее укладывают в выемку на внутренней поверхности дистального края колпачка.

Вмешательство выполняют натощак, премедикация за 30 минут до процедуры: промедол 2%-1,0; метацин – 1,0 подкожно, реланиум – 2,0 внутримышечно. Орошение глотки 1% раствором лидокаина (спрей).

Эндоскоп с насадкой проводится через глоточное кольцо, после этого приступают к лигированию. Варикозную вену втягивают в колпачок при помощи аспиратора. Петлю

затягивают до ощущения упора, после чего отстреливают плотно зафиксированную лигатуру. (рис 8)

Для наложения следующей петли следует извлечь рабочую часть инструмента из канала и повторить описанные действия. К положительным моментам данной методики относим то обстоятельство, что нейлоновая петля сохраняется на лигированной вене желудка 7-14 дней в отличие от латексной лигатуры фирмы “WilsonCook”, которая лизируется под действием желудочного сока и перистальтики [2, 5].

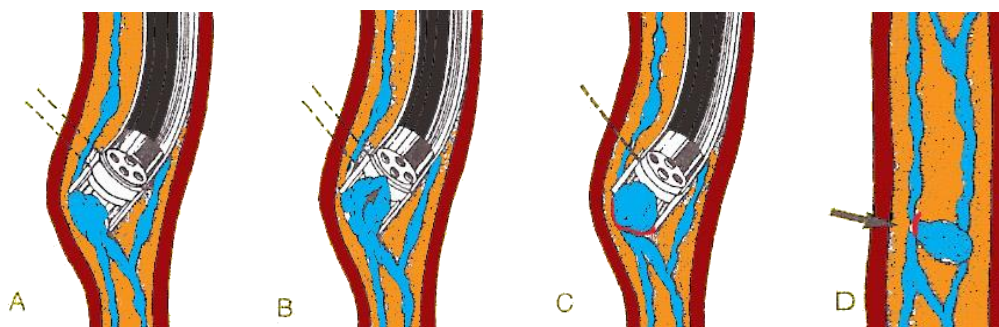


Рис. 8. Техника эндоскопического лигирования петлями Olympus.

#### Комбинированное лигирование ВРВ пищевода и желудка

При необходимости лигировать пищеводно-желудочные ВРВ I и II типа у больных с ПГ используется следующая методика.

Вначале на ВРВ желудка накладываются нейлоновые петли, затем извлекается эндоскоп, заряжается устройством типа фирмы “WilsonCook”, после чего лигируются латексными кольцами ВРВ эзофагокардиальной зоны и пищевода. Данный способ позволяет за один сеанс перевязывать до 14-15 варикозных узлов желудка и пищевода.

Опыт использования ЭЛ у больных с портальной гипертензией убедил в необходимости пребывания больного в стационаре после данного вмешательства в течение 10 дней, а иногородним больным перед выпиской в обязательном порядке следует проводить контрольную эндоскопию. Пациентам даются указания о характере пищи, запрещается подъем тяжести, назначают обволакивающие и антисекреторные препараты. Такие ограничения режима рекомендовано соблюдать в течение 3-х недель [5, 28].

#### Осложнения эндоскопического лигирования.

##### Общие

- Реакция на латекс;
- Гипертермия;
- Аспирация желудочного содержимого.



## Местные

- Боли за грудиной;
- Транзиторная дисфагия (1-3 сут.);
- Изъязвления слизистой оболочки и рецидивы ЖКК;
- Перфорация пищевода;
- Стриктура пищевода;
- Образование ВРВ в фундальном отделе желудка.
- Невозможность аспирировать ВРВ диаметром более 15 мм.

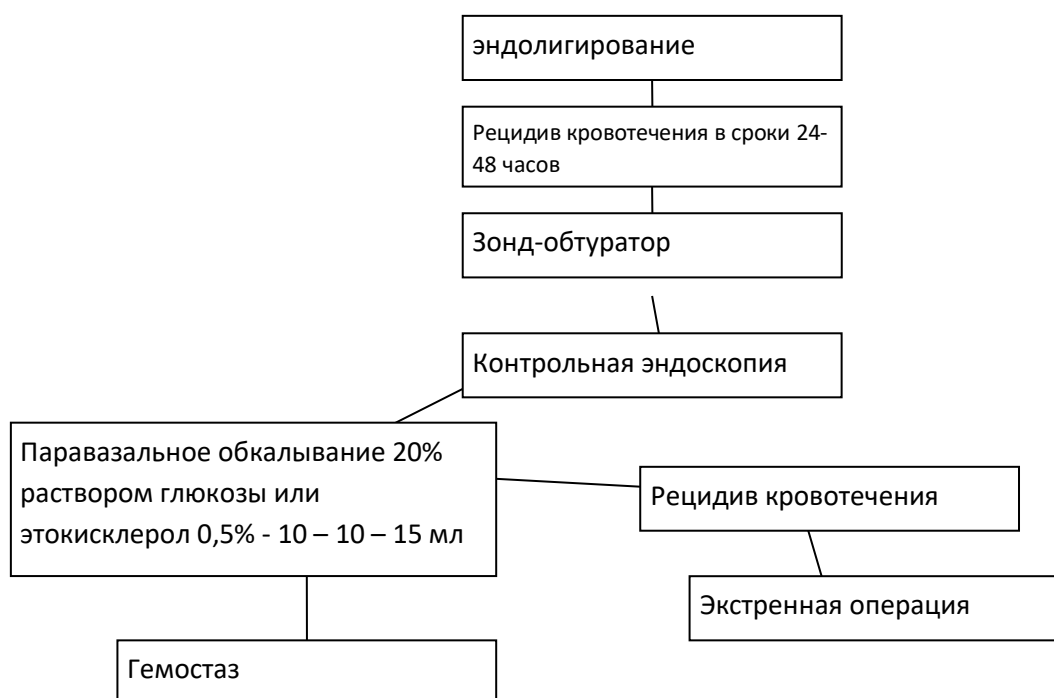

Рис. 9. Алгоритм лечебных мероприятий при ранних рецидивах кровотечения после ЭЛ

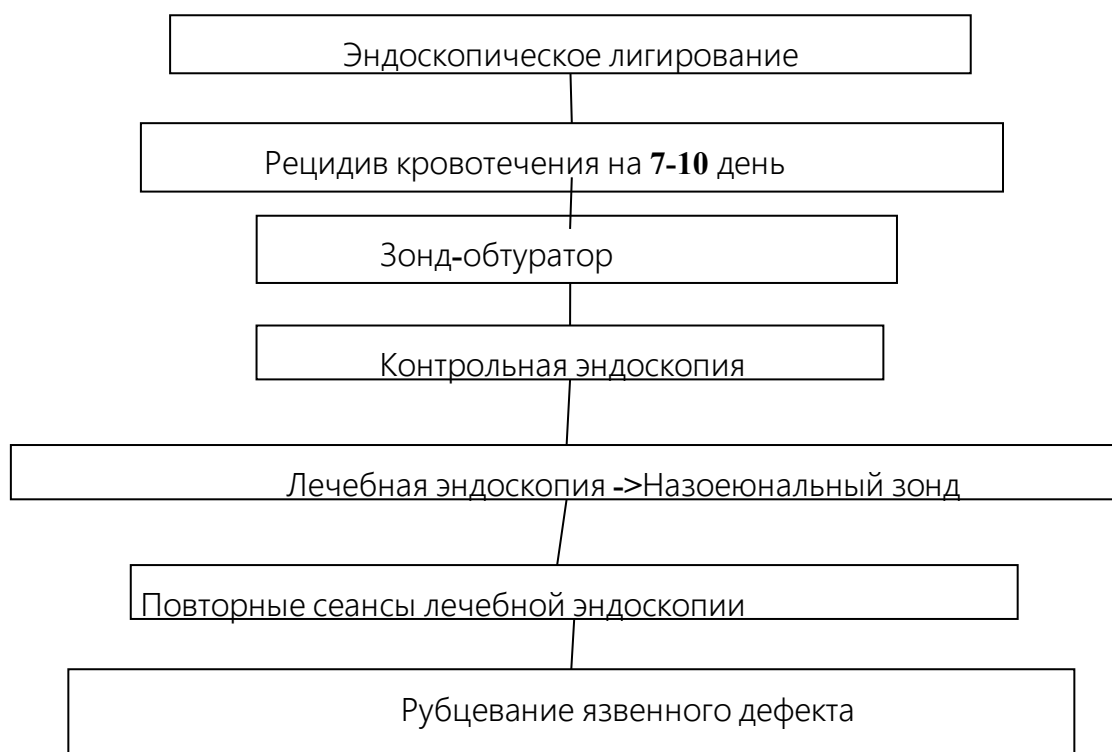


Рис. 10. Алгоритм лечебных мероприятий при поздних рецидивах кровотечений после ЭЛ.

#### 4.3.2. Эндоскопическое склерозирование ВРВ пищевода

Метод эндоскопического склерозирования (ЭС) вен пищевода предложен в 1939 году С. Crafoord, Р. Frenckner. Облитерация варикозных вен происходит после введения в просвет вены склерозанта через эндоскоп с помощью длинной иглы. Наряду с интравазальным способом склеротерапии существует метод паравазального ведения склерозанта, который основан на введении склерозанта рядом с веной, в результате чего происходит сдавление варикозных узлов, первоначально за счет отека, а затем за счет образования соединительной ткани.

Для интравазального введения чаще всего используют тетрадецилсульфат натрия (тромбовар) в количестве 5-10 мл на каждый вкол (можно и 3% раствор этоксисклерола и другие препараты). После введения склерозанта необходимо сдавить вену в местах пункции, чем обеспечивают образование тромба в результате отека эндотелия сосуда. За один сеанс тромбируют не более 2-х варикозных стволов вен, во избежание усиления застоя в ВРВ желудка.

Основной целью паравазальной склеротерапии является создание отека подслизистого слоя, что позволяет сдавить варикозно-деформированную вену, тем самым,

остановить кровотечение, а в последующем на 5-7 сутки за счет активизации склеротического процесса в подслизистом слое обеспечить создание рубцового каркаса [1, 4, 5, 13, 15, 29].

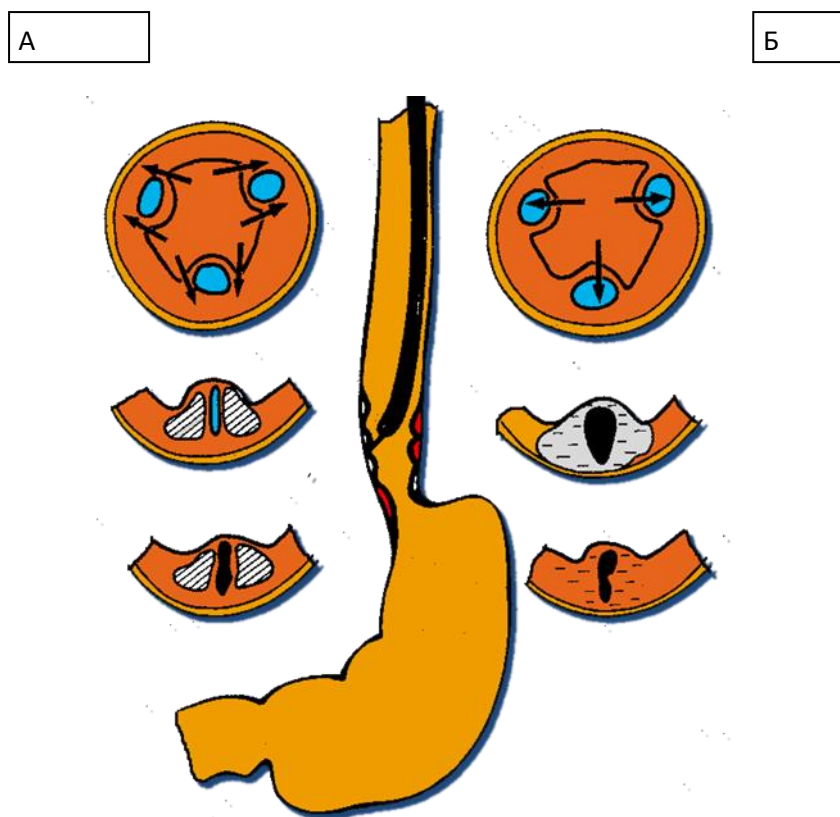


Рис. 11. Схема эндоскопического склерозирования ВРВ пищевода и желудка. А – паравазальное, Б – интравазальное.

Процедура выполняется под местной анестезией 1% раствора лидокаина с предварительной премедикацией 1мл 2% раствора промедола, 2мл реланиума. Предварительно слизистая оболочка пищевода и желудка орошается 96% спиртом в количестве 10-12 мл. Склеротерапия начинается от области эзофагокардиального перехода и продолжается в проксимальном направлении. Из склерозирующих агентов, как правило, используется этоксисклерол (Германия), который содержит 5-20 мг полидоканола в 1мл этилового спирта. Чаще всего применяется этоксисклерол в 0,5% концентрации. При каждой инъекции вводят не более 3-4 мл склерозанта. Обычно осуществляют от 15 до 20 вколов. За один сеанс расходуется до 24-36 мл склерозанта. Вводимый по инъекторусклерозант создает по обеим сторонам варикозной вены плотный отек, сдавливающий сосуд.

По окончании сеанса склеротерапии варикозные вены практически не определяются в отечной слизистой. Подтекание крови из мест проколов обычно незначительно и не требует принятия дополнительных мер.

Ближайший период после сеанса склеротерапии обычно не сопровождается болевыми ощущениями. Больному разрешают пить и принимать жидкую пищу через 6-8 часов после процедуры.

После проведения 1-го сеанса склеротерапии через 5 дней повторяют процедуру, при этом стараются охватить участки пищевода с ВРВ, которые оказались вне зоны действия 1-го сеанса склеротерапии.

3-й сеанс склеротерапии проводят через 30 дней, при этом оценивают эффективность проводимого лечения, динамику уменьшения степени ВРВ и снятие угрозы кровотечения. 4-ый сеанс склеротерапии назначают через 3 месяца.

Глубокий рубцовый процесс в подслизистом слое пищевода и желудка при проведении повторных сеансов ЭС предотвращает возможность предсуществующим венозным коллатералям для их развития и варикозной трансформации.

Лечение продолжается до получения эффекта эрадикации, либо до достижения положительного результата. Для этого требуется в среднем 4-5 сеансов склеротерапии в год. Динамический контроль осуществляется в последующем один раз в 6 месяцев. В случае необходимости лечение повторяется.

Проведение склеротерапии при продолжающемся кровотечении имеет некоторые особенности. При обнаружении кровоточащей вены, в зависимости от локализации источника, введение склерозанта осуществляется по обе стороны кровоточащей вены. При этом приходится вводить значительное количество склерозанта до осуществления гемостаза.

Для достижения эффекта необходимое количество склерозанта нередко превышало 10-15 мл. Данное обстоятельство требует выполнения контрольной эндоскопии через 3-4 дня после проведения эндоскопического гемостаза, нередко к этому времени уже формируется зона некроза участка слизистой оболочки.

При отсутствии осложнений больным выполняется контрольная ЭГДС и в случае необходимости повторное склерозирование через 3, 6, 12, 24, 36 месяцев (1, 4, 5, 15).

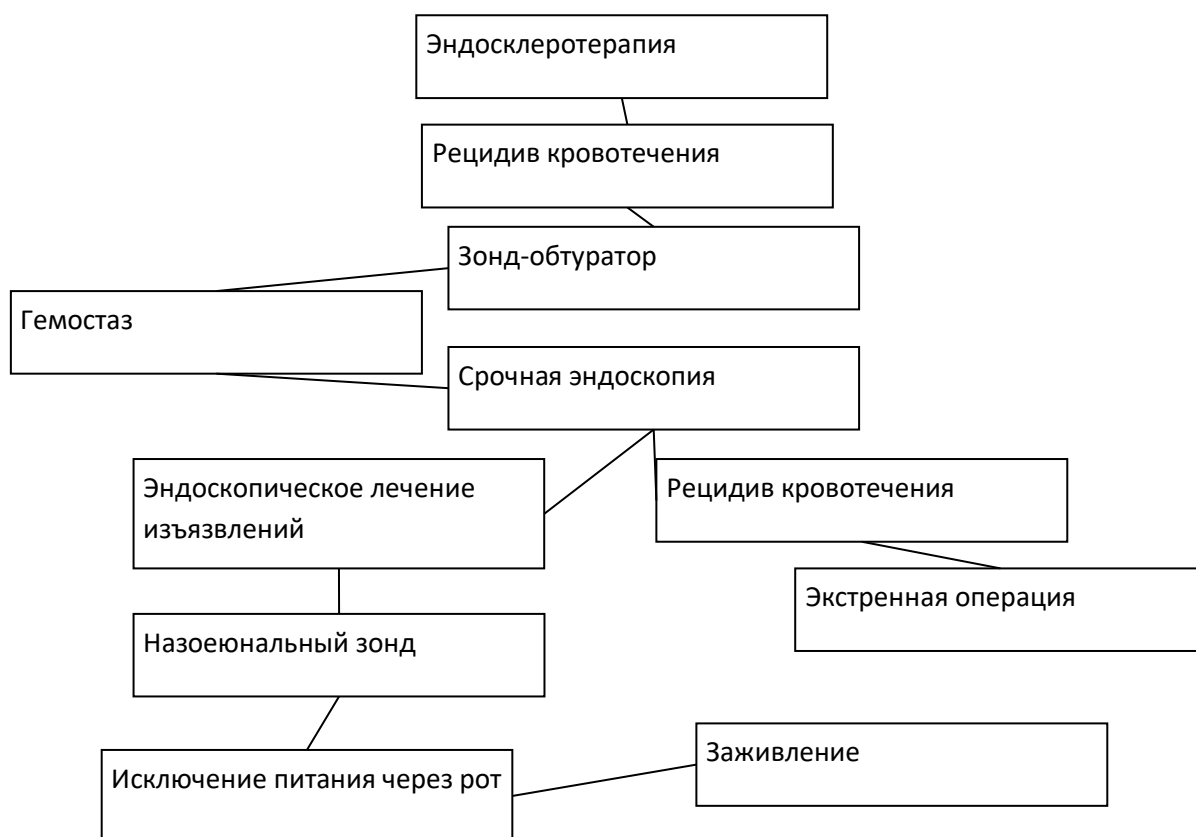


Рис. 12. Алгоритм действий при развитии осложнений после эндоскопической паравазальной склеротерапии

#### 4.3.3 Применение клеевых композиций

В случаях, когда склеротерапией не удастся остановить кровотечение (при варикозном расширении вен желудка) применяют цианокрилатные клеевые композиции. Используют два тканевых клея: N-бутил-2-цианокрилат (гистоакрил) и изобутил-2-цианокрилат (букрилат). При попадании в кровь цианокрилат быстро полимеризуется (20 секунд), вызывая облитерацию сосуда, чем достигается гемостаз. Через несколько недель после инъекции клеевая пробка отторгается в просвет желудка.

Время проведения инъекции ограничено 20 секундами из-за полимеризации гистоакрила. Несоблюдение данного условия приводит к преждевременному застыванию клея в инъекторе, что не позволяет широко применять данный метод для лечения и профилактики кровотечений из ВРВ пищевода и желудка [12, 28].

4.3.4. При неэффективности эндоскопического гемостаза и наличия источника кровотечения в пищеводе возможно использование стента Даниша (Danis) (рис. 13) [23, 30, 31].

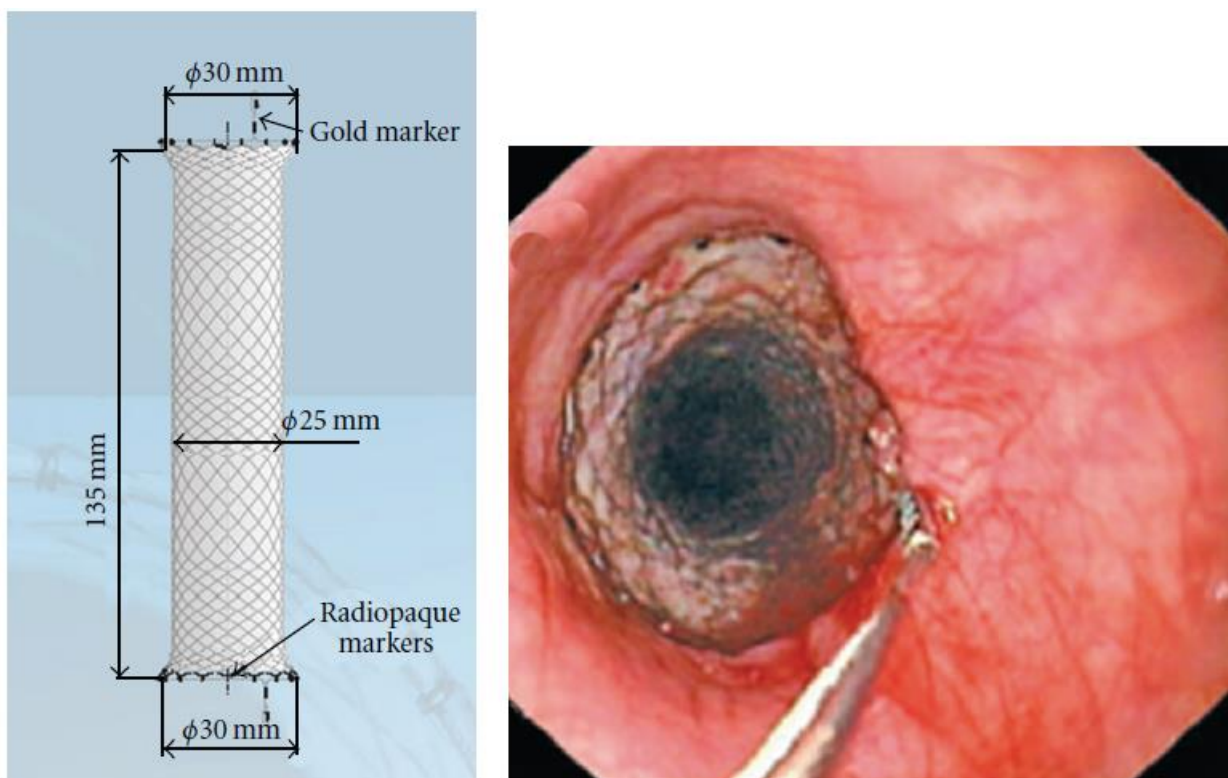


Рис. 13. Установка стента Даниша (Danis) в пищеводе

4.4.Эндоваскулярные методы лечения кровотечений из ВРВ пищевода и желудка включают в себя:

- чреспеченочную чрескожную облитерацию внеорганных вен желудка
- трансъюгулярное внутripеченочное портосистемное шунтирование (TIPS)

Плохая переносимость больными циррозом печени обширных травматических хирургических вмешательств послужила основанием для отказа от операций портокавального шунтирования в пользу методики чреспеченочной чрескожной облитерации внеорганных вен желудка, описанного в 1974 году A.Lunderquist, J.Vang [32].

Смысл данного вмешательства заключается в разобщении портокавального перетока крови путем эмболизации левой желудочной и коротких вен желудка с помощью эмболизирующих материалов и металлической спирали Гиантурко, что позволяет снизить напряжение в варикозно расширенных венах желудка и пищевода и тем самым уменьшить риск кровотечения из варикозно расширенных вен пищевода и желудка (рис.14).

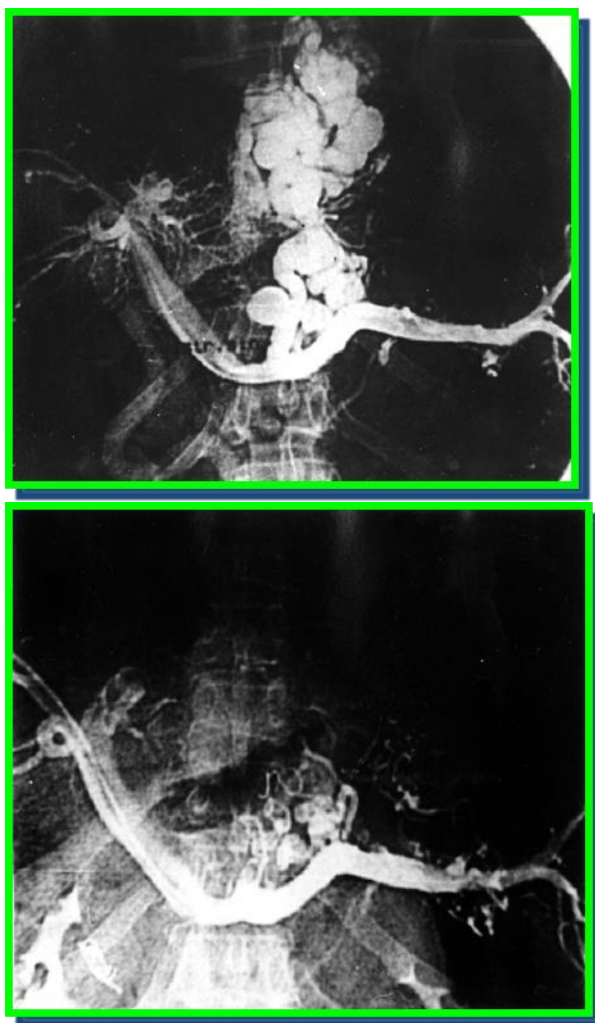


Рис. 14. Эндоваскулярная эмболизация левой желудочной вены и коротких вен желудка.

Эндоваскулярная эмболизация ВРВ желудка применяется с целью профилактики и лечения кровотечения из варикозно расширенных вен эзофагокардиальной зоны. Но она также эффективна при рецидивах кровотечений из вен желудка. Осуществить данную манипуляцию возможно только в клиниках, имеющих дорогостоящую рентгенангиографическую аппаратуру. Через 6 месяцев после первой процедуры необходимо повторять рентгенэндоваскулярную эмболизацию в связи с быстрой реканализацией тромбированных вен и высоким риском рецидива кровотечения. Данный метод выполним только у больных циррозом печени и проходимой воротной веной. Фатальным осложнением данной методики является продолженный тромбоз воротной вены и последующие неконтролируемые кровотечения из варикозно расширенных вен пищевода и желудка.

#### 4.5. Трансъюгулярное внутрипеченочное портосистемное шунтирование

(TIPS)

Большой интерес клиницистов вызвало внедрение в практику трансъюгулярного внутрипеченочного портосистемного шунтирование (TIPS), разработанного J.Rosch и соавт. в 1969 году. Общепринятое сокращенное название данной методики – TIPS (Transjugular intrahepatic portosystemic shunt).

TIPS является малоинвазивной хирургической операцией, проводимой под контролем рентгеноскопии и включает в себя ряд эндоваскулярных процедур в определенной последовательности- после пункции яремной вены с помощью сосудистых стентов (голометаллических или стент-графтов) формируется внутрипеченочное соустье между крупными печеночными венами и ветвями воротной вены. В результате использования TIPS сохраняется гепатопетальный кровоток и осуществляется отчетливая портальная декомпрессия. Успех процедуры во многом зависит от квалификации оперирующего хирурга и учёта им индивидуальных анатомических особенностей пациента (рис. 15).

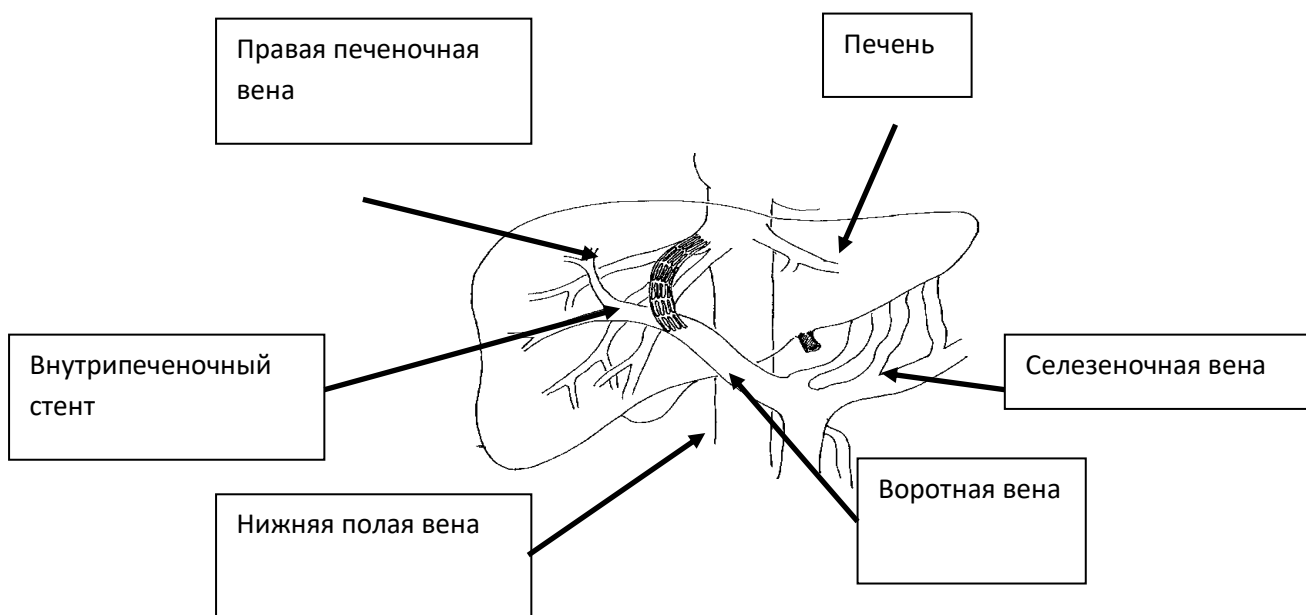


Рис. 15. Схема трансъюгулярного внутрипеченочного портосистемного шунтирования (TIPS).

Показания к TIPS [38] :



1. Продолжающееся кровотечение из варикозно-расширенных вен пищевода и желудка, которое невозможно остановить с помощью медикаментозной терапии или эндоскопических методов.

2. Повторные кровотечения у пациентов, прошедших эндоскопическое лечение с/или без терапии  $\beta$ -блокаторами и/или имеющие противопоказание к эндоскопическому вмешательству

Рецидивом следует считать повторное появление мелены и/или гематемезиса даже при наличии стабильных гемодинамических показателей и уровня гемоглобина и гематокрита в течение по крайней мере 24 часов после первого эпизода острого кровотечения.

3. Резистентный к диуретической терапии асцит

4. Печеночный гидроторакс, резистентный к диуретической терапии и/или его рецидив после плевральных пункций.

5. Массивные повторные кровотечения из варикозно-расширенных вен тонкой и толстой кишки.

Противопоказаниями к проведению TIPS являются:

1. Показатель MELD > 20 баллов или при проведении TIPS по поводу резистентного к диуретической терапии асцита.

2. Количество баллов по шкале Child-Turcotte-Pugh > 11 баллов или общий билирубин более 60 мкмоль/л при проведении TIPS по поводу кровотечений из ВРВП.

3. Печеночная энцефалопатия 3-4 степени, некорректируемая медикаментозно.

4. Ишемическая болезнь сердца или дилатационная кардиомиопатия ассоциированные с недостаточностью кровообращения выше 1 степени.

5. Повреждения, опухоли печени, поликистозная болезнь печени, агональное состояние.

Относительным противопоказанием к TIPS можно считать хроническую окклюзию воротной вены с развитыми коллатеральными. В некоторых случаях TIPS можно осуществить при неокклюзивном характере тромбоза.

Выполнение TIPS в ряде случаев возможно при кавернозной трансформации воротной вены, при этом для выполнения процедуры используется комбинация доступов - чрескожного и эндоваскулярного.

Уменьшение портосистемного градиента ниже 12 мм. рт. ст. является достаточным для остановки продолжающегося кровотечения. Однако в ургентных ситуациях невозможно руководствоваться данным критерием, так как на параметры гемодинамики могут существенно влиять наличие напряженного асцита, медикаменты, септические осложнения, выброс цитокинов и др. Поэтому успешный исход TIPS и остановка кровотечения прогнозируются при снижении исходного давления в воротной вене по крайней мере на 20%.

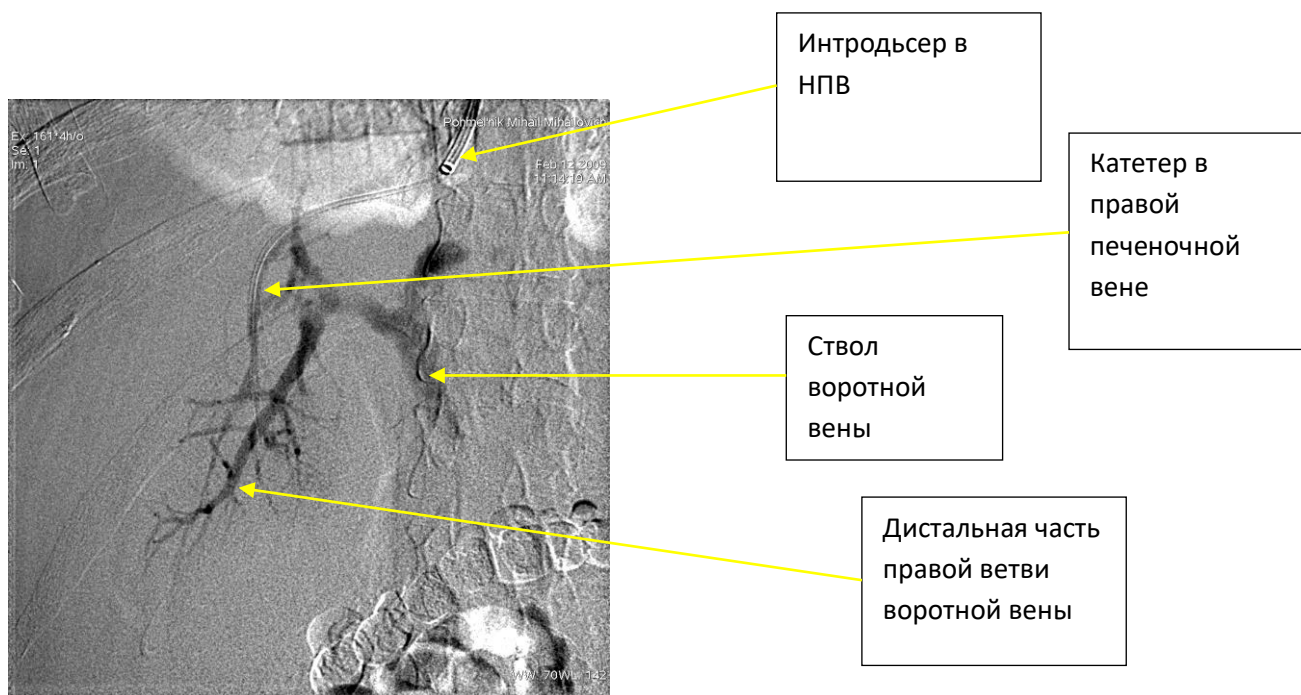
Особенности методики трансъюгулярного внутрипеченочного портосистемного шунтирования [39]:

1. Чрескожная катетеризация внутренней яремной вены

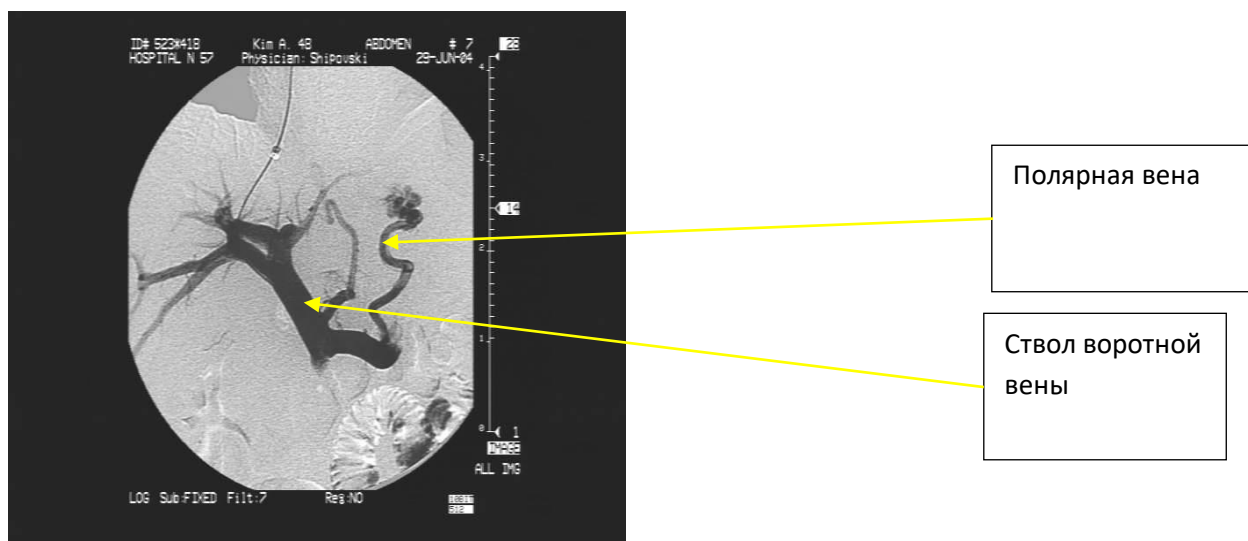
2. Катетеризация печеночной вены.

3. Печеночная флебография, определение «давления заклинивания» и портосистемного градиента. Давление в воротной вене напрямую связано с риском возникновения кровотечений из варикозно расширенных вен пищевода и желудка. Его измерение – один из самых важных показателей для пациентов с портальной гипертензией.

4. Доступ в воротную вену. Для облегчения этого этапа операции целесообразно использовать УЗИ наведение пункционной иглы и карбоксиportoграфию (рис.16 и 17).



**Рисунок 16. Портография с использованием CO<sub>2</sub>(карбоксипортография)**



**Рисунок 17. Трансъюгулярная портография**

5. Дилатация внутрипеченочного тракта. Предпочтительнее использовать дефлятор в связи с высокой плотностью паренхимы печени.

6. Стентирование. Для выполнения TIPS возможно применение голометаллических стентов или стент-графтов (предпочтительнее).

7. Портография. После стентирования выполняется портография для визуализации портосистемного анастомоза. Кроме того, портография может показать наличие таких осложнений как: пристеночный тромбоз, перекут стента. Наиболее информативна контрольная портография при использовании 3D-моделирования. (рис.18)

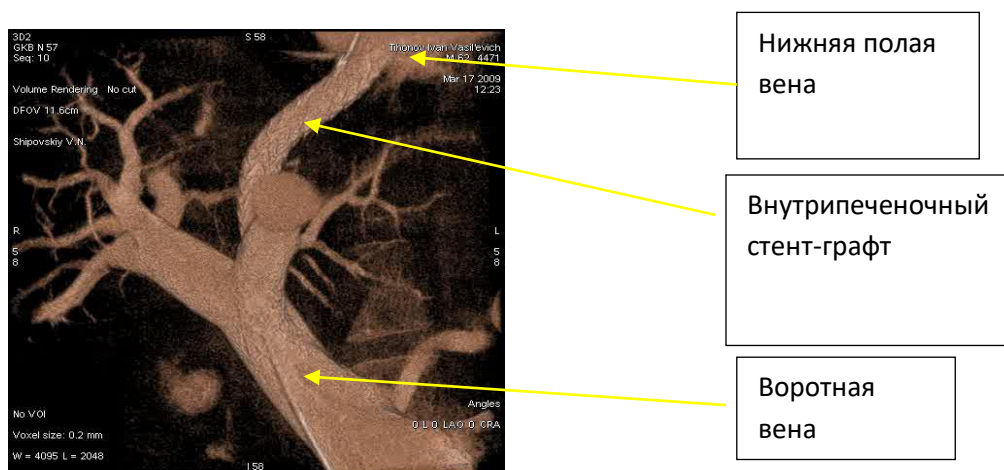


Рисунок 18. Функционирующий портосистемный шунт.

8. Дополнительный этап TIPS- эмболизация левой желудочной вены.

Основными ранними осложнениями после установки TIPS является стеноз и тромбоз шунта, что приводит к рецидиву кровотечения. Данное осложнение требует повторного эндоваскулярного вмешательства.

Из поздних осложнений TIPS чаще других встречается **печеночная энцефалопатия** (10,2% больных ).См. рис. 19 [41]

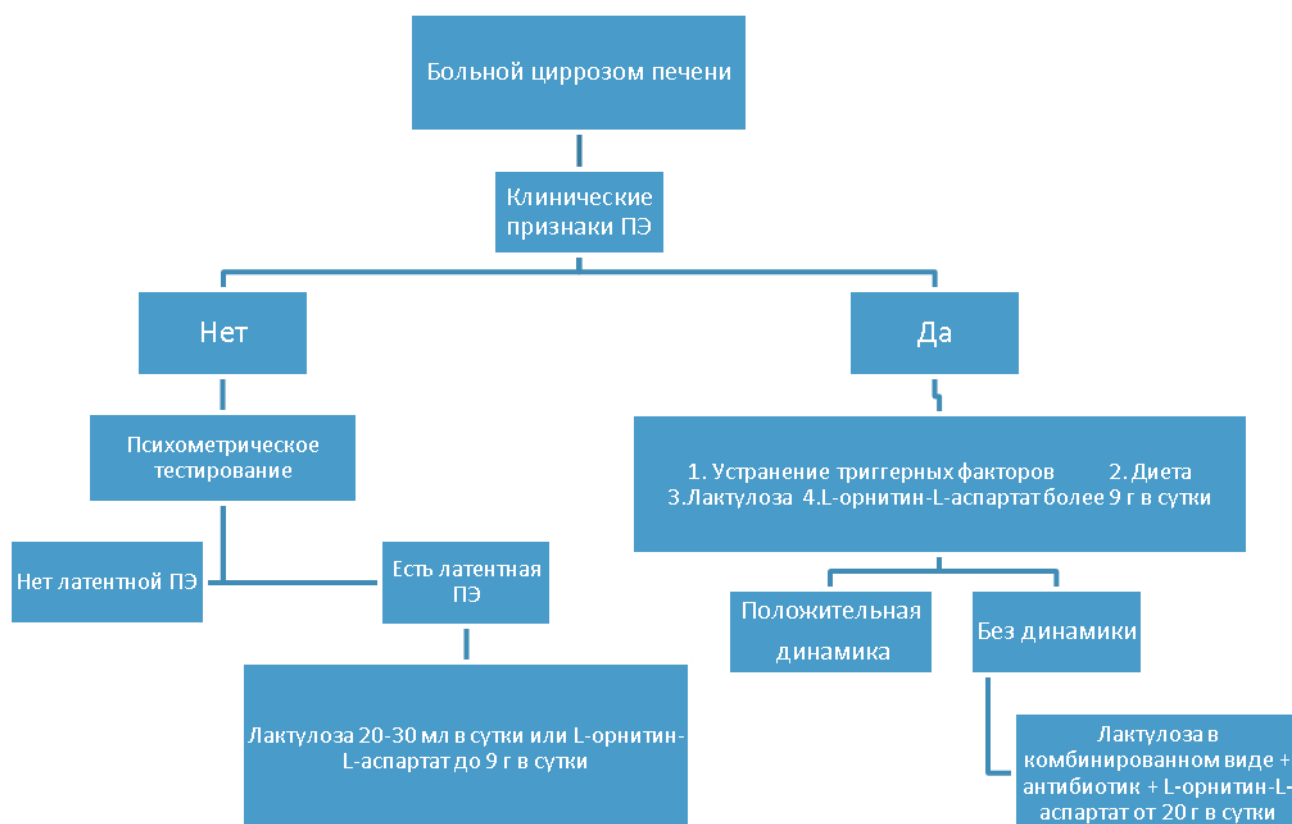


Рисунок 19. Алгоритм лечения печеночной энцефалопатии

По мнению подавляющего большинства авторов, применение TIPS целесообразно у больных с циррозом печени и портальной гипертензией, которым планируется трансплантация печени [8, 29, 33, 34, 35, 36].

При наличии высокого риска развития печеночной недостаточности целесообразнее использовать эндоскопические методы лечения ВРВ.

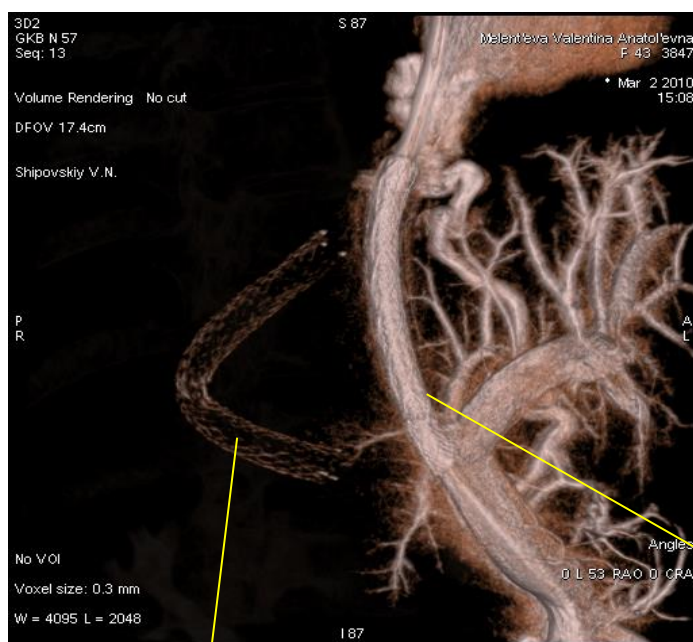#### 4.5.1. Повторные вмешательства после TIPS.[42]

Наиболее частыми показаниями к повторным вмешательствам служат тромбоз и стеноз стента.

Для восстановления проходимости стента возможно применение [43]:

- реканализации и баллонной ангиопластики
- реолитической тромэктомии
- стентирования «стент-в-стент»
- корзины Dormia

При невозможности выполнить вышеперечисленные методы предпочтительнее выполнение параллельного внутрипеченочного портосистемного шунтирования (рис.20)



Кровоток в  
параллельно

Отсутствие  
кровотока

Рисунок 20. Параллельный TIPS.

#### 4.6. Хирургические методы лечения

Среди многочисленных операций, предложенных для лечения и профилактики гастро-эзофагеальных кровотечений у больных портальной гипертензией, кроме портокавальных анастомозов, широкое распространение получили и операции непосредственно на варикозно расширенных венах пищевода и желудка, направленные на разобщение портальной системы с бассейном непарной и полунепарных вен [1,2,3].

Наиболее эффективной операцией за рубежом считается операция M. Sigiura и S. Futagawa предложенная в 1973 году. Ее выполнение требует одновременно трансторакального и трансабдоминального доступа и включает обширную деваскуляризацию пищевода с последующим его пересечением и сшиванием в нижней трети, спленэктомию и пилоропластику [11].

В России широкое распространение, как наиболее простая технически и непродолжительная по времени, получила модифицированная профессором М.Д. Пациорой операции Таннера [2,16].

Методика операции прошивания варикозных вен желудка и пищевода (операция М.Д. Пациоры).

Производится верхняя срединная лапаротомия. На переднюю стенку желудка ближе к кардии накладываются капроновые швы-держалки, между которыми рассекают стенку желудка на протяжении 10÷12 см. Линия разреза проходит продольно от дна желудка по направлению к малой кривизне (рис № 21 а). После вскрытия просвета желудка и отсасывания его содержимого, в просвет желудка вводится зеркало, которым приподнимается верхняя часть передней стенки желудка. Затем хирург пальцами левой руки расправляет слизистую малой кривизны желудка ближе к пищеводному отверстию. Обычно этот прием дает возможность хорошо визуализировать варикозные вены кардии уходящие несколькими (обычно 3÷5) стволами в пищевод. Прошивание варикозно расширенных вен начинают, как правило, с малой кривизны желудка, с наиболее выраженного ствола отдельными узловыми швами (рисунок № 21 в-г).

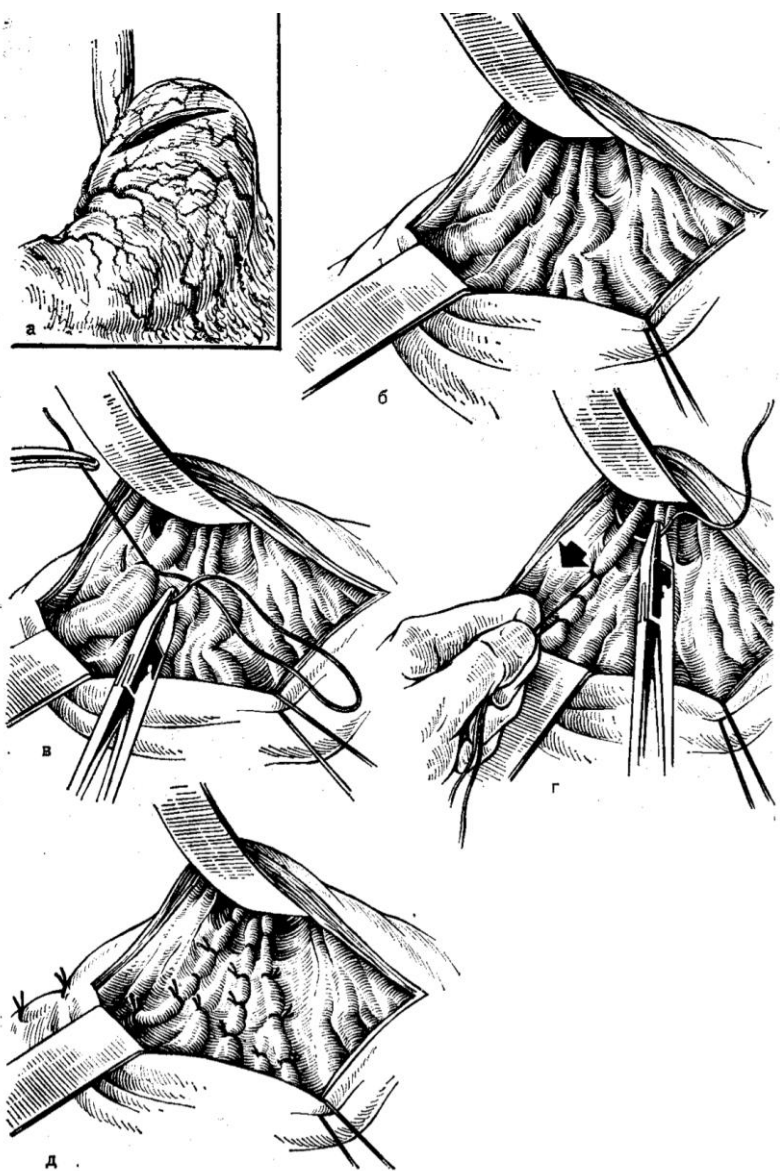


Рис. 21. Гастротомия с прошиванием варикозно-расширенных вен желудка и пищевода (этапы операции).

*А – разрез передней стенки желудка; Б – передняя стенка желудка приподнята, видны варикозно-расширенные вены кардиального отдела желудка, уходящие тремя стволами в пищевод; в – прошивание начинают с наиболее выраженного ствола по малой кривизне; г – подтягиванием за лигатуру низводят слизистую и прошивают вены абдоминального отрезка пищевода; д – вены прошиты в шахматном порядке.*

Затем, подтягивая за лигатуры, прошиваются вены пищевода, швы накладываются с интервалом  $8 \div 10$  мм. После обработки одного ствола переходят к прошиванию другого и т.д. Как правило, удастся прошить вены в пищеводе на

протяжении 2÷4 см выше эзофагокардиального перехода. Вены кардиального отдела прошивают также отдельными узловыми швами в «шахматном» порядке.

Во время прошивания иглу надо стараться проводить под стволом вены, не прошивая стенку желудка или пищевода насквозь и не захватывая соседние вены. Если произошло повреждение стенки вены и началось кровотечение, последнее останавливают повторным прошиванием.

В качестве шовного материала рекомендуется использовать длительно рассасывающийся материал: викрил, дексон, максон, полисорб, хромированный кетгут. Не рекомендуется использовать нерассасывающийся шовный материал: шелк, капрон, пролен и т.д., т.к. в области лигатур в последующем появляются лигатурные эрозии, которые могут явиться источником рецидивирующих кровотечений.

Во время операции в пищеводе должен находиться для контроля желудочный зонд, который является ориентиром, чтобы не ушить просвет пищевода. После завершения основного этапа операции стенку желудка ушивают двухрядным швом.

Условия для прошивания вен пищевода у ранее оперированных больных ухудшаются. У них абдоминальный доступ к кардиальному отделу желудка значительно затруднен из-за выраженных сращений и большой кровоточивости в зоне операции. Передняя стенка желудка часто бывает прочно припаяна к передней брюшной стенке и левой доле печени.

В этой ситуации гастротомия может быть осуществлена через заднюю стенку желудка, после вскрытия желудочно-ободочной связки.

Поэтому у ранее многократно оперированных больных в связи с выраженным спаечным процессом данное вмешательство выполняем из трансторакального доступа.

Гастротомия из торакального доступа, осуществляемая нами по 7÷8 межреберью слева с пересечением реберной дуги и последующей диафрагмотомией, выгодно отличается от гастротомии из абдоминального доступа тем, что создает хороший обзор области кардии и пищеводно-желудочного перехода и позволяет достаточно свободно прошить варикозно расширенные вены на протяжении 3÷5 см.

Операция заканчивается обязательным дренированием брюшной полости (при абдоминальном доступе) или плевральной (при трансторакальном доступе) [2].

Пути улучшения непосредственных результатов прошивания ВРВ пищевода и желудка:

1. предоперационная подготовка при операции в плановом порядке: коррекция функциональных нарушений печени (для больных ЦП) и лечение трофических нарушений в слизистой пищевода и желудка. При



наличии рецидивов пищеводно-желудочного кровотечения у больных с ВПГ и ЦП группы А и В вопрос о срочной операции должен быть решен в течение 12-24 часов.

2. спленэктомия показана только при больших размерах селезенки, препятствующие доступу к желудку.
3. абдоминальный доступ для выполнения операции является оптимальным у ранее не оперированных больных.
4. У больных с ВПГ и компенсированным ЦП ранее многократно оперированных на брюшной полости, при невозможности выполнения ПКА данную операцию желательно производить из трансторакального доступа
5. абдоминальный доступ для выполнения операции является оптимальным у ранее не оперированных больных.
6. У больных с ВПГ и компенсированным ЦП ранее многократно оперированных на брюшной полости, при невозможности выполнения ПКА данную операцию желательно производить из трансторакального доступа.
7. Важным моментом завершения операции является адекватное дренирование

Из послеоперационных осложнений у больных, оперированных по неотложным показаниям, возможно развитие асцит-перитонита. Поэтому антибиотикотерапию следует начинать в операционной. В желудке устанавливается назогастральный зонд для введения гиперосмолярных растворов с целью быстрого очищения кишечника от крови, наряду с проведением сифонных клизм.

Довольно серьезным осложнением после операции является рецидив кровотечения после прорезывания лигатур в эзофагокардиальном отделе при прохождении пищевого комка. После введения зонда-обтуратора и остановки кровотечения окончательный гемостаз достигается эндоскопическим обкалыванием 0,5% раствора этоксисклерола места геморрагии 2, 4, 7).

В специализированных стационарах возможно выполнение, что на высоте кровотечения ПКШ не всегда приводит к непосредственному гемостазу и эти операции выполняются с профилактической целью. Во время продолжающегося кровотечения операции портокавального шунтирования следует дополнять прошиванием ВРВ пищевода и желудка.

Медикаментозная (вторичная) профилактика рецидива кровотечения должна начинаться как можно скорее, так как первый эпизод желудочно-кишечного кровотечения у больных циррозом печени в 60% случаев сопровождается его рецидивом.

С этой целью назначаются неселективные бета-адреноблокаторы (пропранолол, надолол, анаприлин, атенолол и др.), которые позволяют снизить риск рецидива кровотечения на 30-40%. Препараты назначаются в дозе, снижающей частоту пульса в покое на 25%, либо при исходно низком пульсе, до 55 уд в мин. При наличии противопоказаний альтернативой служит применение изосорбидамонитрата.

У данной группы пациентов возможно применение карведилола, который является неселективным бета-адреноблокатором с существенной анти-альфа1-адренергической активностью. В клинических исследованиях было показано, что назначение карведилола у больных циррозом печени вызывает более выраженное уменьшение портального давления.

В заключение совет экспертов еще раз подчеркивает, что решение клинической проблемы кровотечения из варикозных вен пищевода требует слаженных действий специалистов различных специальностей: гепатологов, эндоскопистов, хирургов, а постоянное совершенствование профессиональных знаний и практических умений врачей позволят сохранить жизнь наших пациентов.

#### Список литературы

1. Борисов А.Е., Кузьмин-Крутецкий М.И., Кащенко В.А. и соавт. Кровотечения портального генеза. Санкт-Петербург. – 2001. – 149 с.
2. Ерамишанцев А.К., Шерцингер А.Г., Киценко Е.А. Портальная гипертензия. Клиническая хирургия: национальное руководство 2008 г, М. – ГЭОТАР-Медиа, с 626-665.
3. Котив Б.Н. Хирургическая тактика и лечение пищеводно-желудочных кровотечений при портальной гипертензии: Дис. ... докт. мед. наук. –СПб. – 1998. – С. 6-132.
4. Ерамишанцев А.К., Киценко Е.А., Шерцингер А.Г., Жигалова С.Б. Кровотечения из ВРВ пищевода и желудка: диагностика, лечебная тактика (лекция) // Анналы хирургической гепатологии. –2006. –том.XI. –№2. –С105-111.
5. Жигалова С.Б. Эндоскопические технологии в лечении и профилактике кровотечений из варикозно расширенных вен пищевода и желудка у больных с портальной гипертензией. Автореф. дис. ... докт. мед. наук. - М. – 2011. 46 с.
6. Bosch J, Abraldes JG, Berzigotti A, Garcia-Pagan JC. Portal hypertension and gastrointestinal bleeding. Semin Liver Dis 2008; 28, 5: 3-25

7. Мошарова А.А., Верткин А.Л. – Лечение и профилактика кровотечения из варикозно расширенных вен пищевода. – Неотложная терапия, 1-2, 2012. С. 12-19.
8. Gilles Pomier-Layrargues, Louis Bouchard, Michel Lafortune, Julien Bissonnette, Dave Gu´erette, and Pierre Perreault. The Transjugular Intrahepatic Portosystemic Shunt in the Treatment of Portal Hypertension: Current Status. International Journal of Hepatology 2012, 12, 6, 352-358.
9. Gluud LL, Klingenberg S, Nikolova D, Gluud C. Banding ligation versus b-blockers as primary prophylaxis in esophageal varices: systematic review of randomized trials. Am J Gastroenterol 2007; 102, 7: 2842-2848.
10. Gonzalez R, Zamora J, Gomez-Camarero J, Molinero LM, Ba˜˜ares R, Albillos A. Meta-analysis: Combination endoscopic and drug therapy to prevent variceal rebleeding in cirrhosis. Ann Intern Med 2008; 149, 8: 109-122
11. Шерлок Ш., Дули Дж. - Заболевания печени и желчных путей. - М.: ГЭОТАР Медицина. – 1999. 864 с.
12. de Franchis R. Revising consensus in portal hypertension: report of the Baveno V consensus workshop on methodology of diagnosis and therapy in portal hypertension. J Hepatol 2010; 53: 762-768
13. Garcia-Tsao G, Bosch J. Management of varices and variceal hemorrhage in cirrhosis. N Engl J Med 2010; 362, 5: 823-832
14. Available from: [http://www.cebm.net/downloads/Oxford\\_EBM\\_Levels\\_5.rtf](http://www.cebm.net/downloads/Oxford_EBM_Levels_5.rtf).
15. Аль-Сабунчи О. М. Обоснование принципов малоинвазивной хирургии в лечении кровотечений из варикозно расширенных вен пищевода: Автореф. дис. ... докт. мед. наук. - М. – 2007. 41 с.
16. Пациора М.Д. Хирургия портальной гипертензии. – Ташкент: Медицина. – 1984. – 319 с.
17. Ивашкин В.Т. Болезни печени и желчевыводящих путей. Руководство для врачей. М., ИД «М-Вести», 2002 г. 450 с.
18. Шерцингер А.Г. Патогенез, диагностика, профилактика и лечение кровотечений из варикозных вен пищевода и желудка у больных портальной гипертензией: Автореф. дис. ... докт. мед. наук. – М. – 1986. – 310 с.
19. NIEC. Prediction of the first variceal hemorrhage in patients with cirrhosis of the liver and esophageal varices. A prospective multicenter study. The North Italian Endoscopic Club for the Study and Treatment of Esophageal Varices // N. Engl. J. Med. – 1988; 319, 6: 983-989.

20. Abraldes JG, Villanueva C, Bañares R, Aracil C, Catalina MV, Garci A-Pagán JC, Bosch J. Hepatic venous pressure gradient and prognosis in patients with acute variceal bleeding treated with pharmacologic and endoscopic therapy. *J Hepatol*2008; 48, 5: 229-236
21. Villanueva C, Aracil C, Colomo A, Lopez-Balaguer JM, Pi-queras M, Gonzalez B, Torras X, Guarner C, Balanzo J. Clinical trial: a randomized controlled study on prevention of variceal rebleeding comparing nadolol + ligation vs. hepatic venous pressure gradient-guided pharmacological therapy. *Aliment Pharmacol Ther*2009, 9; 29: 397-408
22. Abraldes JG, Bosch J. The treatment of acute variceal bleeding. *J Clin Gastroenterol*2007; 41 Suppl 3: S312-S317
23. Angels Escorsell and Jaime Bosch. Self-Expandable Metal Stents in the Treatment of Acute Esophageal Variceal Bleeding. *Gastroenterology Research and Practice* Volume 2011, V5, 7, 152-158.
24. Miñano C, Garcia-Tsao G. Clinical pharmacology of portal hypertension. *Gastroenterol Clin North Am* 2010; 39: 681-695
25. Ripoll C, Tandon P, Garcia-Tsao G. Should the Hepatic Venous Pressure Gradient Be Sequentially Measured to Monitor B-Blocker Therapy in the Prophylaxis of Variceal Hemorrhage? In: Donald Jensen. *Controversies in hepatology: The experts analyze both sides*. Thorofare: SLACK Incorporated, 2011: 123
26. Garcia-Pagán JC, Bosch J. Endoscopic band ligation in the treatment of portal hypertension. *Nat Clin Pract Gastroenterol Hepatol*2005; 2, 4: 526-535
27. Stiegmann G.V., Cambre T., Sun J. A new endoscopic elastic band ligating device // *Gastrointest. Endosc.* – 1986; 32, 4: 230-233.
28. Garcia-Tsao G, Sanyal AJ, Grace ND, Carey W. Prevention and management of gastroesophageal varices and variceal hemorrhage in cirrhosis. *Hepatology* 2007; 46, 7: 922-938
29. Orloff MJ, Isenberg JJ, Wheeler HO, Haynes KS, Jinich-Brook H, Rapier R, Vaida F, Hye RJ. Randomized trial of emergency endoscopic sclerotherapy versus emergency portacaval shunt for acutely bleeding esophageal varices in cirrhosis. *J Am Coll Surg*2009; 209, 3: 25-40
30. Wright G, Lewis H, Hogan B, Burroughs A, Patch D, O'Beirne J. A self-expanding metal stent for complicated variceal hemorrhage: experience at a single center. *Gastrointest Endosc*2010; 71, 1: 71-78
31. Zehetner J, Shamiyeh A, Wayand W, Hubmann R. Results of a new method to stop acute bleeding from esophageal varices: implantation of a self-expanding stent. *Surg Endosc*2008; 22, 11: 2149-2152

32. Riggio O, Angeloni S, Salvatori FM, De Santis A, Cerini F, Farcomeni A, Attili AF, Merli M. Incidence, natural history, and risk factors of hepatic encephalopathy after transjugular intrahepatic portosystemic shunt with polytetrafluoroethylene-covered stent grafts. *Am J Gastroenterol* 2008; 103, 7: 2738-2746
33. Garcia-Pagan JC, Caca K, Bureau C, Laleman W, Appenrodt B, Luca A . An early decision for PTFE-TIPS improves survival in high risk cirrhotic patients admitted with an acute variceal bleeding. A multicenter RCT. *Hepatology* 2008; 48, 4: 373-381
34. Garcia-Tsao G, Bosch J, Groszmann RJ. Portal hypertension and variceal bleeding - unresolved issues. Summary of an American Association for the study of liver diseases and European Association for the study of the liver single-topic conference. *Hepatology* 2008; 47, 6: 1764-1772
35. Bambha K, Kim WR, Pedersen R, Bida JP, Kremers WK, Kamath PS. Predictors of early re-bleeding and mortality after acute variceal haemorrhage in patients with cirrhosis. *Gut* 2008; 57, 7: 814-820
36. Salvador Augustin, Antonio González, Joan Genescà. Acute esophageal variceal bleeding: Current strategies and new perspectives. *World J Hepatol* 2010 July 27; 2(7): 261-274.
37. Kamath, P. S., Wiesner, R. H., Malinchoc, M., Kremers, W., Therneau, T. M., Kosberg, C. L., D'Amico, G., Dickson, E. R. and Kim, W. R. (2001), A model to predict survival in patients with end-stage liver disease. *Hepatology*, 33: 464–470. doi: 10.1053/jhep.2001.22172
38. Hulek P., Kraina A. Current practice of TIPS.// *Progresstick Hradek Kralove*, Czech republic, 2001.
39. Шиповский В.Н. Техника операции ТИПС. Практическое руководство. Москва. 2010. 88с.
40. J Mato Methionine Metabolism and Liver Disease. *Annu. Rev. Nutr.* 2008.28:273-293.
41. Cantoni, GL (1952). "The Nature of the Active Methyl Donor Formed Enzymatically from L-Methionine and Adenosinetriphosphate". *J Am Chem Soc* 74 (11): 2942–3. J Mato Methionine Metabolism and Liver Disease. *Annu. Rev. Nutr.* 2008.28:273-293.
42. Затевахин И.И., Цициашвили М.Ш., Шиповский В.Н., Монахов Д.В. Малоинвазивные способы коррекции осложнений синдрома портальной гипертензии. «Анналы хирургической гепатологии» 2012, том 17, №2, с. 8-15
43. Шиповский В.Н., Цициашвили М.Ш., Саакян А.М., Монахов Д.В., Хуан Ч. Повторные эндоваскулярные вмешательства после трансъюгулярного внутрипеченочного портосистемного шунтирования (TIPS) «Ангиология и сосудистая хирургия», том 16, 2010, №2, с. 37-40.