



Russian Association of Oncological Mammology

<http://www.breastcancersociety.ru/>

<http://breastcancergroup.net/>

<http://www.bcguidelines.ru/>



Клинические рекомендации ROOM по неoadъювантной и адъювантной терапии РМЖ. (электронная версия).

<http://www.abcguidelines.ru/> Клинические рекомендации ROOM по лечению метастатического РМЖ. (электронная версия).

Клинические рекомендации ROOM по лучевой терапии РМЖ

Д.м.н. Л.И. Корытова, к.м.н. Е.А. Маслюкова,
к.м.н. О.П. Трофимова

Клинические рекомендации ROOM по лучевой терапии РМЖ



Луиза Ибрагимовна Корытова

Д.м.н., проф., заслуженный деятель науки РФ, руководитель отделения гарантии качества лучевой терапии ФГБУ РНЦРХТ Минздрава России. Член правления Российского общества онкомаммологов



Елизавета Александровна Маслокова

К.м.н., научный сотрудник отделения лучевой терапии онкологических заболеваний ФГБУ РНЦРХТ Минздрава России, врач-радиотерапевт. Член Европейской ассоциации терапевтической радиационной онкологии (ESTRO). Член Российского общества онкомаммологов



Оксана Петровна Трофимова

К.м.н., ведущий научный сотрудник радиологического отделения ФГБНУ «РОНЦ им. Н.Н. Блохина», доцент кафедры онкологии ГБОУ ДПО РМА ПО МЗ РФ (Российская Медицинская Академия последипломного образования). Член РАТРО (Российская ассоциация терапевтических радиационных онкологов), член РОС (Радиационно-онкологический союз), ESTRO, ASTRO, Московского общества онкологов, ROOM. Член редакционной коллегии журнала «Радиационная онкология»

Совет Экспертов ROOM



Семиглазов Владимир Федорович

Президент ROOM

Академик РАЕН, член-корр. РАМН, заслуженный деятель науки РФ, д.м.н., проф., руководитель хирургического отделения опухолей молочной железы ФГБУ «НИИ онкологии им. проф. Н.Н. Петрова» Минздрава России,



Манихас Георгий Моисеевич

Вице-Президент ROOM

Академик РАЕН, д.м.н., проф. заслуженный врач РФ, член правления Ассоциации онкологов России, Санкт-Петербурга и Ленинградской области, Совета главных врачей, правления Санкт-Петербургского отделения Российской медицинской ассоциации, главный врач СПб ГУЗ «Городской клинический онкологический диспансер», заведующий кафедрой онкологии факультета последипломного образования ГБОУ ВПО «Первый Санкт-Петербургский государственный медицинский университет им. акад. И.П. Павлова» Минздрава России



Артамонова Елена Владимировна

Д.м.н., ведущий научный сотрудник отделения изучения новых противоопухолевых лекарств ФГБУ «РОНЦ им. Н.Н. Блохина» РАМН



Бесова Наталия Сергеевна

К.м.н., старший научный сотрудник отделения химиотерапии ФГБУ «РОНЦ им. Н.Н. Блохина» РАМН



Божок Алла Александровна

Д.м.н., онколог высшей квалификационной категории, пластический хирург



Владимиров Владимир Иванович

Д.м.н., проф., заместитель главного врача по высокотехнологичным видам медицинской помощи ГБУЗ Ставропольского края «Пятигорский онкологический диспансер»



Возный Эдуард Кузьмич

Д.м.н., проф., зав. отделением химиотерапии ГКБ № 57 г. Москвы



Горбунова Вера Андреевна

Д.м.н., проф., зав. отделением химиотерапии ФГБУ «РОНЦ им. Н.Н. Блохина» РАМН

**Дашян Гарик Альбертович**

Д.м.н., ведущий научный сотрудник отделения опухолей молочной железы ФГБУ «НИИ онкологии им. проф. Н.Н. Петрова» Минздрава России

**Демидов Сергей Михайлович**

Д.м.н., проф., заслуженный врач РФ, зав. отделением онкомаммологии ГKB № 40 г. Екатеринбурга, зав. кафедрой онкологии и медицинской радиологии ГБОУ ВПО «Уральский ГМУ»

**Захарова Наталья Александровна**

Д.м.н., доцент кафедры онкологии и хирургии, лучевой диагностики и лучевой терапии ГБОУ ВПО ХМАО-Югры «Ханты-Мансийская ГМА», врач-онколог (маммолог) Онкологического центра Окружной больницы г. Ханты-Мансийска

**Зикиряходжаев Азиз Дильшодович**

Д.м.н., исполняющий обязанности руководителя отделения онкологии и реконструктивно-пластической хирургии молочной железы и кожи в ФГБУ «МНИОИ им. П.А. Герцена» Минздрава России

**Исмагилов Артур Халитович**

Д.м.н., проф., ведущий реконструктивный хирург Приволжского филиала ФГБУ «РОНЦ им. Н.Н. Блохина» РАМН, врач онколог-маммолог отделения маммологии ГАУЗ «Республиканский клинический онкологический диспансер МЗ РТ», президент Международной ассоциации пластических хирургов и онкологов

**Константинова Мария Михайловна**

Д.м.н., проф., заместитель директора по лечебной работе, главный врач ФГБУ «Институт хирургии имени А.В. Вишневского»

**Корытова Луиза Ибрагимовна**

Д.м.н., проф., заслуженный деятель науки, руководитель отделения гарантии качества лучевой терапии ФГБУ «Российский научный центр радиологии и хирургических технологий» Минздрава России

**Лазарев Александр Федорович**

Д.м.н., проф., заслуженный врач РФ, главный врач КГБУЗ «Алтайский краевой онкологический диспансер», директор Алтайского филиала ФГБУ «РОНЦ им. Н.Н. Блохина» РАМН, зав. кафедрой онкологии ГОУ ВПО «Алтайский ГМА», главный внештатный онколог Алтайского края, председатель Комитета Алтайского краевого законодательного Собрания по здравоохранению и науке

**Манихас Алексей Георгиевич**

Вице-Президент ROOM

Д.м.н., врач первой категории, хирург, онколог, зав. онкохирургическим (маммологическим) отделением СПб ГУЗ «Городской клинический онкологический диспансер»

**Манзюк Людмила Валентиновна**

Д.м.н., проф., зав. отделением изучения новых противоопухолевых лекарств с дневным стационаром амбулаторной химиотерапии ФГБУ «РОНЦ им. Н.Н. Блохина» РАМН

**Орлова Рашида Вахидовна**

Д.м.н., проф., профессор медицинского факультета СПбГУ

**Палтуев Руслан Маликович**

Исполнительный Директор ROOM

К.м.н., заместитель главного врача по специализированной медицинской помощи НУЗ «Дорожная клиническая больница ОАО «РЖД»,

**Переводчикова Наталья Иннокентьевна**

Д.м.н., проф., ведущий научный сотрудник отделения химиотерапии ФГБУ «РОНЦ им. Н.Н. Блохина» РАМН

**Пожариский Казимир Марианович**

Академик РАЕН, д.м.н., проф., научный руководитель лаборатории иммуногистохимии ФГБУ «Российский научный центр радиологии и хирургических технологий» Минздрава России

**Портной Сергей Михайлович**

Д.м.н., проф., ведущий научный сотрудник ФГБУ «РОНЦ им. Н.Н. Блохина» РАМН

**Семиглазов Владислав Владимирович**

Д.м.н., проф., зав. кафедрой онкологии ГБОУ ВПО «Первый Санкт-Петербургский ГМУ им. акад. И.П. Павлова» Минздрава России, ведущий научный сотрудник отделения общей онкологии ФГБУ «НИИ онкологии им. проф. Н.Н. Петрова» Минздрава России

**Семиглазова Татьяна Юрьевна**

К.м.н., доцент кафедры онкологии ГБОУ ВПО «Северо-Западный ГМУ им. И.И. Мечникова» Минздрава России, старший научный сотрудник отдела терапевтической онкологии ФГБУ «НИИ онкологии им. проф. Н.Н. Петрова» Минздрава России

**Слонимская Елена Михайловна**

Д.м.н., проф., заслуженный врач РФ, руководитель отделения общей онкологии ФГБУ «НИИ онкологии» СО РАМН, профессор кафедры онкологии ГБОУ ВПО «Сибирский государственный медицинский университет» Минздрава России

**Строяковский Даниил Львович**

К.м.н., зав. химиотерапевтическим отделением МГОБ № 62

**Топузов Эльдар Эскендерович**

Д.м.н., профессор кафедры онкологии ГБОУ ВПО «Северо-Западный государственный медицинский университет им. И.И. Мечникова» Минздрава России

**Хайленко Виктор Алексеевич**

Академик РАЕН, д.м.н., проф., зав. кафедрой онкологии Факультета усовершенствования врачей ГБОУ ВПО «РНИМУ им. Н.И. Пирогова» Минздрава России, ведущий научный сотрудник хирургического отделения № 2 НИИ клинической онкологии ФГБУ «РОНЦ им. Н.Н. Блохина» РАМН

**Чагунава Олег Леонтьевич**

К.м.н., врач-хирург, онколог-маммолог, главный врач ФГБУЗ «Санкт-Петербургская клиническая больница» РАН

**Шинкарев Сергей Алексеевич**

Д.м.н., врач онколог-хирург, главный врач ГУЗ «Липецкий областной онкологический диспансер»

Глубокоуважаемые коллеги!

Одна из первоочередных задач Российского общества онкомаммологов (РООМ) – **создать клинические рекомендации по диагностике и лечению рака молочной железы (РМЖ)**, учитывая международный опыт и в то же время доступные к использованию во всех регионах Российской Федерации.

В Европе и Америке врачи опираются на клинические рекомендации, издаваемые профессиональными сообществами. Рекомендации – **это обобщенный опыт авторитетных экспертов, основанный на доказательной медицине.**

Представленные клинические рекомендации основаны на согласительных документах

- Панели экспертов Сан-Галлена 2011, 2013,
- Международного консенсуса по лечению метастатического рака молочной железы ABC 1,
- Практическом руководстве NCCN (США) 2014, ESMO 2011,
- Крупных международных рандомизированных исследованиях, проходящих при участии российских онкологических центров,
- Совета экспертов IX Международной конференции «Белые ночи 2012»,
- Совета экспертов РООМ 2013.

При этом учтены результаты анализа кумулятивной базы данных по методам лечения РМЖ

- ФБГУ «НИИ онкологии им. Н.Н. Петрова»,
- СПб ГБУЗ «Городской клинический онкологический диспансер».

Сейчас много говорится о необходимости введения единых стандартов лечения онкологических заболеваний.

Мы хотим, чтобы все российские специалисты были в курсе самых последних диагностических и лечебных стратегий. При этом в основе наших рекомендаций лежат методики, доступные к использованию на всей территории Российской Федерации; схемы лечения и препараты размещены в соответствии с регистрационными удостоверениями Минздрава России. Таблицы лекарственной терапии составлены с учетом биологических подтипов РМЖ, различных вариантов течения заболевания, а также принимая во внимание неодинаковую ситуацию с лекарственным обеспечением в различных регионах РФ.

Конечно, подобные материалы не могут быть прямым руководством к действию, болезнь каждой пациентки имеет свои особенности. Но они могут быть хорошим подспорьем в работе врача, стремящегося лечить пациентов согласно самым последним достижениям современной онкологии.

Общероссийская общественная организация «Российское общество онкомаммологов» (РООМ)

Президент Общества – член-корр. РАМН, проф. В.Ф. Семиглазов

Вице-президент Общества – член-корр. РАН, проф. Г.М. Манихас

Исполнительный директор Общества – к. м. н. Р.М. Палтуев

Статистические прогнозы отечественных и зарубежных авторов предсказывают увеличение заболеваемости раком молочной железы (РМЖ) в ближайшие 15–20 лет. В настоящее время доля РМЖ в России среди всех злокачественных новообразований составляет 18,1 %, из них на I–II стадии приходится 68,7 %. Учитывая принятые современные стандарты лечения ранних стадий заболевания, в послеоперационной радиотерапии будут нуждаться значительное число больных РМЖ. В связи с этим существует необходимость создания единой концепции места радиотерапии в комбинированном лечении на основании отечественного и зарубежного опыта.

Объем выполняемых органосохраняющих операций у больных I–II стадии колеблется от лампэктомии до квадрантэктомии с лимфодиссекцией или без нее (по показаниям).

По данным крупных рандомизированных исследований, адъювантная радиотерапия после органосохраняющих операций способствует сокращению риска любых рецидивов рака в первые 10 лет наблюдений вдвое.

После 15-летнего наблюдения выявлено, что адъювантная радиотерапия предотвращает 1 смерть на каждые 4 рецидива.

Однако снижение смертности от рака увеличивает риск кардиоваскулярных осложнений после 20 лет наблюдений. Это касается, в первую очередь, левосторонней локализации РМЖ. Но при этом в процессе 20-летнего наблюдения за РМЖ I–II стадии кумулятивная вероятность рецидива на стороне поражения составила 14,3 % после органосохраняющей операции с последующей адъювантной радиотерапией, а у больных после органосохраняющих операций без радиотерапии – 39,2 %.

Таким образом, накопленный мировой опыт сводится к необходимости обязательной адъювантной радиотерапии у больных РМЖ после органосохраняющих операций. При этом могут быть исключения, связанные с особенностями состояния пациентов. По данным С.Д. Иванова и соавт., от 30 до 40 % населения являются радиорезистентными. Поэтому до начала радиотерапии целесообразно убедиться, что индекс С.Д. Иванова больше 1,0.

Для проведения адъювантной конформной радиотерапии в современных условиях необходимо наличие соответствующей техники для облучения лимфатических узлов (4–8 МэВ или Co-60), а также современных систем предлучевой подготовки и дозиметрического планирования.

Стандартный режим облучения – 50 Гр за 25 фракций в течение 5 нед. Однако опыт РНЦРХТ, а также английских исследователей свидетельствует об эффективности гипофракционирования, например разовой очаговой дозой (РОД) 3,2 Гр за 13 фракций до суммар-

ной очаговой дозы (СОД) 41,6 Гр и РОД 3,0 Гр за 13 фракций до СОД 39 Гр.

Опыт американского ученого M.D. Anderson из Cancer Center показал эффективность применения более компактного по сравнению с традиционным режима – РОД 2,5 Гр за фракцию до СОД 50 Гр за 4 нед. Достоин внимания и опыт исследователей из Греции M.I. Koukourakis et al. (2009), которые успешно применяли укорочение курса облучения РОД 3,5 Гр за 10 фракций без видимых побочных эффектов.

В РНЦРХТ адъювантная конформная лучевая терапия больных РМЖ после органосохраняющих операций проводится на линейном ускорителе Elekta Precise 18 МэВ.

Клинический случай I (рис. 1)

Пациентка Н., 46 лет. Диагноз: рак левой молочной железы, pT1N1M0. Состояние после квадрантэктомии левой молочной железы. Гистология: инвазивная протоковая карцинома молочной железы. Иммуногистохимическое исследование: ER+, PR–, HER-2/neu(1+), Ki-67 – 27 %.

План лечения: конформная лучевая терапия на область левой молочной железы и в режиме среднего фракционирования РОД 3 Гр за 14 фракций до СОД 42 Гр (СОД_{экв} = 50 Гр) и регионарных лимфоузлов РОД 3 Гр до СОД 39 Гр (СОД_{экв} 44–46 Гр).

Предписания:

- *planning target volume (PTV) breast = clinical target volume (CTV) breast + 1 cm РОД 3 Гр, СОД 42 Гр; процентная доза на PTV D 95 % = 95 %;*

- *PTV nodus = CTV nodus + 1 cm РОД 3 Гр, СОД 39 Гр; D 95 % = 95 %;*

- *PTV axil. nodus = CTV axil. nodus + 1 cm РОД 3 Гр, СОД 39 Гр; D 95 % = 95 %.*

Дозообъемные ограничения:

- *сердце V10 < 0;*

- *левое легкое V18 < 40 % (QUANTEQ V20 < 30);*

- *правое легкое V18 = 0.*

Адъювантная лучевая терапия после мастэктомии является предметом изучения многих исследователей. Так, V. Gebski et al. показали, что при адекватной СОД, точно обоснованной мишени и своевременной радиотерапии наблюдается увеличение 10-летней выживаемости на 6,4 %, снижение риска локального рецидива на 80 %, смертности – на 13 %. Однако следует иметь в виду, что при облучении грудной стенки, подмышечной области, над- и подключичной области возможны серьезные постлучевые осложнения, включающие вторичные опухоли, лимфостаз верхних конечностей, пневмофиброз.

Поэтому в настоящее время используется конформное облучение с применением современных технологий (IMRT), что способствует снижению частоты отдаленных последствий.

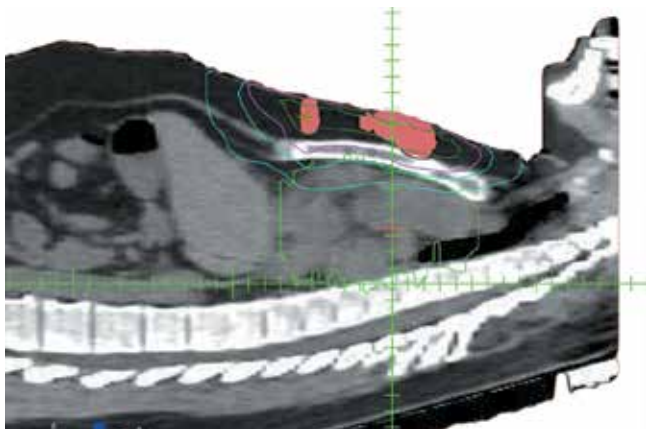


Рис. 1. Изодозное распределение у больной РМЖ после секторальной резекции

По данным EUSOMA и ACR, при T1–2N+ (до 3 лимфоузлов) вопрос об адъювантной лучевой терапии после мастэктомии целесообразно решать индивидуально, во всех остальных случаях она необходима.

В РНЦРХТ радиотерапия у больных РМЖ после радикальной мастэктомии проводится на линейном ускорителе Elekta Precise 18 МэВ.

Клинический случай II (рис. 2, 3)

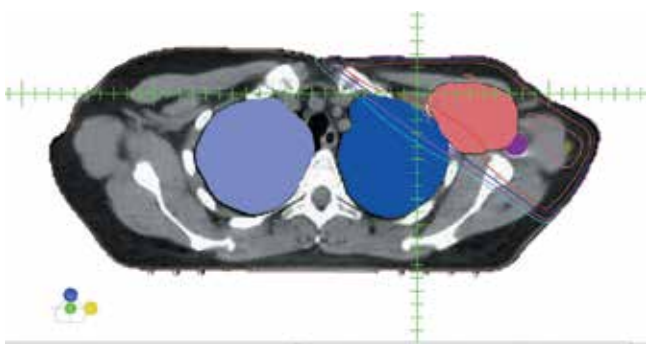


Рис. 2. Изодозное распределение у больной РМЖ после мастэктомии

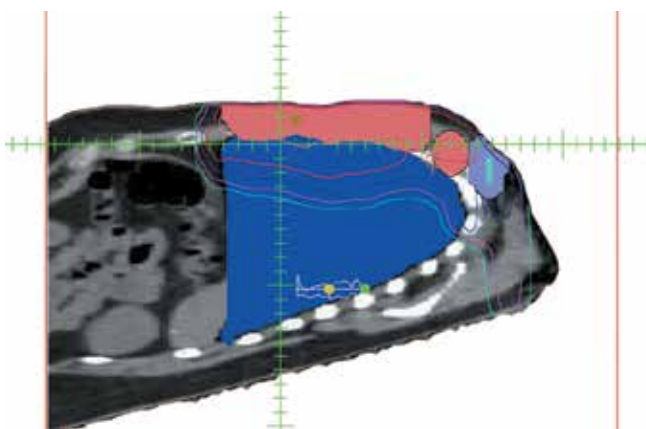
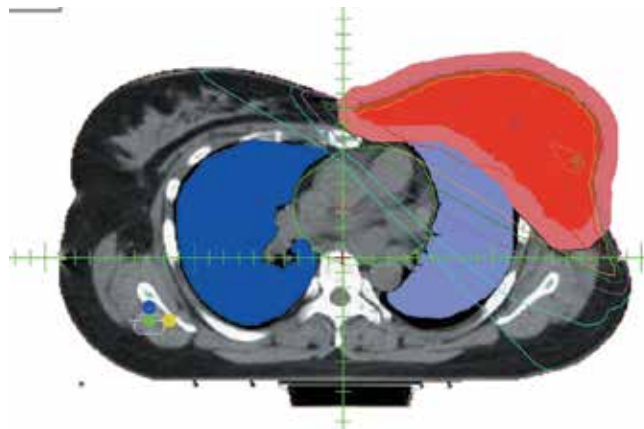


Рис. 3. Изодозное распределение у больной РМЖ после мастэктомии



Пациентка К., 43 года. Диагноз: рак левой молочной железы, $pT1N2M0$. Радикальная мастэктомия от 24.06.13. Гистология: инвазивная протоковая карцинома молочной железы. Иммуногистохимическое исследование: ER–, PR–, HER-2/neu(3+), Ki-67 – 70 %.

План лечения:

- конформная лучевая терапия на область послеоперационного рубца слева в режиме среднего фракционирования РОД 3 Гр, 14 фракций до СОД 42 Гр (СОД_{экв} 50 Гр) и регионарных лимфоузлов РОД 3 Гр до СОД 39 Гр (СОД_{экв} 44–46 Гр).

Предписания:

- PTV breast = CTV breast + 1 cm РОД 3 Гр, СОД 42 Гр; процентная доза на PTV D 95 % = 95 %;
- PTV nodus = CTV nodus + 1 cm РОД 3 Гр, СОД 39 Гр; D 95 % = 95 %;
- PTV axil. nodus = CTV axil. nodus + 1 cm РОД 3 Гр, СОД 39 Гр D 95 % = 95 %.

Дозообъемные ограничения:

- сердце V10 < 10 %;
- левое легкое V18 < 40 % (QUANTEQ V20 < 30 %);
- правое легкое V18 = 0.

Заключение

Радиотерапия показана в качестве адъювантного компонента у большинства больных РМЖ, подвергнутых органосохраняющим операциям, при условии выполнения лучевой терапии с помощью современных технологий. Радиотерапия показана в качестве адъювантного компонента комбинированного лечения у больных с T1–4N+ (более 4 лимфоузлов) после мастэктомии при условии выполнения лучевой терапии с помощью современных технологий. В случае T1–2N+ (1–3 лимфоузла) вопрос о необходимости послеоперационной лучевой терапии решается индивидуально.

Рекомендации к дополнительному облучению больных РМЖ после органосохраняющего лечения

После проведения органосберегающих операций и адъювантной лучевой терапии с целью снижения частоты развития локальных рецидивов некоторым больным РМЖ показано дополнительное облучение ложа удалённой опухоли («boost», «буст»). Облучение проводится разовой очаговой дозой 2–2,5 Гр 5–8 фракций до суммарной очаговой дозы 12,5–16 Гр, последовательно после лучевой терапии на оставшуюся часть молочной железы; не исключена возможность использования «интегрированного буста».

Эффективность дополнительного лучевого воздействия на ложе удалённой опухоли у больных РМЖ после органосберегающих операций была доказана многими исследованиями. Romestaing P.C. соавт. еще в 1997 г. (J. Clin. Oncol., 1997, 15 (3):963–968) привели сравнение результатов двух вариантов органосохраняющего лечения у 1024 больных ранним РМЖ с микроскопически чистыми краями резекций. Всем больным после органосберегающих операций было проведено облучение оставшейся части молочной железы (50Гр за 20 фракций), дополнительно 521 пациентке на ложе удалённой опухоли была подведена доза 10 Гр за 4 фракции электронным пучком. Через 5 лет в группе больных с облучением оставшейся части молочной железы (n=503) локальный рецидив отмечен у 4,5 %; в группе с проведенным дополнительным облучением ложа опухоли (n=521) – у 3,6 % (p=0,044).

В 2007 г. Bartelink H. и соавт. опубликовали 10-летние результаты исследования EORTC 22881–10882. При медиане наблюдения 10,8 лет за 5318 больными было продемонстрировано снижение частоты развития локальных рецидивов в группе с дополнительным облучением ложа удалённой опухоли в дозе 16 Гр (10,2 % против 6,2 % соответственно, p=0,0001), по-

казатели 10-летней общей выживаемости пациенток в группе с дополнительным облучением ложа удалённой опухоли (n=2661) и без него (n=2657) не различались и составили 82 %. При этом в подгруппе больных моложе 40 лет выигрыш в уменьшении частоты возникновения локальных рецидивов был более значимым – с 23,9 % до 13,5 % (p=0,0014) (Bartelink H. Horiot J.C., Poortmans P.M. J Clin Oncol 2007 Aug 1;25 (22) 3259–65).

В 2015 г. известные голландские радиологи Bartelink H., Maingon P. и Portmans P. продемонстрировали сравнительные результаты лечения этой же группы больных РМЖ с медианой наблюдения 17,2 года. Было отмечено достоверное снижение частоты локальных рецидивов с 13 % в группе без дополнительного облучения ложа удалённой опухоли до 9 % в группе с «бустом» (p=0,0001). Показатели общей выживаемости достоверно не различались и составляли 59,7 % и 61,1 %, соответственно (p=0,323) при наблюдении в течение 20 лет. Частота выраженных фиброзов тканей молочной железы была достоверно выше в группе с подведенным «бустом» и составляла 5,2 % против 1,8 % в группе без дополнительного облучения (p=0,0001). Авторы этого крупного анализа делают вывод о значительном выигрыше в снижении частоты локальных рецидивов при подведении «буста», в основном у молодых женщин. При этом большинству пациенток старше 60 лет дозу на ложе опухоли авторы не рекомендовали увеличивать (Bartelink H., Maingon P., Poortmans P.M. Whole-breast irradiation with or without a boost for patients treated with breast-conserving surgery for early breast cancer: 20-year follow-up of a randomised phase 3 trial //The Lancet Oncol. – 2015. – 16 (1). – P. 47–46)

Представляет интерес анализ из Fox Chase Cancer Center (США) результатов лечения 3186 больных РМЖ (1970–2008 гг.). Органосберегающее лечение включало экономные операции, лучевую терапию на оставшуюся часть молочной железы (50Гр) и дополнительное облучение ложа удалённой опухоли (10–16 Гр). Показатель частоты локального рецидивов составил 6,3 % при наблюдении в течение 10 лет. На этот показатель не влияли варианты подведения «буста». При сроке наблюдения 10 лет «отличный» косметический эффект зарегистрирован у 66 % пациенток и локальный фиброз мягких тканей – у 8,4 %. Независимыми прогностическими факторами возникновения фиброза были большой размер молочных желёз, наличие значительных максимумов дозы. (Impact of the radiation boost on outcomes after breast-conserving surgery

Таблица. Влияние возраста и дополнительного облучения ложа удалённой опухоли на частоту развития локальных рецидивов у больных РМЖ (медиана наблюдения – 10,8 лет)

Возраст больных РМЖ	Частота локальных рецидивов		p
	Лечение с подведением «буста»	Лечение без подведения «буста»	
менее 40 лет (n = 449)	13 %	23,9 %	0,0014
41–50 лет (n = 1334)	8,7 %	12,5 %	0,010
51–60 лет (n = 1029)	4,9 %	7,8 %	0,012
более 60 лет (n = 1732)	3,8 %	7,3 %	0,0008

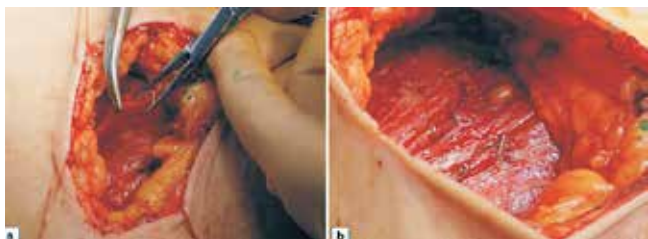

Рис. 1. Установка рентгеноконтрастных клипс в ложе удалённой опухоли, клипсы прикреплены к большой грудной мышце

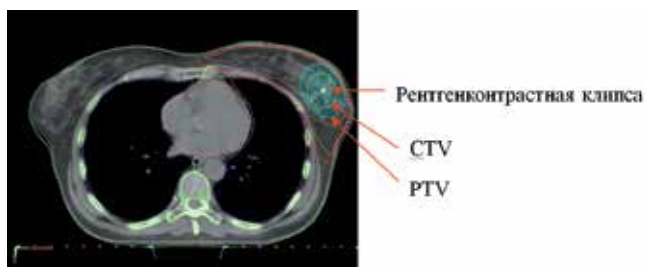


Рис. 2. Пример оконтуривания лечебных объёмов (CTV и PTV) для подведения дополнительной дозы на ложе опухоли

and radiation/C. Murphy, P. Anderson, T. Li//Int J Radiat Oncol Biol Phys. — 2011. — 81 (1). — P. 69–76).

Методами проведения дополнительного облучения ложа удалённой опухоли в настоящее время являются: брахитерапия, интраоперационное облучение электронным пучком или рентгеновским излучением, лучевое воздействие с помощью введения специальных баллонов с источниками излучения, дистанционная лучевая терапия фотонным или электронным пучком.

При проведении 3D-планирования для определения ложа удалённой опухоли чёткими ориентирами являются послеоперационная серома (которая с течением времени, увя, рассасывается), рентгеноконтрастные клипсы (5-6) устанавливаемые хирургами во время операции. Титан, применяемый для производства хирургических клипс, является биологически инертным, рентгеноконтрастным и немагнитным материалом. При отсутствии этих ориентиров можно воспользоваться данными маммографии из истории болезни до начала лечения.

При выборе объёмов лучевого воздействия необходимо придерживаться международных рекомендаций, согласно которым отступы CTV – PTV составляют 10 мм, а расстояние между поверхностью кожи и PTV, передней грудной стенкой и PTV не должно быть меньше 5 мм.

На рисунке 3 изображён пример оконтуривания – выбор CTV и PTV для локального облучения ложа удалённой опухоли.

Согласно международным рекомендациям **показаниями для проведения дополнительного облучения ложа удалённой опухоли являются:** молодой возраст больных (менее 50 лет), положительные или неисследованные края резекции, степень злокачественности G3 (GEC-ESTRO – Proceedings of the consensus Meeting on Breast Cancer «To boost or not to boost and how do it» GEC-ESTRO 2001,1–114; Guidelines of the American Brachytherapy Society (Nag S., Vicini FA, Kuske RR Oncology 15:195–202,2001; NCCN V1.2016).

Показания для проведения дополнительного облучения ложа удалённой опухоли молочной железы должны рассматриваться для каждой пациентки индивидуально с учётом возможного развития ранних и поздних лучевых повреждений.